



**UNIVERSIDAD NACIONAL AUTONOMA DE MEXICO**

**Facultad de Odontología**

*Va. Bo-  
Tesis  
[Signature]*

**DIAGNOSTICO Y TRATAMIENTO EN  
ODONTOPEDIATRIA**

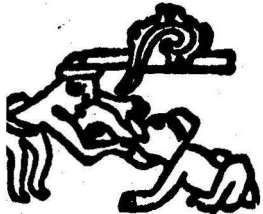
**T E S I S**

**QUE PARA OBTENER EL TITULO DE:**

**CIRUJANO DENTISTA**

**P R E S E N T A :**

**MARIA SIGRID ORDOÑEZ CERON**



**México, D. F.**

**1984**



Universidad Nacional  
Autónoma de México



**UNAM – Dirección General de Bibliotecas**  
**Tesis Digitales**  
**Restricciones de uso**

**DERECHOS RESERVADOS ©**  
**PROHIBIDA SU REPRODUCCIÓN TOTAL O PARCIAL**

Todo el material contenido en esta tesis esta protegido por la Ley Federal del Derecho de Autor (LFDA) de los Estados Unidos Mexicanos (México).

El uso de imágenes, fragmentos de videos, y demás material que sea objeto de protección de los derechos de autor, será exclusivamente para fines educativos e informativos y deberá citar la fuente donde la obtuvo mencionando el autor o autores. Cualquier uso distinto como el lucro, reproducción, edición o modificación, será perseguido y sancionado por el respectivo titular de los Derechos de Autor.

## I D I C E

	Pag.
INTRODUCCION .....	1
I. MANEJO DEL NIÑO EN EL CONSULTORIO DENTAL .....	3
II. DIAGNOSTICO BUCAL .....	11
III. ESTUDIO RADIOGRAFICO EN PACIENTES INFANTILES .....	18
IV. CARIES DENTAL .....	25
V. RESTAURACIONES DENTALES .....	37
VI. TERAPEUTICA ENDODONTICA EN PACIENTES INFANTILES.....	46
VII. ANESTESIA LOCAL EN PACIENTES INFANTILES .....	57
VIII. ANESTESIA GENERAL.....	63
IX. CRECIMIENTO Y DESARROLLO.....	66
X. CRONOLOGIA Y DESARROLLO DE LA DENTICION .....	77
XI. ANALISIS DE LA OCLUSION .....	85
XII. MANTENEDORES DE ESPACIO.....	97
CONCLUSIONES .....	107
BIBLIOGRAFIA .....	109

## INTRODUCCIÓN

La odontología infantil es el servicio más necesitado, y sin embargo, el más olvidado entre los servicios que presta el odontólogo. Algunos odontólogos no le dan la importancia debida, ya sea por ignorancia o por indiferencia a los conceptos más actuales de la odontología moderna.

El valor de este servicio nunca será suficientemente ponderado ya que un tratamiento odontológico inadecuado que se realice en la infancia puede dañar en forma permanente el aparato masticatorio.

En la odontología para niños el odontólogo debe tener algo más que conocimientos generales de lo que es la odontología, ya que está tratando con un organismo en pleno desarrollo, con periodos de crecimiento constantes. El odontopediatra puede alterar el patrón de crecimiento y la resistencia a las enfermedades de los tejidos de los pacientes infantiles pudiendo producir estructuras bucales más perfectas desde el punto de vista metabólico, funcional y estético.

El odontólogo para niños trata generalmente tres categorías, que son Prevención diagnóstico y corrección, de las cuales el más deseable será el aspecto preventivo, se puede considerar que en general la odontología para niños trata de la prevención, ya que cualquier tratamiento realizado en la niñez dará por resultado un mejor desarrollo de las estructuras bucales.

El cirujano dentista responsable y conciente trata de hacer saber a los padres la gran importancia que tiene el cuidado de la salud bucal des

de su más temprana edad para que de esta forma se puedan detectar precozmente cualquier anomalía de las estructuras bucales, y así corregirlas o en su defecto mantener en buen estado la cavidad oral.

El odontólogo también debe evitar el error general de creer que el tratamiento de las afecciones de la dentición temporal se puede pasar por alto por el hecho de que son piezas que van a ser substituidas, un buen odontólogo debe tener en cuenta que cualquier alteración no tratada repercutirá de manera nociva en la salud futura del aparato masticador del niño.

Por último debemos recordar que el tratamiento precoz evitara al niño la realización de un tratamiento más complejo, doloroso, costoso, tardado y que posiblemente no tenga la eficacia que hubiese tenido si se hubiese tratado precozmente.

## MANEJO DEL NIÑO EN EL CONSULTORIO

El atender un gran número de pacientes infantiles en la consulta diaria, es de suma importancia, ya que brinda un indicio de que el cirujano dentista se ha preocupado por hacer comprender a los padres del niño la gran importancia que tiene el adecuado cuidado de la salud oral en la infancia, ya que el realizar un adecuado tratamiento en forma temprana proporciona al niño beneficios que podrán apreciarse a largo plazo.

Es de gran importancia que el odontólogo comprenda la conducta del niño, ya que la comprensión y el conocimiento activo de la conducta infantil ayudará al odontólogo a manejar su propia conducta y sus propias razones ante los problemas del consultorio dental.

El odontólogo debe aprender a enmascarar sus reacciones emocionales ante determinadas situaciones, ya que aún el niño más pequeño puede captar la indecisión y la angustia, el aumento de aprensión en el odontólogo se reflejará en el niño.

Muchas son las causas que general el miedo al dentista, entre las que se pueden citar se encuentran el miedo al dolor, el miedo a lo desconocido, malas experiencias odontológicas previas, comentarios negativos respecto al dentista ( tanto en la casa como en la escuela, el haber presenciado alguna visita odontológica no muy tranquila, la personalidad del profesionalista, etc ). Todas estas causas son concientes y pueden ser detectadas por el odontólogo para poder resolver el problema.

Aún cuando no se pueden tener patrones establecida acerca del tipo

psicológico del niño, es posible identificar un número de moldes característicos.

#### NIÑO SOCIABLE.

Es aquél que está libre de problemas emocionales, se entrega a los demás. Desde los dos años hasta la pubertad, este niño tiene deseos de relacionarse con las personas con las que se pone en contacto, muestra gran curiosidad de lo que el odontólogo piensa hacer y como lo hará. Es fácil de tratar y de responder a sus preguntas ya que son lógicas y no causadas por la angustia. A este tipo de niños se les puede mostrar instrumentos y explicarle como actúan y cual es su propósito para de esta manera reforzar la relación que se intenta establecer con él. Es un paciente muy cooperativo que aún cuando tenga que pasar por algún proceso doloroso está dispuesto a cooperar.

#### NIÑO MUY ACTIVO

La conducta de este niño en el consultorio es exploradora, investigadora, siempre tocando todo y expresándose en voz alta. Este tipo de paciente a menudo se resiente de entrar al consultorio y sobre todo, a cualquier trabajo en la boca.

Este tipo de conducta se presenta generalmente en niños a quienes sus padres no pusieron un límite definido, lo cual, según las teorías de la personalidad, lo lleva a experimentar una intensa angustia ya que el niño al no saber donde detenerse o que es lo que le está permitido, manifiesta una exagerada actividad: esto podría evitarse si se le fijaran límites adecuados. Como logra lo que quiere en su hogar, espera que suceda lo mismo en el consultorio dental, y al no lograrlo fácilmente recurrirá a los medios de los que se sirvió para que sus padres le hicieran caso,

estos medios pueden ser el gritar, llorar o entregarse a cualquier otra forma de comportamiento pueril.

La conducta negativa y desadaptada de estos niños nunca debe ser aprobada en el consultorio dental, para evitar eso, será necesario que los padres no esten con el niño durante las visitas siguientes ya que el niño espera que su actitud provoque determinado efecto en los padres.

#### NIÑO ANGUSTIADO Y RETRAIDO.

Este tipo de niño se somete al exámen con apenas algún gemido, es el mismo niño cuyos maestros lo consideran callado y dócil que nunca da contratiempos.

Este niño va a sufrir un alto grado de stress durante el tratamiento. El miedo que este tipo de pacientes muestra puede ser causado por experiencias desfavorables con el odontólogo en el pasado o por el tipo de disciplina paterna, ya que en estos casos los progenitores usan las amenazas en las que el niño ve al dentista como un verdugo. Para este niño la vida es una sucesión interminable de temores.

En estos casos el odontólogo deberá explicar al niño cada uno de los pasos que va a realizar, también deberá animar al niño a expresar todos sus temores e impresiones respecto al tratamiento para así poder calmarlo mejor.

Durante su desarrollo psicológico el niño va adquiriendo conocimientos, destreza e interés. El odontólogo que esta en contacto con los niños, debe comprender que se encuentran en una etapa de pleno desarrollo y aceptar que es un ser con características propias, al lograr comprender esto podrá al mismo tiempo conocer los lineamientos de conducta y capacidad mental y emocional para canalizarlos de tal forma que la relación ---



niño-dentista sea altamente positiva.

El proceso de aprendizaje y desarrollo psicológico del niño se inicia desde el instante mismo del nacimiento, y se va alimentando de experiencias específicas y se condiciona a fenómenos del medio.

#### PATRONES DE CONDUCTA INFANTILES EN DIFERENTES EDADES.

Del nacimiento a los dos años de edad el niño depende completamente de la madre en cuanto a su cuidado y alimentación. por lo cual, la considera parte de sí, para mantener este sentido de seguridad del niño, es conveniente mantener esta unión, teniendoo en el regazo de la madre, de esta manera el odontólogo procederá su tarea sin preocuparse de la resistencia o llanto del pequeño el cual es normal.

De los dos a los tres años de edad el niño comienza a independizarse del ambiente familiar, pero vuelve a él cuando se siente en peligro - tratando de volver a la protección materna. Su capacidad de comunicación es limitada debido a que no ha desarrollado un vocabulario que le permita expresar sus sentimientos y experiencias. Prefiere los juegos solitarios y con el tacto maneja los objetos con el fin de manejar plenamente su sentido. El odontólogo debe permitir que el niño sostenga el espejo o huela la pasta dentrífica para que se pueda formar una idea de lo que el dentista trata de hacer. El niño es tímido ante la gente extraña por lo que deberá ir acompañado por la madre. En esta edad el niño es capaz de sentarse y obedecer órdenes sencillas si las recibe directamente. Si el niño está asustado responderá positivamente si se le habla en un tono suave y cariñoso. La madre no debe estar presente durante el tratamiento ya que esto provoca confusión en el niño en el sentido de a quien deberá obedecer. Esta es la edad ideal para llevar al niño al den-

tista y comenzar un programa de atención dental preventiva.

De los cuatro a los seis años el niño se encuentra en un periodo de conflictos muy marcados y de inestabilidad emocional. Se encuentra en una inquietud constante entre su yo en evolución y el deseo de hacer lo que se le pide. A los cuatro años escucha con interés lo que se le pide y responde bien a las indicaciones verbales, generalmente es un gran conversador y a veces es exagerado, tiene mente vivaz y en general es buen paciente. A los cinco años, el niño ya tiene una gran aceptación por las actividades de grupo y experiencias comunitarias y no teme dejar a sus padres en la sala de recepción, ya que si ha sido bien preparado por estos, no experimentará temor por conocer cosas nuevas como las del jardín de niños o el consultorio dental.

En la edad escolar, los miedos provocados hacia la odontología se vuelven fáciles de manejar. El niño de esta edad demanda menos y se somete mejor. En esta edad desarrolla una curiosidad marcada hacia el medio que lo rodea.

De los ocho a los diez años de edad, el niño empieza a romper relaciones en su casa, va adquiriendo una mayor experiencia de adaptación y cooperación aceptando al odontólogo con facilidad sin necesidad de forzarlo. En esta etapa el niño demuestra su capacidad al realizar acciones difíciles.

A los doce años de edad, el niño desdeña las actitudes infantiles y muestra independencia. Su gran curiosidad facilita al dentista para obtener su atención y confianza.

De los doce a los catorce años de edad, el niño ha aprendido a tolerar situaciones desagradables y muestra grandes deseos de obedecer. Ma-

neja bien sus emociones y se ajusta fácilmente a las situaciones en las que se encuentre.

Los adolescentes, sobre todo las jóvenes, empiezan a preocuparse por su apariencia, esto puede ser aprovechado por el odontólogo como motivación para buscar atención odontológica, Están dispuestas a cooperar para satisfacer su ego. Los problemas de manejo solo ocurren en personas -- considerablemente mal adaptadas.

Aún cuando los moldes conductuales, así como el conocimiento del desarrollo psicológico del niño brindan al odontólogo una mejor comprensión de la conducta infantil hay ciertas reglas que el dentista debe seguir ante las diversas reacciones del niño en el consultorio.

El odontólogo se debe mostrar ante el niño como una persona capaz de hacerse cargo de su ansiedad y tolerar las manifestaciones a veces -- explosivas que generan en él.

Establecer buenas relaciones con el paciente infantil antes de separarlo de su madre, ya que de otro modo el niño sentirá que lo están -- forzando a abandonarla.

No se debe dejar el tratamiento para después ya que esto no ayuda -- a eliminar el miedo. El posponer el tratamiento puede seguir indefinidamente siendo nefasto para sus dientes.

Debido a que toda situación desconocida causa temor en el niño, es -- necesario tener una visita previa al tratamiento, en la cual el odontólogo explicará al niño lo que se le va a hacer, le mostrará el instrumental para así ir familiarizando al niño con el consultorio y con el odontólogo esto ayudará a que el niño vaya mitigando sus temores.

En los casos en los que el procedimiento sea doloroso, es mejor pre-

venir al niño y conservar su confianza que dejarlo creer que ha sido --  
engañado.

Se debe tener en cuenta que el niño siempre refleja en el consulto-  
rio las situaciones que prevalecen en su casa, y si el niño se siente ---  
querido y seguro, no le será difícil superar las lógicas inquietudes --  
provocadas por toda nueva experiencia respaldado por la tranquilidad de -  
sus padres y la confianza que demuestran al profesional. Cuando los senti-  
mientos de los padres respecto a la odontología no son positivos, enton-  
ces expresan temores y ansiedades o utilizan al dentista como figura ----  
castigadora, en estos casos, las cosas no serán fáciles.

Por lo anterior, antes de iniciar cualquier tratamiento se debe ex--  
plicar a los padres que de su actitud depende en gran medida la capaci--  
dad de su hijo para cooperar. Hay ciertas reglas que los padres deben --  
seguir y el odontólogo los debe instruir al respecto; esas reglas son:

- 1.- No deben utilizar nunca a la odontología como amenaza o castigo.
- 2.- Pedirles que lleven al niño al dentista.
- 3.- Aconsejarles sobre el ambiente del hogar y de la importancia de ac---  
titudes moderadas para formar al niño.
- 4.- Recalcar el valor de obtener servicios dentales regulares.
- 5.- Instruirlos para que no cometan el error de utilizar métodos de so-  
borno para que el niño acuda al dentista.
- 6.- Que no traten de vencer el temor con burlas o ridiculizando su trata-  
miento.
- 7.- Suplicarles que no entren en la sala de tratamiento a menos que se lo  
especifique el dentista.

Aunque el aspecto del consultorio no va a controlar la conducta del niño, si influya en su estado de ánimo.

Es aspecto del consultorio deberá ser dispuesto de manera que ofrezca un ambiente grato y sobrio, para darle al niño la sensación de que el lugar no le es desconocido se debe hacer que la sala de espera sea similar en varios aspectos al ambiente familiar. La colocación de mesitas y sillitas especiales permitirán al niño leer y dibujar si lo desea. El odontólogo debe de tratar tener una pequeña biblioteca con libros para niños de todas las edades. La música en la sala de recepción y en el consultorio contribuye a crear un ambiente grato. Las tarjetas que recuerdan las citas pueden tener dibujos atractivos. La sala de espera tendrá la finalidad de motivar a los pacientes a que desarrollen su sentido de responsabilidad respecto a la salud dental colocando en las paredes cartelitos con mensajes preventivos.

El uso de material audiovisual es de gran ayuda para enseñar al niño la importancia del cuidado de su boca, se le debe explicar las características de un buen cepillo dental, la técnica correcta del cepillado, importancia de la aplicación del fluor, uso del hilo de seda dental, la placa dental, la pastilla reveladora, dieta adecuada, visitas periódicas, etc. Con el método audiovisual el dentista además de captar mejor la atención del niño es un medio menos tedioso de la enseñanza de la profilaxis.

Como última recomendación se debe tratar de evitar que los pacientes infantiles vean sangre o a adultos con dolores. Las personas con ojos enrojecidos de llorar o perturbaciones emocionales perturban a los niños. Para evitar esto se puede hacer que los pacientes salgan por otra puerta o programando las visitas infantiles para un mismo horario diariamente.

## DIAGNOSTICO BUCAL

Los procedimientos para llevar a cabo el examen bucal en el paciente infantil deben ser llevados a cabo en forma indolora, ordenada y eficiente. En odontopediatría el examen bucal es un procedimiento perfecto para comenzar la relación dentista-niño, ya que es un procedimiento indoloro y grato que da al odontólogo la oportunidad para introducir al niño en los procedimientos odontológicos.

La profilaxis que normalmente precede al examen completo es una intervención dental útil para introducir al niño a la experiencia de manipulaciones en la boca. Con la realización de la profilaxis es posible que el odontólogo note muchos detalles que son parte de todo examen.

En la ficha principal gran parte de la información obtenida es información recibida de los padres o tutores.

Como es probable la futura exclusión de los padres de la sala de operaciones en visitas posteriores, por razones de manejo de la conducta, su presencia durante la visita de introducción y sus procedimientos, serán no sólo de ayuda, sino también cuestión de relaciones públicas. Los padres se resienten por ser ignorados o dejados totalmente de lado.

El historial de un paciente en odontopediatría se puede dividir en: **ESTADISTICAS VITALES:** Dan información al odontólogo sobre el nivel social de la familia. El médico del niño debe ser anotado para los casos en los cuales sea necesario consultarle algún tipo de tratamiento con respecto a información médica adicional.

**HISTORIA DE LOS PADRES.-** Proporciona información del desarrollo hereditario del paciente.

**HISTORIA PRENATAL Y NATAL.-** Brinda información sobre el origen de color, forma y estructura anormal de piezas cáducas y permanentes. El odontopediatra debe observar los efectos de drogas y trastornos metabólicos que comienzan durante las etapas formativas de las piezas.

**HISTORIA POSTNATAL Y DE LACTANCIA.-** Consiste en la obtención de datos -- acerca del estado general del paciente infantil como serían; alergias, -- comportamiento del niño, costumbres nerviosas, trastornos del desarrollo que pueden afectar los dientes.

#### **HISTORIA CLINICA**

Datos personales del paciente ( nombre, domicilio, número telefónico del médico general.)

**EDAD Y SEXO.-** Son de importancia en particular para determinar el estado particular de crecimiento y desarrollo, erupción y caída de los dientes y alteraciones de otras funciones fisiológicas del organismo.

#### **ASPECTO GENERAL**

- a) Tipo racial.
- b) Contorno facial.
- c) Color de cabellos y condición de piel y ojos.
- d) Condiciones de la ropa e higiene general.
- e) Crecimiento general y desarrollo; lento, rápido, normal o subnormal.
- f) Estatura y peso.
- g) Condición de la vista.
- h) Defectos del habla.
- i) Oído.

j) Reacciones mentales: nervioso, tranquilo, dueño de sí mismo.

COMPORTAMIENTO GENERAL Y RELACIONES PADRES-HIJO.

- A) Relación hogareña y fácil.
- B) Disciplinado, obediente y dócil.
- C) Desobediente, rebelde, indócil.
- D) Niño con tendencia a rabietas.

CONDICIONES PATOLÓGICAS GENERALES O ENFERMEDADES ORGÁNICAS DE TIPO GENERAL.

- A) Corazón reumático.
- B) Alergias.
- C) Diabetes.
- D) Asma.

MOTIVO PRINCIPAL DE LA VISITA.

- A) Cavidades que pueden estar en dientes cáducos o permanentes; pueden ser de tipo agujero o hendidura; de tipo interproximal, oclusal o mixtas.
- B) Cavidades abiertas sin exposición pulpar.
- C) Cavidades con exposición pulpar acompañadas generalmente de dolor.
- D) Cavidades con daño pulpar que puede ser agudo por presión de gases crónicos por necrosis pulpar, o haber grados diferentes de ambas condiciones.
- E) Dientes levantados y flojos con inflamación en las encías y complicaciones periapicales.
- F) Dolor de origen indefinido.
- G) Irritación aguda o crónica de la encía o del alveolo.
- H) Pruebas de vitalidad pulpar usadas más frecuentemente en dientes permanentes.



## RADIOGRAFIAS

Se deben usar todos los tipos de películas incluyendo los estudios - del índice carpal en el crecimiento y desarrollo.

## EXTRACCIONES NECESARIAS

### MANTENIMIENTO DE ESPACIOS.-

Cuando se realizan extracciones prematuras en niños, se deben colocar mantenedores de espacio para evitar maloclusiones futuras.

## HIGIENE GENERAL DE LA BOCA

- a) Aseo ( tipo del cepillo que usa el niño y hábitos de aseo dental del niño en casa ).
- b) Falta de aseo y sus grados.
- c) Color del esmalte.
- d) Condiciones de las encías.
- e) Afecciones que se advierten: gingivales, enfermedad de Vincent, paladar hendido, hipoplasia del esmalte, fluorosis dental, etc.

## ACCIDENTES

Muchos niños sufren accidentes en los que se fracturan los dientes - y se lastiman encías, en estos casos hay diferentes tratamientos de emergencia.

## MALOCLUSIONES

Los modelos de estudio ayudan a determinar el tipo de oclusión del niño, y en caso necesario se deberá remitir al ortodoncista. Dientes --- sin brotar, faltantes, supernumerarios, dientes impactados, mal colocados y errantes.

## HABITOS VICIOSOS

En ocasiones el niño puede adquirir hábitos que alteran el buen fun-

cionamiento del aparato masticatorio ( chupeteo del dedo, empujar los --  
dientes anteriores con la lengua, respirar por la nariz, etc )

## NUTRICION

### FORMULACION DEL DIAGNOSTICO

Con todos los datos y observaciones obtenidos durante el interroga--  
torio a los padres y el exámen clínico del niño, el odontólogo podrá ---  
llegar a un diagnóstico . Con los datos recojidos se pueden sugerir va---  
rios procesos patológicos, y el odontólogo debe tener los conocimientos -  
y capacidad necesaria para determinar que tipo de patología presenta el  
niño y el tratamiento más adecuado a seguir.

Para determinar el tratamiento se deben tener en cuenta tres consi--  
deraciones: urgencias, secuencia y resultados probables. Esto ayuda a e--  
vitar malos comienzos, tratamientos más complejos, repeticiones y pérdida  
de tiempo dinero y esfuerzo.

### ESBOZO DE UN PLAN DE TRATAMIENTO.

#### Tratamiento médico

Es el que se realiza cuando al hacer la historia clínica del niño, -  
las respuestas de los padres orientan al odontólogo de una enfermedad -  
en cuyo caso el odontólogo deberá remitir al niño con el odontopediatra  
para que éste haga una evaluación adecuada de la salud general del niño.

Las discracias sanguíneas se reflejan en la cavidad bucal por cambio  
de color, forma, tamaño y consistencia de los tejidos blandos.

La comparación de las radiografías carpales con standars, pueden ---  
hacer sospechar al odontólogo de transtornos del desarrollo o nutriciona--  
les si el niño presenta una estatura mayor o menor de lo normal.

#### Tratamiento sistematico

Es el que se hace cuando es necesario premedicar a los niños aprensivos, espásmicos o con problemas cardíacos, esto se debe de hacer sólo después de haber consultado con el pediatra.

#### Tratamiento preoperatorio

Después de establecer el estado general del niño y el régimen de premedicación, se debe realizar una profilaxis a fondo, en este momento el -odontólogo debe aprovechar para enseñar técnicas adecuadas de cepillado al niño. También podrá darse cuenta del temperamento del niño, su aprensión y su salud bucal. Enseguida se hará una evaluación de la susceptibilidad a la caries. Si hay evidencia de caries activa se interroga a la --madre acerca del tipo de dieta, y en caso de ser inadecuada se instruya a los padres acerca de las necesidades de dieta que el niño necesita ---- para prevenir caries dental, así como métodos preventivos como son las -aplicaciones tópicas de fluor, eliminación de caries dental, colocación -de restauraciones adecuadas.

De haber presencia de apiñamiento dental se debe buscar el consejo -del especialista para realizar un plan de tratamiento conjunto.

En las primeras citas deberán atenderse piezas esenciales grave--mente cariogénicas. Si hay necesidad de extracciones o tratamientos ----endodónticos se debe hacer una cuidadosa evaluación del caso para evitar molestias innecesarias al niño.

#### Tratamiento de corrección.

Se debe realizar después de los tratamientos preparativos.

Antes de realizar este tipo de tratamiento se deben eliminar primero las caries de todas las piezas y pulir las restauraciones antes de iniciado el tratamiento ortodóntico.

En esta etapa se puede observar los resultados de la instrucción en la higiene bucal que se le dio al niño al inicio del tratamiento.

Al terminar el tratamiento el odontólogo conciente dará una fecha - determinada para una visita recordatoria. El intervalo puede variar ----- entre tres y seis meses.

## ESTUDIO RADIOGRAFICO EN PACIENTES INFANTILES

Con la realización del examen radiográfico el odontólogo tiene un gran aliado para la realización de un buen diagnóstico.

La radiografía dental se define como el registro de una imagen producida por los rayos X que pasan a través de un objeto y llegan a una película, su importancia es mayor en los tratamientos infantiles porque su dentadura se encuentra en pleno estado de formación y desarrollo con períodos de erupción y substitución de los dientes de la primera y segunda dentición.

Por medio de la toma de radiografías el odontólogo puede introducir al paciente infantil al tratamiento dental de una manera indolora.

Antes de proceder a la toma de radiografías se le debe explicar al niño lo que se le va a hacer, enseñándole una película y permitiéndole que la tome en sus manos, también se le mostrará el aparato de rayos X como una cámara fotográfica con la cual se obtendrán fotografías de sus dientes, el mostrarle al niño las "fotos" de los dientes de otros niños puede ser de utilidad.

En los casos en los que el niño muestra rebeldía, el odontólogo lo deberá tratar con firmeza pero sin forzarlo físicamente, ya que esta actitud puede crear aversión del niño hacia el odontólogo.

Con ayuda del estudio radiográfico el odontólogo puede obtener información acerca del crecimiento y desarrollo de los dientes, pudiendo detectar por este medio alguna alteración.

Las radiografías también son de gran ayuda e importancia en la rea-

lización de tratamientos endodónticos, en casos de fracturas y mantenimiento de registros.

Por este medio el odontólogo puede saber tamaño, forma, posición, densidad relativa y número de objetos presentes en el área.

Detección de las anomalías no visibles clínicamente que pueden alterar el desarrollo de una oclusión normal, entre estas anomalías se encuentran dientes supernumerarios; macrodoncia, microdoncia, piezas fusionadas anquilosadas, piezas en malposición, impactadas, ausentes, odontomas, hipoplasias, dens in dens y piedras pulpares.

Algunas enfermedades sistémicas como sífilis congénita, osteogénesis imperfecta, fluorosis crónica, ricketsias y displasias ectodérmicas provocan alteraciones en la calcificación que tiene manifestaciones dentales y con las radiografías pueden ser detectadas por el odontólogo.

Las enfermedades particulares de los dientes que también causan alteraciones en la calcificación son: la amelogénesis imperfecta, dentinogénesis imperfecta, displasia dentinaria y piedras pulpares.

A pesar de existir una gran variación en la edad de erupción de las piezas dentarias de los niños, se considera con cierta premura desviaciones de más de tres años promedio de erupción.

Con los rayos X se puede obtener un indicio temprano de un retraso en el desarrollo, pudiendo indicar la extensión del retraso o la precocidad de la erupción.

La función glandular anormal es la causa más común de una erupción aberrante.

El retraso de la erupción generalmente es ocasionado como resultado de una función hormonal disminuida como en el caso del hipoparatiroidismo.

dismo y el hipopituitarismo; la erupción precoz puede ser causada por un hiperpituitarismo.

Las alteraciones en la integridad de la membrana parodontal también pueden ser detectadas radiográficamente. En las infecciones periapicales el espacio parodontal se verá engrosado. Se debe recordar que cuando los abscesos periapicales son agudos no siempre son detectados radiográficamente.

La presencia de alteraciones del hueso de soporte puede ser indicio de alguna enfermedad local o general. Las destrucciones óseas locales pueden ser producidas por abscesos, quistes, tumores o enfermedades periodontales. La observación radiográfica de una raíz incompleta puede ser evidencia para que el odontólogo sospeche de muerte pulpar.

También se pueden detectar fracturas radiculares, fijaciones de las piezas primarias a los gérmenes permanentes, dilaceraciones, fracturas óseas, etc.

Al realizar el diagnóstico radiográfico, el cirujano dentista debe tomar en cuenta las limitaciones de la radiografía, las cuales estriban en el hecho de mostrar una figura bidimensional de una estructura tridimensional, y que no se pueden observar los cambios que ocurren en los tejidos blandos. También se debe tener en consideración que la información proporcionada por las radiografías se refiere sobre todo a estructuras calcificadas.

El examen radiográfico completo de la boca deberá examinar los dientes y sus estructuras de soporte. Este examen depende de la cooperación del niño y el tamaño de la cavidad bucal.

Las radiografías más satisfactorias son las de aleta mordible intra-

bucal de dientes posteriores y las periapicales de todas las zonas de ambas arcadas. Los problemas más frecuentes para este tipo de exposiciones son la resistencia a la colocación de la película por la lengua y el reflejo nauseoso.

En la técnica de exposición lateral, la colocación extrabucal de la película no encuentra objeción en la mayoría de los niños. Por medio de esta exposición se pueden detectar lesiones cariosas interproximales, observar el desarrollo de las arcadas y las relaciones de los dientes. Se observan los dientes primarios posteriores y el desarrollo de los permanentes posteriores.

Al tomar la exposición lateral son necesarias las películas oclusales de ambas arcadas.

#### EXPOSICIONES PERIAPICALES Y DE ALETA MORDIBLE.

Los procedimientos para exposiciones periapicales con aletas mordibles son las mismas que para el adulto. Las películas usadas son la periapical para adulto No. 2 y la más pequeña para niños No. 1. La colocación de la película es la misma que en el adulto, solo que el niño de seis años necesitará menor número de exposiciones que el niño de doce años.

La película de menor tamaño se adaptará mejor a los tejidos bucales

La radiografía de aleta mordible permite detectar caries interproximales, su extensión y relación con el tejido pulpar, la morfología de la cámara pulpar, crestas alveolares y sobreobturaciones interproximales, la reabsorción interna consecutiva a la amputación de la pulpa coronaria, el índice de erupción y formación dentaria, el grado de calcificación y reabsorción radicular y la pérdida de espacio por extracción prematura de los dientes primarios. En niños de tres años, la placa indicada será la No. 0, la placa No. 2 será para niños de cuatro años. La cabeza del niño



se colocará de modo que la línea del tragus-ala de la nariz sea horizontal, se doblaran las cuatro esquinas de la película para lograr una mejor adaptación de ésta a los tejidos bucales al ser introducida en la boca, se sujeta la aleta contra la cara oclusal de los dientes inferiores para que el niño muerda la película de modo que al cerrar la boca no la vaya a doblar. El punto de incidencia facial será la comisura labial, de esta forma el rayo central se dirigirá a las áreas de contacto de los molares con angulación de  $0^{\circ}$  a  $+8^{\circ}$ . Tiempo de exposición será de 1 y 2 segundos.

REGION DEL MAXILAR	ANGULACION	TIEMPO EXP.	COLOCACION DEL CONO
Incisivos	+ 40	1/2 seg	Punta de la nariz.
Lateral y canino	+ 45	1/2 seg	A la de la nariz.
Premolares	+ 30-35	1/2 seg	Línea media pupular.
Molares	+20-25	1/2 seg	Comisura del ojo.

REGION MANDIBULAR	ANGULACION	TIEMPO EXP.	COLOCACION DEL CONO.
Incisivos	-15	1/2 seg	A 1 cm. sobre el borde inf. de la mandíbula.
Lateral y canino	- 20	1/2 seg	"
Premolares	- 10	1/2 seg	"
Molares	0 a - 5	1/2 seg	"

Los factores de exposición para todas las técnicas descritas son:

Kilovoltaje 70

Miliamperaje 15

La radiografía oclusal superior muestra una vista panorámica de los dientes del maxilar superior, ayuda a detectar la presencia o ausencia de dientes supernumerarios, fracturas óseas y extensión de lesiones mayores como quistes o tumores. El tamaño de la película será el No. 2, La cabeza se colocará de modo que el plano de Camper o plano oclusar quede paralelo al piso. La película se coloca de modo que la superficie sensible haga contacto con los dientes anteriores superiores y con un diametro mayor transversal, se indica al paciente que cierre la boca para que el borde anterior sobresalga 2 mm. del borde incisal de los dientes. La angulación sera de  $+65^{\circ}$ ; el tiempo de exposición de  $3/4$  de seg a 1 seg.; el punto de incidencia facial será el Nasión ( unión del frontal con los huesos propios de la nariz ).

Con la radiografía oclusal inferior se obtiene el mismo tipo de imagen y número de película, con la variante de los dientes inferiores. La cabeza del niño se coloca de modo que los planos oclusales o el plano de Camper queden verticales, la angulación es de  $0^{\circ}$ ; tiempo de exposición es de  $3/4$  a  $1/2$  seg; el punto de incidencia facial es el centro del arco mandibular.

#### RADIOGRAFIAS ESPECIALES.

Radiografía panorámica.- Proporciona un examen de toda la región dentoalveolar de ambos maxilares en una sola película, por ser una técnica extraoral se elimina el problema que rechaza la técnica intraoral en el niño, ya que esta técnica no requiere de la película en la boca, la única desventaja es la falta de detalle debido a la distancia entre el objeto y la película. Es un auxiliar en el diagnóstico de fracturas, quistes y otras anomalías.

Radiografía carpal.- Esta radiografía ayuda a hacer un diagnóstico de la edad ósea o esquelética del niño, la cual brinda el verdadero estado de maduración ósea, sobre todo si hay sospechas de algún transtor---no endócrino.

## CARIES DENTAL

La caries dental es una enfermedad de los tejidos calcificados de los dientes caracterizada por la desmineralización de la parte inorgánica y destrucción de la parte orgánica de la pieza afectada. Es la enfermedad crónica más frecuente de la raza humana. El daño que causa es irreversible aún cuando sea tratada. Aparece en todas las razas, sexos, edades y estratos sociales.

Las investigaciones que se han hecho respecto a la caries dental han revelado que la civilización moderna y el aumento de caries dental se hallan asociados constantemente, en tanto que las tribus primitivas se encuentran casi exentas de caries. Esto lleva a la conclusión de que los factores de alimentación son de gran importancia sobre todo por el aumento de caries cuando hay contacto con alimentos "civilizados".

No se sabe a ciencia cierta cual es la etiología de la caries dental a través de los años de investigación se ha llegado a dos teorías principales: Acidógena y proteolítica. En forma más reciente se ha propuesto la teoría de proteólisis y quelación.

## TEORIA ACIDOGENA

Esta teoría sugiere que la caries dental es provocada por la actividad de bacterias productoras de ácido. Estos organismos afectan la porción orgánica del diente, liberando ácidos y disolviendo los elementos inorgánicos.

Por los estudios que realizó Miller, este llegó a la siguiente hipótesis: "La caries dental es un proceso quimioparasitario que consta de dos etapas; primero hay una descalcificación del esmalte cuyo resultado

es una destrucción total y descalcificación de la dentina, como etapa -- preliminar, seguida de la disolución de residuos reblandecidos. El ácido que causa esta descalcificación primaria proviene de la fermentación de almidones y azúcares alojados en las zonas retentivas de los dientes. "

Miller comprobó que el pan, carne y azúcar cultivadas in vitro ----- con saliva a temperatura corporal producía en 48 horas ácido suficiente - para descalcificar la dentina sana, también creyó que la caries era oca-- sionada por una variedad de microorganismos y no por uno en especial.

Los carbohidratos son fácilmente fermentados por lo cual son causan-- tes de la pérdida de inmunidad de la caries.

Los carbohidratos cariogénicos son de origen alimentario ya que la saliva humana no contaminada contiene pocas cantidades independiemen-- te del nivel de azúcar en la sangre.

Los carbohidratos adhesivos y sólidos producen más caries que los - líquidos.

Los alimentos con proporción elevada de grasa, protefnas y sales re-- ducen la retención de carbohidratos. Los carbohidratos refinados y puros producen más caries que los naturales combinados con otros alimentos.

Aunque Miller logró aislar a más de 22 microorganismos de la cavi--- dad bucal, investigadores posteriores observaron que en las fases inci--- pientes de la caries dental había una alteración en la abundancia de cier-- tos tipos de microorganismos. Se observó que el *B. acidophilus* se encon-- traba con más frecuencia en personas con caries dental, además había un cese espontáneo de caries coincidiendo con la desaparición del *B. acido-- philus* debido a la profilaxia, terapéutica o regulación de la alimenta--- ción. A pesar de estas observaciones, no se sabe a ciencia cierta el pa

pel de los diversos microorganismos en la etiología de la caries. Las pruebas indican que la presencia de microorganismos, incluidos estreptococos y lactobacilos están íntimamente ligadas a la producción de caries.

Aunque no se conoce el mecanismo exacto de la degradación de carbohidratos que forman ácidos en la cavidad bucal por acción de bacterias, es posible que esto se realice por medio de una descomposición enzimática del azúcar, los ácidos que principalmente se forman son el láctico y el butírico.

La placa dental bacteriana es de vital importancia en la formación de la caries.

La placa dental bacteriana es variable en su composición química y física, se compone de elementos salivales como mucina, células epiteliales descamadas y microorganismos. Se forma en las superficies dentales que no son barridas constantemente y es una película muy tenaz y delgada que se acumula al punto de ser perceptible en 24 a 48 horas, se está de acuerdo en que la caries adamantina comienza bajo esta capa.

#### TEORIA PROTEOLITICA

Esta teoría atribuye un importante papel a la porción orgánica del diente en la formación de la caries.

El esmalte está compuesto de sustancia orgánica, como laminillas del esmalte y vainas de prismas, Bodecker sugirió que las laminillas podrían tener importancia en el avance de la caries ya que podrían servir como vías de penetración para los microorganismos a través del esmalte.

El esmalte contiene aproximadamente 0.56% de sustancia orgánica, de la cual 0.18% es de queratina, 0.17% una proteína soluble posiblemente

glucoproteínas y el resto ácido cítrico y péptidos.

Baumgartner ( 1911 ) y Fleishman ( 1914 a 1921 ) demostraron que -- los microorganismos invadían las láminas del esmalte y los ácidos producidos por estas bacterias eran capaces de destruir la porción orgánica del esmalte. Según Gottlieb, Diamond y Aplebaum ( 1946 ) la caries es un proceso proteolítico, los microorganismos invaden los pasajes orgánicos y los destruyen en su avance. Admitieron que la proteólisis va acompañada de la formación de ácidos en menor cantidad en las laminillas y en mayor cantidad en el esmalte ( prismas ) . Gottlieb decía que la pigmentación amarilla de la caries era causada por la producción de pigmentos de microorganismos proteolíticos.

#### TEORÍA DE LA PROTEOLISIS Y LA QUELACIÓN

QUELACION: Es un proceso de incorporación de un ion metálico a una - sustancia compleja por medio de una unión covalente coordinada que da - por resultado un compuesto muy estable, poco disociable o débilmente --- ionizado. La quelación es independiente del Ph del medio.

Según Schatz la teoría de la proteólisis y la quelación consiste en la destrucción de proteínas y otras componentes del esmalte, fundamentalmente la queratina. De esto resulta la formación de sustancias que pueden formar quelatos solubles con el componente mineralizado del diente y por esa vía descalcificar el esmalte en presencia de un Ph neutro y hasta alcalino. El esmalte contiene otros componentes orgánicos además de la -- queratina, como mucopolisacáridos y citratos que pueden ser susceptibles al ataque bacteriano y actúan como quelantes.

Según esta teoría el ataque de caries puede hacerse en forma simultanea en la parte orgánica e inorgánica del diente.

## FACTORES QUE CONTRIBUYEN A LA FORMACION DE CARIES

### Factor Dental.

La composición del diente ha sido investigada con el fin de determinar si hay una relación con la caries dental. Casi todos los estudios se han ocupado de la porción inorgánica, las técnicas recientes más refinadas han permitido detectar pequeñas diferencias en los aspectos físicos y componentes químicos que pueden tener relación con la susceptibilidad e inmunidad a la caries.

En relación a la composición química se ha observado que no hay diferencia en el contenido de fósforo, magnesio y carbonato que tienen los dientes sanos y los cariados. Se demostró que el contenido de fluor si -- demuestra diferencias considerables; en un diente sano es de 410 y 873 ppm en esmalte y dentina respectivamente, en tanto que en dientes cariados so lo había de 0.0069 a 0.0011% de fluor.

La composición química de la superficie adamantina es más resistente a la caries dental que el esmalte subsuperficial, esto se debe a que en el esmalte superficial hay más cantidad de fluor, cinc, cobre y hierro que en el subyacente. La superficie tiene menor cantidad de bióxido de -- carbono, se disuelve a menor velocidad en los ácidos, tiene menor cantidad de agua y más material orgánico que el esmalte subsuperficial por esto es que hay mayor resistencia a la caries dental ya que la desintegración del esmalte superficial es más lenta.

Las características morfológicas de los dientes influyen en el desarrollo de la caries dental; así, la presencia de fisuras angostas y profundas o fosillas vestibulares o linguales, influyen en el desarrollo de caries ya que los alimentos, residuos y bacterias tienden a quedarse atrá



pados en estos lugares.

Los dientes mal alineados, fuera de posición o rotados son difíciles de limpiar por lo cual favorecen la acumulación de alimentos, y residuos favoreciendo la aparición de caries.

#### FACTOR SALIVA.

Es un factor muy importante ya que la saliva es un medio expuesto -- constantemente a los microorganismos bucales y carbohidratos. La veloci-- dad de secreción salival es un factor importante en la etiología de ca-- ries dental. Las personas con velocidad de secreción salival menor que -- el promedio desarrollan mayor número de lesiones cariosas que las perso-- nas con velocidad de secreción salival mayor que el promedio.

La glándula submaxilar, parótida y sublingual producen aproximadamen-- te 75,20, y 5% del flujo salival en " reposo". Estudios realizados en a-- nímals indicaron que la eliminación de la glándula submaxilar aumentaba más la susceptibilidad a la caries; la eliminación de secreción sublin-- gual daba menor susceptibilidad a la caries, en tanto que al eliminar a la parótida el aumento era intermedio. De lo anterior se concluye que - el aumento de caries se relaciona con la disminución de flujo salival ; - y la disminución de caries se relaciona con el aumento de flujo salival.

Se cree que la saliva contiene sustancias que inhiben la formación de caries al modificar la flora bucal. Esta acción se atribuye a una subs-- tancia llamada lisozima. En las personas inmunes a la caries se ha identi-- ficado un agente bacteriolítico ausente en la saliva de las personas su-- ceptibles a la caries.

La saliva aumenta la permeabilidad capilar y atrae leucocitos por -- un mecanismo no comprendido aún. También hay en la saliva sustancias --- llamadas opsoninas que vuelven a las bacterias más susceptibles a la fa--

gocitosis por leucocitos.

Dos propiedades químicas de la saliva pueden influir en la formación de caries dental, estas son: su capacidad de amortiguación y la reactividad de ciertos iones inorgánicos sobre todo calcio y fósforo con la superficie del esmalte.

#### FACTOR DIETETICO

La naturaleza física de la dieta influye en la diferente cantidad de caries entre el hombre primitivo y el moderno. La alimentación del hombre primitivo era a base de alimentos crudos, no refinados con gran cantidad de cáscaras y salvado que limpiaban los dientes.

En la dieta moderna, los alimentos refinados se adhieren fuertemente a los dientes y no son eliminados por la falta general de dureza, la reducción de la masticación favorece la acumulación de residuos en los dientes debido a la blandura de los alimentos.

La eliminación de los alimentos disminuye la cantidad de microorganismos bucales cultivables. La limpieza mecánica de los alimentos detergentes tiene cierta valor en el control de caries. El contenido de carbohidratos en la dieta es aceptado como uno de los factores más importantes en el proceso de caries dental y uno de los pocos factores que pueden ser controlados y modificados a voluntad como medida preventiva.

El contenido de vitaminas en los dientes se considera por muchos autores como importante en la frecuencia de caries.

La deficiencia de vitamina D provoca falta de desarrollo normal de los dientes. También se ha estudiado que los complementos de vitamina D reducen la frecuencia de caries sobre todo en niños que no han recibido dosis adecuadas de vitamina D.

La vitamina K es posible agente antimicrobiano por su acción enzimática inhibidora del ciclo de degradación de los carbohidratos.

Vitamina B 6 ( Piridoxina ) es propuesta como un agente anticaries porque hipotéticamente altera la flora bucal con la promoción de microorganismos no cariogénos que suprimen las formas cariogénas.

La deficiencia de vitamina C produce graves alteraciones en los tejidos periodontales y pulpa dental.

#### CLASIFICACION CLINICA DE LA CARIES DENTAL

Caries Aguda, - forma que sigue un curso rápido y produce lesión pulpárea temprana. Es más frecuente en niños y adultos jóvenes, posiblemente porque los túbulos dentinarios están más abiertos y no presentan esclerosis. La entrada inicial del proceso carioso se mantiene pequeña, pero la rápida extensión del proceso en la unión amelocementaria y la destrucción difusa producen gran excavación interna. La dentina suele ser de color amarillo claro. El dolor es característica del tipo agudo.

Caries Crónica.- Progresa lentamente, es más común en adultos. La entrada de la lesión es más grande que la del tipo agudo. El avance lento de la lesión da tiempo suficiente para la esclerosis de los túbulos dentinarios así como para el depósito de dentina secundaria como reacción a la irritación adversa. La dentina suele ser de color pardo oscuro.

Aunque hay gran destrucción de la substancia dental, la cavidad suele ser poco profunda.

#### UBICACION DE LA CARIES EN LA DENTICION TEMPORARIA

En la edad preescolar son más comunes las lesiones interproximales, ya que los contactos posteriores no cierran hasta la edad de los tres años, al cerrar estos contactos aumenta la prevalencia de caries interpro-

ximales. Los segundos molares temporales tienen más lesiones oclusales -- que los primeros molares temporales, de igual modo que los del maxilar inferior con respecto a los del maxilar superior por la profundidad y anatomía de los surcos oclusales. Las superficies labial y lingual de dientes deciduos rara vez presentan caries, salvo en el Síndrome de mami-dera. Los incisivos centrales inferiores casi nunca se ven afectados tal vez por su cercanía a la glándula submaxilar por lo que se ven más favorecidos por las propiedades de dilución, neutralización de la saliva.

#### LOCALIZACION DE LA CARIES EN LA DENTICION MIXTA.

Los primeros molares permanentes y los incisivos permanentes recién erupcionados tienen áreas morfológicas susceptibles a la retención de residuos y posterior desarrollo de caries. Estas áreas son las superficies oclusales de los molares permanentes, fosas de desarrollo lingual y los surcos de los molares permanentes superiores; fosa de desarrollo bucal y los surcos de molares permanentes inferiores; fosas linguales de incisivos superiores. Debido a la profundidad e inclinación de los surcos oclusales, los molares inferiores son más susceptibles a caries que los superiores.

El cierre de los espacios interproximales posteriores, da por resultado caries clase II. A los siete años hay más lesiones molares interproximales que oclusales, esta relación se invierte a los nueve años de edad. A la caída del molar temporario se reducen las lesiones interproximales. Hay riesgos de lesiones interproximales en los incisivos del maxilar superior en niños cuando cierran los contactos anteriores y con elevada incidencia de caries.

## CONTROL DE CARIES.

### Medidas químicas para el control de caries.

Se basan en el uso de sustancias químicas que incluyen:

- 1.- Sustancias que alteran la superficie o estructura dental.
- 2.- Sustancias que entorpecen las degradaciones de carbohidratos por alteraciones enzimáticas.
- 3.- Sustancias que impiden el crecimiento y metabolismo de las bacterias

De los grupos anteriores el más usado es el grupo número uno en el cual se encuentra el flúor que es una sustancia que se puede administrar por vía sistémica y en forma tópica.

Estudios realizados en personas que viven durante toda su vida en zonas donde en forma natural había fluor en el agua potable, presentaban menor cantidad de caries que los nacidos y criados en zonas carentes de flúor.

El flúor ingerido altera la estructura del diente en desarrollo a través de la absorción por vía general de este elemento. Aún cuando no se sabe cual es el medio exacto por el cual el flúor modifica la estructura dentaria para que resista la caries, se cree que es por la incorporación de éste en la estructura reticular cristalina del esmalte, con la formación de fluorapatita que produce un esmalte más resistente y menos soluble a los ácidos.

La aplicación tópica de fluor es la aplicación local de éste sobre los dientes. En este tipo de aplicación el esmalte absorbe el flúor que se coloca en su superficie formando fluoruro de calcio o fluorapatita de calcio.

El tipo de fluor más usado para la aplicación tópica es el fluoruro de sodio acidulado y el fluoruro estañoso, ya que son los que brindan me-

mejor protección contra la caries que la obtenida por el fluoruro de sodio neutro.

La concentración usada que da máxima reducción de caries es: solución neutra de fluoruro de sodio al 2% se logra en cuatro tratamientos durante un año; solución acidulada de fluoruro parece más eficaz y sólo se aplica una vez al año o cada seis meses.

El fluoruro estannoso en solución al 4% se aplica una vez al año.

Supuestamente el niño debe visitar al dentista cada seis meses, y en esta ocasión previa profilaxis se debe aplicar el fluor.

#### MEDIDAS NUTRICIONALES PARA CONTROL DE CARIES.

El odontólogo debe hacer que el paciente comprenda el valor del control de la caries por medio de medidas dietéticas.

La principal medida nutricional aconsejada es la reducción del consumo de carbohidratos exagerada, ya que con esto se disminuye la producción del número de lactobacilos.

#### MEDIDAS MECANICAS DEL CONTROL DE CARIES.

Se refieren al uso de procedimientos mecánicos para retirar los residuos alimenticios de las superficies dentales.

Profilaxia dental.- Es importante para el control de enfermedad paradontal, sin embargo, como la placa dentobacteriana se forma en cuestión de horas o uno a dos días después de su eliminación, no es muy importante para el control de caries. Hine señala que el pulido minucioso de superficies dentales ásperas y la corrección de restauraciones deficientes es más importante que la limpieza mecánica de los dientes por la profilaxis. Estos métodos pueden reducir la retención de los residuos de alimentos y disminuyen la formación de placa dentobacteriana disminuyendo por lo tanto la formación de nuevas caries.

**CEPILLADO.**

El cepillado ayuda a eliminar los residuos alimenticios y por lo tanto la formación de la placa dentobacteriana disminuyendo también el índice de caries.

Hilo dental y palillos.- Eliminan la retención de alimentos en los espacios interproximales.

Alimentos detergentes.- Se ha afirmado que los alimentos fibrosos impiden el alljamiento de la comida en fosas y fisuras de los dientes.

El acto de comer elimina una cantidad relativamente grande de microorganismos en la cavidad bucal, por esto es lógico que los alimentos duros y fibrosos sean más positivos en la limpieza que los blandos y adhesivos.

Selladores de fosas y fisuras.- Las fosas y fisuras son de las zonas más difíciles de mantener limpias y quitar la placa, por esto las caries que aparecen en estas zonas son las más frecuentes.

Recientemente se han creado selladores para estas zonas que generalmente se utilizan con un ácido para afianzar su retención.

## RESTAURACIONES DENTALES.

El principal objetivo del odontólogo debe ser la prevención de cualquier daño a la cavidad oral, sin embargo cuando las piezas dentales ya han sido afectadas por lesiones cariosas el deber del odontólogo es desenvolverse al diente estética, morfología y funcionalidad.

El objetivo de la preparación de una cavidad es la eliminación del tejido cariado; al tallar una cavidad para operatoria se deben cumplir tres finalidades que son:

- 1.- Curar al diente afectado.
- 2.- Impedir la recidiva de caries.
- 3.- Dar forma adecuada a la cavidad para que mantenga en su sitio la substancia obturatriz.

Antes de realizar cualquier tipo de tratamiento el odontólogo debe tener en cuenta los siguientes factores: edad del niño, grado de la afectación de la caries, estado de la pieza y revisión del hueso de soporte por medios radiográficos, efectos de la remoción o retención en la salud del niño, considerar el espacio del arco.

La detección de caries incipiente se hace por varios métodos:

- 1.- Con explorador y espejo para fosetas, fisuras y caries cervicales.
- 2.- Para detectar caries interproximales las radiografías son esenciales.
- 3.- Antes de realizar el examen debemos hacer una profilaxis y mantener la superficie del diente seca y limpia a la hora de la exploración.

Los lugares más comunes de lesiones cariosas son las áreas de los dientes con defectos naturales, áreas de las piezas que no son zonas de



autolimpieza o que se vuelven defectuosas en su limpieza a causa de -- enfermedades o accidentes.

El Índice cariogénico es de E D C B A en este orden en pacientes infantiles.

#### PREPARACION DE LAS CAVIDADES

Para la preparación de cavidades se usa la siguiente clasificación:

- 1.- Clase I.- Surcos, fosetas y fisuras así como defectos estructurales de caras oclusales de dientes posteriores y cingulo de dientes anterior--res.
- 2.- Clase II.- Superficies proximales de dientes posteriores con acceso desde oclusal.
- 3.- Clase III.- Superficies proximales de piezas anteriores con o sin - extensión labial o bucal.
- 4.- Clase IV.- Superficies proximales de piezas anteriores abarcando ---- el ángulo incisal.
- 5.- Clase V.- Tercio cervical de todas las piezas.

#### PASOS PARA LA REALIZACION DE UNA CAVIDAD

Los pasos para realizar una cavidad son:

- a) Diseño de la cavidad.
- b) Eliminación del tejido cariado.
- c) Forma de resistencia y retención.- Esta se logra realizando cavida--des con un mínimo de 0.5 mm. de profundidad para que haya una buena re--tención del material de obturación. Se debe tender a la preparación de -- cavidades más estrechas y profundas.

Para lograr una buena retención y resistencia se deben tener en -- cuenta los postulados de Black, que nos dicen que la forma de la caja----

debe hacerse de manera que entre las paredes y los pisos se forme un -- ángulo de 90°. Las paredes deben estar formadas por esmalte y dentina, - ya que de no haber soporte dentinario el diente puede fracturarse con facilidad.

d) Pulido y limpieza de la cavidad.

Hay modificaciones en el diseño de las cavidades para dientes primarios, las cuales se relacionan con las diferencias anatómicas e histológicas que existen entre los dientes primarios y los permanentes.

Durante la preparación de la cavidad, el campo operatorio debe estar aislado. El aislamiento puede ser relativo o absoluto.

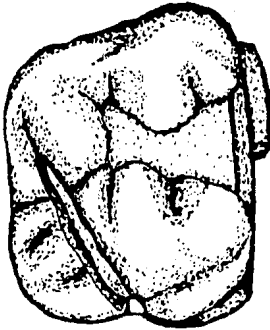
Aislamiento relativo es el que se logra con rollos de algodón o gasa.

Aislamiento absoluto es el que se obtiene con el dique de goma, -- este procedimiento da un mejor aislamiento y proporciona las siguientes ventajas:


- 1.- Mejor acceso y visibilidad.
- 2.- Retracción y protección de tejidos blandos.
- 3.- Provisión de un campo operatorio seco.
- 4.- Provisión de un medio aséptico.
- 5.- Prevención de la ingestión e inhalación de cuerpos extraños.

#### PREPARACION DE CAVIDADES CLASE I


En lesiones incipientes se usa una fresa de cono invertido No. 34 para esmalte y dentina. Terminado el delineado se usa una fresa de fisura para extensiones de la cavidad y buscar surcos y fisuras. Las paredes del esmalte oclusal estaran aproximadamente paralelas al eje de la pieza.



Vista Oclusal, la pared distal de la preparación mesiooclusal paralela al borde transversal.



Vista Proximal, observese el istmo de forma conservadora.



Vista Lingual: observese la forma dada al escalon lingual para conformarse a la anatomía pulpar y evitar exposiciones.

La pared pulpar será plana y suave.

En caries más extensas se dan toques ligeros con la fresa para eliminar áreas más profundas de caries. En estos casos se debe aplicar una subbase de hidróxido de calcio para proteger a la pulpa, y después se aplica cemento de fosfato de zinc o alguna otra base de fijación dura.

La forma final del delineado oclusal debe tener curvas fluidas y -- carecer de ángulos agudos, el ángulo cavo superficial no debe bicelarse. Cuando se localizan procesos cariosos en los que no está involucrada la cresta transversa, esta se respetará haciendo cavidades separadas.

#### PREPARACION DE CAVIDADES CLASE II

En estas cavidades el primer paso a seguir es la colocación de una matriz en las áreas interproximales estabilizándola con una cuña de madera, la superficie oclusal se prepara de igual manera que en las cavidades clase I manteniendo paralelo el eje longitudinal de la pieza con el eje longitudinal de la fresa. La fresa se lleva gingivalmente hasta que el ángulo cavo superficial se separe  $1/4$  o  $1/2$  mm, del diente contiguo, al llevar la fresa de vestibular a lingual se obtiene el diseño inicial de la caja proximal. El espesor de la pared gingival debe ser aproximadamente de 1 mm. En restauraciones pequeñas la pared axial puede ser plana; pero si la preparación es extensa deberá ser curva para ser paralela al contorno externo de la pieza y evitar comunicaciones pulpares. Los ángulos línea y las paredes de la caja deben converger hacia oclusal siguiendo las paredes bucal y lingual de la pieza. La superficie oclusal deberá tener en el espesor del istmo aproximadamente un tercio de la dimensión entre las cúspides bucales y linguales.

El ángulo línea axiopulpar debe ser redondeado. La pared pulpar pue-

La pared pulpar será plana y suave.

En caries más extensas se dan toques ligeros con la fresa para eliminar áreas más profundas de caries. En estos casos se debe aplicar una subbase de hidróxido de calcio para proteger a la pulpa, y después se aplica cemento de fosfato de zinc o alguna otra base de fijación dura.

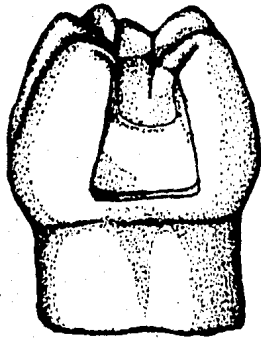
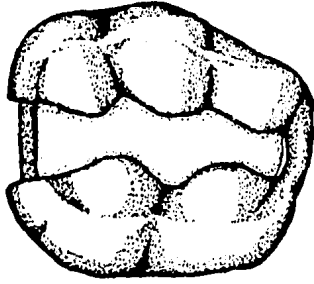
La forma final del delineado oclusal debe tener curvas fluidas y -- carecer de ángulos agudos, el ángulo cavo superficial no debe bicelarse. Cuando se localizan procesos cariosos en los que no está involucrada la cresta transversa, esta se respetará haciendo cavidades separadas.

#### PREPARACION DE CAVIDADES CLASE II

En estas cavidades el primer paso a seguir es la colocación de una matriz en las áreas interproximales estabilizándola con una cuña de madera, la superficie oclusal se prepara de igual manera que en las cavidades clase I manteniendo paralelo el eje longitudinal de la pieza con el eje longitudinal de la fresa. La fresa se lleva gingivalmente hasta que el ángulo cavo superficial se separe  $1/4$  o  $1/2$  mm, del diente contiguo, al llevar la fresa de vestibular a lingual se obtiene el diseño inicial de la caja proximal. El espesor de la pared gingival debe ser aproximadamente de 1 mm. En restauraciones pequeñas la pared axial puede ser plana; pero si la preparación es extensa deberá ser curva para ser paralela al contorno externo de la pieza y evitar comunicaciones pulpares. Los ángulos línea y las paredes de la caja deben converger hacia oclusal siguiendo las paredes bucal y lingual de la pieza. La superficie oclusal deberá tener en el espesor del istmo aproximadamente un tercio de la dimensión entre las cúspides bucales y linguales.

El ángulo línea axiopulpar debe ser redondeado. La pared pulpar pue-

CAVIDADES CLASE II



de ser plana o ligeramente redondeada y debe estar aproximadamente a 0.5 mm dentro de la dentina.

### CAVIDADES CLASE III

Cuando las áreas de contacto están abiertas y la lesión es incipiente se prepara la cavidad directamente sin necesidad de un anclaje para -- mejorar la retención y el acceso. El contorno será un triángulo con base hacia la cara gingival de la cavidad. Las paredes bucal y lingual serán paralelas a las respectivas superficies externas del diente. La pared gingival se inclinará ligeramente hacia oclusal siendo casi paralela a los - prismas del esmalte, esto permite un escalón de retención mecánica. La -- profundidad de la cavidad será de 0.5 mm. Los surcos de retención se hacen a lo largo de la unión amelodentinaria con una fresa de fisura piramidal.

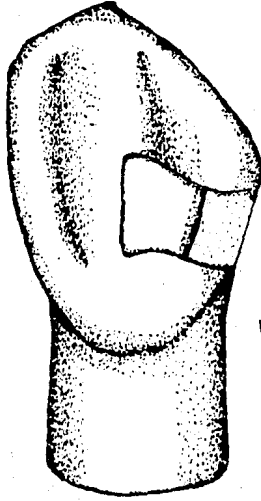
Si la caries es más extensa y el ángulo incisal permanece intacto, se puede hacer una preparación de cola de milano, con la cola de milano pre- parada hacia lingual o labial de la pieza.

Puesto que los caninos pueden permanecer seis años o más que los incisivos, están indicadas para ellos restauraciones de amalgamas.


Para realizar la cola de milano se usa la siguiente técnica: hacer - el acceso con una fresa pequeña de cono invertido o redonda, delinear la cavidad en gingival, labial y lingual, por último cortar la cola de mila- no la cual generalmente se realiza sobre la superficie lingual del diente.

El cierre de la cola de milano se debe hacer a expensas de gingival, ya que si se hace en incisal se debilita el ángulo de la pieza y puede -- haber fractura. Con la misma fresa se pueden hacer los ángulos de punto y los pequeños cortes de retención en la cola de milano. La profundidad

CAVIDADES CLASE III



Vista Lingual: la cola de Milano .  
esta cortada a expensas de la  
pared gingival para evitar frac-  
turas.



Vista Proximal, las paredes incisal  
y gingival estan casi paralelas.



de la cavidad rara vez excederá de 1 mm., para estar dentro de la dentina de estas piezas.

#### PREPARACIONES DE CLASE IV

Cuando en las piezas anteriores hay caries extensas que afectan a los --- ángulos incisales, es posible realizar restauraciones totalmente estéticas usando resinas compuestas, coronas de plástico preformadas, bandas ortodonticas de acero inoxidable o coronas de acero inoxidable.

Resinas compuestas.- No es muy aconsejable el uso de este material ya que no soportan la abrasión por la incisión.

Corona anterior.- Se usa la corona de policarbonato, la cual es una corona ya lista y del color del diente, con dimensiones aproximadas al -- diente que va a reemplazar, es más estética que las de acero inoxidable, su desgaste se hace como el de una corona común temporaria de acrílico.

#### Técnica

Medir el ancho mesiodistal del diente y elegir una corona que tenga el mismo ancho. La preparación del diente es similar a la de un diente permanente. Se reduce el diente en todas sus dimensiones para dar lugar a la colocación de la corona .

Eliminar todo el resto de caries, en caso de comunicación pulpar se hace un tratamiento endodóntico adecuado. Si no hay exposiciones las superficies profundas de la preparación se cubrirán con una base. Las imperfecciones se reconstruirán con hidróxido de calcio o resina.

Probar la corona rebajandola con una piedra hasta que alcance el hombro gingival, la corona de policarbonato se puede cementar con resina; sin embargo muchos odontólogos prefieren cementarla con óxido de zinc y eugenol para evitar la reacción exotérmica de la resina que puede dañar al diente.

## BANDAS ORTODONTICAS DE ACERO INOXIDABLE

Eliminar bien todo el tejido carioso y aplicar una subbase de hidróxido de calcio. Ajustar la banda ortodóntica a la pieza. Recortar la -- porción labial de modo que sólo permanezca una porción estrecha de la banda en gingival. Cementar la banda con fosfato de zinc y eliminar el exceso de cemento.

## CAVIDADES CLASE V

Su preparación es muy parecida a la de los dientes permanentes, se usa la grapa de caucho Ivory No. 00 para retraer tejidos bucales y labiales asegurarse de que la pared gingival quede libre de caries. En preparaciones profundas se debe usar una base protectora.

## CORONA DE ACERO INOXIDABLE

### Indicaciones:

- 1.- Caries extensas en dientes temporarios que afectan más de tres superficies, en las cuales la amplitud de la preparación llevaría al fracaso la obturación con amalgama.
- 2.- Después de un tratamiento pulpar, ya que esto deja a los dientes más quebradizos y frágiles por lo -- cual si no se coloca la corona pueden fracturarse.
- 3.- Como obturación preventiva, ya que ayuda a evitar el fracaso de la obturación con amalgama o la fractura del diente también ayuda a prevenir el desarrollo de caries en otras áreas del diente.

4.- En dientes con defectos de desarrollo como la dentinogénesis y la amelogénesis imperfecta que pueden minar la morfología del diente provocando la pérdida de la dimensión vertical los defectos de hipoplasia e hipocalcificación del diente pueden ser susceptibles a la caries ya que su anatomía facilita la retención de placadentobacteriana.

5.- Como soporte de un conservador de espacio o dentadura.

#### PREPARACION DEL DIENTE PARA COLOCAR UNA CORONA DE ACERO INOXIDABLE.

1.- Selección de la corona adecuada midiendo el diametro mesiodistal del diente.

2.- Una vez elegida la corona, eliminar los puntos de contacto mesial y distal con una fresa de diamante delgada y aplanada de modo que la corona pueda entrar debajo del borde gingival libre. La reducción bucal y lingual es mínima y se realiza con la misma broca justo por debajo del borde gingival. La reducción oclusal es de 1 a 1.5 mm y se hace angulando la broca por los lados oclusales reduciendo la anatomía.

3.- Eliminar todo el tejido carioso y afinar todos los ángulos agudos y afilados.

4.- Esterilizar y proteger los cuernos pulpaes con un cemento sedativo y de rápido endurecimiento.

5.- Agrandar y ensanchar la corona con las pinzas adecuadas. Con esto se agranda la corona de la parte oclusal, ya que se debe recordar que la porción oclusal es mayor que la cervical en un diente primario.

6.- Cortar el exceso con tijeras curvas la corona de modo que pase bajo el borde libre de la encía aproximadamente 1 mm.

Con las pinzas No.112 se contornea la porción gingival de la corona.

7.- Pulir los bordes afilados de la corona con un disco abrasivo de -- caucho. Colocar la corona en su lugar y comprobar la oclusión, si se balancea o parece morder muy alto, se colorea la superficie interna - de la corona con un lapiz de plomo probando de nuevo a la corona en su lugar, al retirarla de la pieza, estará marcado con el grafito negro el contorno oclusal alto.

8.- Comprobar el ajuste gingival, aislar, secar la pieza y cementar con cemento de fosfato de zinc.

## TERAPEUTICA ENDODONTICA EN PACIENTES INFANTILES

El principal objetivo de la terapéutica endodóntica en pacientes -- infantiles es la conservación de los dientes temporarios y jóvenes con -- lesiones pulpares, sean estas causadas por traumatismos, caries o mate-- riales de restauración tóxicos para que dichos dientes puedan funcionar - como componentes útiles de la dentición temporal y permanente jóven.

La dentadura primaria que es preservada de esta manera cumple, a--- demás de su función masticatoria, como un excelente mantenedor de espacio para la dentadura permanente.

### HISTOLOGIA PULPAR

La pulpa dental esta formada por tejido conectivo proveniente del - mesénquima de la papila dental, ocupa las cavidades pulpares de los cana-- les radiculares. Este tejido blando conserva durante toda la vida su as-- pecto mesenquimatoso. La pulpa se halla muy vascularizada, los principa-- les vasos entran y salen por los agujeros apicales. Debido a su gran vas-- cularización, la pulpa es muy sensible a los cambios de presiones ya que las paredes de la cámara pulpar no pueden dilatarse.

La pulpa tiene muchas terminaciones nerviosas en estrecha asociación con la capa de odontoblastos entre la pulpa y la dentina, de ahí la hi-- persensibilidad que se encuentra cuando se pasa por primera vez a tra-- vés de la unión dentina esmalte por medios operatorios.

La pulpa también contiene células mesenquimatosas no diferenciadas -- que pueden transformarse en odontoblastos. histiocitos que actúan como fa-- gocitos y células linfáticas errantes que funcionan en la producción de -

antícuerpos.

#### MORFOLOGIA PULPAR.

1.- La cámara pulpar de los dientes temporales y permanentes jóvenes es -- parecida a la superficie externa del diente.

Los cuernos mesiales están más cerca de la superficie externa que -- los cuernos distales.

#### DIFERENCIAS ANATOMICAS

a) La cámara pulpar del diente temporal está más cerca de la superficie ; de la corona.

b) En relación a la corona las pulpas de los dientes temporales, son más grandes que las pulpas de los dientes permanentes.

c) Los cuernos pulpares de los dientes temporales están más cerca de la - superficie dental externa que los cuernos pulpares de los dientes perma-- nentes.

d) Las cámaras pulpares de los molares inferiores son más grandes que las de los superiores.

e) Los conductos accesorios del piso de la cámara pulpar conducen a las - furcaciones interradiculares.

En relación a los conductos tenemos las siguientes diferencias:

a) Raíces más delgadas y largas en relación a la corona.

b) Los conductos de los dientes temporales son más acintados que los de los dientes permanentes.

#### DIFERENCIAS HISTOLOGICAS ENTRE PULPAS DENTARIAS TEMPORALES Y PERMANENTES.

Los agujeros apicales son más grandes en los dientes temporales que en los permanentes, por lo que el aporte sanguíneo menor de los últimos favorece la respuesta cálcica y "reparación" por cicatrización cálcica.

La mayor vascularización de los dientes temporales hace que se presente una reacción inflamatoria más típica que la vista en los dientes -- permanentes adultos.

Se cree que los dientes temporales son menos sensibles al dolor que los permanentes debido a la diferencia en el número o distribución de - elementos nerviosos.

La formación de dentina reparadora es mayor en dientes temporales que en permanentes.

#### ELECCION DEL TRATAMIENTO PULPAR

Primero se debe hacer un minucioso exámen de la pieza a tratar y de la cavidad bucal en general para poder llegar a un buen diagnóstico.

Al elegir el tratamiento se debe considerar además de la afección -- de la pulpa dental otros factores como : tiempo que permanecerá el diente en la boca; salud general del paciente; estado de la dentadura; tipo de restauración que se empleará para devolver a la pieza su función --- normal; uso que se le dará a la pieza; tiempo que requerirá la operación; cooperación del paciente; etc.

El exámen clínico incluye preguntas referentes a los antecedentes de la pieza, con lo que se determinará si es un caso de pulpitis o periodon titis apical.

La historia personal del paciente dará indicaciones sobre la salud - general del pacientes y cualquier limitación que pudiera haber en el tra tamiento.

Enseguida se realizará el exámen del arco afectado, el cual se em-- pieza en tejidos blandos, los cambios de color, fistulas de drenaje, in- flamación, etc. deben de crear dudas sobre si se debe proceder con la -- terapéutica endodóntica. Con el exámen clínico de la pieza se sabrá si --

hay destrucción clínica de la corona y posible presencia de pulpa hipertrófica, la movilidad puede ser causada por posible pulpa necrosada. Según el tipo de sensibilidad que experimente el paciente en la percusión, se podrá detectar si hay lesión periapical, en cuyo caso el éxito del tratamiento será dudoso.

La toma de radiografías ayuda a determinar un buen diagnóstico para poder elegir el tratamiento adecuado, con ellas se podrá saber si hay algún tipo de reabsorción interna coronal o apical que contraíndique el tratamiento endodóntico.

#### PRINCIPIOS GENERALES DEL TRATAMIENTO

Se deben emplear técnicas indoloras en el tratamiento endodóntico por lo cual se realiza anestesia profunda y adecuada con ayuda de anestésicos locales.

El uso del dique de caucho brinda al operador un campo estéril al operar ya que aísla la pieza o piezas afectadas, además controla los actos inadvertidos de lengua y labios.

Los instrumentos usados deben ser esterilizados previamente ya que la realización de buenas técnicas asépticas ayuda a lograr el éxito del tratamiento.

#### PROTECCION PULPAR DIRECTA

Es la protección de una pulpa expuesta por fractura traumática, o al suprimir caries dentaria profunda; la protección se logra colocando un material medicado o no medicado en contacto directo con el tejido pulpar para estimular su acción reparadora.



**Indicaciones;**

La protección pulpar directa debe reservarse para exposiciones mecánicas pequeñas (diámetro menor a 1.5 mm ).

**Contraindicaciones:**

Incluyen antecedentes de:

- 1.- Dolor dental nocturno intenso
- 2.- Dolor espontáneo.
- 3.- Movilidad dental.
- 4.- Ensanchamiento del ligamento parodontal.
- 5.- Manifestaciones radiográficas de degeneración pulpar o periapical.
- 6.- Hemorragia excesiva al hacer la exposición.
- 7.- Salida de exudado purulento o seroso de la cavidad.

Es índice de que hay éxito la observación de lo siguiente:

- 1.- Vitalidad pulpar.
- 2.- Falta de sensibilidad o dolor anormal.
- 3.- Reacción inflamatoria pulpar mínima.
- 4.- Capa odontoblástica viable.

Las sustancias utilizadas para la protección pulpar directa son:

- 1.- Oxido de zinc y eugenol.
- 2.- Hidroxido de calcio.
- 3.- Compuesto de fosfato de calcio, neomicina e hidrocortizona.
- 4.- Cortizona e hidroxido de calcio.
- 5.- Formocresol con óxido de zinc y eugenol..

En dientes temporales la protección pulpar directa es menos satisfactoria que el tratamiento pulpar indirecto o la amputación de la corona.

#### PROTECCION PULPAR INDIRECTA

Es un procedimiento que conserva una pequeña cantidad de dentina cariada en zonas profundas de la preparación de cavidades para evitar la exposición pulpar.

La pulpa combate fácilmente contaminaciónes de pequeña magnitud. Se ha demostrado que mientras la caries estaba a más de 1.1mm. de la pulpa está ni presentaba trastornos significativos. Las reacciones pulpares -- se deben más a toxinas bacterianas y no a bacterias propiamente dichas.

Estudios realizados demuestran que hay tres capas dentinarias en la caries:

- 1.- Dentina pigmentada parda, blanda y necrótica, llena de bacterias y no duele al quitarse.
- 2.- Dentina pigmentada firme, pero todavía reblandecida, disminuye el --- número de bacterias y duele al quitarse debido a la cercanía de las pro-- longaciones odontoblásticas.
- 3.- Dentina sana, dura, zona pigmentada con una mínima invasión bacteriana duele a la instrumentación.

Indicaciones para protección pulpar indirecta:

- a) Dolor leve, sordo y tolerable al comer.
- b) Historia negativa de dolor espontáneo intenso.
- c) Caries grande.
- d) Movilidad normal.
- e) Aspecto normal de la encía adyacente.
- f) Color normal del diente.

Radiográficamente se observan las siguientes características:

- Lámina dura normal.
- Espacio paradontal normal.
- Falta de imágenes radiolúcidas rodeando el ápice del diente.

Contraindicaciones:

- a) Dolor nocturno prolongado.
- b) Movilidad dentaria .
- c) Absceso en la raíz o cerca de las raíces.
- d) Cambios de color en el diente.

#### PULPOTOMIA

Es la extirpación quirúrgica de la totalidad de la porción CORONARIA de la pulpa dental; el tejido vivo de los conductos queda intacto. -- Posteriormente se colocan medicamentos sobre el tejido remanente para favorecer la cicatrización.

La finalidad de este tratamiento es la eliminación del tejido pulpar inflamado e infectado de la zona de exposición permitiendo al mismo tiempo que el tejido de los conductos cicatrice.

Indicaciones:

- a) Dientes temporales con exposición pulpar cuya conservación es importante.
- b) Dientes permanentes jóvenes con pulpas vivas expuestas y ápices incompletamente formados.

Contraindicaciones:

- a) Dientes temporales por exfoliar.
- b) Dientes con movilidad significativa.
- c) Dientes con lesiones periapicales.

d) Dolor persistente.

#### PULPOTOMIA CON FORMOCRESOL

Indicaciones: Se usa sólo en dientes restaurables en los que la inflamación se limita a la porción de la corona.

Contraindicaciones: Resorción radicular anormal o temprana, pérdida ósea interradicular, fistula o pus en la cámara.

Técnica.

- 1.- Anestésiar al diente afectado y tejidos blandos adyacentes.
- 2.- Aislar el campo operatorio con dique de caucho.
- 3.- Quitar el techo pulpar con una fresa No. 556 o 700.
- 4.- Eliminar la pulpa cameral con cucharilla o fresa redonda.
- 5.- Hemostasia con algodón seco y adrenalina.
- 6.- Colocar formocresol durante cinco minutos eliminando el exceso previamente exprimiendo la torunda de algodón impregnada en formocresol antes de colocarla.
- 7.- Colocar una base de óxido de zinc y eugenol.
- 8.- Restaurar al diente con una corona de acero -cromo.

#### PULPOTOMIA CON HIDROXIDO DE CALCIO

Se recomienda esta técnica en dientes permanentes jóvenes.

Técnica.

- 1.- Previa anestesia, aislar el diente.
- 2.- De ser posible eliminar el tejido carioso sin hacer la exposición -- pulpar y delimitar el contorno de la cavidad.
- 3.- Lavar y secar la cavidad con agua y algodón.
- 4.- Eliminar el techo pulpar con fresa de fisura de alta velocidad. Eliminar la pulpa coronaria con fresa de bola o cucharilla.

- 5.- Controlar la hemorragia con peróxido de hidrógeno.
- 6.- Colocar hidróxido de calcio en las entradas de los conductos.
- 7.- Colocar óxido de zinc y eugenol.
- 8.- Restaurar el diente con una corona de acero inoxidable en caso de que sea temporal.

#### ELIMINACION DEL TEJIDO PULPAR NECROTICO Y OBTURACION DE CONDUCTOS DESPULPADOS.

En dientes temporales se suele hacer la eliminación del tejido pulpar por medios químicos y no mecánicos. Para la obturación se usan cementos reabsorbibles.

Se considera que el tratamiento de conductos de un diente temporal es favorable si el diente esta firme y funciona sin dolor ni infección hasta que su sucesor permanente está listo para erupcionar.

#### Consideraciones dentales:

- 1.- Debe haber coronas que puedan sellarse y restaurarse
- 2.- Valorar la edad cronológica del diente para decidir si puede ser salvado o sacrificado.

#### Indicaciones.

- 1.- Dientes temporales con inflamación pulpar que se extiende más allá de la corona, pero con raíces y hueso alveolar sin resorción patológica.
- 2.- Dientes temporales con necrosis pulpar y un mínimo de resorción radicular o pequeña resorción ósea en la bifurcación.
- 3.- Dientes despulpados con fístula.
- 4.- Dientes despulpados sin sucesor permanente.
- 5.- Segundos molares temporales despulpados antes de la erupción de los primeros molares permanentes.
- 6.- Cuando interesa cuidar la fonación y la estética.

### Contraindicaciones.

- a) En coronas no restaurables..
- b) Lesión periapical que se extiende hasta el primordio permanente.
- c) Lesión patológica de cuando menos un tercio de raíz con fístula.
- d) Resorción interna excesiva.
- e) Dientes temporales con quistes dentigeros o foliculares adyacentes.

### PULPECTOMIA EN PIEZAS PRIMARIAS.

Pulpectomía significa la eliminación de todo el tejido pulpar de la pieza incluyendo las porciones radiculares y coronarias.

Generalmente se realiza cuando se perfora la cámara pulpar y se nota una hemorragia difícil de controlar. Esto suele presentarse en dientes con dolor espontáneo, pero sin fístula ni manifestaciones radiográficas de dolor.

### Técnica.

- 1.- Previa anestesia, aislar con dique de caucho y hacer la preparación coronaria.
- 2.- Amputar la pulpa con fresa redonda accionada a alta velocidad.
- 3.- Con lima Hedstrom eliminar el tejido pulpar hasta la mitad de los -- conductos o hasta que cese la hemorragia.
- 4.- Irrigar los conductos y cámara con peróxido de hidrógeno y luego con hipoclorito de sodio.
- 5.- Secar, en caso de no cesar la hemorragia se elimina el tejido pulpar en su totalidad.
- 6.- Colocar una torunda de algodón embebida en formocresol y exprimida hasta que quede seca sellando la cavidad con Cavit.
- 7.- Una semana después, si no hay síntomas adversos retirar el medicamento

y obturar con una mezcla de óxido de zinc y eugenol.

8.- Restaurar con una corona de acero inoxidable.

#### TRATAMIENTO DE CONDUCTOS CON NECROSIS PULPAR.

1.- Anestesiarse y aislar la pieza a tratar..

2.- Abrir cuidadosamente la corona para aliviar la presión.

3.- Limpiar la cámara pulpar con fresa redonda de alta velocidad e irrigar.

En dientes con lesión aguda puede dejarse abierto o taparlo solo --- con una torunda de algodón; si la lesión es crónica se puede cerrar con una curación de formocresol sellada en la cámara pulpar, NO se debe instrumentar.

Si el niño presenta síntomas agudos se tratará con antibióticos y analgésicos..

Si al cabo de una semana han desaparecido los síntomas incluidos la fistula, se completa la preparación del conducto irrigando con peróxido de hidrógeno e hipoclorito de sodio, quitando los restos pulpares y ensanchando. Por último se obturan los conductos con óxido de zinc y eugenol y se restaura la pieza con una corona de acero-cromo.

## ANESTESIA LOCAL EN PACIENTES INFANTILES

Cuando el individuo se ve forzado a afrontar situaciones que no puede evitar, como por ejemplo acudir al dentista, tiene una serie de cambios emocionales y tensión que le provocan ansiedad.

La angustia se puede definir como el sustituto psicológico del dolor, la cual por medio de la experiencia a procesos de asociación protege al organismo anticipando las sensaciones de dolor, en estos casos el organismo está en un estado de alerta, estimulando sus reacciones de defensa y evitación aún antes de que se presente el daño. Cabe señalar que el paciente que se encuentra en estado de ansiedad y angustia exagera cualquier experiencia dolorosa real, llegando a disminuir el umbral del dolor y aumentar la tolerancia a los medicamentos, por lo tanto el odontólogo debe saber reconocer y tratar estos aspectos de angustia y anticipación que presenta el dolor.

Al atender pacientes infantiles, el odontólogo debe recordar que una de las principales causas de angustia en el niño es el miedo y preocupación acerca de algún daño que pueda ser infringido a alguna parte de su cuerpo. Debido a su falta de experiencia y perspectiva, el niño transforma un corte sin importancia o una gota de sangre en una verdadera catástrofe.

Para poder conseguir una mejor colaboración del niño, se debe eliminar el dolor de modo que el malestar quede reducido al mínimo. de esta manera el odontólogo estará evitando futuras ansiedades en el niño.



La mayoría de los niños pueden ser tratados bajo anestesia local siempre y cuando los padres cooperen y no haya contraindicaciones.

Antes de proceder a anestésicar al niño se le debe explicar lo que se le va a hacer y explicarle que sentirá una ligera molestia nunca se debe engañar al niño en el sentido de que no habrá dolor, ya que entonces el odontólogo perderá su confianza para siempre.

Parece que los niños toleran mejor la anestesia local después de ingerir alimentos. No se debe preparar la jeringa para anestésicar frente al niño ya que esto lo atemoriza, la mejor manera de prepararla es colocándose detrás del paciente. La anestesia local en niños está indicada siempre que se realice operatoria dental en dientes permanentes y primarios. El odontólogo podrá trabajar más eficazmente si el niño se encuentra cómodamente y libre de dolor.

Con ayuda de los anestésicos tópicos se consigue disminuir las molestias que ocasionan el insertar la aguja antes de la inyección de la anestesia local. Para usar adecuadamente estos anestésicos se debe tener en cuenta:

- a) Secar la mucosa para evitar la dilución del anestésico tópico.
- b) Mantener el anestésico tópico 2 min. durante la superficie a tratar, y dar 1 min. para que haga su efecto.
- c) Elegir un anestésico tópico que no cause necrosis local en el lugar de la aplicación.

Para proceder a la aplicación de la anestesia local se deben tener en cuenta las siguientes indicaciones:

- 1.- Usar agujas afiladas, con bicel relativamente corto unidas a una jeringa que trabaje perfectamente.
- 2.- Estirar los tejidos que estén flojos como los del pliegue mucobucal ;

comprimir los tejidos que esten densamente ligados como el paladar duro. La tensión y presión ayudan a reducir cierto grado del dolor provocado al introducir la aguja ya que producen cierto grado de anestesia.

3.- Explicar al niño los síntomas de la anestesia, ya que sentir hormigueo o entumecimiento pueden asustarlo.

4.- Dar tiempo suficiente para que el anestésico haga efecto.

5.- Usar jeringas de aspiración para evitar inyecciones intravasculares de la solución anestésica y así reducir las reacciones tóxicas, alergicas e hipersensibilidad.

#### ANESTESIA PARA LOS DIENTES INFERIORES.

##### Anestesia Regional del Dentario Inferior.

Se utiliza en procesos operatorios o quirurgicos realizados en dientes inferiores. Según Olsen, la entrada del agujero del dentario inferior está por debajo del plano de oclusión de los dientes temporales -- del niño. La inyección debe ser colocada algo más abajo y atrás que en los adultos.

##### Técnica.

Colocar el pulgar en la superficie oclusal de los molares con la --- uña sobre el reborde oblicuo interno y la yema del pulgar descansando --- en la fosa retromolar.

Para tener un apoyo firme, se coloca la yema del dedo medio en el borde posterior de la mandíbula.

La orientación de la jeringa es desde un plano entre los dos molares temporales del lado opuesto. La anestesia se aplica lentamente - conforme se avanza en los tejidos.

### Anestesia Regional del Nervio Lingual

El nervio lingual es bloqueado al llevar la jeringa al lado opuesto con la inyección de una pequeña cantidad de la solución al retirar la aguja.

### Anestesia Regional del Buccinador.

Depositar una pequeña cantidad de anestésico en el surco vestibular adyacente al primer molar permanente.

Se anestesian todos los dientes del lado inyectado a excepción de los incisivos que pueden recibir inervación cruzada del lado opuesto.

### ANESTESIA DE LOS DIENTES SUPERIORES.

#### Anestesia para Incisivos y Caninos Temporales y Permanentes Superiores.

En dientes temporales anteriores se usa la técnica supraperiódica por infiltración. La aguja se coloca más cerca del borde gingival que en el paciente con dientes permanentes depositando la solución muy cerca del hueso.

Para anestésiar incisivos centrales permanentes se inyecta en el surco vestibular depositando la solución lentamente apenas por encima y cerca del ápice dental.

#### Anestesia para Molares y Premolares Superiores.

Los molares superiores temporales, premolares y raíz mesial del primer molar permanente, están inervados por el nervio dentario superior medio. Primero se deposita solución anestésica frente a los ápices de las raíces vestibulares cerca del hueso.

El nervio palatino anterior se anestesia sólo que se vaya a realizar una extracción.

Para anestesiar los premolares superiores basta una inyección en el surco vestibular para que la solución quede depositada por encima del ápice. En caso de extracción se inyecta también por palatino.

Indicar al niño que cierre ligeramente la boca para poder estirar sus labios y carrillos lateralmente.

Descansar la punta del índice izquierdo en la concavidad del surco vestibular con el dedo rotado de modo que la uña este adyacente a la mucosa. El dedo debe de formar un ángulo recto con las caras oclusales y un ángulo de  $45^{\circ}$  con el plano sagital del paciente. El índice apuntara en dirección a la aguja durante la inyección. La punción se hace en el surco vestibular por encima y por distal de la raíz distovestibular del primer molar permanente

Para completar la anestesia del primer molar permanente se usa la técnica supraperiostica la cual se coloca en el surco vestibular a nivel de la raíz mesiovestibular.

#### Regional Nasopalatina.

Con esta técnica se anestesian los seis dientes anteriores. Esta técnica es muy dolorosa por lo cual no se utiliza en procedimientos operatorios.

La vía de inserción de la aguja va a lo largo de la papila incisiva que esta situada detrás de los incisivos centrales superiores. Para reducir el malestar de la inyección se debe depositar solución anestésica a medida que se avanza la aguja.

### Palatina Anterior.

con esta inyección se anestesia el mucoperiostio palatino desde la tuberosidad hasta la región del canino. Se usa junto con la técnica regional del dentario superior medio o posteriores antes de realizar alguna cirugía.

Trazar la bisectriz de una línea imaginaria que va desde el límite gingival del último molar erupcionado, hasta la línea media.

El odontólogo se acercará por el lado opuesto inyectando sobre la línea imaginaria y por detrás del último diente.

### COMPLICACIONES.

Vómitos, que pueden deberse a razones psicológicas o tóxicas.

Úlceras en mucosa del labio inferior, cara interna de carrillos o lengua, causada por mordeduras, en estos casos se debe advertir a los padres que observen cuidadosamente al niño para evitar las mordeduras.

Lesiones herpéticas en labios, lengua o encía provocados por trastornos de la inervación trófica.

## ANESTESIA GENERAL

### Indicaciones Para Anestesia General

- a) En niños no cooperativos que se resisten al tratamiento a pesar de haber utilizado todos los medios posibles.
- b) En niños con trastornos de hemostasis que requieren tratamiento dental extenso.
- c) Niños con trastornos dentales graves.
- d) Niños con trastornos en el SNC que se manifiestan con movimientos involuntarios extremos.
- e) Niños con cardiopatías congénitas incapaces de tolerar la excitación y cansancio de un tratamiento dental extenso.
- f) Niños con alergia comprobada a los anestésicos locales.

### Procedimientos e Instrucciones Preoperatorias.

- 1.- Advertir a los padres del niño que este no debe tomar alimentos ni líquidos por lo menos cuatro horas antes de la cita con el dentista.
- 2.- Si el niño esta muy nervioso se le debe prescribir un tranquilizante para tomar al acostarse la noche anterior a la cita.

La anestesia general se debe realizar de preferencia en el hospital ya que en este lugar se cuenta con el personal y equipo adecuado.

Antes de la cita en la cual se realizará el tratamiento bajo anestesia general se debe explicar a los padres el plan de tratamiento a seguir.

paralelo a esto se debe hacer la evaluación física del paciente infantil citado para anestesia general. Se debe tener control de la presión arterial, frecuencia del pulso ya que son puntos de referencia importantes para cualquier cambio hemodinámico que pueda ocurrir durante o después de la anestesia.

Se debe consultar al médico familiar respecto a procedimientos de hospitalización, debe examinar al niño y dar información escrita afirmando la ausencia de contraindicaciones a la anestesia general.

#### Procedimiento del tratamiento

- 1.- El odontólogo debe discutir con el anestesiólogo el plan de tratamiento para que este último pueda determinar el límite de tolerancia de cada paciente a la anestesia general, de acuerdo a esto el odontólogo establecerá un rígido plan de tratamiento.
- 2.- Selección de la premedicación y el anestésico. En anestesia pediátrica se puede usar el Fluotano ( halotano ) por ser poco irritante, no inflamable y de rápido despertar de los pacientes.

Después de la intubación endotraqueal se deben cubrir los ojos del paciente para protegerlos contra materiales de desecho y dentales. Después de anestesiarse completamente se debe colocar gasa húmeda sobre la abertura faríngea.

Se deben restaurar todas las piezas cariadas, aún las incipientes para evitar realizar un tratamiento adicional en el futuro próximo. Los procedimientos con resultados dudosos como protección pulpar o pulpoto---

más deben descartarse. Los dientes con pronóstico dudoso deberán extraerse.

El uso del dique de caucho ayuda a evitar la acumulación de residuos y sobrantes del material de restauración en el empaquetamiento de gasa de la garganta.

Los procedimientos quirúrgicos necesarios se deberán dejar para el final, se debe reprimir la hemorragia antes de reprimir la administración de la anestesia.

Finalmente se extraerá el apósito de la garganta y se envía al niño a la sala de recuperación.



## CRECIMIENTO Y DESARROLLO

Según Todd se puede definir al crecimiento y desarrollo de la siguiente manera: "El crecimiento es un aumento de tamaño, el desarrollo es un progreso hacia la madurez".

Crecimiento General Normal.

El crecimiento del hombre dura aproximadamente hasta los 22 años de edad. Se puede dividir a la vida humana en los siguientes periodos:

Infancia

Primera Infancia.- Va desde el nacimiento hasta los tres años de edad.

En esta etapa se observan:

- Erupción de los dientes deciduos y se completa la dentición temporal.
- Gran aumento de talla con un incremento de más del 40% en el primer año.
- Gran aumento de peso.

Segunda Infancia.- Abarca desde los dos años y medio o tres hasta los seis o siete años de edad.

- Aparición de los primeros molares permanentes.
- Crecimiento en estatura y peso menor que en la etapa anterior.
- Mayor crecimiento en anchura.
- Evolución dentaria aparentemente estancada.
- Cabeza más grande en relación con el resto del cuerpo.

Edad Escolar.- de los seis o siete años hasta los once años.

- Comienza la pubertad.
- Cambia la dentición temporal por la permanente ( dentición mixta ).
- Aumento de longitud del esqueleto.

## ADOLECENCIA

Período Prepuber. - Dura dos años. Niñas de los 11 a los 13 años  
Niños de los 12 a los 14 años.

- Aumento del crecimiento de las extremidades inferiores.
- Aumento de talla, aproximadamente 7 cm. por año.
- Los brazos y piernas aparecen más largos en relación al tronco.

Pubertad. - En la mujer va de los 13 a los 15 años; en el hombre de los 14 a los 16 años.

- Aparecen las primeras manifestaciones sexuales y características sexuales secundarias.

Período Pospuber .- Mujer de los 15 a los 18 años Hombre de los 16 a los 20 años.

- Final de la dentición mixta y establecimiento de la dentición permanente.
- Gran actividad en el organismo con cambios de importancia en el crecimiento en los maxilares.

## - JUVENTUD

Va de los 18 a los 25 años.

- Erupción de los terceros molares.

## EDAD ADULTA

Va de los 25 a los 60 años.

- En este periodo se logra el mayor equilibrio funcional.
- Crecimiento terminado.

## CRECIMIENTO PRENATAL EN CRANEO CARA Y CAVIDAD BUCAL.

La vida prenatal puede dividirse en tre periodos:

- 1.- Periodo de huevo.
- 2.- Periodo embrionario.
- 3.- Periodo fetal.

Periodo de Huevo.- Este periodo abarca desde la fecundación hasta el catorceavo día. La fecundación es el resultado de la unión del espermatozoo con el óvulo maduro. Al penetrar el espermatozoo en el óvulo, el pronúcleo macho se fusiona con el pronúcleo hembra para formar un núcleo único; el de segmentación, por esta unión se restituye el número de cromosomas al original de las células somáticas.

El huevo fertilizado atraviesa las formas de mórula y blástula y se implanta en el endometrio. Al lado de la blástula se forma la cavidad amniótica, y entre las dos se forma el disco embrionario. Las células que forman el piso de la cavidad amniótica originan el ectodermo primitivo -- y las del techo el endodermo primitivo. Más tarde se formará el mesodermo.

Al dividirse el disco embrionario y separarse el endodermo y el ectodermo, se crea el notocordio.

Periodo Embrionario.- En este periodo se originan y forman los diferentes órganos y tejidos a partir de las tres capas de células primitivas.

La cabeza comienza a formarse a los veintiún días después de la concepción del embrión humano y en este momento esta compuesta por el prosencéfalo. La porción inferior del prosencéfalo se convertirá en la pro-

minencia o giba frontal, que se encuentra encima de la hendidura bucal en desarrollo. Rodeando la hendidura bucal, lateralmente se encuentran los procesos maxilares rudimentarios.

Bajo el surco bucal se encuentra un amplio arco mandibular. La -- cavidad bucal primitiva, los dos procesos maxilares y el arco mandibular en conjunto se llaman estomodeo.

De la tercera a octava semana de vida intrauterina se desarrolla la mayor parte de la cara, se profundiza la cavidad bucal primitiva y se rompe la placa bucal.

En la cuarta semana el embrión mide 5mm. de largo, hay proliferación del ectodermo a cada lado de la prominencia frontal estas placas nasales forman posteriormente la mucosa de las fosas nasales y epitelio olfatorio.

Las prominencias maxilares crecen hacia dentro y se unen a la prominencia fronto-nasal formando el maxilar superior.

La depresión que se forma en la línea media del labio superior se llama philtrum y es la línea de unión entre los procesos nasales medios y -- maxilares.

En la quinta semana, debajo del estomodeo y de los procesos maxilares que crecen hacia la línea media para formar las partes laterales del maxilar superior, se encuentran los sacos faríngeos que forman los arcos y surcos braquiales.

Los arcos faríngeos aparecen en la parte anterior del preintestino, en las paredes laterales. El ectodermo está endentado sobre estos bolsillos formando los surcos branquiales o faríngeos externos.

Los surcos separan los arcos braquiales o viscerales. En los extremos dorsales estos arcos están conectados con la cabeza, mientras que las extremidades ventrales se unen a la línea media del cuello .

Examinando el embrión desde la parte cefálica hacia caudal pueden distinguirse cuatro áreas bien diferenciadas;

- |                           |  |
|---------------------------|--|
| 1.- Proceso fronto-nasal. | 3.- Proceso mandibular ( 1er. arco)      |
| 2.- Proceso maxilar.      | 4.- Arco Hioideo ( 2ndo arco braquial ). |

El proceso frontonasal o eminencia frontal, ocupa una superficie muy extensa en las partes anterior y anterolateral del cerebro.

Los dos procesos maxilares se originan en el arco mandibular del que emergen como dos pequeñas prolongaciones que se colocan entre las partes más laterales del proceso frontonasal y el arco mandibular.

El arco mandibular se encuentra entre el primer surco branquial y el estomodeo, del cual se desarrollan: labio inferior, mandíbula, músculos masticadores y parte anterior de la lengua.

La barra cartilaginosa se conoce como cartílago de Meckel ( mitad derecha y mitad izquierda ).

Los extremos dorsales de estos cartílagos se conectan con la cápsula auditiva; más tarde se osifican y forman los huesos del oído medio, el martillo, y el yunque. Los extremos neutrales se unen en la sínfisis mentoniana .

La porción intermedia desaparece y la porción inmediatamente adyacente al martillo y al yunque es reemplazada por una membrana fibrosa que constituye al ligamento esfenomandibular, el tejido conectivo que cubre

el resto del cartilago se forma por osificación.

Los extremos dorsales del arco mandibular originan la apófisis maxilar que crece hacia adelante en cada lado y forman la mejilla y parte lateral del labio superior.

El segundo arco branquial o arco hioideo, se encuentra caudal al arco mandibular y separado de este por el primer surco branquial, la parte mediana desaparece detrás del abultamiento de la prominencia cardiaca. A partir del arco hioideo se forma el lado y el frente del cuello y participa en la formación del pabellón de la oreja. Su cartilago da origen a la apófisis estiloideas, el ligamento estiloideo y el cuerno menor del hueso hioides; el cuerno mayor se origina del tercer arco.

El desarrollo embrionario comienza tarde, después de que el primordio de otras estructuras craneales ( cerebro, nervios cerebrales, ojos, músculos, etc ) ya se han desarrollado. En este momento aparecen condensaciones de tejido mesenquimatoso en estas estructuras y alrededor de ellas, tomando la forma que reconocemos como cráneo.

El tejido mesenquimatoso también aparece en la zona de los arcos branquiales.

En la quinta semana se reconoce fácilmente el arco maxilar inferior rodeado el aspecto caudal de la cavidad bucal.

En las siguientes dos o tres semanas desaparece poco a poco la escota dura media que marca la unión del primordio.

El proceso nasal medio y los procesos maxilares crecen hasta casi ponerse en contacto. La fusión de los procesos maxilares sucede en el em-

brión de 14.5 mm, en la séptima semana el tejido mesenquimatoso condensado en el cráneo y arcos branquiales se convierte en cartilago desarrollándose en primordio cartilaginoso del endocráneo. La base del cráneo es parte del condocráneo, uniéndose con la cápsula nasal al frente y las cápsulas oyicas a los lados. Aparecen centros de osificación endocondral que reemplazan al cartilago por hueso, dejando solamente la sincondrosis o centros de crecimiento cartilaginoso.

Al inicio de la octava semana el tabique nasal esta reducido, la nariz es prominente y comienza a formarse el pabellón del oído.

Periodo Fetal.- Va desde finales del segundo mes hasta el nacimiento. En este periodo los órganos aumentan de volumen y adquieren las proporciones y relaciones que persistiran después del nacimiento.

Al final de la octava semana el embrión aumenta su longitud cuatro veces, las fosetas nasales aparecen en la porción superior de la cavidad bucal (narinas). Se forma el tabique cartilaginoso a partir de células mesenquimatosas de la prominencia frontal y del proceso nasal medio. Hay una demarcación aguda entre los procesos nasales laterales y maxilares que al cerrarse forman el proceso nasolagrimal.

La cara sufre un crecimiento craneo-caudal (alargamiento vertical) ojos y nariz cambian de la posición paralela en que se encontraban en la séptima semana a la colocación definitiva: los ojos se mueven hacia la línea media y la nariz se alarga dejando visible el puente.

Se ha formado el paladar primario y hay comunicación entre la cavidad oral y nasal a través de las coanas primitivas, se forma la premaxila, el reborde alveolar subyacente y la parte interna del labio superior.

El maxilar inferior crece en mayor proporción que el superior para dar cabida a la lengua. En el nacimiento la relación más frecuente es la de retrognatismo inferior con relación al maxilar superior.

Al nacer la bóveda craneana ya se encuentra formada con excepción de las fontanelas, situadas en los ángulos de los huesos parietales.

#### CRECIMIENTO POSTNATAL DE CRANEO Y CARA

Osteogénesis. Los huesos se originan a partir del tejido conjuntivo laxo.

Los huesos como órganos pueden ser de origen endocondral o cartilaginoso y también de origen membranoso.

El tejido óseo está formado por osteocitos, los cuales forman hueso; osteoclastos, los cuales destruyen hueso y sustancia intercelular.

El hueso puede crecer por aposición o adición sólo puede crecer en superficies en contacto con tejido conjuntivo laxo.

#### Fases de la osteogénesis:

- 1.- Formación de sustancia orgánica intercelular por la acción de osteoblastos.
- 2.- Reorganización de sustancia intercelular.
- 3.- Calcificación o mineralización.

#### Desarrollo del hueso.

- 1.- Tipo endocondral.- Huesos que se han formado primero en cartilago por osificación de éste como los huesos largos del esqueleto, en el cráneo el etmoides, cornete inferior y los que forman la base del cráneo.
- 2.- Crecimiento sutural.- Es el crecimiento de aposición que se realiza en



las superficies de las suturas de dos huesos contiguos por medio del cual se produce un ensanchamiento de dicha sutura. El crecimiento sutural se inicia por una proliferación de tejido conjuntivo.

#### RECUPERACION DEL TRAUMATISMO NATAL.

Antes del nacimiento la cabeza tiene 44 huesos, después sólo 22.

Para que la cabeza pueda pasar a través de la pelvis, es necesario que los huesos del cráneo cabalguen con el objeto de reducir el diametro craneocaudal, esto es posible gracias a la amplitud de las suturas craneanas y las fontanelas.

En la bóveda craneana el cabalgamiento de los huesos del cráneo, las dos mitades del frontal se empujan posteriormente; los parietales se empujan hacia arriba y sobrepasan al frontal y al occipital:

En la recuperación del cráneo, estos huesos desplazados vuelven a su posición original adquiriendo un contorno suave, esto pasa generalmente - al tercer día.

#### Crecimiento de la bóveda craneana.-

Al nacer, el cráneo es de ocho a nueve veces el tamaño de la cara, en el adulto constituye un tercio o la mitad del cráneo.

Durante los dos primeros años de vida el crecimiento es rápido. Entre los cuatro y siete años de vida alcanza el 90% de su tamaño. De los diez a los doce años adquiere las proporciones adultas y disminuye su crecimiento.

Al nacer no hay protuberancia frontal la frente es más redonda y alta que en el adulto.

El cráneo se agranda debido a la presión que ejerce el cerebro en el

nacimiento. El aumento del volumen en el cráneo se da por desarrollo natural.

En el primer año de vida hay resorción de la superficie interna de la bóveda y aposición de la parte media produciendo un aplanamiento de los huesos que forman el radio mayor del cráneo.

#### Crecimiento de la base del cráneo.

Debido a que la bóveda craneana y el macizo nasomaxilar están adheridos a ella, su desarrollo ayuda a determinar el crecimiento del resto del cráneo'.

#### Crecimiento del maxilar

Existe una teoría según la cual, la silla turca, la fosa craneana media y los huesos frontales se mueven en direcciones opuestas; hacia arriba y adelante para la sutura frontonasal y hacia arriba y atrás para la silla turca, el paladar o piso de las fosas nasales más -- hacia adelante que hacia atrás, con la dentición erupcionando hacia abajo y ligeramente hacia atrás.

#### Crecimiento de la Mandíbula

El crecimiento de la mandíbula se maneja por superposición sobre la placa interna de la sínfisis de las trabéculas inferiores y porciones del sector del borde inferior del cuerpo de la mandíbula.

El patrón de crecimiento de la mandíbula corresponde a una reabsorción anterior en la rama ascendente y un depósito en posterior, este -- crecimiento de absorción ayuda a mantener la forma relativa de la rama -- ascendente mientras eficazmente la mueve hacia atrás en el espacio. Este método de reubicación de una zona como lo describió Enlow.

La región de la sínfisis en el hombre presenta ciertas modificaciones aposicionales por pequeños incrementos depositados a lo largo de los primeros años en especial en el periodo del crecimiento prepupal. Rosentein demostró que el mentón del varón muestra hasta el doble de crecimiento por depósito que el mentón de la mujer.

La prominencia del mentón se hace mayor por medio de reabsorción ósea en el punto B ( punto de referencia cefalométrica ubicado entre la cresta alveolar y el ápice dental ). Con el habitual enderezamiento de los dientes anteriores inferiores con los años, hay un incremento en la concavidad del reborde alveolar en la región anterior de la mandíbula y la subsiguiente protrusión del mentón. También se produce una protrusión del mentón como consecuencia del aplanamiento del plano oclusal con la edad. El cuerpo de la mandíbula muestra ciertas modificaciones aposicionales en la región de la apófisis antioyiana, así como debajo de los dientes en erupción, los cóndilos son zonas de activa proliferación celular, que da como resultado grandes cantidades de crecimiento si aceptamos las ideas de Moss sobre la " matriz Funcional ". Este crecimiento debe entonces ser directamente proporcional al grado de función de una parte; por ejemplo la masticación constante de una dieta fibrosa, generará una musculatura facial más fuerte y un depósito más abundante de hueso en el cuerpo y la rama ascendente de la mandíbula.

El tamaño y la forma que adquiere un hueso así como una ubicación especial, son directamente proporcionales a los de crecimiento de los tejidos blandos y su función.

## CRONOLOGIA Y DESARROLLO DE LA DENTICION

### FUNCION DE LAS PIEZAS PRIMARIAS.

La dentición primaria es de gran importancia en el desarrollo de las estructuras e la cavidad oral, entre sus funciones se encuentran las siguientes:

- a) Intervienen en la preparación de los alimentos del niño para digerirlos y asimilarlos durante uno de los periodos de crecimiento y desarrollo más activos.
- b) Mantienen los espacios para las piezas permanentes.
- c) Estimula el crecimiento mandibular por medio de la masticación, especialmente en el desarrollo de la altura de los arcos alveolares.
- d) Ayuda al desarrollo de la fonación, ya que es la que da la capacidad para usar los dientes para pronunciar, la pérdida prematura de los dientes temporales puede ocasionar dificultades para pronunciar los sonidos F, V, S y Z que pueden persistir aún después de la erupción de las piezas permanentes.
- e) Función estética la cual ayuda a mejorar la apariencia del niño.

Todos los dientes tanto los temporales como los permanentes tienen un ciclo de vida característico y bien definido en el que se encuentran varias etapas progresivas en las cuales hay cambios histológicos y bioquímicos que ocurren progresiva y simultáneamente.

Las etapas de desarrollo son:

- 1.- Crecimiento
- 2.- Calcificación.

3.- Erupción.

4.- Atrición.

5.- Resorción.

Las etapas de crecimiento pueden dividirse en:

a) Iniciación.

b) Proliferación.

c) Diferenciación histológica,

d) Diferenciación morfológica.

e) Aposición.

#### DESARROLLO Y ERUPCION DE UN DIENTE.

El esmalte de un diente proviene del ectodermo la dentina cemento y pulpa provienen del mesénquima teniendo la forma de copa invertida.

Las células del epitelio que revisten la copa se transforman en ameloblastos y producen esmalte, las células mesenquimatosas vecinas en el desarrollo de los ameloblastos se diferencian produciendo odontoblastos - y forman capas de dentina para sostener el esmalte que las cubre; es decir que la corona del diente se origina de dos capas diferentes del endotelio.

A las seis semanas de vida prenatal del embrión un corte a través - del maxilar inferior en desarrollo cruza una línea del ectodermobucal -- engrosado, por debajo y a lo largo de esta línea se desarrollaran los --- dientes.

Primero se origina la lámina dental, la cual es tejido epitelial derivado del mesénquima, a partir de está se desarrollan las yemas dentales, cada una de las cuales formará un diente deciduo. Más tarde la lámina dental originará unas yemas epiteliales similares, que al desarrollarse ----

producirán los dientes permanentes.

Al crecer la lámina dental la yema dental que produce al diente -- deciduo penetra más profundamente en el mesénquima adoptando la forma -- de escudilla invertida la cual se denomina órgano del esmalte, debajo del mesénquima que lleva la concavidad se denomina papila dental.

En las siguientes semanas el órgano del esmalte crece y cambia un poco en su forma. El hueso del maxilar crece hasta incluirlo parcialmente, aquí la línea de contacto entre el órgano del esmalte y la papila adquieren las dimensiones de la futura línea de contacto entre esmalte y dentina del diente adulto.

En el quinto mes de desarrollo el órgano del esmalte pierde toda -- conexión con el epitelio bucal.

Las células de la lámina dental producen una segunda yema de células epiteliales sobre la pared lingual a partir de la cual se producirá el -- diente permanente.

La pulpa dental se origina por la transformación de la papila dental la cual está formada por una red de células mesenquimatosas conectadas -- por fibras finas de protoplasma y separadas por substancia intercelular amorfa. A medida que se desarrolla este tejido aumenta su riqueza en vasos.

Las células del órgano del esmalte vecinas a la punta de la yema dental se transforman en ameloblastos, los cuales producen el esmalte dental junto a estos se encuentra el extracto intermedio ( con un grosor de tres hileras de células ), enseguida el casquete dental llamado retículo estrellado y finalmente el borde externo de la cabeza dental llamado epitelio externo del esmalte.

Los ameloblastos van teniendo mayor diferenciación hasta la base de

la corona, por lo cual células del mesénquima de la papila dental vecina de los ameloblastos se transforman en odontoblastos, los cuales formarán la dentina. Los odontoblastos que se encuentran en la punta de la papila formarán dentina depositándola en una delgada capa, entonces los ameloblastos empezarán a producir matriz de esmalte.

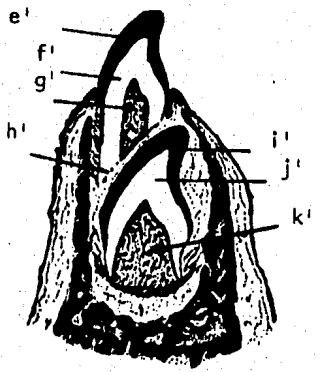
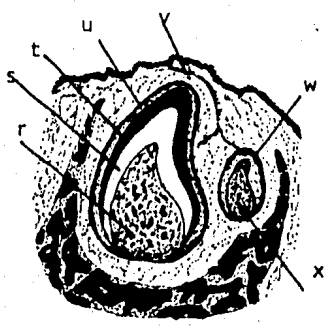
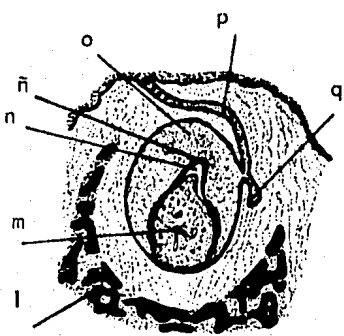
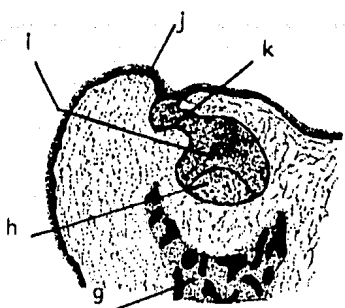
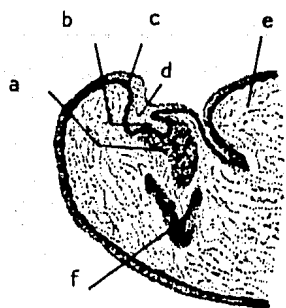
La formación de estos tejidos es diferente del hueso, ya que no hay células formadoras que queden incluidas dentro de la matriz que producen ya que los ameloblastos se separan hacia afuera y los odontoblastos hacia dentro.

#### FORMACION DE LA RAIZ Y SU PAPEL EN LA ERUPCION

A medida que se deposita esmalte y dentina va apareciendo la forma de la futura corona. Las células del órgano del esmalte transformadas en ameloblastos que constituyen su capa interna son continuas en la unión raíz - corona; con las células externas que forman el epitelio externo del esmalte.

Las células en la línea de unión proliferan y se desplazan hacia abajo en el mesénquima subyacente. Visto desde abajo el borde del órgano del esmalte tiene forma anular, por lo que las células que proliferan de él forman un tubo que aumenta hacia abajo el cual recibe el nombre de vaina radicular de Hertwing la cual establece la forma de la raíz organizando las células más cercanas del mesénquima que rodea para que se diferencie formando odontoblastos. Debido al poco espacio existente para el desarrollo de la raíz, se deja ligar para que la corona sea impulsada a través de la mucosa bucal, en consecuencia la formación de la raíz es un factor importante en la erupción del diente.

La vaina radicular se separa de la raíz formada de dentina, y los tejidos mesenquimatosos del saco dental depositan cemento en su superficie





## DESARROLLO Y ERUPCION DEL DIENTE.

- a) Mesénquima condensado
- b) Yema del diente deciduo.
- c) Labio inferior.
- d) Lámina dental
- e) Lengua.
- f) Hueso Maxilar.
- g) Hueso maxilar.
- h) Papila dental.
- i) Yema del diente deciduo.
- j) Labio inferior.
- k) Lámina dental.
- l) Hueso maxilar.
- m) Papila dental ( pulpa)
- n) Esmalte.
- ñ) Dentina
- o) Organó del esmalte.
- p) Lámina dental
- q) Yema del diente permanente.
- r) Pulpa
- s) Dentina
- t) Esmalte.
- u) Organó del esmalte.

- v) Restos de lámina dental.
- w) Yema del diente permanente.
- x) Papila dental.

DIENTE DECIDUO.

- y) Esmalte
- z) Dentina.
- a') Pulpa.

DIENTE PERMANENTE

- b') Esmalte
- c') Dentina
- d') Pulpa

DIENTE DECIDUO

- e') Esmalte
- f') Dentina
- g') Pulpa
- h') Osteoclastos.

DIENTE PERMANENTE.

- i') Esmalte.
- j') Dentina.
- k') Pulpa.

externa, una vez hecho esto, el cemento incluye las fibras colágenas de la membrana parodontal.

Al hacer erupción los dientes deciduos, la yema dental del diente permanente se ha estado desarrollando de igual manera que la del diente deciduo, al completarse la corona, y estar la raíz parcialmente formada, el diente permanente se prepara para erupcionar, la presión que ejerce sobre los tejidos del diente deciduo provoca su resorción atribuida a los osteoclastos y cementoclastos que aparecen como consecuencia del aumento de presión tisular y sanguínea que impide la proliferación celular de la raíz y en el hueso alveolar facilitando la acción osteoclástica.

Así, cuando el diente permanente está a punto de hacer erupción la raíz del diente primario ha sido completamente reabsorbida.

Las piezas primarias comienzan a calcificarse entre los cuatro y seis meses de vida intrauterina, hacen erupción entre los seis y veinticuatro meses de edad. Las raíces completan su formación un año después de la erupción, y se exfolian entre los seis y once años de edad.

La erupción de las piezas permanentes es aproximadamente unos seis meses después de la edad de exfoliación.

#### ERUPCION DE LOS DIENTES TEMPORALES.

La exfoliación y resorción de las piezas primarias esta en relación con su desarrollo fisiológico. Generalmente la resorción radicular comienza un año después de su erupción.

Aún cuando no es posible determinar fechas precisas para la erupción de las piezas temporales ya que hay una gran variabilidad de acuerdo a razas, climas, sexos, etc. se puede considerar un promedio aproximado para poder determinar si hay adelantos o retrasos notorios en el tiempo de erupción.

En la dentición temporal el orden de erupción es el siguiente: incisivos centrales, incisivos laterales, primeros molares, caninos y segundos molares. Generalmente los dientes inferiores hacen erupción antes que los permanentes.

En el siguiente cuadro cronológico de la erupción se observa que está se hace con intervalos de un mes entre uno y otro diente.

DIENTE	FECHA DE ERUPCION
Incisivos centrales inferiores	6 a 7 meses
Incisivos centrales superiores	8 meses.
Incisivos laterales superiores	9 meses.
Incisivos laterales inferiores	10 meses.

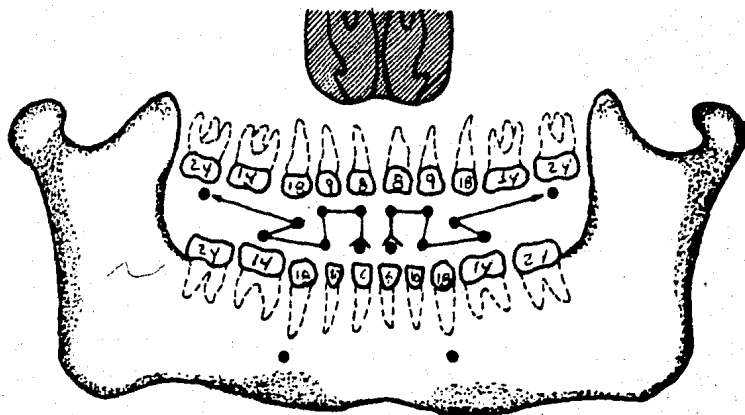
Es común observar la erupción de los cuatro incisivos inferiores an tes de la de los superiores, o la erupción de los laterales inferiores - antes que la de los superiores.

Al terminar la erupción de los incisivos en los caninos y molares - el ritmo de la erupción es más lento con un intervalo de cuatro meses -- aproximadamente.

DIENTE	FECHA DE ERUPCION
Primer molar	14 meses
Caninos	18 meses
Segundos molares	22 y 24 meses.

La dentición temporal se completa entre los dos y tres años de edad.

Schwarz observó que la erupción de los incisivos temporales no causa elevación de la oclusión, ya que los rodetes alveolares posteriores corres ponden a los molares y no cambian su relación; la elevación de la oclusión se produce cuando hacen erupción los molares temporales y según Baum has ta la erupción del primer molar permanente.



FECHAS DE ERUPCION EN DIENTES TEMPORALES ( EN MESES )

## ERUPCION DE LOS DIENTES PERMANENTES.

La erupción de las piezas permanentes es aproximadamente seis meses después de la edad de la exfoliación de las piezas primarias entre los seis y doce años de edad.

La calcificación de las piezas permanentes se realiza entre el nacimiento y los tres años de edad.

El esmalte se forma completamente aproximadamente a los tres años de edad antes de la erupción y las raíces están completamente formadas aproximadamente tres años después de la erupción.

Los dientes permanentes pueden ser de sustitución cuando reemplazan a un predecesor temporal, o complementarios que son los que erupcionan de trás del arco temporal.

En los dientes de sustitución, la erupción es simultánea al proceso de reabsorción de las raíces de los dientes temporales y no se hace en un ritmo homogéneo, sino por etapas con periodos de evidente actividad seguidos por periodos de reposo aparente.

Se puede decir que la erupción de las piezas permanentes se hace con periodos de intervalos de un año entre cada grupo.

## MAXILAR SUPERIOR

PIEZA	EDAD DE ERUPCION
Incisivo central	7 años
Incisivo lateral	8 años
Canino	10 años
Primer premolar	9 años
Segundo premolar	11 años
Primer molar	6 años
Segundo molar	12 años
Tercer molar	18 a 30 años.

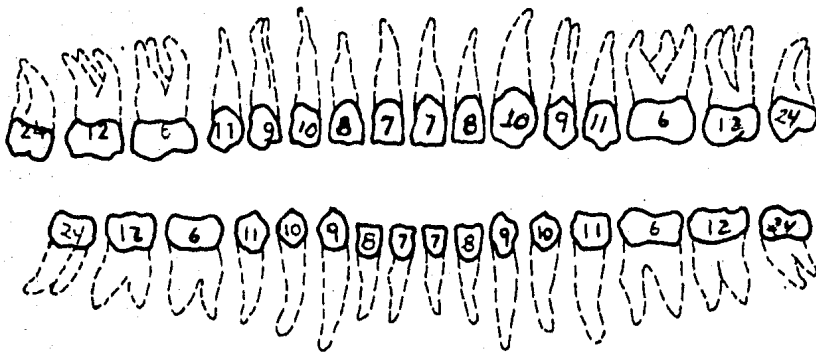
## MAXILAR INFERIOR

PIEZA	EDAD DE ERUPCION
Incisivo central	7 años
Incisivo Lateral	8 Años
Canino	9 años.
Primer premolar	10 años
Segundo premolar	11 años
Primer molar	6 años.
Segundo molar	12 años
Tercer molar	18 a 30 años.

En la dentición permanente también es normal que erupcionen las -- piezas inferiores primero que las superiores.

## DIFERENCIAS MORFOLOGICAS ENTRE DENTICION PRIMARIA Y PERMANENTES.

- 1.- Las piezas primarias son más pequeñas que las permanentes.
- 2.- El diametro mesiodistal es mayor en relación a su altura cervicoclusal dando un aspecto de copa a las piezas anteriores y aplastado a los molares.
- 3.- Los surcos cervicales son más prominentes.
- 4.- Las superficies vestibular y lingual de los dientes primarios son más planas en su porción cervical que los permanentes.
- 5.- En dientes primarios el diametro bucolingual de los molares es menos que el diametro cervical.
- 6.- Las piezas primarias tiene un cuello más estrecho que las permanentes.
- 7.- Las piezas primarias tienen menos estructura dental para proteger la pulpa.
- 8.- Los cuernos pulpares son más altos en los molres primarios especialmente en los cuernos mesiales, y las cámaras pulpares son proporcionalmente más amplias.
- 9.- Las raíces de las piezas primarias son más largas y delgadas en relación al tamaño de la corona que las piezas permanentes.



FECHAS DE ERUPCIÓN DE LOS DIENTES PERMANENTES ( EN AÑOS )



## ANALISIS DE LA OCLUSION

Debido a que el odontólogo generalmente ve al niño con más frecuencia que el ortodoncista, es importante y deberá ser obligatorio el conocimiento básico de los principios de crecimiento y desarrollo craneo-facial de la oclusión dentaria y de las causas etiológicas de la maloclusión, de esta manera el odontólogo podrá manejar algunos problemas sencillos.

### OCCLUSION EN LA DENTICION PRIMARIA

En el recién nacido el rodete tiene forma semicircular la cual se mantiene hasta la erupción de los dientes temporales.

Los espacios de crecimiento se encuentran entre los incisivos temporales y permiten que los dientes permanentes encuentren espacio suficiente para su colocación. Los espacios primates son espacios que se encuentran entre el lateral y canino temporal superior; y el canino y primer molar temporal inferior, estos espacios permiten el movimiento mesial de los dientes cuando erupcionan los primeros molares permanentes permitiendo la colocación de estos en oclusión normal.

La falta de estos diastemas puede ser causada por falta de espacio maxilar o dientes muy grandes ocasionando anomalías de posición y desarrollo de la dentición permanente.

Entre los cuatro y ocho años hay un ligero aumento del ancho del arco dentario, siendo nulo en muchos niños; el principal aumento es por crecimiento posterior y se presenta a medida que van erupcionando los dientes. El aumento en sentido transversal es mayor en el maxilar superior que en el inferior observandose más al erupcionar los incisivos y caninos permanentes esto se debe a la posición más inclinada hacia adelante que

doptan los dientes permanentes.

De los dos años y medio de edad (erupción de segundos molares temporales) a los seis años, disminuye la longitud del arco (distancia que hay entre las caras distales de los segundos molares temporales) por la erupción de los primeros molares permanentes que causan una mesogresión de los segundos molares temporales. Esta disminución es más notoria en la mandíbula, ya que los primeros molares permanentes migran de forma más acentuada hacia mesial para poder adoptar una posición adecuada con respecto a los molares superiores y así poder ocluir en forma normal.

El arco no solo disminuye por el menor tamaño de los premolares en relación con los molares temporales, en ocasiones es consecuencia de la existencia de espacio entre los dientes temporales (espacios de crecimiento y primates).

El acortamiento del arco puede ser provocado por causas locales como las caries proximales, malas restauraciones en áreas interproximales, extracciones prematuras.

La altura del paladar aumenta en el periodo de crecimiento.

En la oclusión cada diente del arco anterior superior debe ocluir en sentido mesio distal con el respectivo diente del arco inferior y el que le sigue. La excepción a esta regla son los incisivos centrales temporales inferiores que solo ocluyen con los incisivos centrales superiores temporales por el aumento del diametro mesiodistal de estos últimos, y los segundos molares temporales superiores con los segundos molares temporales inferiores.

Las caras distales de los segundos molares deben terminar en un mismo plano, pero puede haber un escalón por estar más avanzado el molar inferior.

or ( escalón superior clase II ) ocasionando por la mesogresión de los dientes superiores, por succión del dedo pulgar u otro hábito.

En sentido vertical la corona de los dientes superiores sobrepasa el tercio medio de la corona de los dientes inferiores o la cubre totalmente siendo esto normal en la oclusión temporal, la posición normal de los incisivos temporales es casi perpendicular al plano de oclusión.

#### ANÁLISIS DE LA DENTICION TEMPORAL.

Al realizar un análisis de oclusión se deben tener en cuenta los siguientes aspectos:

En la dentadura primaria normal, la zona anterior debe tener coincidencia en las líneas medias de los incisivos centrales, observar si hay alguna desviación a derecha o izquierda y registrar su magnitud en milímetros, considerar si la causa pudo ser alguna extracción prematura, caries proximal no tratada o tratada inadecuadamente, si hay interferencias cuspidas o es problema funcional.

En la relación labiolingual anotar las características del entrecruzamiento y resalte.

En sentido gingivo-incisal observar si hay mordida abierta cruzada o cerrada.

La presencia de anomalías posicionales de los dientes en la zona anterior puede ser ocasionada por hábitos bucales.

Zona canina.- Se considera correcta cuando la distancia entre las caras distales de los caninos superiores e inferiores se mantiene en 2.5 mm. con tolerancia de más menos 0.5 mm.

Anotar las relaciones labiolingual y gingivo oclusal, Los entrecruzamientos e hiperoclusiones de los caninos se expresan en desviaciones de la

Línea media.

Zona molar.- Observar si el plano terminal de los segundos molares temporales termina en una línea recta o hay escalón. mesial.

En sentido vestibulolingual.- Observar si los molares superiores cubren a los inferiores ( ya que el arco superior debe contener al inferior), o si hay entrecruzamientos ( mordidas cruzadas de uno o más dientes)

En sentido gingivooclusal.- Ver si los molares llegan al plano de oclusión ( en dentición primaria es recto ), no lo alcanzan o lo sobrepasan.

#### OCCLUSION EN DENTICION MIXTA.

La dentición mixta va de los seis a los doce años de edad.

Quando los molares temporales terminan en un mismo plano, los primeros molares permanentes erupcionan sobre las caras distales de los segundos molares temporales por lo cual hay una oclusión cúspide con cúspide que es normal en esta época. Al exfoliar los molares temporales, los molares permanentes emigran hacia mesial siendo este movimiento mayor en el maxilar inferior y colocandose así en oclusión definitiva normal: cúspide mesio-vestibular de los primeros molares superiores permanentes en oclusión con el surco que separa a las dos cúspides vestibulares de los primeros molares inferiores permanentes.

Baume atribuye el cambio de oclusión al cierre de los espacios primates, en los casos en los que hay escalón inferior en las caras distales de los segundos molares inferiores temporales, los molares permanentes ocluirán correctamente desde el momento en que erupcionen, sin cambios pos\_

teriores. Cuando hay una mesiogresión de los dientes posteriores superiores provocada por algún hábito, los primeros molares permanentes se colocaran en la misma relación creando una maloclusión clase II de Angle.

Los incisivos inferiores permanentes tienen una posición lingual con respecto a los temporales, la oclusión normal la adquieren al exfoliarse los temporales, en caso de que la resorción radicular de los incisivos este atrasada, habrá una linguoversión de los permanentes, la cual se corrige con la extracción de los incisivos temporales.

Los incisivos permanentes tienen una vestibuloversión más marcada que la de los temporales, y los incisivos superiores solo deben ocluir en el tercio incisal de la corona de los incisivos inferiores debido al aumento de la dimensión vertical dada por la erupción del primer molar permanente. Con la erupción de los incisivos laterales se cierra el espacio primate.

En el maxilar inferior erupcionan el canino, después el primer premolar, y finalmente el segundo premolar, por estó, esta última pieza es la que más dificultades encuentra para su erupción y en algunos casos hasta puede quedar incluido por falta de espacio para su erupción causada por mesogresión del primer molar permanente provocada por extracciones prematuras de los molares temporales, el segundo molar permanente erupciona tempranamente empujando mesialmente al primer molar permanente. Cabe destacar que frecuentemente este premolar está ausente en forma congénita.

En el maxilar superior los premolares suelen erupcionar sin problemas en la oclusión normal. El canino superior es el que más problemas tiene - ya que recorre un largo camino desde la parte superior del maxilar, donde

empieza a formar el germen hasta llegar al plano de oclusión, por lo cual en muchos casos queda incluido teniendo que recurrir a procedimientos -- quirúrgicos para su extracción.

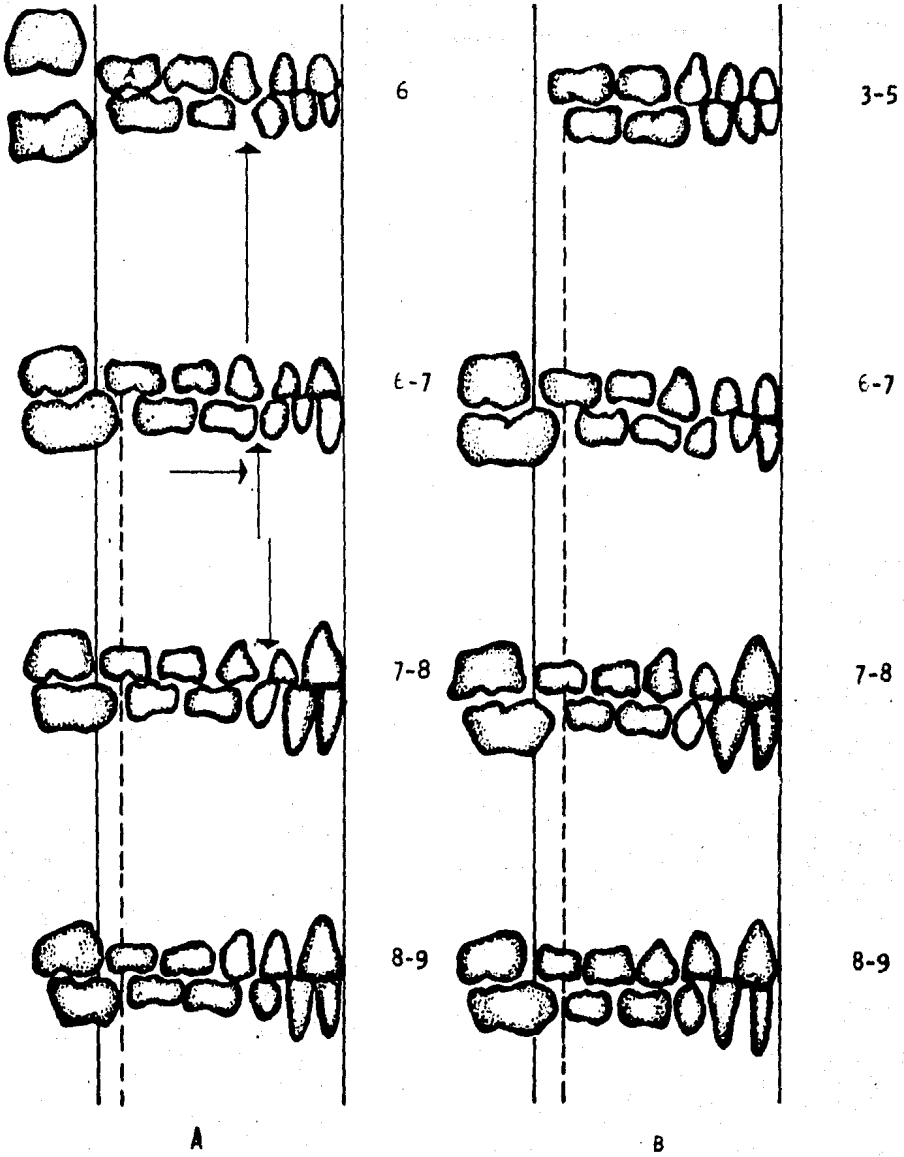
#### ANÁLISIS DE LA OCLUSIÓN MIXTA.

En el período de la dentición mixta se debe tener en cuenta que la -- diferencia de tamaño de los dientes permanentes en relación con los dientes primarios agregado al tipo de oclusión ( con o sin espacios ). Por lo anterior es de gran importancia analizar la secuencia del recambio dentario para alcanzar una oclusión permanente adecuada.

La toma de radiografías es de gran valor preventivo, en el sector anterior permitirá descartar causas posibles que impidan e interfieran en el cierre fisiológico de los diastemas fisiológicos; las causas pueden ser : dientes supernumerarios procesos patológicos, agenesia de laterales, mal posición de caninos, dientes pequeños, frenillo agrandado, hueso intermaxilar grueso, hábitos o características de tipo familiar.

Al determinar la longitud del arco es decir, el espacio disponible para la ubicación de los dientes permanentes desde mesial del primer molar permanente ( o distal del segundo molar temporal ) al mismo punto del lado opuesto es un punto diagnóstico fundamental. El arco dentario es más pequeño a los 18 años de edad que a los tres años, tanto en varones como en mujeres. La disminución es mayor en la dentición del maxilar inferior que en la del maxilar superior, pero los patrones de cambio con la edad en -- las longitudes de arco de cada dentadura son similares en ambos maxilares.

Las principales disminuciones ocurren entre los cuatro y seis años -- de edad y entre los diez y los catorce años de edad como consecuencia del cierre de los espacios interdentarios entre molares y caninos primarios.



A Cambio de oclusión de los primeros molares permanentes por cierre de "espacios Primate".

B Posición oclusal normal de los primeros molares permanentes cuando existe escalón inferior en las caras distales de los segundos molares temporales.

y luego por el reemplazo de los molares temporales por los premolares --- más pequeños. Se debe tomar en cuenta la diferente inclinación axial de los dientes permanentes.

Para poder determinar si la relación entre el espacio disponible y el espacio necesario es la adecuada o si hay discrepancia, nos podemos valer de diferentes métodos entre los que se encuentran los siguientes:

#### METODO DE NANCE

Este método se realiza en el maxilar inferior.

Material:

- 1.- Modelos de estudio.
- 2.- Alambre maleable.
- 3.-Papel milimétrico.
- 4.- Cómipas o calibre.
- 5.- Estudio radiográfico del paciente.

Para determinar el espacio disponible se tomará un trozo de alambre maleable para separar, el cual se contorneará de mesial del primer molar permanente ( o distal del segundo molar temporal ) de un lado hasta el mismo punto del lado opuesto, por sobre los puntos de contacto de cada diente de manera que se obtenga un arco de forma lo más cercano a lo ideal.

Después se extenderá el alambre registrando su medida en el papel milimétrico. De esta manera se obtendrá el espacio disponible real, esto es válido siempre que los primeros molares tengan una relación de neutrooclusión, ya que si la relación es de cúspide a cúspide ( cuando los segundos



molares temporales tienen el plano terminal recto ), se deben restar los milímetros necesarios para el ajuste de los primeros molares permanentes, el cual Nance considera es de 1.7 mm promedio por lado, es decir, 3.4 mm en total en el maxilar inferior y de 0.9 mm por lado. 1.8 mm en total en el maxilar superior.

Con ayuda del compás o calibre se medirá el diametro mesiodistal de los dientes caninos y premolares en las radiografías sin distorciones, y se agregan los anchos individuales de los cuatro incisivos medidos en el modelo para calcular así el espacio necesario y establecer la diferencia que indiquen las probabilidades de ubicación correcta de los dientes de reemplazo.

El inconveniente de esta técnica es la dificultad para obtener medidas correctas de los gérmenes.

#### ANALISIS DE MOYERS

Este método es válido tanto para el maxilar superior como para el inferior y se realiza sobre los modelos respectivos.

##### Material.

- 1.- Modelos de estudio.
- 2.- Vernier o calibrador.
- 3.- Compás o regla milimétrica.

##### Procedimiento en el maxilar inferior

- 1.- Con el calibre Boley afinado medir el mayor diametro mesiodistal de cada uno de los cuatro incisivos inferiores y registrar los valores en la ficha para análisis de la dentición mixta.
- 2.- Para determinar la cantidad de espacio necesario, se suman los anchos mesiodistales del incisivo central y lateral de un lado y se transportan

colocando las puntas del calibre en la línea media de la cresta alveolar entre incisivos centrales, y que la otra punta vaya a lo largo del arco dentario del lado correspondiente y marcarlo, hacer lo mismo con el lado opuesto.

3.- Medir la distancia desde el punto marcado en la línea del arco hasta la cresta mesial del primer molar permanente. Esta distancia es la disponible para el canino y los dos premolares, y para cualquier ajuste molar necesario después de alineados los incisivos. Anotar las medidas en la ficha de análisis.

4.- Para calcular el espacio necesario se recurre a la tabla de probabilidades, la cual se usa de la siguiente manera:

A partir de la medida de los cuatro incisivos inferiores cuyos valores se encuentran en la parte superior de la tabla, debajo de la cifra -- que corresponda al caso estudiado, buscar la suma de los anchos de caninos y premolares por lado tomando como referencia el nivel de porcentaje que se marca en la columna vertical.

Segun Moyers, el 75% es lo indicado para que los dientes tengan una buena posibilidad de ubicación. Por lo tanto, la suma de los cuatro incisivos, más el doble de lo que marca la tabla a nivel 75% dará el espacio necesario.

5.- Calcular la cantidad de espacio que queda en el arco para el ajuste del molar, lo cual se logra restando el tamaño del canino y premolares calculados, del espacio disponible medido en el arco después del alineamiento de los incisivos. Registrar estos valores en los espacios correspondientes en cada lado.

#### PROCEDIMIENTO PARA EL MAXILAR SUPERIOR.

El procedimiento es básicamente el mismo que en el arco inferior pero las variantes que hay son:

ANALISIS DE LA DENTICION MIXTA

Paciente \_\_\_\_\_ edad \_\_\_\_\_ años \_\_\_\_\_ meses \_\_\_\_\_ sexo ----

Domicilio \_\_\_\_\_ fecha \_\_\_\_\_ padre \_\_\_\_\_

Tamaño Dentario

Superior

Derecho

Izquierdo

Espacio que queda después

del alineamiento de 2 y 1 \_\_\_\_\_

Tamaño calculado de 3+4+5 \_\_\_\_\_

Espacio que queda para ajuste  
molar. \_\_\_\_\_

Inferior

Derecho

Izquierdo

Espacio que queda después

del alineamiento de 2Y1 \_\_\_\_\_

Tamaño Calculado de 3+4+5 \_\_\_\_\_

Espacio que queda para  
ajuste molar. \_\_\_\_\_

Observaciones: Resalte \_\_\_\_\_ Sobremordida \_\_\_\_\_

Relación molar \_\_\_\_\_

(INFERIOR) TABLA DE PROBABILIDADES PARA PREDECIR LA SUMA DE LOS ANCHOS DE 345 A PARTIR DE 21/12

21/12 =	19.5	20.0	20.5	21.0	21.5	22.0	22.5	23.0	23.5	24.0	24.5	25.0	25.5	26.0	26.5	27.0	27.5	28.0	29.5	29.0	
95%	21.1	21.4	21.7	22.0	22.3	22.6	22.9	23.2	23.5	23.8	21.1	24.4	24.7	25.0	25.3	25.6	25.8	26.1	26.1	26.4	26.7
85%	20.5	20.8	21.1	21.4	21.7	22.0	22.3	22.6	22.9	23.2	23.5	23.8	24.0	24.3	24.6	24.9	25.2	25.5	25.8	26.1	
75%	20.1	20.4	20.7	21.0	21.3	21.6	21.9	22.2	22.5	22.8	23.1	23.4	23.7	24.0	24.3	24.6	24.8	25.1	25.4	25.7	
65%	19.8	20.1	20.4	20.7	21.0	21.3	21.6	21.9	22.2	22.5	22.8	23.1	23.4	23.7	24.0	24.3	24.6	24.8	25.1	25.4	
50%	19.4	19.7	20.0	20.3	20.6	20.9	21.2	21.5	21.8	22.1	22.4	22.7	23.0	23.3	23.6	23.9	24.2	24.5	24.7	25.0	
35%	19.0	19.3	19.6	19.9	20.2	20.5	20.8	21.1	21.4	21.7	22.0	22.3	22.6	22.9	23.2	23.5	23.8	24.0	24.3	24.6	
25%	18.7	19.0	19.3	19.6	19.9	20.2	20.5	20.8	21.1	21.4	21.7	22.0	22.3	22.6	22.9	23.2	23.5	23.8	24.1	24.4	
15%	18.4	18.7	19.0	19.3	19.6	19.8	20.1	20.4	20.7	21.0	21.3	21.6	21.9	22.2	22.5	22.8	23.1	23.4	23.7	24.0	
5%	17.7	18.0	18.3	18.6	18.9	19.2	19.5	19.8	20.1	20.4	20.7	21.0	21.3	21.6	21.9	22.2	22.5	22.8	23.1	23.4	

(SUPERIOR) TABLA DE PROBABILIDADES PARA PREDECIR LA SUMA DE LOS ANCHOS DE 345 A PARTIR DE 21/12

21/12 =	19.5	20.0	20.5	21.0	21.5	22.0	22.5	23.0	23.5	24.0	24.5	25.0	25.5	26.0	26.5	27.0	27.5	28.0	28.5	29.0	
95%	21.6	21.8	22.1	22.4	22.7	22.9	23.2	23.5	23.8	24.0	24.3	24.6	24.9	25.1	25.4	25.7	26.0	26.2	26.5	26.7	
85%	21.0	21.3	21.5	21.8	22.1	22.4	22.6	22.9	23.2	23.5	23.7	24.0	24.3	24.6	24.8	25.1	25.4	25.7	25.9	26.2	
75%	20.6	20.9	21.2	21.5	21.8	22.0	22.3	22.6	22.9	23.1	23.4	23.7	24.0	24.2	24.5	24.8	25.0	25.3	25.6	25.9	
65%	20.4	20.6	20.9	21.2	21.5	21.8	22.0	22.3	22.6	22.8	23.1	23.4	23.7	24.0	24.2	24.5	24.8	25.1	25.3	25.6	
50%	20.0	20.3	20.6	20.8	21.1	21.4	21.7	21.9	22.2	22.5	22.8	23.0	23.3	23.6	23.9	24.1	24.4	24.7	25.0	25.3	
35%	19.6	19.9	20.2	20.5	20.8	21.0	21.3	21.6	21.9	22.1	22.4	22.7	23.0	23.2	23.5	23.8	24.1	24.3	24.6	24.9	
25%	19.4	19.7	19.9	20.2	20.5	20.8	21.0	21.3	21.6	21.9	22.1	22.4	22.7	23.0	23.2	23.5	23.8	24.1	24.3	24.6	
15%	19.0	19.3	19.6	19.9	20.2	20.4	20.7	21.0	21.3	21.5	21.8	22.1	22.4	22.6	22.9	23.2	23.4	23.7	24.0	24.3	
5%	18.5	18.8	19.0	19.3	19.6	19.9	20.1	20.4	20.7	21.0	21.2	21.5	21.8	22.1	22.3	22.6	22.9	23.2	23.4	23.7	

- 1.- El uso de una tabla de probabilidad diferente.
- 2.- Considerar la corrección de sobremordida cuando se mide el espacio a ser ocupado por los incisivos alineados.
- 3.- Se debe recordar que también se parte de la suma de los cuatro incisivos inferiores, el ancho mesiodistal de cada incisivo superior debe sumarse al doble de la medida que la tabla marca para 345.

El signo de la diferencia es menor si el "espacio" es menor que "dientes"; y mayor si hay más "espacio" que "dientes".

#### METODO DE PROFFIT Y BENNET

- 1.- Para medir el espacio disponible se consideran en cada maxilar seis sectores, tres por lado:
  - a) De mesial del primer molar permanente a mesial del primer molar primario.
  - b) Ancho del canino primario.
  - c) Mesial del canino primario a la línea media.
- 2.- Marcar los puntos de referencia, hacer las medidas con un compás de punta seca o con un calibre y anotarlas. Sumar los milímetros de los seis sectores.

Para determinar el espacio necesario se recurre a la tabla de predicciones adaptada de la de Moyers.

- 1.- De la suma de los anchos de los cuatro incisivos inferiores medidos individualmente tanto para el maxilar superior como para el inferior.
- 2.- Obtenido el valor antes mencionado localizar en la misma línea en la segunda columna de la tabla la cantidad de milímetros necesarios para el canino y los premolares superiores por lado, y/o en la tercera columna, los valores para el maxilar inferior.

Cabe recordar que estos análisis corresponden a los casos de

molar clase I y apiñamiento incisivo, y antes de hacer extracciones prematuras de caninos para " hacer lugar ".


**TABLA DE PREDICCIÓN**

( Adaptada de Moyers )


Suma de los anchos de los incisivos inferiores ( mm ).	Suma de los anchos de canino y premolares superiores por lado ( mm )	Suma de los anchos de canino y premolares inferiores por lado. ( mm )
20.0	20.9	20.4
21.0	21.5	21.0
22.0	22.0	21.6
23.0	22.6	22.2
24.0	23.1	22.8
25.0	23.7	23.4
26.0	24.2	24.0
27.0	24.8	24.6
28.0	25.3	25.1
29.0	25.9	25.7

Puden interpolarse valores intermedios.

Todos los valores son más o menos de 1 mm.



7 años



11 años

Cambio de la oclusión de los primeros molares permanentes  
en dentición mixta y en dentición permanente.



**OCLUSION PERMANENTE**

Se inicia con la caída del segundo molar temporal y la erupción del tercer molar permanente. Alrededor de los doce años.

La forma de los arcos pasa de la semicircular a la elíptica, por la erupción de los molares permanentes. La parte anterior del arco permanente, no tiene mayor variación en relación al arco temporal, el aumento en sentido transversal es mínimo debido a la variación de posición de los dientes y no a crecimiento óseo.

En sentido mesiodistal cada diente del arco superior debe ocluir con el respectivo del arco inferior, y el que le sigue, a excepción de los incisivos centrales inferiores y los tres molares superiores que únicamente ocluyen con su antagonista. La cara distal de los últimos molares debe tener el mismo plano.

Los arcos dentarios permanentes describen una línea curva abierta -- hacia arriba ( curva de Spee ).

Vestibulolingualmente los dientes superiores sobrepasan por vestibular a los inferiores.

## MANTENEDORES DE ESPACIO

La atención dental temprana y regular es un paso importante que está dirigida hacia el mantenimiento de los dientes primarios en un estado de buena actividad funcional hasta que estén a punto de caer. El descuido de los dientes primarios es una de las causas principales que origina una maloclusión en la dentadura permanente. Esta observación se relaciona con una de las funciones más importantes de la dentadura primaria, que es la de ayudar a promover el desarrollo de una oclusión normal.

Además de sus funciones como órganos masticatorios y como auxiliares de la fonación, los dientes primarios ayudan en el mantenimiento y conservación de la longitud del arco, conservando el espacio para los dientes reemplazados y guían a los primeros molares permanentes a su debida posición.

## NATURALEZA Y CAUSAS DE LA PERDIDA DE ESPACIO.

a) Caries interproximal y pérdida prematura de dientes primarios.- En ambos casos, según la época en que se hayan producido, las fuerzas eruptivas o las fuerzas oclusales que actúan sobre los dientes permanentes erupcionados, hacen que estos migren mesialmente con respecto a sus posiciones normales.

Cuando dichos dientes se pierden fuera de tiempo se producirá inclinación lingual de los cuatro incisivos inferiores que a su vez causan sobremordida vertical y horizontal, se ha recomendado la extracción de los caninos temporales con motivo de facilitar en la mandíbula el alineamiento de los incisivos permanentes.

b) Anquilosis.- Los dientes anquilosados no llegan al plano de oclusión porque en algún punto o puntos de sus superficies radiculares han soldado el cemento y el hueso alveolar. Los estudios clínicos y radio

gráficos seriados de estos dientes dan la ilusión de que se hubieran sumergido, en realidad los dientes anquilosados permanecen estáticos en tanto que el crecimiento vertical progresa normalmente en las zonas adyacentes..

El tratamiento consistirá en la cuidadosa eliminación quirúrgica de la pieza anquilosada, seguida por la recuperación de espacio para el diente permanente, los dientes con mayor gravedad de anquilosis deben ser atentamente supervisados clínica y radiográficamente. Cuando se estime que se han conservado demasiado tiempo y que interfieran en la erupción ordenada de los dientes permanentes, se deberán extraer y al mismo tiempo se mantendrá el espacio para la correcta erupción de la pieza permanente.

c) Erupción ectópica.- Puede producirse por la pérdida del segundo molar primario por lo que ha sido llamado "erupción ectópica" del primer molar permanente, aunque la erupción ectópica se puede producir en muchas zonas, lo más frecuente es hallarla en la zona del primer molar permanente.

El primer molar permanente se calza por debajo de la convexidad distal del segundo molar temporal por lo cual causa reabsorción en el primer molar temporal debido a su fuerza eruptiva y en este caso se puede volcar el permanente hacia el espacio del futuro segundo premolar.

El tratamiento dependerá de lo avanzado que se encuentre la reabsorción del molar primario, si esta muy avanzada, entonces está indicada la extracción y la construcción del mantenedor de espacio adecuado para permitir la correcta erupción del segundo premolar:

#### CLASIFICACION DE LOS MANTENEDORES DE ESPACIO.

Se les llama de esta forma ya que su finalidad es conservar el espacio producido por la pérdida prematura de los dientes de la primera dentición.

Los mantenedores de espacio pueden clasificarse según varios factores en

- 1.- Por su colocación en: fijos, semifijos y removibles.
- 2.- Por su elaboración en: acrílicos metálicos y combinados.
- 3.- Por su oclusión en: funcionales y no funcionales.
- 4.- Por su acción en: activos y pasivos.
- 5.- Por su retención en: dentosoportados mucosoportados y mucodentosoportados.

#### REQUISITOS PARA UN MANTENEDOR DE ESPACIO.

El mantenedor de espacio ideal debe llenar ciertos requisitos, de no ser posible se aproximará a ese ideal se reúne las siguientes cualidades:

- 1.- Mantener el espacio original para los dientes de la segunda dentición.
- 2.- De ser posible restaurar la dimensión.
- 3.- Impedir la sobreerupción de los antagonistas.
- 4.- Estar confeccionado con el mínimo de dientes pilares.
- 5.- Evitar toda interferencia de aparatología con el crecimiento fisiológico normal y el posterior desarrollo de los dientes y arcadas.
- 6.- Construirlo de tal manera que facilite la higiene del paciente además de ser sencillo y resistente.

#### INDICACIONES Y CONTRAINDICACIONES EN LA COLOCACION DE UN MANTENEDOR DE ESPACIO.

Después de la extracción o pérdida prematura de un diente primario es importante que se mantenga u obtenga suficiente espacio para permitir la erupción del sucesor permanente.

Esto se considera siempre aceptable y cuando un diente permanente encuentra un proceso de desarrollo normal y halla espacio y sostén aceptable en relación con el diámetro mesiodistal del diente erupcionado. La cantidad de hueso que haya sobre la corona del diente y su posición relativa con respecto a sus vecinos, son factores que se deben considerar para la determinación de una erupción precoz.

Otros casos que se deben tomar en cuenta son aquellos de erupción --tardía, anodoncia y dientes anquilosados.

Del estudio del crecimiento y desarrollo, la observación clínica de cada uno de estos factores en cada paciente es de suma importancia para planear el mantenedor de espacio más adecuado y eficiente que nos ayude a solucionar una maloclusión posterior ocasionada por el apiñamiento de las piezas dentarias anteriores.

El mantenedor de espacio puede o no estar indicado en aquellos casos en los que ya no existe una maloclusión posterior, ocasionada por el apiñamiento de piezas dentarias.

Por ejemplo, una clase II de Angle en maloclusiones se mantiene espacio en el maxilar pero no en la mandíbula.

En los casos de pérdidas prematuras de un primer molar temporal usualmente colocamos un mantenedor de espacio si el niño tiene menos de siete años. Si ha pasado esta edad y el niño tiene una oclusión normal o correcta de todas las piezas es preferible observar y esperar. En este caso medimos el espacio y citamos al paciente cada tres meses para comprobar cualquier acortamiento y desviaciones de la oclusión.

Hay varios métodos efectivos y eficientes para lograr este objetivo.

Uno de estos son los modelos de estudio por exactos y sencillos; otro, -- por medio del control radiográfico, pero este es un poco más molesto para el paciente.

Se debe observar que los dientes de la arcada opuesta no sufran de extrusión y vayan hacia la cresta alveolar donde se ha perdido la cresta dentaria.

Los primeros molares permanentes debido a su inclinación axial y a la influencia de la fuerza de la masticación tienen una tendencia a desplazarse mesialmente cuando entran en oclusión. La pérdida de esta misma pieza permanente inferior lleva un acortamiento de la longitud del arco. Los dientes a lo largo de la pérdida tienden a desviarse distal y lingual---mentetrayendo como consecuencia que la línea media se desplace hacia ---ese lado produciendo una asimetría en la forma del arco.

Un cambio similar ocurre entre la relación oclusal del canino inferior del lado de la pérdida, esta colocado distalmente en relación --- con el canino del lado opuesto produciendo una relación clase II del canino en una oclusión normal.

El segundo molar hará erupción en una posición más hacia mesial o si ya salió se inclina hacia el espacio creado por la pérdida del primer molar temporal. La pérdida de la longitud del arco llevará una profunda sobremordida que aumentará hasta que las fuerzas de oclusión entren en una especie de balance mecánico. El primer molar se movilizará hacia el espacio formado por la pérdida del antagonista y el resultado será una malocclusión de mayores problemas para corregir.

Por lo tanto se debe colocar un mantenedor de espacio para retener el

lugar cercano del molar permanente y el integrarse toda la dentadura tomando en consideración la conveniencia de colocar un puente en el momento adecuado, como la restauración de elección ya sea fija o removible.

Los incisivos centrales permanentes son más anchos que los primarios. La pérdida de uno o más dientes anteriores parece no afectar la extensión fisiológica del arco si los caninos se encuentran en oclusión correcta, por lo tanto se puede dejar de reemplazar por medio de mantenedores los incisivos superiores perdidos prematuramente a menos que haya problemas de fonación y estética.

Otro problema es la pérdida prematura de los dientes primarios sin -- que exista el sucesor por ausencia congénita; en estos casos el problema se debe plantear con más cuidado para poder determinar si el espacio debe mantenerse para colocar posteriormente una prótesis o debe procurarse mediante el tratamiento adecuado que los dientes se movilizan y cierran el espacio sin ocasionar una maloclusión.

Para esto se deben considerar los siguientes factores: edad del niño, si hay armonía entre el tamaño del diente y la estructura ósea, o sea, si el hueso es inadecuado la pérdida del espacio puede ser benéfica para la oclusión.

En los casos de anodoncia se coloca el mantenedor a fin de restaurar la función mecánica de la restauración y en casos de piezas anteriores -- también la fonética y la estética.

Otro problema se presenta en los casos de molares incluidos. Hay casos en los que los molares se han anquilosado y pueden ser removidos quirúrgicamente y posteriormente colocar un mantenedor de espacio.

La erupción ectópica del lateral inferior permanente puede ocasionar la pérdida del canino primario, cuando uno de estos caninos se pierde --

prematuramente, el canino del lado opuesto debe ser extraído para prevenir el desplazamiento de la línea media y el acortamiento de la longitud del arco.

Si el niño tiene una oclusión normal después de la extracción debe ser colocado un arco lingual para conservar el espacio.

Si este espacio no se conserva los incisivos inferiores sufren un colapse lingual que ocasiona una sobremordida.

#### CONTRAINDICACIONES.

Hay numerosos casos en los que un mantenedor de espacio no podrá -- ser la solución adecuada, en el caso de la pérdida de uno o varios dientes temporales. Un ejemplo de esta situación es la pérdida del segundo molar temporal cuando existe ausencia congénita del segundo premolar.

Otra de las situaciones en las que la conservación del espacio esta contraindicada, es cuando existen perturbaciones endócrinas desarmonías dentarias y desarrollo de los maxilares en los cuales quizás este indicado el tratamiento de extracciones.

También estan contraindicados en los casos de displasias ectodérmicas y paladares fisurados así como en los arcos en los que la erupción -- de los dientes permanentes se encuentra muy próxima.

#### ALGUNOS TIPOS DE MANTENEDORES DE ESPACIO.

El arco labial.- A menudo el único hilo metálico incluido en el instrumento es el arco labial el cual ayuda a mantener el aparato en su lugar, y en el maxilar superior evita la emigración de las piezas anterio--res hacia adelante.



Si la relación maxilarpmandíbula es normal hay sobremordida profunda o mediana, no es necesario incluir el arco labial inferior, ya que la emigración de las piezas inferiores será inhibida por la superficie -- lingual de las piezas superiores.

El arco labial debe estar suficientemente avanzado en la encía pero sin tocar las papilas interdientarias. Para pasar de bucal a lingual el hilo, se coloca entre el intersticio oclusal del incisivo lateral y el canino, o distal del canino.

El hilo de níquel-cromo será de 0.032 a 0.028, en casos de interferencias oclusales se puede usar el hilo 0.026 de acero inoxidable el cual es más resistente.

Descansos Oclusales.- Ayudan a dar retención, se colocan en los molares y es aconsejable en la mandíbula aún si no se usan arcos labiales.


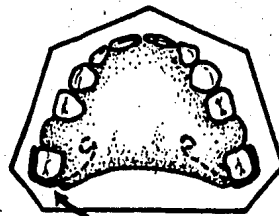
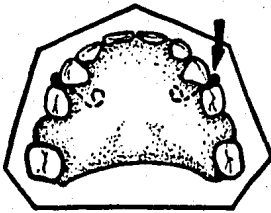
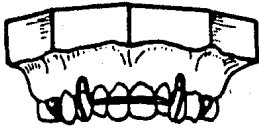
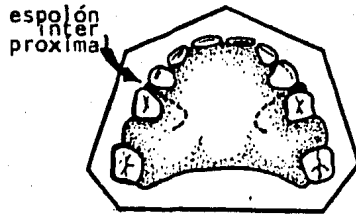
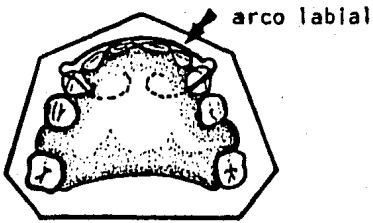
Espolones Interproximales:- Se aplican después de los descansos oclusales para aumentar la retención.

En la mandíbula la retención generalmente no es problema, pero el juego constante del niño con la lengua o su incapacidad para mantener el aparato en su lugar al comer, pueden hacer necesario un arco labial, espolones interproximales y descansos oclusales.

Grapas.- Además de la retención hay otra razón para usar grapas. Esto afecta la relación bucolingual de las piezas opuestas, la presencia de acrílico solo por el lado lingual puede provocar desplazamientos indeseables de la pieza hacia bucal.

#### MANTENEDORES DE ESPACIO CON BANDAS

Se usan cuando el paciente no coopera para usar mantenedores de espa



Diferentes medios de retención.

cio removibles ya que los pierde, fractura o no los usa.

También cuando hay pérdida unilateral de molares primarios. En estos casos se bandean ambas piezas a cada lado del espacio desdentado y se solda una barra entre ellos.

#### TIPO ARCO LINGUAL.

Este tipo de mantenedor de espacio esta indicado cuando faltan varios dientes. Se hacen añadidos necesarios al arco principal, así, los dientes se mantienen en su debida posición y situación. Se colocan agarradores en los dientes de anclaje para permitir al odontólogo retirar el arco lingual cuando sea necesario.

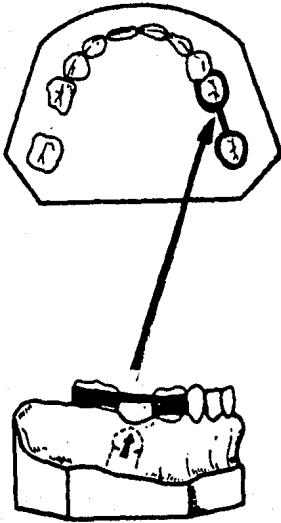
El arco lingual permite unir los dientes anteriores en los casos en los que ha habido pérdida dental, o para mejorar el aspecto estético si hay pérdida prematura de dientes anteriores soldando una carilla Steel -- con un diente del tamaño y color adecuado en un arco labial grueso.

#### MANTENEDOR CON PROLONGACION DISTAL INTRAALVEOLAR.

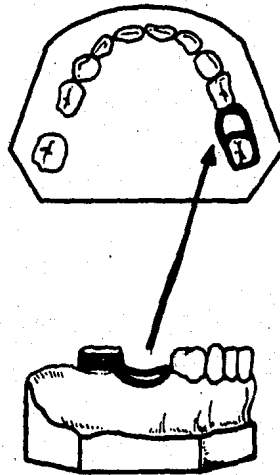
Consiste en una corona como anclaje en el primer molar temporal y -- un alambre de 0.7 soldado en vestibular que contornea la encía y se introduce en el alveolo correspondiente a la raíz del segundo molar temporal (tallado en el modelo de yeso realizado de la impresión previa a la extracción del segundo molar temporal ) del que sale para dirigirse a lingual de la corona donde también se suelda. La radiografía es indispensable para ubicar el mantenedor antes de cementarlo.

Cuando la pérdida dentaria prematura va de tres a cuatro molares, dos de un lado y en todas las combinaciones posibles hasta llegar a la totalidad de los dientes, es preferible el uso de prótesis removibles, ya

MANTENEDORES DE ESPACIO QUE EMPLEAN BANDAS



BANDA Y BARRA



BANDA Y RIZO

ya que dan una rehabilitación física, emocional y social del niño.

Una técnica sencilla para confeccionar prótesis renovables en niños es la siguiente:

Confeccionar los dientes primarios artificiales a partir de la reproducción de arcos primarios normales con gelatina para duplicar o una impresión de silicón.

Los ganchos y apoyos se hacen con alambre de acero inoxidable de 0.7 mm. En el modelo del caso se fijan los ganchos y apoyos con cera se recortan y prueban los dientes, se coloca separador y se inicia la colocación de acrílico de autopolimerización. Después se colocan los dientes artificiales ligeramente más altos que la línea de oclusión ( se rebajan en la boca ) y se continúa hasta terminar el aparato.

Recortar, alisar y terminar los detalles con piedras.

## CONCLUSIONES.

El principal papel del odontólogo es el de la prevención, la importancia de este aspecto aumenta al tratar a niños ya que todo tratamiento dental realizado en pacientes infantiles tiene consecuencias en el desarrollo futuro del aparato masticatorio, y el odontólogo debe buscar la manera de - las consecuencias siempre sean positivas.

Al tratar pacientes infantiles el odontólogo debe de estar consciente de que está tratando con seres en pleno desarrollo y crecimiento tanto físico como mental, por lo cual debe tener conocimientos acerca de las diferentes etapas de desarrollo por las cuales atraviesa el niño conforme va alcanzando la madurez.

Es necesario que el odontólogo muestre desde un principio seguridad y confianza en sí mismo, ya que todo titubeo o gesto de indecisión es captado por el niño provocando su angustia e inquietud y en consecuencia su miedo volviendolo un paciente difícil.

El primer contacto del niño con el dentista es de vital importancia ya que de esta primera visita depende la futura relación dentista-niño, por esto, durante durante esta cita el odontólogo debe ganarse la confianza del niño y disipar sus temores e inquietudes animandolo de tal manera que sus visitas al dentista no sean un trauma sino algo agradable, - esto se logrará explicandole lo que se le va a hacer, porque se le va a -- hacer y como se le va hacer. También es importante enseñarle la importancia que tiene el tener desde pequeño buenos hábitos de higiene oral para evitarse molestias futuras y tratamientos que quizás pueden ser dolorosos

Si el niño es un paciente cooperador, es deber del odontólogo conservar su confianza, lo cual se logra no olvidando que el niño es un ser con

características y sentimientos propios capaz de comprender y asimilar todo aquello que se le explique y enseñe, por estas razones es contraproducente mentir al niño, es preferible hacerle saber que ciertos tratamientos - pueden ser dolorosos, de no hacerlo el niño se sentirá engañado y en consecuencia perderá la confianza en el dentista siendo muy difícil y en algunos casos imposible recuperar esa confianza.

Siendo el niño un organismo en constante crecimiento y desarrollo es necesario que el odontólogo tenga un control lo más completo posible de las diferentes etapas de crecimiento que el niño presenta, de esta manera podrá detectar a tiempo cualquier anomalía que se presente y tratarla en la forma más adecuada.

.. Por último, no se debe de olvidar que cualquier tratamiento realizado en el niño se debe hacer con todo cuidado tratando de obtener siempre el mejor desarrollo y el perfeccionamiento del aparato masticatorio.

## BIBLIOGRAFIA

1. Odontología Pediátrica.  
Dr. Sidney B. Finn.  
Editorial Interamericana, 4a edición.
  
- 2.- Odontología para el Niño y el Adolescente.  
Dr. Ralph E. Mc Donald.  
Trad: Dr. Horacio Martínez.  
Editorial Mundi, 2a. edición.
  
3. Odontología Pediátrica.  
Dr. Samuel Leyt.  
Editorial Mundi S.A.I.C. y F.  
1a edición.
  
4. Operatoria Dental en Pediatría.  
Dr. D. B. Kennedy.  
Trad. Dra. Irma Lorenzo.  
Editorial médica panamericana.
  
5. Odontología Infantil e Higiene Odontológica.  
Dr. Floyd Eddy Hogeboom.  
Unión Tipográfica.  
Editorial Hispanoamericana.



6. Ortodoncia, Teoría y Práctica.

Graber T.M

Editorial Interamericana, 3a edición.

7. Manual de Ortodoncia.

Dr. Robert E. Moyers.

Trad: Dr. Samuel Leyt.

Editorial Mundi.

8. Ortodoncia Principios Fundamentales y Práctica.

Dr. Guillermo Mayoral y Jose Mayoral.

Editorial Labor, 3a edición.

9. Radiología Dental.

Richard C. O'Brien

Editorial Interamerican, 3a edición.

10. Anestesia Odontológica.

Niels Bjorn Jorgensen.

Trad: Dra. Irina Coll

Editorial Interamericana, 1a edición.

11. Endodoncia.

Dr. John Ide Ingle y Dr. Edward Edgerton Beveridge.

Trad: Dra. Marina G. de Grandi.

Editorial Interamericana, 2a Edición.

12. Tratado de patología Bucal.

Dr. William G. Shafer.

Trad: Dra Marina G. de Grandi.

Editorial Interamericana. 3a edición.

13.- Tratado de Histología.

Arthum Ham.

Editorial Interamericana. 7a edición.