



UNIVERSIDAD NACIONAL AUTONOMA DE MEXICO

Facultad de Odontología

"CONCEPTOS EN ENDODONCIA"

T E S I S

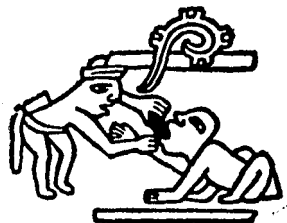QUE PARA OBTENER EL TITULO DE

CIRUJANO DENTISTA

P R E S E N T A :

MA. DOLORES MUNIVE CALDERON

**México, D. F.
1984**





Universidad Nacional
Autónoma de México



UNAM – Dirección General de Bibliotecas
Tesis Digitales
Restricciones de uso

DERECHOS RESERVADOS ©
PROHIBIDA SU REPRODUCCIÓN TOTAL O PARCIAL

Todo el material contenido en esta tesis esta protegido por la Ley Federal del Derecho de Autor (LFDA) de los Estados Unidos Mexicanos (México).

El uso de imágenes, fragmentos de videos, y demás material que sea objeto de protección de los derechos de autor, será exclusivamente para fines educativos e informativos y deberá citar la fuente donde la obtuvo mencionando el autor o autores. Cualquier uso distinto como el lucro, reproducción, edición o modificación, será perseguido y sancionado por el respectivo titular de los Derechos de Autor.

I N D I C E

INTRODUCCION

CAPITULO I.

ANATOMIA DE LOS CONDUCTOS RADICULARES

- A) GENERALIDADES
- B) MORFOLOGIA
 - a) DIRECCION
 - b) DISPOSICION
 - c) LONGITUD

CAPITULO II.

DIAGNOSTICO PULPAR

- A) INTERROGATORIO
- B) EXPLORACION CLINICA
 - a) INSPECCION
 - b) PALPACION
 - c) PERCUCION
 - d) MOVILIDAD
 - e) TRANSLUMINACION
 - f) ESTUDIO RADIOGRAFICO

CAPITULO III.

TERAPEUTICA PULPAR

A) RECUBRIMIENTO PULPAR INDIRECTO

- a) INDICACIONES
- b) CONTRAINDICACIONES
- c) TECNICAS OPERATORIAS

B) RECUBRIMIENTO PULPAR DIRECTO

- a) INDICACIONES
- b) CONTRAINDICACIONES
- c) TECNICAS OPERATORIAS

C) PULPOTOMIA

- a) INDICACIONES
- b) CONTRAINDICACIONES
- c) TECNICAS OPERATORIAS

D) MOMIFICACION PULPAR

- a) INDICACIONES
- b) CONTRAINDICACIONES
- c) TECNICAS OPERATORIAS

E) PULPECTOMIA

- a) BIO-PULPECTOMIA
- b) NECRO-PULPECTOMIA
- c) INDICACIONES
- d) TECNICAS OPERATORIAS

F) APICECTOMIA

a) INDICACIONES

b) CONTRAINDICACIONES

c) TECNICAS OPERATORIAS

G) CURETAJE APICAL

a) INDICACIONES

b) CONTRAINDICACIONES

c) TECNICAS OPERATORIAS

CAPITULO IV

OBTURACION EN CONDUCTOS

A) MATERIAL DE OBTURACION

B) TECNICA DE CONO UNICO

C) TECNICA DE CONDENSACION LATERAL

D) TECNICA DE CONDENSACION VERTICAL

E) TECNICA DE CONO INVERTIDO

F) TECNICA DE OBTURACION SECCIONAL

G) OBTURACION CON CONO DE PLATA

CAPITULO V

CONCLUSIONES

BIBLIOGRAFIA.

I N T R O D U C C I O N

Los dientes forman parte del sistema masticatorio o estomatognático, por lo cual debemos mantenerlos en perfecta armonía.

Cuando algún diente es eliminado, o mutilado, el sistema comienza a desequilibrarse y a perder su óptima funcionalidad.

Los dientes juegan un papel muy importante, por lo que todo esfuerzo realizado para la conservación de su vitalidad, o por lo menos prolongar hasta donde sea posible su permanencia, será benéfico para la conservación de la integridad del mismo, ya que en los últimos años, la Endodoncia se ha desarrollado con gran fuerza y el pronóstico de los dientes con tratamiento de conductos a mejorado indiscutiblemente, por las nuevas técnicas que son más correctas, basadas en diagnósticos más precisos.

Por lo anunciado anteriormente, la Endodoncia es una de las especialidades de la Odontología, que utiliza todos los recursos terapéuticos para tratar, curar y conservar los dientes.

Es por esto en lo que radica su importancia, y la elaboración de la tesis que a continuación se presenta.

CAPITULO I

ANATOMIA DE LOS CONDUCTOS RADICULARES

A) Generalidades

El conocimiento de la anatomía pulpar y de los conductos radiculares es condición esencial para la realización del tratamiento endodóntico.

Este diagnóstico anatómico puede variar por diversos factores fisiológicos y patológicos, así como los propios constitucionales e individuales, por lo que es indispensable tener presente: forma, tamaño, topografía y disposición de la cámara y de los conductos radiculares del diente a tratar.

Adoptar los conceptos anteriores a la edad del paciente y a los procesos patológicos que hayan podido modificar su anatomía y estructura.

Deducir mediante la inspección visual de la corona y especialmente por el estudio radiográfico previo, las condiciones anatómicas más probables.

B) Morfología

La pulpa dental ocupa el centro geométrico del diente y está rodeada totalmente por dentina con excepción del foramen apical.

Se divide en pulpa coronaria (camara pulpar) y en pulpa radicular (conductos radiculares).

Esta división es neta en los dientes con varios conductos, pero en los que poseen un solo conducto no existe diferencia a simple vista, haciendo un corte - imaginario de la pulpa a nivel del cuello dentario.

Por abajo de cada cúspide se encuentra una pro-- longación estrecha, llamado cuerno pulpar, de lo que se puede modificar su morfología, dependiendo de la -- edad, procesos cariosos, abrasión y obstrucciones.

En los dientes de un solo conducto, el piso pul-- par no tiene una delimitación precisa, en comparación a los que poseen más conductos, ya que la pulpa se va estrechando gradualmente hacia el foramen apical, a lo contrario de los dientes con varios conductos, ya que en el suelo o piso pulpar se inician los conductos -- con una topografía muy clara.

El conducto radicular es la porción de la cavi-- dad pulpar que se continúa de la camara pulpar hasta el foramen apical siguiendo la anatomía externa de la raíz que lo contiene y posee una forma geométrica - - aproximadamente de un cono invertido.

a) DIRECCION

Los conductos pueden ser rectos, como acontece en la mayor parte de los incisivos centrales superiores, pero se considera normal cierta tendencia a formar una ligera curva hacia distal, pero en ocasiones es más pronunciada, pudiendo llegar a formar encorvaduras, acodamientos y dilaceraciones que pueden dificultar el tratamiento endodóntico.

b) DISPOSICION

Cuando se origina un conducto en la cámara pulpar por lo general se continúa hasta el ápice uniformemente. Pero pueden presentarse algunas veces los siguientes accidentes:

- Bifurcarse
- Bifurcarse para luego fusionarse.
- Bifurcarse para después fusionarse y volverse a bifurcar.

Si en la cámara se originan dos conductos, éstos podrán ser:

- Paralelos e independientes
- Paralelos, pero intercomunicados
- Dos conductos fusionados
- Fusionados, pero luego bifurcados.

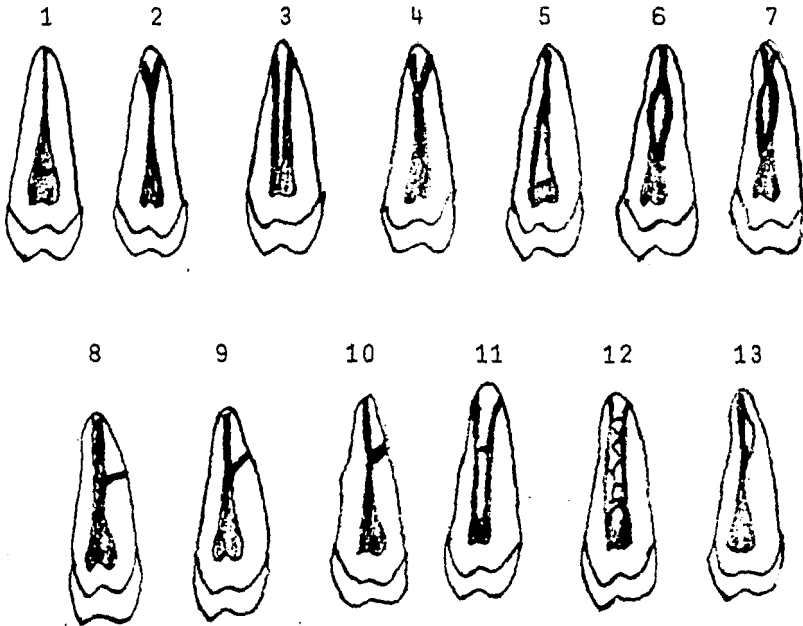
Si son tres o más conductos que se originan en la cámara pulpar, se podrá encontrar en ellos los accidentes de disposición descrita anteriormente.

Cada conducto puede tener ramas colaterales que terminan en el cemento, dividiéndose en transversas, oblicuas y acodadas según sea su dirección.

Otros accidentes colaterales pueden no salir del diente, como los conductos denominados recurrentes y los interconductos en plexo (reticular).

El foramen apical no está exactamente en el ápice, como ocurre en el Delta Apical, sino que generalmente no encuentra al lado, ya que el conducto radicular no es un cono uniforme, con el diámetro menor en su terminación como se creía antes, sino que está formado por dos conos, uno largo y poco marcado (dentinario) y otro corto bien marcado en forma de embudo - - (cementario), el cuál aumenta con la edad.

ACCIDENTES DE DISPOSICION Y COLATERALES



- 1.- Conducto único.
- 2.- Conducto bifurcado.
- 3.- Conducto paralelo.
- 4.- Conductos fusionados y luego bifurcados.
- 5.- Conductos fusionados.
- 6.- Conducto bifurcado y luego fusionado.
- 7.- Conducto bifurcado, luego fusionado con nueva bifurcación.
- 8.- Conducto lateral transversal.
- 9.- Conducto colateral oblicuo.
- 10.- Conducto colateral acodado.
- 11.- Interconducto.
- 12.- Flexo interconductos o reticular.
- 13.- Conducto recurrente.

c) LONGITUD

Para un correcto tratamiento de conductos, debemos antes tener presente la longitud media de la corona y raíz, recordando que esta cifra puede modificarse de dos a tres milímetros en mayor o menor longitud.

Pero no en todos los casos es igual, ya que existe el caso en que la raíz y corona no guardan ninguna proporción, por este motivo es muy importante la radiografía preoperatoria y principalmente la que hacemos con la conductometría (con un instrumento dentro de los conductos), lo cuál nos dará la verdadera longitud del conducto, y se logrará una buena obturación.

LONGITUD APROXIMADA DE LOS DIENTES

(SUPERIORES)

<u>DIENTES</u>	<u>LONG. DE LA CORONA</u>	<u>LONG. DE LA RAIZ</u>	<u>T O T A L</u>
Incisivo Central	10.0 mm.	12.5 mm.	22.5 mm.
Incisivo Lateral	8.8 mm.	13.2 mm.	22.0 mm.
Canino	9.5 mm.	17.3 mm.	26.8 mm.
Primer Premolar	8.0 mm.	13.0 mm.	21.0 mm.
Segundo Premolar	7.5 mm.	14.0 mm.	21.5 mm.
Primer Molar	7.7 mm.	14.3 mm.	22.0 mm.
Segundo Molar	7.2 mm.	13.5 mm.	20.7 mm.

(INFERIORES)

<u>DIENTES</u>	<u>LONG. DE LA CORONA</u>	<u>LONG. DE LA RAIZ</u>	<u>T O T A L</u>
Incisivo Central	8.8 mm.	11.9 mm.	20.7 mm.
Incisivo Lateral	9.6 mm.	12.5 mm.	22.1 mm.
Canino	10.3 mm.	15.3 mm.	25.6 mm.
Primer Premolar	7.8 mm.	14.6 mm.	22.4 mm.
Segundo Premolar	8.0 mm.	15.0 mm.	23.0 mm.
Primer Molar	7.7 mm.	13.3 mm.	21.0 mm.
Segundo Molar	6.9 mm.	12.9 mm.	19.8 mm.

CAPITULO II

DIAGNOSTICO PULPAR

Para poder efectuar un tratamiento adecuadamente, no sólo en Endodoncia o en cualquiera de las diferentes ramas de la Odontología, sino también en la Medicina - General, es de fundamental importancia obtener un diagnóstico preciso.

La palabra Diagnóstico se deriva de dos raíces -- griegas: " Día " que significa a través y " Gnosis " - que significa conocimiento.

Por lo tanto el diagnóstico es el conocimiento de una enfermedad a través de sus manifestaciones, signos distintivos y síntomas.

Para lograr un buen diagnóstico recopilamos la mayor cantidad posible de datos con la finalidad de elaborar un pronóstico del posible curso de la enfermedad y de ser tratada correctamente, es necesario emplear - los diferentes medios de diagnóstico, siguiendo un plan de estudio preestablecido siempre que sea posible.

La Semiología Endodontica estudia los signos y -- síntomas que tengan relación con una afección pulpar, para obtenerlo se debe seguir la siguiente secuencia:

Lo primero que se debe hacer es la elaboración de una Historia Clínica, en la cuál anotaremos los datos de identificación del paciente (nombre, edad, sexo, - ocupación, dirección, teléfono) así como los datos -- obtenidos durante el interrogatorio y la exploración - clínica.

A) INTERROGATORIO

Por medio del interrogatorio trataremos de obtener datos subjetivos que nos ayuden a establecer nuestro diagnóstico. Por breve o conciso que sea este interrogatorio siempre debe preceder a la exploración.

Deberá adaptarse, no sólo al temperamento y carácter del paciente, sino también a su educación y cultura, empleando un lenguaje sencillo y fácil de entender. Las preguntas serán precisas y pautadas, sin cansar al paciente.

Generalmente, se comienza por preguntar al paciente cuál es el motivo de la consulta.

El dolor es el signo de mayor valor interpretativo en Endodoncia, por lo que para poder valorarlo es necesario que el interrogatorio sea metódico y adecuado, permitiendo al paciente que nos comunique todos -- los detalles del mismo, tales como:

Tiempo de Aparición: (Días, Semanas, Meses, Años)

Duración: (Segundos, Minutos, Horas)

Presentación: Espontáneo (en reposo, al acostarse, durante el sueño, al hablar), o provocado (durante la ingestión de alimentos o bebidas frías, calientes, dulces, ácidas; por la succión de una cavidad, al cepillarse, al establecer contacto con el antagonista o al ser golpeado con cualquier objeto, etc.)

Intencidad: (Apenas perceptible, leve, intenso, desesperante).

Ubicación: (Localizado o difuso).

La presencia de alguna ffsula, la movilidad o el cambio de coloración en un diente, generalmente son otras de las causas por las cuales el paciente hace su aparición en el consultorio.

También se formularán preguntas al paciente con respecto a síntomas subjetivos de anomalías en cualquier sistema del organismo, así como a su tolerancia para tratamientos dentales anteriores, alergias medicamentosas, tendencia a hemorragias, antecedentes patológicos familiares y operaciones o lesiones previas a su estado actual.

B) EXPLORACION

La exploración en Endodoncia puede dividirse en tres etapas:

- 1.- Exploración clínica, médica o general.
- 2.- Exploración de la vitalidad de la pulpa (Vitalometría)
- 3.- Exploración por métodos de laboratorio.

1.- Exploración clínica, médica o general.

Este tipo de exploración conta de:

- a) Inspección.
- b) Palpación.
- c) Percusión.
- d) Movilidad.
- e) Transiluminación.
- f) Exámen radiográfico.

a) INSPECCION

Es un método general de exploración clínica que nos permite la obtención de datos por medios visuales.

Puede ser SIMPLE (empleando unicamente la vista) - o ARMADA o INSTRUMENTAL (cuando usamos diferentes instrumentos como espejos, pinzas de curación, exploradores, etc.).

Se llevará a cabo un exámen minucioso del diente afectado, dientes vecinos, estructuras paradontales y de la boca en general con instrumentos dentales de -- exploración y una adecuada iluminación.

Por medio de este exámen se podra apreciar si -- existe destrucción cariosa, fractura coronaria, alteraciones de color, líneas de fractura, fístulas, etc.

b) PALPACION

Método general de exploración que nos permite la obtención de datos por medio del tacto. Puede ser: - Interna o Externa.

En la palpación esterna se puede apreciar cambios de volúmen, dureza, temperatura, así como reacciones - dolorosas sentidas por el paciente. La comparación con el lado sano y la palpación de los ganglios linfáticos complementará los datos.

En la interna o intrabucal se emplea casi exclu-- sivamente el dedo índice de la mano derecha. El dolor percibido al palpar la zona periapical de un diente es de gran valor semiológico.

c) PERCUCION

Es un procedimiento clínico de diagnóstico que - consiste en golpear metódicamente la región explorada con un objeto, (por lo general con el mango de un espejo o con la punta del dedo medio), con la finalidad de producir un fenómeno acústico y localizar puntos - dolorosos.

Se puede realizar tanto en sentido vertical como en sentido horizontal. Esta percusión tiene dos interpretaciones:

1.- AUDITIVA.- Según el sonido obtenido. En dientes sanos, el sonido es agudo, firme, claro; por lo - contrario, en dientes despulpados es mate y amortiguado.

2.- SUBJETIVA.- Se interpreta como una reacción dolorosa. En ambas, primero se percute en los dientes vecinos adyacentes considerados como sanos, posteriormente en el diente afectado, con la finalidad de establecer punto de comparación.

d) MOVILIDAD

Es el medio por el cuál se percibe la máxima amplitud de desplazamiento dental dentro del alveolo.

Esta prueba se puede llevar a cabo con el mango -

de un espejo, digitalmente o en forma combinada, pudiendo ser el desplazamiento horizontal o vertical. Efectuándose primero en dientes adyacentes y considerando - como normales, posteriormente en el diente afectado.

El doctor Grossman describe tres grados de movilidad que son:

1er. Grado: Cuando es incipiente, pero perceptible.

2º . Grado: Cuando llega a un milímetro el desplazamiento máximo.

3er. Grado: Cuando la movilidad sobrepasa el milímetro.

e) TRANSILUMINACION

Es un medio de diagnóstico por el cual se va a percibir el grado de translucidez de un diente.

Esto se consigue colocando una lámpara adyacente - al diente o por la reflexión de la luz mediante un espejo bucal. Los dientes sanos y bien formados poseen una pulpa bien irrigada, y su translucidez es clara y diáfana - por el contrario, dientes necróticos o con tratamiento - de conductos no solo pierde su translucidez, sino que a menudo se decoloran y toman un aspecto pardo, oscuro y opaco.

e) ESTUDIO RADIOGRAFICO

Es un medio de diagnóstico de gran utilidad en Endodoncia, ya que permite tener una imagen interna del diente a tratar: (presencia, extensión de una cavidad cariosa, de una fractura o una restauración que ponga en peligro la integridad de la pulpa; forma, -- tamaño, dirección, longitud, número de los conductos radiculares; sus relaciones con estructuras anatómicas adyacentes y sus alteraciones; presencia de calcificaciones o de cuerpos extraños en la cámara pulpar, o en el conducto radicular, etc.

Se obtiene mediante el uso del aparato de Rayos " X " y películas dentales especiales para tal fin.

Existen varios tipos de películas dentales - - (periapicales, de aleta mordible, infantiles, oclusales, extraorales), siendo las periapicales las - que se usan más frecuentemente en tratamientos Endodónticos.

CAPITULO III

TERAPEUTICA PULPAR

Entre las diferentes técnicas empleadas en la terapéutica endodóntica, se distinguen las siguientes:

Recubrimiento pulpar indirecto.

Recubrimiento pulpar directo.

Pulpotomía.

Momificación pulpar.

Pulpectomía.

Apicectomía.

Curetaje apical.

A) RECUBRIMIENTO PULPAR INDIRECTO

Se le denomina también " Protección Pulpar Indirecta" o " Aislamiento pulpar".

Es una intervención terapéutica que tiene por objeto preservar la salud de una pulpa dental clinicamente sana, cubierta por una capa de dentina de grosor -- variable.

Esta dentina puede estar sana, o bien, descalcificada y/o contaminada.

Se elimina el tejido enfermo y se protege la pulpa a través de la dentina remanente con una substancia (hidróxido de calcio, óxido de zinc-eugenol) que anula la acción de los posibles gérmenes patógenos persistentes en los conductillos dentinarios, estimula la formación de dentina secundaria y la protege de la posible acción de agentes externos.

La caries dental profunda, causas traumáticas, - o iatrogénicas, motivan el uso de esta técnica terapéutica.

a) Indicaciones.-

La decisión de hacer un recubrimiento pulpar indirecto se basa en los siguientes hallazgos:

Ausencia de dolor o de existir que sea leve y tolerable, relacionando con la acción de comer o ingerir bebidas.

Ausencia de dolor espontáneo intenso o nocturno.

También esta indicado como medida preventiva, - - después de la elaboración de una cavidad profunda, de un muñón para corona o cuando, por algún traumatismo, es necesario brindar protección a la pulpa a través - de la dentina remanente.

b) Contraindicaciones

Esta contraindicada cuando existe pulpagia aguda o penetrante que indique una inflamación pulpar aguda o necrosis, al existir dolor nocturno prolongado.

Movilidad del diente, como también absceso en la encía, o cerca de las raíces, al denotar cambio de color del diente.

Al estudio radiográfico, se debe observar si existen cavidades profundas que manifiesten una definida exposición pulpar.

c) Técnicas Operatorias

La protección pulpar indirecta es una intervención endodóntica que se realiza en una sesión operatoria y - para aplicarla correctamente deben seguirse los siguientes pasos:

- 1.- Elaboración de una historia clínica.
- 2.- Obtener un diagnóstico clínico-radiográfico - de las condiciones que se encuentren tanto la dentina como la pulpa.

3.- Propuesto el tratamiento (recubrimiento pulpar indirecto), se procede al bloqueo del diente por tratar con alguna solución anestésica.

4.- Aislamiento del campo operatorio con el dique de goma.

5.- Eliminación de todo el tejido afectado y --reblandecimiento con instrumentos rotatorios (fresas), teniendo cuidado en no provocar una irritación por fricción o presión, o bien con instrumentos manuales (cucharilla) perfectamente afilados.

6.- Lavado de la cavidad con agua o suero fisiológico, y se seca con torunda de algodón estéril.

7.- Si la cavidad es muy profunda, se coloca primero una capa de hidróxido de calcio sobre la dentina remanente, la cuál servirá de estímulo para la formación de dentina secundaria. Seguido se colocará una segunda capa de cemento de óxido de zinc-eugenol y posteriormente, otra de fosfato de zinc.

Si la cavidad no es muy profunda, se colocará --solamente las dos últimas capas mencionadas.

Cuando la obturación definitiva va a ser de silicato o resina, está contraindicando el uso del óxido de zinc-eugenol, pues se puede manchar y decolorar el diente, debiéndose emplear en este caso únicamente el hidróxido de calcio y el fosfato de zinc como bases protectoras.

También son usados como protectores pulpares los barnices cavitarios (copalite), que son compuestos a base de resina de copal que se diluye en un medio líquido de rápida evaporación (acetona, eter, cloroformo), de tal manera que forme una película muy delgada, la cual se aplica sobre la dentina para hacerla impermeable.

Estos barnices pueden aplicarse directamente sobre el fondo de la cavidad o bien sobre otras bases protectoras (hidróxido de calcio, óxido de zinc-eugenol), previamente empleadas, y constituyen una barrera a la acción toxicopulpar de algunos materiales de obturación estéticos empleados por lo general en dientes anteriores.

B) RECUBRIMIENTO PULPAR DIRECTO.

Denominado también "protección pulpar directa".

Es una intervención terapéutica que tiene por objeto proteger una pulpa expuesta accidental debido a

la acción de un traumatismo, o durante la preparación - de una cavidad en el trabajo rutinario de operatoria o - durante la elaboración de muñones para coronas y puentes.

Se logra mediante el uso de pastas o sustancias especiales con la finalidad de cicatrizar la lesión y preservar la vitalidad y el funcionamiento de la pulpa.

a) INDICACIONES

Está especialmente indicado en dientes jóvenes, en los cuales existe una buena vascularización y una resistencia que ofrecen probabilidades favorables para su -- regeneración, cuando la pulpa no esté previamente infectada y siempre y cuando se realice inmediatamente des-- pués de haber ocurrido la comunicación.

b) CONTRAINDICACIONES

Está contraindicando cuando haya pasado tiempo después de la exposición pulpar o bien basándose en los siguientes datos clínicos:

Dolor intenso por la noche del diente afectado.

Dolor espontáneo

Movilidad del diente.

Ensanchamiento del espacio paradontal.

Manifestaciones de degeneración pulpar y periapic

Salida de exudado purulento o seroso de la exposición.

c) TECNICAS OPERATORIAS

El recubrimiento pulpar directo debe hacerse sin pérdida de tiempo, y si el accidente o exposición se ha producido durante nuestro trabajo clínico, se hará en la misma sesión. Si la pulpa ha sido expuesta por accidente, ya sea: deportivo, automovilístico, etc.,- el paciente deberá atenderse lo antes posible, ya que debe atenderse inmediatamente, siguiendo los pasos siguientes:

1.- Elaboración de una historia clínica. (Con el fin de saber donde, cuando y cómo se produjo el accidente).

2.- Obtención de un diagnóstico clínico-radiográfico de las condiciones en que se encuentre el diente.

3.- Bloqueamiento del diente afectado, con solución anestésica adecuada.

4.- Aislamiento del campo operatorio con el dique de goma.

5.- Eliminación de la mayor cantidad posible de -
tejido cariado, reblandecido o afectado.

6.- La cavidad o superficie expuesta se riega per-
fectamente con agua oxigenada al 3% o con suero fisio-
lógico para eliminar los coágulos de sangre o restos -
de tejido.

7.- Secar la cavidad o superficie expuesta con -
torundas de algodón estériles, sin traumatizar la pul-
pa si persiste la hemorragia, se deberá cohibirse con
torundas de algodón empapadas en solución de epinefri-
na al 1:100.

8.- Se aplica sobre la superficie expuesta una -
capa de hidróxido de calcio, por ser un medicamento -
de gran alcalinidad y estimula la formación de dentina,
favoreciendo la cicatrización pulpar por calcificación.

Esto se hace con la ayuda de una cucharilla o con
el aplicador de dycal, sin hacer presión.

9.- Colocamos, por encima del hidróxido de cálcio
una segunda capa de óxido de zinc-eugenol, y por últi-
mo cemento de fosfato de zinc, como obturación temporal.

10.- Se espera un lapso de 6 a 8 semanas para ob-
servar la evolución del tratamiento.

Si durante este periodo, el paciente no manifiesta dolor o algún otro signo clínico, se procederá a la obturación definitiva del diente. Por el contrario, la aparición de síntomas clínicos de pulpitis indicará el fracaso del tratamiento y la necesidad de una intervención inmediata para eliminar parcial o totalmente el órgano pulpar.

C) PULPOTOMIA

Se denomina también "Biopulpotomía" o "Amputación vital de la pulpa".

Es una intervención terapéutica que tiene por objeto la eliminación, previa anestesia, de la porción cameral de una pulpa vital no infectada, dejando intacta la porción radicular.

Esta intervención se complementa con la aplicación de algún fármaco (hidróxido de calcio) que protegiendo y estimulando la pulpa residual, favorece su cicatrización y la formación de una barrera calcificada, lo cual conserva su vitalidad.

a) Indicaciones.-

Está indicado en dientes jóvenes, de amplios conductos, de buena nutrición y fácil metabolismo, como sucede en aquellos que no han acabado de formar y calcificar su ápice, en dientes sin infecciones previas,

en dientes con procesos pulpares reversibles, y cuando se produzca una exposición pulpar al eliminar caries profundas, por traumatismo, o bien durante el trabajo rutinario en operatoria y en elaboración de prótesis fijas.

En dientes posteriores en que la extirpación pulpar completa sea difícil, como sucede en el caso de raíces bifurcadas o demasiado curvas.

b) Contraindicaciones.-

Está contraindicado en dientes adultos con conductos estrechos y ápices calcificados, cuando exista una infección previa.

Respecto a las ventajas que tiene con respecto al recubrimiento pulpar directa es que en la exposición pulpar traumática suele haber gran contaminación bacteriana.

Esta superficie pulpar contaminada queda cuando se hace la protección, pero probablemente se elimina al efectuar la pulpotomía, pudiendo ser difícil obtener retención al restaurar un diente con protección pulpar directa, mientras que es fácil hacerla en la cámara pulpar una vez tratado o efectuado la pulpotomía.

Por otro lado la ventaja de la pulpotomía es de - que no hay necesidad de penetrar en los conductos, pudiendo conservar la función radicular, lo cual es ven tajoso cuando se trata de dientes jóvenes que no han acabado de formar y calcificar su ápice, o bien en - dientes adultos con conductos estrechos y ramificados, que son difíciles de limpiar mecánicamente y obturar.

c) Técnicas Operatorias

Los pasos que se deben seguir en una pulpotomía se realizan en una sola sesión, y son los siguientes ;

- 1.- Elaboración de una historia clínica.
- 2.- Obtención de un diagnóstico-radiográfico de - las condiciones en que se encuentra el diente afectado.
- 3.- Bloqueamiento del diente a tratar con solu- ción anestésica.
- 4.- Aislamiento del campo operatorio con el dique de goma.
- 5.- Se remueve el tejido cariado o reblandecido - con fresas o excavadores esterilizados, teniendo cuidado de no contaminar la pulpa con una exposición inme- diata.
- 6.- Se lava perfectamente la cavidad con suero -- fisiológico, secar con algodón esteriliza con cresati- na, creosota de haya, clorofenol alcanforado, etc.

7.- Acceso a la cámara pulpar a través de líneas rectas, para lo cual se comienza por el punto de exposición y se retira todo el techo de la cámara con una fresa estéril, procurando traumatizar lo menos posible el tejido pulpar.

8.- Se cohibe la hemorragia con torundas de algodón estériles secas impregnadas en solución de epinefrina al 1:100

9.- Se remueve la porción cameral de la pulpa - con un excavador en forma de cucharilla grande y estéril. En dientes anteriores, de preferencia se emplean fresas de bola estériles de rotación lenta para evitar el peligro de arrastrar con la cucharilla la porción radicular.

Se debe tener cuidado en no afectar la porción radicular de la pulpa. En dientes anteriores, deberá extirparse hasta el tercio medio del conducto sin extenderse más. En dientes posteriores, deberá extirparse hasta la desembocadura de los conductos.

10.- Se irriga perfectamente bien la cámara pulpar con suero fisiológico, agua oxigenada al 3% o con la solución anestésica para eliminar los coágulos de sangre y los restos de tejido.

11.- Se cohibe la hemorragia con torundas de algodón estéril, dejando en el piso de la cámara pulpar - durante unos 3 minutos. En caso necesario, se empleará la solución de epinefrina al 1:100.

12.- Se seca la cavidad y la cámara pulpar con torundas de algodón estéril.

13.- Se coloca el hidróxido de calcio en contacto íntimo con la pulpa remanente amputada, taponando suavemente con la torunda estéril.

14.- Se obtura el resto de la cámara pulpar con óxido de zinc-eugenol y posteriormente, con fosfato de zinc, se obtura la cavidad sin hacer presión.

15.- Esperamos un lapso de 6 a 8 semanas para observar la evolución del tratamiento. Si, durante este período, el paciente no manifiesta dolor o algún otro signo clínico, se procederá a la obturación definitiva del diente. Por el contrario, la aparición de síntomas clínicos nos indicará el fracaso del tratamiento y la necesidad de realizar una pulpectomía.

D) MOMIFICACION PULPAR

Denominada también "Necropulpotomía" o "Amputación vital de la pulpa".

Es una intervención terapéutica que consiste en la eliminación de la pulpa cameral previamente desvitalizada y en la aplicación de fármacos que momifiquen,

fijen o mantengan un ambiente especial de antisepsia - en la pulpa residual.

Esta intervención se realiza en dos etapas distintas que se complementan entre si.

1°.- Devitalización de la pulpa mediante el uso de fármacos llamados desvitalizadores (triojico de arsénico, para formadehido), de fuerte acción tóxica y que aplicados durante unos días, actúan sobre el tejido pulpar dejandolo insensible, sin metabolismo ni vascularización.

2°.- La momificación propiamente dicha, consiste en la eliminación de la pulpa cameral previamente desvitalizada y en la aplicación de una pasta momificadora o fijadora para que actuando constantemente sobre la pulpa radicular residual, mantenga un ambiente aséptico y proteja el tejido remanente.

a) Indicaciones

La momificación pulpar es una terapéutica de recursos o urgencia, y solo debe emplearse en aquellos casos en que no pueda realizarse un tratamiento endodóntico más completo. Por lo tanto es indicado cuando no se disponga del equipo e instrumental necesario para la preparación biomecánica de los conductos radiculares y su obturación. En pacientes con enfermedades como: Hemofilia, Leucemia, o en los caso que no esté indicado el uso de anestésicos locales.

En dientes posteriores que presentan conductos -

inaccesibles, calcificados o excesivamente curvos.

Esta indicado en dientes que no tengan un proceso muy avanzado de pulpitis total o necrosis radicular - como también en odontopediatría.

b) Contraindicaciones

Está contraindicada en procesos pulpares infectados, avanzados, como son las pulpitis con necrosis -- parcial o total y las pulpitis gangrenosas.

En dientes con anteriores, porque se altera su color y translucidez.

En aquellos dientes con amplias cavidades (proximales, bucales o liguales) en los que no tenga seguridad de lograr un perfecto sellado de la pasta devitalizadora, dado que existe el peligro de una infiltración gingival o periapical, lo cual acarrearía complicaciones irreversibles sobre estos tejidos.

c) Técnicas Operatorias

Una vez seleccionado el tratamiento dado el caso, se procederá en dos sesiones de la siguiente manera :

Primera Sesión:

1.- Aislamiento del campo operatorio, de preferencia con dique de goma.

2.- Preparación del diente eliminado obturaciones previas, el esmalte socavado y la dentina reblandecida no importando provocar una exposición pulpar.

3.- Apertura y acceso a la cámara pulpar.

4.- La cavidad oclusal se irriga perfectamente con suero fisiológico y se seca con torundas de algodón estéril.

5.- Se coloca sobre la cavidad trióxido de arsénico adaptándolo perfectamente sobre el fondo de la misma,

En seguida se coloca una torunda de algodón y se sella con cavit o algún material temporal.

Se retira el dique de goma y se citará al paciente de 3 a 7 días después.

Si se emplea el paraformaldehído como desvitalizante, el lapso a esperar es de 15 a 20 días.

Segunda Sesión:

1.- Aislamiento del campo operatorio, perfectamente con dique de goma.

2.- Eliminación del amaterial de obturación temporal y de la cura arsénical. Se lava con suero fisiológico.

3.- Eliminación de la pulpa cameral con fresas - de bola y legrado con excavadores en forma de cucharilla de la entrada de los conductos.

4.- Lavado de la cavidad con suero fisiológico, aplicar durante 5 a 10 minutos, Tricresol-formol o - de líquido de Oxpara mientras se prepara la pasta de paraformaldehído.

5.- Aplicación de la pasta de paraformaldehído, procurando que se adapte bien al fondo de la cavidad y a la entrada de los conductos.

6.- Lavado de la cavidad y eliminación de los - restos de pasta que pudiesen haber quedado adheridos a la dentina marginal.

7.- Obturación con fosfato de zinc.

8.- Posteriormente se colocará la obturación - o restauración definitiva.

Si se prefiere utilizar la técnica con anestesia o sea, sin previa desvitalización química y en una - sola sesión, la técnica es la siguiente:

- 1.- Bloqueo del diente por tratar.
- 2.- Aislamiento del campo operatorio, perfectamente con dique de goma.
- 3.- Eliminación de obturaciones previas y de todo el tejido cariado y reblandecido.
- 4.- Apertura y acceso a la cámara pulpar.
- 5.- Eliminación de la pulpa cameral con fresas - de bola y legrado en la entrada de los conductos con excavadores.
- 6.- Control de la hemorragia con torunda de algodón estéril y en caso de no cohibirse con epinefrina.

Se lava con suero fisiológico o con agua previamente hervida.
- 7.- Aplicación opcional de Tricresol-formol o - de líquido de Oxpara, bien sea llevando una torunda - humedecida con el fármaco o colocando unas gotas del mismo en el fondo de la cavidad pulpar durante 5 a - 10 minutos.
- 8.- Lavado de la cavidad y aplicación de la pasta de paraformaldehído (pasta triocresol-formol, Oxpara, etc.) adaptándola bien al fondo de la misma.
- 9.- Eliminación de la pasta que haya quedado en la dentina marginal, y lavado de la cavidad con suero.

10.- Obturación con fosfato de zinc.

11.- Después de algún tiempo, se coloca la obturación o restauración definitiva.

E) PULPECTOMIA

Es una intervención terapéutica que tiene por objeto la eliminación o remoción de toda la pulpa dental, tanto en su porción coronal como en la radicular, de la cavidad pulpar.

Esta intervención se complementa con la preparación bio-mecánica de los conductos, con una medicación antiséptica y con su obturación definitiva.

La pulpectomía puede realizarse de dos maneras:

la BIOPULPECTOMIA y la NECROPULPECTOMIA.

a) BIOPULPECTOMIA

Se le conoce también como método inmediato. -- Es la técnica más frecuentemente empleada, en la cual extirpación del órgano pulpar se realiza bajo anestesia local.

b) NECROPULPECTOMIA

También llamado método mediato. Se emplea excepcionalmente y consiste en la extirpación del órgano pulpar previamente devitalizado por la aplicación de fármacos arsenicales y ocasionalmente formolados. Está especialmente indicada en pacientes a los cuales no se les pueden aplicar anestésicos locales (pacientes con procesos hemáticos y/o endocrinos graves).

c) Indicaciones

Esta indicado cuando el ápice radicular del diente a tratar esté completamente formado y calcificado para permitir su obturación, en todos los casos de lesiones pulpares irreversibles. En la reabsorción dentaria interna, en exposiciones pulpares por caries o traumatismos, especialmente en dientes adultos, o por necesidad protésica o de restauración en la colocación de coronas y puentes que exigen la eliminación del órgano pulpar (coronas Richmond, Pivotadas, etc.)

d) Técnicas Operatorias

Los pasos para realizar una pulpectomía son los siguientes:

Primera Cita:

- 1.- Elaboración de una historia clínica.
- 2.- Obtención de un diagnóstico clínico-radiográfico de las condiciones en que se encuentra el diente afectado.
- 3.- Propuesto el tratamiento (pulpectomía), se procede al bloqueo del diente por tratar con alguna solución anestésica.

4.- Aislamiento del campo operatorio con el dique de goma.

5.- Preparación del diente eliminando obturaciones previas, el esmalte socavado y toda la dentina cariada y reblandecida, con fresas y excavadores en forma de cucharilla estériles.

6.- Se lava la cavidad con suero fisiológico, se seca con torundas de algodón estériles, y se desinfecta con cresatina, creosota de haya o clorofenol alcanforado.

7.- Abrir la cámara pulpar con fresas estériles hasta obtener un acceso directo y sin obstrucciones al o los conductos radiculares.

8.- Extirpar el contenido de la cámara pulpar.

9.- Lavado de la cámara pulpar con suero fisiológico, hipoclorito de sodio o agua oxigenada para eliminar perfectamente bien los restos de tejido.

10.- Localización del conducto o conductos radiculares con sondas lisas, marcadas según la longitud del diente y empezando por emplear la de menor calibre, considerando el grosor del o de los conductos.

Por medio de estas sondas es posible realizar un

exámen topográfico de los del conducto, pudiendo localizar obstrucciones (calcificaciones o nódulos pulpares), curvaturas o escalones.

11.- Extirpación de la pulpa radicular con sondas barbadadas o tiranervios. El calibre de éstos deberá ser menor al diámetro del conducto.

El tiranervios se introduce hasta casi llegar al ápice, se gira lentamente para ensanchar el tejido fibroso de la pulpa y se retira con lentitud. En caso de no lograr extirpar la totalidad del órgano pulpar, se repetirá la operación.

Si el conducto es tan estrecho que no permite el paso del tiranervios, se procederá a ampliarlo con un ensanchador o con una lima hasta que se permita su libre acceso.

Debemos tener cuidado con el uso del tiranervios pues es un instrumento muy frágil y nunca se debe quedar atascado en el conducto, pues se corre el peligro de fracturarlo, por lo que es necesario manejarlo con precaución.

12.- La presencia de una hemorragia en el conducto después de la extirpación del órgano pulpar es bastante frecuente y normal. Sí, después de unos segundos y de haber irrigado el conducto con agua oxigenada, hipoclorito de sodio o suero fisiológico, la --

hemorragia persiste suele ser signo de que quedan restos de tejido pulpar.

Si el flujo de la sangre no se detiene con el "cepillado" de las paredes con el tiranervios, significa que su origen puede esta en la zona periapical.

Entonces se llevará hasta el ápice una punta de papel estéril humedecida con adrenalina y se mantendrá ahí hasta que la hemorragia se detenga. Una punta de papel estéril empapada en formol o en formacresol, mantenida en el ápice del conducto durante 3 ó 4 minutos, cumple la misma función para cauterización de -- los tejidos periapicales.

Hay que tener cuidado en que la sangre no penetre los túbulos dentinarios en la corona, pues puede colorear el diente.

Una vez comprobada la completa eliminación del órgano pulpar, se irriga perfectamente el conducto con agua oxigenada, hipoclorito de sodio o suero fisiológico por medio de una jeringa hipodérmica estéril y posteriormente, se seca con puntas de papel estériles.

13.- Conductometría.- La Conductometría es la obtención o medición de la longitud del diente por tratar, tomando como puntos de referencia el borde intr

incisal (dientes anteriores) o alguna de sus cúspides - (dientes posteriores) y el ápice radicular.

La medida así obtenida permite controlar el límite de profundidad de los instrumentos de los materiales de obturación, evitándose por consecuencia, la sobre-instrumentación, la sobre-obturación, la instrumentación corta y la obturación corta, que resulta perjudiciales en el tratamiento. La conductometría se obtiene de la siguiente manera:

Basándose en la radiografía de diagnóstico, medimos la longitud del diente, a la medida que se obtenga se le resta 1 mm. de seguridad y se traspasa a una sonda lisa, a una lima o a un ensanchador de menor calibre que el diámetro del conducto.

Al instrumento empleado se le colocará un tope, bien sea de plástico o de goma, cuyo fin es marcar la longitud deseada. A continuación se coloca el instrumento en el conducto hasta que el tope quede tangente al borde incisal o cúspide del diente. Enseguida se toma una radiografía periapical, en la cual se observará en que posición queda la punta del instrumento con respecto al ápice radicular.

Si queda 1 mm., la longitud obtenida es correcta, pero si la punta queda más corta, será necesario aumentar

tar la distancia necesaria para quedar a 1 mm. del á pice radicular. Por el contrario, si la punta sobrepasa el ápice, habrá necesidad de disminuir la longitud del instrumento.

14.- Ensanchado y limado del conducto.- Todo conducto a tratar debe ser ampliado y alisado en sus paredes, con la finalidad de eliminar la dentina contaminada, permitir el paso de otros instrumentos, favorecer la acción de ciertos fármacos (antisépticos, antibióticos, irrigaciones, etc.), así como facilitar una obturación adecuada y sellado hermético,

Para aumentar la luz del conducto, utilizamos generalmente los ensanchadores o escareadores y para alisar sus paredes, las limas y las escofinas.

Este ensanchado del conducto y su limado, se encuentra en estrecha relación con su amplitud original y con el grado de destrucción o infección de sus paredes.

Se comienza por seleccionar un ensanchador o escareador cuyo calibre sea menor que el diámetro del conducto. A este instrumento se le da la medida adecuada obtenida durante la conductometría y se introduce en el conducto con un movimiento de impulsión hasta que llegue al tope que nos indica la longitud correcta a la que debe instrumentarse.

Luego se le imprime un movimiento de rotación - de un cuarto a media vuelta sobre su propio eje y en una dirección siguiendo las manecillas del reloj.

Una vez ajustado así el instrumento, se le retira con un movimiento de tracción.

Esta operación deberá repetirse tantas veces como sea necesario hasta que el instrumento pueda realizar sus movimientos (impulsión, rotación y tracción), sin ningún impedimento a lo largo del conducto.

Posteriormente se toma una lima del mismo número, que el usado en el escariador, y con movimientos de impulsión y tracción se van alisando las paredes del conducto. En esta operación, haremos los movimientos siguiendo la dirección de las manecillas del reloj, poco a poco hasta completar la circunferencia.

Por último se van alterando un ensanchador y una lima en calibres gradualmente crecientes, hasta elegir un número óptimo en el que se debe detener la ampliación del conducto. Esta elección deberá tomarse en cuenta que el instrumento se deslice a lo largo del conducto y no encuentre impedimentos u obstáculos en su trayecto. Por otro lado, se debe observar que al retirar el instrumento no arrastre dentina contaminada, sino polvo finísimo y blanco.

Es importante que, durante esta preparación bio-mecánica, el conducto sea frecuentemente irrigado con la ayuda de una jeringa hipodérmica estéril y agua - bidestilada, agua oxigenada o suero fisiológico, con la finalidad de mantenerlo constantemente húmedo y - eliminar los restos de tejido pulpar y la limalla -- dentinaria que se desprende, evitando con esto que - el conducto se tapone y obstruya.

15.- Irrigación del conducto.- Una vez terminada la preparación bio-mecánica del conducto, éste debe - irrigarse perfectamente bien con la finalidad de a-- rrastrar los últimos restos que se encuentren a consecuencia del ensanchado y del limado y comenzar su etapa de esterilización.

Con una jeringa hipodérmica estéril, se inserta parte de su aguja en el conducto, de tal manera que - llegue lo más cerca posible al ápice, que quede holgadamente y que deje el espacio suficiente para permitir el reflujo de la solución irrigada. Con un algodón o gasa, se absorbe la solución irrigada. Este - lavado del conducto se efectua en forma alterna con suero fisiológico, y agua oxigenada. La solución final se hace con una solución de hipoclorito de sodio y agua bidestilada.

Posteriormente se procederá al secado del conducto con puntas de papel estéril.

16.- Una vez seco el conducto, colocaremos una punta de papel estéril empapado en paramonclorofeno - alcanforado u otro tipo de antiséptico, o bien en algún antibiótico y sellamos la cavidad con cavit o -- cualquier otro tipo de curación temporal.

17.- Se retira el dique de goma y se cita al paciente de 3 a 7 días después. En caso de haber antecedente de una infección, recetaremos al paciente -- antibióticos.

Segunda Cita:

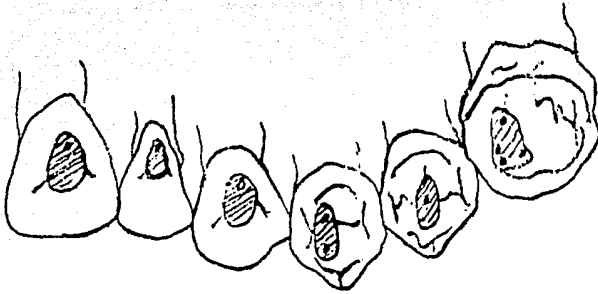
1.- Aislamiento del campo operatorio con el dique de goma.

2.- Eliminación del cavit o material temporal - que se empleó.

3.- Retiro de la punta de papel del conducto de olores desagradables y la negativa de síntomas clínicos y radiográficos nos indicarán que el conducto se encuentra libre de infecciones y podemos proceder a su obturación. Pero si existe la presencia de una sustancia purulenta en la punta de papel, olores desagradables y sintomatología clínica y radiográfica nos informará de la existencia de una infección, por lo que la obturación del conducto deberá posponerse hasta que la infección sea erradicada.

Si la infección se encuentra ya establecida, se repetirá la terapia antiséptica o antibiótica mencionada anteriormente, previa irrigación del conducto en forma abundante con agua oxigenada e hipoclorito de sodio y a intervalos de tiempo de uno a dos días, para evitar que los microorganismos adquieran resistencia a un determinado fármaco. Es conveniente cambiar la medicación en cada sesión, hasta que la infección ceda por completo.

S U P E R I O R E S




APERTURA DE CAMARA PULPAR



ACCESO AL CONDUCTO



I N F E R I O R E S



F) APICECTOMIA

Es una intervención quirúrgica que tiene por objeto la amputación o resección del ápice radicular - de un diente (2 a 3 mm.), cuyo conducto ha sido obturado o se piensa obturar a continuación. Esta intervención se complementa con un legrado del tejido periapical patológico adyacente.

a) Indicaciones

Está indicada cuando la conductoterapia y el curetaje apical no han logrado la reparación de la lesión periapical, cuando existe una destrucción extensa de los tejidos periapicales, al existir granulomas o quistes radiculares o en fracturas del ápice radicular, en rupturas con raíces incompletamente formadas.

b) Contraindicaciones

Esta contraindicada cuando existe movilidad dentaria, o abscesos, en dientes posteriores donde se tiene un acceso difícil para la intervención y en enfermedades generales como diabetes, sífilis, tuberculosis, o anemias.

c) Técnicas Operatorias

Una vez obturado perfectamente bien el conducto del diente a tratar, los pasos para la amputación radicular son:

1.- Bloqueo de la región o zona por intervenir - mediante el uso de una solución anestésica, empleando una técnica local o regional según las exigencias del caso.

2.- Incisión. Existen varios tipos entre las más usuales encontramos dos:

Una en forma de semi-luna o de "Parch", la cual se utiliza cuando se va a intervenir un solo diente. Esta incisión debe extenderse de mesial a distal abarcando los dos dientes adyacentes. El corte se realiza de 3 a 4 mm. por encima del borde libre de la encía, teniendo una amplitud suficiente para lograr una buena visión del campo operatorio.

La otra incisión es en forma de V o "Neumann", la cual se emplea cuando se van a intervenir dos o más dientes o cuando existe una gran destrucción de tejido.

Este tipo de incisión tiene la ventaja de darnos mayor amplitud en el campo operatorio. Los cortes deben efectuarse por debajo del fondo de saco (2 a 3 mm.) y en forma oblicua, a la altura de los dientes adyacentes de los que se van a intervenir.

Estas incisiones se realizan con hojas Núm. 15 y el mango del bisturí "Bard-Parker"

3.- Levantar el mucoperiosteo del periosteo y se practica la osteotomía con fresa de alta velocidad, o con cincel y martillo, dando forma de ventana.

4.- Lavar y aspirar dejando al descubierto el ápice radicular para seccionarlo de 2 a 3 mm. con fresa de fisura.

5.- Se continua eliminando los tejidos patológicos periapicales legrando las paredes óseas, limando cuidadosamente la superficie radicular.

6.- Se lava y se aspira provocando la formación del coágulo de sangre.

7.- Se prosigue a obliterar la cavidad con espuma de gelatina (gelfoam).

8.- Se satura con hilo de seda, retirándolo de 4 a 6 días después.

G) Curetaje Apical

Es también denominado "legrado apical".

Es una intervención quirúrgica que tiene por objeto la eliminación de una lesión periapical, comple-

mentada con el curetaje o raspado de las paredes - -
óseas y del cemento radicular.

a) Indicaciones

Está indicado cuando después de haber realizado una correcta conductoterapia no se presenta regeneraciones periapical, cuando persiste un trayecto fistuloso después de haber realizado el tratamiento de -- conductos cuando se ha sobre-obturado y esto produzca reacciones en la región pariapial

b) Contraindicaciones

El curetaje apical no se deberá realizar en conductos que esten mal obturados, en dientes posteriores (por su difícil accesibilidad) y en general las mismas condiciones que se dan para realizar la apicectomía (movilidad, abscesos paradontales, etc.)

c) Técnicas Operatorias

La técnica operatoria que se lleva a cabo en el curetaje apical es semejante a la que se realiza en apicectomía con la diferencia de que en el primero no se efectua la amputación del ápice radicular, sino - solamente un minucioso raspado de la región periapical y cemento radicular.

CAPITULO IV

OBTURACION DE CONDUCTOS

La finalidad de esta obturación radicular es reemplazar la pulpa extirpada por un material inerte o antiséptico que sea capaz de sellar hermeticamente el conducto y eliminar así todo puente de acceso de los gérmenes patógenos hacia los tejidos periapicales, - evitándose con esto infecciones posteriores.

A) MATERIALES DE OBTURACION

La obturación de conductos se realiza con dos tipos de material que se complementan entre si:

- Un material sólido, en forma de conos o puntas cónicas prefabricadas y que pueden ser de diferente material (gutapercha, plata), tamaño y longitud.

- Cementos, medicados a base de óxido de zinc-eugenol.

Conos de Gutapercha:

Los conos de gutapercha prefabricados en diferentes calibres son los que más aceptación tienen actualmente, ya que cumplen con los siguientes requisitos:

son fáciles de introducir en el conducto, no son -- irritantes, no se contraen después de su colocación, son radiopacos a los rayos "X", son impermeables, - no manchan el diente, pueden ser esterilizados facilmente, son fáciles de retirar en caso necesario.

Para seleccionar el cono que se va a emplear, - nos basamos en el calibre del último instrumento que utilizamos durante la preparación biomecánica del -- conducto. Una vez seleccionado, continuamos con la Conometría, la cual se obtiene dándole al cono elegido una longitud semejante a la obtenida durante la - conductometría. Tomando una radiografía periapical del conducto por tratar teniendo en su interior el - cono de gutapercha a manera de una sonda exploradora, observaremos si tiene longitud deseada (quedando a - 1 mm. del ápice) y se se adapta perfectamente a esta zona.

Existen varios métodos para la obturación de - conductos radiculares. En algunos de ellos se utilizan cementos, soluciones o pastas conjuntamente con un cono único de gutapercha, mientras que en otros se usan varios conos.

B) TECNICA DE OBTURACION CONO UNICO

Una vez seleccionado el cono de gutapercha y - comprobada su conometría (mediante una radiografía),

se procede a mezclar el cemento para conductos con una espátula de acero inoxidable y una loseta de vidrio, hasta obtener una mezcla uniforme, gruesa de consistencia cremosa.

Con la ayuda de un léntulo o bien de un atacador flexible llevamos el cemento al interior del conducto, tratando de tapizar todas sus paredes. En seguida con unas pinzas porta-cono o con unas pinzas de curación se toma el cono de gutapercha, se le hace pasar por el cemento que sobre en la loseta de manera que quede revestido por éste y se le lleva al conducto introduciendo con movimientos de "vaiven" para que el cemento vaya ocupando el espacio comprendido entre el cono y las paredes del conducto y no queden atrapadas burbujas de aire. Finalmente, se dejará el cono cuando su extremo grueso quede a la altura del borde incisal o de la superficie oclusal del diente.

A continuación tomamos una radiografía periapical para comprobar si su adaptación a nivel apical es satisfactoria. De ser así, con el extremo de un instrumento calentado a la flama de un mechero se secciona el extremo más grueso del cono a nivel de la cámara pulpar.

Si la radiografía muestra que el cono no llegó a su correcta posición con respecto al ápice, se le recorta a nivel del piso de la cámara pulpar y se -

empuja mediante una ligera presión con la ayuda de un atacador hasta llevarlo a la posición deseada.

Una vez comprobada la correcta adaptación del cono y recortando su extremo grueso a nivel de la cámara pulpar, puede colocarse una base de fosfato de zinc, seguida por una obturación con cualquier amaterial temporal o bien se puede obturar con fosfato de zinc y rebajarla posteriormente para colocar la obturación o restauración definitiva.

C) TECNICAS DE CONDENSACION LATERAL

Si el conducto es amplio y no puede obturarse con un cono único de gutapercha se emplearán varios conos de gutapercha, comprimiendolos unos sobre otros y contra las paredes del conducto mediante una condensación lateral, cubriendo con cemento las paredes del conducto y el cono principal, pero no los conos secundarios.

Una vez seleccionado el cono de gutapercha que haga ajuste a nivel apical y comprobada su conometría a dor medio de una radiografía, se procede a mezclar el cemento para conductos con una espátula de acero inoxidable y una loseta de vidrio hasta obtener una consistencia cremosa.

Luego se le lleva al interior del conducto tratando de tapizar todas sus paredes con la ayuda de un léntulo o atacador flexible.

En seguida se toma el cono de gutapercha y se le hace pasar por el cemento que sobre en la loseta con la finalidad de revestirlo y se introduce en el conducto con movimientos de vaivén para evitar que queden burbujas de aire y hasta que el borde más grueso del conducto llegue a nivel incisal u oclusal.

A continuación con un espaciador se comprime el cono de gutapercha sobre las paredes del conducto, mientras se retira el instrumento con movimientos de vaivén hacia uno y otro lado, se coloca un nuevo y fino cono de gutapercha exactamente en la posición ocupada por el instrumento. Esta operación deberá repetirse hasta que ya no haya más espacio.

Una vez comprobada la correcta obturación del conducto por medio de una radiografía, con un instrumento previamente calentado a la flama del mechero se secciona el extremo grueso de los conos y se retira el exceso de cemento y gutapercha a nivel del piso de la cámara pulpar se obtura con cemento de fosfato de zinc y después de cierto tiempo, se le coloca la obturación o restauración definitiva.

D) TECNICA DE CONDENSACION VERTICAL

También llamada "técnica de gutapercha caliente"

En esta técnica, la gutapercha es ablandada por medio del calor y la presión que se aplica es vertical.

Este método puede emplearse en conductos con amplio orificio bucal y en conductos gradualmente cónicos hacia apical. La manera de proceder es semejante a las dos técnicas anteriormente descritas, solo que, una vez que el cono haya sido introducida con el conducto previamente calentado con una delgada capa, se recorta su extremo grueso a nivel del piso de la cámara pulpas.

Luego se calienta un espaciador al rojo vivo y se introduce con fuerza en el tercio cervical del conducto. Posteriormente se aplica un obturador y con presión vertical se empuja el material reblandecido hacia apical.

Por último se colocará una base de fosfato de zinc y la restauración posteriormente.

F) TECNICAS DE CONO INVERTIDO

Esta técnica puede emplearse cuando el diente no está completamente formado y el foramen apical es muy amplio como sucede con los niños.

Se coloca un cono de gutapercha con su extremo más grueso hacia el ápice y se toma una radiografía para verificar su ajuste a nivel apical.

Se cubren las paredes y el cono con cemento para conductos, se introduce el cono hasta la altura correcta y se agregan conos adicionales a su alrededor hasta obturar totalmente el conducto.

Inmediatamente después, condensando la gutapercha desde el extremo apical y recortando lo suficiente desde el extremo radicular para lograr una superficie suave, uniforme y bien obturada.

G) TECNICA DE OBTURACION SECCIONAL

Este método puede utilizarse para obturar el conducto en su totalidad o solo parcialmente, como sucede cuando se va a colocar una corona con perno o espiga (muñón para un "jacket" o una corona "Richmond").

Por esta técnica, el conducto se obtura con secciones o con una sola sección de un cono de gutapercha.

Se inicia seleccionando un atacado de conductos y se introduce hasta quedar de 3 a 4 mm. del ápice.

A continuación colocamos un tope o marca sobre el instrumento que nos señale hasta donde fue introducida.

Luego se procederá a elegir un cono de gutapercha, se comprueba su correcta conometría por medio de una radiografía y se recorta en secciones de 3 a 4 mm.

Con el extremo del atacador seleccionado anteriormente, previamente calentado, se toma la sección

apical del cono y se lleva al conducto hasta donde nos lo permita el tope o la marca señalada.

Se presiona con el instrumento y se le hace girar en forma de arco con movimientos de vaivén y se retira hasta que la sección de gutapercha se desprenda.

Algunos autores aconsejan mejor la sección del cono en eucalipto antes de llevarlo al conducto, -- mientras que otros recomiendan revestirlo con cementos para conductos con la finalidad de lograr una mejor fijación.

Una vez depositada la sección apical del cono se tomará una radiografía para determinar si su ajuste fue correcto.

Si se desea continuar la obturación completa del conducto con la misma técnica, se van agregando los segmentos de gutapercha correspondientes a las distintas secciones del conducto, condensandolos contra los anteriores en la misma forma, a fin de obtener una masa uniforme adosada por el cemento a las paredes dentinarias.

Se va a colocar una corona con espiga, solo se empleará la primera sección del cono.

El inconveniente de este método es que los fragmentos de gutapercha pueden desprenderse del atacador y quedar retenidos en el conducto antes de alcanzar el ápice.

Por otro lado, si se emplea demasiada presión - el segmento apical puede ser desplazado e irritar los tejidos periapicales.

G) OBTURACION CON CONO DE PLATA

Los conos de plata se encuentran en el comercio en varios tipos. En su mayoría son fabricados a máquina en los mismos tamaños y conicidades que los instrumentos para conductos. Esto facilita la obturación del conducto de manera precisa, pues conociendo hasta que número se ensancho, se podrá seleccionar un cono de plata del tamaño correspondiente.

Técnicas:

Se selecciona el cono de plata cuyo calibre sea igual al del último instrumento empleado durante la preparación bio-mecánica del conducto, se recorta a la longitud correcta, se esteriliza a la flama de un mechero o en el esterilizador y se introduce en el conducto hasta que se adhiera a sus paredes, en seguida se toma una radiografía para determinar su correcta adaptación, tanto en diámetro como en longitud.

En caso de que la adaptación no sea adecuada, se

harán las correcciones necesarias aumentando o disminuyendo la longitud del cono o en su defecto, empleando otro cono.

Una vez comprobada su correcta adaptación, se tapizan las paredes del conducto con cemento; con -- unas pinzas porta-cono o con unas pinzas de curación y se le hace pasar por el cemento hasta que quede completamente revestido, luego se introduce en el conducto de tal manera que quede fijo y ajustado -- hasta la profundidad deseada y se verifique su correcta obturación.

Si la obturación quedó corta, con una pequeña presión en dirección al ápice se puede llevar el cono a su posición correcta.

Una vez comprobado que su obturación es correcta, se elimina el exceso de cemento que refluye hacia la camara pulpar con una torunda de algodón humedecida en cloroformo. Posteriormente, obturamos la cavidad con cualquier material temporal.

Posteriormente el extremo grueso del cono que sobrepasa el piso de la camara pulpar puede recortarse con fresa o doblarse sobre si mismo mediante una ligera presión.

Por último se obtura, tanto la camara pulpar como la cavidad con cemento de fosfato de zinc, el cual se revajará cuando se vaya a colocar la obturación o restauración definitiva.

CAPITULO V

C O N C L U S I O N E S

Anteiormente las extracciones dentales se hacían indistintamente debido a las limitaciones de la Odontología. Ahora la Odontología toma parte de un sitio muy importante dentro de la rama médica debido a su gran parte a los tratamientos conservadores.

Siendo la Endodoncia la especialidad encargada de devolver salud y funcionalidad a las piezas dentales, por medio del tratamiento de conductos.

El correcto y minucioso diagnóstico del padecimiento es un paso del cual no podemos prescindir en ninguna intervención, ya que encierra un sin número de enseñanzas y datos que indicarán los procedimientos a seguir, para realizar un tratamiento Endodonto aceptable.

B I B L I O G R A F I A

PATOLOGIA BUCAL

Bhaslar S.N.

Editorial El Ateneo 1975.

ENDODONCIA

Ingle Jhon I.

Beveridge Edward E.

Editorial Interamericana. 1979.

PRACTICA ENDODONTICA.

Grossman Louis I.

Editorial Mundi. 1973.

ENDODONCIA

Lasala Angel.

Editorial Salvat. 1979.

MANUAL DE ENDODONCIA.

Oscar A.

Editorial Mundi. 1976.