24-401

Universidad Nacional Autónoma de México

FACULTAD DE ODONTOLOGIA

LESIONES DE LOS TEJIDOS DUROS EN NIÑOS Y SU TRATAMIENTO

DIRIGI Y REVISE.
27-IX-82.
C.D. JOSE T. ESCAMILLA PEREZ.

TESIS PROFESIONAL

Que para obtener el título de

CIRUJANO DENTISTA

presentan

HERMELINDA GUTIERREZ GAYTAN
LOURDES TREJO ROMERO

MEXICO, D. F. 1982

Universidad Nacional Autónoma de México
UNAM
Biblioteca Central
Dirección General de Bibliotecas de la UNAM

UNAM – Dirección General de Bibliotecas
Tesis Digitales
Restricciones de uso

DERECHOS RESERVADOS ©
PROHIBIDA SU REPRODUCCIÓN TOTAL O PARCIAL

Todo el material contenido en esta tesis esta protegido por la Ley Federal del Derecho de Autor (LFDA) de los Estados Unidos Mexicanos (México).

El uso de imágenes, fragmentos de videos, y demás material que sea objeto de protección de los derechos de autor, será exclusivamente para fines educativos e informativos y deberá citar la fuente donde la obtuvo mencionando el autor o autores. Cualquier uso distinto como el lucro, reproducción, edición o modificación, será perseguido y sancionado por el respectivo titular de los Derechos de Autor.

TEMARIO.

1.- PROLOGO.

2.- INTRODUCCION.

a) HISTORIA DE LOS ACCIDENTES.

3.- ETIOLOGIA DE LAS LESIONES.

4.- FRECUENCIA DE LAS LESIONES Y FRACTURAS DENTALES.

a) SEXO.

b) EDAD.

c) DIENTES ANTERIORES Y POSTERIORES.

5.- CLASIFICACION DE FRACTURAS DENTALES Y LESIONES DE TEJIDOS DUROS Y BLANDOS DE SOPORTE.

6.- INTERROGATORIO Y EXAMEN CLINICO.

a) HISTORIA CLINICA.

b) EXAMEN CLINICO: PRUEBAS DE VITALIDAD Y DIAGNOSTICO.

7.- TRATAMIENTO DE FRACTURAS CORONARIAS.

a) FRACTURAS QUE AFECTAN A ESMALTE,CON POCA O NINGUNA DENTINA AFECTADA.

b) FRACTURAS QUE AFECTAN ESMALTE Y CONSIDERABLE DENTINA AFECTADA.

c) FRACTURAS QUE AFECTAN A PULPA.

d) FRACTURAS MASIVAS DE CORONA.

e) DIENTES TRAUMATIZADOS CON DESVITALIZACION,CON O SIN PERDIDA DE ESTRUCTURA CORONARIA.

8.- TRATAMIENTO DE RAICES FRACTURADAS.

a) FRACTURA RADICULAR CON O SIN PERDIDA DE TEJIDO DENTAL.

b) VERTICAL.

c) HORIZONTAL CON FRACTURA O SIN ELLA.

D) CINCEL.

9.-DESPLAZAMIENTO DE DIENTES CON FRACTURA O SIN ELLA.

a) DESPLAZAMIENTO TOTAL DEL DIENTE (AVULCION).

b) DESPLAZAMIENTO PARCIAL DEL DIENTE.

10.-PERDIDAS DENTALES COMO RESULTADO DEL TRAUMA.

a) REIMPLANTES.

b) REEMPLAZOS PROSTODONTICOS.

11.- TRAUMAS EN DIENTES PRIMARIOS.

a) FRACTURAS CORONARIAS.

b) FRACTURAS RADICULARES.

c) DESPLAZAMIENTOS DENTALES.

12.- CONCLUSIONES.

13.- BIBLIOGRAFIA.

PROLOGO.

Este trabajo ha sido realizado para el tratamiento inmediato y mediato del paciente que ha sufrido un traumatismo en los tejidos duros de la cavidad oral.

Considerando que cada uno de nosotros está sujeto a ser un candidato potencial para sufrir cualquier tipo de traumatismo ó lesión.

En los casos en que un odontólogo puede poner en práctica sus conocimientos y habilidades es en la restauración de los dientes de sus pacientes jóvenes, que han sufrido algún traumatismo ó fractura.

La restauración de estos dientes, es un problema extremadamente difícil y desorientador, ya que tenemos la responsabilidad de hacer lo posible para la conservación de las partes afectadas, devolviendo una forma anatómica normal, y eficiencia funcional a cada diente afectado.

Esta tesis se enfoca a las fracturas dentales,el tema es el siguiente:

Lesiones de los tejidos duros en niños y su tratamiento.

Consideramos de mucha importancia hablar sobre este tema,conocerlo a fondo y así cuando se nos presente un problema de este tipo darle el tratamiento adecuado, y devolver la óstética a los dientes afectados.

Esperamos que el trabajo realizado contenga los conceptos elementales para realizar un buen tratamiento.

INTRODUCCION.

En este trabajo sobre las fracturas dentales ó lesiones de los tejidos duros y su tratamiento en niños, mencionaremos el tratamiento, que mejor pueda restaurar el diente afectado de acuerdo a cada tipo de fractura dental.

Como sabemos cada día aumentan las incidencias de accidentes responsables de este tipo de transtornos, decidimos que es necesario que el odontólogo cuente con la preparación necesaria para darle una atención adecuada a los dientes afectados; ya sea por traumatismos ó por algún problema en la oclusión ó tamaño de los dientes afectados que son probables causas de fracturas.

También se menciona la clasificación a que pertenece cada lesión, las pruebas clínicas a que es sometido un diente que ha sufrido algún trauma. La forma más practica de elaborar una historia clínica para estos casos, algunas ilustraciones para mejor comprensión de los tejidos que afecta cada tipo de fractura, se hace mención de las etapas de erupción dental para dar al diente su restauración inmediata y dar el tiempo suficiente para una restauración definitiva.

El odontólogo,no , debe cometer el error de sacrificar un diente que puede seguir cumpliendo con su función por más tiempo,dejando a un pequeño paciente con deficiencias en el órgano masticador,ya que es importante para la buena asi-

milación de alimentos, la estética y fonética, que a su vez, se convierta en factor negativo en la felicidad ó éxito futuro del individuo, por no tener el profesionista el conocimiento necesario para tratar este tipo de problemas.

Es con gran responsabilidad, que el odontólogo debe afrontar los diversos problemas de los dientes lesionados que llegan a sus manos.

ETIOLOGIA.

La pérdida ó fractura de piezas anteriores infantiles es un problema que tiene efecto psicológico,por su papel importante en la estética,además del severo trauma dental alterando su funcionamiento.

La mayoría de las fracturas y desplazamientos resultan de accidentes y afectan a tejidos bucales locales.

En la mayoría de los niños las fracturas y desplazamientos ocurren en caídas de poca importancia,piruetas infantiles inofensivas,accidentes automovilísticos,bici - cletas,base boll, fut boll,boxeo,patines,natación,surtidores para beber.

Durante la práctica de algún deporte,los dientes protuidos se deben aceptar como un factor predisponente más importante en la lesión de esos dientes.

Mencionamos una breve lista de causas que predominan los accidentes; en patios escolares,al beber en las fuentes de agua, al beber en botellas,por piedras arrojadas,etc.

Los niños pequeños se lastiman en su hogar al caerse contra cajones abiertos de los armarios ó contra escalones de la casa.

El patinaje provoca en las caídas muchas fracturas en niños y jóvenes.

Dentro de los últimos años,los jóvenes han entrado cada vez en mayor actividad en los deportes de contacto vigoroso,son pocos los que usan protectores bucales y dispositivos faciales,pero las personas responsables de dichos de-

portos deberían vigilar que los dispositivos protectores sean usados para prevenir a los jóvenes de los traumas a que están expuestos.

El odontólogo debe tener la capacidad necesaria para atender a un niño que ha tenido una lesión dental,ya que un niño en desarrollo puede enfrentar eficazmente el medio y generar rasgos y patrones de carácter que le encaminen al éxito y la felicidad y no ocasionar implicaciones mentales inherentes a un tratamiento insatisfactorio ó a la falta de tratamiento. Puede originar que se altere el aspecto facial del niño,al grado de hacer que un niño agradable resulte desagradable y aparte del dolor y de las molestias de la lesión, el aspecto puede volverle blanco de burla e incluso ridículo por parte de otros niños.

Es responsabilidad del odontólogo preservar la vitalidad de las piezas lesionadas cuando sea posible y no efectuar extracciones injustificadas de las piezas lesionadas.

Se debe tener en cuenta que es un niño accidentado, hay que darle preferencia para su atención y darle un tratamiento de urgencia, asi se podrá evitar mayor irritación pulpar, en algunos casos se podrá reimplantar la pieza arrancada con mayor probabilidad de éxito.

A los padres también se les debe hacer responsables de la dentadura de sus hijos para que los protejan de las lesiones.

Se les advertirá de las complicaciones que pueden ocurrir después del golpe ó accidente.

Los niños pequeños durante el juego se caen frecuentemente ó reciben golpes que pueden afectar uno ó varios dientes anteriores, provocando la fractura.

El niño puede llorar un poco y después olvidar lo ocurrido.

Los pequeños en sus muchas nuevas actividades como trepar, arrojar, correr, es muy peligroso ya que se puede provocar la fractura ó simplemente el desplazamiento de algún diente primario.

Algunas veces los golpes recibidos son muy fuertes y ocasionan que los dientes salgan de su alineamiento normal.

FRECUENCIA.

El número exacto de niños que cada año sufren lesiones se desconoce aún. Pero por el número de casos que se presentan en clínicas y consultorios debe ser elevado.

Numerosos observadores competentes opinan que va en aumento la incidencia de traumatismos de los dientes anteriores en niños.

SWEET.- observó que más del 90% de todos los dientes anteriores fracturados protuían y no estaban recubiertos por el labio,este tipo de dientes deben ser considerados como un factor predisponente más importante en la lesión de esos dientes.

KORNS.- observó en un período de dos años,de 408 pacientes, 221 (54.14 %) de 6 años ó menos presentaban lesiones en uno ó dos piezas anteriores.

ELLIS Y DAVEY.- informaron que de 4251 niños de secundaria de una gran ciudad 4.2 por 100 representaban piezas anteriores fracturadas.

MARCUS Y GUTZ.- en estudios separados; informaron sobre mayores frecuencias, de 16 a 20 por 100 respectivamente, esto último se obtuvo de clínicas dentales en niños examinados regularmente.

MCEWEN Y MCHUGH.- encontraron que conforme aumentaba la sobremordida horizontal,aumentaba la frecuencia de incisivos superiores fracturados. Además estimaron que en niños que presentaban sobre mordida horizontal de 1mm ó menos la proba-

bilidad de fractura era de 1 entre 25; sin embargo en niños con 10mm ó más sobre mordida horizontal, las probabilidades de fractura antes de llegar a los trece años, era de 1 a 4.

LEWIS.- concluye un estudio del factor protrusión con la siguiente información:

Hay una relación real entre la incidencia de dientes anteriores fracturados y la protrusión de dichos dientes, relación que no debe ser atribuida a la casualidad.

Las piezas que con mayor frecuencia se ven afectadas en episodios traumatizantes son los incisivos centrales y laterales superiores, esto se debe a que son prominentes en la boca y reciben casi todos los golpes directos.

Además una gran mayoría de las fracturas, parecen estar en bocas en las cuales el labio no cubre adecuadamente.

El canino es implicado raramente porque es más fuerte y recibe pocos golpes directos.

Los premolares están más protegidos que los dientes anteriores pero, en ocasiones, un golpe serio fractura un diente posterior.

Los niños presentan con mayor frecuencia fracturas de dientes permanentes que las niñas.

Los niños de 9 a 10 años son más susceptibles a este tipo de lesiones en la dentadura permanente.

Los odontólogos reconocemos la existencia de perfiles propensos a accidentes, se trata de niños que presentan piezas anteriores en protrusión con mal oclusiones.

Niños de este tipo presentan 2 veces mayor la frecuencia de lesiones en las piezas anteriores permanentes que los niños con otro tipo de oclusión.

La atención del odontólogo general y la del ortodoncista deben concentrarse en la prevención de esta anomalía de la arcada dental si es que el problema creado por las fracturas de los dientes anteriores ha de ser reducido a un mínimo.

El ortodoncista al referirse a la prevención de los dientes fracturados debe observar la fractura coronaria de los dientes anteriores, si es común en ciertos tipos de mal oclusiones, todo esto para tratar este tipo de deformación.

En ocasiones existen casos que tienen dispositivos ortodóncicos colocados para corregir su protrusión, en los cuales uno ó varios de los dientes protruídos se traumatizan.

La fractura coronaria de uno ó varios dientes anteriores es tan común en ciertos tipos de mal oclusiones, en especial en la clase II, división I, (Clasificación de Angle), que puede ser considerado como una razón para el tratamiento de este tipo de deformación.

KRAMER.- ha efectuado un informe integral de los traumatismos dentales recibidos en los deportes de la escuela secunderia.

Escuela	Num. niños	A F E C T A D O S dientes	niños	% de niños	Tipo de distrito.
A	918	42	36	3.9	Excelente
B	345	26	22	2.4	Bueno
C	423	22	21	4.9	Bueno
D	635	29	25	3.9	Regular
E	235	14	12	5.1	Regular
F	1200	48	42	3.5	Pobre
G	495	24	20	4.0	Pobre
Totales	4.251	205	178	4.2	

Comprobó que en un año, 1939-40, entre 11.500 escolares secundarios 691 experimentaron traumatismo en sus deportes, los cuales exigieron la atención de un médico o de un odontólogo. El 27% de los mismos fueron traumatismps dentales , incluidos 104 dientes rotos, 33 dientes saltados, y 24 dientes salidos de su lugar y que debieron ser reemplazadps.

En una revisión reciente en varios de las escuelas secundarias se obtuvieron algunas cifras interesantes en lo concerniente al prevalecimiento de dientes fracturados en una serie de escolares. La tabla registra 7 escuelas con 4.251 niños inscritos, se verá que el 4.2 por ciento de los niños (178) tuvieron 205 dientes fracturados. La proporción de varones y mujeres fueron 127;51. Estas cifras son más bien conservadoras porque no incluyen las diversas clases posibles de traumatismos dentales.

DISTRIBUCION DE FRACTURAS CORONARIAS EN INCISIVOS Y SU RELACION EN LA EDAD EN QUE OCURRIERON.

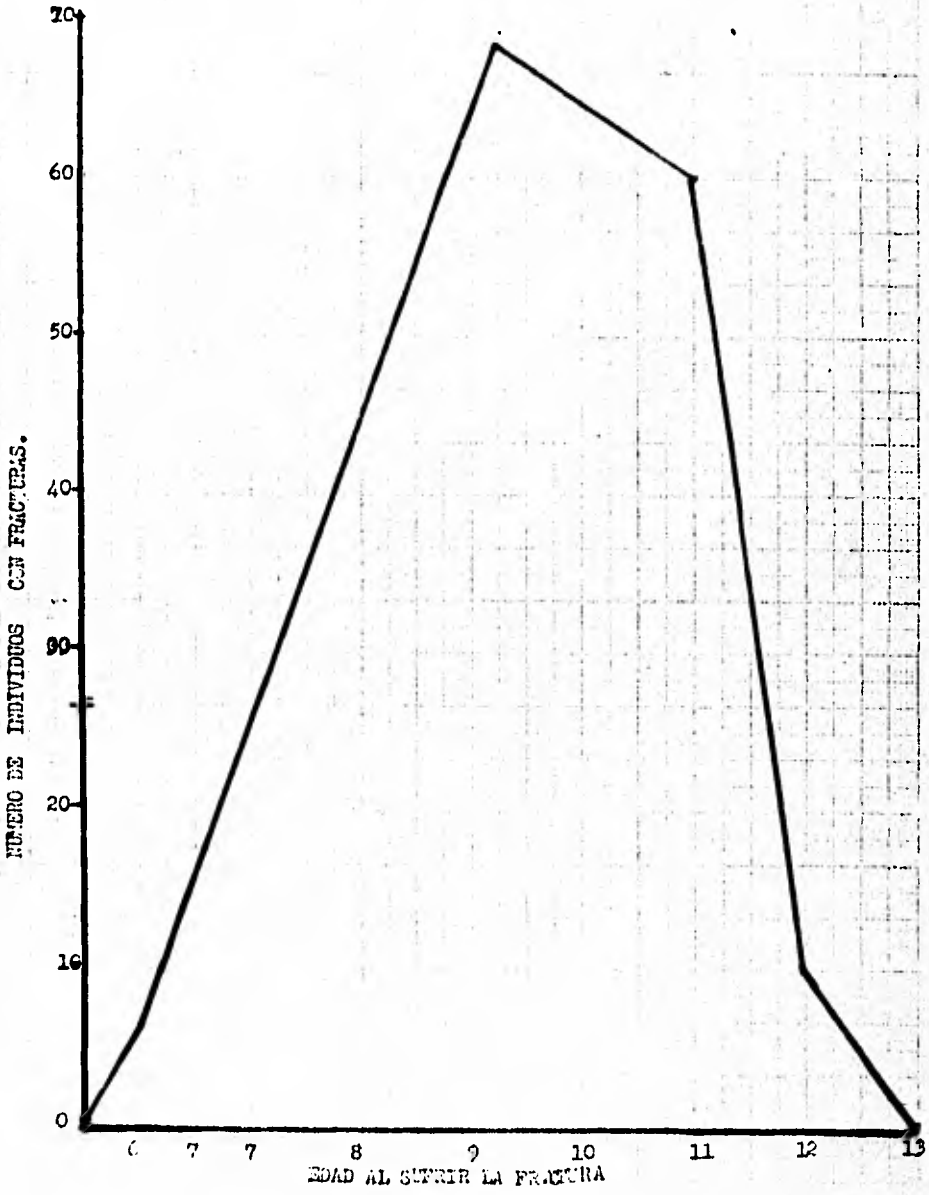

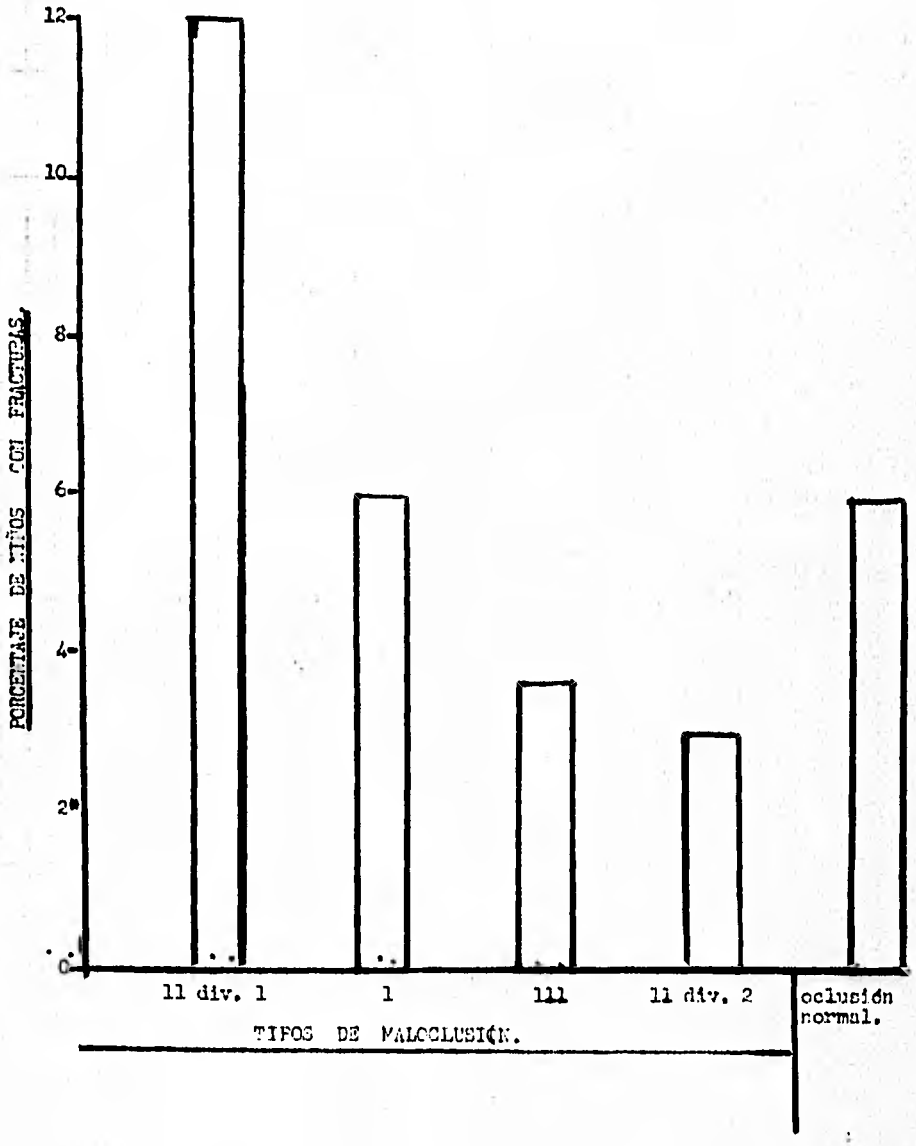
PORCENTAJE DE NIÑOS CON FRACTURAS.
12
10
8
6
4
2
0
11 div. 1
1
111
11 div. 2
oclusión normal.
TIPOS DE MALOCLUSIÓN.

CLASIFICACION DE FRACTURAS DENTALES.

Como factor preliminar necesario para dicha normalización del tratamiento, conviene una clasificación inclusive de todos los tipos de caos que se puedan producir. Como Kennedy lo expresó muy bien. Ninguna rama de la odontología ha progresado con rapidez hasta haber sido clasificados los casos. Como prueba de esto no tenemos más que contemplar un tema emparentado, la ortodoncia, y apreciar que antes de que Angle presentara su clasificación los casos eran manejados según la regla del pulgar, con resultados variables.

Sweet, Mc Bride Hogeboon y Kronfeld han dado clasificaciones limitadas a los casos en que hubo pérdida de estructura dental.

Adams y Brauer dieron clasificaciones más extensas que incluían, además de las fracturas, todos los casos de traumatismos sin fractura.

Existen varios autores para las clasificaciones, aquí mencionamos algunos como:

ELLIS: Las clasifica en fracturas de tejidos duros en:

1o. Cuando afecta esmalte solamente.

2o. Cuando comprende esmalte y dentina.

3o. Cuando comprende esmalte, dentina y pulpa.

4o. Cuando comprende esmalte, dentina, pulpa y la raíz dental.

La Clasificación que hace la Organización Mundial de la

Salud OMS :

Lesiones de Tejidos Duros y Blandos en ;

I- Tejidos Duros:

1o. Coronarias de acuerdo a su extención se han clasificado.

a)- Superficiales de esmalte.

b)- Lesiones amelo-dentinarias del esmalte:aquellas que comprenden esmalte,dentina.

c)- Lesiones amelo-dentinarias profundas,participa la exposición pulpar.

d)- Amelo dentinaria mas profundas pero con raíz y exposición pulpar.

e)- Lesiones amelo-dentinarias más profundas con exposición pulpar.

2o. Lesiones Radiculares:

a)- Fractura a nivel del primer tercio cervical de la raíz.

b)- Fractura a nivel del tercio medio de la raíz.

c)- Fractura a nivel del tercio cervical de la raíz.

II- Lesiones de Tejidos Blandos,las que implican diente y tejidos de soporte.

1o. Contusión.- Solo se registra la presión y la contusión por la posición de las fibras parodontales sin alteraciones de las mismas y clínicamente se puede presentar dolor a la percusión y a la contusión no se presenta sangrado.Radiográficamente el

diente se considera normal.

2o. Distorsión ó Torcedura- el diente se puede girar hacia un lado ó hacia otro,produciendo alteraciones de las fibras paradontales y hay sangrado sobre el surco gingival,cambio de color del tejido gingival, dolor a la percusión y movilidad.

Radiográficamente se observa un ligero ensanchamiento del alveolo.

3o.Luxación ó Subluxación- se caracteriza por el desplazamiento parcial del diente y puede presentarse en las siguientes formas:

a). Desplazamiento Vestibular;hacia palatino.

b). Desplazamiento Sagital se divide en dos:

1- Intrusión cuando el diente recibe el golpe y pierde dentro del alveolo.

2- Extrución cuando ha sido desplazado del alveolo.

c). Desplazamiento Transversal;cuando la desviación es hacia mesial ó distal.

4o. Luxación Total- es cuando el diente es desplazado durante el traumatismo.

a). Pérdida total del diente;cuando no se sabe donde quedó.

b). Diente sostenido por tejido blando;solo por filetes nerviosos.

Clasificación de la OMS y la Internacional de Enfermedades de tejidos duros y blandos aplicados a la odontología y estomatología; esta clasificación se basa en la forma anatómica de los dientes y el tratamiento a seguir.

1.- Lesiones de tejidos duros:

a)- Fractura incompleta de la corona sin la pérdida de substancia que afecta el esmalte se le llama INFRACCION.

b)- Estructuras no complicadas de la corona que pueden ser de tipos:

1.- Fractura de esmalte con pérdida de substancia.

2.- Fractura de esmalte y dentina sin complicación pulpar.

3.- Fractura complicada de la corona que afecta esmalte y dentina sin exposición pulpar.

4.- Fractura no complicada de corona y raíz que afecta esmalte, dentina y cemento radicular sin exposición pulpar.

5.- Fractura de corona y raíz que afecta esmalte, dentina y tejido pulpar y parte radicular.

6.- Fractura Radicular que afecta cemento, dentina y tejido pulpar.

2o. Lesión de Tejidos de Sostén.

a)- Contusión se caracteriza por la lesión de los tejidos peridentarios pero sin desplazamiento del diente dentro de su alveolo, no presenta movilidad, solo dolor a la percusión.

b)- Subluxación ó desplazamiento parcial del diente dentro de su alveolo y se caracteriza por la expulsión de las fibras paradentales pero el diente se conserva dentro de su alveolo presentando movimientos considerables, se caracteriza

por presentar dolor a la percusión, movilidad y sangrado sobre el surco gingival.

c)- Luxación Periapical Interna (lux central) y se caracteriza por el desplazamiento del diente hacia la parte interna del alveolo produciendo fractura del hueso alveolar.

d)- Lesión periapical externa ó Lux Perifórica-se caracteriza al diente por ser desplazado fuera de su alveolo hacia la parte interna presentando destrucción de la fibra parodontal, presentando sangrado.dolor a la percusión,a la palpación y a los movimientos de masticación.

e)- Luxación Lateral- se caracteriza por el desgarramiento de las fibras periodontales y fractura del hueso alveolar con desviación hacia vestibular.

f)- Avulción Total del diente-cuando el diente se ha desplazado totalmente de su alveolo.

III .- Lesión del Hueso Alveolar.-es de acuerdo a la dirección del impacto y se clasifican en las siguientes:

a)- Fractura del hueso alveolar combinada con Intrución (comunicación alveolar) presenta dolor a la percución, a la masticación, a la palpación y presencia de hemorragia.

b)- Fractura lateral del hueso alveolar que se divide en dos tipos:

1- Fractura lateral del hueso alveolar con desviación dentaria.

2- Fractura alveolar sin complicación dentaria.

c)- Fractura de la Base del hueso alveolar que se divide en dos:

1.- Fractura horizontal del hueso alveolar es sobre el hueso alveolar sin complicaciones dentarias (el diente queda flotante).

2.- Fractura de la base del hueso alveolar-el piso en sentido axial ó longitud del diente y pueden presentarse en dos formas:

a)- Lesiones del hueso alveolar con complicaciones dentarias.

b)- Lesiones solamente, fractura del hueso alveolar sin complicación dentaria.

IV. Clasificación de tejidos Blandos-esta clasificación es cuando existen alteraciones de los tejidos blandos;mucosa bucal y encia bucal.

a)- Laceración- cuando los tejidos blandos han sido afectados por un instrumento punzo cortante,esto puede ser y atrógenico o por el uso de instrumentos o cuerpos extraños en la boca.

b) Contusión- son golpes internos sin exposición de los tejidos,cuando solamente el golpe es por medio de objetos romos y no producen sangrado.

c) Abrasión de los tejidos blandos se caracteriza por la presencia de sangrado y la formación de superficies ásperas y rugosas.

***La siguiente clasificación se propone para que sirva de base para la estandarización del tratamiento,según Ellis y Davey.

Clasificación de los Dientes Anteriores Traumatizados.

1o- Fractura coronaria simple,con poca ó ninguna dentina afectada.

2o- Fractura coronaria extensa,con considerable dentina afectada,pero no la pulpa.

3o- Fractura coronaria extensa,con considerable dentina afectada y exposición pulpar.

4o- El diente traumatizado con desvitalización, con ó sin pérdida de estructura coronaria.

5o- Dientes perdidos como resultado del traumatismo.

6o- Fractura radicular,con ó sin pérdida de tejido coronario.

7o-Desplazamiento dentario,sin fractura coronaria ni radicular.

8o- Fractura coronaria en masa y su reemplazo.

9o- Traumatismo de los dientes primarios.

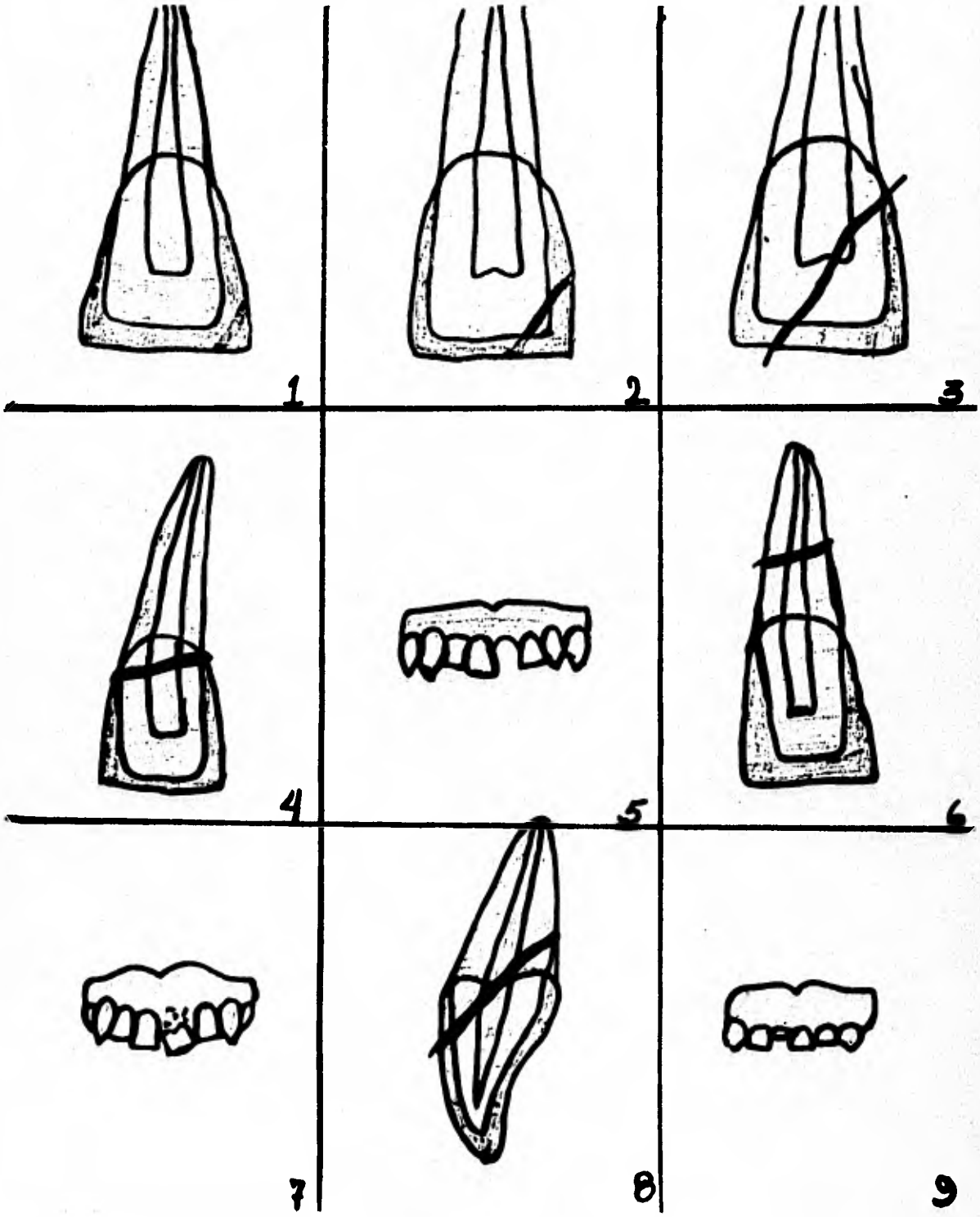
1
2
3
4
5
6
7
8
9

2 años (± 6 meses)

3 años (± 6 meses)

4 años (± 9 meses)

5 años (± 9 meses)

6 años (± 9 meses)



7 años (± 9 meses)

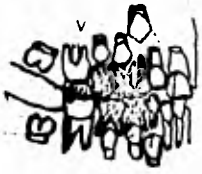

8 años (± 9 meses)

9 años (± 9 meses)

10 años (± 9 meses)

12 años (± 9 meses)

11 años (± 9 meses)

REGISTRO DE LA HISTORIA CLINICA.

En cada caso es preciso registrar una breve pero cuidadosa historía clínica, con los resultados del exámen clínico, que cuidadosamente se han realizado al diente traumatizado, para poder diagnosticar y poder llegar a un tratamiento correcto para la lesión.

La historia debe incluir:

1).- Nombre, dirección y teléfono del paciente.

2).- Edad.

3).- Momento en que ocurrió el accidente.

4).- Como se produjo el percance.

5).- Accidentes previos de ese u otros dientes.

6).- El problema actual, pejem. a) sensibilidad al tacto, b) dolor al morder, c) reacción a los cambios térmicos.

7).- Tipo de anomalía; a) fractura coronaria, B) desplazamiento del diente, c) pérdida del diente, d) laceración de los tejidos, y tumefacción.

8).- Reacción a la percusión.

9).- Transiluminación para observar la congestión.

10).- Movilidad.

11).- Reacción de vitalidad.

12).- Oclusión en posición céntrica y en funcionales.

13).- Exámen radiográfico de los dientes afectados.

Como las lesiones en los dientes deben tratarse lo antes posible, puede ahorrarse mucho tiempo al tomar la historia preliminar y en el exámen clínico si se sigue un procedimiento

sistématico. Se aconseja disponer de hojas impresas adecuadas a este fin en los consultorios, para cuando ocurran casos urgentes.

Como las lesiones podrán más tarde ser reclamadas a ciertos seguros, en particular si el accidente ocurrió en un colegio y otra área pública es responsabilidad del odontólogo obtener todos los datos pertinentes del caso. Se deben tener hojas impresas adecuadas a este fin.
por ejemplo:

FORMA PARA LESIONES DENTALES.

FECHA DEL EXAMEN_____

NOMBRE DEL PACIENTE_____ EDAD._____

DIRECCION._____NUM.TELEFONO._____

NOMBRE DE LOS PADRES._____

MUESTRA DE LA LESION._____

DIA EN QUE SE LESIONO._____

FORMA EN QUE SE LESIONO._____

LUGAR DONDE SE LESIONO._____

COMO OCURRIO LA LESION._____

HISTORIA DE LAS LESIONES. SI____ NO____

EN CASO AFIRMATIVO DESCRIBALAS._____

SEÑALES.

PIEZAS AFECTADAS._____

TIPO DE FRACTURA._____

EXPOSICION PULPAR._____

MOVILIDAD._____

DESPLAZAMIENTO._____

SINTOMAS.

SI PRESENTA DOLOR AL MASTICAR.

SI_____ NO_____

SE PRESENTA DOLOR A LA PERCUSION

SI._____ NO._____

SEÑALES.

COLOR._____

PRUEBAS RADIOGRAFICAS.

_____

TRATAMIENTO DE URGENCIA.

_____

SINTOMAS.

MUESTRA REACCION AL CALOR:

SI_____ NO_____

MUESTRA REACCION AL FRIO.

SI_____ NO_____

LECTURA DEL VITALOMETRO:

7	8	9	10
26	25	24	23

EXAMEN POSTERIOR._____

EXAMEN CLINICO.

Las lesiones en los dientes deben tratarse lo antes posible,(se puede ahorrar mucho tiempo al tomar la historia preliminar y en el exámen clínico si se sigue un procedimiento sistemático.)

Se aconseja disponer de hojas impresas adecuadas a este fin en los lugares de trabajo para cuando ocurran estos casos urgentes.

Cuando el accidente ocurra en un colegio o en alguna área pública el odontólogo será responsable de obtener los datos completos del caso.

El exámen clínico consiste en :

1.- Observación Visual- esto es para determinar tipo y extención de la lesión,ver si las piezas estan desplazadas ó avulsionadas,si estan fracturadas con ó sin exposición pulpar, si se presenta laceración,inflamación ó hemorragia en los tejidos blandos.

2.- Radiografía.- para revelar fracturas radiculares y proporcionar información adicional y pertinente tal como; proximidad de fracturas coronarias a la pulpa,etapa de desarrollo del ápice radicular,posible lesión a piezas adyacentes y en oclusión,presencia de otras patosis en el área, y para comparación con radiografías futuras.También deben tomarse radiografías periapicales de las piezas opuestas.

3.- Manipulación.- para determinar la movilidad ó relativa firmeza de las piezas lesionadas.

4.- Pruebas de Vitalidad.- con vitalómetro ó calor y frío para determinar la reacción relativa de las piezas afectadas. Estos métodos se han utilizado tradicionalmente como ayuda para establecer el plan de tratamiento. Sin embargo los estudios clínicos e histológicos correlacionados que se describen no han logrado establecer una relación constante entre el estado biológico de la pulpa y las reacciones clínicas observadas en esas pruebas.

Deberán registrarse los resultados de las pruebas de vitalidad en el exámen inicial, y deberán utilizarse principalmente como modelo de comparación para pruebas hechas en visitas periódicas y para pruebas realizadas en piezas adyacentes.

5.- Percusión.- deberá utilizarse porque la sensibilidad al golpe puede indicar lesión en la membrana periodontal y otras estructuras de sostén.

El exámen clínico se lleva a cabo después de que los dientes de la zona han sido limpiados cuidadosamente de residuos.

Al observar la fractura debemos ver la cantidad de tejido dental perdido y si hay exposición pulpar. Todo esto con ayuda de buena luz, la corona se debe examinar en busca de grietas ó líneas de resquebrajamientos.

El color del diente traumatizado debe ser comparado cuidadosamente con el color de los dientes adyacentes a él.

Dientes lesionados traumatizados a menudo se verán más oscuros.

La clasificación de Ellis de las fracturas coronarias es aceptada ampliamente y es muy útil para registrar la extensión del daño.

La prueba de vitalidad se debe efectuar sin excepción y todos los dientes tanto de la zona, como de la arcada antagonista deben ser probados.

Cuando empleamos el probador pulpar eléctrico, primero se determina la lectura normal probando un diente no traumatizado del lado opuesto y registrando el número más bajo con que responda. Si el diente traumatizado requiere más corriente que un diente normal, la pulpa está pasando por una alteración degenerativa.

Si se necesita menos corriente para obtener respuesta de un diente traumatizado, puede ser indicio de hiperemia pulpar.

La prueba pulpar térmica es a menudo la elegida para determinar el grado de lesión pulpar, después del traumatismo.

Y para probar los dientes temporales de los niños pequeños.

Si un diente no responde al calor es indicio de necrosis pulpar, la respuesta con menos calor que en los dientes adyacentes indica hiperemia pulpar ó inflamación.

Al probar el diente normal con hielo el dolor cede al retirarlo, una reacción más dolorosa al frío indica una alteración patológica de la pulpa.

Cuando un diente traumatizado no responde a las pruebas puede ser indicio de un traumatismo previo con la pulpa necrótica.

Algunas veces el diente esta en estado de shock y por esto no responde a las pruebas de vitalidad, cuando esto sucede se debe terminar el tratamiento de emergencia y probar el diente a la semana ó diez días, si no responde se pensará que los vasos apicales fueron seccionados ó la pulpa sufrió alteraciones degenerativas entonces se realizará un tratamiento maynr.

El exámen de los dientes traumatizados no puede ser considerado completo sin radiografías del diente afectado, de los adyacentes y antagonistas.

El tamaño relativo de la cámara pulpar y del conducto deben examinarse cuidadosamente, las irregularidades ó falta de concordancia en el tamaño de la cámara ó del conducto respecto a los dientes adyacentes puede ser evidencia de un traumatismo anterior. Esta observación es importante para determinar el curso inmediato del tratamiento.

En los pequeños el estado de desarrollo apical a menudo dicta el tipo de tratamiento asi como el tamaño de la pulpa coronaria.

Se examinara la radiografía para saber si no exista alguna fractura radicular. Los dientes con fracturas radiculares en esa zona rara vez necesitan estabilización y el resultado suele ser una unión fibrosa ó calcificada.

El mayor valor de la radiografía es que proporciona una constancia del diente inmediatamente después del traumatismo.

En los dientes jóvenes en los cuales la pulpa se recupera del traumatismo inicial, la cámara y el conducto reducirán su tamaño en coincidencia con la formación normal de dentina secundaria.

REACCION DEL DIENTE AL TRAUMATISMO.

Hiperemia Pulpar.

El odontólogo debe conocer las insuficiencias de los métodos actuales para determinar absolutamente la reacción pulpar inicial a una lesión y la dificultad para predecir la reacción a distancia de la pulpa y de los tejidos de sostén ante la lesión.

Aunque la lesión traumática sea llamada menor produce inmediatamente un estado de hiperemia pulpar.

Box puso énfasis en que no existe una circulación colateral en la pulpa y que un estado hiperémico puede conducir a la obstrucción y la necrosis pulpar. El estado hiperémico con una sola salida venosa conduce a un mayor riesgo de estrangulación.

La congestión sanguínea dentro de la cámara pulpar es visible a menudo al poco tiempo del traumatismo, durante el exámen clínico. Si se dirige una luz a la cara vestibular del diente lesionado y se mira por lingual con un espejo, la la porción coronaria del diente aparecerá rojiza en comparación con los dientes adyacentes. El cambio de color puede ser evidente por varias semanas después del accidente y es a menudo indicio del mal pronóstico.

Hemorragia Interna.

Algunas veces el odontólogo podrá observar un cambio temporal de color en un diente después de un traumatismo. La hiperemia y la mayor presión pueden causar la ruptura de capilares y la salida de eritrocitos con subsiguiente destrucción

y formación de pigmentos.

La sangre extravasada podrá ser reabsorvida antes de que penetre en los túbulos dentinarios, en cuyo caso escaso ó nulo será el cambio de color, y será temporal. En los casos más graves, el pigmento se formará en los túbulos dentinarios.

Será evidente a los dos semanas ó tres del traumatismo y aunque la reacción será en cierto grado reversible, la corona del diente traumatizado conservará parte de esa decoloración por un período indefinido. En los casos de este tipo hay una buena probabilidad de que la pulpa conserve su vitalidad. El cambio de color, que se hace evidente por primera vez meses ó años después de un accidente, revela una pulpa necrótica.

Metamorfosis Cálcica de la pulpa dental.

Una reacción al traumatismo observado con frecuencia es la obliteración parcial o total del conducto y la cámara pulpar.

Aunque la radiografía haga imaginar una obliteración total, persisten un conducto radicular sumamente fino y restos de pulpa. Se consideraba que esta reacción era una respuesta fisiológica de reparación de la pulpa y que era una reacción acelerada, la cual una vez iniciada, podía seguir hasta que la pulpa quedara totalmente reemplazada con tejido calcificado de tipo dentinario. Se ha aceptado en la actualidad el informe de Patterson y Mitchell de que esta forma de metamorfosis cálcica es una desviación patológica de la pulpa normal y la dentina circundante.

Las características clínicas de estos dientes que sufrieron esta reacción tienen un color opaco amarillento, la respuesta a la prueba pulpar eléctrica disminuye de casi normal en las primeras etapas de la metamorfosis cálcica hasta una ausencia de estimulación eléctrica en el momento de la casi obliteración.

Los dientes temporales con metamorfosis cálcica suelen experimentar una reabsorción normal radicular, y los dientes permanentes podrán durar indefinidamente. Sin embargo un diente permanente con muestras de alteración cálcica por traumatismo debe ser observado como un foco de infección.

Una pequeña proporción mostrará una alteración patológica muchos años después del traumatismo.

Por esta razón los endodoncistas recomiendan que se realice la terapéutica radicular tan pronto como sea visible una marcada disminución del conducto radicular.

Reabsorción Interna.

Es un proceso destructor que en general se atribuye a la acción osteoclástica; puede ser observado, radiográficamente en la cámara pulpar ó en los conductos unas pocas semanas ó meses después del traumatismo.

Este proceso destructor puede progresar lentamente ó rápidamente y puede provocar una perforación de la corona o la raíz en poco tiempo.

Mummery describió esta afección con el nombre de " manchas rosadas " porque cuando la corona de la afectada brilla

a través de su fino espesor remanente el tejido vascular pulpar. Si había perforación, se solía hablar de " hiperplasia pulpar perforante ".

Si se descubre tempranamente la reabsorción interna, antes de que se extienda con la consiguiente perforación, el diente podrá quizá ser conservado mediante endodoncia.

Reabsorción Radicular Periférica.

Un traumatismo con lesión de los tejidos periodontales puede causar reabsorción radicular periférica. Esta reacción se inicia desde afuera y podría no involucrar la pulpa. Habitualmente, la reabsorción continúa sin interrupción hasta destruir grandes áreas radiculares. En casos excepcionales, la reabsorción puede llegar a detenerse y se mantiene el diente. Se observa más a menudo reabsorción radicular periférica en los traumatismos severos en los cuales hay cierto grado de desplazamiento del diente.

Necrosis Pulpar.

Un traumatismo grave que provoque una fractura de clase II ó desplazamiento a menudo producirá una necrosis pulpar.

El golpe puede provocar el seccionamiento de los vasos apicales, en cuyo caso la pulpa experimentará autolisis y necrosis.

En un tipo de traumatismo menos grave, la hiperemia y la menor velocidad del pasaje sanguíneo por el tejido pulpar podrán causar una necrosis pulpar final., solo en casos excepcionales, la necrosis no se producirá hasta varios meses después del traumatismo.

Los dientes traumatizados con necrosis pulpar por resultado, a menudo no darán síntomas normales. Se debe comprender que esos dientes estan quizá infectados y que posteriormente empezarán a aparecer los síntomas agudos y las evidencias clínicas de inflamación.

El diente con pulpa necrótica deberá ser por lo tanto, extraído o tratado endodónticamente, según este indicado.

Chirnside y colaboradores efectuarón estudios microbiológicos e histológicos excelentes en dientes intactos cuya pulpa apareció necrótica después de un traumatismo. Fueron encontrados dentro de los conductos abiertos microorganismos aerobios y anaerobios similares en un 50 a 75 %. En otros conductos sólo se halló restos pulpares ó las pulpas presentaban grados variables de autolisis.

Como resultado del trabajo realizado por Mc Donald y sus colaboradores se puede teorizar que los microorganismos del conducto radicular y los presentes en una pulpa ya inflamada podrían complicar la lesión y conducir a la necrosis pulpar final.

Grossman investigó el origen de los microorganismos del conducto radicular en los dientes necrosados con absceso agudo ó crónico asociado, La vía por la cual los microorganismos alcanzaron la pulpa fue a travéz de los vasos seccionados del periodoncio, con la hendedura gingival ó el torrente sanguíneo como fuentes de gérmenes.

Se realizaron experimentos con animales, en un perro, el Serratia marcescens pudo llegar al tejido pulpar de los dien-

tos traumatizados desde la hendedura gingival.

En un diente temporal anterior la pulpa necrótica puede ser tratada con éxito si no es muy grande la reabsorción radicular ó la pérdida del hueso. La técnica del tratamiento es la misma que para los dientes permanentes, pero se ha de evitar cuidadosamente todo traumatismo de los tejidos periapicales durante la instrumentación. Después de haber preparado correctamente el conducto y de haber obtenido un cultivo negativo, se llena el conducto con óxido de zinc y eugenol. Se puede llevar una mezcla blanda del material de obturación en un tubo " jiffy " . En la cámara se coloca después una mezcla más espesa , sobre esta una bolita de algodón y se forza el material hacia el interior del conducto con un atacador de conos.

Anquilosis.

Es una de las reacciones menos frecuentes por traumatismo de los dientes anteriores temporales ó permanentes.

Es causada por la lesión del ligamento periodontal y la consiguiente inflamación, asociada a la invasión de células osteoclásticas.

El resultado es una serie de zonas de reabsorción irregular en la superficie radicular. En los cortes histológicos se puede ver una fusión entre el hueso alveolar y la superficie radicular.

La evidencia clínica de anquilosis es la diferencia en el plano incisal del diente anquilosado y los adyacentes. Estos siguen erupcionando mientras que el diente anquilosado per-

manece fijo.

Radiográficamente se observa una interrupción en el espacio periodontal del diente anquilosado y a menudo se puede apreciar la continuidad entre dentina y hueso alveolar.

El diente anterior temporal anquilosado debe ser eliminado quirúrgicamente si hay evidencias de que está demorando la erupción del sucesor permanente o que esta es ectópica. Si se produce anquilosis en un diente permanente durante su erupción activa, finalmente habrá una discrepancia entre la posición de este diente y los adyacentes, la que resultará obvia.

El diente no traumatizado sigue erupcionando y puede volcarse hacia mesial con pérdida de la longitud del arco.

Por lo tanto, a menudo se torna necesaria la extracción de ese diente anquilosado.

TRATAMIENTO EN FRACTURA CORONARIA SIMPLE CON POCA O NINGUNA DENTINA AFECTADA.

CLASE I

Los procedimientos preliminares para la toma y registro de la historia clínica y realización del exámen clínico, son los de rutina no solo para la clase I sino para todos los casos.

En los casos pertenecientes a la clase I, la posición y la cantidad de tejido dental pérdido puede variar.

Además en la Clase I hay que incluir al diente que ha sido traumatizado, pero no desplazado, firme, vital y sin complicación radicular.

El diente que ha recibido un golpe puede no ser contemplado como si estuviera seriamente afectado. Un gran peligro en estas fracturas, aparentemente benignas, radica en menos preciar los efectos perjudiciales de conmoción en la pulpa.

El malestar es ligero en el momento y pronto desaparece. En este momento el odontólogo no puede pronósticar favorablemente para cada diente. Pese a la naturaleza aparentemente menor de la alteración dentaria, no hay un medio de diagnosticar las reacciones pulpares al choque al cual fue sometido, ni es posible proeyer con exactitud el futuro de la pulpa.

Según la opinión de Cox de un diente que ha sido traumatizado perteneciente a esta clase, dice; un traumatismo

del pericemento por un golpe sobre el diente se manifiesta a menudo en la pulpa como una hiperemia arterial directa. Si el golpe fue severo, las anastomosis capilares de la periferia pulpar no son adecuadas para mantener la circulación y se producen una hiperemia patológica con la subsiguiente muerte del órgano pulpar por necrosis.

En general se esta de acuerdo en que las paredes de los capilares pulpares a menudo tienen sólo el espesor de una capa endotelial única y estas delicadas paredes pueden ceder con facilidad ante un golpe violento.

Las observaciones clínicas sugieren que el diente traumatizado pero no fracturado, reciba un choque mayor que aquel otro traumatizado y fracturado. La explicación de dicho fenómeno bien puede ser de que la energía invertida en el seccionamiento del tejido dental no se transmite al diente y a sus estructuras internas ó circundantes en su totalidad, es decir la fractura actúa como absorbente del choque.

Los síntomas que podemos advertir en la clase I son limitadas por la poca pérdida de esmalte o a lo sumo, a sólo una pequeña porción de dentina. Esta puede quedar expuesta como resultado del clivaje del esmalte a lo largo del límite amelodentinario o puede quedar incluida en la fractura.

En la primera circunstancia, la zona expuesta suele ser mucho más sensible a las modificaciones térmicas y a las irritaciones químicas por los líquidos bucales que la segunda.

El cambio de color de una pieza permanente traumatizada generalmente indica pérdida de vitalidad pulpar.

Deberán llevarse a cabo en este momento pruebas de vitalidad, y deberán compararse con las tomadas en el exámen inicial. Todos los resultados de estas pruebas posteriores son más seguros que los tomados inicialmente después de la lesión. Deberá advertirse a los padres del niño que la pulpa puede volverse no vital y requerir terapeútica radicular.

La forma de la pérdida de tejido varia en cada caso.

En la mayoría incluye el ángulo mesioincisal, en tanto que unos pocos casos se limita al tercio medio o lóbulo medio del borde incisal.

En este último tipo suele haber mayor parte involucrada de la capa adamantina lingual que de la labial.

TRATAMIENTO INMEDIATO O DE EMERGENCIA. CLASE I

Si se ve al paciente dentro de las primeras horas del accidente,el tratamiento inmediato se limita a la eliminación de los bordes ásperos y filosos de esmalte que abrasionan la lengua por medio de un disco o una piedra fina; pero se evitaraá el calor y se protegerá la dentina con una aplicación de barníz. Se pueden hacer una o dos aplicaciones y se las deja secar. El objeto de esta etapa inicial es evitar la manipulación innecesaria, de modo que no se añada una ulterior irritación a la presumible por el choque pulpar.

Con esta capa protectora de barniz que no durará indefinidamente,pero es razonable suponer que para el momento

an que se pierda la pulpa se habrá recuperado lo suficiente del estado de choque como para que la mayor parte de los estimulos bucales normales tengan poco o ningún efecto.

El paciente y sus padres deben ser advertidos de que si se experimenta algún malestar durante la semana siguiente hay que informar al odontólogo la demora.

En la mayoría de los casos no se experimenta malestar alguno luego del tratamiento inmediato. El período crítico de recuperación se presenta de seis a ocho semanas consecutivas al accidente. La pulpa que sobreviva este período y este sana de acuerdo con los más bien inadecuados métodos de probar su vitalidad, tiene un pronóstico razonablemente bueno por lo menos para el futuro inmediato. El accidente puede iniciar un proceso degenerativo insidioso lento, el cual seguirá su curso por años antes de manifestarse.

Basta decir que luego de un período de espera de seis a ocho semanas sin inconvenientes el paciente deberá ser citado nuevamente y se considerará entonces la corrección final del defecto.

Durante el año subsiguiente se practicarán nuevas pruebas de vitalidad pulpar. Hay una inclinación a olvidar esta verificación del estado de los dientes. A los pacientes deberá advertirse del cuidado para observar los cambios de coloración coronaria, para estar con la seguridad de que la pulpa no ha degenerado.

TRATAMIENTO MEDIATO.

RESTAURACION PERMANENTE.

Algunas ocasiones en que la solicitud de tratamiento está basada íntegramente sobre las exigencias estéticas.

El reemplazo de un pequeño fragmento de esmalte y de su dentina de sostén por medios artificiales presenta algunos problemas intrincados. Entre ellos están los recursos por utilizar para la retención de la restauración y la selección de un material que cumpla con todos los requisitos de resistencia y de estética.

La corrección por desgaste; es lógico comprobar que un desgaste prudente y el empleo de discos para alisas los bordes y restaurar una similitud de contornos normal será lo más expeditivo en estos casos. El desgaste puede cumplirse lentamente,poco a poco, con intervalos en el lapso de tres a cuatro meses. Esta corrección por desgaste,ó remodelado,debe ejecutarse sobre los dientes adyacentes para mantener la simetría en las líneas dentales naturales. Se pondrá mucho cuidado en el desgaste de estos dientes inmaduros. Las superficies desgastadas deben ser muy bien pulidas con discos finos y las zonas así tratadas deben ser barnizadas antes de despedir al paciente. En el caso en el cual se pierde el lóbulo medio del borde incisal y quedan intactos los ángulos, se corrige, casi invariablemente, de esta manera, pero cuando esta afectado el ángulo mesial la corrección por desgaste resulta más difícil. El ángulo mesioinci-

sal del incisivo central es recto,en tanto que el distal es redondeado. Para establecer la angulosidad mesial cuando se ha perdido una porción se requiere un mayor desgaste. La pérdida de tejido en el ángulo distal se corrige simplemente aumentando el grado de curvatura del ángulo con poco o ningún detrimento de la estética, en tanto que dicha corrección del ángulo mesial perjudicaria mucho el aspecto.

Cuando la pérdida de estructura o la forma de la linea de fractura exigiera una restauración para esta clase entonces se puede elegir entre algunos materiales. Es difícil llegar a cumplir con todos los ideales con cualquiera de los materiales por si solo.

ORIFICACION.

La orificación es quizá el método más directo y satisfactorio desde el punto de vista de la retención y del mínimo de preparación cavitaria.

El efecto estético de la orificación,aunque no totalmente desagradable, no está con los colores dentales normales en armonía y por esta razón algunos pacientes objetan firmemente su empleo en una posición notoria de la boca. Otra limitación para el uso de la orificación reside en la edad.

Según Mc Ghe, al hablar de la edad en la cual se puede colocar una orificación en dientes de niños afirma;" no es posible dar una regla fija en cuanto a la edad,en algunos niños es posible usar el oro a los diez años en cambio en otros niños no se puede usar hasta mucho después.

Según Black; se refiere así; el uso de la orificación es

particular, conveniente en el niño después de los 10 ó 12 años. Por lo tanto estimamos con seguridad que el uso del oro en hojas esta justificado en los casos de la clase I poco después de la formación completa de la porción apical del diente, siempre que exista evidencia incuestionable del desarrollo normal de las estructuras circundantes.

INCRUSTACION DE ORO CON ALFILERES.

El uso de una " pin inlay " incrustación de oro con alfileres,en la restauración de un diente fracturado de este tipo tiene muchas vehtajas.

Primero se decide la dirección de entrada de la incrustación. Si se trata de un niño que coopera,se adhiere un alfiler de guia a la cara labial del diente por medio de cera pegajosa. Para el niño difícil se utilizará una guia removible ejecutada sobre un modelo de estudio. La dirección de la vía de inserción debe ser paralela al tercio medio vestibular del diente cuando visto desde mesial o distal y ha de estar en la dirección del eje mayor del diente contemplado desde vestibular.

En la mayoría de estos casos es poca la preparación por la cara lingual; basta lo suficiente para permitir un espesor de oro de calibre 24. El alice, corte en rebanada,debe efectuarse a expensas de la parte lingual de la superficie proximal. Solo se deberá ver por vestibular el espesor de un disco de separar.

Los asientos para los alfileres se realizan con una piedra de diamante troncocónica que corresponde al tamaño de

una fresa de fisura No.702.,los asientos incisales deben estar ubicados bien hacia el margen proximal y deben fundirse en la porción lingual del corte en rebanada. El asiento del cíngulo debe estar lo más hacia gingival que sea posible.

Para ejecutar el orificio de mayor a menor se usa un trépano de calibre 23 o una fresa redonda No 1/2. La disposición de los alfileres está ilustrada. *

Cuando se emplean alfileres plásticos para tomar la impresión,hay que considerar la marca de la fresa. Los distintos fabricantes realizan las fresas,resulta mayor que el pin, hay que eliminar de la punta de éte una cantidad suficiente para compensar la diferencia. Por otra parte,si el alfiler fuera más grande que la fresa,habría que eliminar una parte. Con un pequeño trozo de plástico claro no será difícil determinar cuándo el ajuste es correcto.

Cuando se utiliza una incrustación con caja vestibular apertura hacia vestibular que será obturada con acrílico el mejor método de impresión será el semidirecto. En la cera se registrará el contorno labial,la longitud incisal y los puntos de contacto.

Para encerar el modelo de revestimiento se emplea cera de calibre 24 en las caras proximales,incisal y lingual.

La retención para el acrílico se puede obtener por la inserción de pequeños trozos de cerda de Nylon en los puntos convenientes,desaparecerán al igual que la cera.

Hay que tener cuidado al cementar las incrustaciones con alfileres.

Primero se colocará cemento en el fondo de los orificios por medio de los tubos al efecto que se pueden adquirir en los depósitos dentales.

En la caja vestibular se puede utilizar acrílico de autopolimerización pues su unica función es estética.

RESTAURACION DE PORCELANA O ACRILICO.

Para la restauración de clase I también hay que considerar las incrustaciones de porcelana fundida o de acrílico.

Se puede obtener un efecto armonioso con estos materiales pero no en un grado que sea imposible descubrir la restauración artificial. Hay que tener gran cuidado y habilidad en su ejecución, tanto en la construcción como en su cementado.

La retención de esta incrustación depende de alfileres, con alguna forma de arco de refuerzo, cocida dentro de la incrustación.

TRATAMIENTO EN FRACTURA CORONARIA EXTENSA CON CONSIDERABLE DENTINA AFECTADA PERO NO LA PULPA.

CLASE II

Los casos de dientes anteriores fracturados que caen dentro de esta clase constituyen por lo menos el 70% de los casos. Quizá la razón de esta elevada proporción es que muchos casos que entrarían en la clase I no se presentan en el consultorio dental en el momento del traumatismo por su carácter menor. Además, la porción de dentina expuesta es mayor en los casos de clase II,los síntomas son más severos y se busca un alivio.

Estas fracturas pueden ser horizontales,afectando a la superficie incisiva completa, o pueden ser diagonales,en cuyo caso se puede perder una gran porción del ángulo incisoproximal.

Muchas fracturas dentinales,especialmente las de tipo horizontal,pueden estar tan proximas a la pulpa que será visible un color rosado por la delgada dentina de la pared pulpar. En el tipo de fractura diagonal que afecta a un ángulo incisoproximal,a menudo ocurren diminutas aberturas en la cámara pulpar,pero pueden ser tan pequeñas que escapen a la inspección.

Los síntomas más comunes descritos por el paciente son los causados por los cambios térmicos y el dolor por la presión de los alimentos sobre la dentina sensible,lo cual puede haber quedado tan abalazada que la forma pulpar se distinga

por un color rosado visible a través de la capa de dentina remanente.

Como en todos los casos de sesión, hay cierta información que conviene obtener antes de proseguir con el tratamiento de emergencia. Luego de haber registrado una historia precisa, con especial atención en la edad del paciente y un relato de las reacciones del diente desde el traumatismo, se toma una radiografía, esta es necesaria por las razones siguientes:

1.- Para determinar la proximidad y el tamaño de la pulpa en relación con el tejido coronario perdido.

2.- Para determinar la etapa de desarrollo del ápice radicular por si no estuviera completo.

3.- Para determinar si una fractura radicular no complica el caso.

4.- Para tener un registro para la comparación con futuras radiografías.

Las reacciones del diente a las pruebas de vitalidad y los resultados de su percusión deben figurar. La falta de respuesta vital en este momento es sólo un indicio del grado de choque que ha sufrido la pulpa.

El tratamiento de urgencia. Aunque en esta categoría de fractura el tejido pulpar no esta visiblemente expuesto, es necesario tratamiento de urgencia para proteger la pulpa ya traumatizada contra más insulto de estimulos térmicos, bacterianos y químicos y para acelerar la formación de una ca-

pa de dentina secundaria en el área fracturada.

El objetivo del tratamiento de emergencia consiste en la reducción de la hiperemia pulpar consecutiva al choque inicial y en la protección de la pulpa contra ulteriores irritaciones. La capacidad de la pulpa para sobrevivir a los transtornos circulatorios iniciales está muy influida por el tamaño de la apertura del ápice radicular. Cuando la raíz no está completamente formada y el agujero es grande, son menores las probabilidades de estrangulamiento de la pulpa. Cuando el foramen es pequeño, es imperioso mantener la pulpa viva de modo que se pueda completar el desarrollo normal de la raíz.

Toda fase del tratamiento de emergencia ha de ser no irritante para la pulpa; no deben emplearse drogas irritantes fuertes sobre la dentina expuesta. Se le lavará con una solución salina normal tibia y estéril o con agua destilada para barrer todos los residuos. Se aisla el diente y se seca la dentina, sin cauterizarla con cáusticos irritantes.

En este tipo de fractura Clase II se aplica sobre la dentina una capa de hidróxido de calcio, antiséptico para la dentina, sobre la línea de fractura. Deberá utilizarse un preparado comercial de hidróxido de calcio de preparación dura que no se desplace hacia la pulpa al asentar la restauración temporal en caso de existir exposiciones diminutas.

Sark; aconseja mezclar el hidróxido de calcio con una solución acuosa de metilcelulosa para crear una pasta tenaz, es de fácil manipulación y es cohesiva y adherente.

" La metilcelulosa parece reforzar los efectos beneficiosos del hidróxido de calcio ". Se coloca una mezcla blanda de la pasta protectora sobre la dentina,por medio de una sonda lisa descartada cuya punta haya sido curvada para formar una ansa de 1mm de diámetro. Cuando la pasta protectora endureció suficientemente,se puede sellar el lugar de fractura con un adhesivo comercial. Se aplica con un pincel adhesivo líquido en el lugar de la fractura y se pinta sobre aproximadamente 2mm de esmalte labial y lingual adyacente a la fractura, El esmalte que recibió el adhesivo fue previamente acondicionado con gravado, durante un minuto de solución de ácido fosfórico al 50%, se lavó y se secó minuciosamente con la jeringa de aire, o con luz ultravioleta,dirigida por una varilla de cuarzo, que se aplica durante aproximadamente 30 a 40 segundos para endurecer.el adhesivo.

La técnica de sellado adhesivo es rápida y no requiere rebajado de la estructura dental. Aunque no restaura la forma de la pieza, el material no ejerce efecto estético desagradable. Cuando la pasta protectora endurece suficientemente, se coloca sobre ella una mezcla blanda de cemento temporario de fraguado rápido,así como sobre el esmalta expuesto por la fractura. La pasta protectora y el cemento deben ser de escasa consistencia a los efectos de asegurarse que no se ejerse presión sobre la delgada capa elástica de dentina remanente sobre la pulpa viva.

En esta etapa hay que considerar dos alternativas. En

el caso promedio de la clase II, podemos dejar aquí el tratamiento sin más que advertir al paciente y familia es que en 24-48 horas caerá el cemento colocado y se acentuará la reacción al calor y al frío. Esta deberá ceder gradualmente y ser apenas apreciable en alrededor de siete dias.

La segunda alternativa,a ser empleada se ejecuta el tratamiento de emergencia en casos casi expuestos y en aquellos en los cuales persiste la reacción dolorosa a los cambios térmicos después de los siete dias, consiste en cementar sobre el diente una forma coronaria,para asegurar la retención de la curación de hidróxido de calcio hasta que la pulpa se retire de la proximidad de la fractura y se haya formado una capa adecuada de dentina secundaria,deberá emplearse un retenedor temporal adecuado.

Pueden emplearse a este efecto un adhesivo comercial, una banda ortodóncica,una forma de corona de celuloide obturada con material restaurativo de resina compuesta,o una corona de acero inoxidable.

Forma coronaria de acrílico; Cuando se ejecuta el tratamiento de emergencia en casos casi expuestos. Luego de ubicar la pasta protectora y el cemento,se selecciona una forma coronaria de acrílico adecuada,preferentemente algo mayor de lo requerido, y se recorta su borde gingival para que ajuste sobre la corona fracturada sin presionar los tejidos gingivales. Se verifican la oclusión céntrica, las posiciones por reducción del borde incisal del diente traumatizado o del antagonista.

La forma coronaria adaptada se rellena por la mitad con acrílico de autopolimerización, de color elegido con cuidado, y se le asienta sobre el diente fracturado por dos minutos, nada más. Se la retira del diente y se la deja endurecer fuera de la boca. Esto tomará más o menos unos cinco minutos. Nunca debe dejarse que cure por completo sobre el diente porque el calor generado puede irritar la pulpa.

El exceso de plástico se recorta de la periféria de la forma coronaria. Con una fresa redonda No 9 se hace una apertura a travéz de la cara vestibular de la corona. Esta perforación deberá estar ubicada en una posición tal que el esmalto sano permita la prueba de la vitalidad pulpar sin retiro de la corona de tratamiento.

Esta corona plástica será cementada sobre el diente con cemento de fosfato de zinc. Se puede practicar un orificio en el ángulo incisal para permitir el asentamiento exacto sin presiones indebidas con lo cual se dará una vía de salida al exceso de cemento. Una vez endurecido se limpian los excedentes.

Se verifica la oclusión. Si se deja al diente traumatizado en sobrecarga podría lesionar los tejidos periodontales.

Cuando se llegan a fracturar dos dientes seguidos es posible unir entre sí ambas coronas si en el punto de contacto de las formas plásticas se hace una comunicación que permita la fusión por el paso de acrílico de autopolimerización.

Esto puede ayudar a superar la dificultad hallada para obtener retención en las coronas de tratamiento. A veces cuando sea difícil mantener en posición durante el tiempo necesario para la recuperación de la pulpa dental, una coro-

na se puede soldar a otra corona plástica preparada para el diente adyacente intacto.

Las fracturas múltiples de los incisivos inferiores podrán ser protegidas con coronas de tratamiento integradas en una unidad y ligadas a los dientes con alambre para ligadura.

Después del tratamiento de emergencia hay que explicar al paciente y a sus padres, que pese al tratamiento de emergencia realizado y a cualquier cosa que pudiera hacerse el nervio del diente puede perder su vitalidad a causa del choque que experimentó. Por lo tanto, si sintiera dolor antes de la próxima cita, el paciente deberá presentarse inmediatamente para un nuevo exámen. Deben pasar de 6 a 8 semanas antes de intentar más nada. Este período de espera entre el tratamiento de emergencia y el subsiguiente es definido e importante, para la recúperación de la pulpa.

Massler (1955) indica que los idoneoblastos requieren aproximadamente 10 a 14 días para diferenciarse y comenzar a formar una capa protectora de dentina secundaria.

Sugiere un período de 3 a 4 semanas para un adecuado depósito de dentina.

De los muchos casos registrados y mantenidos bajo observación, es posible presentar varios ejemplos en los cuales el exámen seis a ocho semanas más tarde reveló que la pulpa había perdido por completo su vitalidad y que sin embargo no existían síntomas dolorosos ni de malestar.

En la mayoría de estos casos de Clase II la pulpa se en-

cuentra viva y normal luego del período de espera y nuestras observaciones clínicas apoyan la impresión de que así permanecerán, en un estado satisfactorio de salud por un periodo indefinido.

En la segunda visita,es decir,a las seis u ocho semanas del tratamiento de emergencia,han de practicarse con todo cuidado la percusión, prueba de vitalidad y movilidad,transluminación y exámen radiográfico. No es necesario retirar la corona de tratamiento. La perforación vestibular que se hace en la corona permite la aplicación del probador pulpar al esmalte labial. Aun cuando en esta etapa se registre una reacción positiva a la prueba de vitalidad,el estado exacto de la pulpa aun queda por ver.

Una forma de degeneración lenta de la pulpa de un diente traumatizado, a lo largo de varios años,es la de tipo cálcico. Dicha situación se manifiesta por la obliteración parcial o total de la cámara pulpar,observable en el exámen radiográfico.

Algunos pacientes con el traumatismo del tipo de la clase II no llega a recibir tratamiento odontológico por no haberlo requerido en el momento de la lesión . Luego de soportar el dolor unos dias,este va cediendo gradualmente hasta que el diente no incomoda. Los estimulos que llegan a la pulpa en tales casos son bastante intensos,pero si no son tan grandes como para causar la necrosis de la pulpa, pueden ser responsables de una activación del mecanismo natural de protección bajo la forma de producción de dentina secundaria.

Este es el principio básico en operación cuando no se coloca cubierta ni banda alguna para retener el cemento de recubrimiento en el tratamiento de emergencia descrito anteriormente.

Cuando se protege al diente como se expresó en el tratamiento de emergencia para el caso casi expuesto, los estimulos se reducen.

Según Crook cree que la dentina que queda abierta expone sus túbulos a la invasión de los microorganismos y para impedirlo recomienda el tratamiento de la dentina expuesta " por impregnación del corte de dentina seca " con cloruro de zinc al 40% aplicado sobre ella y precipitado con ferrocianuro de potasio al 20%. Se repite esto hasta que el diente no experimente más dolor con el frío.

Con la porción relativamente grande de estructura dental perdida en los casos de clase II entra en juego otro factor distinto del estético y de la necesidad de protección pulpar cuando se consideran las ventajas e inconvenientes del uso de una restauración en vez de una prolongada espera vigilante. Puede ser denominado el factor de mantenimiento del espacio.

Sabemos que sucede cuando desaparece un diente y no se le repone; el espacio se cierra en virtud del movimiento de los dientes adyacentes. De modo similar, si se pierde el punto de contacto como resultado de la fractura de una porción de la corona, los dientes adyacentes están en libertad de moverse y es posible que se pierda parte del es-

pacio para la corona dentaria.

Otro retenedor temporal adecuado para el hidróxido de calcio,son la banda ortodóncica,de las cuales pueden utilizarse bandas ortodonticas preformadas o bandas hechas a la medida. Si se desea una banda hecha a la medida, se adapta a las piezas con presión manual una banda de acero inoxidable,que aproximadamente 11/4 pulgadas de largo colocado lingualmente los bordes libres. Las dos extremidades de la banda se acercan entre sí en lingual,acanalándolas con pinzas How. Sin aflojar las pinzas, se extrae la banda de la pieza,se puntea la banda y se corta el exceso de material hasta un mm de la banda. Se vuelve a asentar la banda en la pieza, y el excedente bruñido se puntea.

Luego se contornea la banda,utilizando pinzas Num. 137, se vuelve a asentar con un aplicador y se comprueba su oclusión y retención. Se puede obtener protección adicional para la curación paliativa cubriendo el borde incisivo con una banda punteada de acero inoxidable ligada al aspecto labial u lingual de la banda. Después de lijar ligeramente la pieza, se cementa la banda con un cemento comercial de óxido de zinc-eugenol y ácido etóxico benzoico. La banda rodea el lugar de la fractura y el cemento cubre y protege la capa de hidróxido de calcio.

A pesar de que la banda ortodóntica es un instrumento excelente para retener la curación, posee la gran desventaja de ser antiestética,especialmente si se utiliza en incisivos maxilares permanentes.

Coronas de Celuloide.

Las formas de coronas de celuloide se seleccionan utilizando como guía para tamaño y forma la pieza correspondiente en el cuadrante adyacente, se recorta cuidadosamente al margen gingival con tijeras curvas,para ajustarse aproximadamente 1mm bajo el margen gingival libre.

Se hacen dos orificios en el tercio incisivo de la de la superficie lingual para que sirvan de salida a excesos de resina compuesta o aire atrapado.

Se mezcla el material de resina compuesta siguiendo las instrucciones del fabricante y se va aplicando a la forma de corona con un instrumento de plástico en pequeñas cantidades para evitar bolsas de aire.

Se asientan suave y lentamente la forma de corona y el contenido en la pieza, cuidándose de evitar desalojar el hidróxido de calcio que cubre la dentina expuesta y dejar escapar el aire.

Se mantienen en su lugar la corona de tres a cinco minutos hasta que se haya asentado el material. Después se recorta cuando se haya polimerizado,se recortan los excesos de resina de los orificios linguales y de los márgenes cervicales. Se elimina la forma de corona cortando en tiras el aspecto lingual con escapelo y extrayendo la forma de celulosa así dividida. Se comprueba cuidadosamente la mordida para determinar el grado de libertad. Se utilizan discos abrasivos y piedras de pulir blancas y puntiagudas para el recortado y pulido final.

Las coronas de acero inoxidable pueden recortarse,contor-

tornearse y adaptarse facilmente a piezas anteriores fracturadas. Generalmente,no se requiere preparación de la pieza excepto eliminación de contacto proximal y extracción de pequeñas cantidades de esmalte en las áreas incisivas y del cíngulo. Puesto que el aspecto estético es a menudo elemento importante,puede cortarse una ventana en la superficie labial de la corona y obturarse con material de resina compuesta de tono adecuado,des - pués de cementar la corona. De los tipos de restauraciones temporales,la corona de acero proporciona mayor retención y protección y, si la preparación de la pieza va a ser mínima,será la mejor restauración temporal.

La restauración temporal deberá permanecer en su lugar un mínimo de ocho semanas, lo que según observaciones clínicas se considera el período crítico para que la pulpa se normalice. Después de este periodo de espera,si no se observan efectos negativos,se retira la restauración, ya sea cualquiera de las mencionadas y se hacen pruebas en la pulpa para comprobar su vitalidad. Si la pieza parece sana clínica y radiográficamente,se aplica una restauración intermedia o temporal permanente. Esta deberá ser conservada hasta que el niño tenga suficiente edad para recibir una restauración permanente.

Deje pasar un período de descanso de 6 a 8 semanas luego,si el exámen clínico es satisfactorio y es negativo el radiográfico,se ofrecen dos alternativas:

1.- En el caso promedio, que quedó sin cubrir en la fase de emergencia coloque una restauración permanente.

2.- En el caso casi expuesto coloque una restauración permanente temporaria,como una corona de oro y acrílico.

Restauración Permanente Temporaria.

La evidencia presentada parece apoyar la afirmación dè que la protección de la estructura dental remanente y la restauración de las partes perdidas es conveniente en la mayoría de los casos de Clase II. Luego del tratamiento de emergencia exitoso,la restauración aconsejable y a realizar debe ser considerada de un carácter permanente temporario. La unión de estos calificativos puede no ser incompatible en este caso está bien presente en la mente del odontólogo el hecho de que se encuentra ante un diente joven en el cual no se ha completado el desarrollo radicular ni el coronario.

La pulpa coronaria es grande y parece ocupar la mayor parte de la corona,con poca dentina qùe la separa del esmalte y que aun es joven e inmadura.

Estos factores aumentan mucho los peligros de una preparación extensa del diente para su restauración. Por lo tanto,para disminuir los peligros de añadir un daño más a la pulpa en esta etapa,se justifica un compromiso y se confecciona una restauración temporaria para la cual se requiere el mínimo de preparación dental. Sin embargo el adjetivo,temporaria implica por lo común unas pocas semanas o meses a lo sumo. La restauración qùe se debe preparar en este momento,si ha de ser satisfactoria y ha de cumplir con todos los requisitos del caso, debe soportar un uso funcional hasta la época en que se estime aconsejable y segura la

preparación del diente para una restauración permanente temporaria y la colocación de la restauración final puede variar de 5 a 10 años según la edad del paciente cuando el traumatismo y de acuerdo con la rapidez con que el diente llegue a una etapa más madura. Por lo tanto creemos que la restauración realizable en este momento, aunque sea temporaria debe tener cierto grado de permanencia, y de ahí el nombre de permanente temporaria. La corona temporaria permanente que aquí será descrita puede ser denominada también corona de tratamiento.

La importancia de los requisitos estéticos de esta restauración no puede ser sobreestimada, Estos pacientes están pasando por una época en la cual son importantes la evalución mental y social, las características modeladas en esta etapa influirán en sus vidas futuras.

Si, entonces, reconocemos todos los factores mencionados, al orientar nuestra atención hacia un tipo satisfactorio de restauración para el caso de Clase II nos encontraremos con que nuestra elección está limitada a los siguientes medios:

Corona Canastilla.

Este tipo de restauración es similar en muchos sentidos a la corona tres cuartos colada de oro común, con un frente de silicato o acrílico. Se necesita un corte en rebanada en ambas caras proximales para paralelizarlas y para permitir un espesor suficiente en dicha porción para el material de restauración.

El borde incisal será reducido ligeramente con una piedra No. 11 para brindar una protección incisal con la corona. Puede o no ser necesaria la reducción en la cara lingual, lo que depende de la naturaleza de las posiciones oclusivas céntricas y funcional. La cantidad de tejido eliminado por lingual debe estar limitado a las necesidades del caso según lo indiquen los registros oclusivos.

En la mayoría de los casos no se requiere preparación alguna.

En lugar de los surcos mesial y distal que son utilizados en la corona tres cuartos, se utiliza retención por el método de oposición.

Se reconoce que la mitad vestibular del bisel proximal aumentará la cantidad de oro visible, pero este es un compromiso aceptado para reducir los peligros anexos al corte de rieleras en el diente joven.

La impresión para este tipo de tallado se retira en dirección incisal, como en la corona tres cuartos. Puede ser ventajosa la técnica de impresión con hidrocoloides. La técnica de construcción luego de haber completado la preparación es similar a la empleada para cualquier tipo de incrustación. El oro que se utilice debe ser resistente, en las zonas estrechas; es preferible que sea un oro duro. Si para el frente vestibular se prefiere un cemento de silicato, se lo colocará luego de haber pulido y cementado la incrustación. Si se utiliza acrílico para dicho frente, esta zona preparada para recibirlo deberá tener un cierto volumen.

Estas restauraciones son satisfactorias, su desventaja reside en la cantidad de oro visible y en la dificultad experimentada para elegir el color del frente y conservar su tono original en especial cuando tiene un respaldo de oro.

Como opacador para el oro utilice pigmentos acrílicos de autopolimerización de color proximo al del acrílico utilizado para frente.

Corona de Oro y Acrílico.- esta corona puede ser descrita como una corona de oro fenestrada con un frente de acrílico que restaura el esmalte vestibular perdido.

Combina la resistencia del oro para las porciones lingual y proximales de la corona, la retención proporcionada por una banda continua de oro en gingival y la estética por el frente de acrílico.

Protege a la dentina que ha quedado expuesta por la fractura contra la irritación excesiva que la pulpa podría no tolerar y aún permite que los estimulos normales actuén a travéz del esmalte vestibular remanente y así activen el desarrollo normal y retracción de la pulpa.

La preparación para esta corona es mínima, puede variar ligeramente según la edad del niño.

1.- En el niño de 12 años son dos las etapas para la preparación del diente fracturado. Consisten en la reducción de caras mesial y distal para dar lugar al oro. Es necesario establecer el diámetro mesiodistal original del diente fracturado por razones funcionales y estéticas; si el diente adyacente está intacto, se mide su ancho en sentido proximal y se use como guía.

2.- Alivie el borde incisal y el cíngulo para que quepa el espesor de oro y se mantenga la oclusión apropiada.

Una oclusión traumática puede lesionar aun más al diente fracturado,puede dañar al antagonista y hasta puede provocar una retracción gingival vestibular del oponente.

3.- Si el paciente tiene mas de 12 años,podemos suponer que existe cierto grado de retracción pulpar y cierta madurez de la dentina. La edad por si sola,empero,no es el único factor determinante; por lo que hay que emplear la radiografía como guía antes de emplear una preparación más radical.

Cuando esté indicada, es posible utilizar una corona tres cuartos modificada. Si se preparan las caras proximales habrá un mínimo de oro visible en cada superficie proximal. Ambas caras proximales deben quedar paralelas o con una ligera convergencia hacia el borde incisal. Las porciones del borde incisal aún intactas pueden ser reducidas para permitir un espesor protector razonable de la corona sobre dicho borde, hay que verificar la oclusión céntrica y dejar lugar adecuado,preferentemente por reducción del borde incisal de los dientes antagonistas. Sin embargo muchas veces no es necesario la reducción por que los dientes anteriores en los casos de fractura rara vez están en contacto en la posición céntrica. Las rieleras proximales poco profundas brindan una retención que es posible aumentar con anclado accesorio mediante alfileres en el cíngulo.

Se recomienda la técnica indirecta por completo para la

construcción tanto de la corona de oro y acrílico con banda vestibular como para la tres cuartos. La impresión para el diente tallado puede emplearse la técnica a base de gomas ó la técnica del hidrocoloide y compuestos de modelar, Se ha obtenido mayor grado de exactitud con el hidrocoloide.

La ventaja de usar el hidrocoloide reversible gira en torno de la capacidad del material de ser licuado y colocado en boca a temperaturas compatibles con los tejidos orales.

Fluye con facilidad dentro de los estrechos orificios de las preparaciones y enfriado posee una capacidad elástica suficiente como para permitir el retiro de la impresión sin distorsiones.

Pasos para tomar una impresión de un diente preparado para una corona de oro y acrílico:

1.- Licuar el hidrocoloide en su tubo original y en la jeringa mediante hervido en la esterilizadora por 10 minutos o por calentamiento en los calentadores especiales a 208 oF por 10 minutos.

2.- Conservar el material a una temperatura adecuada.

3.- Cubeta adecuada de enfriamiento por agua, cerrar el bote posterior con cera blanda o con stens, carguela con el hidrocoloide templado y coloque la cubeta cargada en el baño templado a una temperatura entre 105 y 115 oF.

4.- Inyecte el hidrocoloide en la preparación por medio de la jeringa, el material deberá estar fluido, pero la disipación de calor en la fina punta al eyectar el hidrocoloide hara que gelifique por lo tanto, ha de poner a gran

cuidado en mantener la jeringa a su temperatura correcta, con el hidrocoloide de la jeringa cubra por completo el diente fracturado y los adyacentes.

5.- Eleve la cubeta,ya cargada con hidrocoloide a la boca y asientela en su posición correcta.

6.- Se provoca la galificación por medio de la circulación de agua fría por la tuberia de la cubeta.

Con el fin de obtener una buena impresión de la corona del diente que nos interesa,esta debe de estar libre de toda superposición de tejido gingival a veces es necesario provocar una retracción de esos tejidos,es posible cauterizar el tejido gingival con cloruro de zinc al 8 % o con cauterio eléctrico. Cuando se ha recurrido a los medios mecánicos o quirúrgicos a los caústicos,es presiso dejar pasar dos ó tres dias para la curación antes de tomar la impresión.

El intervalo se vuelve a colocar la corona de tratamiento.

La impresión debe ser vaciada de immediato con yeso piedra apropiado.

Primero, se hace el vaciado por separado del diente en el cual se ha de colocar la corona y se le inserta una espiga métalica. Se deja fraguar esta parte,se la retira de la impresión, se la recorta y lubrica y se la devuelve a la impresión. Entonces se vacia el resto de la impresión con yeso piedra,se le coloca en solución de sulfato de potasio al 2% y se la deja fraguar. Se separa entonces el modelo de la impresión y se deja secar durante 24 horas.

Este método de confección del modelo permite el retiro del modelo individual del diente lo cual facilita el encerado de la corona.

La colocación final de la corona, nos hace contar con un ajuste exacto que sea tolerado por los tejidos gingivales y en las posiciones funcionales de oclusión. Además presenta en una boca muy susceptible a las caries hasta puede ser prudente retirar periódicamente la corona y verificar una posible descalsificación, por debajo de la banda labial.

Restauración Permanente Definitiva.

Cuando se coloque la restauración final lo más probable es que se conceda a la corona funda de porcelana el primer lugar como restauración ideal, La edad en que se le puede colocar de modo satisfactorio es por lo general a los 16 a 18 años. Aunque es posible colocar una restauración coronaria permanente de porcelana a una edad inferior siempre que la retracción de la pulpa dentro de la cámara pulpar sea demostrable radiográficamente.

Como alternativas es recomendable varios tipos de coronas tres cuartos con frente de cemento de silicato o porcelana cocida.

TRATAMIENTO EN PACIENTES CONVALECIENTES

AGUDA A LA PULPA. CLASE III

En este tipo de traumatismo se lesiona un tejido del diente muy importante, ya que el tejido pulpar dental es sumamente especializado y extremadamente vascular. No es del todo seguro que los procesos normales de reparación para los tejidos blandos se apliquen a la pulpa lesionada.

Algunos investigadores y maestros han afirmado que son pocos o nulos los poderes de recuperación de este órgano altamente sensible. Quizás hayan llegado a sus conclusiones luego de sus tentativas fallidas de aplicar tratamientos conservadores a las pulpas expuestas por la caries en los dientes adultos. La aplicación de un tratamiento conservador para las pulpas expuestas debe estar gobernada por varios factores. En el diente maduro,la pulpa está encerrada en un compartimiento duro,no extensible,en el cual no hay compensación posible para el aporte hemático incrementado. No hay circulación colateral que se haga cargo de los fenómenos que acompañan a la inflamación. Sin embargo en los casos aquí considerados,las pulpas jóvenes no se ven molestadas por las influencias inicitivas del tipo de la caries; en un momento están plenas de las exencias de la resistencia y en el siguiente están debilitadas por la exposición a las influencias contaminantes de los líquidos bucales.

Davis declaró; " la posibilidad de reparación de la pulpa está muy en armonía con la del tejido medular o médula ósea, ". Existe un extraordinario poder de recuperación en el el tejido pulpar de un diente joven sano que antes del acci-

diente traumático no haya estado sometido a influencias iritativas perjudiciales.

En este grupo de fracturas uno se enfrenta con el problema del tratamiento de una pulpa expuesta. Lamentablemente, en esta categoría se hallará una proporción comparativamente grande de casos.

Si una fractura coronaria incluye exposición pulpar, deberá tratarse para conservar la vitalidad de la pulpa. Si la pulpa queda expuesta, se contaminará. Es imperativo lograr tratamiento de urgencia para minimizar contaminaciones bacterianas y de esa forma favorecer la prognosis para el caso.

La clase III debe ser subdividida en tres divisiones a los propósitos del tratamiento. Estas se basan sobre una clasificación del tipo de exposición. La información reunida en la historia y el exámen clínicos hace factible la clasificación de las exposiciones en diversos tipos.

Una pulpa expuesta por accidente puede estar lesionada en una zona diminuta como la punta de un alfiler o en una zona grande; la porción coronaria, voluminosa, puede protruir sobre la fontina y puede o no sangrar; puede haber estado expuesta por minutos, horas o días; la raíz dental puede estar totalmente desarrollada o aún en proceso de desarrollo; puede haber escasa evidencia de vitalidad al contacto con la pulpa expuesta; puede o no haber otras complicaciones, tales como desplazamiento y fractura radicular. El diagnóstico y el método de tratamiento pueden ser formulados con inteligen-

cia solo cuando dichos factores son conocidos y se les valora.

El odontólogo puede establecer el plan de tratamiento basándose en los signos y síntomas. Hay cuatro planes posibles de tratamiento para el diente con pulpa expuesta. Por orden de gravedad del tratamiento son:

1).- Protección Pulpar.

2).- Pulpotomía (remoción parcial de la pulpa).

3).- Pulpectomía (remoción total de la pulpa).

4).- Extracción del diente.

Cualquiera que fuere el método de elección y los materiales empleados,es preciso recordar ciertos principios biológicos fundamentales. Primero que la expuesta la capa odontoblástica de la pulpa,pues es la más externa. Los odontoblastos son capaces de depositar dentina secundaria y deben ser considerados elementos importantes en el mecanismo natural de protección del diente. El objetivo final de protección pulpar es preservar la pulpa y los odontoblastos de modo que finalmente se deposite dentina secundaria y forme una barrera sólida clasificada o sello de la abertura que llevó a la exposición pulpar. Estos odontoblastos deben ser preservados en un estado de salud siempre que ello sea posible. Son células sumamente especializadas y es discutible que se regeneren una vez dañadas. En el curso de su recubrimiento nada habrá de hacerse que pueda irritarlos o lesionarlos. Entre los irritantes posibles están los medicamentos potentes y la presión que se ejerciera,así como el origen de la lesión,por ejemplo si fué por una caída,el diente fracturado puede ha-

ber quedado impregnada de tierra.

Indicaciones para la Protección Pulpar.

Las indicaciones pueden ser anunciadas del siguiente modo:

- La porción expuesta de la pulpa debe estar limitada a una zona pequeña.
- Debe haberse producido poca o ningúna hemorragia pulpar.
- La pulpa no debe haber estado expuesta por más de unas pocas horas (un maximo de 24hrs.
- El diente con su extremo radicular cerrado casi por completo es más apropiado al igual que el resto de factores, que el diente totalmente desarrollado para una respuesta favorable a la protección pulpar. El diente con el ápice radicular aún sin desarrollar, con un foramen bien abierto e infundibuliforme, es favorable para la protección en algunos sentidos, pero uno ha de recordar que si la protección pulpar fracasa, la terapéutica pulpar se verá muy complicada por el orificio apical abierto. Los resultados de la pulpotomía han sido tan exitosos que preferimos ser más radicales en el manejo de los dientes sin formación completa.

Hay que apreciar bien la reacción a la prueba de vitalidad.

Un método de prueba de esta reacción sensitiva consiste en humedecer, no en saturar, una torunda estéril de algodón con agua destilada estéril y pasarla con un ligero movimiento de limpieza sobre la pulpa expuesta. La pulpa que demuestre poca o ningúna reacción es desfavorable para la protección.

-No debe haber complicaciones como una fractura radicular o desplazamientos.

Si se observan las indicaciones enumeradas, habrá razones para esperar que el procedimiento de protección rinda resultados satisfactorios, siempre que ese mismo procedimiento no añada nuevo trauma o irritación al tejido pulpar.

Se ha efectuado una cantidad considerable de trabajo de investigación sobre la reacción pulpar a los diversos materiales inertes para protección sobre la reacción pulpar. Zander y Easlick, Wilber y Crowley han comunicado excelentes resultados con el hidróxido de calcio y agua destilada. Dillon usa una pasta de carbonato de calcio, 10 partes, con fosfato de calcio, 1 parte, humedecida con una solución saturada de hidróxido de calcio en agua destilada, a la cual se añaden unos vestigios de fluoruro de calcio y fosfato de magnesio. La cantidad exacta del último de estos dos ingredientes no la consigna. La solución saturada de hidróxido de calcio recibe el nombre de solución stock es aconsejable prepararla periódicamente, para que esté fresca continuamente.

Siempre que sea posible, hay que aislar el diente por medio del dique de goma. Esto a veces está complicado por el trauma de los tejidos blandos y la pérdida de estructura coronaria. Es posible obtener un aislamiento satisfactorio del diente mediante rollos de algodón y eyector de saliva. Se lava el diente con torundas de algodón y solución fisiológica estéril tibia. No se colocarán medicamentos irritantes sobre el diente. Se secará con cuidado, pero sin una deshidratación excesiva. Se prepara una mezcla del ma-

terial de protección y se le aplica para proteger la pulpa, una pasta de hidróxido de calcio en torno de la exposición diminuta hasta levantar una masa a su alrededor y luego se deposita parte de la mezcla sobre la misma zona expuesta a modo de un techo. La pasta protectora será mezclada y colocada en su lugar por medio de una asa de alrededor de 1mm de diámetro formada en el extremo de una sonda lisa para conductos radiculares.

Luego de cubrir con todo cuidado la exposición pulpar se cubre también el resto de dentina con la pasta protectora.

El paso siguiente en el procedimiento consiste en cubrir el esmalte expuesto por la fractura y el material protector que recubre la dentina con un cemento no irritante de fraguado rápido y en mezcla liviana. La capa de cemento ha de ser colocada mientras conserva su consistencia liviana, de acuerdo con el principio de evitar presiones en todas las etapas del procedimiento.

Se da entonces al pequeño paciente un breve descanso antes de practicar una cuidadosa profilaxis del diente. Se prepara luego una corona de tratamiento, o terapéutica, y se la coloca en el diente lesionado. Se debe explicar al paciente como a los padres que ante cualquier síntoma de dolor, sensibilidad o anomalías del diente protegido deben ser comunicadas al odontólogo inmediatamente.

Se despide al paciente por un [illegible] y luego se lo cita solo para su observación. Si los resultados son satisfactorios a la semana, se deja transcurrir un período de reposo de seis a ocho semanas, como en los casos de la clase II.

Para la restauración permanente tampoco es, por el mismo tiempo se emplean los mismos métodos vistos en la fractura clase II.

Durante la confección de la restauración debe ponerse gran cuidado en evitar la reexposición de la pulpa.

El objetivo final en ésos, es el mantenimiento de una pulpa sana normal de la continuidad de los procesos regulares de desarrollo del ápice radicular e internos de la cámara y los conductos pulpares.

Si este progreso se mantiene, la restauración de la estructura dental perdida por medio de una corona funda de porcelana será bastante segura en un futuro próximo.

La protección pulpar fracasa en un treinta a un cincuenta por ciento de los casos. Según Sweet opina que una proporción tan elevada de fracasos en la protección pulpar de estos casos justifica la preferencia de una pulpotomía vital.

En la práctica clínica, se alega a veces el recubrimiento pulpar porque es el más corto de los tratamientos terapéuticos posibles, y en consecuencia, se lo considera el más sencillo; sin embargo, las consecuencias de su elección por su rapidez a menudo son degeneraciones de la pieza con recubrimiento pulpar, teniendo que recurrir, en última instancia, a llevar a cabo una pulpectomía.

Pulpotomía; para la remoción parcial de la pulpa o pulpotomía las indicaciones deben ser definidas con toda claridad. La pulpotomía está indicada cuando la pulpa conserva su vitalidad por entero y cuando el ápice radicular esta bien abierto, con exclusión de la terapéutica radicular.

Indicaciones de la Pulpotomía;

Cuando hay una exposición amplia de la pulpa; hasta incluyo toda la porción volumenosa coronaria y se proyecta por sobre los tejidos dentales duros como peliculada.

probablemente se ha producido una hemorragia.

La pulpa puede haber estado expuesta por 48-72 horas.

El extremo radicular del diente está aún en proceso de desarrollo;todos los casos, aún de exposición mínima,que de otro modo serían apropiados para una protección pulpar,serán tratados mejor con una pulpotomía si el ápice esta bien abierto.

No debe haber complicaciones como fracturas radiculares o desplazamientos dentales.

Debe haber evidencias de una reacción vital o sangre roja en la pulpa expuesta; una pulpa en degeneración o necrótica no dará ninguna de estos signos.

También esta indicada si es evidente el tejido necrótico pulpar en el sitio de la exposición, con inflamación del tejido coronario.

Para obtener éxito de los casos más serios de exposición pulpar mediante una pulpotomía depende de la suposición de que en el momento de ser expuesta la pulpa la reacción inflamatoria está limitada por algún tiempo a la porción coronaria y que el tejido pulpar del conducto no presenta evidencia de hiperemia o inflamación. En la mayoría de los dientes en los cuales la pulpa queda expuesta por fractura estaba antes del accidente sana y sin alteraciones. Por lo tanto,luego de un corto período de exposición a los líquidos bucales,parece

razonable suponer que con una extirpación cuidadosa y asépt-
tica de la porción coronaria de la pulpa, el pronóstico pa-
ra la porción coronaria de la pulpa,el mantenimiento de un
estado normal en la porción radicular dependerá en parte de
la habilidad para colocar un material inerte antiséptico no
irritante, sobre el muñón pulpar.

Los incisivos con ápices anchos y formación radicular
incompleta son considerados buenos candidatos para esta téc-
nica, por la mejor capacidad de recuperación de la pulpa jó-
ven y por la dificultad que existe para intentar los proce-
dimientos endodónticos ordinarios por lo tanto para ejecutar
una buena TECNICA PARA LA PULPOTOMIA , se procede como seña-
lamos a continuación;

Es de principal importancia la selección cuidadosa de los
casos. Debe contarse con una buena radiografía en el momento
de la intervención. La cubeta operatoria y todo instrumento
y curación deben estar estériles. El odontólogo y su asistan-
te deben proceder con las más rigurosas medidas de asepsia
en la preparación de esta tarea . Deberá administrarse anes-
tecia local ó regional.

Despues se coloca dique de goma sobre el diente afectado
y posiblemente, sobre unos pocos dientes adyacentes. El cam-
po operatorio,que incluye los dientes y el dique, debe ser cui-
dadosamente limpiado y aseptizado con una solución de yodo,
al 3% seguida de alcohol al 70%. Se saca el campo operatorio
el cual esta listo para la intervención.

Teniendo en cuenta el material necesario para la amputa-
ción de la pulpa dental ;

Fresas redondas No. 5 y No. 9 dos de cada una para pieza de mano recta.

Dos fresas de fisura No. 702 para piezas de mano recta.

Una cucharilla discoidal filosa.

Una pieza de mano recta estéril.

Una espátula para gutapercha.

Vidrio y espátula para preparar cemento.

Se abre la cámara pulpar con una fresa redonda nos.9 y se obtiene acceso en la extención total de la cámara pulpar con una fresa de fisura No. 702. Se sugiere dos de cada tipo de fresa por si una cae por accidente o si se embota con los vasitos. Las fresas deberán ser colocadas en la pieza de mano sin tocarlas con la mano.

Para eliminar la pulpa se puede hacer por medio de cucharilla discoidal filosa, la cual se introduce en la cámara pulpar dirigida hacia el punto en que se desea seccionar la pulpa. Para la cual se emplea un movimiento de corte de modo de seccionar la pulpa contra las paredes dentinarias duras y luego se barre contra ellas hacia el orificio. La repetición de este procedimiento varias veces secciona la pulpa en forma más bien limpia en vez de desgarrarla con otros movimientos.

Otro método es con fresa redonda esterilizada la cual rotará en dirección contraria a las manecillas de un reloj, en piezas de mano de baja velocidad. El punto en que se separa la pulpa en 1-2 mm, aproximadamente. Ésta es respecto de la unión amelocementaria es el lugar ideal para la separación de la pulpa.

Después se controla la hemorragia y se hace la limpieza del lugar, puesto que el vaso constrictor de la solución anestésica reduce a menudo la cantidad de hemorragia pulpar, será poco lo que sangre, la cámara pulpar debe ser limpiada cuidadosamente de particulas de dentina,restos de tejido pulpar y coágulos mediante pequeñas cucharillas; hay que irrigar con solución fisiológica o con cloramina T. Cuando la cámara pulpar este limpia se coloca una bolita de algodón sobre los muñones y se dejará ahi hasta que se forme el coágulo, se colocará la curación de hidróxido de calcio en la cámara pulpar y se aplica sobre esto una preparación de óxido de zinc y eugenol, se llenará el resto de la cámara pulpar con cemento de fosfato de zinc.

Existen varias preparaciones de hidróxido de calcio como son las que evaluaron Phaneuf y clo. ; Dycal, Hydrexy pulpdent paste, por su efecto en tejidos humanos pulpares primarios después de pulpotomías con técnicas estrictamente asépticas. Se encontró que pulpdent Paste produjo organización pulpar temprana y estimuló con mayor frecuencia la formación de puente dentinal en el lugar de la amputación. Dycal produjo reacción pulpar inconsistente con formación póntica más irregular y lenta. Hydrexyno produjo formación póntica en los 28 a 107 días de observación posoperatoria. Sin embargo,clínica y radiográficamente, se consideraron buenos todos los tratamientos. Estos hallazgos indican que otros agentes incluidos en una formulación patentada de hidróxido de calcio puede influir en la reacción pulpar a la terapéutica, y en consecuencia, dificultarán la elección de agentes terapéuticos

por el dentista.

También al colocar el hidróxido de calcio en el muñón se puede mezclar con una gota de agua estéril o solución anestésica y se la lleva con suavidad sobre el muñón pulpar por medio de la sonda con ensa. Nuevamente se pondrá el mayor cuidado en asegurarse el contacto del material protector con el muñón pulpar y la eliminación de espacios con aire adyacentes a la pulpa.

Después de sellado el acceso se toma una radiografía en esta etapa para verificar el relleno de la cámara pulpar y para comparación con las futuras radiografías. Criterios para juzgar el éxito del tratamiento son el curso clínico asintomático, desarrollo apical normal continuado y ausencia de resorción interna, resorción externa o infecciones periapicales. Sin embargo, la interpretación de una radiografía clínica puede llevar a impresiones falsas,puesto que tanto los puentes completos como los incompletos pueden producir las mismas imágenes radiográficas.

En visitas futuras,la pieza tratada deberá ser observada clínica y radiográficamente. Algunos informes han indicado que aunque inicialmente puede haber alto poder de éxito con técnicas de pulpotomía,en ocasiones tiende a producirse la calcificación de canales pulpares a los dos o tres años.

Restauración del diente comprometido debe recibir un período de espera de seis a ocho semanas antes de colocarle una restauración. Si se considera prudente,es posible ampliar este lapso,pero toda prolongación del tiempo transcurrido entre el accidente y la restauración del diente significa un ca-

mento de la discrepancia del espacio a restaurar. La consideración del tipo de restauración recomendable lleva a una revisión de las sugerencias formuladas al estudiar la restauración permanente temporaria. Esta indicada una corona con un anclaje accesorio en alfiler o pin. La porción de oro de la corona debe ser colada. El tallado afecta ambas caras proximales, la reducción del esmalte vestibular para eliminar las retenciones y la reducción del esmalte lingual para dar lugar a las posiciones oclusivas. Para el anclaje se recomienda tres alfileres accesorios de calibre 20, si se preparan los orificios con una fresa redonda No. 3 los pins de dicho calibre calzarán con bastante exactitud.

Pulpectomía , o eliminación completa de la pulpa, se aconseja si la pulpa está degenerada, putrefacta o muestra vitalidad dudosa y si la exposición tiene más de 72 horas, generalmente la pulpa estará infectada, sin salvación posible.

FRACTURA MASIVA DE LA CORONA DENTAL.

Clase IV.

Existen casos en que la pieza presenta fractura horizontal cerca de la unión entre cemento y esmalte.

Se aconseja extracción si la línea de hendidura es tal que la restauración de la pieza resulta imposible.

Como la corona clínica en los niños es corta, la fractura cercana a la unión entre esmalte y cemento puede estar varios milímetros debajo del margen gingival libre.

Si es posible, deberá tratarse la pieza, puesto que en unos años la encia alcanzará el nivel de la unión entre el cemento y esmalte. Primero se realiza una gingivectomía para exponer estructura dental suficiente para permitir procedimientos endodónticos adecuados. Puede ser necesario extraer una pequeña cantidad de hueso. Se lleva a cabo entonces una pulpectomía y se obtura el tercio apical de la raíz. Se cementa en la raíz un centro de oro fundido, y sobre esto se cementa una corona con funda de porcelana o una corona completa de oro con barniz de esmalte.

Si la estructura coronaria restante es insuficiente para sostener una corona, se deberá construir o reforzar o ambas cosas.

El centro donde descansará finalmente la funda de la corona puede construirse con clavos y amalgama, o con resina reforzada con tubo ortodóntico según describe Starkey.

Este método es práctico, porque los pilares y centros son más fáciles de retirar.

Técnica para la preparación de corona y centro reforzado según Starkey;

En primer lugar se retira la restauración temporal y la mayor parte de la curación previamente emplazadas en la cámara pulpar. Deje intacta la capa más profunda de hidróxido de calcio.

Aplique sobre esto una base protectora de cemento de fosfato de zinc. Corte una pieza de tubo ortodóntico hueco de .036 pulgadas o 0.9 mm. de diametro,para que una de sus extremidades descanse en la base de cemento y la otra se encuentre dentro de los confines del centro coronario propuesto. Se hacen varias perforaciones en el tubo con ayuda de una fresa num. 1/2 con pieza de mano a alta velocidad.

Se une el tubo a la base de cemento con una pequeña cantidad de cemento de fosfato de zinc.

Se mezcla un material de resina compuesta con alto poder de compresión y se coloca rápidamente en tubo aplicador. Se empaca el material en el interior y alrededor del tubo ortodóntico.

Se utiliza la misma mezcla para construir una masa de material alrededor del lugar de fractura.

Después de la polimerización, se preparan la pieza y el centro para recibir una corona funda.

Se construye una corona funda y se cementa en su lugar sobre la pieza preparada y el centro.

ESQUEMA DEL TRATAMIENTO DE FRACTURAS CORONARIAS EN PIEZAS VITALES.

TIPO DE FRACTURA.	FASE DE URGENCIA.	FASE INTERMEDIA.	FASE PERMANENTE.
Afecta solo esmalte	Cubierta adhesiva		Rebajado estético o resina tratada previamente con ácido.
Afecta solo esmalte dentina.	Capa protectora de Ca(OH)2 mas banda ortodóntica o corona de acero inoxidable, o forma de corona de celuloide y resina, o cubierta adhesiva.	Resina compuesta retenida por clavo o corona tres cuartos funda, o corona funda acrílica procesada, o corona de oro completa con barníz de porcelana.	Corona funda de porcelana o corona de oro.
Afecta esmalte, dentina y pulpa.	Recubrimiento pulpar utilizado Ca(OH)2 más banda ortodóntica o corona de acero inoxidable, o forma de corona de celuloide y resina.		
	Pulpotomía utilizando Ca(OH)2 más banda ortodóntica o corona de acero inoxidable, o forma de corona de celuloide y resina.	Centro posiblemente reforzado, más corona funda acrílica.	Puede requerir pulpectomía.
	Pulpectomía		Centro de oro fundido y corona.
	Extracción	Dentadura parcial removible.	
			Puente fijo.

DIENTE TRAUMATIZADO CON DESVITALIZACION, CON O SIN PERDIDA DE ESTRUCTURA CORONARIA.

CLASE -V-

En este tema incluye todos los casos en los cuales los dientes traumatizados se desvitalizan intencionalmente o por la fuerza de las circunstancias.

Un diente conservado como resultado de una terapéutica radicular exitosa constituyen un mantenedor de espacio infinitamente mejor que cualquier sustituto artificial que pudiera ser creado para el pequeño paciente.

En los posibles planes de tratamiento para el diente con pulpa viva expuesta accidentalmente,se aconseja la pulpectomía cuándo los procedimientos más conservadores de protección pulpar y pulpotomía estaban contraindicados. En estos casos no hay probabilidades de que el ápice este infectado y aún la porción radicular de la pulpa pueda estar libre de infección.

En el otro extremo del diagnóstico está el diente con infección de su peiápice, aun en el paciente joven y sano.

Para el éxito es esencial la discreción al formular el diagnóstico, seguida de métodos sistemáticos de procedimiento.

Objetivos al realizar la Terapéutica Radicular; Consiste en prolongar la utilidad del diente de modo que pueda funcionar en la masticación luego de haber perdido la pulpa, sin daño para su huésped. Los pasos que llevan a dicha situación :

Eliminación del contenido íntegro de la cámara pulpar y del conducto radicular bajo estrictas condiciones de asepsia.

Establecimiento y mantenimiento de una situación de asepsia.

Establecimiento y mantenimiento de una situación de asepsia dentro del conducto radicular,cualquiera que haya sido el estado inicial del diente.

Obturación completa del conducto ensanchado y esterilizado.

Al realizar adecuadamente dichos requisitos,se pueden observar radiográficamente por; las siguientes evidencias

Habrá un espacio periodontal de espesor uniforme y continuidad ininterrumpida en torno del ápice radicular.

Se observará por fuera del espacio periodontal una línea ininterrumpida correspondiente a la lámina dura del alveolo.

La estructura radicular apical tendrá una densidad similar a la de cualquier porción de la raíz, es decir, sin evidencias de reabsorción.

La densidad del hueso alveolar que rodea la región apical del diente con obturación radicular será comparable a la del hueso que circunda los dientes adyacentes con pulpa viva.

DIENTE VITAL INDICACIONES DE LA DESVITALIZACION.

A veces es imposible cumplir con éxito una protección pulpar o una pulpotomía en una pulpa viva expuesta por acci-

dente. En estos casos está indicada la terapéutica radicular siempre que sean satisfactorios ciertos factores.

La raíz debe estar completamente o casi desarrollada; el estudio radiográfico es importante en la determinación de este factor.

El pronóstico de éxito se verá aumentado en el paciente joven y sano.

No debe haber otras complicaciones,como una fractura radicular o desplazamiento del diente.

El diente debe ser valioso para el paciente como factor estético.

El modo de procedimiento en la terapéutica radicular no es tan estricto que este más allá de la capacidad del odontólogo,para salvar funcionabilidad de algún diente joven.

Teniendo en cuenta los principios básicos de asepsia, bajo ninguna circunstancia un cirujano penetra en las estructuras óseas profundas del organismos sin primero realizar el más intenso esfuerzo por establecer una asepsia,lo mismo estará obligado uno al penetrar estructuras similares por el conducto radicular del diente.

El campo operatorio debe ser aislado de la influencia contaminante de la saliva y luego limpiando y tratado para eliminar cualquier substituto del mismo,tal como los rollos de algodón sostenidos en posición por medio de una grapa para dique o del automaton, y el auxilio de un eyector de saliva, no es estrictamente satisfactorio. Cuando un diente está tan fracturado que es imposible colocar el dique de goma y mantener el cierre en torno de la región gingival,es preciso adap-

tar y cementar una banda de cobre u oro sobre el diente mientras dure el tratamiento. Los antisépticos se pueden emplear de modo satisfactorio para eliminar de modo superficial la contaminación del campo operatorio.

Los instrumentoq y los materiales para las curaciones que serán empleados deben estar estériles. Los instrumentos que no se utilizan realmente dentro del conducto podrán ser reesterilizados sumergiéndolos en alcohol y flaméandolos con cuidado dos o tres veces.

La asepsia dentro del conducto se logra durante el curso del tratamiento por la medicación antiséptica y germicida. Sin embargo ha de ponerse gran cuidado durante la instrumentación en el mismo modo de evitar el riesgo de extender la infección mas alla del ápice,cuando exista infección en el ápice.

El caso que exige la eliminación de la pulpa vital de un diente anterior con amplia fractura,ó algún diente posterior causada por lesiones traumáticas clásicas que afectan a los anteriores o también por inserción de incrustaciones de oro muy ajustadas,o consecuencia de socavado por caries, o por no proteger bien cúspides debilitadas, en el caso de bs posteriores.

La técnica que se indica a continuación nos ayuda a retirar una pulpa vital con éxito y como se debe controlar, este tratamiento.

Es posible obtener una anestesia profunda por infiltración o por conducción. Inmediatamente después de la anestesia se aislan el diente afectado y los adyacentes. Si no fue-

ra posible adaptar en forma satisfactoria el dique de goma a causa de la pérdida de estructura coronaria, se cementará en posición una banda apropiada. Se obtiene la asepsia del campo operatorio por medio de tintura incolora de Metaphen o cloruro de Zephiran o algún otro de los diversos medicamentos para este propósito.

Se colocarán los siguientes instrumentos y equipo necesario para la Técnica ;

Vasos Dappen estériles.

Espejo bucal.

Pinzas para algodón.

Explorador.

Cucharillas de tamaño mediano.

Instrumentos para gutapercha.

Tijeras.

Fresas; redondas No 5 y No 9 (dos de cada una) y de fisura No 702,todas para pieza de mano.

Sondas lisas,dos de cada tamaño.

Sondas barbadas,dos de cada tamaño.

Escariadores y limas,dos de cada tamaño.

Dispositivos de medición y topes.

Receptáculo para el residuo de algodón.

Puntas absorbentes,torundas de algodón.

En la pieza de mano recta,esterilizada previamente por ebullición,auto clave o medios químicos,al introducir la fresa se toma por medio de las pinzas para algodón y no con los dedos.

Se hace un acceso que permita extirpar la pulpa. Se eli-

mina la pulpa de la cámara y del conducto radicular,con una sonda barbada (tiranervios) de tamaño apropiado,se da media o una vuelta completa y se la retira. Lo probable es que toda la pulpa sea extirpada con este accionar.

Es posible que se requieran repetidas introducciones de la sonda debido a la laceración causada en estos casos y al estado inicial de congestión de la pulpa,es posible encontrarse ante una excesiva hemorragia en esta etapa.

No será posible reprimirla hasta que no hayan sido extirpados todos los restos de tejido pulpar.

Se agranda el conducto radicular y se le da un diámetro uniforme por medio de escariadores y limas,aun cuando el conducto sea muy grande es preciso limar sus paredes para remover los filamentos odontoblásticos e irregularidades de las mismas.

Con el instrumento de diagnóstico en posición se toma una radiografía y se establece la longitud exacta. El ancho del instrumento que ajusta en el ápice será también el de la primera punta obturadora que se colocará en el conducto. Se podrán utilizar puntas adicionales para obturar el conducto mediante condensación lateral.

Una irrigación copiosa con agua caliente estéril suele detener el flujo de sangre. Se emplea una jeringa de tipo Luer y el agua de retorno se recoge con un algodón mantenido a nivel del borde incisal del diente. Si la hemorragia persiste,es señal de que hay restos de pulpa dentro del conducto radicular. Se seca el conducto con puntas de papel es-

tériles. Se cambian repetidamente hasta que la última salga bastante seca.

Hasta la sesión siguiente se dejará dentro del conducto sellada con cemento una punta absorbente medicada,con algún antiséptico no irritante,entre los recomendables está el eugenol y el canfofenol . Es de esperar que el paciente sienta poca o ninguna molestia entre esta y la siguiente sesión,48 horas más tarde. A veces se produce una ligera inflamación del periápice consecutiva al seccionamiento del tejido pulpar por ello no es recomendable rellenar el conducto en la misma sesión en que se elimina la pulpa. En apoyo de esta afirmación concurre la probabilidad de que pudieran quedar unos pocos restos pulpares, los cuales serían traumatizados por la presión del material de obturación del conducto y provocarían una inflamación, y al desaparecer el efecto anestésico,por la pérdida del efecto vasoconstrictor sobre los tejidos apicales puede producirse una ligera hemorragia o un flujo mínimo de sangre. Por todas estas razones, o por cualquiera de ellas,no se recomienda la práctica de obturar el conducto inmediatamente después de extirpar la pulpa.

En la segunda visita 48-72 horas más tarde,se abre el conducto radicular bajo condiciones de asepsia, y no existe evidencias de pericementitis,el conducto radicular podrá ser obturado en esta sesión.

La longitud y el ancho del conducto en el ápice son dimensiones conocidas de acuerdo con ellas se elige una serie de puntas para obturación de conductos;pueden ser de gutapercha o plata. La sustancia cementante con la cual las paredes del

conducto serán selladas o recubiertas debe ser plástica,no irritante a prueba de humedad insoluble,no se retraerá,no será conductora,no debe decolorar y debe ser opaca a los rayos X. Al cementar la sustancia cementante debe tener una consistencia cremosa y debe formar hilos al retirar la espátula de la mezcla. Se lleva el cemento al conducto por medio de un escariador y con una acción en sentido inverso y de bombeo se cubren las paredes;se procura llevar el cemento hasta el tercio apical del conducto.

Se toma uno de los conos elegidos mediante las pinzas a tal efecto y se lo pasa sobre el cemento de vidrio hasta que quede cubierto por el. La punta así recubierta de cemento es llevada al conducto y presionado en su lugar hasta que su extremo grueso quede a nivel del borde incisal o del punto de referencia tomado para la medición con el dispositivo medidor. Luego se podrán condensar otras puntas,mediante un espaciador de conos, hasta que el conducto esté densamente rellenado.

Se toma una radiografía y se la revela de inmediato para verificar la exactitud de la obturación radicular. El exceso de cemento y de conos de gutapercha se eliminan con un instrumento caliente hasta un punto justo hacia ápical de la línea cervical del diente. Se pondrá gran cuidado en la eliminación de todo vestigio del medio cementante dentro de la cámara pulpar con el cloroformo o xilol, pues los restos del mismo podrían decolorar la corona dental,selle la abertura lingual con cemento blanco hasta la sesión siguiente.

Los conos de plata son muy satisfactorios cuando se los emplea en conjunción con un elemento cementante que oblitere el conducto radicular, pero ha de tenerse en cuenta que si se planea una restauración con perno intraradicular,es, preciso fracturar la punta de plata en el tercio apical y rellenar el resto con gutapercha. En un diente anterior fracturado,casi invariablemente se utiliza un perno intrarradicular en la restauración final.

Obturación del Conducto en Dientes de Apice Abierto.

La obturación del conducto es esencial para un tratamiento endodóntico exitoso . El diente con su raíz totalmente formada no presenta grandes dificultades cuando hay que obturar el conducto. La condensación lateral del cono de gutapercha medidos parece proporcionar la técnica más conveniente y segura.

Hay que determinar la longitud exacta del diente y registrarla en la ficha del paciente . Por medio de una lima para conductos, con un dispositivo de medición apropiado que se ajusta al borde incisal del diente , es posible establecer la longitud de la cavidad pulpar con los rayos X. Cada cono de gutapercha que entre en el conducto radicular deberá ser cortado de la exacta longitud del diente. La pared interna del conducto, ya estéril,será recubierta con un cemento sellador antes de colocar el cono inicial.

Dos son los tipos más evidentes de conductos radiculares, incompletos; el Cilíndrico y el Invertido o Divergente.

El primero; Tipo Cilíndrico de conducto será obturado por introducción de conos de gutapercha finos y extrafinos dentro

del mismo , más una condensación lateral con un espaciador para conos, realizado en acero. Este instrumento cuenta con un tope de goma que señale la longitud del diente y así no se sobrepase con la punta el ápice dentario.

El segundo; Conducto de tipo Divergente se convierte en un cilindro mediante la colocación de uno o dos conos de gutapercha grandes invertidos antes de añadir otros más finos bajo condensación lateral con conos de gutapercha cortado en la longitud exacta del diente,se deberá vigilar el borde incisal del diente; si un cono va más allá de ese borde significa que ha sobrepasado el ápice en la misma proporción.

Ha de respetarse una advertencia importante;no ha de intentarse la colocación de un cono grande dentro del conducto con su extremo más grueso hacia el borde incisal, este volumen de gutapercha en la porción coronaria resistirá de tal modo al espaciador que esté no podrá llegar hasta el ápice y no logrará una adecuada condensación ápical.

El paso final consiste en la aplicación de una corona colada de oro con frente de porcelana y perno intrarradicular o de una corona funda de porcelana sobre una reconstrucción de la estructura coronaria remanente a modo de muñón y con un perno de refuerzo dentro de la raíz.

NEOFORMACION APICAL:

Hay dos escuelas de conceptos fundamentales sobre el fenómeno biológico de la cementogénesis que lleva al cierre ápical.

La primera sostiene que no hace falta colocar activador químico alguno en el conducto para estimular la producción de ce-

mento y la memoria genética del diente. Este grupo afirma que si simplemente se eliminan los residuos y las bacterias del conducto y se obtura temporalmente el espacio casi hasta la interfase con el tejido, las células se reactivarán y cumplirán su obligación original de completar la raíz del diente.

El hidróxido de calcio se usa únicamente porque es útil y también porque no bloquea el conducto debido a que no endurece.

La segunda escuela opina que este proceso es natural pero que debe ser estimulado por un activador biológico, en este caso hidróxido de calcio. El razonamiento es el siguiente; el hidróxido de calcio estimula a los odontoblastos a producir dentina,¿ porqué no también a los cementoblastos?

Frank describió la siguiente técnica,como procedimiento predecible para inducir el cierre apical.

1.- Tomar una radiografía exacta para tenerla como referencia en lo futuro.
2.- Colocar un dique de goma. Raras veces se precisa anestesía.
3.- Preparar una cavidad de acceso óptima.
4.- Irrigar bien el conducto con hipoclorito de sodio.
5.- Hacer la conductometría.
6.- Con una lima roma gruesa,quitar el contenido necrótico del conducto y limar minuciosamente el perímetro del mismo hasta que aparezca sólo dentina limpia y blanca,irrigar constantemente.
7.- Preparar una pasta espesa y seca,de consistencia de

masilla, de hidróxido de calcio y paraclorofenol alcanforado.

8.- Colocar la pasta en el conducto y con un obturador largo llevar suavemente la mezcla hasta el ápice. Obturese todo el conducto pero evitese la presión por sobreobturar.

9.- Colocar una torunda de algodón seca sobre la pasta, cubrir con óxido de zinc y eugenol provisional y colocar una capa abundante de cemento de fosfato de zinc o cemento de policarboxilato. Indicar al paciente que vuelva de cuatro a seis meses más tarde, La obturación temporal no debe desprenderse. Si aparecieran síntomas de inflamación o infección, el paciente debe volver; en ese caso se retiran la obturación y la pasta y se repiten los pasos de la primera sesión.

Sesiones sucesivas, cuatro a seis semanas más tarde, el paciente vuelve para que se valore la evolución del tratamiento.

1.- Se toma una radiografía para hacer la valoración comparativa del ápice. Si parece que el ápice sigue abierto (y probablemente lo esté) se repiten los pasos de la sesión inicial.

2.- Se necesita hacer una nueva conductometría ya que probablemente la raíz habrá crecido aunque no haya cerrado.

Registrar una nueva longitud y comparar con la anterior.

Se vuelve a citar al paciente.

3.- El paciente vuelve al cabo de cuatro a seis meses y se hace una nueva valoración.

El cierre apical puede ser verificado limpiando con un chorro de agua y sondeando cuidadosamente el ápice empleando

ún instrumento endodóntico puntiagudo.

Se puede hacer control final con un instrumento curvo delgado. Aunque el cierre total es lo ideal,no es necesario que el ápice se calcifique completamente. Es posible condensar una obturación definitiva contra esta nueva barrera si hay unaa abertura del tamaño de un orificio natural. Esto puede tardar de seis meses a dos años en formarse. La neoformeción apical se produce tanto en dientes posteriores como anteriores.

En la radiografía pueden aparecer cuatro imágenes:

1.- El ápice puede seguir apareciendo con forma de trabuco, pero estar cerrado por un delgado puente calcificado.

2.- La forma de trabuco es la misma, pero se ha formado un puente exactamente debajo del ápice.

3.- El extremo radicular se forma y se selle pero la forme del conducto no cambia.

4.- El ápice se forma adecuadamente y el conducto se ve rellenado.

La decisión de recurrir e la pulpotomía se basa fundamentalmente en el grado de desarrollo del ápice radicular.

Si la formación de la raíz es incompleta, se hará la pulpotomía siempre que sea posible para permitir que el desarrollo apical prosiga. Una pulpotomía con buenos resultados conserva la vitalidad de la pulpa radicular,permite el cierre del extremo radicular y elimina así la necesidad de hacer el tratamiento quirúrgico. Si ulteriormente se prodece daño pulpar, es posible hacer la condensación conservadora del conducto radicular contra el ápice cerrado.Si el daño se pro-

duce cuando no ha cerrado el ápice,está indicada la neoformación apical,estimulada por materiales biológicamente activos.

Una vez que el ápice cierra,se puede hacer la obturación óptima del conducto.

También se aconseja efectuar la pulpotomía en dientes adultos con ápices cerrados.

Dientes Desvitalizados y Fracturados;

En estos casos es probable que se haya perdido gran parte de estructura coronaria . Y la raíz puede o no estar totalmente desarrollada, lo cual depende de la edad en que se produjo el accidente. El diente puede estar asintomático pese al hecho de la desvitalización y a la descarga libre de la pulpa gangrenada dentro de la cavidad bucal.

Si el diente en cuestión es aún útil,se puede lograr su desintegración y si su presencia en la boca no dañara a su huésped,se le debe hacer el tratamiento. El tratamiento es favorable cuando el paciente es joven y sano, además si no se ha perdido más de un cuarto a un tercio del tejido periodontal apical del diente,con el auxilio de la cirugía radicular será posible salvarlo. Si es posible colocar una restauración satisfactoria sobre el remanente coronario,sería factible salvar el diente siendo favorable los otros factores . El desarrollo apical del diente deberá ser conveniente para la ubicación de una obturación radicular.

Técnica para el diente desvitalizado;

En la sesión inicial se obtendrá un acceso amplio a la porción coronaria de la cámara pulpar. Se eliminarán los restos

superficiales con cucharillas,pero no se penetrará en el conducto mismo para limpiarlos. Cualquier material enviado más alla del ápice en esta etapa puede comprometer una situación ya difícil. En la porción coronaria de la cavidad pulpar se colocará un trozo de punta absorbente mediana con una droga germicida suave y no irritante,p.ej., paramonoclorofenol alcanforado. La primera curación será sellada en el conducto con cemento, por no más de 48 horas.

Al sellar el diente por primera vez es preciso advertir al paciente que al primer signo de malestar el odontólogo deberá de ser informadp.

En la segunda visita hay que seguir un procedimiento estrictamente aséptico. Incluye el uso del dique de goma y la esterilización del campo operatorio. Se abre el conducto y se retira la curación. Luego se puede lavar el conducto con alguna de las preparaciones de cloro, como la cloramina,la solución de Dakin o hipoclorito de sodio,usadas en forma alternada con agua oxigenada. En esta sesión hay que ensanchar cuidadosamente el conducto radicular por medio de escariadores y limas hasta el diámetro requerido por los límites estructurales y biológicos del diente tratado,para que puedan ser retirados todo el material necrótico y que haya espacio para una medicación adecuada. L a longitud del diente será comprobada por los medios radiográficos, se dejará con algún medicamento apropiado al conducto y se sellará por 48 a 72 hs.

En la tercera sesión se penetra a travéz del cemento bajo estrictas condiciones asépticas.

Si el conducto radicular se encuentra libre de 1mal olor y exudado,se puede preparar el conducto para la obturación.

Algunas veces,los casos de este grupo se ven complicados por la pequeña zona de destrucción periapical que persiste ya concluida la terapéutica radicular. En algunos casos los tejidos periodontales se desprenden de la superficie radicular y es posible que quede una infección residual más allá del ápice. Para eliminar la infección de la región apical de ese diente está indicada la apicectomía o aun solo el cureteado radicular.

Federspiel; escribe que la apisectomía está indicada en especial en los dientes uniradiculares,claro está que sólo cuando las alteraciones patológicas no involucren más de un tercio de la raíz en la zona apical.

Los dientes desvitalizados,con su cámara pulpar intacta por la fractura.

Cuandoe el golpe no llega a eliminar parte alguna de la cotona,el traumatismo pulpar era mayor a causa de que el diente absorbía el impactow total de esa fuerza. Muchos de esos dientes terminan por perder su vitalidad pulpar. Esto puede ocurrir poco después del incidente o sólo varioa años más tarde. A menudo se descubre la falta de vitalidad nada más que por un lento cambio de color o de translucidez de la corona o durante un examen radiográfico de rutina. Es raro que dichos casos se revelen a causa de molestias que experimente el paciente.

Ocasionalmente,este tipo de diente toma una intensa co-

loración rosada en seguida después del accidente, lo cual indica con toda claridad de la extención de la congestión pulpar en dicha pieza dentaria. En la mayoría de los casos el curso de los fenómenos que suceden a esa congestión es definido. El color rosado se transforma en un gris muerto, sin síntomas dolorosos,exceptp quizás en las primeras etapas donde cabe la existencia de reacciones térmicas. Una radiografía del diente puede mostrar una rápida generación de una zona radiolúcida en torno del ápice y el desprendimiento del periodonto . Estos dientes an menudo no producen ningún malestar a su huésped y surge la cuestión en particular cuando no hay una zona radiolúcida evidente,de si deben ser tocados o no. Algunas veces los elementos de la región apical conatítuyen un quiste y de esta situación asintomática puede regenerarse una extensa destrucción ósea.

Tratamiento;

Existen ocasiones que al abrir un diente desvitalizado, sin síntomas,bajo condiciones asépticas, y , a las 24 horas de haberlas dejado colocadas las curaciones antisépticas,nos hemos encontrado con todas las señales de las primeras etapas de un abeceso agudo. Asi mismo, para eliminar todas las causas excitantes posibles de esta reacción inflamatoria inicial hay que poner cuidado cuando se abre la cámara pulpar y se coloca la primera curación con el objeto de no empujar hacia el periápice o de que no llegue un medicamento irritante a los tejidos apicales. Bajo ninguna circunstancia deberá introducirse un instrumento en el conducto radicular en esta primera visita.

La primera curación debe consistir en una torunda de algodón estéril humedecida en un germicida de relativa intensidad, como el paramonoclorofenol alcanforado,sellada en cámara por 24 a 48 horas. El tratamiento ságuiente seguirá un plan similar al trazado anteriormenta.

Como resultado de una amplia experiencia clínica,se sugiere un período de espera vigilante luego de haber obturado los conductos radiculares. Este consejo se aplica a casos de este tipo en los cuales hay poca o ningúna pérdida de tejido coronario y el dianta está desvitalizado y asintomático.

El tratamiento del diente decolorado que no requiere una restauración se resuelve por;

1.- Blanqueamiento o reemplazo de la corona con una restauración artificáal. La restauración cuando fracasa el blanqueamiento o no se lo intenta, el tratamiento de la corona decolorada asume un aspecto más radical .

Los diversos tipos de restauraciones que es posible emplear incluyen;

1.- Corona de acrílico con perno.

2.- Corona funda con perno.

3.- Corona de oro con frente vestibular de acrílico.

Se aconsejan los primeros dos cuando la corona del diente está fracturada y la porción remanente está debilitada por la falta de vitalidad . La corona con frente es aconsejable cuando queda una parte considerable de la corona natural.

La Corona de Acrílico con Perno.

Los sobresalientes resultados que hoy se obtienen con el tratamiento endodóntico proporcionan un pronóstico excelente para el diente sin pulpa. Por lo tanto es prudente planear la restauración coronaria del diente anterior fracturado y con obturación radicular ya en el pequeño, de modo que resulte fuerte y estéticamente satisfactoria y que pueda ser reparada o cambiada con facilidad en una feche posterior.

La corona de acrílico con perno cumple con todos estos requisitos.

En la porción vestibular se lleva el desgaste a un milímetro por debajo del margen gingival. Si quedara alguna parte de la corona natural hebrá que eliminar todo el esmalte, le cara vestibular de la preparación debe brindar un espacio amplio para el acrílico de modo que no sea un problema enmascarar el muñon redicular cuando se construye la corona.

Con una cucherilla se remueve laa obturación radicular.

Está contraindicedo el uso de una fresa para esta pperación, porque tiene tendencia e elterar la obturación radicular remanente. Con una punta de diamante pequeña, del diámetro adecuado, se da al conducto una forma de mayor a menor.

En la construcción de la corona de acrílico con perno se cuela en una sola pieza de oro duro el perno intrarradicular y la restauración del muñón coronario. La retención para el acrílico se logra por medio de una ventana a travéz del núcleo coronario.

La técnica de impresión con hidrocoloides es ideal en le construcción de este restauración. El colado se hace en oro.

La porción coronaria de acrílico se completa en el Lab.

TRATAMIENTO DE RAICES FRACTURADAS.

CLASE VI

La mayoría de las fracturas radiculares ocurren en piezas con raíces plenamente formadas y engastadas en hueso alveolar ya maduro. Las fracturas pueden ocurrir en el tercio cervical, en el tercio medio o en el tercio apical de la raíz. Las fracturas menos frecuentes y más difíciles de tratar son las que ocurren en el tercio cervical.

El lugar de la fractura aparecerá radiotransparente en exámenes radíográficos y se puede formular diagnóstico al hallar una línea radiotransparente que rompa la continuidad normal de la raíz.

Hargreaves y Graig; han insistido en que la calidad del diagnóstico en la radiografíe, en caos de fractura radicular, dependerá de la angulación del haz de rayos X en relación con la fractura y del plano mismo de fractura. Y demostraron que, cuando el rayo central no pasa directamente a travéz del plano de fractura, puede obscurecerse la imagen radiotransparente del lugar de fractura oblícuamente en dirección labio palatina, el lugar de fractura puede no detectarse radiográficamente. Se aconseja tomar radiografías en diferentes angulaciones,para poder observar la raíz dental en cuestión desde diferentes perspectivas.

El buen o mal éxito en el tratamiento de fracturas radiculares depende de la vitalidad del diente, la extención de la fractura y la parte de la raíz implicada. Si la fractura

está en el tercio apical o medio de la raíz,en un diente vital que no ha sido desplazado por el golpe, y si la línea de fractura no entra en contacto con la saliva o una zona de infección, el pronóstico es muy favorable.

Un diente con una fractura en el tercio cervicak de la raíz, también tiene considerable oportunidad de conservar su vitalidad, si las disposiciones citadas son evidentes y no hay movimiento apreciable de la corona.

FRACTURA RADICULAR CON PERDIDA DE ESTRUCTURA CORONARIA O SIN EELA.

Las fracturas radiculares se producen junto con la pérdida de estructura coronaria o sin ella. La frecuencia de fracturas radiculares es deleznable entre los siete y los 10 años. Esto se debe a que en esa edad las raices de los dientes anteriores permanentes no están totalmente desarrolladas. Tienden a ser avulsionadas o luxadas por el traumatismo,pero no fracturadas.

En relación con los dientes adultos completamente formados, si la fractura horizontal se produce en le parte media de la raíz o en su tercio apical,el pronóstico de conservación es bastante favorable. En un número sorprendente de estos casos, ambos fragmentos conservan la vitalidad. Ni siquiera las reacciones negativas registradas en el momento del accidente deben tomarse en cuenta.

La reacción positiva suele retornar poco después del choque y desaparece.

Forma de Reparación; La unión de los dos segmentos mediante tejido calcificado puede ser muy semejante a la forma en que cicatriza un hueso fracturado.

2.- Puede haber una falta de unión de la cual el tejido conectivo separe los segmentos y el cemento prolifere sobre las superficies fracturadas.

3.- La falta de unión de los segmentos está separada por tejido conectivo y un puente óseo. En los segmentos fragturarados se inserta ligamento periodontal normal.

4.- Los segmentos están separados por tejido inflamatorio crónico. El fragmento apical de la pulpa tiene mayor capacidad de conservar su vitalidad; el fragmento coronario se necrosa.

Kronfeld (1933) comentando raices fracturadas de dientes anteriores dice;

Poco después del accidente,la hemorragia que invariablemente tienen lugar dentro de la línea de fractura,se resbsorberá u organizará por fibroblastos y cementoblastos que crecen hacia adentro. Primero se formará un puente fibroso entre los segmentos. Más tardde ,el cemento se depositará a lo largo de la línea de fractura. Si los cabos de fractura radiculares están en estrecha adaptación,serán cementados juntos por el cemento y la continuidad de la raíz quedará así restaurada. Si las extremidades fracturadas están muy separadas,cada una será cubierta por el cemento. El tejido fibroso quedará entre ellas y no habrá unión. La cicatrización de este ti-

po puede ser enteramente satisfactoria para el mantenimiento de la función,supuestoque al fragmento coronario sea lo suficientemante largo para asegurar adecuado agarre periodontal.

El pronóstico de la fractura radicular horizontal(fractura perpendicular al eje mayor del dienta) depende principalmente de la altura en que se produce. En los dientes fracturados en el tercio coronario de la raíz puede salvarse el segmento radicular aunque el coronario se pierda.

Teniendo en cuenta que las fractures radiculares comprenden en primer lugar para iniciar su tratamiento.

1.- Reducción de la pieza desplazada y aposición de las partes fracturadas.

2.- Inmovilización y 3.- Observación minuciosa buscando cambios petológicos en la pieza lesionada o en la región apical circundante.

Cuando un paciente presenta fractura radicular los segmentos puedeb estar en gran proximidad o pueden estar separados. Si están separados deberán tratarse con manipulación digital del segmento coronario, y, bajo anestesia local,llevar las extremidades a aposición próxima, Si estos segmentos estan en estrecho contacto,se pueden lograr mejores resultados.

Después de reducir,debe inmovilizarse la pieza lesionada durante un modo suficiente para permitir la curación. El período puede ser de messs e inclusive años. Deberá colocarse al paciente en protacción antibiótica profiláctica durante una semana. Con ausencia de infección y con la estabilización de los fragmentos,la prognosis de fracturas radiculares de ter-

cio medio y tercio apical es muy buena. La prognosis de fractura de tercio cervical,es mala por la dificultad que existe para estabilizar el segmento coronario y a causa de la facilidad de infección en el área de fractura por bacterias de la fosa gingival y la saliva. Estudios realizados por investigadores han informado que desplazamiento coronario mínimo, reducción óptima y fijación inmediata son factores que lleva a prognosis favorable. También influirán en la curación la salud general del paciente y su estado bucal.

Si ocurren cambios patológicos durante el período de inmovilización,volverá a considerarse la retención de la pieza. En estas circunstancias,retener la pieza requerirá terapéutica de canal pulpar en el segmento.

Andreasen ha descrito tres categorías de curación basadas en criterios histológicos y radiográficos;

1.- Curación del área fracturada con dentina,rodeada de cemento y cementoide. Radiográficamente se puede discernir la línea de fractura,pero los segmentos están en estrecho contacto. Los márgenes de los segmentos están redondeados. Clínicamente,las piezas son firmes y dan reacción normal o ligeramente disminuidas a pruebas de vitalidad.

2.-Curación del área de la fractura por movimiento del tejido conectivo. Radiográficamente,una estrecha banda radiotransparente separa los segmentos,cuyos márgenes son redondeados. Clínicamente,las piezas son firmes, y por lo tanto,suelen reaccionar normalmente a las pruebas de vitalidad.

3.- Curación del área de fractura por interposición del hueso y tejido conectivo. Radiográficamente,se puede observar formación ósea entre los segmentos. Clínicamente,las piezas

son normales.

Clínicamente,pueden existir fístulas, y las piezas se presentan móviles y no vitales. Radigráficamente, el hueso asociado con la fractura es radiotransparente. Estos casos sè consideran fracasos.

Las fracturas en el tercio coronario de la raíz puede salvarse el segmento radicular aunque el coronario se pierda. Luego,puede aprovecharse el fragmento terminal extruyéndolo previamente por medios ortodónticos. Se ha detallado un procedimiento ortodóntico para hacer erupcionar el segmento radicular más allá de la encía. Si el segmento coronario fracturado sigue en su lugar, se hace una pulpectomía y ambos segmentos sa obturan con gutapercha. A continuación se coloca un perno con rosca en el segmento radicular y se talla en la corona una ranura rectangular a travéz de la cuál se fija un aparato de ortodoncia para desplazar la raíz hacia una posición funcional.

Si la corona falta,resulta más fácil fijar el mismo aparato. Una vez desplazada la raíz hasta la posición adecuada,se le retendrá ahí por dos meses y luego se le restaurará definitivamente con cofía y perno y una corona funda.

En otrosc casos de fractura radicular en los cuales el segmento coronario queda pero la pulpa está desvitalizada,hay que decidir si se incluye el segmento apical en la obturación delc conducto o se elimina quirúrgicamente. Si el fragmento apical es pequeño o está considerablemente desplazado en re-

lación al coronario y rodeado por una lesión,será preciso eliminarlo. Si el segmento apical es grande y se halla muy cerca del coronario,se conserva e incluye en la instrumentación y obturación del conducto. Si el diente no se mueve, el conducto se obtura comúnmente con gutapercha.

Si hay movilidad,se obtura el conducto con un material más rígido que tendrá a ferulizar ambos segmentos. Con este propósito se puede usar un implante endodóntico de cromo - cobalto lo que Kaiser denominó obturación ortopédica como la colocación de clavos en un hueso largo.

Si la fractura ha causado la movilidad del diente,es necesario estabilizar por medio de una férula. Se pueden usar férulas de plástico,ciertos élasticos o alambre y se dejan puestas durante unas seis semanas. También hay que retirar los dientes de la oclusión limitándolos para reducir el traumatismo durante el período de cicatrización.

Con los implantes endodónticos aplicados en fracturas de la mitad de la raíz en los cuales el fragmento coronario presenta una gran movilidad. Una vez efectuado el retiro quirúrgico del fragmento apical patológico,se talla una cavidad de acceso lingual corriente, hacia el conducto radicular del segmento coronario. A continuación se instrumenta el conducto y se le inserta el implante endodóntico más grueso, de modo que se extienda apicalmente a una distancia igual a la del fragmento eliminado. Así se restablece la longitud original del diente mediante el implante de cromo-cobalto. Aquí también es imprescindible que la preparación apical sea sellada por el implante que pasa hacia el espacio óseo.

El acortamiento de la punta del implante en unos 2mm. asegura que la misma llegue al fondo de la lesión ósea mientras ajusta firmemente en la preparación apical.

A este procedimiento debe aplicarse férula a la corona durante el período de cicatrización inicial. El hueso rellenará la zona que está al rededor de la raíz metálica y la movilidad será eliminada.

Es importante que señalemos la diferencia entre el implante endodóntico que pasa a travéz del diente hacia el hueso y los implantes endóseos o láminas metálicas que pasan a travéz de los tejidos blandos hacia el hueso.

Fracturas Verticales y en Cincel.

Fracturas radiculares verticales son aquellas en las cuales la línea de fractura está en el mismo sentido que el eje mayor del diente. Fracturas en cincel son à aquellas en las cuales hay una gran diferencia entre la altura vestibular y la lingual. Los extremos radiculares fracturados están uniformemente biselados y presentan aspecto de cincel.

El pronóstico de las fracturas verticales es malo ya que los segmentos fracturados generalmente no se unirán mediante callo. Lamentablemente las fracturas verticales casi siempre abarcan las superficies vestibulares y linguales de la raíz y la mera reparación del sector vestibular no proporcionará un resultado favorable. Por lo tanto, casi siempre está indicada la extracción.

A veces,se produce una fractura radicular vertical a consecuencia de la condensación excesivamente vigorosa de gu-

tapercha. Lo típico es escuchar un crujido en el momento de la fractura. Entonces el operador cree que puede atacar más conos de gutapercha en el conducto, aparentemente sin fin , a medida que el desplazamiento en los fragmentos bajo pre - sión proporciona un mayor espacio, en el conducto. La radiografía revela que hay desplazamiento de los segmentos fracturados,un gran espacio junto a la obturación de gutspercha o la extención de los conos de gutapercha hacia la zona periapical. La extracción del diente es el único recurso después de este tipo de fractura.

Las fracturas en cincel tienen un pronóstico igualmente malo. Los extremos biscelados agudos de los segmentos fracturados tienden a deslizarse uno sobre otro cuando actuán las fuerzas de la masticación,impidiendo la formación del callo, si la fractura se produce en la porción apical de la raíz, el fragmento apical puede extirparse quirúrgicamente,al mismo tiempo que se obtura el conducto del segmento coronario. Sin embargo,el nivel coronario de las fracturas en cincel suele estar en el tercio coronario de la raíz y la remoción del segmento apical deja soló una pequeña cantidad de raíz remanente. Por lo tanto,las soluciones son la extracción o el intento de aumentar la longitud radicular mediante la colocación de un implante endodóntico.

Los síntomas de fractura radicular incluyen molestia constante en mucosa vestibular y sensibilidad a la percu - sión o la palpación. Un signo común es la presencia de absceso crónico que se asemeja al absceso periodontal. Ocasio-

nalmente, un diente con fractura radicular es desvitalizado y tratado endodónticamente sin que se descubra la fractura . Ulteriormente puede aparecer una zona radiolúcida en el ápice o al lado de la raíz a la altura de la fractura, o en caso de fractura vertical, a lo largo de toda la longitud de la raíz,hasta el ápice, o puede originarse una lesión periodontal a la altura de la fractura.

Estabilización de los Fragmentos:

Los métodos comúnmente empleados para la estabilización de la porción coronaria del diente fracturado pueden ser discutidos bajo cuatro encabezados; ligadura de alambre,férula de bandas, férula colada y férula matrizada.

Ligadura de Alambre;

Seha empleado con éxito la ligadura con alambre ortodóncico,ya de bronce calibre 25,ya de acero inoxidable,calibre 30. El alambre se aplica rápida y simplemente como medida temporaria,seguida luego por la instalación de una férula estabilizadora, o se lo deja en posición y se lo ajusta cada dos o tres semanas.

La adaptación de alambre aparece diagramada en la siguiente figura,. La línea ininterrumpida representa el alambre pasado por la superficie vestibular del lateral,cervicalmente luego con respecto del punto de contacto (A), en torno de la cara lingual del central fracturado e incisalmente con respecto del punto de contacto (B). Hacia la superficie vestibular del central adyacente. La línea continua representa el alambre pasado de retorno de un modo similar. Al ser pasa-

do por cervical de un punto y por incisal del siguiente a - lambre no se deslizará ni hacia gingival ni hacia incisal, los dos extremos del alambre pueden ser ajustados mediante un retorcido cuidado (C) luego del cual se vuelve el extremo hacia el nicho interdental para proteger los labios. Esté método es útil como medida temporaria para un diente único fracturado.

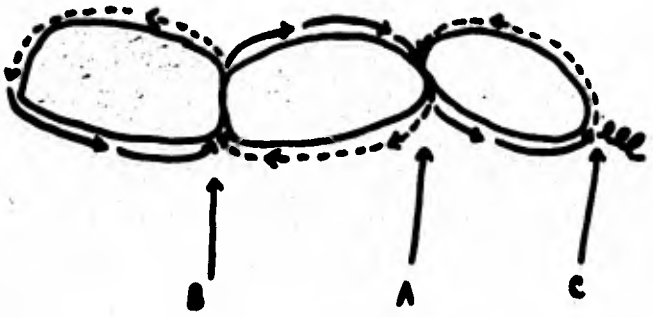

Fijación por hilos Metálicos:

Para ligar una pieza incisiva lesionada al incisivo y los caninos adyacentes se puede utilizar 15cm de hilo metálico de acero inoxidable de .029 pulgadas de diámetro(0.5mm).

Se impregna el hilo con solución esterilizada y se corta la extremidad en bisel para que,en caso necesario,atraviese el tejido. Se aplica el hilo con solución esterilizante y se corta la extremidad en bisel. Se aplica el hilo metálico por el aspecto labial de la pieza anterior. Una extremidad está a varios milimetros más allá de la superficie distal del canino. El otro extremo se pasa de labial a lingual pore el espacio interproximal entre el canino opuesto y el

premolar adyacente. Se pasa este extremo alrededor del aspecto lingual del canino,hacia el espacio mesial interproximal, y emerge por el hilo labial . Se dobla sobre el alambre labial hacia atrás,hacia el aspecto lingual, atravéz del mismo espacio interproximal. Se repite este proceso con cada pieza anterior hasta que pasa entre el canino y el primer premolar del cuadrante adyacente. Cada vez que el hilo emerge labialmente,se estira con unas pincetas;se utiliza un disco de rebajar para colocar el hilo metálico apical a la altura de contorno del lado lingual de la pieza.

Cuando se ha alambrado el segmento,se cruzan los dos extremos a 10 mm aproximadamente del canino. Los extremos cruzados se engrapan con un mango para aguja y se retuercen de izquierda a derecha hasta que el producto casi ha entrado en contacto con la pieza.

Se recorta el extremo libre y se vuelve hacia la abertura interproximal.

Para lograr mejor estabilización,se pueden reforzar los hilos con acrílico con una capa que los cubra.

La Férula de Bandas:

La construcción de una férula de bandas requiere más tiempo y habilidad,pero resulta quizá más rífida que la estabilización con alambres. Se construyen bandas para los dientes adyacentes al fracturado. Es adecuado el material utilizado para hacer las bandas soldadas. Se puede construir una tercer banda para la corona del diente fracturado y se unen las tres mediante soldadura. La férula de triple banda será cementada

en su posición con cemento de cobre negro. Se pondrá mucho cuidado en explicar bien al paciente la necesidad de que vigile que no afloje ninguna de las tres bandas. Si se aflojara una,el paciente deberá comunicarlo de inmediato, pués se puede producir una gran destrucción de esmalte dentro de una banda floja.

Como alternativa,en vez de construir una tercera banda para el diente fracturado, cabe soldar dos alambres sol - dados redondos,uno que contacte por vestibular y el otro por lingual con el tercio medio de la corona del diente fracturado y se los solda por los extremos de la banda. El estabilizador de bandas modificado será cementado en su posición y se advertirá al paciente la importancia de comunicar si se afloja una banda; y de una higiene muy buena, en especial alrededor de los dos alambres. No hay peligro de caries bajo los alambres; se toman precauciones higiénicas extras dado que el estabili-- zador permanecerá en posición por un tiempo de tres a seis meses.

Férula colada;

Este tipo de estabilizador exige el esfuerzo mayor para su construcción. Es altamente satisfactório,en especial cuando se requiere más de uno de los dientes adyacentes a cada lado para anclaje de la férula. De una impresión exacta del arco tomada con hidrocoloide o alginato,se vacia un modelo de revestimiento. Se encera la férula directamente sobre ese modelo y luego se reviste y se cuela. Es suficiente un espesos doble de cera de calibre treinta. Los bordes incisales de los dientes

anteriores y las superficies oclusales de los porteriores,en el caso en que éstos sean incluidos, deberán quedar libres para no alterar la oclución. Se cuela la férula en una aleación dura adecuada y se la pule,luego se cementa en posición con cemento de cobre negro.

Férula Matrizada;

Rápida y sencillamaente se puede construir un estabili - zador similar a la férula colada,mediante el llamado método de la matríz. Sobre el modelo se traza el contorno de la zona que será cubierta y a él se adapta una lámina de oro de 24 kilates,calibre 36, tendrá que ser adaptada en dos secciones una labial y otra lingual. De acuerdo con el mismo diseño se adapta un trozo de alambre de oro platinado calibre 18. Se ubica la lámina de oro en el modelo y se le superpone el a--- lambre redondo; se los une con cera en toda su longitud. La férula así unida será retirada y luego de colocarla en revestimiento para soldadura a gran temperatura,se procederá a unir el alambre con la lámina y a rellenar el espacio con soldadura de 18 kilates. Se limpia y se pule. Está férula constituye un estabilizador satisfactorio para una raíz fracturada.

Es obvio que no hay necesidad de estabilizador en una cantidad de casos de fractura radicular,en espedial cuando la fractura está en el tercio apical y los fragmentos están en buena posición. Como ya fuera sugerido, a menudo el paciente no tiene noción de está anomalía y ni siquiera consulta al odontólogo. No obstante, el proceso reparativo es expontáneo y eficaz.

Alambrado a Barras de Arco Quirúrgico.

Cuando una o varias piezas están fracturadas.Pueden emplearse barras arqueadas quirúrgicas para lograr mejor estabilización. Se ajusta la barra a las piezas de soporte,se hace que rodee a la pieza individual fracturada y se ajusta a la barra horizontal. Aunque esté método se puede utilizar -- más para inmovilizar piezas arrancadas o piezas parcialmente desplazadas.

Férula Acrílica

Se puede hacer una férula acrílica para cubrir las piezas necesarias,tomando una impresión y siguiendo las técnicas de aspersión o de pincelada,colocar el acrílico sobre el modelo. La férula deberá cubrir los dos tercios incisivos de las superficies labiales de las piezas,extenderse sobre los bordes incisivos y continuar 3 o 4 mm cervicalmente a lo largo de -- las superficies linguales.

Después de recortar y pulir,se cementa en su lugar la férula. Las férulas acrílicas pueden modificarse para abrir la mordida, y de esta forma aliviar la fuerza de mordida sobre las -- piezas traumatizadas.

DESPLAZAMIENTO DE DIENTES CON FRACTURA
O SIN ELLAS
CLASE VII

El desplazamiento de los dientes varía desde una modificación ligera de la posición por un ladp hasta el extremo de la pérdida total del diente (avulción), por otro.
El desplazamiento puede estar complicado por una fractura coronaria o radicular,aunque los dientes desplazados tienden a fracturarse menos que los que permanecen en su sitio.

Desplazmiento Parcial.

El desplazamiento parcial puede ser de uno de los siguientes tipos;

1.- Vestibular o lingual.

2.- Extrusión(espulsado de su alveolo).

3.- Intrusión (impulsado dentro de su alveolo).

La exploración física indica el tipo de desplazamiento y el grado de movilidad. Los dientes extruidos y los desplazados haciav vestibular o lingual suelen tener bastante movilidad, - mientras que los intruidos,puesto que fueron forzados hacia dentro del alveolo,tienden a estar muy firmes. Resulta fácil reconocer la extrusión o la intrusión debido a la diferencia de la altura incisal del diente traumatizado respecto a los adyacentes. Además,la radiografía de los dientes extruidos permite ver el contorno del alveolo dentario por apical al extremo radicular.

Aunque casi siempre el desplazamiento vestibular o lin -- gual se descubre de inmediato,no siempre es posible establecer

cuál era la posición vestibulolingual previa de los dientes. En pacientes con gran sobremordida o dientes anteriores a-- biertos en abanico de maxilar superior,el arco inferior no sirbe como referencia exacta de la posición de los antago-- nistas. Si son varios los dientes anterosuperiores desplaza- dos,el mismo arco superior puede ser de poca utilidad para-- establecer la posición previa de los dientes.

En este caso, los dientes serán reubicados según las -- pautas estéticas y funcionales más razonables.

Frecuentemente,el desplazamiento de un diente ocasiona la separación de las tablas vestibular y lingual y la seca-- ción del ligamento periodontal.

Las bolsas traumáticas que asi se cean pueden llegar a extenderse a veces casi hasta el ápice a lo largo de una su- perficie dentaria o más. Una vez reubicados y estabilizados los dientes desplazados,hay que comprimir las tablas alveola- res contra los dientes con presión digital firme,para evitar la formación de un defecto periodontal permanente . En este momento hay que registrar la profundidad de la bolsa. La le- sión periodontal creada por el desplazamiento dentario suele resolverse por cicatrización del aparato de inserción. Sin embargo,si se origina inflamación gingival la reinserción -- del ligamento periodontal no se produce y queda un defecto permanente. Por lo tanto el paciente debe conservar la zo-- na escrupulosamente limpia.

Hay que controlar la vitalidad de los dientes desplaza- dos y registrar los resultados para establecer comparaciones

con lecturas futuras. Con frecuencia,pese al gran desplazamiento,la pulpa puede conservar su vitalidad. Por ello no hay que hacer el tratamiento de conductos en el momento del traumatismo,salvo que la pulpa haya sido expuesta por la fractura.

a) Tratamientos de dientes extruidos y dientes desplazados hacia vestibular o lingual;

Los dientes extruidos o hacia desplazados hacia vestibular o lingual deben ser llevados a su posición normal. Si los dientes tienen movilidad la maniobra se lleva a cabo con presión digital suave,bajo anestecia local. Si un diente fue desplazado pero está firme en su nueva posición,hay que considerar la posibilidad de llevarlo a su posición normal con un aparato de ortodoncia. Esta recolocación es factible si el diente desplazado no interfiere en la función oclusal normal. El movimiento ortodóntico es conveniente,ya que las fuerzas son ejercidas con mayor lentitud y suavidad, por lo que son menos traumáticas para la pulpa y las estructuras periodontales ya traumatizadas que las fuerzas necesarias para hacer la recolocación con los dedos.

Los dientes extruidos que tienen movilidad a veces ofrecen resistencia cuando se trata de volverlos a sus alveolos debido a que en éstos se forman coágulos sanguíneos. Si la extrusión es ligera,es suficiente limar el borde incisal para restaurar el nivel incisal normal. Si la extrusión es grande y exige un excesivo desgaste oclusal, puede ser necesario crear una ventana apical para dejar salir la sangre a-

trapada. Esta ventana se crea haciendo primero una incisión semilunar pequeña sobre el diente desplazado. Se talla una abertura con una fresa redonda número 6 en la tabla vestibular expuesta a la altura del ápice del alveolo. La sangre acumulada en el alveolo va salindo por la ventana a medida que el diente es empujado hacia su posición normal.

Una vez recolocados los dientes desplazados que tienen movilidad, se deben estabilizar aplicándoles férula junto los dientes vecinos. Esto se hace con barras arqueadas,arco vestibular ortodóntico o ligaduras de alambre. También se puede colocar férula aplicando a las superficies resina compuesta para obturaciones. El tratamiento cuidadoso con ácido de las superficies ademantinas interproximales favorece la adhesión. Una vez reinsertado el diente,al cabo de tres semanas o un mes ,se quitan las férulas de resina compuesta y se pulen las superficies dentarias. Hay que quitar de oclusión los dientes desplazados para que no se sigan traumatizando. Las férulas deberán quedar puestas de cuatro a seis semanas,después de lo cual los dientes traumatizados deben estar firmes.

Si se requieren pulpectomía o pulpotomía debido a exposición pulpar ,se harán después de colocar la férula. Si se precisa una pulpectomía,la pulpa se extirpa con tira nervios y se colocará un cemento temporal. Se dejará para más adelante la instrumentación y la obturación del conducto,que se llevarán a cabo una vez retirada la férula,salvo que la aparición del dolor o tumefacción exijan el tratamiento de conductos más temprano. De requerirse una pulpotomía se hará por supuesto, en

en la primera sesión.

b) Tratamiento de Dientes Intruidos;

Los dientes intruidos suelen volver a su posición original luego de un cierto lapso,sin necesidad de maniobras. Generalmente,el único tratamiento inmediato es el de tipo paliativo en tejidos blandos. Si la erupción es lenta, se puede facilitar ortodónticamente por medio de un resorte - líneal fijado con cemento compuesto a la superficie vestibular del diente.

También se ha sugerido que en la sesión de urgencia el -- diente se lleva a su posición con pinzas para extracciónes. Está técnica es muy aconsejable cuando el diente desaparece en la apófisis alveolar o ha llegado al piso de las fosas nasales. Sin embargo, la recolocación forzada puede avulcionar el diente. Invariablemente,los dientes intruidos están firmemente fijos en el alveolo. Por lo tanto no se - necesita aplicación de férula,salvo que los dientes queden flojos debido a la recolocación forzada.

En un estudio meritorio, Andreasen comparó los resultados obtenidos mediante la recolocación ortodóntica o espontánea con los de de las recolocaciones quirúrgicas de - los dientes intruidos, son mejores los resultados logrados en las técnicas más delicadas.

c) Avulsión (arrancamiento)total.

El unico tratamiento para el diente totalmente avul-- sionado es la reimplantación,esto es la recolocación,del -

en su alveolo con la finalidad de lograr la reinserciém. La reimplantación se suele intentar después de avulción accidental de un diente; Sin embargo, a veces están indicadas extracción intencional y reimplantación.

Aunque la reimplantación suele dar resultados,el pronóstico final es malo porque casi invariablemente se produce la resorción radicular progresiva. El promedio de vida de un -- diente reimplantado puede ser de cinco a diez años;no obstante,el periodo de retención varía de unas pocas semanas a toda la vida.

Son diferentes las opiniones acerca de la conveniencia de conservar el ligamento periodontal que queda unido al diente avulsionado. Algunos autores opinan que el período de retención del diente reimplantado es proporcional a la cantidad de ligamento periodontal con vitalidad que haya en un diente en el momento del reimplante. Otros sin embargo, sostienen que no se obtiene ventaja alguna al conservar el ligamento periodontal. Los estudios sobre reimplantación experimental de -- Loe y Waerhaug indican que los dientes extraidos y reimplantados inmediatamente conservan la vitalidad del ligamento periodontal y que no puede ocurrir anquilosis. Desde un punto de - vista práctico,parece razonable conservar el ligamento periodontal vital e insertado cuando la reimplantación tiene lugar muy poco después de la luxación total o la extracción. Si un diente ha estado fuera de la boca durante un lapso considerable o cubierto por suciedad o fragmentos de otro material extraño es mejor quitar el ligamento contaminado con una gasa impregnada en solución salina,antes de la reimplantación.

Cuanto antes se reimplanta el diente después del accidente,tanto más favorable será el pronóstico de la reinserción. Frecuentemente el odontólogo recibe la noticia de que algún pequño ha perdido un diente por traumatismo. Se le dice al padre que lave el diente y que si no está cubierto de residuos ,lo vuelva a poner en el alveolo, Si ello no es posible,el diente debe colocarse debajo de la lengua del paciente a quien se lleva inmediatamente al consultorio.

Andreasen describe tres variedades de resorción después de reimplantación.

1.- Resorción de superficie;que existe normalmente y tiende a la desaparición espontánea no suele ser más profunda que de 0.02 mm.

2.- Resorción Inflamatoria,que es rápida y se relaciona con la inflamación del ligamento pperiodontal . La resorción inflamatoria puede detenerse extirpando la pulpa necrótica, limpiando el conducto y colocando Ca (OH)2. La eliminación minuciosa de la placa también evita la migración inflamatoria apical desde la gingivitis marginal.

3.- Resorción de reemplazo, o anquilosis,, en la cual el hueso alveolar se une con el cemento a la dentina sin interposición de ligamento periodontal. La anquilosis es el tipo más grave y rápido de resorción,pero puede tener a la curación espontánea.

Se experimentó que el 100 por 100 de los dientes que se colocaron inmediatamente en el alveolo. Se observó una rápida reducción de éxitos en proporción directa con el tiempo que el diente se encuentra fuera del alveolo,aunque la conservación

en saliva aumenta las posibilidades de lograr un resultado positivo. También recomienda no quitar el ligamento perio - dontal raspado sino limpiar la superficie radicular con gasa y solución salina.

Si la reimplantación se hace en un lapso razonable --- (minutos u horas) se considera que no hay que hacer primero el tratamiento de conductos. Sin embargo,si el diente estuvo fuera durante horas y se secó al aire,al parecer no interesa mayormente cuando se hace el tratamiento endodóntico.

Se recomienda hacer un tratamiento con penicilina durante dos o cuatro dias y dar una inyección antitetánica. Es importante hacer un control radiográfico de los casos de reimplantación. A las dos semanas hay que esperar ver resorción de superficie;el tipo que tiende a la curación espontánea. Si a las tres semanas la resorción aumenta pensaremos que se ha instalado la resorción inflamatoria. Esto exige extirpación pulpar inmediata,limpieza del conducto y colocación de Ca (OH)2. Cuando la inflamación parece haber cesado y se establece un nuevo ligamento periodontal en torno a la raíz, - hay que limpiar nuevamente el conducto y obturarlo en su totalidad. La resorción que aparece a las seis semanas es indudablemente ,resorción de remplazo o anquilosis,para la -- cual no hay tratamiento . Si el alveolo fue fracturado,se-- puede preever que habrá anquilosis en el 80 por 100 de los casos. Además cuanto mayor el paciente,tanto más lenta la resorción. En pacientes jóvenes, con renovación ósea rápida, es más probable que el diente anquilosado se reabsorba en el en el término de un año. Todo diente que queda afuera de la

boca durante mucho tiempo, particularmente si es secado por el aire,tiene asegurada la resorción de reemplazo.

Tratamiento después de la reimplantación hecha por el paciente.

Primero se hace el exámen radiográfico,y clínico del paciente. Si el odontólogo se asegura de que el diente está intacto y sin residuos cuando fue reubicado en el alveolo,no lo tocará, la radiografía no debe mostrar fractura y el diente debe estar relativamente firme en el alveolo. Se prueba la vitalidad de cuatro e cinco dientes vecinos así como la de los antagonistas y se anotan los hallazgos. Se dará anestesia si hay dolor en la zona y se colocará una férula provisional de acrílico flexible. La férula será usada unas tres semanas. Este es el periodo promedio para que el ligamento periodontal se reinserte en la nueva superficie cemental. Tan pronto como el diente esté firmemente insertado en el alveolo se hará el tratamiento de conductos corrientes.

La férula de acrílico flexible se le indica al paciente que la use día y noche con los dientes ocluidos ligeramente,Sin embargo,se puede retirar la férula a la hora de las comidas. El paciente evitará incidir los alimentos o comer substancias duras o resistentes durante las dos o tres primeras semanas que siguen a la reimplantación. Es preciso mantener perfectamente limpia la férula de acrílico y la zona que abarca ya que el desarrollo de una gingivitis alrededor del diente reimplantado impedirá la reimplantación.

La aplicación de esta férula de urgencia es mayor en niños.

Preparación del diente avulsionado para el tratamiento endodóntico:

Si el diente ha estado fuera de su alveolo por largo -- tiempo o está sucio y contaminado,se puede reimplantar con una técnica diferente.

1.- Se lava el diente desprendido con una gasa empapada- en solución salina.

2.- Se conserva el diente en una esponja de 5.5cm. empapada en solución salina y se puede hacer el tratamiento de - conductos en la mano,antes de la reimplantación.
Sin embargo,si no se dispone de equipo para el tratamiento - endodóntico,se puede hacer primero la reimplantación y la colocación de férula y más adelante el tratamiento de conductos.

Tratamiento Endodóntico.

1.- Se comienza el acceso a la cámara pulpar por lingual - con una fresa de carburo 702 U y se completa con fresas redondas apropiadas.

2.- Se extirpa luego la pulpa con un tiranervios grueso y se irriga el conducto.

3.- Se instrumenta el conducto hasta el ápice con escariadores según la regla de la dentina limpia y blanca. Se lima - la porción coronaria del conducto,se irriga el conducto con - hipoclorito de sodio y se seca con conos de papel y aire tibio.

4.- Se escoge el cono primario de gutapercha y se ajusta.

5.- En una plancha estéril se prepara una mezcla de cemento para conductos y el cono de gutapercha. Se inserta el cono y se usa un espaciador para permitir la introducción de más -

conos de gutapercha.

6.- Una vez llenado totalmente el conducto,se secciona todo exceso de gutapercha que haga protrusión en el ápice,con -- un instrumento caliente. Luego se quita la gutapercha y el cemento de la corona del diente. La cámara pulpar y el resto del conducto se rellenan con resina compuesta.

7.- Si hubiera alguna caries,se limpia y restaura con cemento compuesto,al mismo tiempo que la cavidad de acceso lingual.

8.- Se vuelve a colocar el diente en solución salina mientras se prepara el alveolo para la reimplantación

REIMPLANTACION:

El procedimiento de reimplantación comprende los siguientes pasos;

1.- Se anestesia la zona. Se raspa e irriga suavemente el alveolo con solución salina para eliminar sangre coagulada y todo material extraño que pueda haber entrado en el momento -- del accidente.

2.- Se retira el diente de la solución salina y se empuja suavemente hacia el interior del alveolo. Frecuentemente sucederá que el diente no llega al fondo del alveolo,o que una vez asentado se escurre fuera de esté. Esto se debe ala resistancia por la sangre atrapada en la zona apical a medida que es -- asentado el diente. En este caso,es necesario crear una ventana quirúrgica que permita la salida de la sangre al ser empujada hacia el fondo,del alveolo.

La ventana es hecha de la siguiente manera;

a) Se hace una pequeña incisión circular a la altura del fondo del alveolo dentario.

b) Se rechaza el colgajo y se expone la tabla alveolar - vestibular.

c) Empleando la longitud de la raíz como guía se perfo-- ra la tabla cortical con una fresa redonda número 6 a la altura del fondo del alveolo. La avertura que así se crea sirve de salida a la sangre que había estado impidiendo la inserción - completa del diente en el alveolo.

d) Entonces,se empuja el diente hacia el interior del alveolo hasta que quede firmemente asentado.

e) La incisión se cierra con un punto de sutura.

No es aconsejable abrir esta ventana cuando la tabla vestibular fue fracturada.

3.- Después de la reimplantación hay que apretar firmemente las tablas óseas contra el diente, a presión digital,ya que podrién haber sido separados durante la avulsión. Esto evitará la formación de defectos periodontales.

Colocación de férula.

El diente reimplantado ha de ser estabilizado con férula- para asegurar las probabilidades de reinserción, que puede ser de acrílico,flexible,según se describió,o de alambre,de bandas ortodónticas,de acrílico de fraguado rápido o de materiales -- compuestos colocados con un ácido como auxiliar.

Una vez colocada la férula,se libra el diente de la oclusión - limando al antagonista. Las férulas fijas deben quedar coloca-

das durante una semana. Al cabo de este período el diente debe estar firme en el alveolo.

Anquilosis después de reimplantación.

Después de reimplantación es frecuente que se produsca -- anquilosis. Los dientes adyacentes siguen erupcionando, dejando al diente reimplantado a la altura incisal original. Es posible restablecer el nuevo nivel incisal del diente reimplantado colocando una corona funda. Sin embargo, si la diferencia de altura es grande, lo indicado es hacer la extracción y el - reemplazo protético del diente reimplantado.

Reimplantación intencional.

La razón fundamental por lo cual haremos la reimplantación intencional es la imposibilidad de efectuar un tratamiento de conductos conservador y adecuado y la inconveniencia de realizar una intervención quirúrgica endodóntica. Hay que considerar la reimplantación intencional únicamente cuando la otra - alternativa existente sea la extracción.

En casos de reimplantación intencional, es posible reimplantar el diente muy pronto después de la extracción y se tratará -- por todos los medios de hacerlo para mantener la vitalidad -- del ligamento periodontal. Se prepara una férula de antemano. Ello evitará la manipulación innecesaria del diente después - de la reimplantación.

Pasos de la Reimplantación Intencional.

1.- El diente debe extraerse de la manera más atraumática posible y conservarse en gasa empapada en solución salina normal durante la obturación de los conductos radiculares

2.- Si se ha de reimplantar un diente posterior hay que -

recortar los ápices ya que no se justifica correr el riesgo de tener que hacer una ventana por medios quirúrgicos en estos dientes.

3.- Las partes accesibles de los conductos radiculares deben ser instrumentados y obturados de manera corriente, luego, se entrará por apical con una fresa redonda pequeña y se talla la recepción de la aleación carente de zinc. Una vez irrigados y secos los sitios preparados, se llenan con la aleación y se talla el exceso.

4.- Las preparaciones de los dientes con perforaciones o con defectos por resorción se hacen de manera similar. En estos casos, la obturación del conducto se hará antes de reparar los defectos.

5.- Se raspa ligeramente el alveolo dentario, se irriga con solución salina y se coloca el diente en su lugar.

6.- Se coloca entonces la férula y se conserva puesta durante tres semanas.

PERDIDAS DENTALES COMO RESULTADO DEL TRAUMA.

CLASE VIII.

Una pieza permanente anterior,perdida a causa de los efectos directos de un episodio traumatizante,o porque falló en reaccionar la terapéutica,puede requerir substitución prostodóntica. La substitución debe ser estética,funcionar al hablar y masticar,y evitar la inclinación de piezas adyacentes.

En pacientes jóvenes,se construyen instrumentos temporales removibles, y se dejan hasta que todas las piezas alveolares han hecho erupción,hayan disminuido los cambios de hueso alveolar y las cámaras pulpares hayan retrocedido para permitir la preparación de substitutos fijos.

Al construir el aparato temporal,habrá que tomar una consideración,las áreas en donde harán erupción las piezas, y deberá preverse dejar las áreas de erupción fuera del área de la dentadura,o poder retirar facilmente la dentadura en el área de erupción dental. Si se dejan brotar las piezas debajo de la dentadura,puede ocurrir una rápida descalcificación,en particular si las piezas no se cepillan frecuentemente.

El aparato removible puede construirse con acrílico,metal y acrílico juntos. La elección del material dependerá de la permanencia deseada,la función a que se le destine y el diseño del aparato.

El tipo de reemplazo temporario recomendable dependerá del temperamento del niño. En el niño descuidado e irresponsable sería inapropiado colocar una restauración removible, que de-

pende de la higiene para protección contra la caries de los dientes adyacentes.

El paciente nervioso es probable que experimente una gran dificultad en aprender a utilizar una dentadura removible.

El paciente cooperador e interesado,en cambio, asombrará por la satisfacción derivada de una restauración que superficialmente parece carecer de la adecuada retención.

Si se han de utilizar los dientes permanentes para estabilizar o ayudar en la retención de una prótesis destinada a reponer dientes anteriores desaparecidos,es preciso conocer el grado de desarrollo de las raíces. Un diente utilizado para retención o estabilización no debe ser sobrecargado antes de que su desarrollo radicular sea suficiente para soportar ese trabajo. Sugerimos que el primer molar permanente no debe ser utilizado hasta que el niño tenga 8 1/2 o 9 años y solo se recurrirá a él si la edad fisiológica corresponde a la cronológica según sea demostrado en las radiografías.

En estrecha vinculación con la erupción de los dientes permanentes está el proceso complementario de reabsorción de las raíces de los dientes deciduos.El proceso fisiológico normal de exfoliación de los dientes primarios no ha de ser interferido por ninguna prótesis oral. Una vez que la reabsorción de las raíces reducen el sostén de esos dientes,no deben ser sobrecargados. El segundo molar temporario,es un diente útil para la retención. Más allá de los 9 años el sostén radicular normal que le queda a ese diente es insuficiente para respaldar su uso continuado. Por fortuna,esta es la edad en que se estima seguro confiar en el primer molar.

El factor de susceptibilidad a la caries es bastante importante cuando se considera el tipo de restauración. Cuando es más compleja la forma que asume la reposición,mayor es la posibilidad de retención de alimentos ,lo cual es un individuo susceptible a la caries, puede resultar desastroso. Aún bajo las mejores condiciones,el mecanismo natural de limpieza de los dientes y de los tejidos bucales se ve perturbado por la inserción de una prótesis artificial,fija o removible. No es posible considerar una restauración permanente mientras el jóven paciente no haya alcanzado los 14 o 15 años de edad.

REMPLAZO DEL DIENTE.

Remplazo Temporario;

TIPOS:

Mantenedor de espacio simple.

Mantenedor de espacio simple,segundo tipo.

Puente ortodóntico,primer tipo.

Puente ortodóncico,segundo tipo.

Dentadura parcial removible,primer tipo.

Dentadura parcial removible,segundo tipo.

Dentadura parcial removible,tercer tipo.

Razones de un Remplazo Temporario.

1.- Mantenimiento del espacio.-el espacio creado por la pérdida de un diente anterior deberá mantenerse para que se produzca un desarrollo normal del resto del arco. La compensación de ese espacio mediante un movimiento intencional por recursos mecánicos o sin intención alguna al permitir que se produzca un desplazamiento no vigilado dará por resultado una mal

oclusión. El espacio puede mantenerse intacto solo por la intervención activa mediante la instalación de algún tipo de -- prótesis. Cuando se emplea un mantenedor de espacio,debe ser- designado y construido de modo que el crecimiento y desarro-- llo normal de los arcos prosiga sin tropiezos. La pérdida de dientes se produce a menudo durante este importante período e volutivo y la interferencia mecánica puede ser perjudicial.

2.- Conservación de una fonación correcta. Los niños adquieren hábitos con gran rápidez y, una vez formados,suelen ser -- persistentes. Con la pérdida de un diente anterior,el mecanismo de la fonación se ve interferido en parte, pero el niño pronto se adaptará para solucionar esa discrepancia; esa adaptación una vez establecida,puede influir en el habla de ese individuo para toda la vida. Por lo tanto,está indicada la ocupación -- del espacio para prevenir las alterecionas fonatorias.

3.- Estética. La importancia psicológica del mantenimiento del espacio cuando se considera el tipo de prótesis para un --- diente perdido.

4.- Función. La prótesis inicial deberá ser considerada temporaria.Es primordialmente,un mantenedor de espacio para conservar la fonación y la estética;no ha de ser sobreestimada como medio de restauración de una función completa.

Prótesis Temporaria:

Mantenedor de espacio simple; el mantenimiento del espacio creado por la pérdida de uno o más dientes anteriores se cumple con mayor facilidad con un mantenedor de espacio simple.Cuando se adopta este plan se ignoran los requisitos fonatorios,fun--

cionales y estéticos.Parece poco justificada esta acción,pero las circunstancias son diferentes en cada caso y en alguna ocasión está justificado este mantenedor.

Cuando los dientes adyacentes están completamente erupcionados y la formación radicular está avanzada, 1 año o más,cabe construir un mantenedor de espacio simple.Se preparan bandas por pulsado y soldadura de material de ortodoncia para bandas,adaptado a los dientes permanentes adyacentes al espacio,con exclusión del canino. Se unen las bandas mediante la soldadura a sus caras linguales de un alambre ortodóncico de 0.030, que se contorneará sobre la mucosa alveolar. La posición del alambre será tal que no interfiera la oclusión. Se instruye al paciente para la higiene mientras el mantenedor de espacio esta colocado y en cuanto el peligro derivado del aflojamiento de una banda,se requiere una atención inmediata cuando ello ocurre,si permaneciera floja sobre el diente se produciría una rápida descalcificación del esmalte recubierto.

Mantenedor de Espacio Simple segundo tipo; cuando los dientes anteriores adyacentes al espacio creado no están erupcionados por completo o cuando se trata de dientes primarios, el problema es más difícil. El espacio deberá ser conservado en tales casos por medio de bandas sobre los segundos molares primarios en los niños de más de 9 años,o sobre los primeros molares permanentes en los mayores de 9 años y se los une con alambre para ortodoncia de calibre 19. Los extremos de alambre pueden ser soldados a las bandas,pero es preferible realizar con facilidad ajustes periódicos. Se soldan tubos ortodónticos

verticales a las bandas por su cara lingual, y los extremos del alambre lingual que unen ambos lados calzarán dentro de esos tubos. Puede ser necesario crear cierres que mantengan el alambre dentro de los tubos.

La unión de alambre deberá realizarse en cómoda relación -- con los tejidos y razonablemente próxima a las caras linguales de los dientes, de la porción anterior del alambre lin-- gual saldrán unos espolones ubicados como para mantener en- posición a los dientes adyacentes al espacio anterior . El aparato debe ser construido con cuidado y exactitud de mo-- do que constituya sólo un mantenedor de espacio y no un dispositivo ortodóncico.

Puente Ortodóncico, primer tipo:

La evolución lógica del mantenedor de espacio simple -- con un fin de mejor cumplimiento de los requisitos fisiológicos de una restauración de dientes anteriores perdidos -- consiste en el puente ortodóncico. Los dos métodos de construcciónd del mantenedor de espacio ya han sido mencionados.

Cuando los dientes adyacentes están totalmente erupcionados y las raíces estan bien desarrolldas, se preparan ban-- das y se les une con un alambre de calibre 0.030. A este alambre se soldará el respaldo de una carilla de porcelana - de color, tamaño y molde adecuados, luego de haberla adaptado sobre los tejidos gingivales con precisión. La carilla, o las carillas, serán cementadas a sus respaldos con cemento - de cobre negro. La restauración descrita no sólo conserva - el espacio sino que también restablece la fonación y la fun

ción normal.

Puente ortodóncico segundo tipo.

El segundo método descrito para la construcción de un mantenedor de espacio simple estaba destinado alos casos en qué los dientes anteriores adyacentes al espacio no estaban erupcionados en su totalidad o eran de algún otro modo impropios para colocarles bandas. A este tipo también se le puede soldar un respaldo sobre el alambre lingual,previa selección y adaptación de las carillas de porcelana que luego serán cementadas en posición para completar el puente ortodóncico.

Dentadura Parcial Removible,primer tipo;

Los problemas de retención y estabilidad de una prótesis removible durante el período de erupción de los dientes permanentes y caída de los primarios es difícil. Las modificaciones progresivas del crecimiento de los arcos en el sentido del ancho,de la altura y en el anteroposterior introducen la necesidad de ajustes continuos para mantenerse a nivel con el desarrollo normal.

Primer Diseño;incluye un paladar completo,con o sin ganchos o estribos para su retención. La dentadura parcial de este diseño se retiene al principio por una fricción contra las caras linguales de los dientes permanentes y primarios. Si esta retención friccional retiene la dentadura por lo menos unas pocas semanas el paciente ha aprendido a mantener la dentadura por la acción de los músculos,lengua y labios. El material de la dentadura en contacto con los tejidos gingivales deberá ser aliviado en torno de los dientes para evitar la lesión de los-

tejidos periodontales.

La dentadura deberá ser lo más delgada posible para que interfiera lo menos posible en la fonación. Se aconseja el empleo de dientes y base de acrílico por su resistencia,liviandad y eficiencia de conjunto.

Cuando se utilizan ganchos para la retención lo hacen con la comprensión de que deberán ser adaptados con todo cuidado y que deberán ser reajustados de tanto en tanto. Si se colocan a edad muy temprana y no se modifican durante el periodo de crecimiento y desarrollo,habrá una marcada influencia de constricción de los arcos. Se puede hallar una solución;en su colocación en la dentadura por un tiempo y luego su eliminación cuando hubiera pasado el período de prueba. Cuando el paciente ya se acostumbro a la dentadura,no son más necesarios.

Dentadura Parcial Removible,segundo tipo.

La diferencia entre esta dentadura y el tipo palatino completo reside en el recubrimiento del paladar. Con esa reducción de la superficie cubierta se gana mayor lugar para la lengua. Un factor que es preciso estudiar la forma de herradura que es la línea de terminación periférica posterior. Su relación con las arrugas palatinas debe ser tal que el borde de la dentadura se ubique en una deperesión entre dos elevaciones de las arrugas. Hay una tendencia a la debilidad inherente a la forma de la dentadura y se requiere mayor cantidad de reparaciones que con el tipo de dentadura parcial en herradura,es inferior a la de recubrimiento palatino.

La Dentadura Parcial Removible,tercer tipo.

Este tipo de dentadura parcial recomendado es similar a la dentadura retenida por ganchos y con paladar completo,pero con un amplio alivio de los tejidos gingivales mediante el recorte de la base,retenida por abrazaderas de tipo Crozat,colocadas sobre los segundos molares primarios a los primeros permanentes.

Ha de señalarse que la clasificación arbitraria de los diseños para dientes anteriores perdidos,está sometida a muchos factores variables y a cada caso debe ser diagnósticado con toda propiedad antes de decidir un tipo de tratamiento.

DISEÑO DE ACUERDO CON LA EDAD.

OCHO AÑOS. está erupcionado el incisivo lateral,los tres dientes primarios por mesial del primer molar permanente están presentes y han experimentado una escasa reabsorción aún,de los modelos antes mencionados para la reposición de un incisivo central;la dentadura parcial de paladar completo,el tipo en herradura y el puente ortodóncico fijo que depende de los segundos molares primarios para su retención.

Cuando a esta edad se pierden los dos incisivos centrales no son adecuados los diseños de las dentaduras anteriores.Los laterales están en erupción y dos centrales artificiales flanqueados por laterales en erupción podrían no ser tolerados por los tejidos. Bajo estas circunstancias resultará eficaz un mantenedor de espacio por un año tipo de mantenedor de espacio simple.

NUEVE AÑOS; a esta edad los incisivos laterales han alcanzado casi por completo su posición. Las raices de los tres dientes primarios están semireabsorbidas y no se les debe usar para retención.(caninos,primer y segundo molar) Las raices de los primeros molares permanentes están muy avanzadas en cuanto a su desarrollo. La pérdida de un incisivo central a esta edad podría solucionarse con una dentadura parcial de paladar completo Con una prótesis en forma de herradura o con un puente - ortodóncico anclado en los primeros molares permanentes.

Cuando se pierden los dos centrales o un lateral y un central se puede emplear cualquiera de los dos tipos de parciales,pero esta contraindicado el puente ortodóncico.

DIEZ AÑOS; con los incisivos laterales plenamente en posición,es posible usar el mantenedor de espacio simple o el puente ortodóncico simple. A causa de los primeros premolares en erupción y de los dientes primarios reabsorbidas casi por completo,una dentadura parcial debe estar bien alejada de dichos dientes. Por lo tanto,es aconsejable el tipo de prótesis de Morgan, estos puentes se pueden aplicar a los once años;
Cuando se pierden los dos centrales o un central y un lateral,- no es satisfactorio el diseño del puente ortodóncico.

DOCE AÑOS; a los doce años todos los dientes permanentes- hasta el primer molar están erupcionados y también puede estar lo el segundo molar.

Además del puente de tipo ortodóncico,el paladar completo y el tipo de herradura se pueden emplear dentaduras parciales- con o sin ganchos,si se han pérdido varios dientes está indica

da una dentadura parcial.

Reposición Permanente;

La edad a la cual se puede colocar una reposición permanente ha sido tema de abundantes discusiones, Es probable que la restauración ideal sea un puente fijo. Es importante la preparación de los dientes pilares. Y en la conservación de la pulpa descansa la mayor esperanza de éxito. Un puente fijo,con preparaciones para coronas tres cuartos,es por lo general el tipo de prótesis aconsejeda,parece razonable suponer que el tallado de los dientes anteriores para dichos anclajes será relativamente seguro después de los quince años de edad. No se considerará el detalle de la construcción de un puente en este tema ya que el inicio de esta tesis se refirió su construcción.

Si estuviera contraindicada una prótesis fija,la segunda elección correspondería a una dentadura parciel removible.Esta deberá ser realizada de modo que sea adecuada a todos los principios fundamentales de un servicio apropiado de dentaduras parciales.

Cuando se pierde un incisivo central y se descuide esta situación de los demás dientes concomitantes con este cambio,es demasiado tarde en estos casos para recuperar el espacio original; reestablecido involucraría un tratamiento considerable con aparatos ortodóncicos.

TRAUMATISMOS EN DIENTES PRIMARIOS.

CLASE IX.

Cuando el niño empieza a caminar y está inseguro de sus pies,es algo probable el traumatismo de los dientes anteriores primarios.Es sorprendente la cantidad de veces que la -- criatura se cae o se golpea contra algo,que se lastime los-- labios y los dientes y que pronto resultan un incidente olvidado. Sin embargo a veces el traumatismo alcanza proporcio-- nes en magnitud y orientación como para causar una fractura- ó un desplazamiento.

Podriamos enumerar una amplia variedad de causas,pero en su mayoría están asociadas con la inestabilidad propia de ese período de aprendizaje. Raras veces carecen de la protección- de los labios los dientes primarios anteriores,de modo que no existe este factor predisponente relacionado con los dientes- permanentes. Es raro que resulten afectados los incisivos inferiores primarios.

El hueso alveolar y los tejidos de sostén del los incisivos primarios superiores no están maduros y por lo tanto se - encuentran en un estado de fluidéz,lo cual determina que la - manifestación más común de los traumatismos en estos dientes- sea el desplazamiento completo del tipo de la intrusión.

Cuando se produce una fractura coronaria,la pulpa suele - quedar expuesta,en razón de la forma del diente y de la extención de la cámara pulpar;con la fractura radicular es probable que se produzca un desplazamiento considerable. Un golpe simple sobre los dientes primarios sin ninguna de estas compli--

caciones será soportado fácilmente por las pulpas de esos dientes jóvenes. La necrosis pulpar ocasional suele manifestarse por la decoloración coronaria. Para decidir el plan de tratamiento es útil el conocimiento del estado de desarrollo y de reabsorción normal de los primarios anteriores.

INDICACION DEL TRATAMIENTO.

A. Registro de la historia clínica.

B. Registro de los resultados del exámen clínico.

C. Diagnóstico del caso: determinación del plan de tratamiento.

1. Fracturas de los dientes primarios: clase 9, división 1.

2. Desplazamiento de los dientes primarios: clase 9 división 2.

Fracturas de los Dientes Primarios: Clase 9, División 1.

a) Coronaria: habitualmente con exposición pulpar.

I. Pulpotomía, terapéutica radicular ó extracción.

II. Si pulpotomía o tratamiento de conductos, solo restauración temporaría de cemento.

b) Radicular.

I. Si favorable, recurrir a capítulos sobre fracturas radiculares.

II. Si desfavorable, como es general, extraiga.

III. No se necesita reposición.

Desplazamiento de los dientes Primarios: clase 9, división 2.

a) Desplazamiento parcial: intrusión.

I.Colutorios salinos calientes.

II. Espera vigilante.

b) Desplazamiento total.

I. No es necesario el reemplazo.

El tratamiento de los traumatismos de los dientes anteriores primarios puede ser considerado bajo dos encabezamientos. El primero incluye todas las formas de fracturas coronarias y radiculares y el segundo agrupa todas las formas de desplazamiento.

El tratamiento de los dientes es diferente en los primarios que en los permanentes a causa de ciertos factores peculiares de las circunstancias.por ejemplo en ocasiones es muy difícil obteher la cooperación de un niño de tres años o menor;a los cinco años es innecesaria una restauración de la corona porque la raíz ya se está reabsorbiendo normalmente y pronto caerá.

No obstante sería aconsejable en algunos casos disponer la construcción de una dentadura parcial de reemplazo simple por tres razones:

1.-prevención de la aparición de defectos en el habla.

2.- prevención del hábito de protrusión lingual.

3.- estética.

FRACTURA CORONARIA.

Es muy poco común la fractura de una pequeña porción de esmalte en un diente primario.Se cree que la explicación de ello se debe en parte a la forma de la corona,(cortona y regordeta) y en la delgadez del esmalte. Las fracturas coronarias suelen ser del tipo de la clase 3,con la pulpa muy expuesta.La protec

ción pulpar no ha resultado muy satisfactoria en estos casos. La pulpotomía es excelente, si el paciente coopera en todo momento.

La terapéutica radicular también es factible si todas las otras consideraciones justifican el tiempo y el esfuerzo requeridos para el éxito.

Entre los factores a considerar está la noción de que la necesidad del mantenimiento del espacio correspondiente a un incisivo primarionno es tan aguda para el permanente. Si desaparece una gran parte de la corona y se practicó con éxito la pulpotomía ó el tratamiento del conducto, podrá resultar difícil la colocación de una restauración temporaria. La actitud a adoptar si la raíz está sana y es difícil la restauración coronaria, consiste en dejar el muñón radicular con la sola protección del cemento, manteniendo en torno de un perno corto insertado en la entrada del conducto.

FRACTURA RADICULAR.

La mayoría de las fracturas que afectan a los dientes primarios se localizan en las raíces. Hay características concurrentes de desplazamientos marcados del fragmento coronario.

DESPLAZAMIENTO PARCIAL.

Este grupo incluye las extrusiones e intrusiones dentarias; en la dentición permanente son más comúnes las primeras y la inversa vale para la primera.

Intrusión.

La forma más común de desplazamiento observable en la arcada dentaria primaria se caracteriza por la desaparición parcial

o completa de uno o más incisivos dentro de los tejidos alveolares. A esto se le conoce como intrusión. Es poco lo que puede hacerse como tratamiento. A los padres se debe indicar que cuiden el aseo de la boca y principalmente la parte afectada -- ya sea a base de colutorios salinos calientes o con un lavado -- de la zona mediante un hisopillo de algodón humedecido en solución salina o de ácido bórico. Repetir varias veces a los padres que se debe presentar al niño para la revisión periódica del diente y que debe comunicar cualquier síntoma de molestia. La probabilidad de una necrosis les deberá ser explicada,así -- como la posibilidad de que si el diente retorna a su posición p pueda estar decolorado y que por fin se produzca una "postemilla" por sobre él. A veces se fractura la lámina ósea vestibular y puede comportarse como un secuestro.

Si se decide no extraer el diente afectado,hay que sondar - la bolsa ósea y eliminar todos los fragmentos flojos.

Estos dientes intruidos probablemente reerupcionarán en un tiempo relativamente corto,pero la necrosis final de la pulpa-- será casi inevitable.

Extrusión.

No es común el desplazamiento parcial del tipo de la extrusión excepto cuando es causado por una fractura radicular. El - tratamiento aconsejado para el mismo tipo de caso en la dentición permanente resultará satisfactorio.

DESPLAZAMIENTO COMPLETO.

Como se afirmó con anterioridad la pérdida total de un diente primario a resultas de un traumatismo es una de las manifes-

taciones más comunes sufridas por la dentición primaria.

En la discusión del tratamiento del desplazamiento total en la dentición permanente se describió la reimplantación. - En la dentición primaria no sería práctico un programa de tratamiento basado sobre la reimplantación.

La conservación del diente primario no (si bien deseable) es una necesidad tan grande como en el caso de un diente permanente. Se acepta el hecho de que un diente primario totalmente desplazado es un diente perdido,uno se enfrenta con la necesidad de mantener el espacio.

En general existe un acuerdo acerca de que a causa del tipo del crecimiento y desarrollo de la región anterior,no solo es innecesario un tipo fijod de mantenedor de espacio sino - que también puede ser perjudicial en razón de la limitación - que pone a la expansión normal de la zona. Esto es válido en especial para el maxilar superior.

COMPLICACIONES QUE AFECTAN A LOS DIENTES PERMANENTES.

La posibilidad de traumatismo del germen dentario permanente o del diente en formación como consecuencia de un traumatismo de los dientes primarios constituye un motivo de preocupación. La estrecha proximidad de las raíces del diente -- primario en reabsorción con el diente permanente en evolución convierte al desplazamiento forzado del primero en una perturbación diresta del segundo.

1.- Hipoplasia del Esmalte.

Se cree que una perturbación del órgano del esmalte duran

te la formación de la corona del diente permanente explicaría el esmalte hipoplásico del borde incisal del lateral izquierdo.

2.-Dislaceración.

Otro tipo de manifestación traúmatica en los dientes permanentes está constituido por la falta de alineamiento del ejemayor de los mismos.

Según la edad o etapa del desarrollo en el momento de la -- perturbación el defecto del diente se presentará en la unión - de la corona con la raíz o en la misma raíz.

3.- Interrupción de la Formación Radicular.

El transtorno ocasionado al diente permanente puede manifestarse por la interrupción del desarrollo radicular. Es difícil determinar si el diente conserva o no su vitalidad. El proceso de erupción resulta interferido en algunos de esos casos,no en otros.

CONCLUSIONES.

Al finalizar esta tesis,nos damos cuenta de que ha de condenarse la extracción dental apresurada en los menores de edad,a menos que el pronóstico sea desfavorable en las fracturas dentales sufridas,ocasionadas por algún accidente.

En la mayoría de los casos podemos rehabilitar un diente dando un tratamiento adecuado según el caso,ayudados con las pruebas de vitalidad y rayos X que son tan necesarios para un buen diagnóstico y por lo consiguiente un buen tratamiento de cualquier tipo de fractura ya sea que afecte a cualquier elemento estructural del diente o sea desplazado por completo del alveolo.

Los tratamientos que podemos aplicar son desde una protección pulpar hasta un reimplante dental,ayudados también de la endodoncia para que ningún paciente pierda dientes a temprana edad por algún trauma. El odontólogo tiene la obligación de mantener un diente después del trauma en buenas condiciones tanto funcionales como estéticas.

Para evitar que se produzcan mayores fracturas dentales en los niños y adolecentes se recomienda utilicen los protectores bucales al realizar deportes rudos que puedan lesionar el tejido dental.

BIBLIOGRAFIA.

1.- ODONTOLOGIA PEDIATRICA.
SIDNEY B. FINN.

2.- ODONTOLOGIA PARA NIÑOS.
JOHN CHARLES BRAUER.

3.- ODONTOLOGIA PARA EL NIÑO Y EL ADOLESCENTE.
MC. DONALD.

4.- ENDODONCIA 2a EDICION.
INGLE BEVEREDGE.

5.- CLASIFICACION Y TRATAMIENTO DE LOS TRAUMATISMOS DE LOS DIENTES EN NIÑOS.
ELLIS ROY GILMORE.

6.- ODONTOLOGIA PEDIATRICA.
SAMUEL LEYT.

7.- ODONTOLOGIA PEDIATRICA PARA NIÑOS Y ADOLESCENTES.
RUDOLF P. HOTZ.

I N D I C E.

	Pags.
CONTENIDO (TEMARIO).	1
PROLOGO	3
INTRODUCCION	4
ETIOLOGIA	6
FRECUENCIA	9
CLASIFICACION DE FRACTURAS DENTALES	15
REGISTRO DE LA HISTORIA CLINICA	24
EXAMEN CLINICO	27
REACCION DEL DIENTE AL TRAUMATISMO	31
TRATAMIENTO EN FRACTURA CORONARIA SIMPLE CON O POCA O NINGUNA DENTINA AFECTADA	38
TRATAMIENTO EN FRACTURA CORONARIA EXTENSA CON CONSIDERABLE DENTINA AFECTADA PERO NO LA PULPA CLASE II	47
TRATAMIENTO EN FRACTURAS CORONARIAS QUE AFECTAN A LA PULPA. CLASE III	67
FRACTURA MASIVA DE LA CORONA DENTAL. CLASE IV	80
DIENTE TRAUMATIZADO CON DESVITALIZACION,CON O SIN PERDIDA DE ESTRUCTURA CORONARIA	83
TRATAMIENTO DE RAICES FRACTURADAS	102
DESPLAZAMIENTO DE DIENTES CON FRACTURA O SIN ELLA	117

Pags.

PERDIDAS DENTALES COMO RESULTADO DEL TRAUMA ---------- 131

TRAUMATISMOS EN DIENTES PRIMARIOS ---------- 142

CONCLUSIONES ---------- 149

BIBLIOGRAFIA ---------- 150