

29.342

**UNIVERSIDAD NACIONAL AUTONOMA DE MEXICO**

**FACULTAD DE ODONTOLOGIA**



*Handwritten signature and scribbles*

**CLINICA QUIRURGICA**

**EN**

**TERCEROS MOLARES INFERIORES RETENIDOS**



**TESIS PROFESIONAL**

**QUE PARA OBTENER EL TITULO DE:  
CIRUJANO DENTISTA  
P R E S E N T A:**

**MARCELINO GARCIA RODRIGUEZ**

**MEXICO, D. F.**

**1982**

## CONTENIDO

	Pag.
1.- Introducción	7
2.- Historia clínica	9
3.- Indicaciones	14
4.- Técnicas radiográficas	21
5.- Clasificación	25
6.- Planeación de los procedimientos quirúrgicos	31
7.- Preparación general del paciente	34
8.- Instrumental quirúrgico	38
9.- Clínica quirúrgica	41
10.- Complicaciones operatorias	45
11.- Postoperatorio	67
12.- Conclusiones	74
13.- Bibliografía	76

## INTRODUCCION

La extracción de los terceros molares inferiores retenidos, forman parte integral de la odontología y el profesional debe de poseer una perfecta formación en este aspecto de su profesión.

Todoa los terceros molares inferiores retenidos deben de extraerse, ya sea que estén en mal posición o que no puedan hacer erupción, por falta de espacio.

Hay gran divergencia con respecto a la extracción de los terceros molares, algunos autores opinan que estos dientes no deben de extraerse, mientras no produzcan síntomas o signos radiológicos de lesiones, porque pueden servir posteriormente de apoyo a una prótesis o emigrar hasta ocupar el lugar de un segundo molar. Hoy creemos que la extracción de un diente antes de la aparición de los trastornos que puedan originar, es la conducta indicada a aplicarse.

La extracción de los terceros molares retenidos es más fácil cuando el paciente es joven, porque las membranas que constituyen el residuo del folículo dental entre el diente y el hueso, facilita la operación. A criterio de algunos autores que dicen que, la mejor ocasión para extraer los terceros molares retenidos es la edad en que se ha formado la corona.

No es fácil la extracción de estas coronas, porque por lo regular se encuentran profundamente situadas y giran cuando se aplica el botador. La ocasión para la extracción es cuando se ha formado los dos tercios o tres cuartas partes de la raíz aproximadamente. Eliminando así el riesgo de la curvatura anómala de los ápices y las exóstosis de las raíces.

En individuos de edad avanzada, la extracción se torna un poco más difícil, el hueso es duro y frágil, las raíces pueden tener exóstosis y la corona puede estar en contacto con el segundo molar, con resorción completa de los tejidos intermedios. Principalmente en sujetos anodónticos, la mandíbula es pequeña y débil por atrofía, y con frecuencia la falta de uso durante largo tiempo ha sido causa de un proceso de resorción en el diente, seguido de osificación que puede causar anquilosis entre las dos estructuras.

La fragilidad del hueso y la gran fuerza que para la extracción debe de ejercerse en tales casos, son las causas ordinarias de fracturas de la mandíbula.

## HISTORIA CLINICA

Los síntomas que presentan los pacientes no solo proporcionan la clave inicial acerca de la naturaleza del proceso patológico sino que ofrecen el mejor medio de establecer una relación adecuada con el paciente.

El cirujano dentista suele hacer un estudio clínico sobre el paciente antes de poder intervenirlo, debido a los peligros a que éste se expone, ya sea, por el tratamiento prolongado, la administración de sedantes eficaces, el tipo de anestesia y el mayor número de pacientes de edad avanzada que se presentan en el consultorio.

El propósito de realizar un estudio clínico es poder determinar si la capacidad física como emotiva del paciente nos permite tolerar un procedimiento dental quirúrgico y a la vez proseguir el tratamiento o si está indicada una consulta médica antes de la operación.

ESTUDIO CLINICO

Fecha \_\_\_\_\_

Nombre \_\_\_\_\_

Dirección \_\_\_\_\_

Edad \_\_\_\_\_ Sexo \_\_\_\_\_ Estado civil \_\_\_\_\_

Ocupación \_\_\_\_\_ Lugar de origen \_\_\_\_\_

## a.- Antecedentes personales no patológicos:

1.-Habitación \_\_\_\_\_

2.-Ventilación \_\_\_\_\_

3.-Servicios sanitarios \_\_\_\_\_

4.-Higiene personal \_\_\_\_\_

**Alimentación:**

Número de tomas de alimentos en las 24hs. \_\_\_\_\_

Horario \_\_\_\_\_ Hábitos \_\_\_\_\_

Cantidad y calidad de los alimentos ingeridos \_\_\_\_\_

\_\_\_\_\_

**Hábitos:**

Alcoholismo y tabaquismo \_\_\_\_\_

Edad de inicio \_\_\_\_\_

Frecuencia \_\_\_\_\_

Cantidad tomada en las 24hs. \_\_\_\_\_

Tipo de bebidas ingeridas \_\_\_\_\_

**Toxicomanías:**

Marijuana \_\_\_\_\_ Opio \_\_\_\_\_ Cocaína \_\_\_\_\_ Edad de inicio

\_\_\_\_\_ Otros \_\_\_\_\_ Vía de administración \_\_\_\_\_

Cantidad ingerida en las 24hs \_\_\_\_\_

Sírvase responder cada pregunta:

a.- ¿Durante los últimos dos años fue paciente de un hospital? \_\_\_\_\_

b.- ¿Durante los últimos dos años fue tratado por un médico? \_\_\_\_\_

c.- ¿durante el último año tomó algún medicamento o droga? \_\_\_\_\_

d.- ¿Es alérgico a la penicilina u otro medicamento? \_\_\_\_\_

e.- ¿Tuvo alguna vez una pérdida excesiva de sangre que requirió un tratamiento especial? \_\_\_\_\_

Marque las afecciones que haya tenido:

Problemas cardíacos

Deabetes

Hipertensión

Ictericia

Discrepancias sanguíneas

Anemia

Infecciones respiratorias

Lesión hepática

Fiebre reumática

Ataque de epilepsia

Trombosis coronaria

Mujeres ¿Actualmente está embarazada? \_\_\_\_\_

Fecha de la última regla \_\_\_\_\_



Padecimiento actual:

Noción de tiempo \_\_\_\_\_

Noción de sitio \_\_\_\_\_

Causa desencadenante \_\_\_\_\_

Evolución de cada uno de ellos \_\_\_\_\_

Síntomas generales:

Anorexia \_\_\_\_\_

Palidez \_\_\_\_\_

Fiebre \_\_\_\_\_

Astenia \_\_\_\_\_

Pérdida de peso \_\_\_\_\_

Adinamia \_\_\_\_\_

Terapéutica empleada

Tratamiento empírico \_\_\_\_\_

Tratamiento médico quirúrgico del padecimiento actual \_\_\_\_\_

Inspección general:

a.- Ambulante \_\_\_\_\_

b.- Sexo \_\_\_\_\_

c.- Edad aparente \_\_\_\_\_

d.- Actitud \_\_\_\_\_

Dr. \_\_\_\_\_

## INDICACIONES

Desde hace mucho tiempo el dentista suele hacer un examen físico y asistemático del paciente antes de iniciar un --  
tratamiento.

El propósito de realizar este examen es determinar si la capacidad física y emotiva le permite a un paciente dado la extirpación de un diente infectado.

La extracción sin peligro depende del estado físico -- del paciente, dada la circunstancia de la región o infección que esté presente.

Las indicaciones para la extracción de los terceros molares retenidos en pacientes con enfermedades sistémicas -- que se mencionan enseguida, deben ser diferidas por un médico hasta que éste indique que la operación puede realizarse con cierta seguridad.

- 1.- Enfermedades cardíacas.
- 2.- Angina de pecho (dolor cardíaco)
- 3.- Diabetes.
- 4.- Discrasias sanguíneas, que incluyen anemias sim--  
ples y graves, enfermedades hemorrágicas como la hemofilia.

- 5.- Trombosis coronaria
- 6.- Hipertensión
- 7.- Insuficiencia suprarrenal
- 8.- Ictericia.
- 9.- Osteoesclerosis
- 10.- Lesión hepática
- 11.- Infecciones respiratorias.

#### CONTRAINDICACIONES LOCALES PARA LA EXTRACCION

- 1.- Infección gingival aguda estreptococcica y fueses piroqueticas.
- 2.- Pericoronaritis aguda
- 3.- Sinusitis maxilar aguda
- 4.- Extracción en zonas con procesos malignos.
- 5.- Osteomielitis.

Indicaciones locales para la extracción de los terceros molares inferiores retenidos.

Todos los terceros molares incluidos deben de ser extraídos, cuando producen accidentes mecánicos nerviosos, inflamatorios, o tumorales.

Los métodos para la extracción de los terceros molares retenidos y no erupcionados son los siguientes:

En la hipoplasia de los maxilares y mandíbula existe - siempre la desproporción de éstos y los dientes.

También pueden incidirse trastornos reflejo hepáticos y neu--tróficos que traducen en herpes (canicie, eczemas,). El triumus debe de considerarse como una rescción antálgica.

La causa de irritación puede ser también de que el tercer molar inferior en vez de hacer erupción llega a detenerse en una pieza contigua.

La pulpa tanto del tercer molar como la del segundo molar inferior, es una de las causas más frecuentes de dolor - facial reflejo, cefaléas frontales, occipitales, con los síntomas más comunes que puede indicar la extracción de los terceros molares incluidos, pero habrá que diagnosticar y eliminar otras causas.

#### Accidentes mucosos

La pericoronaritis es una causa principal de la lesión blanda y tejido gingival que se hallan sobre el tercer molar retenido. El comienzo de la pericoronaritis está caracterizudo por la aparición del dolor, generalmente es leve, ligeros procesos inflamatorios con signos de dolor, tumor, calor y - rubor que duran dos o tres días; entre el capuchón y el molar en erupción pueden brotar unas gotas de pus y sangre y -

el proceso remite hasta un nuevo proceso inflamatorio. El estado del paciente es prontamente afectado, (fiebre, anorexia-astenia) los ganglios regionales son atacados.

El trismus acompaña el proceso (reacción antálgica), y la masticación se encuentra afectada.

El capuchón del tercer molar retenido en su región vecina puede presentar exsuvaciones de la virulenta microbiana, cuando se sospecha de la infección fusco-espirilar, el diagnóstico deberá confirmarse bacteriológicamente y aplazarse la extracción hasta que haya sido eliminada la infección.

Por estas razones el tercer molar en erupción, el seccorónico o la pericoronaritis, son el punto de iniciación de una gingivitis que puede presentar todo el aspecto de una úlcera membranosa.

La encía es traumatizada por dos factores: Las cúspides del tercer molar inferior y las cúspides del molar superior. La acción de los alimentos producen una ulceración demasiado dolorosa, a su vez es una fuente de dolores irradiados acompañados en general de un trismus como reacción antálgica.

El dolor ligero y localizado en la región inmediata al diente retenido, puede ser grave o agudo. Los terceros molares producen otitis, otalgia, el dolor puede ser intermitente, constante o periódico.

Existen otras complicaciones que se pueden encontrar - menos frecuentes, como las ya mencionadas, abscesos alveolares crónicos o agudos, osteitis supurativa crónica, afecciones de los ojos, como obscuridad de visión (ceguera).

#### Accidentes tumorales

Muchas veces el folículo dental en los dientes incluidos forman un quiste, que suele hallarse situado alrededor de la corona y aparece en las radiografías como un pequeño quiste de erupción inmediatamente por debajo de la encía.

La membrana del quiste, está adherida al cuello del diente, en algunos casos, los quistes alcanzan gran tamaño y pueden ser dentígeros o paradónticos. Los quistes pasan, frecuentemente inadvertidos hasta que llegan a adquirir tales dimensiones que desvían los dientes a considerable distancia

#### Accidentes mecánicos.

Los terceros molares retenidos que actúan mecánicamente sobre los dientes contiguos ocasionan modificaciones y trastornos a distancia, como se produce el tercer molar sobre el canino e incisivo lateral, lo cual desvía de su posición normal (apinamiento fino).

La constante presión que ejerce el tercer molar retenido o su saco dentario sobre este vecino, se traduce por lesiones en el cemento, dentina y aún en la pulpa de éstos dientes.

#### Caries o infección periapical

La caries puede producir a veces que el tercer molar ha erupcionado parcialmente, rodea la pulpa con la consiguiente infección periapical. Infección puede prosperar, extenderse al hueso por debajo de la línea de inserción del milohioideo y producir un quiste submaxilar. Los terceros molares estando en posición normal pero carreados deberán obturarse o extraerse antes de llegar a infectarse.

#### Síntomas Neurológicos

Los accidentes nerviosos ocasionados por el tercer molar en erupción, son idénticos producidos por los dientes retenidos sobre el saco dentario inferior. Orígenes

veces ciertos trastornos neurológicos entre ellos el dolor - que en ocasiones es referido a zonas inervadas, por cualquier de las otras dos ramas del quinto par o de los nervios -- que se anastomosan con él.



### TECNICAS RADIOGRAFICAS

Las radiografías informan al operador de múltiples detalles de interés quirúrgico. Los métodos para la obtención de una perfecta radiografía son: Extraoral, intrabucal, oclusal y ortopantografía.

En la película radiográfica del tercer molar en la posición intrabucal, debe de observarse con absoluta precisión la "totalidad" del tercer molar incluido, siendo éste el objeto de la intervención, el segundo molar, hueso distal y la zona ósea por debajo de los ápices, es decir la región del tercer molar retenido.

La radiografía del tercer molar debe de obtenerse con películas intrabucales comunes, sólo en caso de excepción - como problemas inflamatorios y trismus, se colocarán películas extraorales ya que éstas nos dan la posición anatómica - no distorsionada para interpretar las imágenes y son útiles para la intervención.

Para el examen radiográfico deben seguirse ciertas normas, con el objeto de obtener una imagen correcta y debe de seguirse una técnica individual para cada película. También permiten el planteo de la operación antes de iniciarla, con esto podemos lograr menos traumatismo; disminución del tiempo

po operatorio, menos probabilidades de infección y menos dolor postoperatorio.

#### Técnica intrabuocal.

No es posible colocar correctamente y sin trastornos la película, ya que al maniobrar al paciente se le provoca náuseas por la colocación de un cuerpo extraño en contacto con la lengua.

Se presenta una desviación mesial de la placa por los tejidos blandos de la rama ascendente, es más frecuente en los molares que están en posición horizontal (clase III) en la que el molar está retenido en la rama ascendente.

Para que la imagen del molar quede en la placa, el aparato debe de estar colocado perpendicularmente a la película.

El rayo central debe de ser dirigido al centro de la película, aproximadamente a nivel del espacio interdentario entre el segundo y tercer molar.

#### Técnica Extraoral

En casos particulares en que no puede tomarse una radiografía intrabuocal porque el paciente presenta trismus, inflamación en la región de la mandíbula, o presenta náuseas, debemos tomar una película extraoral. Varios métodos pueden emplearse para obtener una radiografía extraoral de la región del tercer molar.

Se pueden utilizar mesas especiales o el sillón dental, con este objeto en la posición clase III de retenciones horizontales, esta técnica es la adecuada y se obtiene colocando una placa radiográfica de 15 X 21 cm. en el porta película, - en contacto con la rama vertical y horizontal de la mandíbula en la cual se encuentra el diente retenido.

El tubo de rayos X se coloca encima del hombro del paciente del lado opuesto y su punta por debajo del maxilar -- con una angulación de 25 grados sobre la horizontal de la mandíbula y se dirige el rayo central en ángulo recto con la -- película.

#### Técnica Oclusal

Revela la posición bucolingual de la corona del tercer molar inferior retenido. La película deberá colocarse lo más atrás posible, hasta que toque la rama ascendente, se unen -- los dientes entre sí para mantener en plano oclusal la película. La cabeza va hacia atrás para mantenerla cerca del plano vertical, luego alejándola por rotación del lado afectado -- se dirige el rayo central en ángulo recto a la placa a través -- del borde inferior de la mandíbula.

### Técnica de ortopantografía

La ortopantografía, permite visualizar los dientes y huesos faciales sin tener que lastimar al paciente en caso de que presente trismus o procesos inflamatorios. La posición del tercer molar es más detallada ya que pueden ver en conjunto las ramas ascendentes del maxilar inferior, cóndilos, apófisis coronoides, proporciona la evaluación de la profundidad del maxilar inferior y en la relación con el conducto dentario.

La desventaja de este tipo de película es que no detalla con exactitud al tercer molar debido al uso de la pantalla intensificadora. El aumento de la distancia objeto-película provoca aumento de la imagen. La colocación del paciente depende del tipo de aparato hecho por el fabricante.

La radiografía y el haz de rayos X deben de girar proporcionalmente alrededor de la cabeza del paciente con la misma velocidad, con la finalidad de desdoblar el maxilar inferior y superior y mostrarlo en la película plana.

### CLASIFICACION

El tercer molar que está normalmente retenido provoca lesiones, a veces muy graves que permiten su extracción.

El estudio de esta clasificación permite planear los procedimientos quirúrgicos. Debe de establecerse su posición anatómica por medio de un examen radiográfico cuidadoso.

La clasificación sugerida por George B. Winter que incluye una parte de la de Pell Gregory es una de las más aceptadas.

Posición vertical

Posición mesioangular

Posición horizontal

Posición distoangular

Posición bucoangular

Posición linguoangular

Posición invertida

Relación del tercer molar con la rama ascendente y el segundo molar.

**Class I, - Posición vertical.**

La distancia entre el segundo molar cara distal y el borde de la rama ascendente, es suficiente para colocar el diámetro de la corona del tercer molar.

### Clase II.-

Cuando el diámetro del tercer molar es mayor que el espacio entre la rama ascendente y el segundo molar.

### Clase III.-

El tercer molar está todo o casi todo dentro de la rama ascendente.

### Profundidad en hueso

a).- La corona del diente del tercer molar retenido, - está por encima o a nivel de la cara oclusal.

b).- La corona del tercer molar retenido está por debajo del plano oclusal pero encima de la línea cervical del segundo molar.

c).- La corona del tercer molar retenido está a nivel de la línea cervical del segundo molar.

### Relación con el eje longitudinal

1.- Vertical, el eje longitudinal del tercer molar es paralelo al del segundo molar.

2.- Mesioangular, el eje está oblicuo hacia adelante y arriba del segundo molar entre 30 y 60 grados.

3.- Horizontal, el eje del tercer molar es perpendicular al del segundo molar.

4.- Distoangular, el eje mayor del tercer molar está -- dirigido hacia la rama ascendente. Su inclusión puede estar -- más o menos profunda.

5.- Bucoangular, el eje es perpendicular al plano de --- orientación del segundo y primer molar y la corona está dirigida hacia bucal.

6.- Linguoangular, el eje del tercer molar está dirigido perpendicularmente al segundo molar y primer molar, pero - su corona está hacia el lado lingual.

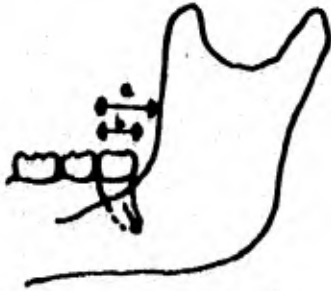
7.- Invertida, la corona del tercer molar está dirigida al borde inferior de la mandíbula y sus raíces hacia el plano oclusal; el eje oblicuo hacia abajo y adelante entre 90 y 120 grados, y puede estar oculto en el hueso.

Es muy importante conocer desde el punto de vista práctico y tomar en cuenta el número, forma y dirección de las raíces de los terceros molares inferiores retenidos.

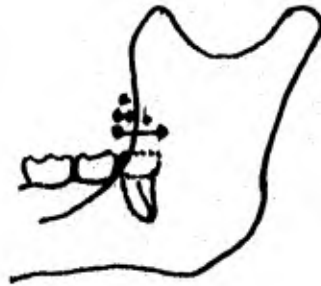
- a).- Raíces fusionadas
- b).- Raíces curvas y convergentes
- c).- Raíces divergentes
- d).- Raíces en dirección distal
- e).- Raíces en dirección mesial



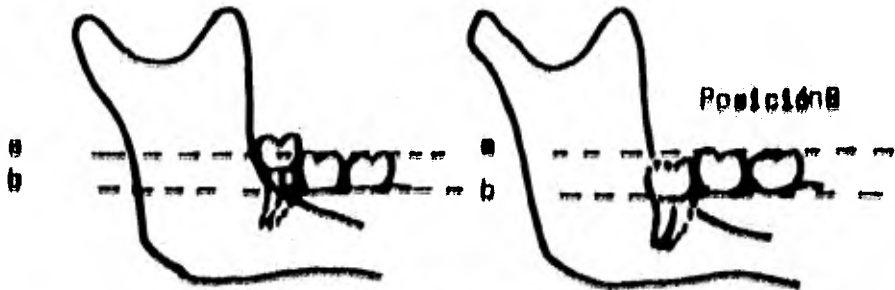
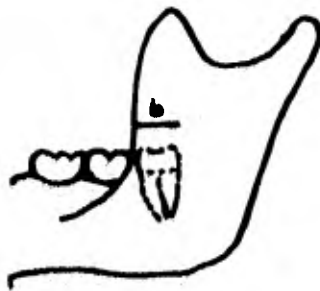
Clase 1.



Clase 2.




Clase 3.

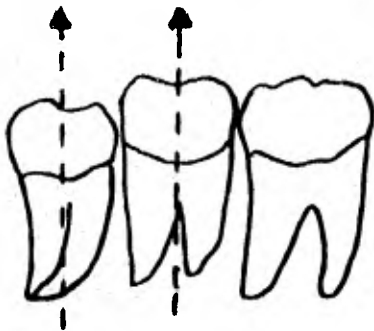


Posición A

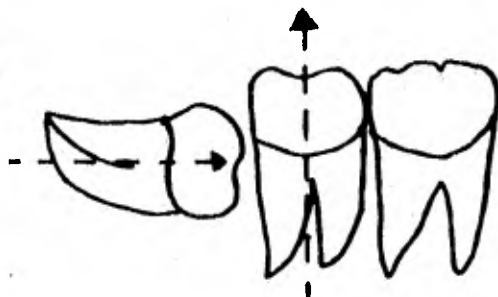
Posición B



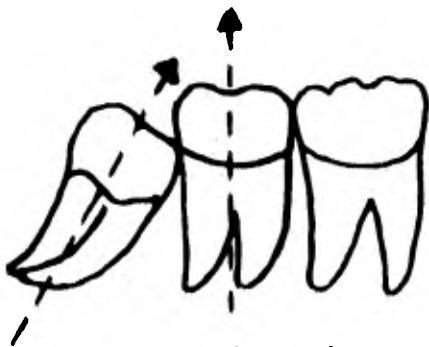
Posición C



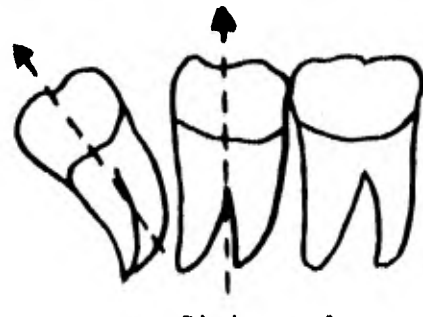
Vertical



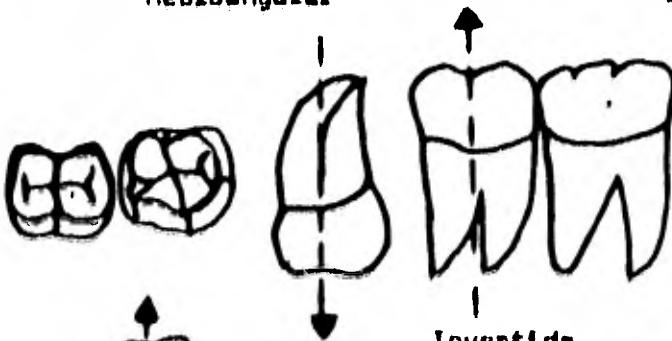
Horizontal



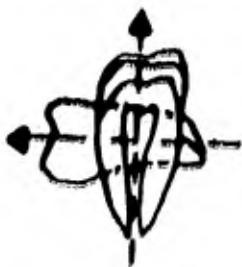
Mesioangular



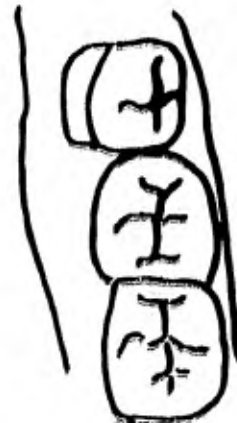Distoangular



Inverted



Buccoangular



Linguoangular

### ACION DE LOS PROCEDIMIENTOS QUIRURGICOS

La avulsión del tercer molar retenido debe de ser planificada cuidadosamente, ya que es un procedimiento en el cual la planificación de operación es muy restringida y de difícil acceso.

La operación es muy complicada ya que incluye tejidos blandos y parte de hueso.

El mantenimiento de una buena asepsia es muy indispensable ya que la zona a operarse está muy vascularizada e inundada instantáneamente de saliva, lo que hace necesario tener un apoyo de succión.

La extracción debe ser planeada cuidadosamente, haciendo indispensable el estudio radiográfico del tercer molar, conociendo el tipo de retención y su clasificación, pues conforme a esto se planeará la extracción.

Determinar la cantidad de hueso que debe ser removido.

El segundo molar sirve de apoyo al instrumento en su cara distal no debe tener ninguna movilización y deberá presentar toda su integridad.

El estudio de las raíces es aconsejable porque normalmente el diente es birradicular y sus raíces pueden estar fusionadas o también pueden presentar dos o más raíces que pueden bifurcarse y dificultan la extracción.

Examinar las raíces con relación al conducto dentario y su posición.

1.- El molar debe de presentar toda su integridad en la cara mesial.

2.- El segundo molar debe presentar en completo estado su corona, principalmente la cara distal.

3.- Forma y posición de las raíces del tercer molar.

4.- Forma del séptum inter-radicular

5.- Relación de la rama ascendente con la cara distal del tercer molar.

6.- El espacio que existe entre el tercer molar y el segundo molar.

7.- Forma y altura del tabique interdentario.

Trazer el colgajo a realizar tomando en cuenta la necesidad adecuada, con el fin de mantener la irrigación sanguínea del colgajo.

Decidir si ese diente retenido puede o no ser extraído por medio de seccionamiento; combinación de remoción ósea y seccionamiento, o la remoción ósea que rodea al diente. Si se decide por la remoción ósea, determinar la cantidad de hueso a remover, a fin de presentar una expansión adecuada.

Determinar el mejor método y los mejores instrumentos en la remoción del hueso.

Determinar la mejor dirección para elevar el diente retenido.

### PREPARACION GENERAL DEL PACIENTE

Los pacientes por lo general son ambulantes y necesitan poca preparación. Las personas cansadas o agotadas deberán descansar antes de la operación. A los individuos nerviosos se administrará una dosis adecuada de un sedante media hora antes de la operación.

A la persona que se le administrará anestesia general, se ordenará que suprima los alimentos un promedio de cinco horas antes.

La preparación para la extracción del tercer molar retenido es la misma que para la extracción ordinaria. En casos difíciles debe tomarse en cuenta la hospitalización, en particular si se extraen los cuatro terceros molares.

En el hospital y bajo anestesia general es recomendable la extracción de los cuatro terceros molares retenidos en una sola sesión a no ser que lo prolongado de la operación ponga en peligro la salud del paciente.

Sin embargo, la extracción del tercer molar en el consultorio es el método más adecuado.

Si no ofrece demasiadas dificultades puede extraerse - un molar superior y otro inferior del mismo lado. Posterior<sub>mente</sub> la del otro lado.

### Anestesia

La extracción de un tercer molar incluido exige técnica difícil y delicada que hay que practicar con sumo cuidado.

La anestesia para esta operación debe de satisfacer - dos requisitos: Ser completa y duradera. Debe de ser conti<sub>nua</sub> para que el operador pueda actuar sin interrupciones.

La anestesia troncular es la indicada en el consultorio para la extracción del tercer molar en particular sino se - dispone de un anestesista o de un ayudante para la administración de la anestesia general. Cuanto más difícil sea - una operación, más importante será elegir una forma menos - tóxica de anestesia local.

La saliva, la cual aumenta con frecuencia en grado con<sub>siderable</sub> por el sabor de la sangre y en particular si se - requiere operar en mejores condiciones de asepsia se pueden administrar atropina por vía subcutánea o bucal quince minu<sub>tos</sub> antes de la operación, aunque tenga que intervenirse - con anestesia local.

Debende hospitalizarse los pacientes que suponen considerable riesgo operatorio como los que padecen afecciones respiratorias, cardiacas o en aquellas en que está contraindicada la anestesia general.

Muchos cirujanos emplean el metohexital sódico (brevital) o el tiopental que son farmacos excelentes que se utilizan solos o en combinación.

Por vía intravenosa produce una acción rápida y satisfactoria, anestesia que puede aprovecharse para la extracción.

Tanto el metohexital sódico como el tiopental sódico proporcionan una inducción rápida y sin fase de excitación, además tiene la ventaja de poseer un efecto amnésico que permite la cirugía sin dolor.

El empleo del metohexital sódico como anestésico principal cuando no se usan en combinación con una premedicación de larga duración, permite realizar tratamientos de dos o tres horas en pacientes ambulantes.

El óxido nítrico y óxigeno se pueden emplear satisfactoriamente en los terceros molares incluidos, si se dispone-



de un anestesista con experiencia en operaciones bucales, en pacientes que requieren de anestesia prolongada no son tan inofensivos como se cree. Los alcohólicos crónicos o el que toma un buen trago antes de la operación, los fumadores, los toxicómanos, requieren más anestesia que la normal, en comparación con sujetos que hacen ejercicio al aire libre.

La preparación del paciente es la misma que para la ex doncia. La premedicación por vía intravenosa es lo ideal para que el efecto sea completo. Debe de administrarse cinco minutos antes de la operación ya sean barbitúricos o relajantes musculares. Si hay infección está indicada la administración de antibióticos.

### INSTRUMENTAL QUIRURGICO

Hay gran variedad de instrumental para la cirugía del tercer molar inferior retenido. La práctica para el cirujano es la que lo llevará para la elección del instrumental necesario.

La operación consiste en abrir la encía, levantar el colgajo llegando al hueso, practicar la osteotomía para localizar el tercer molar retenido y eliminar el objeto de la operación con los instrumentos de exodoncia (odontosección), y material quirúrgico.

Los escoplos, martillo automático, osteotomos, son tanto manuales como automáticos, como pueden actuar a golpe de martillo o pueden ser accionados por el torno dental y sirven para la sección del hueso y diente retenido.

Las fresas quirúrgicas son de gran utilidad para el operador, porque permiten que haya menos traumatismo y el cirujano está habituado al uso de las fresas.

Es muy importante evitar el calentamiento del hueso por el prolongado fresado ya que éste produce calor.

Las pinzas gubias, también se emplean para la osteoto--

mía en la resección del saco pericoronario, extracción de -  
fragmentos óseos.

Limas para hueso, sirven para alisar bordes óseos . des-  
pués que se ha extraído el molar.

Cucharillas para hueso, permiten eliminar granulaciones,  
trosos de saco pericoronario o esquirlas óseas.

Elevadores que basados en los principios de física per-  
miten la movilización y extracción del molar retenido, así -  
como de sus raíces dentarias.

Elevadores de Winter.

Elevadores de Barry.

Elevadores de Seldin.

Para la extracción de raíces se emplean los elevadores-  
de Clev-dent, a éstos pueden añadirse otros instrumentos que  
el operador crea conveniente para su propia técnica, en los-  
diversos tipos de terceros molares retenidos.

Es importante tener siempre a la mano:

Bisturí de Austin doble bisel, tijeras, porta-agujas, -- pinzas hemostáticas, pinzas de Kelly curvas y rectas, pinzas de curación y disección, fórceps, fresas quirúrgicas, separadores de labios, espejos separadores, material de sutura, - equipo de aspiración, además paños, compresas, aplicadores-esterilizados.

Es bueno trabajar con guantes y campos estériles, cubreboca y gorro, para el logro de una buena asepsia.

### CLINICA QUIRURGICA

Hay varias técnicas de extraer los terceros molares retenidos; pero es difícil comparar los resultados de diferentes técnicas, puesto que no hay dos casos que sean semejantes. En la extracción deberán conocerse los siguientes principios.

- a).- Conocer el tipo de retención y clasificarlo.
- b).- Planear la operación de manera que ésta exija la menor fuerza de palanca posible.
- c).- No sacrificar la perfección técnica a la velocidad
- d).- Realizar la operación bajo visión directa.
- e).- Evitar lesionar el segundo molar, su parodonto y - mucho menos tratar de fracturar el ángulo de la mandíbula.

En la extracción del molar retenido hay que seguir ciertos principios de física.

Conocer los tipos de género que podemos usar como palanca (elevador) para la avulsión del tercer molar.

En pacientes de avanzada edad se tomará especial cuidado ya que existe una sólida anquilosis entre diente y hueso lo que es un factor que favorece la fractura.

La extracción del segundo molar para facilitar la avulsión del tercer molar retenido se sigue con demasiada frecuencia y sin tener necesidad.

El único caso de la extracción del segundo molar es -- cuando la corona del tercer molar está por debajo de las raíces del segundo molar.

También cuando el segundo molar está cariado o infectado de tal manera que no tenga salvación.

Existen dos métodos para la extracción del tercer molar inferior retenido.

a).- Seccionamiento (odontosección)

b).- Osteotomía o resección del hueso

El seccionamiento consiste en dividir el diente en fragmentos para poder extraerlo, en muchos casos se combina la osteotomía seccionamiento. La osteotomía de la estructura ósea consiste en romper el hueso por medio de osteotomas, es coplos o fresas quirúrgicas. Después de resecar el hueso necesario para obtener el espacio suficiente, se extrae el molar con uno de los elevadores de Winter.

La técnica de resección fue ideada por Winter sintiendo una necesidad de un método operatorio que elimine la violencia y el traumatismo. Winter desarrolló el principio científico de los movimientos del diente durante una extracción y en la obra que publicó en 1926 puso su clasificación.

En la técnica quirúrgica del seccionamiento se usa con más frecuencia la fresa para la división del diente antes de extraerlo.

Ventajas que se obtienen en la división del diente:

- 1.- Se opera en un campo más reducido, lo cual significa menos tumefacción y trismus operatorio.
- 2.- Se acorta la duración del tiempo si se utiliza el escoplo automático.
- 3.- Disminuye el peligro de lesionar el nervio dentario inferior.
- 4.- se evita la fractura de la lámina externa e interna,

5.- El trismus se elimina dado que la causa es la elevación forzada.

El trismus no sólo es de la elevación forzada, sino también es la introducción de saliva cargada de bacterias a través de una incisión incorrecta en el surco vestibular donde los -- músculos pterigoideos externo e interno se complican, lo -- cual produce un estado espasmótico de la contracción de es- -- tos músculos.



### COMPLICACIONES OPERATORIAS

Los problemas en los cuales se le presentan al cirujano, es debido a los apresuramientos de la operación, el manejo - inadecuado de los instrumentos; lesión del nervio dentario inferior; fractura de la raíz; lesión del segundo molar; fractura del ángulo de la mandíbula; lesión del nervio lingual y control de la hemorragia.

Es importante que durante el acto operatorio el cirujano bucal preste especial atención a estos elementos ya señalados.

Siendo el conducto dentario un elemento importante y delicado, que en ocasiones puede estar en íntima relación con el tercer molar inferior retenido, ya sea por sus raíces o bien por todo el molar en ciertos tipos de retención, y por lo tanto es fácil de lesionar, ya sea con los elevadores o con el botador que ejercen una fuerza más allá de la exigida

El examen radiográfico que es de gran importancia para el operador, indicará si el molar esta en contacto con el nervio dentario inferior, también el lugar para la elevación del molar retenido por medio de instrumentos. La fuerza que se ejerce sobre las paredes óseas del conducto dentario inferior puede comprimir el nervio, lo que se manifiesta por --

parestesia o anestesia en la zona inervada.

La fractura de la raíz es un problema si está en contacto con el conducto dentario. Resulta difícil la extracción sobre el conducto, se plantea el problema de si la extracción del fragmento justifica el riesgo de lesionar el nervio o la arteria.

El operador experimentado podrá extraer el fragmento óseo sin tener que dañar el conducto dentario, tener cuidado de empujar el fragmento al espacio submaxilar a través de la delgada lámina lingual.

Algunas veces podemos lesionar la membrana parodontal, el borde alveolar por la fuerza que se ejerce al emplear el botador o el elevador, las crestas alveolares pueden fracturarse a veces durante la extracción, la lámina interna también suele fracturarse cuando el diente está en posición linguoangular y si el botador se aplica con bastante fuerza.

Tratar de evitar colocar el botador en el lado lingual ya que es fácil de romper la lámina interna,

El segundo molar que está en contacto con el tercer molar es de interés para el operador conservarlo en óptimas condiciones, ya que puede luxarse parcialmente al tratar de

extraer el tercer molar, evitando el paso del riego sanguíneo de los ápices con la consiguiente necrosis de la pulpa, también puede originarse una pericoronaritis que haga doloroso el segundo molar durante largo tiempo.

La fractura de la mandíbula puede presentarse en el mal manejo de los instrumentos y la fuerza excesiva en la extracción. También se produce por la fragilidad del hueso; edad del paciente; anquilosis alveolodentaria y la posición del molar.

El nervio lingual suele lesionarse por la negligencia del operador, resbalamiento del botador o el empleo del elevador con demasiada y no regulada fuerza.

El nervio lingual se regenera al se unen sus extremos adecuadamente.

La rotura de instrumentos por defectos del metal se observa algunas veces, ésto se debe a que no se ha hecho la apropiada preparación quirúrgica para extraer el diente, y a la vez de completar esta etapa previa, se ejerce más fuerza cuando el diente no cede, y el instrumento se quiebra, las fresas pueden romperse cuando se está dividiendo el molar, ésto no tiene importancia, una nueva fresa aplicada de bajo de la rota ayuda a extraer ésta.

REMOCION DE LOS TERCEROS INCLUIDOS

EN SUS DISTINRIACIONES

### REMOCIÓN DEL TERCER MOLAR POSICIÓN VERTICAL

El tercer molar en posición vertical es una de las avulsiones más difíciles, ya que, con frecuencia el tercer molar se encuentra por debajo de la rama ascendente lo que imposibilita la colocación de un instrumento entre el segundo y el tercer molar.

La incisión se practica sobre la mucosa que cubre al molar retenido y se prolonga hasta la corona cara mesial del primer molar.

La incisión deberá tocar hueso para poder efectuar el desprendimiento del colgajo. Esta incisión llegará en parte hasta la cara distooclusal para poder efectuar la osteotomía distal con fresa de fisura.

La incisión festonea la cara oclusal del segundo molar cara distal y bucal a nivel de la lengüeta entre el segundo y el primero, para lograr un mejor campo operatorio.

El colgajo se desprende con un periostiotomo en toda su extensión para poder visualizar sus caras dentarias, con frecuencia se halla bastante tejido cicatrizal que se retira con un bisturí. En muchas ocasiones debemos de resecar bas-

tante hueso a fin de descubrir la superficie de oclusión y vestibular del diente .

En la eliminación del tercer molar su corona deberá ser dirigida hacia la rama ascendente del maxilar, debemos quitar hueso distal para lograr un espacio mayor que el de la corona. La parte distal se elimina con una fresa de figura.

Si la raíz está en sentido distal será necesario resecar una zona considerable de la rama del maxilar por detrás del molar para poder inclinar la corona, o bien resecar la parte distal del molar para formar un espacio mayor para girar el molar.

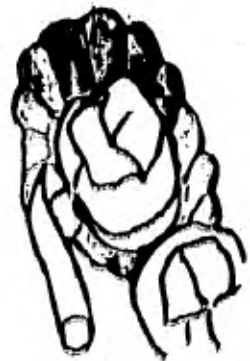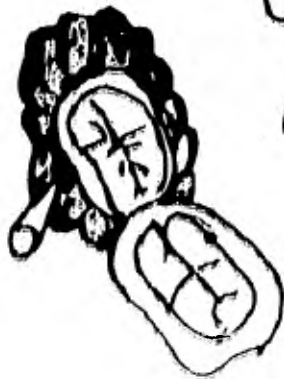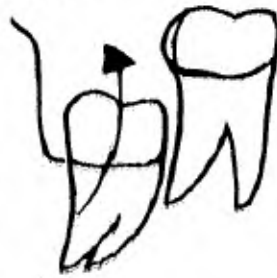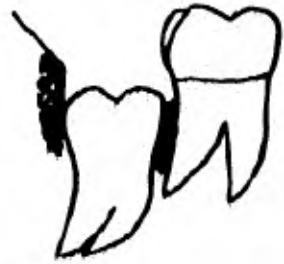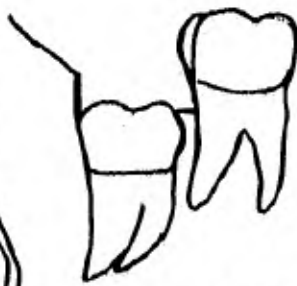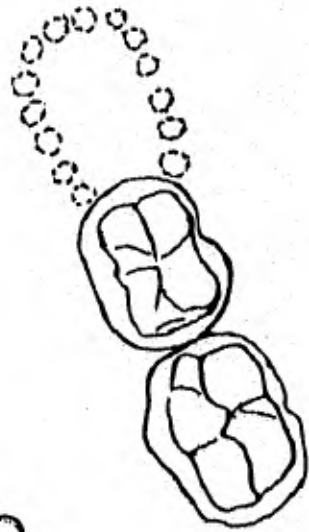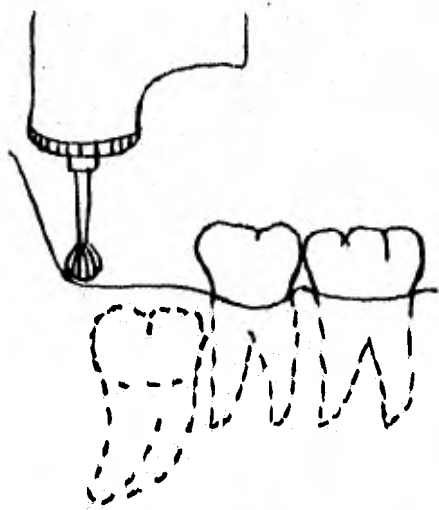
Cuando la raíz está curvada mesialmente será necesario resecar la parte mesial de la corona a fin de introducir el elevador entre la cara posterior y el hueso alveolar e inclinar el elevador hacia adelante.

La extracción se logra si el método de apalancamiento es el adecuado, y si hay espacio entre el segundo y tercer molar, El elevador se introduce en el espacio interdentario en forma de cuña tratando de desplazar el tercer molar hacia el lado distal, elevando y luxando el molar.

El movimiento del elevador se hace girándolo sobre la cara mesial y dirigiendo el molar hacia el lado distal y hacia arriba.

Si la luxación no ha sido suficiente el elevador se coloca en un nivel más abajo para dirigirlo nuevamente hacia el lado distal.

Luxado el molar se puede extraer con un fórceps o con el mismo elevador. Después de la extracción se quitan esquirlas y fragmentos óseos que pudieran ocasionar una lesión.





REMOCION DEL TERCER MOLAR POSICION MESIOANGULAR

El tercer molar en posición mesioangular puede o no estar trabado debajo de la corona del segundo molar.

La incisión se hace abarcando la cara distal del tercer molar y festoneando la cara bucal del segundo y primer molar. El colgajo se eleva cuidadosamente con una cureta de Molt - empezando donde el periostio no está unido al hueso; cuando el sitio es ampliamente visible y el hueso expuesto, se coloca un separador bajo el colgajo y se mantiene contra el hueso.

La osteotomía se realiza a escoplo y a fresa de fisura - logrando resecar el hueso por el lado mesio-distal del molar retenido. De aquí en adelante todo depende de si haya o no - espacio suficiente para la extracción del molar sin dañar el segundo molar.

El nivel de oclusión del tercer molar inferior no tiene importancia ya que la profundidad del molar en el maxilar inferior indicará la cantidad de hueso a resecar para lograr la remoción, la elevación del molar se puede lograr por apalancamiento y la fuerza se aplica por debajo de la cara mesial - con un elevador en bayoneta, antes de luxar se debe crear un espacio excavando el hueso por detrás del molar, la fresa

de fisura logrará hacer un espacio más grande que el de la corona .

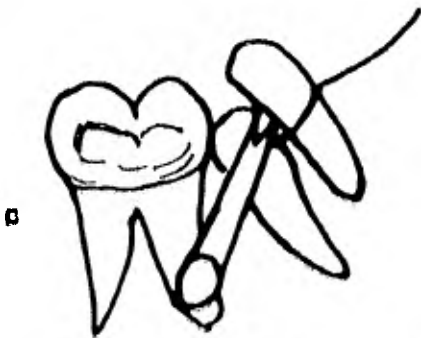

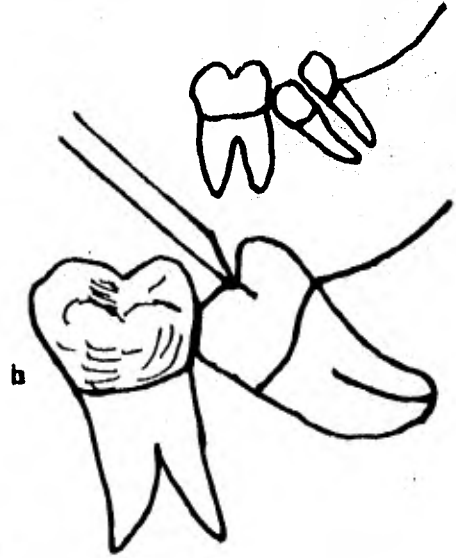
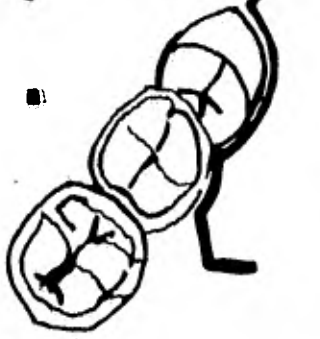
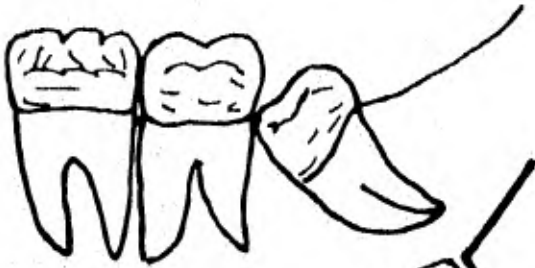
Si el molar está sumamente incluído y no puede haber lugar para colocar el instrumento, se logrará resecar solamente hueso del tercer molar y no hueso del segundo molar.

En la extracción se introduce un elevador en la cara mesial del diente retenido, en la cual se aplica desplazando el mango hacia abajo en su función de palanca en apoyo sobre el hueso distal logrando colocar el molar en posición vertical y desplazarlo hacia arriba y distalmente, logrando así sacarlo del alveolo, incluso si están sus raíces curvadas. Hacia mesial sus raíces, la extracción se realiza por medio de odontosección.

La avulsión se realiza por odontosección cuando por la cara mesial del molar incluído está trabada debajo de la cara distal del segundo molar. Dividiendo el molar según su eje mayor con un escoplo recto aplicado sobre la corona, se tira el molar en dos porciones mesial y distal. Se extrae la porción distal con un elevador ubicado en el espacio creado por la división, la eliminación de la parte distal se puede hacer con un elevador de Winter recto aplicado sobre la cara accesible ignorando el lado distal.

La extracción de la porción mesial se realiza colocando un elevador de Winter contra la cara mesial del segmento mesial, actuando el elevador como palanca de apoyo en el fragmento óseo logrando así la elevación de la porción mesial - mediante el desplazamiento del mango hacia abajo.

Los fragmentos óseos se levantan de la herida con una cureta pequeña y los bordes de la herida se alizan con la lima, por último se sutura con catgut tres cerros.



### REMOCION DEL TERCER MOLAR POSICION HORIZONTAL

Normalmente a los terceros molares incluidos en posición horizontal, su extracción permite realizarse por medio de odontosección. En este tipo de casos la odontosección es muy indispensable ya que permite el menor riesgo y disminuye el tiempo operatorio y menor traumatismo para el paciente. Cuando el molar está alojado profundamente, la división del diente retenido en porciones es mucho más fácil que tratar de sacarlo de una sola pieza. La extracción del molar entero es posible siempre y cuando haya espacio entre la superficie de oclusión del tercer molar y la cara distal del segundo molar, y si las raíces no están en sentido mesial.

La incisión se extiende desde la parte distal de la mucosa que cubre el molar hasta el espacio entre el segundo y el primer molar, y desciende hasta el surco vestibular. El desprendimiento del colgajo vestibular se hace con una espátula de Freer, después la resección del hueso a base de escoplo de manera que quede al descubierto el molar y buscar el acceso a la cara mesial y eliminar hueso bucal y distal con la fresa. Lograda la osteotomía se procede a dividir el diente según su eje mayor, con el escoplo a doble bisel que se coloca en la cara oclusal del molar retenido.

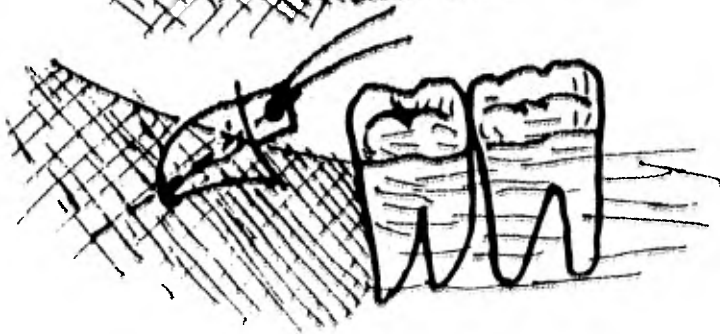
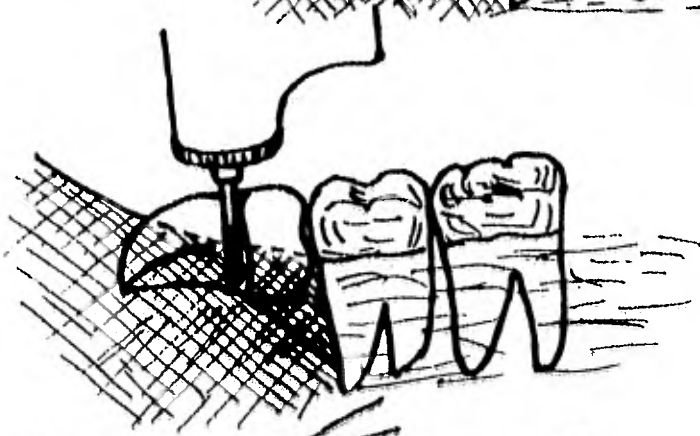


Lograda la división se procede a la elevación de la parte distal de molar con un elevador de Winter que se introdu-

ce en la división del molar y proyectando la cara distal - hacia arriba y hacia el lado distal; extraída la porción distal, con un elevador de Winter No 2 se introduce nuevamente en el acceso mesial del hueso y cara mesial del molar se remueve hacia arriba rotando el elevador hacia abajo, logrando elevarla hacia el lado distal. Cuando hay un accidente y se fractura la raíz, la luxación se llevará a cabo con un botador de Cryer introducido debajo de ésta. Para extraer raíces curvas es necesario hacer un pequeño orificio donde colocar el botador y se dirige hacia abajo y adelante.

Pueden extraerse las raíces juntas pero es más adecuado separarlas cuando una esta mesialmente y la otra distalmente curvada.

La luxación del molar sin tener necesidad de dividirlo se logra si hay suficiente espacio entre la rama ascendente y el segundo molar. En esta habrá que resecar bastante hueso que cubre la raíz; sin embargo, cuando el molar retenido se encuentre profundamente y es necesario colocar el elevador - debajo de la corona y la considerable presión que pueda ser necesaria para elevarlo pondrá tal vez en peligro el segundo molar y el conducto dentario.

La lesión del ápice del primer molar y la compresión de el segundo causarán indeseables complicaciones, que pueden - evitarse por la técnica de odontosección.



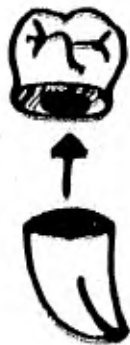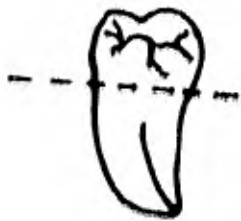

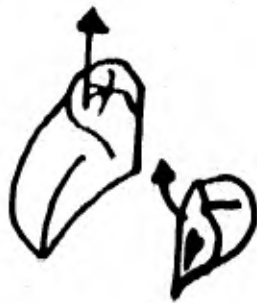

### REMOCIÓN DEL TERCER MOLAR POSICIÓN DISTOANGULAR

Este tipo de retención es difícil su avulsión, ya que el molar retenido se encuentra demasiado alojado dentro de la rama ascendente, y la corona se encuentra lejos de la corona del segundo molar, lo cual no permite un apalancamiento que sirva para poder elevar el molar. Lo más indicado es el seccionamiento del molar en partes y extraer el molar en bloques óseos.

La fuerza aplicada por los elevadores deberá ser siempre controlada en todo tipo de retención para evitar lesionar el nervio dentario inferior o fracturar la mandíbula.

La incisión se practica igual que para la retención horizontal y se reseca hueso suficiente sobre el molar y la cara vestibular para exponer la mayor parte de la corona y extraerla por seccionamiento. La extracción de la porción radicular se realiza haciendo fuerza en dirección vertical en la cara mesial del molar y vestibular con un elevador de Clev-dent.



### REMOCIÓN DEL TERCER MOLAR POSICIÓN BUCOANGULAR

La retención bucoangular es la misma que la linguoangular con la diferencia que reside en el hecho de la dirección, que va al lado bucal.

Su eje mayor del molar retenido va dirigido hacia el lado bucal del maxilar, y la corona se aloja debajo de la línea oblicua externa y sus raíces colocadas hacia el lado lingual. Este tipo de retenciones son muy poco frecuentes y raras. En el estudio radiográfico la posición linguoangular y bucoangular son similares, observándose sólo la corona. Las radiografías oclusales son de gran utilidad para el cirujano, en el caso de duda de la posición del molar retenido.

La odontosección es el método indicado para conocer el tipo de retención ya sea bucoangular o linguoangular y único procedimiento para un buen logro quirúrgico.

#### REMOCIÓN DEL TERCER MOLAR POSICIÓN LINGUOANGULAR

Para este tipo de retención del tercer molar inferior es necesario contar con un estudio radiográfico completo para poder visualizar la posición del diente. La radiografía extrabucal sólo muestra la corona en forma de disco.

La retención linguoangular suele ser poco frecuente y por lo tanto deben diagnosticarse tomando placas radiográficas en planos sagitales y coronales. La corona debe de quedar visible en la placa intrabucal para poder diagnosticar que está en posición linguoangular.

La incisión se logra penetrando del lado distal en contacto con la cara bucooclusal del tercer molar, festoneando la cara distal y bucal del segundo molar y la cara bucal del primer molar.

El desprendimiento del colgajo a de ser visible en cuanto se refiere a la cara bucal de la corona del tercer molar y parte de las caras óseas a reseñar.

En estos casos se puede utilizar la técnica de osteotomía y odontosección.

La osteotomía se hace resecaando hueso pericoronario, y - el acceso a la cara mesial, por medio de una fresa del No. 8- ó utilizando el escoplo.

La odontosección se practica dividiendo en partes el molar retenido. La corona en su parte cervical se divide con una piedra montada lo cuál facilita la operación.

La corona se dirige hacia arriba y al lado lingual, logrando sacar ésta después; con una fresa se practica un orificio en la raíz de la cara bucal, luego se introduce un elevador de Cliv-dent dirigiendo la raíz hacia lingual.

En molares que no presentan raíz alguna se hace la avulsión de la corona y el saco pericoronario logrando así la -- eliminación del bulbo dentario con una pinza gubia o una cucharilla.

#### REMOCION DEL TERCER MOLAR POSICION INVERTIDA

Es muy difícil la extracción de los terceros molares si no se logra una buena osteotomía y odontosección. Cuando se forma un quiste alrededor de la corona es fácil extraer el molar retenido sin tener que dividirlo.

Cuando está indicada la odontosección, la técnica no difiere de la descrita para los molares en posición horizontal profundamente retenidos.

En algunos casos dependiendo la posición del molar se puede extraer ya sea la raíz o la corona, descubriendo más extensamente se elimina la porción que queda.

### POSTOPERATORIO

Una vez logrado el cierre de la herida por medio de sutura el tratamiento a seguir es:

El inmediato

El mediato.

El inmediato.- Terminada la operación el cirujano lavará la cavidad bucal con suero fisiológico para remover los restos de coágulos que se depositan en los espacios interdentarios; surcos vestibulares o debajo de la lengua, así también como la eliminación de la saliva. Se aplicará hielo en la zona operada con el objeto de que el frío reduce la congestión, el edema y la hinchazón, al mismo tiempo tiene acción sobre hematomas y dolor postoperatorio. Se colocará después una gasa estéril en la zona operada durante media hora, si el dolor persiste pasadas veinticuatro horas se colocarán fomentos de agua caliente y se prescribirán analgésicos.

El mediato

A la llegada a su casa el paciente permanecerá en reposo durante veinticuatro horas, ya que el reposo ayuda a restablecer las condiciones físicas del paciente, además previene de una posible hemorragia. El paciente mantendrá en el la

do operado una bolsa de hielo durante diez minutos y descanso de diez minutos durante dos horas. En caso de hemorragia - colocar una gasa estéril durante media hora en la zona operada.

El tipo de alimentación deberá ser blanda durante dos días, para poder evitar una lesión. En el caso de que presente una infección el tratamiento a seguir son los antibióticos.

Los puntos de sutura se quitan a los cuatro o cinco días en caso de que presente infección los puntos se desprenden y la herida no cicatriza.

Si la herida no cicatriza de primera intención se limpiarán los coágulos con suero fisiológico y se colocará un apósito de cemento quirúrgico Ward al que se le puede añadir unguento de xilocaine al 5% para aliviar el dolor, y otro apósito con quayaquil como vehículo



### COMPLICACIONES EN EL POSTOPERATORIO

La hemorragia y la osteítis alveolar suelen ser para el profesional un problema para el tratamiento de las afecciones locales.

Los síntomas más intensos son signos de infección de la herida o de formación de abscesos en los espacios aponeuróticos contiguos, finalmente puede producirse osteomielitis.

Frecuentemente al cirujano se le dificulta el control de la hemorragia y debe planear un método para el control de la misma.

Normalmente el paciente se presenta con sangrado en la cavidad bucal, se aísla el sitio de sangrado; se lava con suero fisiológico la zona operada para poder visualizar el tipo de sangrado, ya sea arterial, venosa, capilar, o puede ser un vaso intraóseo.

Se coloca un taponamiento a presión para controlar la hemorragia. Una vez colocado el tapón se dejan cinco minutos con él, después se debe cohibir la hemorragia definitivamente.

Debemos colocar un anestésico local que contenga clorhidrato de adrenalina al 1 X 50.000 para no provocar dolor y así controlar la hemorragia temporal y permanente.

Si la hemorragia es de tejido blando o sea de origen arterial o venosa el vaso debe de ligarse. Para cohibir la hemorragia capilar es necesario colocar un tapón de gelfom en el alveolo, lo cual después se coloca una gasa entre los dos maxilares para hacer la presión.

Para la hemorragia intraósea se colocará la punta de una pinza hemostática que sea roma y pequeña. El factor más importante para el control de la hemorragia es la aplicación de un tapón a presión en el lugar de la herida y muchas veces la presión basta para detener una hemorragia.

Después de la extracción, la tumefacción se presenta cuando la remoción ha sido difícil. Si se presenta la tumefacción en el istmo de las fauces o en el piso de la boca después de la avulsión del tercer molar inferior, ésta se debe a una lesión de la mucosa de la cara interna de la mandíbula. La tumefacción se presenta al cabo de cuatro o cinco días y el trismus también lo acompaña.

### CAUSAS FRECUENTES EN LA TUMEFACCION

- 1.- Lesiones mecánicas.
- 2.- Borde ásperos de la herida.
- 3.- Fragmentos de hueso.
- 4.- Laceración del tejido.
- 5.- La indebida tracción del borde de la herida.
- 6.- Presión digital sobre la cara durante la intervención.

Después de cinco días aumenta la tumefacción a causa de que se presenta una infección; por lo tanto hay que vigilar los signos vitales (temperatura y pulso).

En pacientes ambulatorios, se prescinde de estos datos ya que no sólo indican la existencia de infección sino también de su mejoría o agravación del paciente.

Normalmente la infección se presenta por los microorganismos que se encuentran presentes durante la intervención e invaden la herida a consecuencia de que el paciente presenta trismus o molestias, además el paciente no tiene una adecuada higiene bucal.

Si sigue avanzando la infección se puede producir celulitis, flemones submaxilares y la mayor parte de estas complicaciones se debe al mal tratamiento postoperatorio.

Cualquier infección que no ceda al tratamiento, deberá ser considerada como grave y se hospitalizará al paciente para un tratamiento más adecuado, el cual no podría dar en su domicilio.

La osteítis alveolar se presenta cuando hay un accidente en la avulsión, cuando las tablas de los maxilares o del tabique interradicular sufren fractura. La infección desempeña un papel importante, por eso debe ser atacada inmediatamente a base de antibióticos.

Los síntomas principales que dominan este cuadro son: el dolor y la inflamación.

El dolor es de intensidad variable, puede ser sordo y ligero o muy intenso y persistente. La halitosis se presenta y al irrigar la herida sale un exudado grisáceo y maloliente, el proceso se manifiesta hasta las cuarenta y ocho o setenta y dos horas y remite en diez o veinte días. El tratamiento de la osteítis es quirúrgico, la remoción del sequestro se hace con una cucharrilla para hueso eliminando trozos necrosados y fungosidades inflamatorias que acompañan al sequestro. Una vez eliminado el sequestro se introduce un apósito impregnado de cemento quirúrgico (Ward), ya que contiene 10% de alcohol isopropílico, aceite de clavo, resina de pino, aceite de cacahuete, trementina, alcanfor y sustancia para colorear.

Alivia el dolor en poco tiempo, se coloca diario, después de la asepsia de la herida, cuando la herida entra en proceso de granulación y cubre las paredes del alveolo y los síntomas disminuyen de intensidad, puede interrumpirse la curación analgésica.

Se recomienda al paciente mantener una buena asepsia en la herida después de cada comida, la inspección clínica se mantendrá hasta que haya tenido la curación completa.

## CONCLUSIONES

Todo tipo de posiciones en que se encuentren los terceros molares retenidos podrán extraerse más fácil si se desplaza hacia el lado bucal y será más difícil si está colocado hacia el lado lingual ya que puede fracturarse la placa lingual.

Todo colgajo debe de realizarse hasta llegar al hueso - permitiendo así la visualización del campo operatorio. Cuando una parte de la corona del molar retenido se asoma bastante de los tejidos blandos, no es necesario hacer la incisión.

La resección del hueso debe ser la necesaria para así eliminar el molar de su lecho sin la necesidad de un apalancamiento excesivo, que pueda poner en peligro tanto los tejidos como la mandíbula.

En algunas ocasiones el tercer molar superior hace presión sobre la encía del tercer molar inferior que se encuentra tumefacta, podemos extraer el molar superior para ayudar a que ceda el estado inflamatorio agudo. Antes de extraer el molar inferior, eliminar los síntomas agudos ya que podemos evitar un pagar la infección hacia el otro.

El método de odontosección permite reducir la cantidad de hueso a eliminar, para poder extraer el molar en porciones que se van sacando, logrando la creación de un espacio a través del cual se quitan fragmentos restantes del molar. Por este proceso de odontosección conservaremos tejido óseo que tendría que ser regenerado durante la cicatrización, podemos efectuar la extracción sin tener que dañar el segundo molar; sólo en casos en que el segundo molar esté infectado o cariado podrá extraerse junto con el tercer molar, también si se descubre su raíz al efectuar la extracción del tercer molar o cuando presenta la resorción del cemento radicular por la región del tercer molar.

La fractura de la mandíbula en el ángulo se presenta con frecuencia, por la excesiva fuerza que se ejerce al tratar de extraer el molar y al debilitamiento que existe en esa región por la disminución de hueso, y la posición que se encuentra el molar retenido.

Cuando un molar presenta un quiste o cualquier estado patológico, es importante que desaparezca tanto el molar como el quiste.

## BIBLIOGRAFIA

- 1.- RIES CENTENO  
TERCER MOLAR INFERIOR RETEN|  
EDITORIAL ATENEO
- 2.- GUSTAV O. KRUGER  
TRATADO DE CIRUGIA BUCAL  
EDITORIAL INTERAMERICANA
- 3.- JORGENSE HAYDEN  
ANESTESIA ODONTOLOGICA  
EDITORIAL INTERAMERICANA
- 4.- RIES CENTENO  
CIRUGIA BUCAL  
EDITORIAL ATENEO
- 5.- DANIEL B. STERN  
FRANK G. EVERETT  
PERIODONCIA  
EDITORIAL INTERAMERICANA
- 6.- A. BERGER  
EXODONCIA  
EDITORIAL LABOR, S.A.