

699.



Universidad Nacional Autónoma de México

FACULTAD DE ODONTOLOGIA

**"APARATOS DE ORTODONCIA Y
BASES DEL TRATAMIENTO"**

T E S I S

Que para obtener el título de:

CIRUJANO DENTISTA

P r e s e n t a :

NORMA AIDA MORENO LOPEZ

GENERACION 78-81





Universidad Nacional
Autónoma de México



UNAM – Dirección General de Bibliotecas
Tesis Digitales
Restricciones de uso

DERECHOS RESERVADOS ©
PROHIBIDA SU REPRODUCCIÓN TOTAL O PARCIAL

Todo el material contenido en esta tesis esta protegido por la Ley Federal del Derecho de Autor (LFDA) de los Estados Unidos Mexicanos (México).

El uso de imágenes, fragmentos de videos, y demás material que sea objeto de protección de los derechos de autor, será exclusivamente para fines educativos e informativos y deberá citar la fuente donde la obtuvo mencionando el autor o autores. Cualquier uso distinto como el lucro, reproducción, edición o modificación, será perseguido y sancionado por el respectivo titular de los Derechos de Autor.

TESIS CON FALLA DE ORIGEN

INDICE

CAPITULO I

DESARROLLO DE APARATOS

- A) CONCEPTOS TERAPEUTICOS DEL PASADO
- B) CONCEPTOS TERAPEUTICOS CONTEMPORANEOS

CAPITULO II

APARATOS REMOVIBLES

- A) UTILIZACION DE LA FUERZA EN LOS APARATOS
- B) UTILIZACION DE LA FUERZA MUSCULAR
- C) VENTAJAS DE LOS APARATOS REMOVIBLES
- D) DESVENTAJAS DE LOS APARATOS REMOVIBLES

CAPITULO III

APARATOS FIJOS

- A) LA BANDA ORTODONTICA
- B) ARCO DE ALAMBRE
- C) ELEMENTOS AUXILIARES

CAPITULO IV

PLAN TERAPEUTICO

- A) DISTRIBUCION DE LA FUERZA E IMPACTO
- B) RIESGOS DE LA TERAPEUTICA ORTODONTICA
- C) ELIMINACION DE CAUSAS DE MALOCCLUSION

CAPITULO V

PROBLEMAS EN EL TRATAMIENTO ORTODONTICO

- A) FALTA DE ESPACIO
- B) ANCLAJE
- C) FUNSION OCLUSAL
- D) ENFERMEDAD PERIODONTAL
- E) EDAD EN LOS PACIENTES

CAPITULO VI

MOVIMIENTO DE LOS DIENTES

- A) CORRECCION DE MORDIDAS CRUZADAS
- B) MOVIMIENTOS MESIALES Y DISTALES
- C) INTRUSION
- D) EXTRUSION
- E) ROTACION

CAPITULO VII

RETENCION DESPUES DEL TRATAMIENTO ORTODONTICO

- A) EL PROBLEMA DE LA RETENCION
- B) RESULTADOS DESFAVORABLES DE LA RETENCION
- C) AJUSTE DESPUES DE LA RETENCION
- D) RETENCION
- E) REQUISITOS PARA LOS APARATOS DE RETENCION

DESARROLLO DE AFARATOS

Los primeros aparatos fijos fueron generalmente bandas metálicas burdas ligadas a los dientes con alambre de bronce o plata. Se distinguían por su ineficacia y por su habilidad para atrapar alimentos, Kingsley, Angle, Case y otros pronto comprendieron que para realizar movimientos dentarios adecuados era necesario idear alguna forma de controlar los dientes individualmente. Esto los condujo al perfeccionamiento de los aditamentos soldados sobre coronas modificadas o bandas.

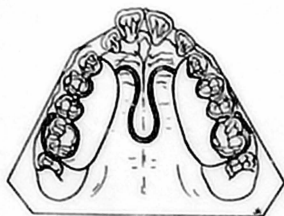
Los primeros aditamentos eran solo espolones que servían para sostener un alambre. Estaban formados por dos bandas "ancla" colocadas en los molares o coronas modificadas, con tubos largos o cubiertas colocadas sobre la superficie vestibular, paralelas al plano oclusal y un arco labial de alambre pesado que seguía al contorno de la arcada dentaria superior o inferior. A los dientes individuales irregulares se les colocaban bandas de cobre, bronce o plata y se les soldaban espuelas para permitir la rotación o inclinación de estos dientes. Todo el movimiento se realizaba inclinando los dientes hacia el arco de alambre.

Angle estaba firmemente convencido de que si los dientes eran colocados en su relación oclusal adecuada, la función normal provocaría la formación de hueso de soporte para conservarlos en esta posición. Por lo tanto, el concepto fundamental de la ortodoncia en los primeros años era uno de expansión para formar un arco mayor y eliminar las irregularidades dentarias individuales.

Los espolones fueron modificados por ganchos, y los ganchos se convirtieron en precursores de los soportes o "brackets" modernos. Los primeros ortodontistas que trabajaban con alambres para ligar bandas primitivas con espolones pronto comprendieron que la simple inclinación de los dientes no proporcionaba el movimiento dentario deseado. Pronto comprendieron que para lograr la posición dentaria adecuada y la inclinación axial de los dientes, es necesario poseer mejor control sobre cada diente individual—lo que permite el movimiento de la raíz del diente, así como la corona.

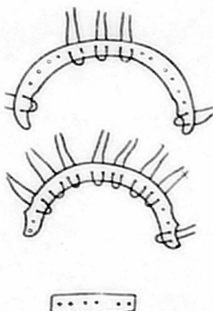
APARATO DE PIVOTE Y TUBO

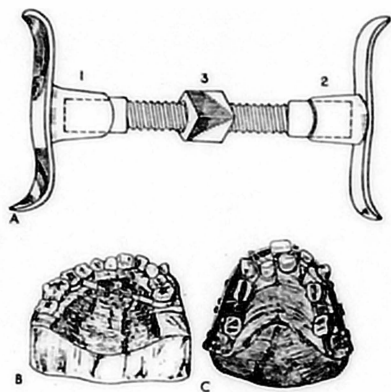
Uno de los primeros aparatos eficaces fué perfeccionado por Edward H. Angle. Cada banda sobre un diente poseía pivotes soldados en posición tal que afectaba a la posición de cada diente. Este aparato era muy difícil de manejar, exigía un alto grado de precisión y habilidad. Sin embargo se convirtió en un adelanto notable dentro de la terapéutica ortodóntica.



Placa de vulcanita tipo Coffin con muelle central, utilizada para la expansión de la arcada superior. Las primeras versiones cubrían completamente los dientes con vulcanita, y no poseían ganchos. Este tipo de aparato aún se emplea en el tratamiento de paladar hendido para la expansión por segmentos.

"Bandelette", placas utilizadas para "enderezar" los dientes atandolos a placas metalicas burdas con alambre de bronce o plata. Este tipo de aparato se atribuye a Pierre Fauchard.





A) Tornillo utilizado por Gáilford, Farrar, Kingsley y otros para la expansión de la arcada superior mediante la separación de los extremos (1,2). Esto se hace dando vuelta a la tuerca que tiene cuerda en el número (3). B), Bandas metálicas colocadas sobre los dientes que serán movidos; el principio del tornillo de fuerzas recíprocas aun se emplea. C), Un paladar de vulcanita combinado con coronas sobre los molares, barra labial soldada y amarres con hilo de seda para lograr cambios en la posición dentaria.

APARATO DE ARCO EN CINTA

El sucesor del aparato de pivote y tubo fué el "aparato de arco en cinta", perfeccionada por Edward H. Angle. En este caso el gancho fué modificado para recibir un arco de alambre rectangular. Este arco en cinta se ajustaba íntimamente al soporte (bracket) torneado. Siempre se había utilizado alambre redondo para los arcos, pero la imposibilidad de controlar los ápices de los dientes durante el movimiento dentario era obvia. Mediante el uso del arco rectangular, o en forma de cinta, era posible hacer ajustes que ejercieran fuerte presión sobre los ápices de los dientes y lograr movimientos imposibles de realizar con alambre redondo.

El objetivo de la terapéutica aún era la expansión en la mayor parte de los casos tratados.

ANCLAJE DE BAKER

Muchos notaron que un gran porcentaje de los pacientes que estaban en tratamiento ortodóntico presentaban dientes relativamente rectos, pero los dientes superiores e inferiores no se relacionaban correctamente.

En la mayor parte de los casos los dientes superiores sobresalían excesivamente, lo que hacía parecer que los dientes inferiores y el maxilar inferior estuvieran subdesarrollados.

Era necesario encontrar alguna forma de corregir la protrusión de los dientes superiores y el maxilar inferior. Esto fué logrado utilizando el llamado "anclaje de Baker", que es un método que se vale de bandas elásticas intermaxilares. Oponiendo la arcada superior contra la arcada inferior fué posible lograr el ajuste de los dientes. Los dientes y el maxilar inferior se desplazaban hacia adelante y los incisivos superiores en protrusión se desplazaban hacia atrás. En un pequeño porcentaje de los casos, en los que el maxilar inferior se encontraba adelantado del maxilar superior, podía utilizarse la misma técnica para lograr una relación oclusal normal.

ARCOS LABIALES Y LINGUALES


También se realizó tratamiento intermaxilar utilizando un arco labial superior simple atado a dos bandas ancla colocadas sobre molares y un arco lingual inferior que era soldado a las bandas en los molares o fijado mediante un aparato especial que permitía retirar el arco para limpiarlo y ajustarlo.

La consideración principal era establecer una oclusión normal, sin importar las

ANCLAJE INTERMAXILAR



A CLASE II



B CLASE III

Anclaje intermaxilar de Baker para ajustar la relación de los maxilares y de los dientes mediante la utilización de elasticos de caucho desde el maxilar superior al inferior A) Para maloclusión de clase II; B) Para maloclusión de clase III.

fuerzas ambientales y funcionales.

El arco lingual fué perfeccionado por John Merzhan hasta alcanzar un alto grado de eficacia. Utilizando resortes digitales o resortes auxiliares, fué capaz de lograr el movimiento de dientes individuales de la arcada inferior. Al mismo tiempo, este arco servía de base para la tracción elástica. La experiencia ha demostrado que el arco lingual funciona mejor como mantenedor de espacio o para tracción elástica temporal. Como base para aparatos para mover dientes solo ofrece mejor estética -menos ovio- y poca eficacia.

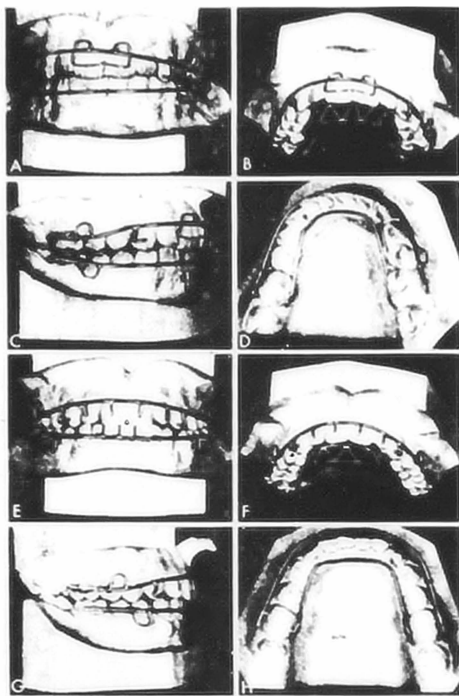
Combinaciones de arcos labiales y linguales fueron refinadas por Oliver. Perfeccionó un plano guía fijo para ser utilizado conjuntamente con elásticos intermaxilares, para eliminar retrusiones funcionales, aprovechar cualquier crecimiento que estuviera ocurriendo y aliviar cualquier restricción ambiental sobre el patron de desarrollo. Este plano guía poseía la ventaja adicional de disminuir -sobremordida excéptica, frecuentemente asociada con maloclusiones de clase II, división I, y de inhibir el hábito anormal de proyección lingual que con frecuencia aumenta y agrava estas maloclusiones. Muchos pacientes desarrollaron "mordidas dobles" después de retirar el plano guía y paulativamente volvían de la posición anterior obtenida a la oclusión céntrica verdadera, con el cóndilo en relación correcta con la eminencia articular, y no anterior.

En esta situación es indispensable valorar correctamente el crecimiento, así como los incrementos de crecimiento en la dirección deseada.

EXODONCIA EN CONJUNCIÓN CON LA TERAPIA ORTODONTICA

Algunos ortodontistas estaban muy preocupados por su fracaso al tratar de producir una oclusión normal mediante la expansión y la utilización de elásticos intermaxilares de goma. La colocación de los dientes en relación oclusal correcta parecía propiciar el desarrollo de hueso de soporte normal y los dientes regresaban a sus posiciones originales de maloclusión después de retirar los aparatos retenedores.

Cuando existía apiñonamiento, la extracción de uno ó más dientes frecuentemente parecía facilitar la corrección del problema y los resultados parecían ser más estables. En otros casos en los dientes inferiores no podían ser desplazados hacia adelante lo suficiente para entrar en contacto correctamente con los dientes superiores; si se desplazaban hacia adelante, se inclinaban tanto que ya no poseían soporte óseo adecuado y se perdían tan pronto como eran retirados los aparatos.



Aparatos labiolinguales. A) Arcos labiales superior e inferior elásticos en los cáninos y resortes digitales en la cara inclinada para inclinar los incisivos en sentido lingual. B) Plan d

Se propugnó la extracción junto con el tratamiento ortodóntico. Este parecer tuvo mucha oposición por parte de los discípulos de Angle, ya que estaban imbuidos de la creencia de que era indispensable conservar todo los dientes y colocarlos en oclusión ideal, si se deseaba obtener un buen resultado.

En defensa de Angle, debemos mencionar que las extracciones también han producido maloclusiones yatrogénicas - sobremordidas profundas, segmentos anteriores inferiores colapsados, bolsas, espacios y daño tisular - cuando no se hacen con buen juicio.

ADITAMENTO DE CANTO (EDGEWISE)

Para obtener mejor control individual sobre los dientes, Angle presentó el aditamento de canto. Este aditamento era más versátil que su antecesor, el aditamento de arco en cinta, y muchos ortodontistas lo aceptaron. El término CANTO ó EDGEWISE se refería al hecho de que el soporte (bracket) era fabricado de tal manera que el alambre de arco rectangular debía ser insertado con su eje mayor horizontal y no vertical, como en el soporte de arco en cinta. El arco era colocado en su lugar con ligaduras, y no con pivotes de cierre que con frecuencia se rompían y dificultaban su retiro. Este aditamento ha sido modificado y constituye el principal soporte utilizado actualmente para aparatos fijos. El aditamento de canto no fué capaz de lograr resultados satisfactorios en forma sistemática para aquellos ortodontistas que se apegaban a la opinión de Angle de no hacer extracciones, de expansión para obtener oclusión normal, y oponer la arcada inferior, sin importar los factores ambientales y funcionales.

APARATO UNIVERSAL

Spencer Atkinson y sus discípulos pensaron que la solución se encontraba en el mejor control individual de los dientes, por lo que perfeccionaron el aparato universal, que es en realidad una combinación de los aditamentos de canto y de arco en cinta. Pero la utilización de los arcos y alambres rectangulares y redondos, aunque proporcionaba control preciso de los dientes individuales, no parecía resolver muchos de los problemas de estabilidad posoperatoria. Esto no es desde luego, una crítica del aparato mismo, sino el reconocimiento de las limitaciones impuestas a la misma naturaleza de la reacción tisular y los problemas de retención, control de giro, recidiva de la sobremordida y predominio del patron morfogénico, que trascienden cualquier principio o aparato sin importar su versatilidad y grado de complejidad, y la técnica universal es versátil y complicada. El uso actual de este aditamento, con métodos modernos de diagnóstico, proporciona resultados comparables con cualquier técnica.

ADITAMENTO DE ALAMBRE DOBLE (TWINWIRE)

El aditamento de alambre doble fué perfeccionado por Joseph Johnson en la década de los treintas. La base de ésta técnica estriba en que debido a que se colocan dos alambres ligeros en el mismo soporte, puede obtenerse más movimiento dentario fisiológico que con solo alambre pesado. En realidad, el aditamento de alambre doble y el soporte permiten la reducción rápida de rotaciones con pocas molestias para el paciente. El hecho de que existían otros problemas de anclaje y falta de control sobre los caninos y premolares después de la corrección de rotaciones también deberá ser considerado a la luz de la teoría expansionista original de Johnson, que oponía dos molares y cuatro incisivos con bandas a la arcada superior contra un arco lingual inferior.

Actualmente, el aparato de alambre doble se utiliza menos en círculos ortodónticos especializados, debido a su orientación que se opone a la exodoncia y a la mayor dificultad para controlar los dientes y conseguir torque cuando los dientes han sido extraídos.

FUERZAS DIFERENCIALES LIGERAS

Existen actualmente 117 aditamentos de soporte que causan un problema cuando se desea continuar un tratamiento referido por otro ortodontista que puede desconocer el aditamento empleado. Es indispensable establecer una norma general.

Siempre existirá diferencia en métodos y principios ortodónticos, pero deberá realizarse un esfuerzo para proporcionar un aditamento suficientemente versátil para los pacientes transferidos no tengan que someterse a cambios fundamentales en lo que se refiere a los aparatos, obligaciones onerosas y problemas que se presentan cuando intentamos encontrar un ortodontista de "Tweed" "Begg" o "Jarabak" cada vez que hay un cambio. El aditamento multifásico de Bowles es un paso significativo para lograr éste fin. Diseñado en 1953 y utilizado por un número cada vez mayor de ortodontistas el soporte multifásico per-

sita la utilización de cualquier técnica, eliminando la necesidad de cambiar la forma del aparato de lugar a lugar.

Bowles escribió: El multifásico, diseñado para normalizar la mayor parte de los principios del tratamiento, conservando sin embargo las características esenciales de las técnicas labiolingual, alambre doble, universal, fuerzas diferenciales ligeras y arco de canto, puede describirse como el común denominador. En la técnica multifásica, se utiliza generalmente un solo soporte anterior, permitiendo la elección de un soporte de la anchura de un molar o anchuras diferentes de soportes gemelos multifásicos, así como los arcos de canto. Se utiliza sistemáticamente un tubo vestibular doble ó vaina para permitir la utilización de todos los alambres usados, solos ó en combinación. El uso sistemático de éste aparato con la técnica universal, de alambre doble, arco de canto ó fuerzas diferenciales ligeras, junto con la gran libertad para modificar la mecanoterapia al progresar el tratamiento y las preferencias individuales del operador, dan un alto grado de versatilidad a este aparato.

El soporte de Broussard también es un soporte combinado que permite utilizar diversos métodos del tratamiento.

A) CONCEPTOS TERAPÉUTICOS DEL PASADO

No obstante el gran número de aditamentos de banda que había en el mercado, el método de muchos ortodontistas era principalmente expansión para obtener un arco mayor y poder corregir los giros y oponer una arcada contra la otra (superior contra inferior) para lograr la relación oclusal correcta. Se afirmó que la utilización de estos aparatos estimulaba el crecimiento del maxilar inferior, que éste era llevado hacia adelante mediante el uso de elásticos intermaxilares y permanecía en ésta posición debido al crecimiento hacia arriba y hacia atrás del cóndilo. Estas afirmaciones de éxito clínico estaban basadas -

basadas principalmente en impresiones clínicas la mayor parte de los juicios sobre el éxito ó el fracaso se hacían inmediatamente después de retirar los aparatos para mover los dientes y antes de que los dientes tuvieran la oportunidad de establecer un equilibrio con todas las fuerzas que obraban sobre ellos. El crecimiento era un factor impredecible y nublabo los hechos, haciendo casi imposible determinar que cantidad del éxito del tratamiento se debía al crecimiento y que tanto se debía a la manipulación de los aparatos. Muchos ortodontistas pedían a sus pacientes que utilizaran aparatos retenedores indefinidamente después de retirar los aparatos para mover los dientes, y atribuyeron cualquier residua hacia la maloclusión original a las "mueelas del juicio" ó a la falta de cooperación del paciente en utilizar el retenedor re-movible según lo indicado.

B) CONCEPTOS TERAPEUTICOS CONTEMPORANEO

Muchos ortodontistas capaces se han dado cuenta de que el problema en la terapia no estriba en el aparato ó técnica mecánica utilizadas, más importante es el principio básico relacionado con los objetivos ortodónticos. En realidad, en un medio biológico no hay sitio par un culto ó "sistema" que trate la maloclusión por un número. la mayor parte de las maloclusiones se deben al patrón morfogenético del paciente -una fuerte predisposición hereditaria-. De gran importancia al analizar los diversos síntomas asociados con la maloclusión es el reconocimiento del hecho de que las relaciones dentarias cor-fuencia reflejan las relaciones entre los maxilares. El simple movimiento de los dientes hasta una posición de integración normal no asegura el establecimiento de una relación maxilar normal. Debemos conciderar muchos factores, tan importantes como el patron hereditario, origen étnico, crecimiento y desarrollo función y reacción tisular a la mecanoterapia. Cuando existe apiñamiento marca

de los dientes, es obvio que la posición de los dientes refleja el intento de la naturaleza para establecer equilibrio entre el espacio existente entre los maxilares, el tamaño de los dientes y el efecto continuo de amoldamiento y equilibrio realizado por la musculatura. Transformar éste equilibrio, cuando el crecimiento no puede ser considerado como un aliado, es invitar al fracaso. En muchos casos, el tratamiento ortodóntico de éste tipo puede producir resultados funestos posteriormente exigirán los servicios de un periodontista y aun del protodontista.

La frecuencia de las maloclusiones yatrogénicas ha aumentado. La reacción tardía propia de estos tratamientos convierte esto en un asunto prolongado y conduce a la obtención de resultados inadecuados. Debemos insistir nuevamente, como lo hemos hecho, que las limitaciones del tratamiento ortodóntico son precisas y que van de la mano con el fracaso salvo la capacitación y la experiencia sean la base para la prestación de servicios ortodónticos. Para el especialista, la modificación del tratamiento es cosa cotidiana. Deberá estar preparado para todas las exigencias y contingencias del tratamiento. La posibilidad de sacrificar algún diente deberá ser parte integral de cualquier principio ortodóntico sin importar que la maloclusión sea de clase I, clase II, ó clase III. El sacrificio dentario preciso, con aparatos que exigen lo máximo en habilidad diagnóstica, experiencia y capacitación.

CAPITULO II

APARATOS REMOVIBLES

La utilización y evolución de diversos tipos de aparatos removibles ha coincidido con el perfeccionamiento de los aparatos fijos. La mayor parte de estos constituyen modificaciones de la placa de Coffin y generalmente el principio que rige su utilización es similar al de los aparatos fijos en un momento dado. Por lo tanto la expansión fue el principal objetivo de la mayor parte de los aparatos removibles cuando los dientes estaban apiñados. La exodoncia como auxiliar se utiliza poco debido a la falta de control individual sobre la posición o inclinación dentarias.

Un estudio de la literatura revela que los aparatos removibles se utilizan más en países fuera de Estados Unidos de Norteamérica. Uno de los motivos parece ser socioeconómicos. Los aparatos son menos caros, pueden ser construidos por un técnico sobre moldes de yeso, exigen menos ajustes y permiten al dentista recibir más pacientes en su consultorio. Se duda que estas ventajas superen la superior habilidad para mover dientes de los aparatos fijos. Si lo que se pretende es tratar al mayor número de pacientes posible, la utilización de los aparatos removibles está justificada. Si el objetivo es prestar el mayor servicio posible a cada paciente, deberán utilizarse los aparatos fijos y removibles. Un grave error que se ha cometido con frecuencia es adaptar al paciente y la forma de tratamiento al aparato, y no a la inversa.

Así las cosas, una deficiencia franca en la longitud de la arcada se convierte en un caso de expansión, ya que el aparato removible no es capaz de mover los dientes adecuadamente.

Los motivos socioeconómicos son importantes, aunque no deberán ser utilizados para justificar un tratamiento inadecuado e ineficaz y la selección personal de un aparato. Esta advertencia es necesaria, debido al gran renacimiento de la utilización de aparatos removibles en manos de dentistas de practica general poco capacitados.

Los aparatos removibles pueden ser divididos en dos grandes grupos :

1) Aparatos que realizan movimiento de los dientes mediante ajustes a muelles o aditamentos dentro del aparato (placas activas).

2) Aparatos que estimulan la actividad muscular refleja, que a su vez produce el movimiento dentario deseado.

UTILIZACION DE LA FUERZA EN LOS APARATOS

Existe una gran variedad de aparatos removibles que utilizan la fuerza creada en los aparatos mediante ajustes. Con excepción de los aparatos de Crozat y Bilmer, que en parte vaciados y en parte de alambre y llevados casi exclusivamente por los dientes, la mayor parte de los aparatos son llevados por los tejidos.

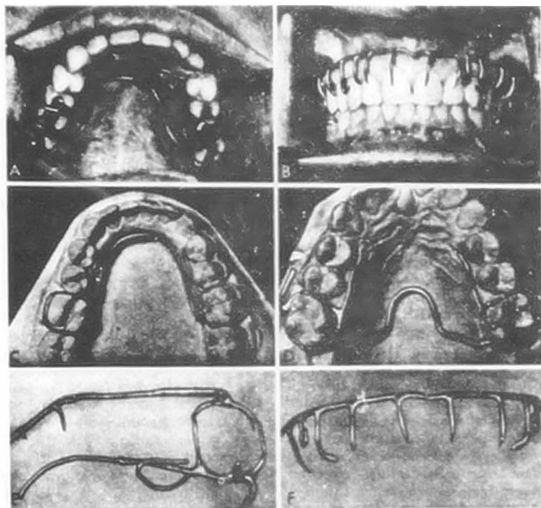
Un aparato palatino se vale de la adhesión al paladar para proporcionar parte del anclaje necesario para lograr el movimiento dentario deseado.

El aparato más sencillo de este tipo es el llamado placa oclusal de Hawley. Su principal objetivo es estimular la erupción de los dientes posteriores y disminuir la sobremordida vertical anterior. A esta estructura palatina pueden agregarse aparatos de alambre ya que básicamente la estructura es de acrílico. Si los dientes anteriores están demasiado separados, puede utilizarse un alambre labial simple para retraerlos.

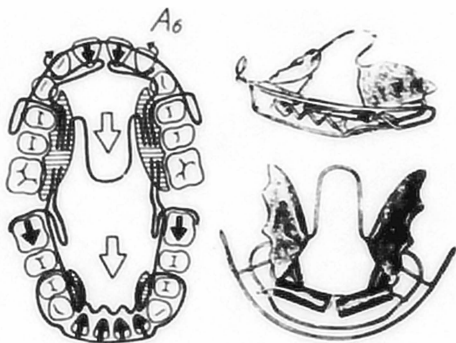
Los ganchos, de los que hay diferentes tipos, pueden agregarse alrededor de los molares. Es posible crear un espacio para la erupción de un diente, y pueden inclinarse molares hacia atrás. Con frecuencia la utilización de elásticos de goma facilita el movimiento dentario deseado con el aparato removible. Al hacerse más complicados estos, el plástico se divide y parte de él se mueve para realizar el movimiento dentario deseado. Las gráficas muestran varios tipos de aparatos.

Los modelos tomados antes y después del tratamiento demuestran que estos aparatos pueden producir los resultados deseados. Una de las formas más comunes de aparato removible es el perfeccionado por Martin Schwarz.

Como la placa X de Heath, el aparato de Schwarz utiliza anclaje proporcional



(A) Aparato de Crozat, vista palatina. (B) Vista labial de aparato de Crozat con espolones verticales hechos de alambre labial de base pesada para lograr cambios de inclinación y giros. (C) Aparato de Crozat inferior. (D) Aparato de Crozat superior modificado. (E) Detalles del esqueleto del aparato de Crozat. El gancho continuó para molares tiene un descanso. La extensión lingual tiene un suelle auxiliar para cobrir la posición individual de los dientes. (F) Alambre de base labial alto con espolones verticales.



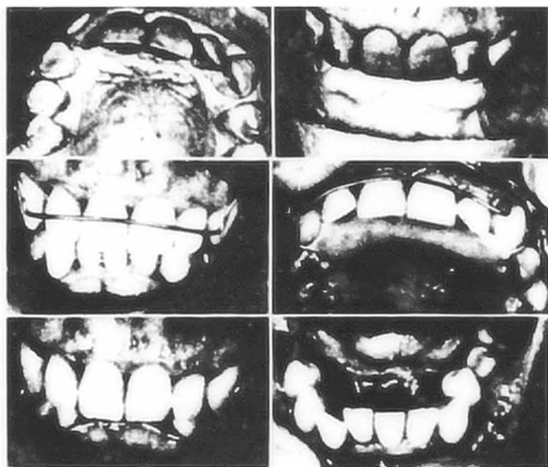
Aparato de Bimler, con arco labial continuo en el aparato inferior y muelle de Coffin de conexión en forma de "U". El anclaje proporcionado de los segmentos vestibulares permite el movimiento de los dientes anteriores. Pueden añadirse más muelle al alambre labial para lograr movimiento de los dientes anteriores, si es necesario.

nado por los tejidos blandos y aparatos de alambre para lograr el movimiento dentario. Pueden utilizarse eficazmente en combinación con aparatos fijos.

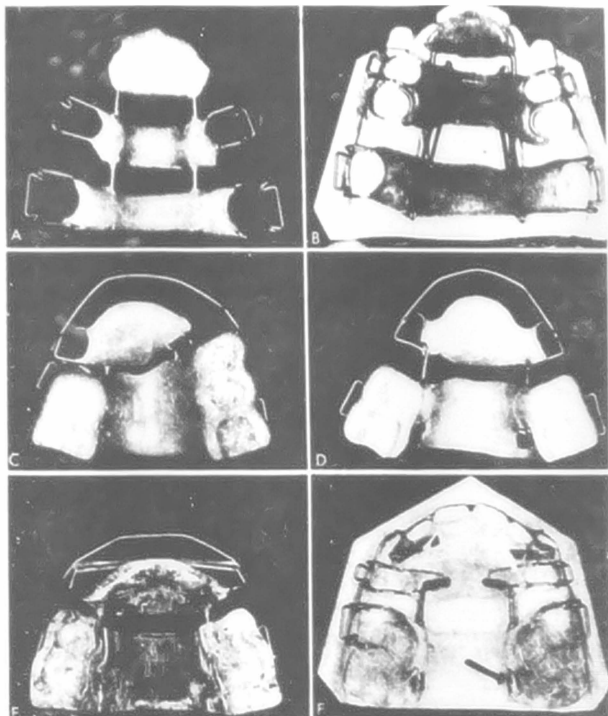
UTILIZACIÓN DE LA FUERZA MUSCULAR

El segundo grupo de aparatos removibles se deriva de los esfuerzos originales de Pierre Robin, de Francia, y las modificaciones al monoblo de Andersen de Noruega. Andersen creía que la musculatura desempeñaba un papel importante en la posición de los dientes y pensó que era posible utilizar esta fuerza para mover los dientes mediante la creación de nuevos reflejos en la neuromusculatura peribucal. Construyó su "activador" de tal forma que el peso del aparato, junto con el efecto de guía de los dientes durante la deglución influye en la colocación de los dientes y el hueso alveolar contiguo. Guiando el maxilar inferior hacia una posición anterior con el aparato, esperaba que los nuevos reflejos creados ayudarían a mantener esta posición. Al mismo tiempo, las fuerzas creadas por los músculos que intentaban retrotraer la mandíbula a su posición original actuarían sobre la dentadura superior, provocando la retracción de los dientes. Este activador o monobloc, como se le ha llamado, ha sido modificado por muchos facultativos. Rühl ha perfeccionado aún más este sistema de "ortopedia maxilar funcional", como lo llama él. Schwarz, de Viena también modificó el activador, incorporando diversos aditamentos para mover los dientes mientras la musculatura efectúa la colocación dentaria. Investigaciones extensas en moncos, utilizando este activador han demostrado el gran potencial que tiene este tipo de aparatos si se utiliza correctamente.

El propulsor, introducido por Miesmann y perfeccionado clínicamente por Hotz, utiliza el mismo principio que el monobloc. Sin embargo, una porción del aparato descansa sobre los tejidos, de tal forma que las fuerzas retrusivas sobre el segmento anterior superior son transmitidas directamente al hueso alveolar. En el maxilar inferior, el aparato también descansa parcialmente sobre los tejidos blandos en aspecto lingual de los incisivos inferiores. El fin de esto es hacer contacto con el hueso basal, eliminar la retracción funcional y aprovechar cualquier crecimiento favorable que pudiera ocurrir



Placa oclusal de Hawley con porciones palatins de acrílico, ganchos circunferenciales de flechs o de bola para la retención en la zona de molares y asa labiales de alambre que permiten el movimiento de los dientes anteriores y retención. En este caso, se está girando el incisivo lateral superior derecho y se están reduciendo los efectos dañinos de la sobremordida mediante la utilización continua totalizada del



Aparato removible. (A), Sección media deslizante para retraer premolares con elásticos como en B, C y D. Forción posterior de acrílico sostenida por ganchos de flecha y por la oclusión del paciente. Las secciones anteriores pueden ser avanzadas o retraídas mediante el corte o ajuste a un tornillo. (E), El elastico se fija en el arco labial para cerrar los espacios entre los incisivos. Toda la porción labial puede moverse mediante el ajuste del tornillo o gato. (F), Los primeros premolares son retraídos al espacio dejado por la extracción del segundo premolar, y al mismo tiempo los aditamentos auxiliares hacen contacto con las porciones mesiales de los caninos. Estos dientes están siendo desplazados en sentido distal mediante ajustes hechos al tornillo con cuerda (ver flecha). La retención del aparato es ayudada por la oclusión con los dientes antagonistas.

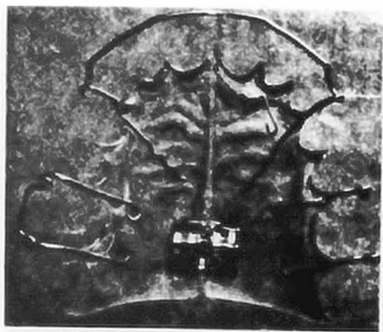
en el maxilar inferior mientras el maxilar superior es sostenido por la fuerza retrusiva de los músculos bucofaciales. Como Hotz demuestra los incisivos superiores también pueden ser retrufidos y existe el retardo en el movimiento horizontal alveolar superior mientras se llevan los aparatos. Además la construcción de este aparato permite la erupción de los dientes en los segmentos vestibulares mientras está colocado, lo que es una ventaja considerable sobre el activador. La pantalla bucal hace uso limitado del concepto básico de ortopedia maxilar funcional tiene algún éxito para retraer incisivos superiores separados.

VENTAJAS DE LOS APARATOS REMOVIBLES

Las ventajas de los aparatos removibles son obvias. Es posible que el dentista trae a un mayor número de pacientes con este tipo de aparatos que con los aparatos fijos que requieren más tiempo. El aparato utiliza el paladar o hueso alveolar inferior para obtener anclaje. La actividad muscular del propio paciente se emplea para producir un movimiento dentario más fisiológico; el aparato generalmente solo se lleva en la noche y en el hogar, y por lo tanto no interfiere en el habla ni crea un problema estético. Como es más fácil mantener limpio el aparato que un aparato fijo, la caries dental o la descalcificación es un problema menor durante el tratamiento recibido. Las visitas para realizar ajustes son menos frecuentes.

DESVENTAJA DE LOS APARATOS REMOVIBLES

La mayor desventaja de los aparatos removibles es la dependencia casi total de la cooperación total del paciente. Estos aparatos, con excepción de los aparatos de Crosat y Biler, son toscos, dificultan el acostumbramiento y proporcionan una barrera mental, si no física, para los niños que respiran por la boca. Aunque se aprovechan del crecimiento, durante el tratamiento, la falta de crecimiento en ese tiempo limita el valor del aparato. Los aparatos removibles pueden ser muy satisfactorios para movimientos grandes; pero para corregir los giros de dientes individuales, mover dientes en cuerpo y producir interdigitación óptima, suele ser necesario recurrir a los aparatos fijos.

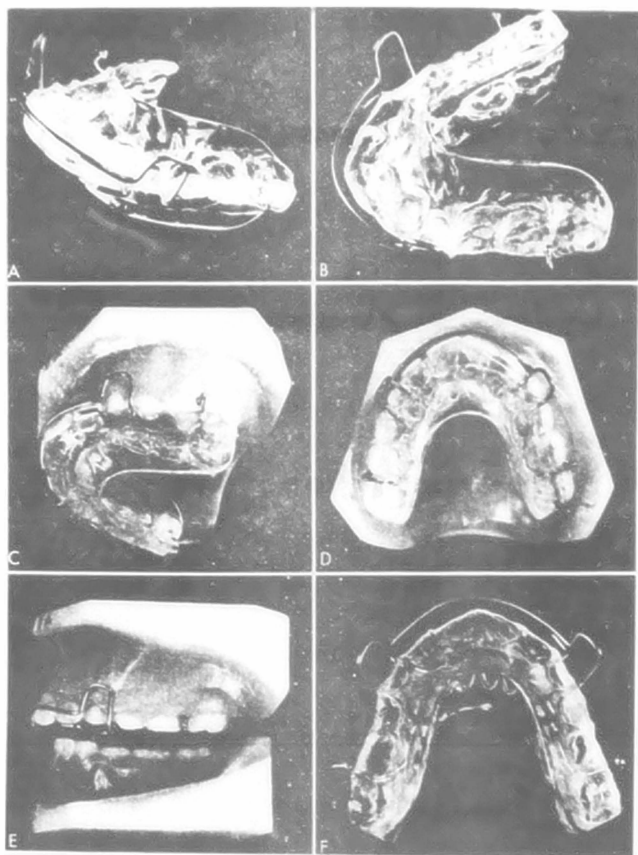


Placa de Schwarz modificada, con ganchos tipo flecha a la izquierda y -
ganchos tipo bola a la derecha para laa retención .El paladar hendido
posee un tornillo o gato ajustable para la expansión .El alambre lateral
sirve en parte para mover los dientes. Si se piensa retraer los inci-
sivos, deberá cortarse la resina acrílica del aspecto lingual. Pueden
agregarse resortes digitales directamente al acrílico o al alambre la-
teral.

para "terminar" un caso.

El tiempo que deberán llevarse los aparatos removibles es generalmente mayor que el necesario para los aparatos fijos. En algunos casos en los que es necesario contar con el crecimiento y desarrollo, esto puede ser una ventaja, pero la mayor parte de los casos no lo es. El nivel de la cooperación del paciente se reduce paulativamente y las oportunidades de daño ó pérdida de los aparatos aumentan significativamente. Los cambios y el crecimiento de los tejidos reducen las oportunidades de un buen ajuste del aparato. El logro del objetivo deseado es más difícil con el aparato removible que con el aparato fijo. Además requiere mayor capacitación, sentido biológico, enseñanza, experiencia igual habilidad y disposición para recurrir a los aparatos fijos, al sacrificio de dientes o ambos, si el progreso del tratamiento lo indica. En la mayor parte de los casos, el tratamiento no puede ser terminado tan bien como con los aparatos fijos. En demasiados casos la situación es análoga al viajero que va de Nueva York a Chicago y termina sin combustible en Cleveland: ¿Como llegamos ahora a Chicago? ¡quizá sea mejor quedarnos en Cleveland!.

Finalmente, Reitan ha demostrado sin lugar a dudas que el efecto del vaivén que producen las fuerzas temporales sobre los dientes con el aparato desplazando los dientes en un sentido y las fuerzas funcionales presionando en sentido opuesto, pueden producir daños permanentes. Por lo menos, la consecuencia es movilidad excesiva. Las fuerzas intermitentes de este tipo pueden en realidad impedir el movimiento dentario, aposición de hueso sobre el lado de la presión. Tales reacciones no pueden ser llamadas movimientos dentarios fisiológicos.



Vista F, vistas diferentes del activador o monobloc. La construcción
 está afecto a las arcadas dentarias a través del efecto de la presión

CAPITULO III

APARATOS FIJOS

Existen muchos tipos diferentes de aparatos fijos, al igual que muchos aparatos removibles. Diferentes problemas exigen diferentes cantidades de tipos auxiliares mecánicos.

LA BANDA ORTODONTICA

El elemento básico de todos los aparatos fijos es la banda de ortodoncia, está hecha de un metal precioso o de aleaciones inoxidables de cromo y cobalto, especialmente fabricadas para ofrecer mayor fuerza y durabilidad con un mínimo de volumen. El material de la banda deberá ser suficientemente blando para permitir adaptación íntima con los contornos del diente y a la vez suficientemente fuerte para resistir los esfuerzos de la masticación y la deglución. Las superficies de la banda deberán ser pulidas para impedir la adhesión de restos alimenticios.

El material de la banda es insípido y no se oxida.

Las bandas de ortodoncia se presentan en tiras, rollos, precortadas, con el aditamento ya colocado en el centro de la banda ó preformadas, contorneadas sin costura, en diversos tamaños y formas. Las bandas para los dientes anteriores son generalmente de 0.005 ó 0.004 pulgadas de grueso y 0.125 pulgadas de ancho. Las bandas para caninos y premolares son generalmente de 0.004 pulgadas de grueso y 0.150 pulgadas de ancho. Si no son preformadas, la mayor parte de las bandas para caninos y premolares han sido contorneadas previamente debido a la mayor dificultad en obtener una banda bien ajustada. Las bandas para molares se presentan también en tiras precontorneadas de 0.005 a 0.006 pulgadas de grueso y de 0.180 a 0.200 pulgadas de ancho.

Como el ajuste de las bandas es el corazón mismo de la ortodoncia y como las bandas mal ajustadas pueden causar daños permanentes a los dientes y a los

tejidos adyacentes, deberán realizarse todos los esfuerzos necesarios para fabricar y colocar bandas lo mejor posible. No se puede justificar menos que esto. La tecnología moderna ha cubierto la demanda de bandas mejor ajustadas mediante el perfeccionamiento de bandas sin costura, anatómicamente correctas para todos los dientes en una gran variedad de tamaños. El material de bandas sin costura reduce el tiempo necesario para su colocación en el sillón dental, permite la utilización más eficaz del personal auxiliar y reduce las posibilidades de volver a tener que cementarlas.

Las bandas sin costura generalmente se ajustan mejor y resisten más los esfuerzos funcionales que las bandas formadas y soldadas a partir del material no prefabricado. Esto es especialmente cierto en el caso del ortodontista de tiempo parcial que no ha recibido capacitación en esta técnica.

Cada banda posee algún tipo de aditamento ó "bracket" para recibir el arco de alambre y transmitir la fuerza de ajuste a los pacientes en forma adecuada, precisa y eficaz, se ha perfeccionado un gran número de aditamentos que se han deshechado a través de los años. Algunos "sistemas" ó técnicas anteriores como labiolingual y arco en cinta, han sido modificadas intensamente. Aún la técnica del soporte de canto, presentada hace más de 40 años, ha experimentado cambios en tamaño, forma y número. Ya un hombre no puede ni debe decir que es "un hombre de técnica labiolingual", "un hombre de técnica de canto ó edwise" ó "un hombre de técnica universal", significado que practica una técnica específica basada exclusivamente en un solo aditamento especial. Los elementos de todas las llamadas escuelas ortodónticas se han incorporado con la utilización de la mayor parte de los soportes o aditamentos.

Las técnicas puras de arco de canto, arco doble y Begg son tan puras como el aire.

Un recuento parcial revela que existen por lo menos 117 tipos de soportes y modificaciones, muchos de los cuales se identifican por el nombre del orto-

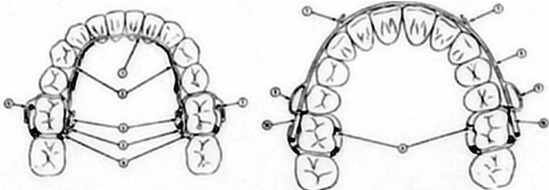
ortodontista que los modificó, la guerra de los soportes o brackets ha creado algo de confusión. Sin embargo, todos hacen básicamente lo mismo y pueden ser empleadas para tórque, inclinación, movimiento en cuerpo ó giros mediante modificación del arco de alambre ó agregando otros accesorios.

Además de los llamados soportes ó brackets que sirven para sostener y transmitir la fuerza del arco de alambre, pueden emplearse espolones, botones u ojales giratorios. Con el perfeccionamiento de los nuevos adhesivos, los diversos aditamentos que ahora son soldados a las bandas podrán ser adheridos directamente al diente. Actualmente se emplean resinas epóxicas y soportes de plástico en los incisivos y caninos superiores. Aún existen problemas para los incisivos inferiores y los dientes de la arcada inferior en general. Debido al efecto de corte que se presenta durante la función de la arcada contenida. Cosméticamente, los aditamentos pegados con resinas constituyen un adelanto. Eliminan el procedimiento tedioso de ajuste de bandas y reducen en gran parte la descalcificación y daño gingival que con tanta frecuencia constituyen las "cicatrices de la operación en ortodoncia".

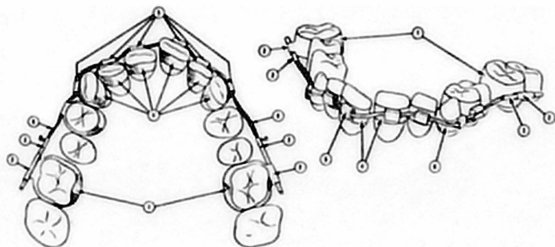
Ya sea que los soportes estén colocados sobre bandas ó adheridos directamente al esmalte, la colocación precisa está a la orden del día. Generalmente, los soportes deberán colocarse en el centro de la superficie vestibular de la corona. Deberán ser colocados de tal forma que un arco de alambre derecho establezca automáticamente una altura incisiva y oclusal correcta.

ARCO DE ALAMBRE

La porción de los aparatos fijos que produce la fuerza principal es generalmente el arco de alambre, o los resortes ó espolones para mover los dientes adheridos a éste alambre. El arco de alambre puede ser pesado y rígido para servir de base a otros aditamentos o para ligación como en los aparatos liguales ó puede ser muy ligero y muy flexible con geometría diversa para aliviar las irregularidades individuales cuando se coloca el arco de alambre-



Elemento de aparato labiolingual. IZQUIERDA, (1) alambre para arco de -
 0.026 ó 0.040 pulgadas de diámetro; (2) muelle auxiliar de 0.020 ó 0.022
 pulgadas; (3) alambre de cierre lingual de 0.028 pulgadas; (4) postes ver-
 ticales de Marshon o de media caña, de 0.0090 pulgadas de longitud; (5)
 ganchos para elásticos intermaxilares, de 0.030 pulgadas; (6) material p-
 ara bandas o bandas para molares preformadas de 0.006 por 0.130 pulg-
 gadas. DERECHA, (7) gancho para elásticos intermaxilares de 0.030 pulgadas;
 (8) arco labial, de 0.036 ó 0.040 pulgadas; (9) asa muelle vertical, de
 0.025 ó 0.028 pulgadas. (10) tubos vestibulares horizontales para ajus-
 tar el arco de alambre.



Aparato de alambre gemelo. 1) banda para molares, de 0.008 por 0.180 pulgadas o preformada, contorneada o banda de asa. 2) Tubos bucales horizontales de 0.036 pulgadas. 3) Tubo final - tubo vestibular, 0.036 pulgadas de diametro exterior. 4) bandas para aditamentos. 5) canal para arco doble y tapadera (o soporte para canal de amarre doble). 6) Alambre doble de 0.011 ó 0.012 pulgadas. En el arco superior generalmente se utilizan secciones a base de muelles espirales para desplazar los molares distalmente; el aparato inferior de la técnica elástica de alambre doble es generalmente un arco lingual de tipo Merzbon. Como esto con frecuencia es inadecuado, se han hecho muchas modificaciones al aparato inferior.

directamente al aditamento elegido.

El alambre puede ser rectangular o cuadrado, en corte seccional y terminando de tal forma que ajuste perfectamente en la ranura del soporte para permitir el empleo de diversas fuerzas para mover los dientes ó raíces en cuerpo ó aplicar torque. El alambre puede ser ansillo y recto ó puede estar doblado; puede poseer diversos aditamentos soldados ó muelles auxiliares para producir movimientos dentarios específicos. Para activar y algunas veces para controlar la fuerza del arco de alambre, puede utilizarse elásticos dentro de la misma arcada (intramaxilar) ó pueden utilizarse entre las arcadas (intermaxilar). El alambre puede ser laminado para formar un haz, dando como resultado una unidad que produce fuerza giratoria ó de torción, formada por alambres ligeros muy elásticos juntos, estos arcos trenzados son capaces de producir una fuerza ligera continua y de larga acción, y son muy resistentes a la deformación permanente. Al progresar la ciencia de la metalurgia, las combinaciones de metales dentro de los alambres han cambiado. Anteriormente, la mayor parte de los alambres eran de oro y platino. Actualmente, casi todos los alambres para arco son combinaciones de acero inoxidable con cromo, cobalto, níquel etc. En algunos alambres inoxidables, realmente no existe el acero.

Con las técnicas de alambre ligero ó de ligeras fuerzas diferenciales, se utiliza alambre de resorte de alta intensidad y pequeño calibre (0.012, 0.014, 0.016, ó 0.018). Se hacen varios dobleces en alambre para producir una fuerza continua más ligera y suave y a la vez capaz de aplicar un toque y realizar cambios giratorios. Los dobleces ó "loops" verticales fueron propuestos por Robinson en 1915 y recomendados por Griffin en 1930 pero no se utilizaron extensamente hasta que la metalurgia alcanzó el desarrollo necesario para proporcionar el tipo de alambre necesario para ser utilizado éste concepto de fuerzas ligeras diferenciales, actuales perfeccionadas y popularizadas por

Begg, Keeling, Williams, Jarabak, Rosentstein, Stoner, Burstone, Lindquist y otros - utilizan dobleces o "loops" verticales y horizontales que incorporan muelles helicoidales ó modificaciones de los dobleces de estria y afloja de Bercu - Fischer.

ELEMENTOS AUXILIARES

Para ayudar a los arcos de alambrey a las bandas en la función de mover los dientes, se han perfeccionado ciertos auxiliares. Los muelles abiertos o cerrados altamente resilientes son muy eficaces. Para proporcionar "topes" ó lugares sobre el arco de alambre para ligar, pueden colocarse cierres especiales sin tener que retirar el alambre de la boca. Las bandas elásticas de caucho de diversos tamaños así como el hilo elástico, son aparatos que mueven eficazmente los dientes, cuando son usados correctamente; la ligadura de acero es indispensable en un gran número de aparatos para unir el arco a los soportes y para enderezar dientes girados. Algunas veces, se utiliza un aparato removible en combinación con aparato fijo, ya sea para retraer dientes individuales ó para fungir como placa oclusal. Quizá una de las mejores formas de comprender cómo se utilizan estos aparatos es analizar las técnicas para el tratamiento de maloclusión de clase I, clase II, y clase III.

PLAN TERAPEUTICO

Los procedimientos ortodónticos pueden constituir una parte importante y con frecuencia indispensable de cualquier corrección de disarmonía oclusal. Aunque la terapéutica ortodóntica cabal requiere una gran cantidad de entrenamiento especializado y habilidad, existen ciertos procedimientos sencillos y seguros que en casos seleccionados pueden mejorar la distribución del esfuerzo fisiológico, la eficacia funcional, y la estética. Dichos procedimientos pueden ser efectuados por dentistas bien capacitados en odontología general.

A) DISTRIBUCION DE FUERZA E IMPACTO

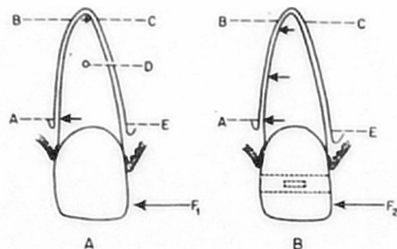
La perspicacia diagnóstica que es necesaria para la selección de pacientes para terapéutica ortodóntica menor, para aquellos que deben ser dirigidos a especialistas, y aquellos que necesitan tratamiento paliativo u otras formas de terapéutica, debe descansar en la comprensión de la biomecánica de la oclusión. Las fuerzas ortodónticas se aplican generalmente sobre las coronas de los dientes. Sin embargo, el impacto de estas fuerzas puede estar dirigido hacia cualquier parte del periodonto a través de inclinación, movimientos horizontales, movimientos verticales y rotación de los dientes. En la terapéutica ortodóntica frecuentemente se incluyen todos estos movimientos en el tratamiento de un solo paciente, mientras que la terapéutica ortodóntica menor está relacionada principalmente con la inclinación de los dientes y con patrones bastante simples de distribución de fuerzas. Una parte inevitable de toda la distribución de esfuerzo ortodóntico es la relacionada con las fuerzas recíprocas ó "anclaje", las cuales constituyen el principal problema de las denticiones afectadas por pérdida de dientes ó enfermedad periodontal. Los dientes pueden ser movidos por fuerzas instantáneas ó inmediatas, por fuerzas intermitentes, y por fuerzas que actúan continuamente.

Independientemente del tipo de fuerza, el impacto altera el metabolismo del periodonto hasta el grado de provocar resorción y neoformación ósea. En la literatura ortodóntica se encuentra bien descrita la reacción de los tejidos periodontales a diversos tipos, intensidades y frecuencias de las fuerzas ortodónticas.

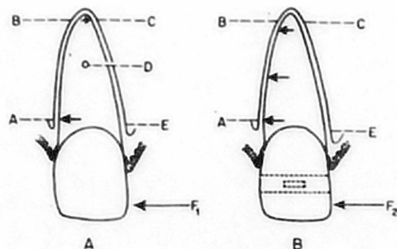
Las fuerzas inmediatas e intermitentes son toleradas en grados variables sin que se inicien movimientos de los dientes, dado que tales fuerzas son expresiones normales de la masticación y deglución. En pacientes con bruxismo ó hiperplasia compensadora del periodonto a consecuencia de una función habitualmente intensa, los tejidos periodontales pueden soportar grandes fuerzas inmediatas ó intermitentes sin que produzca ningún movimiento dental; sin embargo, los dientes fuera de funcionamiento pueden ser desplazados con fuerzas mucho menores. La mayor parte del esfuerzo oclusal es transmitido al hueso alveolar en forma de tracción ó tensión cuando la membrana periodontal está formada de fibras colágenas gruesas; sin embargo, cuando faltan estas fibras bien desarrolladas se presentan con mayor facilidad compresión y resorción que originan presión sobre el hueso alveolar. Los estudios sobre movilidad dental han demostrado la repercusión en la posición dental de un movimiento transitorio ocasionado por una fuerza intermitente (probablemente sobre una base hidrodinámica), lo cual explica la tolerancia a estas fuerzas. En la fisiología de la masticación no participan fuerzas que actúen continuamente y por lo tanto no existe en el periodonto un mecanismo compensador directo contra tales fuerzas. Esto puede explicar la observación común que los dientes pueden ser movidos por fuerzas continuas de mucho menor magnitud que la requerida si se emplean fuerzas inmediatas ó intermitentes. Es también un principio de fisiología ósea bien conocido que se requiere mucho menor presión continua para iniciar la resorción ósea.

La distribución del impacto de las fuerzas ortodónticas varía desde el im
pacto concentrado de la fuerza basculante hasta el im pacto amplia-
mente dis-
persa de una fuerza intrusiva ó de una fuerza orientada hacia un movimiento.
Por lo tanto resulta evidente que se requiere una fuerza total mucho mayor
para provocar un movimiento de conjunto en dirección horizontal que la que
se requiere para hacer bascular ó inclinar el diente. La rotación también --
presenta un im pacto muy extenso y requiere una fuerza considerable. La fuerza
considerable. La fuerza menor es la que se necesita para la extrusión de
los dientes, puesto que este tipo de fuerza corresponde a un movimiento natu-
ral y no implica ninguna resorción ósea a menos de que exista curvatura en
la raíz son también factores importantes para la distribución del esfuerzo,
pudiendo verse alterados por la pérdida de apoyo periodontal que acompaña
a los padecimientos periodontales, ó resorción radicular.

La alteración de los tejidos periodontales por inflamación y trauma puede
alterar también la biomecánica del movimiento ortodóntico de los dientes.
No se sabe si alguna alteración de la polimerización de la sustancia funda-
mental de los tejidos periodontales, de origen general, tenga alguna importan-
cia práctica en el movimiento ortodóntico de las piezas dentales.



A) Fuerza basculante (F_1) El impacto de la fuerza se concentra en (A) y (C). Puesto que el centro de rotación está en (D), la resorción que se produce en (A) y (C) permite que la corona del diente se incline rápidamente en la dirección deseada. Existe tensión (tracción) sobre pequeñas áreas en (B) y (E). B, Fuerza de movimiento en conjunto (F_2). En este tipo de movimiento el impacto de la fuerza (presión) afecta toda la pared alveolar desde (A) hasta (B). La tracción restrictiva (tensión) afecta el área desde (C) hasta (E). Los movimientos en conjunto del diente requieren más fuerza total y se efectuarán más despacio que los movimientos de inclinación.



A) Fuerza basculante (F_1) El impacto de la fuerza se concentra en (A) y (C). Puesto que el centro de rotación está en (D), la resorción que se produce en (A) y (C) permite que la corona del diente se incline rápidamente en la dirección deseada. Existe tensión (tracción) sobre pequeñas áreas en (B) y (E).

B) Fuerza de movimiento en conjunto (F_2). En este tipo de movimiento el impacto de la fuerza (presión) afecta toda la pared alveolar desde (A) hasta (B). La tracción restrictiva (tensión) afecta el área desde (C) hasta (E). Los movimientos en conjunto del diente requieren más fuerza total y se efectuarán más despacio que los movimientos de inclinación.

RISGOS DE LA TERAPIA ORTODONTICA

El impacto de las fuerzas ortodónticas debe ser suficiente para inducir la resorción del hueso alveolar, y al mismo tiempo permanecer muy por debajo del nivel de presión que interfiere con la actividad normal de los cementoblastos sobre la superficie de la raíz. Un amplio margen de tolerancia a la presión entre el hueso y el cemento es base necesaria para el tratamiento ortodóntico. La resorción del cemento es generalmente ocasionado por una gran fuerza trituradora que ocasiona necrosis de la membrana periodontal, incluyendo los cementoblastos. Los tejidos necróticos son eliminados por los tejidos vivos circunvecinos, y como parte de este proceso se presenta resorción tanto del hueso alveolar como del cemento. Si la resorción afecta sólo una pequeña parte de la superficie de la raíz y representa un trauma transitorio, la regeneración generalmente es completa y no deja lesión residual macroscópica. Las áreas microscópicas de resorción y regeneración del cemento son ocasionadas generalmente por traumas ocasionales. Sin embargo, si un trauma grave afecta una parte importante de la raíz y es constante ó repetido, se puede presentar resorción radicular de importancia clínica. Cuando se aplican grandes fuerzas continuas es frecuente la resorción radicular de las áreas apicales de los dientes, acompañada con intentos de intrusión ó movimiento de las áreas apicales. Se presenta también resorción de la raíz a causa de las fuerzas instantáneas ó intermitentes muy intensas, como en el caso del bruxismo extenso. Los signos radiológicos de resorción radicular indican siempre que se ha extendido el nivel fisiológico de tolerancia a las fuerzas oclusales y que las fuerzas ortodónticas tienen que ser reducidas drásticamente. Las probabilidades de resorción son muy pequeñas si se emplean dispositivos removibles con restricciones controladas de movimiento. Si se emplea la propia fuerza de mordida del paciente como fuerza ortodóntica

ca, rara vez se encontrará que el mecanismo neuromuscular del paciente provoque lesión periodontal que sea suficiente para ocasionar resorción radicular. Pueden presentarse también deshincencia de los procesos alveolares y resorción gingival a consecuencia de un desplazamiento excesivo de los dientes hacia afuera del proceso alveolar. Este resultado debe ser cuidadosamente evitado puesto que se reduce en forma permanente el soporte periodontal de tales dientes y con frecuencia ocasiona que la superficie radicular quede descubierta. Los intentos equivocados al tratar de corregir una mordida cruzada extensa cuando el maxilar superior claramente resulta pequeño en relación con el inferior frecuentemente dará como resultado deshincencia en el lado lingual del inferior. La expansión de las arcadas dentales puede acompañarse de formación de hueso vestibular cuando varios dientes son movidos lenta y simultáneamente, pero el movimiento de un solo diente fuera de la arcada generalmente lo llevará a través de la placa labial del hueso. Se debe tener también en cuenta la base apical de los dientes de manera de no moverlos fuera del apoyo del hueso basal dejándolos con un ángulo desfavorable desde el punto de vista funcional.

La formación de bolsas periodontales constituye el tercer peligro principal de la terapéutica ortodéutica. Si los tejidos son sanos, el tratamiento ortodéutico no ocasionará formación de bolsas periodontales, especialmente del tipo intraóseo, existe el peligro de profundización de dichas disposiciones y formación de abscesos. Dichas alteraciones son el resultado del efecto combinado de irritación local y alteración del metabolismo tisular ó provocadas por el trauma ortodéutico.

En consecuencia, el movimiento ortodéutico de los dientes debe ser postergado hasta que haya desaparecido totalmente toda inflamación gingival y periodontal tras la eliminación de los factores irritantes locales. Durante todo el período del tratamiento ortodéutico se debe mantener cuidadosamente la salud de la encía.

Es posible mover los dientes por medios mecánicos hasta la posición deseada

sin comprender claramente algunas de las causas importantes de la maloclusión que está siendo tratada. Sin embargo debido a la dinámica de la oclusión, invariablemente se presentará residiva a menos que la causa de la maloclusión haya sido eliminada. Todas las causas de maloclusión deberán ser eliminadas, de ser posible, antes de iniciar la terapéutica ortodóntica, pues de otra manera los factores causales actuarán contra los dispositivos terapéuticos, provocando complicaciones y retardando el resultado deseado.

Con el objeto de describir la terapéutica ortodóntica menor, las causas de maloclusión pueden ser divididas en dos grupos principales:

- 1) Factores genéticos y del desarrollo que influenciando el desarrollo y crecimiento celular, tienden a afectar toda la oclusión, y los cuales en la mayoría de los casos requieren un tratamiento ortodóntico de gran alcance, fuera de la capacidad del odontólogo no especializado.
- 2) Factores externos ó ambientales. Algunos tipos de maloclusión de este segundo grupo pueden ser eficazmente corregidos mediante terapéutica ortodóntica menor.

Cada uno de los dientes mantiene su posición en la arcada dental como resultado del equilibrio de las diversas fuerzas que actúan sobre ellos (fuerzas oclusales, fuerzas de la lengua, labios carrillos, fuerzas por la inflamación y otro tipo de alteraciones en el periodonto, y la tendencia eruptiva presente en todos los dientes). Puesto que la maloclusión resultante del trastorno local de la dinámica de oclusión es el tipo de maloclusión que puede responder mejor a la terapéutica ortodóntica menor, discutiremos algunos de sus factores etiológicos.

Constituyen causas muy comunes de maloclusión un patrón de erupción alterado y la pérdida de dientes sin colocación de reemplazos ó de dispositivos

que mantengan la posición .Las secuelas pueden ser graves y complejas, pero en ocasiones pueden ser fáciles de tratar, como por ejemplo en el caso de inclinación de los dientes.

Un tratamiento dental defectuoso es otra causa común de malposición difuncional de los dientes, este factor ha sido ya tratado en la etiología de la oclusión traumática.

Muchos de los diferentes hábitos oclusales pueden inducir malposiciones de los dientes (bruxismo, mordida de ojetos llevados a la boca mordida de lengua, labios ó carrillos, hábitos de succión, etc.). Todos estos hábitos darán lugar a recaídas después del tratamiento ortodóntico, a menos que sean reconocidos y eliminados.

Los padecimientos periodontales tanto de tipo hiperplástico proliferativo - como tal tipo destructivo, darán lugar con frecuencia a mala posición ó migración de los dientes. El desplazamiento de los dientes es muy común en pacientes con padecimientos periodontales avanzados.

En general es importante averiguar si los dientes mal colocados estuvieron alguna vez en posición normal. En caso afirmativo, esto significa que el desplazamiento ha sido ocasionado por alteración de la dinámica de la oclusión en vez de tratarse de maloclusión básica. Significa también que el tratamiento quedará restringido a la corrección de las alteraciones de las relaciones occlusales sin necesidad del tratamiento ortodóntico de gran alcance.

CAPITULO V

PROBLEMAS EN EL TRATAMIENTO ORTODONTICO

Son varios los problemas que deben ser tomados en consideración en la terapéutica ortodóntica menor. Comprenden problemas de espacio, función oclusal, enfermedad periodontal, edad del paciente, y retención de piezas dentarias. El efecto de estos problemas debe ser cuidadosamente evaluado antes del tratamiento ortodóntico.

FALTA DE ESPACIO

La falta de espacio disponible dentro del cual pueda moverse un diente puede cambiar lo que en un principio parecía ser un movimiento dental menor en un problema de tratamiento ortodóntico especializado.

La valoración más real de los problemas de espacio se realiza mejor sobre modelos de yeso, necesiéndose con frecuencia cuidadosa medición y colocación de prueba de las coronas de los dientes que han sido separados de los modelos. La principal consideración será siempre la relación entre el tamaño de la arcada, y si se puede hacer espacio al diente dentro de los bordes del maxilar, puesto que cualquier alteración de las relaciones de los bordes está fuera de los límites de la terapéutica ortodóntica menor.

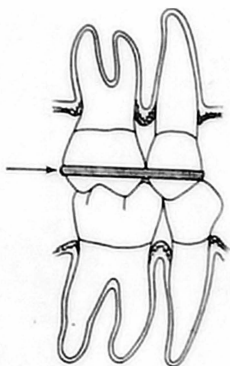
se ha recomendado frecuentemente que las coronas de los dientes sean rebajadas interproximalmente hasta 0.25 mm en cada cara proximal a fin de ganar algo de espacio. Aún cuando ésta eliminación de substancia dental pueda ser aceptable desde el punto de vista estético y funcional, es inadecuada para el periodonto. El desgaste interproximal puede alterar las áreas de contacto invadiendo el espacio normal para la papila interproximal, con la subsecuente alteración de la autolimpieza de los espacios gingivales interproximales. La alteración se presenta debido a que las porciones lingual y vestibular de la papila interproximal se volverán hiperplásticas y el cue-

llo gingival será más profundo que lo normal debido a la posición más apical del contacto a consecuencia del desgaste efectuado. Si ha habido pérdida de tejidos interproximales y el borde gingival está situado más apicalmente que lo normal, entonces el desgaste indicado puede ser permisible e incluso deseable desde varios puntos de vista, puesto que queda suficiente espacio para la higiene bucal interproximal.

ANCLAJE

Cualquier fuerza aplicada con propósitos ortodónticos provocará necesariamente una fuerza recíproca igual. A fin de poder lograr un movimiento controlado de los dientes, las fuerzas recíprocas tienen que ser ancladas ó distribuidas de tal manera que los dispositivos activados muevan los dientes hacia la posición deseada sin trastornar las relaciones oclusales de los dientes utilizados para el anclaje. Se deben siempre sopesar y comparar los efectos de las fuerzas activadas y la posible acción recíproca sobre el anclaje.

El anclaje puede ser intrabucal o extrabucal. En la terapéutica ortodóntica menor el anclaje puede ser intra ó intermaxilar. Tanto los dientes como los procesos alveolares pueden servir de anclaje. Dado que requiere mucho menos fuerza inclinar un diente que desplazarlo en conjunto (siendo el soporte periodontal igual), se debe hacer siempre el intento de anclar los dispositivos de manera tal que las fuerzas recíprocas dispongan, hasta donde sea posible, de un amplio campo para su impacto sobre los dientes sobre los dientes anclados. En el caso de dientes que hayan perdido una cantidad considerable de soporte periodontal, puede haber necesidad de colocar férulas temporales si se van a utilizar dispositivos ortodónticos removibles. Las relaciones oclusales con los dientes de la arcada opuesta son también de suma importancia en relación con el anclaje para dispositivos removibles.



La inmovilización temporal con alambre fijo y acrílico asegura que las fuerzas, por ejemplo la ejercida en dirección de la flecha, se distribuyan sobre todo el tejido periodontal. En la férula se presentaría un brazo de palanca largo y un impacto concentrado de las fuerzas basculantes acompañando a la pérdida de estructuras de soporte. Nótese también la estabilidad de la intercolocación cuspídea con la arcada opuesta.

El dentista puede mover también un solo diente a la vez ó utilizar una especie de cabezal para el anclaje.

Los procesos alveolares resultan medianamente útiles para el anclaje si los dientes que van a ser movidos poseen un soporte óseo mínimo y dicho movimiento dental abarcará únicamente un breve período.

FUNCIÓN OCLUSAL

Como la posición de los dientes está determinada en gran parte por las fuerzas oclusales, resulta evidente que las fuerzas oclusales funcionales influirán sobre los movimientos dentales ortodónticos y sobre el mantenimiento de la posición dental deseada después de la terapéutica ortodóntica. Las fuerzas oclusales funcionales son particularmente importantes cuando se emplean dispositivos removibles y fuerzas intermitentes. No es aconsejable mover un diente contra una fuerza oclusal funcional por medio de dispositivos removibles a menos que la acción de ésta fuerza haya sido eliminada mediante la elevación transitoria de la mordida. Por lo tanto cuando se utilizan dispositivos removibles para el tratamiento de mordida cruzada u oclusión cortante se debe procurar una elevación suficiente de la mordida para permitir que las cúspides ó los bordes incisivos pasen sin verse estorvados por contactos oclusales funcionales. El aparato para elevar la mordida tiene que ser usado constantemente hasta que las fuerzas oclusales funcionales comiencen a actuar en la dirección del movimiento dental deseado. Con dispositivos ortodónticos fijos se pueden mover los dientes contra las fuerzas oclusales funcionales pero esto puede trastornar la función masticatoria y la articulación temporomaxilar.

ENFERMEDAD PERIODONTAL

La pérdida de tejidos de sostén como resultado de enfermedad periodontal,—

especialmente en pacientes jóvenes, prueba que la respuesta a la irritación local no es óptima. Resulta, por lo tanto, sumamente importante que el tratamiento para tales personas sea planeado y ejecutado en forma tal que la irritación gingival ocasionada por los aparatos se reduzca al mínimo. En pacientes con tendencia a padecimiento periodontal es esencial una buena higiene bucal para evitar la formación de bolsas periodontales después del tratamiento ortodóntico.

El impacto de una fuerza ortodóntica aumentará a medida que disminuye el soporte dental. Los dispositivos ortodónticos estándar pueden resultar demasiado fuertes cuando actúan sobre dientes que han perdido una parte considerable del sostén a causa de la enfermedad periodontal, especialmente en el caso de fuerzas que ocasionan inclinación y que son causadas por el aumento de longitud del brazo de palanca situado encima del reborde alveolar y el impacto concentrado de dichas fuerzas.

La pérdida de soporte periodontal debe ser contrarrestada mediante diversos tipos de alambres y ligaduras ortodónticas. De ésta manera, cuando la resistencia tisular ha sido debilitada por padecimientos periodontales, las fuerzas ortodónticas deben ser reducidas y cuidadosamente controladas.

La experiencia clínica ha demostrado que puede llevar a cabo extenso movimiento ortodóntico de los dientes, sin ningún peligro, en pacientes con avanzado padecimiento periodontal si se toman precauciones para evitar la irritación gingival y poder controlar las fuerzas.

Dientes en extrusión ó dientes con pérdida considerable del hueso periodontal pueden volver a su sitio mediante tratamiento ortodóntico, haciendo bolsas supraóseas dentro de las bolsas infraóseas, lo cual facilita la terapéutica de readhesión ó reinserción.

EDAD DE LOS PACIENTES

La edad no es tan importante en el movimiento de los dientes como se supuso

anteriormente. Los tejidos periodontales mantienen su capacidad para los cambios adaptivos a través de toda la vida. Por ejemplo, en el material de autopsia de un paciente de 95 años encontramos signos evidentes de reorganización activa de las estructuras periodontales y hueso de soporte adyacente después de un cambio en la función oclusal en un paciente de 69 años. Desde el punto de vista clínico, se han movido dientes con éxito en pacientes de 70 años. Sin embargo por lo que se refiere a medidas de ortodoncia especializada con grandes cambios en las relaciones oclusales especialmente respecto a la dimensión vertical, la juventud es una gran ventaja, puesto que entonces se puede guiar el crecimiento, además de mover los dientes. Las estructuras periodontales, con la membrana periodontal colágena, también pueden ser influenciadas y alternadas mucho más fácilmente antes de que se hayan madurado las fibras colágenas y se haya establecido un patrón funcional estable.

MOVIMIENTO DE LOS DIENTES

Movimiento lingual de dientes anteriores.

A).-CORRECCION DE MORDIDAS CRUZADAS

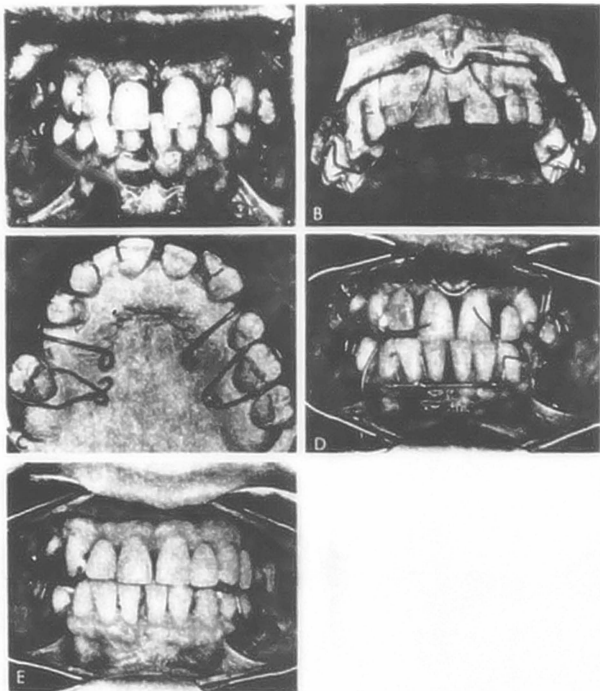
En pacientes que presentan mordida cruzada anterior sin verdadero prognatismo del maxilar inferior resulta con frecuencia útil mover los dientes superiores hacia adentro y los inferiores hacia atras. Este tipo de movimiento - puede lograrse con dispositivos removibles si:

- 1) Los aparatos son utilizados todo el tiempo (inclusive para comer) y
- 2) Son usados hasta que los dientes superiores están claramente en posición labial en relación con los dientes inferiores en oclusión céntrica.

Es de importancia primordial la relación entre los dientes cuando el maxilar está en relación céntrica, para poder hacer la selección de pacientes -- para el tratamiento de mordida cruzada anterior. Si los dientes anteriores ó las cúspides de los posteriores se encuentran casi punta a punta en relación céntrica y el maxilar inferior está desviado hacia la mordida cruzada en oclusión céntrica, el pronostico para el tratamiento es bueno, puesto que la mordida cruzada es en gran parte de naturaleza funcional. Si existe considerable discrepancia dental en favor de la mordida cruzada cuando el maxilar se encuentra en relación céntrica, el pronostico para el tratamiento con dispositivos removible es malo, y el paciente debe ser enviado al especialista para tratamiento ortodóntica.

El tipo más común de dispositivo removible para el tratamiento de la mordida cruzada anterior es un plano de mordida colocado en el maxilar inferior. Dicho aparato se ilustra en la siguiente figura.

El plano de mordida debe ser sacado de la boca únicamente para efectuar la higiene bucal.



Movimiento de los dientes anteriores con arco labial de alambre y resortes separatos altos. A ante del tratamiento. B y C, construcción del aparato superior con adición de la placa palatina de acrílico. D, Después de cirugía periodontal y colocación en su sitio de los aparatos superior e inferior. E, Reconstrucción una vez terminado el tratamiento ortodóntico.

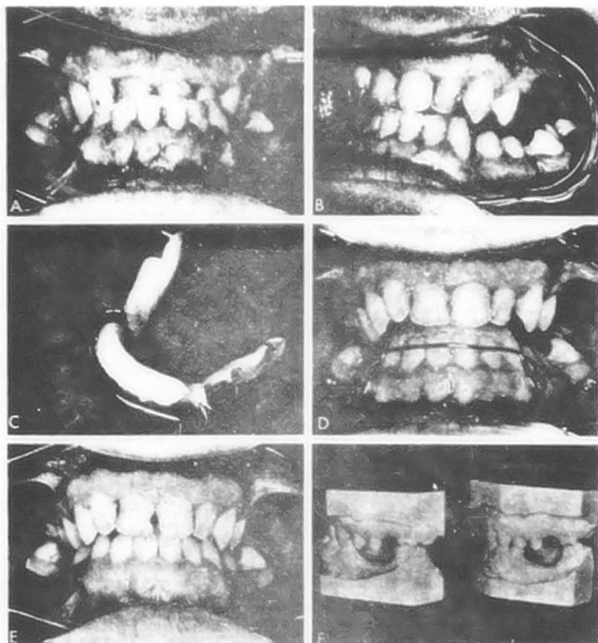
Se debe aconsejar al paciente no morder sin el aparato a menos que los bordes incisivos de los dientes superiores estén colocados en posición labial en relación a los bordes de los dientes inferiores. Este tipo de tratamiento significa cierta molestia e incomodidad para el paciente y debe ser intentado únicamente en pacientes perfectamente seleccionados. Se puede añadir acrílico autoplimerizable al plano de mordida mientras los dientes superiores se desplazan labialmente. El aparato es más efectivo con una inclinación — fuerte y considerable abertura de mordida que si se coloca apenas extendido sobre los incisivos inferiores.

Tan pronto como los dientes alcanzan la relación deseada, se debe suspender el empleo del aparato. Los dientes inferiores pueden ser entonces movidos lingualmente si existen contactos abiertos y suficiente espacio para desplazarlos. En caso necesario se debe posponer la reconstrucción bucal hasta por lo menos seis meses después del tratamiento ortodóntico cuando se haya establecido una adecuada dimensión vertical oclusal.

Se pueden utilizar también varios tipos de planos de mordida con resortes — separadores con el mismo resultado. La oclusión se eleva entonces sobre el aparato y el paciente tiene que usarlo continuamente hasta que la mordida cruzada haya sido dirigida hacia una relación normal. Estos aparatos pueden ser usados también para la mordida cruzada posterior.

3) MOVIMIENTOS MESIALES Y DISTALES

La inclinación mesial ó distal de los dientes puede ser lograda mediante el empleo de resortes separadores sobre la porción lingual ó vestibular de aparatos de Hawley. Se pueden emplear también arcos labiales altos ó simples placas palatinas de acrílico como anclajes para los resortes. El grosor de los resortes debe ser de 0.020 a 0.024 pulgadas de diámetro, dependiendo — del soporte periodontal de los dientes. Resulta especial para que el trata—

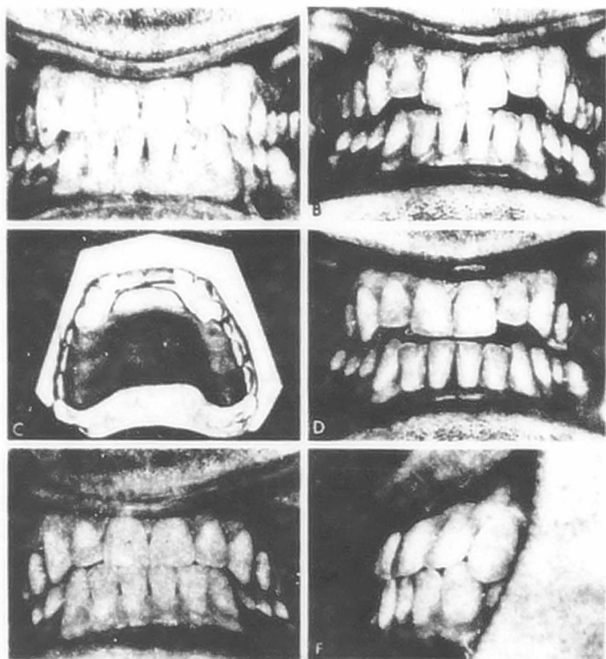


Tratamiento de mordida cruzada anterior con plano de mordida inferior.
 A, Oclusión funcional clase III. B, Relación de los dientes anteriores con los maxilares en oclusión céntrica. C, Plano de mordida mostrando el arco labial y los gancho. D, Aparato colocado, mostrando el contacto de los dientes superiores. E, Relación de los dientes anteriores después del movimiento. F, Moldes que muestran la relación de los maxilares antes y después del movimiento labial de los dientes anteriores del maxilar superior y reposición del maxilar inferior en relación céntrica.

amiento tenga éxito limar los dientes para eliminar las interferencias al movimiento con respecto a la oclusión, de otra manera se tendrá que elevar temporalmente la mordida para permitir la libertad de oclusión. A menos que se emplee alguno de estos dos procedimientos, los dientes difícilmente se inclinarán en contra de las fuerzas cuando se emplean dispositivos removibles. Las pequeñas aberturas entre los dientes anteriores pueden ser cerradas también mediante elásticos de caucho ó diversos tipos de ligaduras elásticas ó de seda. No se recomienda el empleo de elásticos de caucho puesto que fácilmente se pueden deslizar hasta los tejidos gingivales y ocasionar lesiones graves. Las fuerzas ejercidas por bandas de caucho resultan también difícilmente controlables y frecuentemente excesivas.

Se pueden unir los dientes con ligaduras contráctiles en "grassline" ó de otros tipos de manera que no resbalen hacia los tejidos gingivales, pudiendo unirse varios dientes a la vez para anclaje.

Sin embargo, es mucho más difícil controlar las fuerzas ortodónticas con ligaduras que con resortes separadores y una ligadura de "grassline" no puede dejarse sobre los dientes durante más de dos a tres días puesto que se vuelve inactiva y produce mal olor. Las ligaduras de níón con cubierta de plástico pueden ser dejadas en su sitio durante cuatro ó cinco días, pero después tendrán que ser cambiadas por el dentista. Dado que, independientemente del tipo de ligadura utilizada, los dientes retornarán a su posición anterior casi inmediatamente que se quita la ligadura, este tipo de movimiento dental es más útil para cerrar contactos ligeramente abiertos antes de tomar impresiones para puentes ó férulas fijas. Si se emplean ligaduras de "grassline" para dientes que han perdido considerable cantidad de apoyo periodontal, se deberán utilizar una ligadura del número 3 ejerciendo poca presión puesto que estas ligaduras pueden resultar muy traumáticas si se amarran fuertemente y el brazo de la placa coronaria es largo.



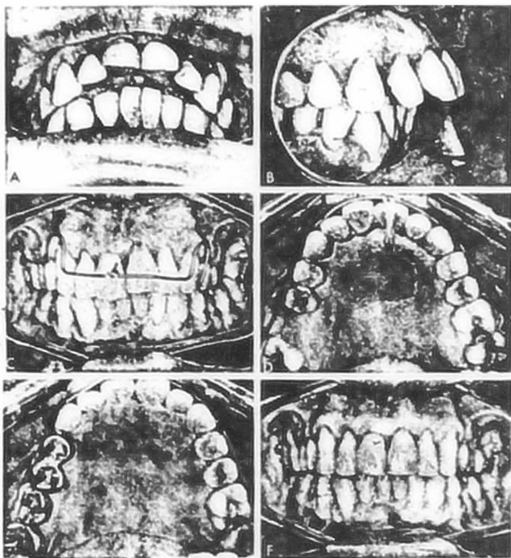
Aparato para el maxilar superior para la corrección de la mordida cruzada anterior. A, Protrusión del maxilar inferior para lograr contacto de los dientes poste-riores (relaciones funcionales clase III). B, Relaciones de los dientes con el maxilar inferior en relación céntrica. C, Aparato de acrílico con resortes generadores haciendo contacto con los incisivos superiores. D, Aparato de en posición con abertura suficiente para que los incisivos puedan moverse labialmente. E y F, Posición de los dientes después del movimiento labial, con el maxilar en oclusión céntrica.

Los dientes con padecimiento periodontal avanzado pueden juntarse mediante una fuerza inmediata ó cercana utilizando alambre para ligadura de acero -- inoxidable templado suave de 0.008 pulgadas de diámetro pero no se recogen de este procedimiento puesto que la fuerza es difícil de controlar y puede ocasionarse resorción radicular y profundización de bolsas si dicha fuerza es excesiva.

Puede ser muy útil enderezar un molar inclinado mesialmente antes de construir un puente ó realizar otras formas de reconstrucción bucal.

Sin embargo, esto constituye un problema mucho más complejo que el de enderezar un diente anterior. Cuando un molar se inclina mesialmente, la raíz distal se mueve oclusalmente y tendrá que efectuarse intrusión para poder colocar el diente en su posición vertical anterior. Cualquier dispositivo ortodóntico para provocar inclinación tenderá a mover la raíz mesial oclusalmente en vez de provocar la intrusión de la raíz distal, a menos que una considerable fuerza oclusal sea destinada a la intrusión del diente al mismo tiempo que se le inclina.

No debe intentarse éste tipo de movimiento con un dispositivo removible a menos que se eleve temporalmente la mordida para liberar los dientes de la fuerza oclusal ó se desgaste la cara oclusal del diente a medida que se inclina. Una vez que el diente ha sido enderezado y el dispositivo para elevar la mordida ha sido removido se tienen que conservar el espacio mientras se restablece la dimensión vertical normal. Una forma más efectiva de enderezar molares inclinados es mediante dispositivos fijos, pero en cualquier caso este tratamiento debe prolongarse durante un año para permitir el ajuste natural adecuado a la dimensión vertical antes de la reconstrucción. En la mayoría de los casos resulta más práctico emplear el diente inclinado para pillar del puente, sin necesidad de enderezarlo, que tener que efectuar estos procedimientos ortodónticos.



Intrusión de un solo diente anterior mediante aparato de Hawley modificado y elásticos. A y B, Antes del tratamiento ortodóntico. C, Inclivivo central superior alargado después del empleo equivocado de un aparato de Hawley. Ahora, el diente está siendo intruído mediante elástico de caucho fijados con ganchos sobre el alambre del arco labial. D, Vista palatina. Gancho en acrílico palatino para la banda de caucho. E y F, Resultado final. El aparato es usado como retenedor.

C) INTRUSION

Las estructuras periodontales son muy resistentes a fuerzas en la dirección del eje mayor del diente, de manera que la intrusión requiere fuerzas de considerable magnitud durante el período prolongado.

La intrusión de dientes con una sola raíz, especialmente los incisivos es mucho más fácil que la intrusión de dientes de varias raíces. A fin de lograr que se inicie la resorción ósea, con frecuencia resulta útil combinar la intrusión con cierta inclinación del diente. Esta combinación de fuerzas eliminará la resistencia funcional a la tracción en un gran porcentaje de las principales fibras periodontales. De otra manera, la intrusión vertical de un diente que ha estado sometido a funcionamiento intenso durante bastante tiempo requeriría fuerzas sumamente grandes, puesto que las fibras de la membrana periodontal transmiten, al hueso alveolar, fuerzas dirigidas axial ó verticalmente en forma de fuerzas de tensión ó de tracción bien toleradas.

Al hablar del uso de los aparatos de Hawley se discutió ya la intrusión de los dientes anteriores del maxilar superior, en combinación con su inclinación. Un diente sólo también puede ser sometido a intrusión mediante el aparato recomendado por Hirschfeld. Se puede usar también el plano de mordida de Anderson. La mordida para fabricar el aparato de Anderson debe ser tomada con el maxilar en abertura y protrusión combinadas, puesto que esta posición proporcionará mayor actividad muscular que una relación de mordida simple abertura sobre el trayecto del cierre y la abertura habituales.

Ninguno de los métodos mencionados para la intrusión de los dientes resulta muy efectivo, y se requiere un prolongado período de retención ó de fijación con férulas para evitar la recaída. La intrusión de dientes con varias raíces produce lesión traumática grave en el área de bifurcación ó trifurcación y no es posible producir la fuerza y el tiempo necesarios. La parte más difícil en la intrusión de dientes con raíces múltiples es el control de la fuer

za recíproca ó anclaje, de manera que sólo se muevan los dientes que tienen que ser movidos. No es recomendable intentar la intrusión ortodóntica de piezas molares mediante dispositivos removibles.

D) EXTRUSION

La erupción de caninos impactados ó parcialmente impactados es auxiliada en ocasiones mediante tratamiento ortodóntico, moviendo otros dientes para proporcionar espacio al diente mediante tracción sobre los caninos. Se debe estar seguro de que no existe anquilosis antes de iniciar el tratamiento. Se tiene que fijar al diente un gancho para resorte ó banda de caucho, y el anclaje debe realizarse de preferencia en la misma arcada que el diente impactado, puesto que la resistencia a la intrusión es mucho más grande que la resistencia a la extrusión.

Con frecuencia se emplean planos de mordida con contactos únicamente sobre los dientes anteriores para proporcionar oportunidad de extrusión a los dientes posteriores en pacientes con profunda sobremordida. Este método de tratamiento no se recomienda en adultos, puesto que las fuerzas oclusales provocan nuevamente la intrusión de los dientes posteriores al quitar el aparato.

E) ROTACION

Se puede en ocasiones efectuar la rotación de dientes con una sola rafa utilizando dispositivos removibles, mediante una combinación de resortes separadores y soporte dental recíproco a partir de la placa palatina de acrílico. Sin embargo, esto es difícil ó incontrolable hasta el punto de resultar impráctico excepto cuando se combina con otros movimientos dentales; por ejemplo: rotación parcial asociada con reposición de los dientes anteriores con un aparato de Hawley. La rotación de los dientes puede ser lograda en forma mucho más eficiente y controlada por medio de dispositivos fijos.

CAPITULO VII

RETENCION DESPUES DEL TRATAMIENTO ORTODONTICO

"Una vez que los dientes en malposición hayan sido desplazados hasta la posición deseada, deberán ser apoyados mecánicamente hasta que todos los tejidos que contribuyen a su soporte y mantenimiento se hayan modificado completamente, tanto en su estructura como en su función para hacer frente a las nuevas exigencias".

EL PROBLEMA DE LA RETENCION

Durante el movimiento dentario se realiza un gran cambio en la membrana periodontal y en las estructuras óseas contiguas. El ortodontista lo aprecia clínicamente como un exeso de movilidad en los dientes sometidos a la presión de los aparatos. Es conveniente "ferulizar" ó estabilizar los dientes como lo hace el cirujano ortopédico en la fractura de un hueso largo, hasta que los tejidos se reorganicen.

Sin embargo parece que sabemos menos sobre esta fase del tratamiento ortodóntico que cualquier otra. Muchos de los conocimientos que poseemos son empíricos y los procedimientos de retención son principalmente arbitrarios, basados en la forma general y no en las exigencias del caso especial.

No hay duda que la estabilidad del resultado final es un requisito principal. No importa el tiempo que los dientes sean sujetados en posiciones anormales con un aparato retenedor, los tejidos no se reorganizarán para sostenerlos ahí si no se encuentra en equilibrio; ésta es una situación dinámica y cambia con el crecimiento, el desarrollo, la función, la restauración de caries, pérdida de los dientes y otros fenómenos.

RESULTADOS DESFAVORABLES DE LA RETENCION

La retención de los dientes en posiciones anormales con aparatos fijos ó removibles puede causar daño permanente, tanto a los dientes como a los tejidos.

dos de revestimiento, cuando el retenedor intenta sujetarlos en una posición lograda con los aparatos para mover los dientes, y las fuerzas funcio-
nales los enfrentan uno al otro. El movimiento de "vaiven" aumenta en el -
grisor de la membrana periodontal; existe deposición ósea, resorción alterna-
da y movilidad continua de los dientes afectados. Las estructuras de soporte
tarde ó temprano ceden a las exigencias insuperables de la oclusión esta-
blecida artificialmente y se presenta deterioración de los dientes contiguos
a estos tejidos de revestimiento. Para ser justos, si no es posible que el es-
pecialista en ortodóncia establezca equilibrio estructural, eficacia funcio-
nal total y la armonía estética deseada. ¿Como lo puede lograr un especialis-
ta en ortodóncia con un aparato de alambre removible que el paciente deberá
utilizar indefinidamente para evitar el colapso de la dentición expandida?
Nuevamente nos encontramos con la maloclusión yatrógena que produce condi-
ciones patológicas y acorta la vida del sistema estomatognático, de la mis-
ma forma que lo hubiera hecho la maloclusión original del paciente si se -
hubiera dejado como estaba.

AJUSTE DESPUES DE LA RETENCION

Es normal en la mayor parte de los casos prever un ajuste después de la re-
tención. El desgaste selectivo y el equilibrio cuidadoso de la oclusión, pero
la tendencia persiste en muchos casos. Muchos autores han afirmado que si se
ha corregido 70% del problema original, debemos considerar el tratamiento co-
mo un éxito. Para algunos problemas esto es indudablemente cierto. La pregunta
aún sin contestar es: ¿que problemas? aún no se han establecido normas ade-
cuadas para hacer ésta determinación en un porcentaje significativo de los
casos que han sido sometidos a tratamiento ortodóntico. En la experiencia clí-
nica aún los resultados terapéuticos más favorables muestran cierta tenden-
cia a volver a la maloclusión original. El apiñonamiento de los incisivos in-
feriores, aún extrayendo cuatro premolares durante el tratamiento, suele ser

frecuentemente de 5 a 6 años después de haber retirado todos los aparatos de retención .

La sobrecrecida recidivante suele ser frecuente. Los ortodontistas se niegan a admitir esto a sí mismos, y aún son más reuentes a mostrar ésto a sus colegas.

Así las cosas, los pacientes desconocen éste ajuste, "individualización, predominio del patrón morfogenético ó residivas ". es imperativo que todos los implicados — el especialista y el paciente — reconozcan las limitaciones impuestas por el medio biológico en que trabajamos. Oviamente el reconocimiento — deberá suceder antes del tratamiento ortodóntico, no después.

RETENCION

Con el retiro de los aparatos y el establecimiento de un equilibrio estructural, la organización de las estructuras periodontales y alveolares es rápida. En 28 días se vuelven a colocar las fibras periodontales y se ajustan a la nueva posición dentaria.

La actividad selectiva de los osteoclastos y los odontoblastos vuelve a establecer la lámina dura y la estructura de soporte de hueso esponjoso con las trabéculas alineadas según las nuevas exigencias estructurales y funcionales. Pero Reitar, señaló que las fibras supraalveolares y transeptales cambian — muy lentamente y que los dientes girados deberán ser mantenidos en ésta posición durante un tiempo muy largo par evitar la recidiva a la disposición original. El método de retención depende del tipo de movimiento dentario logrado. Algunas formas de movimiento dentario no exigen retención. Por ejemplo la corrección de mordida cruzada incisal no requiere retención debido a las fuerzas de la oclusión . Si el resultado ortodóntico es estable, y si la dentición se encuentra en equilibrio con las fuerzas musculares funcionales — no es necesario depender tanto de los retenedores.

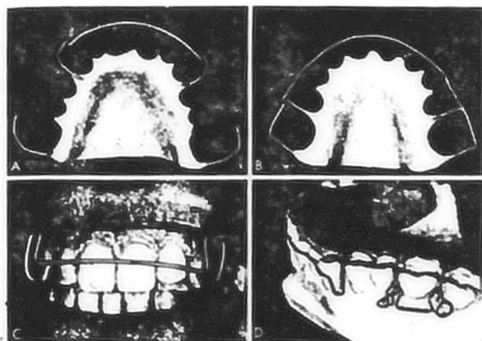
Si no se ha establecido el equilibrio y si los cambios de crecimiento y desarrollo futuros, contacto entre los planos inclinados y las fuerzas musculares no ayudan a lograr la estabilidad, la retención deberá ser permanente como ha sido señalado, la retención permanente suele ser una condición poco saludable. Los dientes son movidos constantemente la membrana periodontal aumenta su grosor y suele presentarse deterioro prematuro de las estructuras de soporte. Los aparatos para mover dientes eficazmente utilizados ahora pueden lograr casi cualquier posición dental, pero la retención es otro asunto. Especialmente en maloclusiones clase I, con problemas de longitud de arcada, donde las fuerzas del medio ambiente han sido ignoradas a las arcadas dentarias han sido expandidas para lograr la posición dentaria normal. Ninguna forma de retención es adecuada para estabilizar estos dientes; ni podrá evitarse la recidiva hacia la malposición original después de retirar los aparatos de retención.

Sabemos poco acerca de ésta fase del tratamiento ortodóntico. El espiralismo parece ser la norma que nos guía; la estabilidad ó la inestabilidad de las fuerzas imperantes.

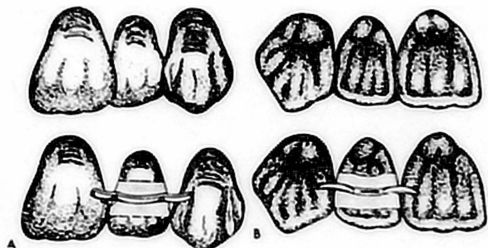
REQUISITOS PARA LOS APARATOS DE RETENCIÓN

Los requisitos para un buen aparato de retención son:

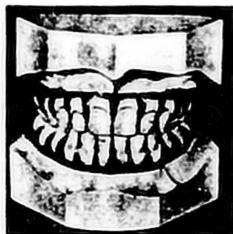- 1) Deberá restringir el movimiento adicpinal de cada diente que se haya movido hasta la posición deseada en dirección en que estos tiendan a moverse aún más.
- 2) Deberá permitir que las fuerzas asociadas con la actividad funcional obren libremente sobre los dientes en retención, permitiendo que respondan de manera tan fisiológica como sea posible.
- 3) Deberán permitir la autocelesis y deben ser razonablemente fáciles de mantener en condiciones de higiene óptimas.
- 4) Deberan ser construídos de tal forma que sean por lo menos visibles posi-



Retenedor superior removible de Hawley. A, Tipo utilizado para casos en que no se hacen extracciones. B, Para casos de extracción. Las asas verticales detras del sitio de la extracción ayudan a mantener contacto entre el segundo premolar y el canino. C, Posición correcta para el arco labial sobre los incisivos. D, Gancho de tipo flecha que puede ser utilizado en lugar del tipo circunferencial, obteniendo mejor retención.



Retenedor de banda y espuela para sostener incisivo que se encontraba en malposición lingual (A) o labial (B), evitando que este vuelva a su posición original. El mismo tipo de retenedor fué utilizado para giros sencillos pero con una espuela colocada en el aspecto lingual, la otra sobre el aspecto labial, para evitar cualquier tendencia a la recidiva.



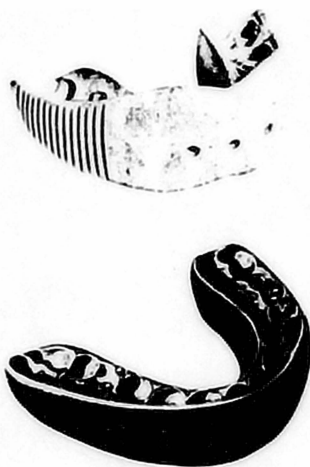Dientes cortados del modelo de yeso y fijados con cera en la posición deseada para la fabricación de un posicionador de caucho o de plástico utilizado como aparato de terminación y de retención .

ble y a la vez suficientemente fuertes para lograr su objetivo en el tiempo necesario.

Para lograr esto objetivos, la mayor parte de los ortodontistas pueden utilizar un retenedor superior removible y un retenedor inferior fijo ó removible. El tipo removible está formado por una base acrílico en la que se colocan ganchos para molares y un arco de acero ó de cromo y níquel. La función del arco labial es determinada por lo que se realizó durante el tratamiento -- activo (si se extrajeron ó no los dientes, etc.) Si se utiliza un retenedor fijo generalmente está formado por parte del aparato original que es ahora pasivo ó un marco superior ó inferior lingual cementado. Con frecuencia, el retenedor fijo es solo un aparato inferior de canino a canino; cuando solo un diente es de cuidado, puede utilizarse una banda con espalón.

Con frecuencia, un caso es tratado hasta el punto en que puede obtenerse el resultado final deseado mediante pequeñas correcciones y ajuste autónomo. Para lograr este objetivo, Kesling diseñó un posicionador elastoplástico que es muy útil en casos de extracción. Se hace una impresión en el momento de retirar los aparatos fijos, los dientes son cortados del modelo y vueltos a colocar en las posiciones finales deseadas, y el posicionador es fabricado para conformarse a ésta relación. Aunque estos aparatos generalmente se hacen de caucho ó plástico, también pueden ser contruidos de acrílico duro, blando, acero.

También existen otros materiales elastoplásticos. No solo pueden lograrse movimientos dentales menores con el aparato elastoplástico, sino que el aparato también puede ser utilizado como protector de la boca en actividades deportivas, con el equipo adecuado, éste aparato es fácil de fabricar.



Posicionadores elastoplásticos, fabricados sobre reconstrucciones en cera. Es posible realizar movimientos dentales menores, cerrar espacios, corregir sobremordidas, si el paciente utiliza el aparato según recomendaciones del ortodontista. La vista inferior muestra un Position-ette hecho de caucho. Esta modificación es menos tosca que el posicionador dental ordinario. La activación y retención del aparato se logra mediante resortes con terminación de bola, que generalmente se localizan en el aspecto mesial de los primeros molares permanentes superiores.

CONCLUSIONES

La especialidad de ortodoncia exige capacitación mayor que la que es posible obtener a nivel licenciatura.

El dentista podrá aplicar los principios ortodónticos al amplio aspecto de problemas asociados a prestar ayuda preventiva, interceptiva y correctiva-limitada. Mediante la educación del paciente y de los padres del paciente en el sentido de que el servicio odontológico no es cuestión de un solo golpe sino que se trata de un servicio continuo, a largo plazo y mediante la aplicación de sus conocimientos, dedicados al objetivo de mantener la oclusión normal, el dentista en realidad, ejercerá la odontología preventiva.

BIBLIOGRAFIA

T.M. GRABER

ORTODONCIA TEORIA Y PRACTICA

ED. INTERAMERICANA 1974

ANGLE, S.H.: EVOLUTION OF ORTHODONTIA - RECENT DEVELOPMENTS.

D. COSMOS, 54:853-867, 1912.

MERSON, J.V.: A PRACTICAL TALK ON WHY THE LINGUAL ARCH IS - -

APPLICABLE TO THE ORTHODONTIC PROBLEM. DENT. REC., 46:297-301 1916.

JOHNSON, J.E.: A NEW ORTHODONTIC MECHANISM: THE TWIN WIRE ALIGNMENT

APPLIANCE. INTERNAT. J. ORTHODONT., 20:946-963, 1934.

BRANT, SIDNEY: EXPERIENCES WITH THE BRGG TECHNIQUE. ANGLE ORTHODONT., 32:150-166

1962.

HAWLEY, C.A.: A REMOVABLE RETAINER. INTERNAT. J. ORTHODONT. & ORAL

SURG., 2:291-298, 1919.

ANDERSEN, V.: NOGLE VARIATIONER AF AKTIVATORNE TIL FUNKTIONEN

- KAREBETOPEDISK BEHANDLING. SVENSK TANDLAK.T., 36 :411-422, 1943.

HAYFOLD, R. P., AND VARGERVIK.: MORPHOGENETIC RESPONSE TO ACTIVATOR

TREATMENT. AM. J. ORTHODONT., 60:478-490, 1971.

ROBINSON, R.: A SYSTEM OF POSITIVE AND PAINLESS TOOTH MOVEMENT
INVERSEWAY. J. ORTHODONT. & ORAL SURG., 1:497-509, 1915.

RAMFJORD, A. S.

OCLUSION ED. INTERAMERICANA 1972

BOCHER, A.: THE RETRACTION OF THE MAXILARY ANTERIOR SEGMENT BY SIMPLE ORTHO-
DONTIC MEANS. BRIT. DENT. J., 42:270, 1951.

REITAN, K.: SOME FACTORS DETERMINING THE EVALUATION OF FORCES
IN ORTHODONTICS. AM. J. ORTHODONT., 43:32, 1957.

ROBERT H. NOYES

TRATADO DE ORTODONCIA ED. INTERAMERICANA 1 ED. 1960.