

32 *cy*

UNIVERSIDAD NACIONAL AUTONOMA DE MEXICO

Facultad de Medicina Veterinaria y Zootecnia



CONTRIBUCION AL ESTUDIO ANATOMO-MACROSCOPICO DE LOS PLEXOS METONIANO E INFRAORBITARIO EN CABALLOS (EQUUS CABALLUS).

T E S I S
QUE PARA OBTENER EL TITULO DE:
MEDICO VETERINARIO ZOOTECNISTA
P R E S E N T A

JESUS CERDIO SANTOS

Asesor: M.V.Z. Laura Martínez Figueroa
Coasesor: M.V. María Inés Izaguirre Romero

MEXICO, D. F.

TESIS DONADA POR
D. C. B. - UNAM

1981



Universidad Nacional
Autónoma de México

Dirección General de Bibliotecas de la UNAM

Biblioteca Central



UNAM – Dirección General de Bibliotecas
Tesis Digitales
Restricciones de uso

DERECHOS RESERVADOS ©
PROHIBIDA SU REPRODUCCIÓN TOTAL O PARCIAL

Todo el material contenido en esta tesis esta protegido por la Ley Federal del Derecho de Autor (LFDA) de los Estados Unidos Mexicanos (México).

El uso de imágenes, fragmentos de videos, y demás material que sea objeto de protección de los derechos de autor, será exclusivamente para fines educativos e informativos y deberá citar la fuente donde la obtuvo mencionando el autor o autores. Cualquier uso distinto como el lucro, reproducción, edición o modificación, será perseguido y sancionado por el respectivo titular de los Derechos de Autor.

TESIS CON FALLA DE ORIGEN

ESTE TRABAJO SE REALIZO EN EL AMPITRA-
TEO DE ANATOMIA DE LA FACULTAD DE MEDI-
CINA VETERINARIA Y ZOOTECNIA DE LA UNI-
VERSIDAD NACIONAL AUTONOMA DE MEXICO.

CONTENIDO

| | |
|--------------------------|----|
| I.- RESUMEN | 1 |
| II.- INTRODUCCION | 3 |
| III.- MATERIAL Y METODOS | 5 |
| IV.- RESULTADOS | 12 |
| V.- DISCUSION | 22 |
| VI.- CONCLUSIONES | 23 |
| VII.- BIBLIOGRAFIA | 24 |

R E S U M E N .

Título.- " Contribución al estudio anatómico-macroscópico de los plexos mentoniano e infraorbitario en caballos --- (EQUUS CABALLUS) "

Autor.- Jesús Gerardo Santos.

Asesores.- M.V.Z. Laura Martínez Figueroa.

M.V. María Inés Izaguirre Romero.

El presente estudio se realizó en 20 cabezas de caballos criollos, a los cuales se les disecaron los plexos infraorbitario y mentoniano.

Dicho trabajo se llevó a cabo en el Anfiteatro del Departamento de Anatomía de la Facultad de Medicina Veterinaria y Zootecnia de la U.N.A.M.

Se reconoció anatómicamente la gran inervación que presentan las regiones involucradas y de uso común durante el manejo del caballo, como preámbulo para una posible lesión a causa del mal trato a que se somete algunas veces esta especie doméstica tan sensible al dolor.

El plexo infraorbitario es la continuación del tronco maxilar del nervio trigémino, atraviesa el canal infraorbitario, emerge por el agujero del mismo nombre y se divide en las ramas nasales y labial maxilar. Dicho plexo posee una función sensitiva, sus fibras tienen una longitud de 10 a 15 centímetros aproximadamente, comprobado anatómicamente por la relación que establece con los folículos pilosos, pudiendo variar de acuerdo a raza, sexo y edad -- principalmente

El plexo mentoniano es la continuación del nervio alveolo mandibular que es una rama del nervio mandibular, que a su vez forma parte del nervio trigémino. dicho plexo po--

see una función sensitiva, sus fibras miden de 8 a 10 centímetros aproximadamente, pudiendo variar según la raza, - sexo y edad principalmente, comprobado anatómicamente por la relación que se establece con los folículos pilosos.

7-IX-81.

I N T R O D U C C I O N .

La ganadería caballar en México representa una fuente de trabajo para la clase campesina de la población, como fuerza de primer orden; como es arar, sembrar, etc. , aparte de servir como medio de transporte y para los diferentes deportes ecuestres (charrería, equitación, salto, polo, hipódromo, etc.) y recreo o lucro como los usados en las ciudades de Guadalajara y Mérida (calandrias).

Esta ganadería se puede ver afectada entre otros aspectos, por el mal uso de los medios de contención, debido al abuso de las personas encargadas de su manejo.

La Anatomía como ciencia que estudia la estructura de los seres vivos, la Zoología como la rama que estudia la Anatomía animal y la Hipotomía como la especialidad que estudia a el caballo nos llevan a determinar los "porqués" de los resultados de ese mal manejo de los medios de contención, basados casi todos en la producción de un dolor que frena los impulsos naturales del animal y que lo domina.

La disposición anatómica de plexos nerviosos infraorbitario y mentoniano indican que es una zona sumamente sensible, ya que es una región que le permite al animal seleccionar, aprehender y succionar los alimentos.

Esta rica inervación depende de un par nervioso craneal: el -V-, o también llamado trigémino, interesante por la distribución que ofrece en todas las regiones de la cabeza, internas y externas, además de llevar en él representación autónoma que amerita estudios particulares puesto que esa función de sensibilidad puede determinar, por las relaciones mencionadas anteriormente, alteraciones y respuestas generales de conducta de un animal mal manejado.

La constitución de plexos agrega todavía más interés a la inervación regional. Todo lo anterior determinó el deseo de realizar un estudio detallado de los plexos infraorbitario y mentoniano y relacionarlos con la zona nasal y labial de uso común en el manejo de esta especie (caballo).

MATERIAL Y METODOS .

Material Biológico.- 10 cabezas de caballo preparadas con líquido conservador.

10 cabezas frescas de caballo.

Material no Biológico.- Mango de bisturí No. 4.

Hojas de bisturí No. 4.

Pinzas de dientes de ratón.

Tijeras curvas y rectas.

Sonde acanalada.

Erinas.

Bata blanca de laboratorio.

Guantes quirúrgicos.

Recipientes de plástico.

Sustancia conservadora: Formol.

Métodos.- A fin de encontrar a los agujeros y su contenido se siguió un criterio topográfico, para localizar el plexo menteniano se disecó la región alveolo-labial por capas:

1.- Se colocó la cabeza de decúbito lateral.

2.- Se incidió la piel de la región alveolo-labial en su límite rostral, esta es delgada y muy móvil.

3.- Disección del tejido conjuntivo.

4.- Disección del músculo cutáneo facial y labial, con fibras musculares que toman su origen en la cara interna de la piel de la región alveolo-labial y se dirigen convergentes hacia la comisura de los labios, insertándose en el músculo orbicular de la boca.

5.- Se continúa con el plano carnoso que ocupa superficialmente de arriba-abajo esta región; el músculo estrecho y -

largo llamado depresor del labio mandibular (2). En el mismo plano, limitando rostralmente la región alveolo-labial figura el músculo cigomático, que es una cinta carnosa, estrecha y larga colocada casi vertical; caudalmente se inserta en la aponeurosis del masetero, sobre la cresta facial y sus fibras paralelas llegan en unión de las del músculo buccinador al músculo orbicular de la boca en la comisura. Al contraerse, actúa de elevador de la comisura de los labios. Llegan a la citada comisura oblicuamente, de arriba hacia abajo, fibras del manojito posterior del músculo -- elevador nasolabial.

6.- Debajo del plano carnoso, con los músculos mencionados aparece una capa de tejido conjuntivo laxo, siendo mas --- gruesa caudalmente.

7.- El segundo plano muscular está formado por la aponeurosis buccinatrix, es decir, la aponeurosis del músculo buccinador, en posición vertical y a los lados de la boca, -- constituido por dos planes de fibras distintos: uno superficial, y otro, profundo. La cara externa del plano superficial se relaciona con el músculo cigomático, con el masetero, con el músculo depresor del labio mandibular, músculo cutaneofacial y labial, arteria y vena faciales, ducto parotídeo y una pequeña porción de la piel. La cara interna esta intimamente unida a la mucosa de los carrillos.

El plano superficial es la parte más pequeña de las dos, -- consta de fibras musculares que llevan dos direcciones distintas y ambas parten de un rafe medio tendinoso vertical dirigiéndose unas fibras ventral y caudalmente; otras dorsal y caudalmente. El borde dorsal de la región alveolo-labial que es un poco cóncavo, está cubierto por las glándulas bucales dorsales, atándose en la cara lateral del maxi

lar. El borde ventral, de dicha región, poco convexo y --
carnoso, está también en contacto con las glándulas buca--
les ventrales, cubierta por el músculo depresor del labio--
mandibular insertándose en la cara lateral y borde dorsal
de la mandíbula (Fig. 1).

La mucosa bucal está unida completamente a la cara in--
terna del músculo buccinador (2, 11).

8.- El siguiente es el plano óseo, formado por dos bandas
estrechas, paralelas y verticales, una dorsal y la otra --
ventral, separadas. La banda ventral es lisa y situada a --
lo largo de la cara lateral y próximo al borde dorsal de --
la mandíbula, comprendiendo cavidades alveolares y el borde
interalveolar; hacia la mitad del mismo, en la cara late--
ral, se sitúa el orificio llamado agujero mentoniano o ---
abertura externa del canal del canal mandibular (Fig. 2 y-
4).

Para llegar a diseccionar el plexo infraorbitario se in--
cidieron y reconocieron los siguientes planos de la región
maxilar:

- 1.- Se incidió el límite rostral de dicha región, que es --
piel móvil y poco gruesa.
- 2.- Disección del tejido conjuntivo subcutáneo, conjuntivo
aponeurótico.
- 3.- inmediatamente después se diseccionó el plano carnoso
superficial representado por el músculo elevador nasolabi--
al, que es delgado con fibras oblicuas divergentes rostro--
laterales. Se separa rostralmente en dos ramas desiguales
que van, la una, al ala externa del ojar, la otra a la co--
misura de los labios.
- 4.- Debajo de este músculo citado se encuentra el músculo

elevador del labio maxilar, cruzando en forma de equis al anterior con fibras convergentes para formar un tendón y unirse al del otro lado (8).

En la parte ventrolateral de esta región y en el mismo plano que el músculo elevador del labio maxilar aparece el músculo canino de forma plana y triangular, con fibras divergentes que se atan en aponeurosis en el punto más bajo de la cresta facial, pasando entre las dos ramas del músculo elevador nasolabial, termina extendido en el ala externa de la nariz y en el músculo orbicular de la boca. Es dilatador del ollar (20).

5.- Debajo de los músculos nombrados, una capa de tejido conectivo laxo y adiposo se relacionan con el periostio (16).

6.- El próximo plano está representado por tejido óseo, lo constituye la cara lateral del maxilar, comprendido por dos líneas que parten de la cresta facial, una de ellas perpendicular a los nasales, y la otra haciendo un ángulo recto continuo hacia abajo, al proceso temporal del hueso cigomático; en el centro de esta región se encuentra el amplio agujero rostral del canal infraorbitario, o agujero infraorbitario (2).

En la localización de los orificios infraorbitario y mentoniano la relación vascular y nerviosa es importante y en base a ello se diseccionaron también dichos elementos, ellos son:

arterias, venas y nervios superficiales de las regiones pertenecientes a la situación de los plexos infraorbitario y mentoniano.

Plexo infraorbitario.- Las arterias de la región:

la facial viene a esta región por el borde inferior del --

músculo masetero, acompañada del ducto parotídeo y su vena satélite; pasa por debajo de la cresta facial, cruzando -- transversalmente la dirección de los músculos depresor del labio mandibular, buccinador y cigomático, y acaba en esta región dando el origen de sus dos ramas terminales, que -- parten en ángulo obtuso: la nasal dorsal y la angular del ojo. Por encima de la inserción fija del músculo canino, -- sale una celateral en ángulo recto, llamada labialmaxilar, la cual va por debajo de los músculos cigomático y canino hasta el labio maxilar, dando arteriolas a los músculos ci tados (3).

Sale profundamente del agujero infraorbitario la arte--
ria infraorbitaria, anastomosándose con ramitos de la arte--
ria facial.

Las venas de la región.-- son satelites de las arterias.

Los nervios de la región:

los hay superficiales, colocados debajo de la piel y cara externa de los músculos del plano superficial, y otros, -- profundos, más voluminosos, situados debajo de la capa mus--
cular superficial.

Los nervios superficiales son ramitos finos, con los --
cuales el nervio facial en su terminación forma el plexo --
subcigomático, a modo de pincel que se anastomosa con la --
rama transversa facial (3).

Los nervios profundos son gruesos ramos terminales que
proceden del nervio maxilar del trigémino o nervio infra--
orbitario del cual se hablará en los resultados de este --
trabajo (Fig. 5).

Plexo mentoniano.- Las arterias de la región:

Arterias superficiales.- paralelamente, en forma de manojo, van la arteria facial acompañada de la vena de igual nombre y el ducto parotídeo; éstas tres estructuras aparecen, después de pasar la incisura vasorum facialis de dentro - afuera, por el borde ventral del masetero y encima del músculo buccinador, del siguiente modo: la arteria delante; - la vena en medio, y el ducto parotídeo detrás, o sea A-V-D.

A nivel del músculo depresor del labio inferior, la arteria facial da una colateral en ángulo agudo y rostralmente, llamada arteria labial mandibular. Pasa esta a lo largo, por detrás y debajo del citado músculo, hasta el labio mandibular, irrigando la mayoría de los músculos de esta - región. La arteria labial maxilar nace de la facial en ángulo recto, es más delgada que la anterior, pasa por debajo del músculo elevador nasolabial y encima de la inserción fija del músculo canino, hasta el labio maxilar (Fig. 3).

Arterias profundas.- por el canal mandibular van la arteria, vena y nervio alveolo mandibulares, saliendo por el orificio inferior de dicho canal (Fig. 3 y 4).

Venas.- las venas labiales son satélites de las arterias, con la salvedad de que la dorsal, siendo gruesa, consta de varias ramas que corren por la superficie externa de la mucosa del carrillo y cara externa del músculo buccinador, - las demás son satélites.

Nervios.- debajo de la piel y encima del masetero llegan a esta región tres grupos de filetes nerviosos terminales del facial, continuación del plexo subcigomático; en el -- borde masetérico, un filete nervioso del facial va por debajo del masetero. Por el canal mandibular pasan los ner--

vies dentarios del alveolar mandibular distribuyéndose en los molares y en los caninos, saliendo un ramo por el agujero mentoniano (ver resultados) (Fig. 2).

Otras relaciones:

glándulas.- las glándulas bucales son racimosas simples, de color blanco, situadas paralelamente a las arcadas molares, debajo de la piel y encima del músculo buccinador.

Ducto parotídeo.- es el ducto excretor de la glándula parótida, que, pasando por la incisura vasorum facialis en unión de la arteria y vena faciales, transcurre paralelo al borde rostral del masetero; encima del músculo buccinador atraviesa hacia dentro a este músculo y la mucosa de los carrillos, para terminar frente a la tercera muela superior, en una pequeña papila; este ducto membranoso sirve para llevar la saliva desde la parótida a la boca, y está constituido por dos membranas: una externa, de tejido conjuntivo denso blanco, y otra interna, mucosa de epitelio pavimentoso (2).

RESULTADOS.

DESCRIPCION, DISTRIBUCION, CONSTITUCION, SITUACION, LOCALIZACION Y FUNCION DEL PLEXO INFRAORBITARIO.

El plexo infraorbitario es la continuación del tronco maxilar de nervio trigémino. Atraviesa el canal infraorbitario, emerge por el agujero del mismo nombre y se divide en las ramas nasales y labial maxilar (Fig. 4)(18).

A lo largo de su curso emite ramas maxilares alveolares, que inervan los dientes, el periostio alveolar y las encías. En la fosa pterigopalatina se desprenden pequeñas ramas alveolares periósticas, pasan por los pequeños agujeros existentes en la túbereidad maxilar e inervan los molares posteriores y el seno maxilar.

Las ramas alveolares maxilares se desprenden en el canal infraorbitario y constituyen la principal inervación de los molares y del seno maxilar (18).

La rama restral alveolar maxilar se dirige hacia delante por el canal incisivo y proporciona ramas a los caninos y a los incisivos. Los nervios antedichos se unen entre sí para formar el plexo dental maxilar del que derivan ramas dentales y gingivales.

Las ramas nasales externas, que son en número de dos o tres, acompañan al músculo elevador del labio maxilar y se ramifican en los folículos pilosos de los pelos táctiles y en la piel del dorso de la nariz y en el divertículo nasal.

Las largas ramas nasales externas emiten ramas al labio maxilar y a la nariz, pasando por encima del proceso nasal del incisivo cubiertas por el músculo lateral de la nariz y

se ramifican en la membrana mucosa del vestíbulo nasal (18). Las ramas labiales maxilares son las mayores de las terminales del nervio infraorbitario. Se dirigen ventral y rostralmente cubiertas por el músculo elevador naselabial y después la piel de la parte rostral del carrillo, forma una abundante ramificación terminal en la piel y membrana mucosa del labio maxilar (18). Se anastomosa con las ramas bucales dorsales del nervio facial.

Este plexo tiene forma cónica con el vértice localizado en el agujero infraorbitario y está situado en la parte rostral dorsal de la cara (Fig. 4)

En los animales vivos se localiza, trazando una línea entre el canto externo del ojo a el ángulo interno del hueso nasal; a esta línea se le cruza otra perpendicular a la mitad de la anterior, y donde se cruzan dichas líneas, a dos centímetros abajo aproximadamente, se localiza el agujero infraorbitario. El diámetro del mencionado orificio rostral del canal infraorbitario varía según la raza, sexo y edad principalmente. En las razas criollas con las que se trabajó medía un centímetro aproximadamente.

El plexo infraorbitario posee una función sensitiva (18). Sus fibras tienen una longitud de 10 a 15 centímetros aproximadamente, pudiendo variar lo antes mencionado, comprobado anatómicamente por la relación que establece con los folículos pilosos.

DESCRIPCION, DISTRIBUCION, CONSTITUCION, SITUACION, LOCALIZACION Y FUNCION DEL PLEXO MENTONIANO.

El plexo mentoniano es la continuación del nervio alveolar-mandibular, que es una rama del nervio mandibular del nervio trigémino. El nervio alveolar-mandibular se origina con el lingual por un tronco común que se dirige rostralmente, al principio sobre el músculo pterigoideo lateral, luego se inclina ventralmente entre el pterigoideo medial y la rama de la mandíbula.

El nervio lingual y el alveolar mandibular se separan en ángulo agudo, y el último penetra en el agujero mandibular y sigue por el canal existente en el interior de la rama de la mandíbula. Al emerger por el agujero mentoniano termina dividiéndose en seis u ocho ramas labiales mandibulares y mentonianas que forman el plexo mentoniano y se ramifican por el labio mandibular y la barba, terminando algunas fibras nerviosas en los folículos pilosos de los pelos táctiles de dicha región. antes de penetrar en el hueso, el nervio desprende una rama llamada nervio milohioideo, que se dirige ventral y rostralmente entre las ramas de la mandíbula y el músculo milohioideo; inerva este músculo, el vientre rostral del digástrico y la piel de la parte rostral del espacio mandibular (Fig.2).

La situación del plexo esta en la porción rostro ventral de la cara, en el primer tercio de la mandíbula. La longitud de las fibras nerviosas de dicho plexo varía de acuerdo a la raza, sexo y edad entre otros aspectos; con las cabezas que se trabajaron median ocho centímetros aproximadamente.

El plexo mentoniano posee una función sensitiva (18). El diámetro del agujero mentoniano en dichas cabezas media de un centímetro a centímetro y medio, pudiendo variar - según especificaciones anteriores.

FIGURA No. 1 - PLANO MUSCULAR-

- 1.- Músculo incisivo mandibular.
- 2.- Músculo orbicular oral.
- 3.- Músculo elevador del labio maxilar.
- 4.- Músculo elevador nasolabial.
- 5.- Músculo canino.
- 6.- Músculo cigomático.
- 7.- Músculo cigomatobucal.
- 8.- Parte molar del músculo buccinador.
- 9.- Parte bucal del músculo buccinador.
- 10.- Músculo depresor del labio mandibular.
- 10'.- Tendón del músculo depresor del labio mandibular.
- 11.- Músculo cutaneo facial y labial.
- 12.- Parte caudal del músculo nasal lateral.
- 13.- Parte dorsal del músculo nasal lateral.
- 14.- Parte ventral del músculo nasal lateral.
- 15.- Músculo dilatador apical de la nariz.
- 16.- elevador del ángulo medial del ojo.
- 17.- Músculo orbicular de los ojos.
- 18.- Malar.
- 19.- Parte superficial del músculo masetero.
- 20.- Parte profunda del músculo masetero.
- 21.- Músculo temporal.

Plano muscular.

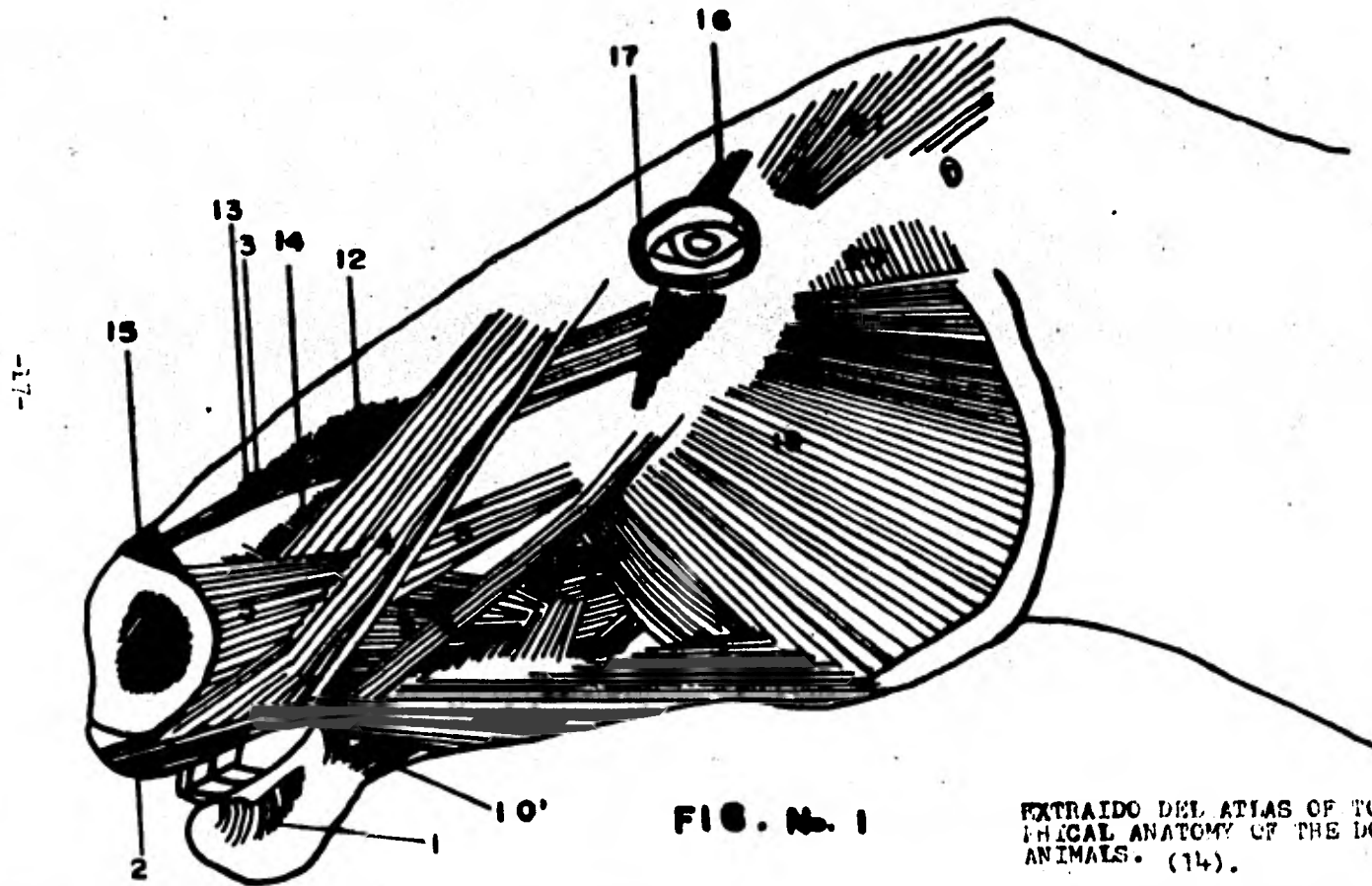
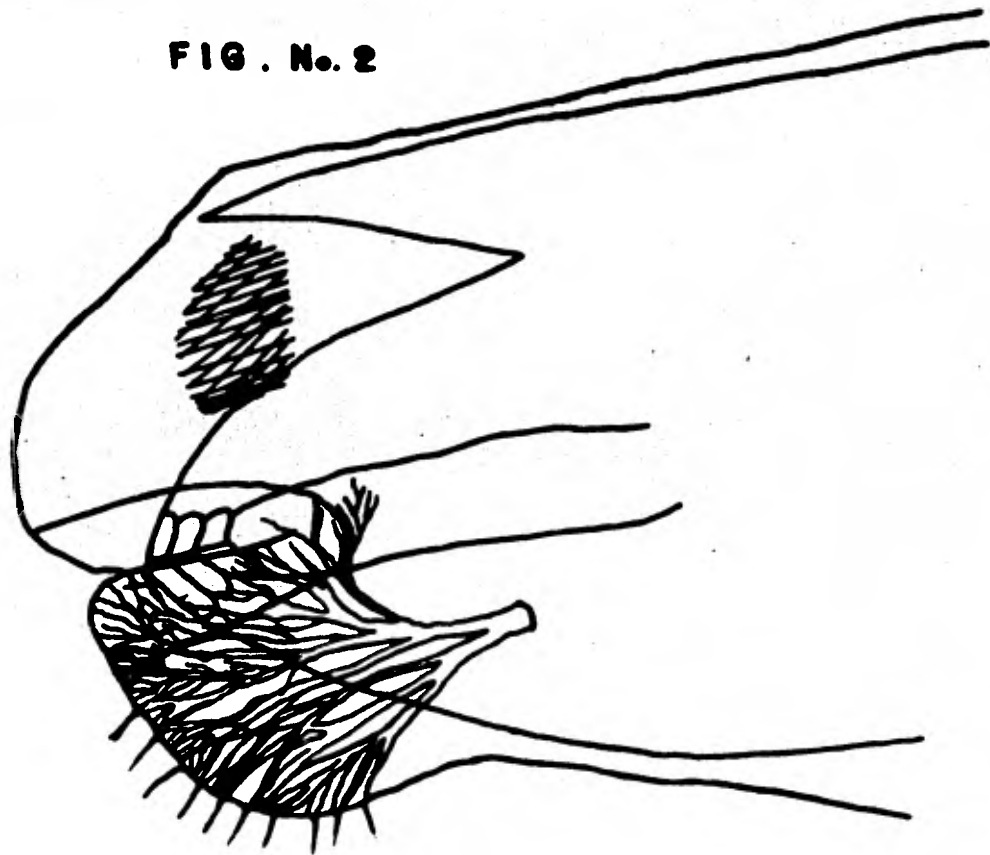


FIG. N. 1

EXTRAIDO DEL ATLAS DE TOPOGRA-
FICAL ANATOMY OF THE DOMESTIC
ANIMALS. (14).

-17-

FIG. No. 2



pleco mantoniano.

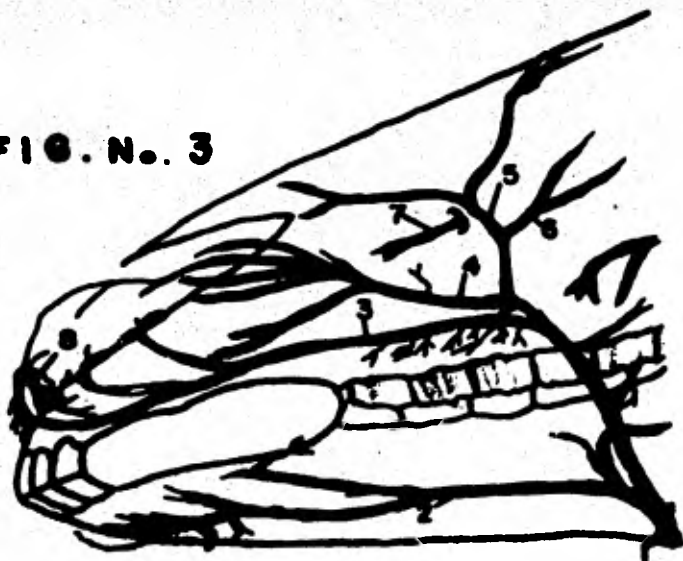
**FIGURA No. 3 - ARTERIAS DE LA PARTE ANTERIOR DE
LA CARA-**

- 1.- Arteria facial.
- 2.- Arteria labial mandibular.
- 3.- Arteria labial maxilar.
- 4.- Arteria nasal lateral.
- 5.- Arteria nasal dorsal.
- 6.- Arteria angular del ojo.
- 7.- Arteria infraorbitaria.
- 8.- Arteria incisiva.

FIGURA No. 4 - ARTERIAS PROFUNDAS DE LA CARA-

- 1.- Arteria lingual.
- 2.- Arteria facial.
- 3.- Ramas dorsales de la arteria lingual.
- 4.- Arteria sublingual.
- 5.- Arteria facial.
- 6.- Arteria del labio maxilar.
- 7.- Arteria nasal lateral.
- 8.- Arteria nasal dorsal.
- 9.- Arteria angular del ojo.
- 10.- Arteria infraorbitaria.
- 11.- Arteria mentoniana.


FIG. N. 3



**arterias de la parte anterior
de la cara.**

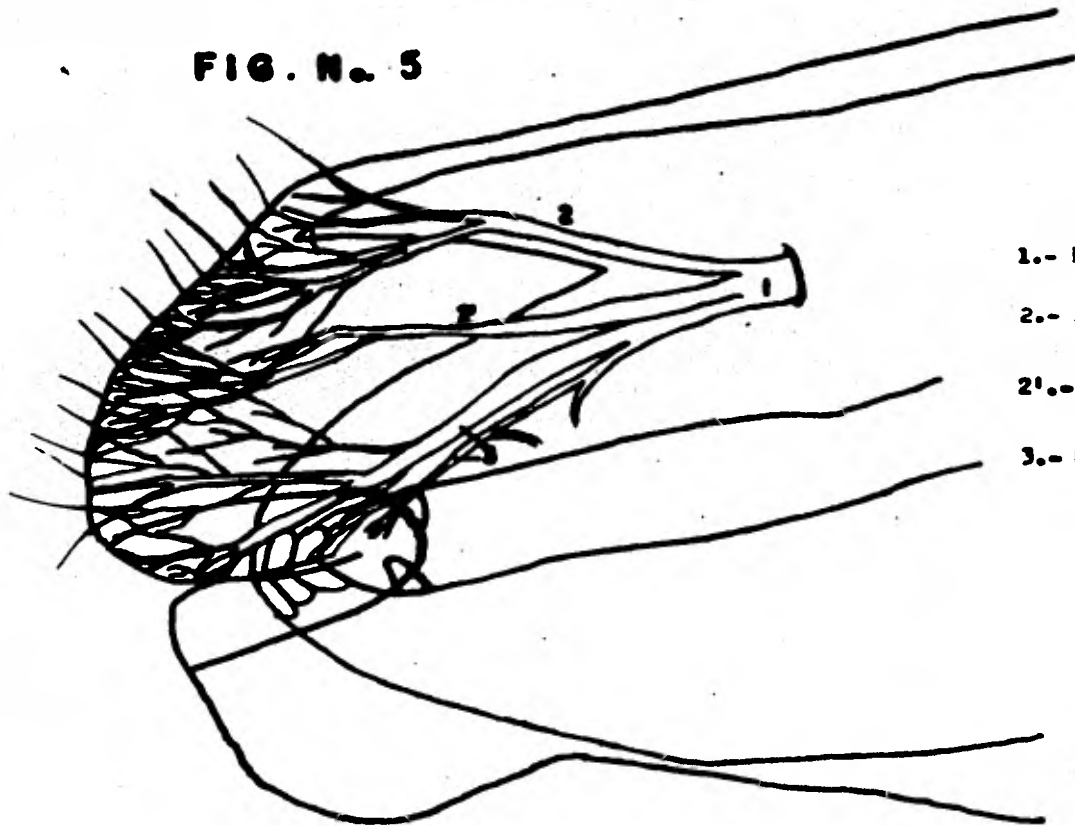
EXTRAIDO DEL ATLAS OF TOPOGRAPHICAL
ANATOMY OF THE DOMESTIC ANIMALS (14).

FIG. N. 4



arterias profundas de la cara.

FIG. N. 5



- 1.- Nerve infraorbitario.
- 2.- Rana nasal externa .
- 2'.- Rana nasal interna.
- 3.- Ranae labiales maxillares.

Plexo infraorbitario.

D I S C U S I O N .

No se determinó el sexo de los animales en pie, se definió por las características dentarias.

Todas las cabezas pertenecían a animales criollos adultos - de 6 a 15 años aproximadamente y fueron obtenidas del rancho de Ixtapalapa de la ciudad de México.

Las cabezas frescas fueron utilizadas aproximadamente 24 - horas después del sacrificio del animal.

Las cabezas preparadas estuvieron en la solución conservadora (formol al 10%) hasta cinco días máximo.

CONCLUSIONES.

Los plexos infraorbitario y mentoniano son extensos y abarcan el labio maxilar, punta de la nariz, labio mandibular y mentón, y ambos se derivan del quinto par nervioso craneal, nervio mixto, con relaciones autónomas importantes (18).

El plexo infraorbitario emerge del agujero infraorbitario y le forman las ramas correspondientes del nervio maxilar del trigémino.

El plexo mentoniano emerge del agujero mentoniano y le forman las ramas correspondientes del nervio mandibular del trigémino.

Los nervios emergen profundamente de sus respectivos canales acompañados de arterias y venas; dichos nervios se distribuyen hasta los planos más superficiales.

Existen ramas nerviosas terminales en los folículos pilosos de las regiones: labial, nasal y del mentón.

B I B L I O G R A F I A .

- 1.- BELTRAN Flores M. Anatomía quirúrgica y topográfica.
Editorial ADALPE BARRERA. México. 1975.
- 2.- CALLEJA Pérez Nicolás. Anatomía topográfica del caballo.
Editorial LABOR Barcelona (España) 1956 2da. ed.
- 3.- CHAUVEAU Auguste. Anatomía veterinaria.
Editorial S.E.C.S.A. México. 1905.
- 4.- FOUST y R. Getty. Atlas y guía de disecciones para el estudio de la anatomía de los animales domésticos.
Editorial CONTINENTAL. México. 1960.
- 5.- FRANDSON R. D. Anatomía y fisiología de los animales domésticos.
Editorial INTERAMERICANA. México. 1976. 2da. ed.
- 6.- GARDNER, Weston D. y Osburn A. William. Anatomía humana.
Editorial INTERAMERICANA. México. 1971.
- 7.- GETTY Robert. Atlas for applied veterinary anatomy.
Editorial IOWA STATE UNIVERSITY PRESS E.U.A. 1966.
- 8.- GONZALEZ y García Joaquín y Gonzalez Alvarez Rafael.
Anatomía comparada de los animales domésticos.
Editorial GRAFICAS CAVALES Madrid (España) 1961.
7ma. ed.
- 9.- GRIFFIN Donald Redfield. Anatomía comparada.
Editorial CONTINENTAL. México. 1965.
- 10.- IZAGUIRRE R. Ma. Inés. Manual para la disección de los animales domésticos.
DEPTO. DE ANATOMIA. F.M.V.Z. U.N.A.M. México.
1966.

- 11.- MORA Guevara Rafael. Anatomía del caballo.
Editorial AGRICULTURA TROPICAL. Bogotá (Colombia)
1969.
- 12.- NUSSHAG, Wilhelm. Compendio de anatomía y fisiología
de los animales domésticos.
Editorial AGRIBIA. Zaragoza (España) 1966.
- 13.- PARKER, W. H. Manejo de los animales: salud y enferme-
dad.
Editorial AEDOS. Barcelona (España) 1975.
- 14.- POPESKO Peter. Atlas of topographical anatomy of the
domestic animals.
Editorial W. B. SAUNDERS COMPANY PHILADELPHIA, LONDON,
TORONTO. E.U.A. 1977.
- 15.- ROMER, Alfred Sherwed. Anatomía comparada; vertebrados.
Editorial INTERAMERICANA. México. 1966. 3ra. ed.
- 16.- MUBAY, P. Tratado de anatomía topográfica del caballo.
Editorial CULTURA CLASICA Y MODERNA. Madrid (España)
1950. 4ta. ed.
- 17.- SCHWARZE E. Compendio de anatomía veterinaria.
Editorial AGRIBIA. Zaragoza (España) tome IV. 1967.
- 18.- SIBSON, Septimus. Anatomía de los animales domésticos.
Editorial SALVAT. Barcelona (España). 1953.
- 19.- VILLA Martín Santiago de la. Exterior de los princi-
pales animales domésticos especialmente del caballo.
Editorial FORTANET. Madrid. (España). 1907 4ta. ed.
- 20.- WAY Robert. The anatomy of the horse.
Editorial LIPPINCOTT. Philadelphia. E.U.A. 1965.

