



UNIVERSIDAD NACIONAL AUTONOMA DE MEXICO

FACULTAD DE ODONTOLOGIA

**CONCEPTOS DE DIAGNOSTICO Y DISEÑO DE
APARATOS REMOVIBLES EN ORTODONCIA.**

T E S I S

**QUE PARA OBTENER EL TITULO DE
CIRUJANO DENTISTA
P R E S E N T A N
ALTAMIRANO CARNALLA SANDRA
ROGEL VELAZQUEZ ARTURO**



México, D. F.

1985



UNAM – Dirección General de Bibliotecas Tesis Digitales Restricciones de uso

DERECHOS RESERVADOS © PROHIBIDA SU REPRODUCCIÓN TOTAL O PARCIAL

Todo el material contenido en esta tesis está protegido por la Ley Federal del Derecho de Autor (LFDA) de los Estados Unidos Mexicanos (México).

El uso de imágenes, fragmentos de videos, y demás material que sea objeto de protección de los derechos de autor, será exclusivamente para fines educativos e informativos y deberá citar la fuente donde la obtuvo mencionando el autor o autores. Cualquier uso distinto como el lucro, reproducción, edición o modificación, será perseguido y sancionado por el respectivo titular de los Derechos de Autor.

I N D I C E

	Pág.
INTRODUCCION	
TEMA I	
CONCEPTOS GENERALES DE ORTODONCIA	1
PRINCIPIOS BIOMECANICOS	6
EL CAMPO DE LOS APARATOS REMOVIBLES	8
PLANO DE MORDIDAS INCLINADO	12
CONCLUSIONES	13
TEMA II	
SISTEMATIZACION DE ANGLE DE LAS MAL OCCLUSIONES	15
MODIFICACION DE DEWEY-ANDERSON	18
RESUMEN	24
TABLA DE MALOCLUSIONES	25
TEMA III	
CEFALOMETRIA RADIOGRAFIA	26
PUNTOS DE REFERENCIAS CEFALOMETRICOS	27
LINEAS Y PLANOS	30
ANALISIS DE DOWNS	33
DIAGNOSTICO CEFALOMETRICO POR MEDIO DEL CEFALOGRAMA	39
ESTRUCTURAS IMPORTANTES	41
PLANOS CEFALOMETRICOS	42
LAS MEDICIONES Y STANDARS	46
TABLA DE ANOMALIAS Y DIRECCIONES DE LA MANDIBULA Y MAXILIAR	48

TEMA IV	Pag.
PRINCIPIOS DEL DISEÑO	49
ANCLAJE	50
COMPONENTES ACTIVOS DEL ACRILICO	51
PLANOS DE MORDIDA POSTERIORES	55
CONSTRUCCIONES Y AJUSTES	56
RETENCION	57
GANCHOS	58
RESORTES Y BANDAS	63
DISEÑO DE RESORTES	65
RESORTES PARA MOVIMIENTOS LINGUALES	74
ALAMBRE PESADO	76
RETRACTOR DE ROBERTS	78
TRACCION ELASTICA	81
 TEMA V	
TECNICAS ORTODONTICAS Y DE	
INTERCEPCION	82
CHUPETEO	82
DEGLUCION	85
ADENOIDES	86
CIERRE DEL ESPACIO ANTERIOR	88
CIERRE DE DIASTEMA DE LA LINEA MEDIA	89
MORDIDAS CRUZADAS ANTERIORES	91
MORDIDAS CRUZADAS POSTERIORES	93
FUERZAS ORTOPEDICAS	96
CONCIDERACIONES SOBRE EL TERCER MOLAR	98
CONCLUSIONES	101
BIBLIOGRAFIAS	104

I N T R O D U C C I O N .

El objeto principal al elaborar la presente tesis de Ortodoncia-removible es proporcionar los elementos que la constituyen y los muchos estudios que se requieren para poder llevar a cabo un buen diagnóstico, que es la primordial, base de cualquier tratamiento y no pretender con esto hacer un manual de lecciones cortas o un compendio de libros ortodónticos clásicos.

En nuestro país existen muchos problemas de tipo ortodóntico que el Cirujano Dentista de práctica general no alcanza a resolver por sí mismo, debido a los escasos conocimientos que posee del manejo de los diferentes métodos para diagnosticar, tratar y corregir una maloclusión, desde una edad muy temprada en su paciente.

Los padres confían en el Odontólogo de la familia que les pondrá sobre aviso en todo cuanto se refiere a la intervención de un Ortodoncista. En estos tiempos de la educación sanitaria popular y de masa, la exigencia en cuanto a la profilaxis de las enfermedades dentarias han progresado hasta el punto de que el tratamiento preventivo de la maloclusión incipiente se halle en el campo del Cirujano Dentista de práctica general, para evitar posibles mal posiciones dentarias.

Al entender los problemas orales del niño, el Odontólogo no puede ya limitar su práctica profesional solo a la obturación de dientes cariados y a la Odontología profiláctica de los distintos dientes, es preciso que el Odontólogo de práctica general se profundice con los conceptos básicos del crecimiento y desarrollo craneo facial así como el dental para que al manejar y entender estos conceptos pueda obtener un diagnóstico correcto y al mismo tiempo utilizar los distintos métodos y técnicas de Ortodoncia interceptiva y preventiva, o bien entender sus limitaciones para poder derivar al especialista.

El Cirujano Dentista NO presta un servicio profiláctico completo si ignora el DESARROLLO de la oclusión de los pacientes infantiles. Deberá estar consciente de la ventaja que representa encontrar signos de una maloclusión en un niño de 6 a 8 años de edad; deberá de adquirir un criterio adecuado para prevenir, reconocer e interceptar las maloclusiones dentales y remitir al especialista los problemas correctivos que éste juzgue prudente.

En pocas palabras el Cirujano Dentista deberá estar en condiciones de precisar si el niño requiere vigilancia ortodóntica especializada para establecer un diagnóstico exacto y una clasificación de la maloclusión o tener ya una clara capacidad profesional especial para instituir el tratamiento adecuado.

Es por esto que esta Tesis la efectuamos para llegar a comprender las diferentes ideas y conceptos de muchos autores acerca de la Ortodoncia removible y de las ventajas y desventajas que trae consigo el efectuar tratamientos e interceptar las posibles maloclusiones con los métodos que redactamos.

La construcción de todos los aparatos que se planean utilizar -- serán diseñados y fabricados por los mismos Odontólogos ya que nadie mejor que el conoce las necesidades de su paciente.

T E M A 1.

CONCEPTOS GENERALES DE ORTODONCIA.

Uno de los más grandes servicios que pueden ser realizados por un Cirujano Dentista dentro de su consulta es la intercepción de una maloclusión eliminando ciertos factores locales sobre las cuales se puede tener un determinado control.

Por lo general los factores que causan estas mal posiciones actuaron después de que los dientes hicieron erupción, y casi siempre son locales, por lo tanto, es imperativo que el Cirujano Dentista tome la importancia de emplear aparatos para poder manejar estos problemas locales que no tienen complicaciones.

Una posición correcta de los dientes es un factor importante para tener una función de grupo adecuado y balanceado. Además de la importancia de un diseño apropiado de los aparatos, es esencial tener un buen diagnóstico adecuado para poder evaluar correctamente cualquier maloclusión y para poder evaluar adecuadamente cualquier tratamiento.

PROPOSITOS DEL TRATAMIENTO.

Hay varias indicaciones sobre el empleo de aparatos para realizar movimientos dentales menores (diastemas cortas y un reducido número de dientes).

Las indicaciones para un movimiento dental se dividen en ocho clases principales:

- | | |
|--|---|
| a).- Estética. | f).- Prevención de patologías de los tejidos bucales. |
| b).- Preprotéticas. | g).- Corrección de los defectos del habla. |
| c).- Periodontales. | h).- Ayuda en los procedimientos quirúrgicos bucales. |
| d).- Sistemáticas. | |
| e).- Dentición del maloclusión en el desarrollo. | |

a).- Estética:

Podría ser que el estímulo más fuerte que tiene el paciente que busca tratamiento ortodóntico sea la apariencia indeseable causada por la mal posición de algunos dientes. Un ejemplo de ésta mal posición son: los dientes maxilares demasiado anteriores. Diastemas, mordidas cruzadas, apiñamiento anterior.

Deberá de estarse completamente seguro de que se trata de una --irregularidad locales y no de un síntoma de maloclusión generalizada y nos de un síntoma que requiera la intervención de un especialista.

b).- Preprotéticas:

Es un factor importante para indicar un tratamiento ortodóntico-limitado, es el movimiento dental antes de empleo de un aparato protésico. Con frecuencia, cuando no se reemplaza los dientes después de una extracción, el desplazamiento de los dientes adyacentes pueden presentar problemas cuando se intentan hacer el tratamiento protésico.

Así mismo resulta necesario abrir y cerrar espacios y enderezar dientes contiguos antes de construir un aparato protésico removible o fijos adecuados. Además al mover dientes a su posición correcta antes del uso de la prótesis fija, no es necesario eliminar una cantidad excesiva de estructura dental poniendo en peligro la vitalidad de la pulpa, al desarrollar la preparación necesaria y se podrá obtener un buen muñón paralelizado.

c).- Periodontales.

Los motivos periodónticos de un tratamiento ortodóntico son importantes para una higiene bucal adecuada y para la salud general de la estructura alveolares. Con frecuencia, como resultado de una deficiencia en la amplitud de arco. Un incisivo mandibular emigra a una posición donde -- las fuerzas de oclusión anormales perjudican la membrana periodontal, provocando un ensanchamiento de casi toda la membrana periodontal. Estas -- fuerzas oclusales son especialmente dañinos durante los movimientos laterales y protrusivos. Uno de los signos más comunes en este tipo de alteraciones es la fisura de Stillman y festones de McCall.

Se podrá mejorar bastante el medio gingival cuando se han corregido las irregularidades de los dientes anteriores.

d).- Sistemática:

Durante el movimiento de un diente por los motivos enumerados -- antes, puede ser necesario mover dientes adyacentes para poder obtener -- espacio suficiente para un diente que está mal colocado o que no ha hecho erupción. En la mayoría de los casos, el movimiento dental sistemático -- es de importancia secundaria, siendo más importante el diente que está -- mal colocado y que se ha de guiar hasta su posición correcta en el arco -- dental. Un ejemplo de indicación sistemática es la creación de espacio -- suficiente para un diente inferior o superior que ha hecho erupción o la -- hizo ectópicamente. (fig. 1- 1, 2, 3).

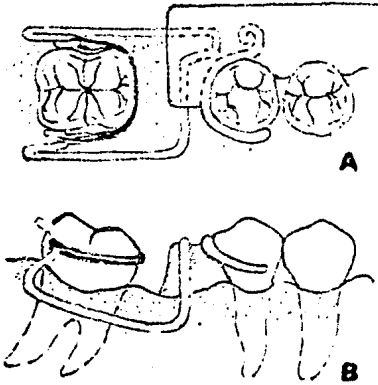


Fig. 1-1 Dispositivo Ortodóncico para condensar un molar inclinado. A, visto desde oclusal; B, vista bucal.



Fig 1-2 Mejoramiento estético mediante movimientos del tal preprotético.



Fig. 1-3 Movimientos del tal -- Sistemático par un promolar sup. que hizo erupción -- ectópicamente.

e).- Detención de mal Oclusión en la Dentición:

Se deben de conocer los movimientos neuromusculares que afectan a la posición de los dientes. La integridad de los arcos dentales y la -- relación de los dientes entre si dentro del mismo arco dental y con los -- dientes del arco opuesto son resultado del patrón morfogenético modificado por las fuerzas estabilizadoras y activas de los músculos. SI el patrón - morfogenético es normal, los labios, las mejillas y la lengua trabajarán-- juntas para mantener o por lo menos influir en esta relación. UN hábito - prolongado, como el de chuparse el dedo (chupeteo) altera este delicado -- balance que ejerce las fuerzas musculares sobre la dentición.

La dentición de una maloclusión en desarrollo, eliminando los -- factores locales que controla el dentista, es uno de los más importantes - motivos para una intervención temprana con algún tipo de aparato para tra-- tamiento limitado.

f).- Prevención de la Patología:

Un hábito prolongado de chupeteo crea una desfiguración caracte-- rística del segmento anterior de los arcos dentales. Los dientes que se - encuentran en versión bucal o labial con frecuencia, los labios se encuen-- tran demasiado secos, esto puede ocasionar la proyección de la lengua ha-- cia la mordida abierta para producir un contacto continuo de la lengua con los dientes anteriores superiores durante el acto de la deglución. Debido a que el niño promedio deglute alrededor de 800 a 1,200 veces al día se -- puede irritar la lengua en especial si existe una superficie afilada o ás-- pera en los bordes incisales de los dientes. (fig. 1-4).




Fig. 1-4.- Malaoclusión -- causada por el hábito-- prolongado de chupeteo

g).- Correlación de los Defectos del Habla:

Una mordida abierta o una mordida cruzada anterior puede causar que haya pronunciación defectuosa, en especial, en los sonidos silbantes. -- Debido a la protrucción de los dientes anteriores, el espaciamiento interdental y la discrepancia entre los arcos, es difícil que la lengua sea colocada en forma normal realizar una pronunciación y una deglución correcta.

h).- Ayuda Mediante Cirugía:

El ortodoncista y el cirujano bucal y el plástico trabajan en -- grupo para la corrección de alteraciones como prognatismo mandibular intenso y casos de microgancia asociada a una disostosis craneofacial. En el mayor de los casos el especialista emplea aparatos fijos para el tratamiento ortodóntico prequirúrgico, así como la fijación máxilomandibular.

PRINCIPIOS BIOMECANICOS.

Antes de iniciar el movimiento dental ortodóntico, el clínico debe de conocer los principios biomecánicos básicos comprendidos. La presión aplicada a un diente por un alambre redondo de un aparato, por lo general es un sólo punto. Por lo tanto, no es posible producir movimientos corporales de los dientes con un aparato ortodóntico removible.

Existe resorción ósea en el lado donde se aplica la presión y -- hay aposición del hueso en el área de tensión. Las fuerzas aplicadas en el borde gingival de la corona producirán un movimiento insignificante en la -- punta de la raíz. Cuando se aplica una fuerza pesada en el borde incisal -- de la corona, el punto de palanca emigra incisalmente y el ápice se balancea hacia adelante.

En la mayoría de los casos la presión debe ser mantenida lo más ligera posible y cerca del borde gingival de la corona.

Movimientos labiolinguales y bucolinguales.

Generalmente se puede emplear aparatos removibles en casos seleccionados de movimientos labiolinguales y bucolinguales, así como mesiodistal. Los movimientos labiolinguales y bucolinguales están indicados en los casos de mordida cruzada anterior y posterior o en cualquier otra situación en que los dientes están inclinados en una posición bucal o lingual anormal. Se -- tienen algunos inconvenientes uno de ellos sería, obtener el espacio sufi---ciente entre los dientes adyacentes al que se está movimiento el arco dental. Esto se soluciona en un movimiento menor de los dientes adyacentes, como se muestra adelante. (Fig. 1- 5).



Fig. 1.5.- Movimiento dental causado por una fuerza ligera aplicada en el borde gingival de la corona B, movimiento dental que resulta de la aplicación de la fuerza pesada al borde incisal de la corona.

Movimientos Mesiodistales.

Por lo general, el movimiento dental en las direcciones mesiales o distales es menos complejo que el labiolingual o bucolingual y que no existen tantos problemas de espacio o de interferencia oclusal. La pérdida prematura de los dientes permanentes con frecuencia permite que los dientes adyacentes se desplacen hacia el espacio dejando por la extracción. Un aparato ortodóntico removible mediante el empleo de diferentes resortes auxiliares inclina los dientes en dirección mesial o distal para permitir la colocación de una prótesis adecuada. Esto es uno de los objetivos del movimiento dental ortodóntico limitado.

EL CAMPO DE LOS APARATOS REMOVIBLES.

Un aparato removible es aquel, que por definición, puede ser retirado fácilmente de la boca. Esto no quiere decir, que el aparato esté destinado para ser utilizado solo durante una parte del día. El aparato removible llevará a cabo su función satisfactoriamente si es empleado en forma -- constante, excepto aparatos funcionales y retenedores.

La mayor parte de los aparatos removibles son empleados en el -- arco superior, pero se lleva a cabo un buen número de movimientos útiles en el arco inferior. La principal indicación para el empleo de un aparato removible es proporcionar tratamiento al arco superior si el inferior:

- 1.- No va a ser tratado.
- 2.- Solo va ser tratado por medio de extracciones.
- 3.- Va a ser tratado con un aparato fijo.

Movimientos Sencillos de Inclinación.

Un aparato removible por lo general aplica su función, a través de un solo punto de contacto, en donde el resorte toca el diente. Se puede -- realizar movimientos sencillos de inclinación sobre los dientes en dirección contraria. Tradicionalmente se ha sostenido que el punto de apoyo de la rotación es aproximadamente a un tercio de la raíz al ápice, pero es probable que con frecuencia se halle más cerca de la corona. Se ha observado que la retracción de un diente inclinado que requiere ser enderezado (por ejemplo, -- un canino inclinado mesialmente que debe ser retraído) da buenos resultados. Si se ha de mover un diente que ya tiene la inclinación correcta, deberá de aceptarse cierto grado de inclinación. Si un diente ya está inclinado y hay que moverlo más en la dirección de su inclinación (ejemplo, un canino retraído que se tiene que retraer más), por lo general, el aparato removible re-- sultará inapropiado. (fig. 1- 6, 7, 8).



Fig. 1-6.- Un conino inclinado mesialmente se llevará a una buena posición.



Fig. 1-7.- La inclinación que resulta del movimiento distal ligero de un conino.

Fig. 1-8.- Un conino que ya está inclinado distalmente, se inclinara aún más durante la retracción.



OTROS MOVIMIENTOS:

Rotación.

Con frecuencia se dice que los aparatos removibles no pueden corregir la rotación. Esto no es estrictamente cierto, pues a veces se puede corregir los incisivos centrales o laterales grandes si el problema solo es de rotación sencilla, hasta de 45° . Es imposible corregir con un solo aparato removible las rotaciones múltiples o las rotaciones individuales más graves y también en aquellas en que los dientes tienen la corona redonda en sentido transversal, por ejemplo, los premolares y los caninos.

Sin embargo, es importante verificar que el problema sea solamente una rotación sencilla. Muchas rotaciones están asociadas a una malposición apical que es imposible corregir sin el control de un aparato totalmente de banda. Si se intenta tratar éste problema con un muelle sencillo y una banda, el diente tenderá a enderezarse por arriba de su ápice y probablemente termine en una mala posición y a una altura inadecuada. (fig. 1- 9, 10, 11, 12).

Movimientos de Intrusión.

Rara vez se requiere un movimiento de intrusión de un solo diente. Técnicamente se puede aplicar la fuerza, pero ésta tenderá a descomponer el aparato.




Fig. 1-9.- Se puede lograr una fuerza acoplada en un diente plano.- Esto es imposible en un canino - o en un premolar




Fig. 1-10.- Rotación importante con el ópice en posición normal.




Fig. 1-11.- La rotación es menos grave pero está combinada con desplazamiento apical.




Fig. 1-12.- El tratamiento con métodos sencillos es insatisfactorio.

Movimientos de Extrusión.

Este es otro ejemplo de tipo de movimientos que es imposible de realizar con un solo aparato removible sencillo, pero que puede ser facilitado con la fijación de un gancho ya sea en la banda o directamente unidos al esmalte. Puede ser útil en particular cuando se ha descubierto el diente mediante cirugía después de haber fracasado en hacer erupción.

Cierre del Espacio.

La presencia de una placa de base rígida generalmente hace que los aparatos removibles sean ineficaces para cerrar espacios y su uso deberá de estar limitado a los movimientos locales y para los casos en que se requiere reducir la sobremordida horizontal como contribución al cierre de espacio.

A n c l a j e .

Suele confundirse a veces el anclaje con la retención (esto es, el mecanismo por el cual el aparato se mantiene dentro de la boca). Es importante que cualquier persona que lleve a cabo movimientos dentales en el concepto del anclaje y su control.

La tercera ley de movimientos de Newton dice que toda fuerza --- tiende a una reacción igual y opuesta. Esto tiene relevancia obvia en ortodoncia, pues los dientes son movidos mediante la aplicación de fuerzas.- La reacción a ésta fuerza por lo general caerá en otros dientes que pueden ser movidos.

Consideramos que el anclaje es la resistencia que ofrece los --- dientes al movimiento empleado para aplicar una fuerza ortodóntica. En al- gunos casos el anclaje puede ser recíproca. Esto significa que los requere- mientos del anclaje de dos dientes o de grupo de dientes cancela uno con otro.

Se dice que la fuerza necesaria para llevar a cabo un movimiento de inclinación sencilla de un diente con una sola raíz, por lo general es- de 30 a 50 g. Hay un humbral con una aproximación de 20g, por debajo del - cual no ocurre movimiento alguno.

Nuestro problema será proporcionar fuerzas suficientes que mue- van los dientes que lo requieran, asegurándose que la fuerza de reacción, - al ser dividida entre los deintes del anclaje, sea insuficiente para cau- sar movimientos (fig. 1- 13, 14).

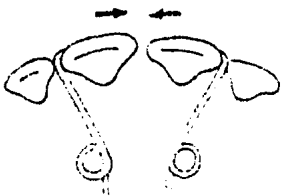


Fig. 1-13.- Movimientos iguales y opuestos proporcionan un ejemplo de anclaje recíproco verdadero.

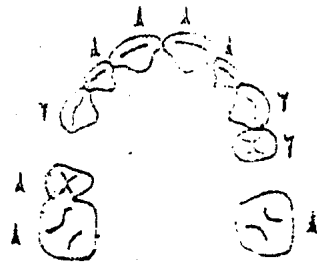


Fig. 1-14.- Una gran fuerza aplicada a demasiados dientes puede producir movimientos hacia adelante de los dientes de anclaje.

1.- Si se mantienen fuerzas ligeras.

Los aparatos removibles conservan bien el anclaje porque permite movimientos de inclinación sencillos que requieren presión ligera. Se puede reducir a la fuerza de reacción si se limita el número de dientes que se van a mover. Solo se deberá de mover un molar por cuadrante en la misma dirección al mismo tiempo.

2.- Si se aumenta la resistencia de los dientes de anclaje.

La Placa Base.

La resistencia ofrecida por el ajuste de la placa base contra -- los dientes y la mucosa, contribuye al buen anclaje de los aparatos removi bles. Esto se puede aumentar manteniendo la placa ajustada alrededor de - la mayor cantidad de dientes posibles.

Plano de Mordida Inclinado.

Con frecuencia se asegura que la adición de un plano de mordida- anterior inclinado a un aparato removible superior refuerza el anclaje al- transmitir el empuje distal desde los incisivos inferiores cuando el pa--- ciente ocluye. Esto parece más prometedor que animar al paciente a que -- coloque el maxilar hacia adelante, lo que en algunos casos podría causar - protrusión de los incisivos inferiores. Pensamos que es mejor reducir la- sobremordida vertical mediante el empleo de un plano de mordida anterior - liso y utilizar métodos más confiables de refuerzo de anclaje en los casos en que sea necesario. (fig. 1- 15).



Fig. 1-15.- El empleo de un plano de mordida inclinado no contri- buye de manera importante al - anclaje.

Arco Labial.

En varios libros de texto se afirma que el arco labial colocado- en dirección incisal en los dientes anteriores evita la protrusión como re sultado de la fuerza hacia adelante aplicada a través de la placa base -- acrílico durante la retracción de los caninos. En teoría, ésto parece sen sato. El acrílico y el alambre labial deben de formar una fuerza acoplada- que resista la inclinación hacia adelante de los incisivos y solo permite- su movimiento corporal hacia adelante. El valor del anclaje de estos dien- tes deben de ser aumentados en gran medida.

En la práctica, con frecuencia hay separación vertical muy pequeña entre el acrílico y el alambre labial. Además un arco labial largo es muy flexible, para permanecer seguro en la posición correcta.

CONCLUSIONES.

El aparato removible es menos flexible que el fijo; no solo físicamente por tener una placa base rígida, sino también por su adaptación. Sin embargo, un aparato removible está ideado para realizar un número reducido de tareas predeterminadas. Las alteraciones menores pueden requerir mucho tiempo en el laboratorio o en el consultorio; la mayoría puede requerir reconstrucción total. Por lo tanto, es importante seleccionar cuidadosamente los casos para el tratamiento con los aparatos removibles. Como en cualquier otro tratamiento ortodóntico, es necesario que el paciente reciba cuidado dental regular, y que tenga una buena higiene bucal y una boca sana.

Selección de Casos para Terapéutica con Aparatos Removibles.

Indicaciones:

- 1.- El patrón esquelético no deberá de estar removido más allá - de la clase I. La sobremordida aumentará o inversa debe de estar causada - principalmente por cambios en la inclinación.
- 2.- Debe ser posible tratar cada arco de manera individual.
Por ejemplo, se puede tratar el arco superior con aparatos removibles y el inferior solo con extracciones, no recibir tratamiento alguno o - con aparato fijo sencillo.
- 3.- Todo diente que esté en mal posición debe de tener su ápice - bastante alineado con los demás.
- 4.- Las fallas en la oclusión bucolingual deben de estar asocia - das a desplazamientos mandibulares. Por ejemplo, una mordida cruzada uni - lateral de los molares.
- 5.- Las extracciones planeadas deben de permitir movimientos de - inclinación para corregir la maloclusión.
- 6.- Las extracciones deben de proporcionar un pequeño exceso de - espacio o solo el suficiente. Los aparatos removibles son ineficaces para cerrar los espacios.

Contraindicaciones:

- 1.- Que existe discrepancia esquelética notable.
- 2.- Que haya necesidad de correlacionar el tratamiento del arco - inferior. Por ejemplo, problemas de anclaje que requiere tracción inter - maxilar y cuando hay discrepancia más graves en la anchura o forma de arco.
- 3.- La presencia de malposición apicales, rotaciones graves o -- múltiples.
- 4.- Que se requiera movimientos corporales.
- 5.- La presencia de discrepancia verticales, como una sobremordi - da vertical profunda, una mordida abierta o discrepancia de altura entre - los dientes.
- 6.- Que existan problemas de espacio, por ejemplo, amontonamien - to importante o exceso de espacio.

T E M A I I .

SISTEMATIZACION DE ANCLAJE DE LAS MALOCLUSIONES.

Edward Angle, reconocido en general como el padre de la ortodoncia Norteamericana, estimó que había una maloclusión que tenía relaciones dentofaciales más normales que las otras. Esta relación ocurría más a menudo que las otras y estaba presente en personas de rasgos relativamente correctos. Llamó a éstas maloclusiones de Clase I.

Al tipo individual que le sigue en frecuencia, de labio superior prominente y mentón no tan bien desarrollados, lo llamó maloclusiones de Clase II.

Asignó el nombre de maloclusiones de Clase III para el tipo individual de mentón prominente cuyo arco superior y el labio aparecen menos desarrollados.

Aún cuando dividió a éstas oclusiones en tres grupos de los cuales uno era esencialmente normal, a los tres los denominó maloclusiones. Con este concepto primario dentario, la intercuspidación de los primeros molares permanentes determinaba una denominación de la dentición. Estimaba que los molares de los 6 años tenía una posición fija, inalterable y consideraba a la mandíbula la fuente de error cuando existía una mordida que no fuera de la clase I sus categorías de las maloclusiones han experimentado notables modificaciones con los años.

La lista siguiente (Modificada de Hitchcock) presenta uno de los puntos de vista actuales de como las tres maloclusiones principales deben ser clasificadas, con un sistema apenas cambiado del propuesto originalmente por el doctor Angle.

Clase I.- Al ir pareja y cómodamente la mandíbula hacia su relación céntrica, la cúspide mesiovestibular (MV) del primer molar permanente superior queda ocluyendo sobre el surco centrovestibular del primer molar permanente inferior. Caninos.- El brazo Mesial (M) del canino superior se relaciona con el brazo Distal (D) del canino inferior.

Clase II.- Al ir pareja y cómodamente la mandíbula hacia su relación céntrica, la cúspide mesiovestibular (MV) del primer molar permanente superior queda por delante

del surco centrovestibular del primer molar permanente inferior. Caninos.- El brazo distal (D) del canino superior se relaciona con el brazo Mesial (M) -- del canino inferior.

Clase III.-Al ir pareja y cómodamente la mandíbula hacia su relación céntrica, la cúspide mesiovestibular (MV) del primer molar permanente superior está por delante -- o Distalmente del surco centrovestibular del primer molar permanente inferior. Caninos.- El brazo Mesial (M) del canino superior está alejado hacia distal -- (atrás), del brazo Distal del canino inferior (Fig. 2-1).

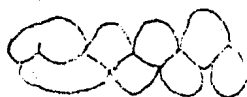

Fig. 2-1.- Relación Clase I de los molares.

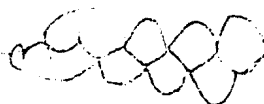

Fig. 2-1.- Relación Clase II de los molares.

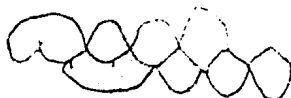

Fig. 2-1.- Relación Clase III de los molares.

Divisiones de la Clase II.

Angle dividió aún la Clase II en dos divisiones, determinadas -- por la inclinación axial de los incisivos superiores.

Clase II, División I, indica que los incisivos centrales superiores son protrusivos (prominentes).

Clase II, División 2, señala una dentición en que los centrales superiores pueden variar desde una posición aproximadamente vertical a una posición más inclinada a lingual. En esta última división los laterales superiores suelen aparecer protruidos marcadamente hacia vestibular de los centrales.

Subdivisión de la Clase II.

Cada división de la Clase II tiene una subdivisión. Una subdivisión describe una dentadura que tiene una relación de los molares de Clase I de un lado de las arcadas y una relación de Clase II del otro. Para-

resumir, un individuo con maloclusión de Clase II puede ser ubicado en una de las siguientes categorías:

Clase II, División I.

Relación molar de Clase II en ambos lados; incisivos centrales prominentes.

Clase II, División I, Subdivisión.

Relación de Clase II de un lado; relación molar de Clase I del otro lado; incisivos centrales prominentes.

Clase II, División 2.

Relación de molar Clase II de ambos lados; incisivos centrales casi verticales o inclinados hacia lingual, con laterales protruidos.

Clase II, División 2, Subdivisión.

Relación de molar Clase II de un lado; Relación de molar Clase I del otro; incisivos centrales verticales o inclinados a lingual con un solo lateral protruido, habitualmente del otro lado de la Clase II.

Maloclusiones de Clase III.

Al describir las denticiones de Clase III, Angle estimó que también era necesario una subdivisión. Se demuestra una maloclusión cuando la relación molar es tal de ambos lados. La Clase III, subdivisión corresponde a una dentadura en la cual existe una relación molar de Clase I de un lado con relación molar de Clase III del otro lado.

Resumiendo, la clasificación de Angle de las maloclusiones ofrece siete categorías de relaciones molares e incisivas. La tabla 2 resume el porcentaje de cada grupo de maloclusiones que es considerable esperar en una población de raza blanca.

TABLA 2

CLASIFICACION DE ANGLE DE LAS MALOCLUSIONES

Maloclusiones	% de población caucásica
Clase I	60-65
Clase II, División 1	25-30
Clase II, División 1, Subdivisión	
Clase II, División 2	
Clase II, División 2, Subdivisión	
Clase III	3.5
Clase III, Subdivisión	

MODIFICACION DE DEWEY-ANDERSON DE LA CLASE I DE ANGLE.

Es fácil encontrar que hay un amplio sector de la población (60- a 65%) que sería agrupado en la Clase I. Sin embargo, en el sistema de --- clasificación de Angle, este vasto grupo no fue subdividido en entidades - diagnósticas como si ocurrió con la Clase II y III. Al sistema de Dewey-Anderson le correspondió eliminar esa limitación. Este sistema divide a-- la clase I de Angle, de modo que factores obvios y repetidos tales como -- espacio en la arcada genéticamente escaso, disminución posterior del espa- cio en la arcada como resultado de la mesialización de los molares perma-- nentes incisivos protruidos y mordidos cruzadas pueden ser consideradas -- entidades específicas de maloclusión. Cada una de éstas pautas de diagnós- tico de Dewey-Anderson para la maloclusión de Clase I son llamadas tipos.- Estos son fácilmente reconocidos y particularmente útiles como auxiliares- del diagnóstico durante los años de la dentición mixta, pero se esfuman -- y se tornan por lo tanto menos importantes para el diagnóstico en la den- tición del adulto joven.

Cada tipo de maloclusiones de Clase I es separado en dos catego-- rías generales, una de las cuales puede ser tratada por el odontólogo de - práctica general y la otra ha de ser remitida al ortodoncista. La separa- ción suele ser mensurable en milímetros con un calibrador de Bopley (pie - de rey).

Clase I, Tipo 1.

Se caracteriza por los incisivos apiñonados y rotados.

Descripción de la Maloclusión.

Algunos niños parecen tener una expresión genética en sus denta-- duras que la mejor manera en que podría ser descrita sería diciendo que -- tienen demasiados dientes disponibles en sus arcadas. Cuando erupcionan - los incisivos permanentes superiores e inferiores, no tienen espacio sufi- ciente en la arcada para asumir sus posiciones normales, y de tal modo --- aparecen apiñonados y rotados. La falta de espacio en el sector anterior, de ambas arcadas es el criterio, que no ha de ser confundido con una pérdi- da de espacio en el sector posterior causada por el desplazamiento mesial- obvio de uno de los primeros molares permanentes. Una de las medidas se-- guras para el odontólogo al determinar las relaciones entre tamaño denta-- rio y espacio en la arcada es el tamaño de las coronas de los deintes per-

manentes, que una vez formadas no cambian mayormente. Las alteraciones -- faciales del crecimiento se producen lenta pero considerable durante los - años de la dentición mixta, y después, con sorprendente rapidez en los años de la pubertad. Por tanto, los incisivos que parecen demasiado grandes en un niño de 9 años pueden parecer normales en la sonrisa de uno de 18 años.

Por la medición cuidadosa del total de los anchos de los incisivos recién erupcionados y su comparación con el espacio disponible en el - arco, se es capaz de obtener, indicios bastantes exactos si es demasiado - escaso el espacio en la arcada o si solo parece ser demasiado poco. Si una medición cuidadosa indica que hay más de 3 a 4 mm. de exceso de material - dentario comparado con el espacio disponible en el arco, entonces casi con toda certeza el niño deberá de ser remitido al Ortodoncista.

Clase I, Tipo 1, Genética.

El niño que tiene demasiado material dentario medible para el - espacio existente en la arcada es muchas veces por error aceptado como can - didato para los procedimientos de movimientos dentarios menores (utilizan - do aparatología removible). Esto es el resultado de un pobre diagnóstico; los dientes no pueden ser comprimidos mágicamente en un espacio de la arca - da demasiado pequeño para contener. La primera clave de que el espacio - disponible no es adecuado para la erupción sin restricciones de los dien - tes permanentes se ve cuando los incisivos inferiores y superiores erupcio - nan entre los 6 y 8 años. El procedimiento de diagnóstico para saber si - el espacio en la arcada es adecuado se inicia en el arco inferior.

Primero, se medirá el ancho de cada central y lateral con toda - exactitud hasta una décima de milímetro, valiéndose del calibrador de Bo - ley.

Segundo, determinar el espacio disponible en la arcada para los - dientes. El método más exacto para hacer esto es doblar un alambre fino - de 0,020 mm. (se puede utilizar un alambre delgado de electricidad) alrede - dor de lo que se estima sea el perímetro anterior del arco, sirviéndose de las cúspides vestibulares de los molares como guía (se pasa por todas las - cúspides vestibulares, siguiendo la curvatura normal). Se marca el alam - bre justo frente a mesial de cada canino temporal. Entonces, se estira -- el alambre y se mide la distancia entre, las marcas. Esta medición se com - paracon la suma de los anchos de los incisivos superiores se compara de la misma manera. Si la suma del material excede del total del espacio medido

como disponible en cada arcada en más de 4 mm. se puede sostener una verdadera discrepancia entre tamaño dentario y espacio disponible en las arcadas.

Resumiendo, no hay maneras fáciles de manejar el problema de la escasez de espacio en la arcada. El diagnóstico es el primer paso. El segundo suele ser la remisión al ortodoncista, quien cuenta con el adiestramiento y la experiencia para manejar los problemas de origen genético.

Clase I, Tipo 1, Muscular.

El apiñamiento de los dientes anteriores causado por presiones generadas por el músculo del labio inferior no es, en cambio, considerado un problema genético sino ambiental. El músculo mentoniano es capaz de producir esa maloclusión si su acción es demasiado vigorosa. En tales -- instancias, se dice que la maloclusión corresponde a un caso muscular de Clase I, tipo 1. Este tipo de maloclusiones puede ser tratados por el -- Dentista de práctica general para corregir las presiones dirigidas hacia lingual causadas por el músculo mentoniano.

En algunos niños puede presentarse una situación de apiñamiento de los incisivos inferiores que se asemeja muchísimo a la clase I, Tipo 1 ya considerada. Puede parecer un problema genético, pero la clase diagnóstica son que el labio inferior actúa de una manera acrobática durante la deglución y las mediciones del arco superior no indican problema alguno de relación entre el ancho dentario y la longitud del arco. En otras palabras, este apiñamiento de los incisivos inferiores es un problema muscular limitado a solo el arco inferior. El músculo mentoniano, por -- contracción excesiva durante el acto de la deglución, puede ejercer suficiente presión no balanceada sobre los incisivos inferiores recién erupcionados hasta volcarlos hacia lingual. Tal presión muscular ambiental -- posee una importancia sostenida en la etiología y tratamiento subsiguiente de los dientes anteroinferiores apiñados. Para normalizar el arco -- de los incisivos inferiores, ésta fuerza no balanceada debe de ser contra restada por un aparato como el arco lingual activado. Cuando se ve a un niño una hiperactividad del músculo mentoniano, es casi siempre una prue ba de una pauta de deglución incorrecta.

Clase I, Tipo 2.

Los dientes anterosuperiores protruidos y espaciados caracteri--

zan las maloclusiones de Clase I, Tipo 2.

Descripción de la maloclusión.

A primera vista, una maloclusión de Clase I, Tipo 2, puede asemejarse a la Clase Clásica de la Clase II, división 1. La semejanza consiste en que los incisivos superiores aparecen protruidos en ambos casos. -- Sin embargo, en la Clase I, Tipo 2, los incisivos superiores suelen estar bien espaciados y la relación molar y canina es de Clase I. En ambas maloclusiones, el labio superior aparece más corto e hipoactivo (inactivo), de modo que los labios no se adaptan para encerrar los dientes durante la deglución. El labio inferior, por lo tanto, parece actuar por demás hacia adentro y arriba para lograr el sellado para la deglución. Al aumentar el resalte, el labio superior puede efectuar el sellado para la deglución cerrándose hacia arriba y lingual de los incisivos superiores.

Comunmente, existe una mordida abierta anterior en las maloclusiones de la Clase I, Tipo 2, es decir, una clara separación visible desde adentro de los bordes incisales de los dientes frontales superiores e inferiores cuando los dientes posteriores están en oclusión.

Puede existir o no problemas foniatricos, como por ejemplo ceceo pero está indicada una prueba foniática durante el diagnóstico. Durante la formación de ciertos sonidos como s, c y z el niño puede experimentar alguna dificultad para encontrar el contacto correcto entre lengua y paladar.

Clase I, Tipo 3.

Las maloclusiones de Clase I, Tipo 3, comprenden mordidas cruzadas anteriores que afectan los incisivos permanentes superiores.

Descripción de la Maloclusión.

Quizá nada en el desarrollo de una oclusión sea tan dramático -- como la erupción de un incisivo superior en posición de mordida cruzada, por lingual. Literalmente, éste produce de modo inmediato una "mordida trabada", con todas las posibilidades concurrentes de una pobre función muscular labial y facial, pobre función masticatoria e inadecuado desgaste incisal y oclusal en las superficies cortantes de los dientes antagonistas; y hasta puede producir una rara expresión, truculenta, en ese niño.

Si el odontólogo viera esta oclusión al erupcionar los dientes,-

sería mucho más fácil de tratar. Si, en cambio, se demora el tratamiento hasta los 10 ó 12 años, muchas veces será inadecuado el espacio inadecuado el espacio hacia el cual se debería de mover el diente trabado por -- lingual hasta que asuma su posición correcta en la arcada dentaria. También sufre un daño considerable el parodonto de un incisivo central o lateral inferior, particularmente en su aspecto vestibular si se deja esta situación sin tratar. Por lo tanto, el niño más maduro, de más de 10 -- años, probablemente deba ser remitido al ortodoncista, pues en la mayoría de los casos el desplazamiento mesial de los dientes adyacentes le ha robado parte del espacio necesario para el diente que está en mordida cruzada. Los niños menores de 10 años deben de ser tratados en el consultorio del dentista de práctica general, porque aún queda espacio adecuado en la arcada hacia el cual se puede mover el diente superior en mordida cruzada. Esto normalizará la forma del arco y "destrabará" la mordida.

Clase I, Tipo 4.

Estas maloclusiones se caracterizan por mordidas cruzadas posteriores de los molares temporales, primeros molares permanentes o de ambos.

Descripción de la maloclusión.

Existe gran confusión con respecto de la terminología para describir las mordidas cruzadas posteriores y las responsabilidades de tratamiento en éstas maloclusiones corrientes. Quizá sea tiempo de que parte de la terminología sea modificada para ayudar a aclarar el camino hacia el tratamiento en el consultorio del odontólogo general. Un método diferente, será el sugerido a continuación. Con éste método solo será necesario determinar cuantos dientes superiores están en relación de mordida cruzada y así ésta se encuentra en una de las tres relaciones vestibulares posibles con los dientes inferiores antagonistas. Estas son: mordida cruzada lingual, mordida cruzada lingual completa y mordida cruzada vestibular.

Cuando se produce una mordida cruzada lingual típica de los dientes permanentes posteriores, suele ser el diente superior el que presenta la mayor desviación hacia lingual respecto de su posición normal en la arcada. El diente inferior suele a tender a mantener su posición de modo que se produce ésta distorsión ósea alveolar hacia vestibular en la arcada inferior del pequeño.

Como una mordida cruzada posterior en la dentición temporal pu--

diera no confirmarse hasta después de los 3 años, la maduración del niño aconsejaría que el tratamiento espera hasta por lo menos los 4 años. Sin duda, éste es el caso para la mayoría de los niños. Si el tratamiento se inicia a los 4 años, con gran cuidado, el segmento posterior que está en mordida cruzada puede ser corregido en un período de 2 a 3 meses. El niño tendrá aún 2 años de función masticatoria normal para estimular y --- guiar a los primeros molares permante hacia una pauta de erupción más normal dentro del alveólo . Muchas veces, después del tratamiento precoz de la dentición temporal, el molar de 6 años del lado de la primitiva mordida cruzada eupcionara de manera normal. Cuando el tratamiento no ha sido iniciado precozmente y se deja que la mordida se "corrija por sí", es -- común hallar que la distrocción del reborde alveolar ha determinado que -- los molares de los 6 años erupcionen en mordida cruzada, según la pauta - de los molares permanentes.

Clase I, Tipo 5.

La maloclusión de Clase I, Tipo 5, involucra pérdida de espacio en el segmento posterior.

Descripción de la Maloclusión.

Esta maloclusión se parece a la Clase , Tipo 1, en que es fácil establecer la falta de espacio en la arcada para los dientes permanentes. Aunque superficialmente pudiera permanecer en la Clase I, Tipo 1 (falta de espacio genética), el tipo 5 significa una pérdida de espacio y no su falta genética. Además la pérdida de espacio es en el sector posterior - y no en el anterior, como en el Tipo 1.

La discrepancia habitual en la arcada dentaria en el tipo 5 es causada por la migración hacia mesial del primer molar permanente. Si se produce en la arcada superior, el desplazamiento tiende a ser paralelo, - con no demasiada inclinación del eje del molar de los 6 años que se mueve hacia mesial. Esto es particularmente cierto si los segundos molares tem porales se perdieron tempranamente, como a los 3 ó 4 años. Las radiografías del arco inferior, empero, mostrarán habitualmente que se produjo un movimiento de inclinación y paralelo hacia mesial a la vez. Cuando el -- primer molar permanente se ha desplazado hacia mesial en el caso típico, - la longitud total del arco se reduce premolar que erupciona en el cuadrante donde se perdió el espacio queda "bloqueado": fuera de la arcada. El - segundo premolar puede verse forzado hacia lingual o retenido en lo que -

de otra manera parecería una arcada normal, puesto que corrientemente es el último premolar en erupcionar.

En general, cualquiera de éstas causas que mencionaremos puede ser causa del desplazamiento mesial del primer molar permanente caries, extracciones (iatrogenia) y factores genéticos (erupción ectópica). La pérdida de espacio en la arcada por caries próximas es culpa de los padres del paciente, pero la pérdida del espacio como resultado de extracciones prematuras de los molares temporales debe de ser considerada, en la mayoría de los casos, como yatrogénica. Esto es particularmente válido si el odontólogo no hace intento alguno por colocar un mantenedor de espacio que impida la casi segura pérdida de espacio después de la extracción de un molar temporal.

Hay que poner énfasis en que el tratamiento por movimientos dentarios menores en los casos de Clase I, Tipo 5, no involucran la reubicación distal del molar de los 6 años desplazado a gran distancia. Quizá lo más que se pueda esperar razonablemente de los tratamientos por movimientos dentarios menores sea 3 mm. de espacio recuperado en el maxilar superior y 2 mm. en la mandíbula.

La remisión al ortodoncista estaría indicada en los casos en que las mediciones de diagnóstico mostraran que la pérdida de espacio por migración del primer molar permanente exceda esas dimensiones. Téngase presente que estas dimensiones arbitrarias se usan como guía no como regla. El conocimiento y la confianza en el diagnóstico y la experiencia en el manejo de los aparatos terapéuticos recopilados en los últimos años sirvieron como las mejores guías para saber qué casos remitir y cuáles tratar. (Véase la tabla 2).

R E S U M E N .

El sistema de Angle de diagnóstico de las maloclusiones ha sido repasado y se ha descrito la modificación de Dewey-Anderson para separar las maloclusiones de Clase I de Angle en cinco tipos, cada tipo de la Clase I, tienen sus características específicas, como la falta genética de espacio en la arcada, los incisivos superiores protruyentes, la mordida cruzada anteriores o posteriores. Han sido consideradas, las etiologías y las orientaciones al tratamiento.

REPASO DE LAS CONSIDERACIONES DE DIAGNOSTICO EN LA MODIFICACION DE DEWEY-ANDERSON EN LAS MALOCCLUSIONES DE LA CLASE I DE ANGLE 25

CLASIFICACION	ETIOLOGIA	SUGERIDO: REMITIR O TRATAR
CLASE I TIPO 1	Dientes Superiores e Inferiores anteriores apiñados y rotados Causa: habitualmente, genética	REMITIRLO
	Anteroinferiores apiñados, anterosuperiores normalmente espaciados Causa: músculo mentoniano hiperactivo	TRATALO
CLASE I TIPO 2	Dientes anterosuperiores protruidos y espaciados Causa: hábitos leves de interposición lingual y succión del labio	TRATARLO
	Anterosuperiores protruidos y espaciados, pronunciada mordida abierta Causa: hábitos bucales, mala pauta de deglución y mala posición lingual en reposo	TRATARLO CON CUIDADO
CLASE I TIPO 3	Mordida cruzada anterior de 1 a 2 incisivos sup. Causa: Trauma de los anterosuperiores temporales	TRATARLO
	Mordida cruzada anterior de 3 ó 4 incisivo sup. Causa: comúnmente, genética	TRATARLO CON CUIDADO
CLASE I TIPO 4	Mordida cruzada posterior, unilateral Causa: caninos temporales en interdigitación incorrecta	TRATARLO PRECOZMENTE
	Mordida cruzada posterior, bilateral Causa: genética o quizá rinitis alérgica o hábito de succión del pulgar	REMITIRLO
CLASE I TIPO 5	Pérdida de espacio posterior por migración mesial del primer molar permanente; pérdida de espacio de 2-3mm en un cuadrante Causa: extracción prematura o destrucción por caries de los molares temporales	TRATARLO
	Pérdida de espacio posterior por migración mesial del primer molar permanente; pérdida de espacio superior a 3mm en un cuadrante Causa: pérdida prematura de los molares temporales; erupción ectópica de los primeros molares permanentes; destrucción por caries de los molares temporales	REMITIRLO

T E M A I I I .

CEFALOMETRIA RADIOGRAFICA.

El arte de la ciencia de la cefalometría no es reciente. Desde que Camper investigó el prognatismo craneológicamente en 1791, los antropólogos se han interesado en la determinación etnográfica de la forma y el patrón facial. La antropometría, o la "medición del Hombre", han encontrado en el cráneo humano una fuente de información bastante fértil. Ha sido posible elaborar modelos burdos de la cabeza humana mediante el estudio de los diferentes grupos étnicos, de la edad de los grupos, el sexo, la medición del tamaño de varias partes, el informe de las variantes en la posición y la forma de las estructuras craneales y faciales.

Al estudio de la cabeza se le ha denominado "craneometría" ó "cefalometría", por ser una especialización de la antropometría.

Para ayudar al antropólogo en la interpretación de las relaciones craneofaciales se crearon algunos puntos de referencia y de medición. Sin embargo, con frecuencia se desconocía el origen del material esquelético, la edad se conocía solo aproximadamente y tampoco se sabía la causa de la muerte. Otra de las variables eran los efectos que tenía el medio sobre las partes. Para poder establecer una "norma" se tuvo que separar a los diferentes grupos de cráneos y hacer un análisis transversal. A pesar de las limitaciones, los antropólogos hicieron grandes contribuciones.

Una gran parte de los que ahora conocemos de los tipos faciales, y de los cambios del crecimiento y desarrollo, fueron descritos por primera vez en la literatura antropológica.

Debido a las inconveniencias del análisis transversal, Broadbent, en 1931 creó un cefalómetro, instrumento que contenía un dispositivo radiográfico con el que se podían seguir los cambios longitudinales del desarrollo en el mismo individuos.

El método de cefalometría radiográfica ha sido ideado y desarrollado principalmente por ortodontistas, y en consecuencia casi lo emplean exclusivamente por ésta especialidad de la odontología. Sin embargo, se debe recordar que la cefalometría Radiográfica puede ser un arma diagnós-

tica muy útil para el parodontista, prostodontista, cirujano bucal, perio-
dontista, así como para el dentista en general. Desafortunadamente, el -
"lenguaje cefalométrico" por lo general solo se emplea en el campo de or-
todoncia y parece ser un misterio para los clínicos de las demás áreas de
la odontología.

PUNTOS DE REFERENCIA CEFALOMETRICOS.

EL entendimiento adecuado de la osteología del complejo craneo--
facial es un requisito para poder aprender la ciencia de la cefalometría.
Existen varios puntos de referencia esqueléticas y de tejido blando, esen-
ciales para poder comprender los diferentes análisis empleados en la ac-
tualidad en odontología clínica. (fig. 3- 2).

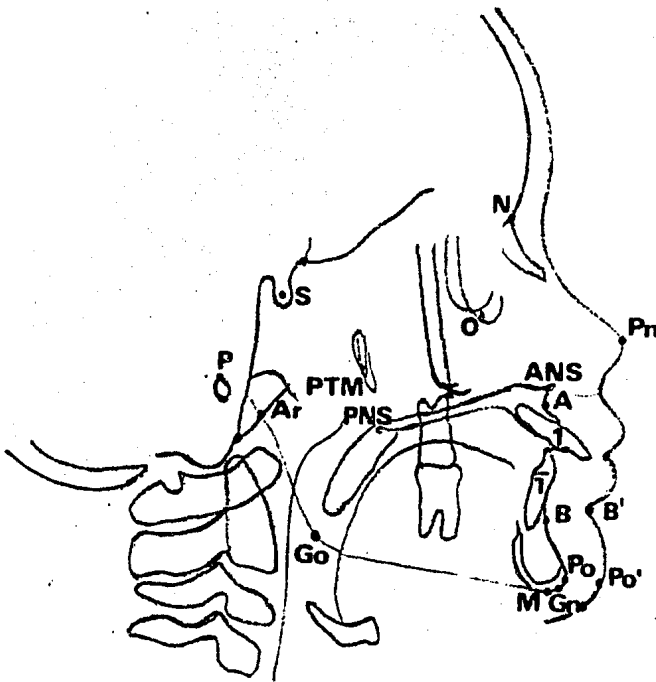
Nación (N). Es la sutura frontonasal o la unión del hueso ---
frontal con el nasal.

Silla Turca (S). Es el centro de la cripta ósea ocupada por la -
hipófisis.

Orbital (O). Es el punto más inferior del borde de la órbita.

Gnación (Gn). Es el punto más superior y que se encuentra más -
hacia adelante de la curvatura que se observa de perfil de la sínfisis de
la mandíbula.

(fig. 3- 2).



3-2 Puntos de referencia cefalometricos laterales
empleados de la mayor parte de los análisis.

Gonión (Go). Es el punto más superior y saliente del ángulo formado por la unión de la rama y el cuerpo de la mandíbula en su aspecto -- posteroinferior.

Pogonión (po). Es el punto más anterior de la sínfisis de la -- mandíbula.

Espina nasal anterior (ANS). Es el proceso espinoso del maxilar que forma la proyección más anterior del piso de la cavidad nasal.

Espina nasal posterior (PNS). Es el proceso espinoso formado -- por la proyección más posterior de la unión de los huesos palatinos en la línea media del techo de la cavidad bucal.

Fisura Pterigomaxilar (PTM). Es la radiotransparencia de forma oval que presenta la fisura que se encuentra entre el margen anterior que presenta la fisura que se encuentra entre el margen anterior del proceso pterigodeo del hueso esfenoides y el perfil de la superficie posterior -- del maxilar.

Punto A (A). (subespinal). Es un punto arbitrario tomado desde la curvatura más interior de la espina nasal anterior a la cresta del proceso alveolar maxilar. Representa, aproximadamente, la unión del hueso maxilar basal o de sostén y el hueso alveolar (base apical).

Punto B (B). (supramentoniano). Es un punto de la curvatura anterior del perfil que va desde el pogonión (Po) a la cresta del proceso -- alveolar.

Este punto, localizado más posteriormente, por lo general se encuentra apenas anterior a los ápices de los incisivos y, como el punto A del maxilar, divide al hueso basal y al alveolar. (base apical).

Mentón (M). Es el punto más inferior de la sínfisis de la mandíbula.

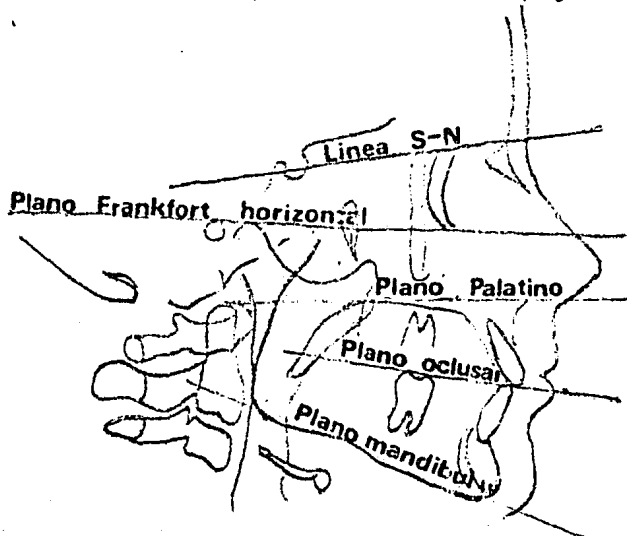
Incisivo Superior (I). Es la pauta de la corona del incisivo central superior más anterior.

Incisivo Inferior (i). Es la pauta de la corona del incisivo -- central inferior más anterior.

Articular (Ar). Es la intersección del borde basiesfenoidal y -- posterior del cóndilo de la mandíbula.

LINEAS Y PLANOS.

Una vez que se han aprendido los puntos de referencia o "alfabeto" del lenguaje cefalométrico, se unen entre sí para formar varias líneas y planos que se emplean en cefalometría. Se muestran las líneas y planos horizontales empleados comúnmente. (fig. 3-3).



3-3 Líneas y Planos cefalometricos laterales más común mente empleados.

Líneas S-N. Es la línea del cráneo que corre desde el centro de la silla turca (S) hasta el punto anterior de la sutura fronto nasal (nasión). Representa la base anterior del cráneo.

Plano de Frankfort horizontal (FH). Este plano facial une los puntos más inferiores de las órbitas (orbital) y los puntos superiores del meato auditivo externo (porión).

Plano Palatino. Con frecuencia se emplea incorrectamente. A pesar de que sólo une dos puntos, en general se nombra a ésta "línea" como "plano palatino". Sin embargo, es un punto de referencia importante que une al nasal anterior (ANS) del maxilar y la espina nasal posterior (PNS) del hueso palatino.

Plano Oclusar. Este plano dental bisecta la oclusión posterior de los molares permanentes y los premolares (o molares temporales en la -

dentición mixta) y se extiende anteriormente. En una situación ideal, el plano oclusal también bisecta la oclusión de los incisivos.

Plano Mandibular.- Se emplean varios planos mandibulares, dependiendo del análisis de que se trate.

Los que se utilizan con mayor frecuencia son: una tangente al -- borde inferior de la mandíbula; una línea entre gonión (Go) y gnación (Gn) o una línea entre gonión y mentón (M). Por lo general no es de gran relevancia cual sea el empleado si el clínico utiliza consistentemente el mismo plano para evitar cometer errores en un estudio longitudinal.

Plano facial. Es una línea que va desde el punto anterior de la sutura frontonasal (N) hasta el punto más anterior de la mandíbula -- (Po).

Eje Facial. Es una línea que corre desde el punto Pt hasta el -- gnación (intersección de los planos faciales y mandibulares).

Eje Condíleo. Es una línea que corre desde el punto DC (centro del cóndilo mandibular, sobre la línea Ba-N) hasta el punto Xi, (Centro de la rama de la mandíbula).

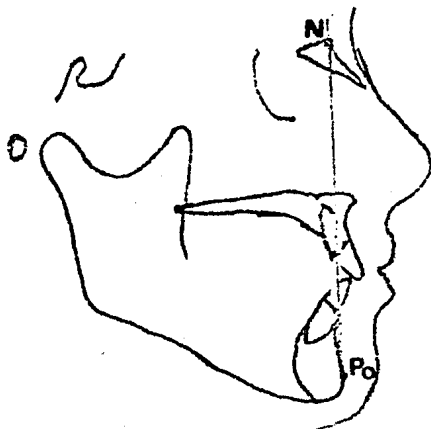
Eje del cuerpo de la Mandíbula.- Es una línea que va desde el -- punto Xi (centro de la mandíbula) hasta el punto PM. Indica la extensión del cuerpo de la mandíbula.

Línea APo. Es la línea que se extiende desde el punto A en el -- maxilar hasta el pognión en la mandíbula. Esta línea representa la relación maxilomandibular.

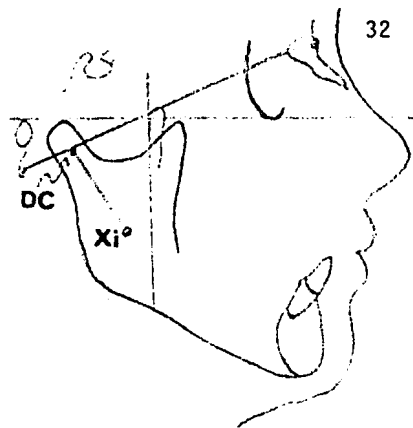
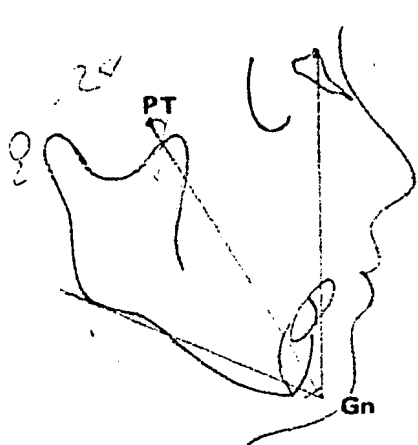
Línea E(E). Esta es una línea que se encuentra entre el punto -- más anterior del tejido blando de la nariz y del mentón.

Ejes incisales.- Son los ejes largos de los incisivos centrales -- inferiores y superiores.

(figs. 3-4, 5, 6, 7, 8, 9).

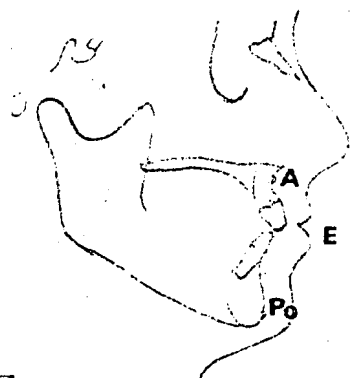
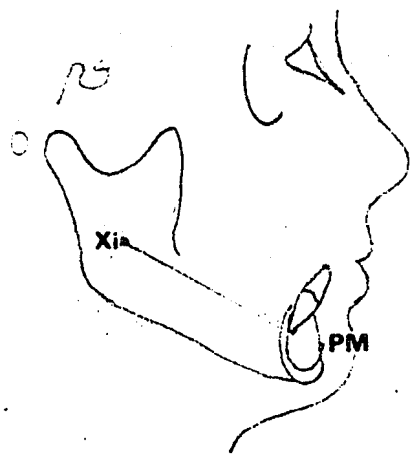


3-4 "Plano Facial" o líneas que va del nasión hasta el pognión.



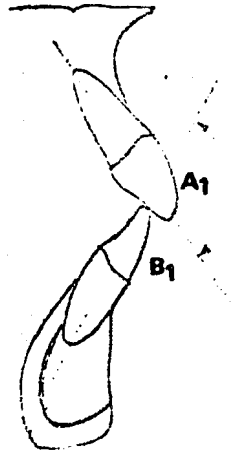
3-5 El eje facial es una línea que representa la dirección del crecimiento mandibular

3-6 El eje del condíleo es una línea que va desde el punto DC - hasta Xi° de la mandíbula (centro de la rama).



3-7 El eje del cuerpo representa el cuerpo de la mandíbula y - conecta los puntos Xi° (centro de la rama) y PM.

3-8 La línea maxilo mandibular une los puntos A del mandibular y el pogonión de la mandíbula.



3-9 Los ejes largos de los incisivos centrales superiores e inferiores se denomina "Ejes Ineisiales"

ANALISIS DE DOWNS.

William Downs, de la Universidad de Illinois, amplió los estudios de Broadbent y Brodie y mostró el límite en que se encuentra la normalidad clínica de los patrones faciales y dentales. Estableció las bases para valorar el patrón del esqueleto facial y la relación de los dientes y los procesos alveolares con el complejo craneofacial. A continuación se presenta la medición angular y lineal que se lleva a cabo mediante la intersección de las líneas y planos descritos anteriormente, en un intento por continuar con el "lenguaje cefalométrico" y para proporcionar al dentista una aplicación clínica de estos criterios diagnósticos. Se analizará el criterio esquelético y el dental.

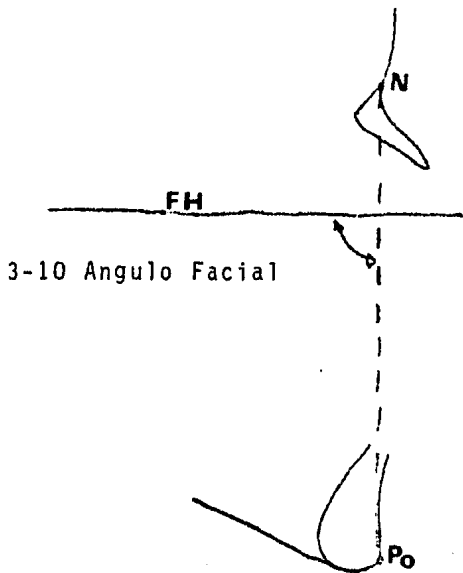
CRITERIO ESQUELETICO.

Angulo Fácial (NPO a FH promedio = 87.89. Este ángulo indica la posición anteroposterior del punto más anterior de la mandíbula. En una maloclusión esquelética clase II con una mandíbula retrognata, se tendrá una medición menor de lo normal. Una medición mayor de la normalidad indica una maloclusión esquelética clase III asociada a una mandíbula prognata.

Este ángulo aumenta con la edad, ya que el crecimiento mandibular coincide con el crecimiento general.


Angulo de convexidad (NAPO); promedio = 0°. Este ángulo muestra la convexidad (o concavidad) del perfil esquelético.

No indica, por sí solo, cual de los dos maxilares tienen alguna alteración normalmente, los puntos N, A y Po descienden en línea recta. Si el punto A se encuentra por delante, o el Po por detrás o una combinación de ambos, el punto A no se encuentra dentro de la línea NPo, produciéndose así un suplemento del ángulo NAPO. Este es el ángulo que se mide. Un ángulo mayor de lo normal indica una maloclusión esquelética Clase II y un perfil esquelético convexo. Una maloclusión esquelética Clase III producirá un ángulo de convexidad negativa y un perfil esquelético cóncavo conforme va aumentando la edad, debido al crecimiento mandibular tardío que por lo general sobrepasa al crecimiento del maxilar. (fig. 3- 10, 11).



3-10 Angulo Facial

3-11 Angulo de convexida

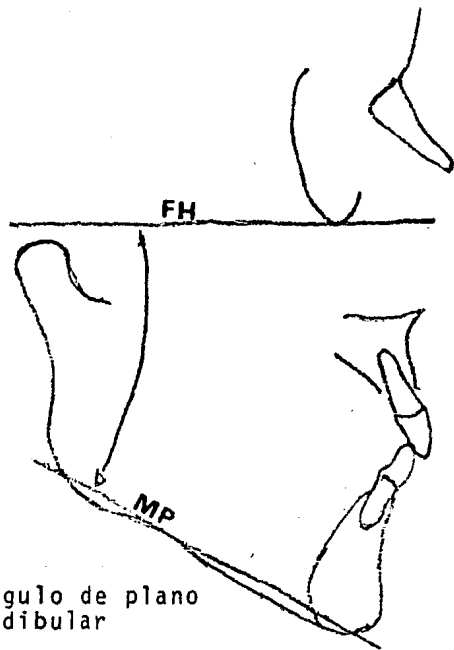



Plano A-B(A/B a NO; promedio = 4.8°). Este ángulo muestra la relación maxilomandibular de las bases apicales en relación con la línea-fácil. En una relación Clase I normal, donde el punto A se encuentra por delante del punto B. El ángulo es negativo. Cuando más grande sea la medida negativa, mayor será la relación-Clase II.. Si está medida se acerca al cero o se vuelve positiva o se -- (que el punto A se encuentra por detrás del punto B), será indicativa de una maloclusión Clase III.

Angulo de Plano Mandibular (MPA) (MP a FH; promedio = 21.9°).-

Este ángulo muestra la altura vertical de la rama de la mandíbula. Esta es su única importancia clínica. En una maloclusión intensa -- Clase II, división 1, éste ángulo es mayor de lo normal debido a una inadecuada crecimiento de la mandíbula en todas direcciones. Irónicamente -- una maloclusión Clase III también muestra un ángulo del plano mandibular mayor, pero esto se debe a una "resorción del remodelamiento" que ocurre en el ángulo de la mandíbula debido al stress ocasionado por la inserción de los músculos maseteros y pterigoideos internos. En una maloclusión típica Clase II, división 2, el MPA generalmente es menor de lo normal, produciendo una mandíbula "cuadrada" y un patrón facial braquicefálico (ancho). Por lo general, un MPA grande tiene un pronóstico malo. (fig.. 3-12. 13).

3-12 Plano A-B

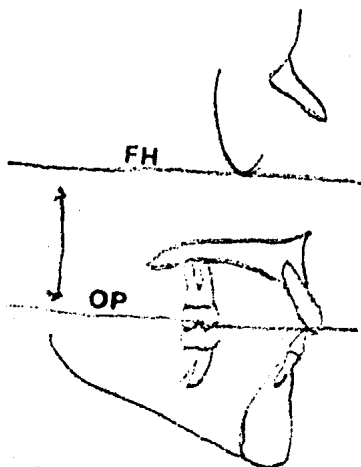


3-13 Angulo de plano mandibular

Angulo del Eje Y (S-Gn a FH: promedio = 59.4°). Este ángulo frecuentemente llamado "ángulo del eje de crecimiento", descansa entre la línea de la silla turca al gnátion y el Frankfort horizontal. Indica el patrón de crecimiento de la mandíbula al emerger del complejo craneofacial. Si el ángulo es mayor de lo normal (como el observado en una maloclusión-esquelética intensa clase II división 1), muestra el vector vertical del crecimiento. Un ángulo de eje Y normal indica que la mandíbula tuvo el mismo crecimiento hacia abajo que hacia adelante. Si el ángulo es menor de lo normal (como en una maloclusión clase II, división 2), el crecimiento fue (y probablemente cualquier crecimiento futuro sea) mayor en el sentido horizontal. Dependiendo de la maloclusión, es benéfico o perjudicial para el tratamiento ortodóntico del problema esquelético en cuestión. (fig. 3-14).

Angulo del Plano Oclusal (OP a FH: promedio = 9.5°). Esta medición muestra la angulación del plano de oclusión en relación con el plano del Frankford horizontal. Su importancia clínica radica en que se debe mantener el ángulo del plano de oclusión original durante todo el tratamiento. Las ligas intermaxilares y otros métodos tienden a inclinar el plano de oclusión. Si esto llegara a ocurrir de manera importante durante el tratamiento, los músculos de la masticación tenderán a regresar del plano de oclusión a su posición original.

aumentando así la posición de reacaída durante la fase de retención.
(fig. 3- 15).



3-15 Angulo de plano de oclusión

Angulo Interincisal (1 a 1; promedio = 135.4°). Este ángulo lo muestra la posición angular del eje de los incisivos centrales superiores e inferiores. Solo no revela la angulación específica de estos incisivos. En la mayoría de los casos, una angulación menor de lo normal se asocia a una protrusión bimaxilar clase I y a una maloclusión clase II, división 1. Se observa un ángulo grande en la maloclusión clase II, división 2. El ángulo varía en la maloclusión clase III. Debido a la naturaleza de los incisivos deciduos, que están muy derechos, también se encuentra un ángulo grande en éstos. (fig. 3- 16).

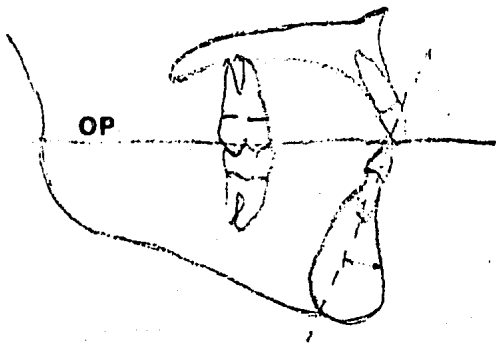


3-16 Angulo interincisal

Incisivo inferior a Plano Oclusal. (promedio = 14.5°). Este ángulo indica la inclinación del incisivo central inferior en relación con el plano oclusal. Este ángulo es el complemento del ángulo formado por la intersección del eje mayor del incisivo central inferior con el plano oclusal. Por lo general, este ángulo es mayor de lo normal en la maloclusión Clase III verdadera. Este ángulo no muestra la posición anteroposterior del borde incisal, ya que solo puede ser determinada por medio de una medición lineal en relación con la línea vertical.


Incisivo inferior a Plano Mandibular. (promedio -91.4°).

Este ángulo muestra la inclinación del incisivo central inferior con respecto al plano mandibular (MP). A pesar de que el promedio de este ángulo es de 91.4° , arbitrariamente se ha tomado 90° como la medida "normal". Por lo tanto, una medición de $+5$ indicará una angulación de 95° y una de -5 sería de 85° . Esta medición angular no proporciona la posición anteroposterior del borde incisal verdadero. Por lo general, el incisivo inferior se encuentra inclinado labialmente (ángulo grande). En una maloclusión clase II división 1, y lingualmente (ángulo menor) en una maloclusión clase III verdadera. Varía en la maloclusión clase I y clase II, división 2. (figs. 3-17,18).




3-17 Incisivo inferior o plano oclusal

3-18 Incisivo inferior o plano mandibular



Incisivo Superior a Línea APo (promedio = 2.7 mm.). Esta es la única medición lineal en el análisis de DOWNS. Indica la posición anteroposterior del borde incisal del incisivo superior en relación con la línea APo. No indica la angulación del incisivo superior. Sólo se puede determinar su importancia clínica si se conoce la angulación del incisivo superior. Con estos dos datos, el clínico puede decidir si el incisivo tiene que ser retruido (o protruido) mediante mecanismos de inclinación, movimiento corporal o una combinación de ambos. Esta medición se encuentra muy aumentada en las maloclusiones clase II donde la mandíbula es retrognata. Se puede obtener una medición negativa cuando la mandíbula es prognata, como en la maloclusión clase III. (fig. 3-19).



3-19 Incisivo superior o línea A Po

DIAGNOSTICO CEFALOMETICO POR MEDIO DEL CEFALOGRAMA.

La importancia del diagnóstico cefalométrico en Ortodoncia no puede discutir hoy en día; sin embargo; es muy frecuente comprobar que a pesar del tiempo que ha pasado desde que se introdujeron los primeros diagnósticos de ésta índole, aún existe mucha duda y confusiones sobre la manera de enfocarlos. Esto es debido fundamentalmente a la tendencia generalizada por utilizarse en cada caso solamente un sistema de diagnóstico dejando de lado los otros sistemas. Es evidente que todos los cefalogramas, por más perfeccionados que sean, poseén algún defecto, alguna parte incompleta que por consiguiente los vuelve insuficientes para el establecimiento de un diagnóstico preciso. Ante este hecho es evidente que se obtenga una mayor precisión haciendo uso de medidas y angulaciones adoptadas y aconsejadas por diferentes autores, elegida de acuerdo con las necesidades reales en la determinación del diagnóstico.

Por otra parte, el estudio efectuado sobre la teleradiografía de perfil o sobre el cefalograma, deben de tener una aplicación inmediata, sirviéndose para confrontarla rápidamente los datos obtenidos con el estudio del caso clínico y con la conducción del tratamiento en cualquier momento del mismo; debe de servir también; para comprobar si dicho tratamiento se está llevando a cabo en forma correcta y si es necesario alguna modificación del plan original.

El diagnóstico cefalométrico debe ser sencillo y de fácil aplicación en la práctica general, así como a los estudios de manera que se pueda establecer de forma racional un buen diagnóstico. No obstante, es necesario anotar que muchas veces el cefalograma se practica tan solo como una parte más del estudio clínico.

Con mucha frecuencia además, el especialista se guía tan solo -- por la interpretación de unas cifras, de unas mediciones o de una angulación, infiriendo que el caso estudiado está dentro de las cifras normales o por el contrario aumentadas o disminuídas. Evidentemente, esto tampoco es correcto; las cifras del cefalograma indica el lugar, la naturaleza y el grado de la anomalía o deformidad. Así, es importante recordar que el cefalograma de perfil permite estudiar las anomalías de los maxilares en cuanto a su posición, volumen y forma, en la que respecta a la relación de los maxilares entre si y a la relación de los dientes con sus bases óseas.

Las medidas cefalométricas indican la desviación de lo normal o, en el caso de los maxilares, si éstos se aproximan o desvian de lo normal en cuanto a la posición respecto al cráneo o entre sí mismo. Es importante establecer la diferenciación entre prognatismo y retrognatismo totales y alveolares. Esta diferenciación es notablemente importante, pues no -- solo proporciona un diagnóstico diferencial preciso, sino que establece las bases para el plan de tratamiento. No es lo mismo corregir un prognatismo total que un prognatismo alveolar, por lo tanto, y dentro del diagnóstico diferencial no hay que olvidar incluir diferencias entre las anomalías de posición de los dientes y de los maxilares en su totalidad.

Las anomalías de los maxilares son anomalías primitivas, debido al patrón morfogenético heredado y caracterizan el caso clínico dándoles indicaciones y limitaciones del tratamiento.

Basándose en éstos principios expondremos el método cefalométrico aplicado por nosotros para el estudio de las anomalías de los maxilares en lo que respecta a su posición, dirección, volumen y forma así -- como a su relación entre sí en cuanto a la posición de los dientes con -- referencias a sus bases óseas.

En estas xerorradiografías que emplearemos como ejemplo practico, observamos las estructuras anatómicas que utilizaremos en el diagnóstico cefalométrico.

Sobre la placa radiográfica se han trazado las líneas de referencia que nos serviría para estudiar el caso clínico presentado. Es importante que en estos trazos queden bien marcados el perfil de los tejidos blandos a fin de poderlos relacionar con las estructuras óseas y dentales,

la órbita, el hueso nasal, donde se marca el punto (N) Nasión tan importante para el diagnóstico, la base del cráneo, la silla turca, la fisura pterigomaxilar que marcará el límite posterior del maxilar superior; las imágenes del maxilar superior; la rama ascendente de la mandíbula; el borde del mismo hueso; la sínfisis mentoniana y los incisivos superiores e inferiores que estén adelantados en su posición con respecto a su base ósea y los primeros molares permanentes. (fig. 3- 2).

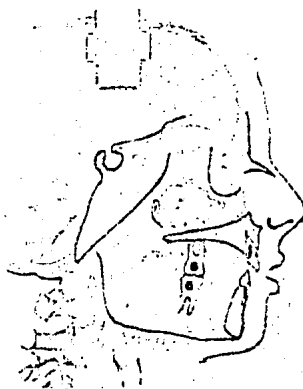


Fig 3-2 Es importante que en este trazo quede bien marcado el perfil de los tejidos blandos.

Una vez obtenida la imagen de las estructuras anatómicas más importantes, se procederá a establecer los puntos de referencia sobre los que se trazarán los distintos planos que sirvieron para el diagnóstico; siempre se procurará seleccionar el menor número posible de éstos puntos, pues esto facilitará y clasificará el trazo de los planos, los más usuales de estos puntos son:

- | | |
|-------------|--------------|
| a).- (S) | f).- (Gn) |
| b).- (N) | g).- (ENP) |
| c).- (A) | h).- (ENA) |
| d).- (B) | i).- (T) - |
| e).- (Pg) | j).- (L) - |

Son muchos los planos cefalométricos que se pueden utilizar según los diferentes autores, aunque es preferible, repetimos, es mejor buscar siempre el menor número posible, pues ellos simplificarán notablemente el establecimiento del diagnóstico. Naturalmente, en determinados casos, si los planos empleados rutinariamente o si las medidas o angulación se presentan a confusiones, se deberá de recurrir a otros métodos de diagnóstico. El trazado de los planos cefalométricos más usuales, además -- siempre implica cuidado y tiempo, lo que apoya ésta búsqueda de la menor cantidad posible de puntos y medidas. (fig. 3-3).

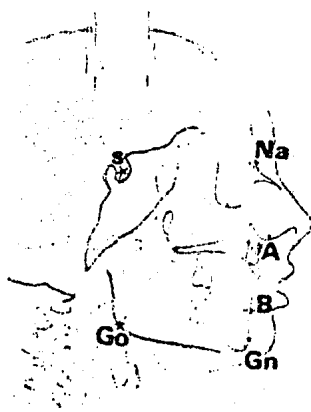


Fig. 3-3 Es importante localizar en la telerradiografía de perfil por la superposición de los diferentes componentes anatómicos.

Los que se emplean más frecuentemente son los que se muestran -- en la figura cuatro. EL plano de la base del cráneo es el que une el Nasion Centro de la Silla Turca; el plano Palatino o Plano Maxilar Superior es el que une a la espina nasal anterior con la posterior. El Plano Oclusal que une el lugar donde hacen contacto los primeros molares permanentes y el punto que intercepta los bordes incisales de los incisivos superiores e inferiores. El Plano Mandibular, es el borde inferior de su -- cuerpo de la mandíbula y construye el límite inferior de su cuerpo de ésta y por lo tanto el límite inferior de la cara trazada mediante la unión del Gonión con el punto Mentoniano.

Se traza también la línea que sigue el borde posterior de la rama ascendente de la mandíbula. El Plano NA es la línea que forma el punto Nasion con el punto A del maxilar superior El Plano NB es la línea que -- une el punto Nasion con el punto B.

Los planos incisales son los que siguen el eje longitudinal del incisivo superior y el inferior que estén más inclinados hacia vestibular en la radiografía.

Con estos planos es posible efectuar las mediciones que se indicaran, pudiendo compararlas con los valores normales indicados también -- determinando así las anomalías que pudiesen existir, de tal manera que es posible diagnosticar las desviaciones de posición, cambio de volumen o de forma de los maxilares y las anomalías de posición de los dientes en relación con los maxilares. (fig. 3-4).




Fig 3-4 Con estos planos es posible diagnosticar los desviaciones de posición de volumen o forma de los maxilares y las anomalías de posición de los dientes en relación con los maxilares.

En primer lugar describiremos las anomalías de posición y dirección de los maxilares diagnosticamos mediante el ángulo SNA cuyo valor normal es de 82° . Este ángulo formado por la intersección del plano Nasión-Centro de la Silla Turca y el plano NA, que sirve para la determinación de los prognatismos o retrognatismos totales superiores.

El ángulo SNB formado por la intersección del plano Nasión Centro de la Silla Turca con el plano NB, tiene un valor normal de 80° y permite diagnosticar los prognatismos y retrognatismo totales inferiores. -- Estos dos ángulos permiten la determinación de la posición de los maxilares con relación al cráneo en cuanto a una proyección hacia adelante o -- atrás de los que puede considerarse normal.

El ángulo SNB es siempre muy fácil de trazar y es de capital importancia en la clínica diaria puesto que ayuda a establecer los retrognatismos totales, o sea, la falta de desarrollar anteroposterior de la mandíbula o por el contrario, su excesivo crecimiento prognatismo total.

El ángulo ANB es la diferencia entre los ángulos ANB y SNA y --

está formado por el plano Nasión-A y el plano Nasión-B y su valor normal es de 2° , sirve para comprobar la relación que debe de existir entre el maxilar superior y la mandíbula en sentido anteroposterior. Cuando mayor sea el valor de éste ángulo, mayor será la separación entre la base ósea de los dos maxilares y el pronóstico del caso será más grave. Pero además de conocer esta mala ubicación de los maxilares entre si y en sentido anteroposterior, es indispensable conocer si están también en mala posición el proceso alveolar y los dientes, para lo cual nos serviremos de los ángulos incisivo - maxilar. El primero está formado por el plano maxilar superior y la línea que sigue el eje mayor de uno los incisivos superiores, el más vestibularizado y su valor normal varía entre 106° y 112° . Mediante éste ángulo se puede diagnosticar el prognatismo y el retrognatismo alveolar superior, independientemente de la posición que ocupe la totalidad del cuerpo del maxilar. Cuando el valor es mayor de 112° la inclinación de los incisivos hacia adelante con respecto a su maxilar es mayor también, por lo que existe prognatismo alveolar y hay desviación hacia la parte vestibular del proceso alveolar de éste ángulo es menor de 106° hay un retrognatismo alveolar con inclinación hacia atrás del proceso alveolar en la región anterior y los incisivos con relación al maxilar.

El ángulo incisivo mandibular formado por la línea que sigue el eje mayor del incisivo central inferior que se encuentra con mayor inclinación hacia adelante en la imagen radiográfica y el plano mandibular, su valor normal es de 85° a 93° y mediante éste ángulo se puede diagnosticar los prognatismos y retrognatismos alveolares inferiores.

En el cefalograma se han trazado los ángulos que se dirigen en sentido anteroposterior SN-Mandibular, SN-Oclusal, Maxilo-Mandibular y también el gonión.

Dentro de los ángulos descritos y las anomalías que es factible reconocer mediante ellos, debemos de inclinar el ángulo Maxilo mandibular formado por la intersección de los planos Maxilares su valor normal es de 25° y sirve para estudiar la relación de ambos maxilares en sentido vertical, esto permite estudiar la posición del maxilar en sentido vertical en cuanto a su mayor o menor aumento, tanto en su parte anterior como en la posterior.

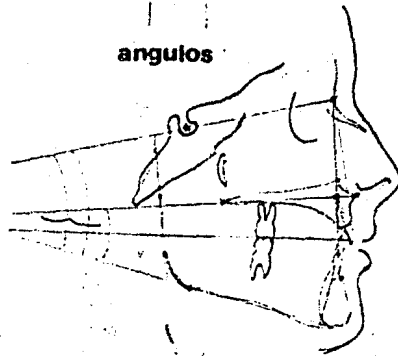
Por medio del ángulo SN-Oclusal se aprecia la inclinación del plano Oclusal en relación con la base del cráneo.

Para determinar las anomalías del volumen de los maxilares pueden utilizarse los ángulos y planos siguientes:

En primer lugar el ángulo SN-Mandibular formado por el plano Nasión dentro de la silla turca y el plano mandibular, su valor normal es de 32° y relaciona la inclinación del cuerpo de la mandíbula con la base del cráneo. Cuando ese valor es mayor de 32° es señal de una retroinclinación mandibular debida a un menor desarrollo de la rama ascendente o una hipergonia. En este caso puede estudiarse el micrognatismo o el macrognatismo vertical de la rama ascendente.

El ángulo Goniaco formado por la línea que siguen el borde posterior de la rama ascendente y el plano mandibular posee un valor normal que oscila entre 120° y 130° , cuando es mayor existe una hipergonia o aumento de valor del ángulo Goniaco y cuando es menor hay una hipogonia. Todas éstas medidas de forma de los maxilares que no pueden ser modificados por medios ordodónticos removibles, pero tiene una gran importancia en el diagnóstico. (fig. 3- 5).

Fig. 3-5.- La hipergonia viene acompañada casi siempre de retroinclinación, posición muy-inclinada del plano mandibular.




Para estudiar las anomalías de posición y dirección de los dientes, pueden medirse las distancias NA-6 superior o sea el plano Nasión -- punto A en relación con la parte mesial de los primeros molares permanentes superiores, su valor normal es de 27 mm. La distancia NB-6, inferior es comprendida entre el plano Nasión punto B y la cara mesial del primer molar permanente inferior, el valor normal es de 25 mm. al igual que el anterior sirve para diagnosticar la mesiogresión de dichos dientes. La distancia NA-1 superior comprendida entre el plano Nasión punto A y el --

borde incisal del central superior tiene un valor normal de 4 mm. y junto con el ángulo incisal maxilar, ésta medida ayuda al diagnóstico de la vestibular versión o de la linguoversión de los incisivos superiores.

Por último, la distancia NB-I inferior es la distancia comprendi da entre el plano Nación- punto B y el borde incisal del central inferior con el mismo valor normal de 4 mm.

Dado que éstas medidas ente los incisivos con los planos NA y NB líneales y no angulaciones no es posible diferenciar si los cambios son - debidos a versión o agresión, es decir, si los incisivos se han inclinado o se han movido en su totalidad o si son una consecuencia de cambios en - la posición de los maxilares en los que están implantados. Por esto es - preferible usar los ángulos incisales maxilares e incisivos mandibulares- para la vestibulo y linguoversión y la distancia entre los incisivos infe riores y el plano NB para relacionar dichos dientes con el perfil facial. (fig. 3- 6).

Fig. 3-6.- Las mediciones de las bases apicales son de gran valor en la determi nación de la necesidad de extracción.



Las mediciones y standars cefalométricos nos indican la normali dad o anormalidad de los distintos componentes del aparato bucal y así de bemos de considerarlo. En el caso de la radiografía de perfil, insistimos nos indica muy particularmente las anomalías de los maxilares y de los -- dientes en relación con dichos maxilares. Conociendo las anomalías dento maxilofaciales es fácil determinar mediante estas mediciones, lo importan te es que un ángulo o una medida indique que parte o región está alterada y en que grado es esa alteración, por consiguiente es importante utilizar la cefalometría de acuerdo con dicho criterio como de alta eficacia para- ayudar al diagnóstico diferencial de las distintas anomalías que se deben

de conocer para hacer el diagnóstico.

Con esto es difícil de obtener con el uso de un cefalograma determinado, es recomendable utilizar medidas derivadas de distintos autores y de diferentes procedimientos. Cuando más métodos conozca y practique el dentista de práctica general mejor podrá interpretar los datos obtenidos. Sin embargo, hay que mantener un criterio lúcido, pues el exceso de datos y medidas también pueden conducir a la confusión que dificultará el diagnóstico final. Pero éstas últimas situaciones son excepcionales y en la práctica son casi siempre suficientes para establecer un correcto diagnóstico.

Sin un estudio cefalométrico cuidadoso no puede haber un diagnóstico completo.

ANOMALIAS DE POSICION Y DIRECCION DE LOS MAXILARES

48

ANGULOS	VALOR NORMAL	DIAGNOSTICOS
SNA	82°	Prognatismo o Retrognatismo Totales Superiores
SNB	80°	Prognatismo o Retrognatismo Totales Inferiores
ANB	2°	Relacion que debe de existir entre el Maxilar y Mandibular Anteroposterior
INC·MAX	106°·102°	Prognatismo y Retrognatismo Alveolar Sup.
INC·MAN	85°·93°	Prognatismo o Retrognatismo Alveolar Inf.
MAX·MAN	25°	Relacion de ambos Maxilares en sentido Vertical

ANOMALIAS DE VOLUMEN DE LOS MAXILARES

	VALOR NORMAL	DIAGNOSTICOS
Medida Base Apical Sup	37·43 mm	Micrognatismo y Macrognatismo Superior Anteroposterior
Medida Base Apical Inf	45·52 mm	Micrognatismo y Macrognatismo Inferior Anteroposterior
Ang SN Mandibular	32°	Retoinclinacion, Hiperangia, Micro y Macrognatismo Vertical

ANOMALIAS DE POSICION Y DIRECCION DE LOS DIENTES

DISTANCIA	VALOR NORMAL	DIAGNOSTICOS
NA 66	27 mm	Mesogresion 6 6
NB 66	25 mm	Mesogresion 6 6
NA <u>ll</u>	4 mm	Vestibuloversion o Linguoversion <u>lll</u>
NB <u>ll</u>	4 mm	Vestibuloversion o Linguoversion <u>lll</u>

T E M A I V

PRINCIPIOS DEL DISEÑO.
ACRILICO.

El cuerpo de un aparato removible consiste principalmente de la placa base que está hecha de una resina acrílica. En caso necesario, --- puede ser extendida y construída para formar planos de mordidas que tenga una influencia activa en la posición del diente.

PLACA BASE.

La placa base tiene dos funciones. En primer lugar, actúa como una base donde están encajados los ganchos de retención y los componentes activos del aparato, los resortes y los tornillos. En segundo lugar, contribuye al anclaje durante el movimiento dental activo. Debe proporcionar al espesor de acrílico suficiente para la fijación de los resortes y del alambre de retención; pero por otro lado, debe ser lo más delgada posible y que seacompatible con la fuerza. Por lo general, el espesor recomendado para la placa base es como el de una capa de cera para modelar.

La placa base debe cubrir la mayor parte del paladar duro y en tanto se adapta para permitir erupción o el movimiento de un solo diente, debe estar bien ajustada alrededor del cuello de los dientes que no van a ser movidos.

CONSTRUCCION.

La placa base es construída sobre el modelo después de terminar el trabajo con alambre y el encajonamiento de los resortes palatinos. Convencionalmente, se ha utilizado resina acrílica curada con calor. En los últimos años ha aumentado el uso de acrílico "curado en frío", economizando tiempo en el laboratorio. Cuando se utiliza ésta técnica, los resortes palatinos son encerados en vez de enyesados, y los otros resortes y ganchos se aseguran en su lugar con cera aplicada en el lado interior de los dientes. Después de la adición alternativa de polvo polímero y el líquido monómero utilizado un pequeño frasco pulverizador y un gotero de vidrio, respectivamente. Si se inclina el modelo durante este proceso se puede construir la placa base en secciones sin aumentar el espesor del aparato en la bóveda palatina. Se coloca el modelo en agua caliente en una mufla a presión por unos minutos ésto produce un acrílico no poroso -

que pueda ser recortado y terminado en forma normal. Es ventaja utilizar resina acrílica transparente porque se puede descubrir áreas de presión - con el aparato colocado en la boca.

•Con mucha frecuencia ésto Es muy útil si el aparato tiene que -- ser reparado o modificado subsecuentemente.

A N C L A J E .

La placa base tiene una importante participación en el manteni-- miento del anclaje. Esto se logra de dos maneras. Primero: Los dientes además de los que llevan ganchos, pueden contribuir al anclaje por medio de un ajuste firme del acrílico alrededor de los cuellos. El aparato -- es mejor tolerado cuando no se extiende tan distalmente de los segundos -- molares por lo general tienen una erupción incompleta y contribuye poco - al anclaje.

La segunda forma en que la placa base puede construir al anclaje es mediante el contacto del aparato con la mucosa del paladar, en espe-- cial la parte con la inclinación vertical importante.

A éste respecto, los aparatos removibles tienen una ventaja so-- bre los dientes que pueden ser unidos con bandas que puedan mantener o -- incluir el hueso basal al anclaje además de los dientes que puedan ser - unidos con ganchos. Es poco probable que un aparato removible que esté - sostenido solo con un gancho del Adams en los primeros molares sea eficaz ya que pueda deslizarse hacia abajo y adelanre mientras los dientes se -- mueven mesialmente durante la pérdida de anclaje. (figs. 4- 1).




Fig. 4-1 La mucosa del paladar puede ofrecer notable resistencia al desplazamiento - hacia adelante de la placa-base.




Fig. 4-2.- Placa base extendida para formar un plano de mordida.

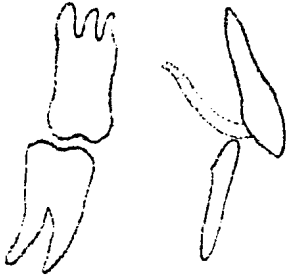


Fig. 4-3.- El plano de mordida anterior debe separar los molares no más de 1 a 2 mm.

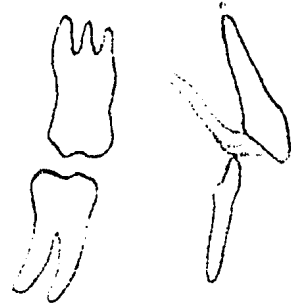


Fig. 4-4.- Un plano de mordida excesivamente grueso hace más difícil el uso del aparato.

COMPONENTES ACTIVOS DEL ACRILICO.

La placa base puede ser engrosada o extendida localmente para formar planos de mordida que tendrán efecto activo en la posición del diente.

Plano de Mordida Anterior.

Una modificación común del paladar de base de acrílico es la adición del plano de mordida anterior. Esta adquiere la forma de una plataforma de acrílico engrosada palatinamente a los incisivos superiores, sobre la cual los inferiores pueden ocluir dejando a los dientes posteriores fuera de la oclusión.

Aplicación Clínica.

Se puede usar un plano de mordida anterior para proporcionar alivio temporal de la traba cuspidea para corrección de las anomalías bucolinguales en los segmentos bucales, pero su uso principal es para corregir una sobremordida vertical incisiva aumentada en una maloclusión Clase II típica.

Se ha demostrado que la reducción de la sobremordida vertical producida por un aparato removible solo es relativa, principalmente por la sobreerupción de los molares que han sido sacados de oclusión. Hay una pequeña intrusión de los incisivos inferiores. Puesto que la sobremordida vertical es reducida por extrusión de los molares, la mandíbula debe rotar hacia abajo y atrás, lo que tiende a aumentar la altura facial y a producir un movimiento posterior del punto B con respecto al A.

En estos casos se recomiendan técnicas para aparatos más sofisticados. (Fig. 4-2).



Fig. 4-5.- La sobremordida, vertical incisiva está aumentada y completa



Fig. 4-6.- Cuando se retira el aparato la sobremordida vertical incisiva se vuelve incompleta

Construcción y Ajuste de Planos y Mordida Anterior.

Es difícil proporcionar al técnico la información precisa para la construcción de un plano de mordida adecuada que pueda ser adaptado sin ajustes en el consultorio. Por lo general, el laboratorio proporciona el aparato con un plano de mordida muy grueso y que se extiende muy atrás. Después del ajuste y la inspección preliminar el aparato se puede adaptar en las siguientes formas:

Corrección de la Altura.

Se debe usar papel de articular para ayudar a la reducción del plano de mordida hasta que los molares estén separados uno o dos milímetros. Al mismo tiempo, es posible que el paciente puede masticar de manera razonable y así utilizar el aparato todo el tiempo.

Por lo general, esto significa que la reducción de la sobremordida horizontal es muy lenta o totalmente sin éxito. (fig. 4-3,4).



Fig. 4-7.- Etapa de recorte del acrílico. Se recorta una plataforma

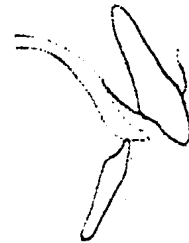


Fig. 4-8.- Etapa 2 del acrílico. El plano de mordida debe estar subyacente a la superficie palatina

Ajuste Horizontal.

La superficie del plano de mordida debe estar aproximadamente --

paralela al plano de oclusión. También debe estar horizontal cuando se ve desde el frente. La carga ideal debe ser distribuida sobre los seis anteriores inferiores, pero los diferentes niveles de los bordes incisivos y de las cúspides pueden originar una alternativa. La finalidad será obtener una tabla oclusal razonable donde puede funcionar los incisivos inferiores y mejorar cualquier irregularidad en la altura de estos dientes en tanto se prosigue el tratamiento. El acrílico sobrante impide la función de la lengua y dificultará el habla al paciente con el aparato colocado. Un error común que lleva al rechazo del aparato es la sobreextensión distal.

Cuando el aparato lo ha terminado un laboratorio cercano, es mejor dejarlo con acabado mate como el producido por el polvo de piedra pómez.

Ajuste de los Planos de Mordida durante el Tratamientos.

Si se coloca el aparato en la forma descrita y luego se usa todo el tiempo, la reducción de la sobremordida vertical se hará notoria en la primera visita un mes más tarde. Los molares deben haber tenido una sobreerupción y ya deben estar en oclusión completa con el aparato in situ. Los pacientes de mayor edad responden menos rápido el tratamiento del plano de mordida. A veces hay dificultades con otros pacientes, en especial con los que tienen maloclusión de Clase II, división 2, con sobremordida vertical muy aumentada. Si al ver al paciente la apertura de mordida está aumentada, entonces el plano de mordida debe ser aumentada esa ocasión y cada vez en las visitas subsecuentes si es necesario. (fig. 4-5, 6).



Fig. 4-9.- Recorte incorrecto



Fig. 4-10.- Los brazos del gancho deben estar fuera del acrílico y del plano de mordida.

Un procedimiento de consultorio relativamente rápido consiste en agregar acrílico si el plano de mordida ha sido correctamente adaptado en la primera cita. Se mezcla una pequeña cantidad de acrílico curado en frío en un godete y se coloca en el plano de mordida. Tan pronto como se engruesa el acrílico, puede ser colocado por breve tiempo en una olla con agua caliente para endurecerlo hasta el punto donde solo se endente con la fuerza de oclusión. Esto permitirá al odontólogo saber si los molares están separados 1 ó 2 mm. El paciente regresará hasta su cita siguiente ya que no se necesita recortar más el aparato. Este acrílico es producido principalmente para uso en odontología protética.

Se puede reducir la sobremordida vertical y nivelar la curva --- de Spee si se aumenta el plano de mordida en cada visita. Conviene abrir la mordida un poco más de lo necesario para alcanzar una sobremordida -- vertical normal de los incisivos al final del tratamiento.

Una vez que se ha alcanzado la reducción suficiente de la sobremordida vertical no es necesario hacer ningún ajuste, pero el plano de -- mordida debe ser conservado en este aparato y en los posteriores. Ocasio -- nalmente será necesario continuar la reducción de la sobremordida verti -- cal con un segundo aparato, en especial cuando otros movimientos durante -- la etapa inicial del tratamiento son mínimos.

Es importante mantener el contacto entre los incisivos inferio -- res y el plano de mordida superior aún cuando el acrílico haya sido recor -- tado durante la reducción de la sobremordida horizontal. Cuando se activa un resorte labial para reducir la sobremordida hortizontal es necesario -- retirar el acrílico de la parte posterior de los incisivos para permitir -- movimiento dental. Se debe quitar 3 mm. de acrílico de las superficies -- palatinas de éstos dientes. Entonces se retira el aparato de la boca y -- el acrílico se recorta de nuevo hasta esta línea.

El plano debe ser socavado recortado bien la superficie distal -- al margen gingival. Al mismo tiempo, se debe mantener suficiente super -- ficie hortizontal del plano de mordida para proporcionar una table oclu -- sal a los incisivos inferiores. (fig. 4-7,8,9).

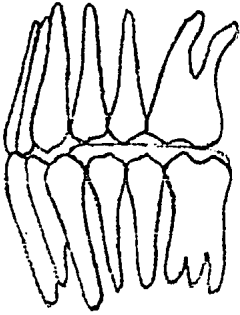


Fig. 4-11.- Un error común es en contrar los planos de mordida muy gruesos, lo que mantiene la mordida posterior

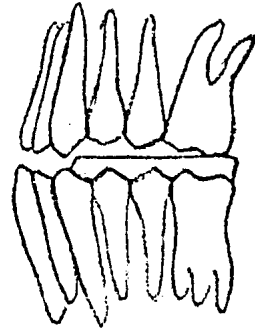


Fig. 4-12.- Un plano de mordida ajustado correctamente proporciona contacto oclusal y una separación mínima

Es frecuente que ocurran errores en el ajuste de los aparatos re movibles que contienen planos de mordida anteriores. Una extensión palatina inadecuada puede impedir el movimiento dental al dejar acrílico en contacto con los incisivos en el margen gingival o con el tejido de la encia referida.

Solo si los incisivos superiores están casi completamente retráidos, se debe perder el contacto del acrílico con los incisivos inferiores al retirar completamente el plano de mordida.

PLANOS DE MORDIDA POSTERIORES.

En ocasiones es necesario cubrir la superficie oclusal de los molares, bilateralmente para asegurar la mordida y así aliviar la traba cuspídea en tanto se corrige una mordida cruzada anterior o una anomalía bucolingual.

Aplicación clínica de los planos de mordida posterior.

Mordida Cruzada de los Incisivos.

Una mordida cruzada sencilla de los incisivos por lo general pue de ser tratada sin abrir la mordida a pesar de la presencia de una sobremordida vertical positiva. Si se aplica una fuerza a la superficie palatina de un incisivo superior retráido, en general es posible que el maxilar inferior se desplace hacia adelante al mover este diente. Cuando se haya realizado al movimiento dental, el maxilar inferior puede regresar -

a su relación céntrica mediante oclusión normal de los incisivos.

CORRECCION BUCOLINGUAL.

Existen casos en que la corrección de la mordida cruzada no puede ser ayudado por desplazamiento mandibular. El intento de corrección de un canino superior en una mordida cruzada nos proporciona un ejemplo. Como regla general, se debe evitar el uso de planos de mordida posterior, pues tal vez sean el aspecto menos aceptables de la terapéutica con aparatos removibles. Conviene retirar o reducir estos planos de mordida lo antes posible.

Construcción y ajuste de los planos de mordida posterior.

Cuando se instruye al técnico, es de gran importancia remarcar -- que las partes de los ganchos que cruzan el espacio interproximal no deben ser incorporadas dentro del acrílico que cubre las superficies oclusales de los dientes. Es útil dar al técnico algunas indicaciones sobre la altura a la que se deben construir los planos de mordida. Como en los -- planos de mordida anterior, no es sencillo recopilar esta información con exactitud y solo que se encuentran modelos de trabajo superiores e inferiores para montar sobre el articulador, el aparato probablemente requiere una modificación considerable en el consultorio antes de ser ajustado. (fig. 4- 10,11,12).

Esta reducción se debe continuar hasta que los planos de mordida haya eliminado el impedimento oclusal. Durante las semanas subsiguientes, éste acrílico delgado se pueda romper con facilidad o desgastar, pero -- la duración de esta etapa del tratamiento debe ser corta y el acrílico -- oclusal debe sobrevivir el tiempo suficiente para lograr los objetos del tratamiento. Se pueden realizar reparaciones menores durante el trata--- miento mediante la adición de acrílico curado en frío según se requiera.

Los puntos anteriores relacionados con el ajuste de los planos -- de mordida posterior se pueden aplicar si éstos planos son añadidos a un aparato inferior.

ALAMBRE DE RETENCION Y PASIVO.

R E T E N C I O N .

El término "retención" se emplea comúnmente para describir el mecanismo por el cual un aparato permanece en la boca. Desafortunadamente, en ortodoncia, el mismo término denota el uso de un aparato que mantenga en posición dental corregida. Sin embargo, el contexto general el uso de éste término evitará cualquier ambigüedad.

Una buena retención es importante por numerosas razones. En primer lugar, mantiene la eficacia mecánica del aparato al asegurar que los resortes permanescan en su posición precisa. En segundo lugar, como el aparato se ajusta firmemente el paciente se acostumbra con el mayor rapidez. Se evitará la costumbre de moverlo, y la dificultad iniciales comunes del lenguaje y la alimentación disminuye al mínimo. En tercer término se puede agregar tracción extrabucal sin riesgos al desplazamiento. Finalmente, aumenta al máximo la contribución al anclaje por el ajuste del aparato contra los dientes y la mucosa, y previene el desplazamiento del acrílico hacia adelante por la curvatura del paladar.

Gancho de Adams en Molares.

El gancho se construye con alambre del 0.7 mm. y se puede adaptar para ser empleado casi en cualquier diente, aunque lo más común es utilizarlo en los primeros molares. Por lo general, un molar con menos de 4 mm. de corona clínica proporciona una retención pobre. Aún cuando el diente haya brotado más, frecuentemente la corona clínica no revela partes de la corona anatómica, que es la que ofrece el mejor punto de inserción.

En los adultos se puede obtener suficientes puntos de inserción sin recortar los modelos y también se puede hacer ligeros puntos de inserción en la superficie palatina de los dientes, los que proporciona una retención útil al paladar de acrílico. Durante la construcción del gancho el alambre se debe doblar al mínimo y de manera adecuada; debe ajustarse exactamente al modelo donde se cruzan los espacios interproximales para evitar que se dañen los dientes opuestos. Además de proporcionar una retención excelente, el gancho universal ofrece otras ventajas. (fig. 4-1).




Fig. 4-1.- El alambre del gancho se adapta exactamente - por arriba del punto de con- tacto y evita dañar a los - dientes opuestos

1.- Sus puentes proporcionan un sitio donde el paciente puede -- aplicar presión con la punta de los dedos al quitar el aparato.

2.- Se puede soldar los resortes auxiliares al puente del gan- - cho.

3.- También se puede soldar otros ganchos o ser doblados hacia - adentro durante la construcción para aceptar tracción intermaxilar sin - embargo, los autores piensan que los aparatos fijos son los indicados en - la mayoría de los casos en que se requiere de ésta tracción.

4.- Se puede soldar tubos al puente del gancho para acomodar un - arco facial para tracción extrabucal. Sin embargo, se debe de recordar - que si ésta soldadura no se realiza cuidadosamente, pueda provocar el re - blandecimiento del alambre y reducir la eficacia del gancho. (fig.4-2).

Gancho de ADams Empleados en otros dientes.

Se puede utilizar el gancho en los incisivos, sobre un incisivo- en particular o, más comúnmente, como un gancho doble en los incisivos -- centrales superiores. Es más apropiado en situaciones en las que los in- cisivos están derechos o solo ligeramente protruidos. Cuando no hay espa- ciamiento anterior, el brazo del gancho pasa sobre la parte superior del- espacio interproximal entre los incisivos centrales laterales.




Fig. 4-2 El tubo soldado se fija en posición gingival al puen- te para evitar irritación de- la mucosa bucal

Limitaciones del Gancho de Adams.

El gancho no es eficaz en los incisivos protruidos. Hay demacia do punto de inserción labial y si la punta de flecha engancha solo lo necesario en el punto de inserción labial, entonces el puente descansará -- en la parte más prominente de los dientes cercanos a los bordes del incisivo.

Otra desventaja del gancho universal de Adams es que solo es --- apropiado en los casos donde requiere puntas de flecha para la retención en grupos de dos.

Ganchos con Punta de Flecha Sencilla.

En la situación descrita anteriormente se prefiere utilizar un - gancho con punta de flecha sencilla del alambre de 0.8 mm. colocados en - la esquina mesiobucal del segundo premolar superior. El aumento de calibre del alambre lo hace más fuerte y aún de fácil ajuste y la anulación - de los empalmes soldados hace que la construcción sea más sencilla y de - ésta manera se disminuye la posibilidad de roptura. La punta de flecha - sencilla se forma al doblar y apretar el extremo de un pedazo de alambre de 0.8 mm. Se puede ajustar al modelo de la misma manera que el gancho - universal, adaptado el alambre sobre el espacio interproximal y haciendo que la punta termine palatinamente. La ausencia de puente facilita la -- colocación adecuada y el ajuste en el consultorio y el calibre más grueso de alambre compensa cualquier pérdida de rigidez. (fig. 4- 4).

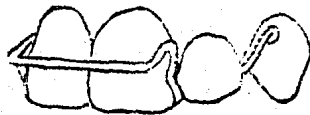

Fig. 4-3 Gancho de Adams doble sobre los incisivos centrales




Fig. 4-4.- Una punta de flecha sencilla se contornea sobre los puntos de contacto y proporciona flexibilidad y suficiente alambre para un ajuste sencillo

Gancho de los Incisivos.

Ya se ha señalado que aunque se puede emplear los ganchos de Adams en los dientes anteriores, con frecuencia no es lo ideal. Se puede utilizar varios ganchos alternativos de alambre de 0.7 mm. como los de Adams.

Alambre de Ajuste Corto.

Se prefiere utilizarlo en los incisivos protruidos. La ausencia de puntas de flecha implica que si se quita en la forma usual existe una muy pequeña flexión del gancho durante la inserción. El alambre es una buena guía para el paciente en quien los aparatos son algo nuevo. Se coloca sobre los incisivos centrales y se empuja hacia arriba la parte posterior del aparato hasta que se encuentra en su lugar. (Fig. 4-4,5).



Fig. 4-5.- Un alambre sencillo ajustado proporciona buena retención en dientes protruidos

Alambre de Ajuste Largo.

En los casos en que los incisivos laterales tienen una buena relación con los centrales, será posible incluirlos en el gancho. Estos tienen la ventaja de que el alambre cruza el espacio interproximal del ca

nino en vez de cruzar el del incisivo central o lateral. En el mayoría - de los casos, la morfología de los dientes facilita ésto y el gancho tiene menos posibilidades de ser dañado por los incisivos inferiores. El -- gancho no se mantiene en posición incisal, sino que descansa a la mitad - de la cara facial de los incisivos donde algunos puntos de inserción faci- lita que sea enganchado entre los dientes. Esto es importante, pues una- mayor extensión de alambre hace que el gancho sea más flexible y es neces- sario enganchar un punto de inserción más profundo.

Cuando los incisivos están protruidos en forma notoria se gana - muy poco al contornear el alambre alrededor de los dientes. Un arco de - alambre a través de los incisivos con pequeñas asas en los laterales ofre- ce buena retención. (fig. 4- 4).

Arco Labial Largo.

Es frecuente incorporar un arco labial largo a un aparato que -- se está usando para retracción de los caninos antes de reducir la sobre-- mordida horizontal. A veces se hace esto con la esperanza que el arco -- labial ayuda a mejorar el anclaje y la retención durante la retracción -- del canino y que subsecuentemente se puede activar para reducir la sobre- mordida horizontal. A veces ésto no tiene éxito, ya que el arco es lo - suficientemente flexible como para realizar movimientos dentales y tam-- bién para servir como férula de los incisivos y proporcionar un anclaje "estático". Más aún, a menos que los incisivos estén protruidos en forma notoria, éste arco tiene que ofrecer en lo que a retención se refiere. - (fig. 4- 5).

ALAMBRE PASIVO.

A veces conviene incluir componentes de alambre para prevenir -- el desplazamiento espontáneo indeseado de los dientes. Esto se aplica -- especialmente a sitios contiguos a extracciones y para prevenir una recidi- va de dientes movidos recientemente. Estos topes se construyen en alambre suave de acero inoxidable de 0.7 mm. el cual proporciona resistencia ade- cuada al movimiento y a la vez permite un ajuste fácil en el consultorio.

Topes subsecuentes a las Extracciones.

Extracciones del primer molar superior.

Cuando se ha extraído este diente recientemente, o se está a punto de hacerlo, se puede colocar topes mesiales a los segundos molares para prevenir el desplazamiento rápido hacia adelante.

Extracciones de los Premolares Superiores.

Cuando se ha extraído un premolar, por lo general, el primero se encgancha para prevenir cualquier movimiento no deseado.

El segundo premolar no muestra tendencia alguna o moverse mesialmente lejos del primer molar después de la extracción del primer premolar, de manera que no es necesario topes mesiales.

Extracciones del Incisivo Superior.

Estos dientes muestran gran tendencia al desplazamiento hacia el sitio de la extracción y por lo tanto y con frecuencia se requieren topes adecuados para controlar movimientos no deseados.



Fig. 4-6 Alambre labial ajustado para el control de los incisivos laterales

Fig.4-7.- Arco labial larco contribuye poco al anclaje o a la retención.



COMPONENTES ACTIVOS.

RESORTES Y BANDAS ELASTICAS.

Los componentes activos de los aparatos removibles son los que ejercen la fuerza que produce el movimiento dental. Entre los componentes activos se incluyen resortes, tornillos y bandas elásticas. Los dentistas de práctica general emplean muy poco las bandas con aparatos removibles, y los tornillos están restringidos a un número limitado de casos. De ésta forma los resortes constituyen, sin duda, la mayor parte de los componentes activos.

RESORTES.

Principios generales.

El diseño y la colocación de un resorte determina la dirección en la que se aplica la fuerza; son importantes tres principios en todos los tipos de resortes:

1.- La fuerza debe ser aplicada en ángulos rectos con respecto al eje mayor del diente.

Cuando se logra éste principio toda la fuerza que se aplica al diente se emplea para realizar el movimiento. Si esto no se logra, se produce un componente de fuerzas verticales que tenderá a desplazar el resorte. Se puede observar que éste tipo de desplazamiento durante la retracción del canino si hay un resorte bucal mal colocado o se activa en dirección palatina un arco labial sobre los incisivos protruidos. (fig.4-1,2).

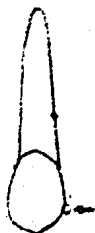

Fig. 4-2.- Posición ideal. Se puede aplicar una fuerza en cerca de 90° al eje mayor del diente




Fig. 4-2. La activación de un alambre labial hará que éste se mueva más gingivalmente sobre los incisivos protruidos.

2.- Se debe de aplicar la fuerza a través de una superficie paralela al eje mayor del diente tanto como sea posible.

Cualquier error en ésto no solo causará desplazamiento del resorte, sino que en algunas ocasiones también puede producir intrusión no deseada del diente. El desplazamiento se puede corregir si se altera la -- dirección de activación del resorte de tal manera que está lo más cercano posible al ángulo recto con respecto a la superficie del diente en que se aplica, pero ésto aumentará la tendencia de intrusión del diente y producirá una fuerza mayor al desplazamiento del aparato. Un ejemplo de --- ésto puede ser el intento de la retracción de un canino con erupción parcial si se activa el resorte sobre una superficie mesial inclinada de la cúspide. También ocurre ésto cuando un incisivo es protruído mediante -- activación de un resorte sobre la superficie incluida del cuello. (fig.- 4- 3,4).



Fig. 4-3.- El resorte sólo se puede estabilizar si se agrega alguna-activación hacia arriba que impedirá la erupción y desplazará el aparato

Fig. 4-4.- La activación hacia adelante de un resorte palatino contra una superficie-lingual inclinada tenderá a desplazar al aparato

3.- La fuerza debe de pasar a través del centro de resistencia - del diente (aproximadamente al centro del diente en sentido transversal).

Cuando ésto no sucede, el diente tiende a la rotación. Esto se observa con frecuencia cuando un canino en posición bucal es retraído por medio de resortes digitales. Para ésto se prefiere resortes bucales.

Un examen cuidadoso de cualquier de los casos en que ha ocurrido rotación durante la retracción del canino. Frecuentemente revela que ya-había una pequeña rotación inicial. Se recomienda el uso de técnicas más complejas. (fig. 4- 5).

DISEÑO DE RESORTES.

Resortes para movimientos mesiodistales.

Resorte Palatino Digital.

Comúnmente se usa para retraer un canino después de la extracción de un primer premolar. También se puede utilizar para mover cualquier diente mesial premolar o distalmente a lo largo del arco.

La forma más sencilla de éste resorte es un pedazo de alambre recto que en un extremo está encajonado con el acrílico de la placa base. El calibre usual del alambre es de 0.5 mm. y ocasionalmente de 0.6 mm. En la práctica se le incorpora un espiral cerca de su inserción en el acrílico. Esto permite acomodar una mayor extensión de alambre en el espacio confinado y permite ejercer una fuerza ligera en una distancia larga. La espiral debe de ser hecha lo más larga posible y se encaja en el aparato unos 3 ó 4 mm. Convencionalmente se coloca de tal manera que al ser activada se aprieta al insertarse el aparato y se vaya desenredando conforme se mueva lejos de la dirección del movimiento dental). Recientemente se ha demostrado que ésto es de poca importancia. (fig. 4-6).

Un resorte de espiral de este tipo mide 2 cm. de longitud del punto de aplicación a su inserción en el acrílico. La posición de la espiral es muy importante porque influye en la dirección en que trabaja el resorte. (fig. 4- 7).

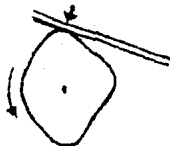


Fig. 4-5.- La activación de este resorte palatino tenderá a rotar el diente mesiabucalmente al ser retraído

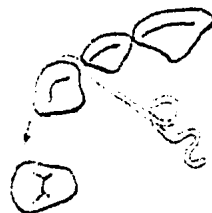

Fig. 4-6.- La espiral se coloca correctamente para aplicar una fuerza en ángulo recto en dirección del movimiento deseado.

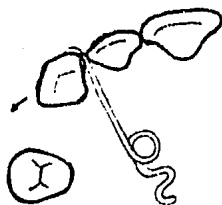


Fig. 4-7.- Una posición incorrecta de la espiral tal vez produzca un movimiento bucal no deseado

Ventajas.

El resorte proporciona presión ligera y es bastante bien tolerado. Se puede añadir varios resortes si hay que reparar varios dientes sucesivamente.

Desventajas.

El resorte palatino digital no puede mover dientes en dirección palatina. Por ésto no es apropiado para dientes con dirección bucal y su uso en éstas circunstancias puede mover al diente más bucalmente y tiende a producir rotación.

Resorte Abierto.

El resorte se forma en base a un modelo, y excepto la traba, es encerado antes de agregar alacrílico (en caso deacrílico curado con calor, el resorte debe ser enyesado). Entonces se construye el aparato de manera que el resorte quede libre para moverse y no sea cubierto por elacrílico. Se puede observar toda su extensión en la boca una vez que el aparato ha sido colocado en su lugar.

Ventajas.

Se facilita el limitado y se evita el atoramiento del resorte contra elacrílico. Si el alambre llegara a distorsionarse, se puede ajustar fácilmente. Se puede añadir alambres de protección para limitar la distorsión.

Desventajas.

Si se colocan resortes idénticos bilateralmente, se debilita el aparato y el Itsmo resultante en el acrílico tiene que ser engrosado en compensación. (fig. 4- 8).

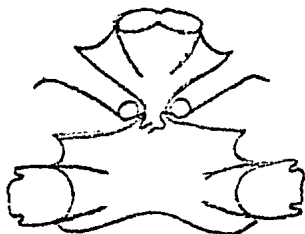
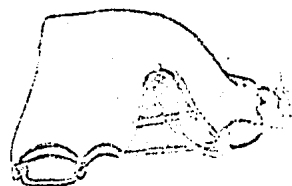

Fig. 4-8.- Debilidad obvia de la línea media producida por el empleo de resortes abiertos bilaterales

Fig. 4-9.- El encajamiento del recorte proporciona protección y fuerza a la placa base



Resorte Encajonado.

Este resorte es encerado durante su construcción de la misma manera que el resorte abierto, pero se aplica la cera poco profunda y se extiende el acrílico sobre ésta para que el resorte quede en libertad de movimiento en su nicho en la superficie de ajuste de la placa base.

A primera vista puede parecer suficiente dejar este nicho lo bastante grande como para permitir que el resorte se mueva de su posición original a su posición final deseada. Se debe de recordar que el resorte se tiene que flexionar durante la activación más allá de la posición que ocupará pasivamente al final. Por lo tanto, se necesita extender el nicho más distalmente para permitir la activación del resorte durante la etapa final del movimiento del diente. (fig. 4- 9,10).

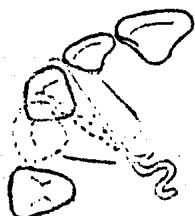

Fig. 4-10.- Límites sugeridos para el nicho de un resorte encajonado para permitir la activación

Ventajas.

La cubierta de acrílico sobre el resorte fortalece el aparato y proporciona una superficie más tersa para la lengua.

Desventajas.

A menos que el encerado se lleve a cabo cuidadosamente se puede dejar un espacio insuficiente para que el resorte se mueva entre el acrílico y la mucosa. Alternativamente puede aumentar el grosor del aparato en forma indebida.

Alambre de Protección.

Se puede añadir un alambre de protección para prevenir desplazamientos o distorcionar el resorte durante su uso. Un resorte abierto puede tener un alambre de protección del lado de la lengua, u ocasionalmente puede tener alambre en ambos lados para que durante la acción se deslice entre los dos. Un resorte encajonado puede tener un alambre de protección entre éste y el tejido blando del paladar para prevenir que el resorte se distorciona lejos del acrílico durante su uso (una vez que ocurre ésta distorsión puede ser difícil de corregirla).

En cualquier caso, para que la protección sea útil debe de estar bien colocada debajo del resorte desde la espiral, pero no demasiado cerca de la dirección de movimiento del diente para que no impida el recorte necesario del acrílico. Generalmente se construye con alambres de 0.5 mm. y se hace una curvatura ligera para que siga la forma del arco.

Ventajas.

Un alambre de protección colocado cuidadosamente puede ser una ayuda definitiva durante el movimiento dental y puede limitar la distorsión del resorte. (fig. 4- 11).

Desventajas.

Un alambre de protección mal colocado puede ser inservible y aún impiden el movimiento dental. También es frecuente dejar un espacio muy-reducido para el resorte entre el alambre de protección y el acrílico. (fig. 4- 12, 13, 14).

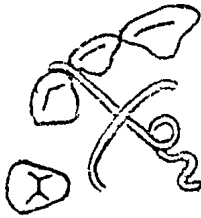


Fig. 4-11.- Un alambre de protección colocado correctamente


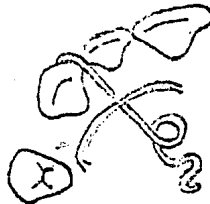


Fig. 4-12.- Incorrecto el alambre de protección está demasiado cerca de la espiral

Fig. 4-13.- Incorrecto. El alambre de protección impedirá etapas de retracción del canino.



Retractor Bucal del Canino.

En la fig. 15 se puede observar la forma compleja de éste aparato. Está compuesto de un brazo posterior que pasa a través de la línea del arco y hacia arriba hasta el surco para sostener una espiral desde la cual desciende el brazo anterior para enganchar el canino. Está especialmente indicado en los casos en que el canino se sobrepone labialmente al incisivo lateral. Por lo general está hecho de alambre de 0.7 mm. pero también, puede usarse alambre de 0.5 mm. con el brazo de soporte envuelto en tubo de acero inoxidable de 0.5 mm. puesto que el alambre se dobla hacia arriba a más de 90° del surco hasta su incursión en la placa base, durante su uso tiende a rotar dentro del acrílico en forma parecida a la manija de una puerta. Para evitar esto se debe de hacer una manivela definitiva para mantener el resorte dentro de su placa base. No es suficiente con voltear o doblar hacia abajo el alambre hasta la superficie del modelo como se hace para un gancho Admas. Se debe de tener cuidado de colocar la manivela de manera que no limite las etapas posteriores de la retracción del canino.

Si el resorte cruza mesialmente hasta el segundo premolar a nivel de la encía, evitará la completa retracción del canino. Aunque esto se pueda corregir en el consultorio durante las etapas tardías de la retracción del canino es mejor construir el resorte para que crucen a nivel de la cresta intersticial.

En realidad la espiral no mantiene una posición constante, ya que todo el resorte se flexiona cuando está en uso; sin embargo, dicho método proporciona la posición correcta de la espiral y permite que el brazo anterior descansa más o menos paralelo a la superficie mesial del canino para que produzca fuerzas de 90° del eje longitudinal del diente. Esto evitará que el resorte se desplace. (figs. 4- 15, 16, 17, 18, 19, -- 20).

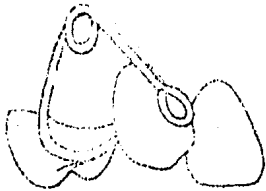


Fig. 4-15.- Diseño común de un retractor bucal de canino

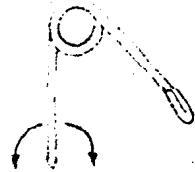


Fig 4-16.- La eficiencia del-resorte puede ser reducida mediante rotación




Fig. 9-17.- Un ejemplo de un resorte bien proporcionado



Fig. 4-18.- Este modelo previene una retracción completa del canino

Ventajas.

El resorte ofrece un buen control del canino durante el movimiento distal, previene el movimiento bucal indeseado y su extremo puede ser doblado 90° para empujar al canino palatinamente al final de la retracción si fuese necesario. (fig. 4- 21).

Desventajas.

El gran calibre del alambre facilita que se ejerza una gran presión sobre el canino. A menos que el resorte esté bien construido y que esté bien proporcionado, puede ser inestable en el plano vertical y difícil de controlar. Causa daño al surco y se puede distorcionar fácilmente (fig. 4- 22).

Resorte Alternativo de Retracción Bucal.

Se muestra un diseño alternativo. Rara vez se usa éste resorte pero puede ser muy útil en especial para los caninos con posición bucal - que hace erupción más arriba de la superficie bucal de los alveolos con inclinación mesial. También puede utilizarse con aparatos inferiores. -- Como en el caso del resorte bucal normal, está construido en alambre de 0.7 mm. pero en vez de la espiral tiene una asa grande en el surco desde donde se engancha el brazo mesial del resorte al canino.

Ventajas.

El resorte es útil para caninos en posición bucal y es menor probable que dañe el surco. Esto lo hace especialmente aplicable a los aparatos removibles inferiores.

Desventajas.

El resorte tiende a ser relativamente rígido y puede ser difícil controlar en activación.

Resorte de Doble Ballesta en "Z" de 0.5 mm.

Es una variante del resorte palatino digital y su tipo más común de esta serie.

El nombre explica la forma del resorte; se dobla hasta formar -- una "Z" con dos espirales. Debe construirse comprimiendo y la presencia de las dos espirales hace posible que el extremo del resorte que aplica -

la fuerza sea activado en líneas recta en vez de ser movido a través del arco de un círculo (fig. 4- 21, 22, 23, 24, 25).



Fig. 4-21.- El canino está retraído pero todavía está en dirección bucal



Fig. 4-22.- Resorte mal proporcionado con sus dos brazos de diferentes extensión



Fig. 4-12. Este diseño puede ser útil cuando el surco es poco profundo




Fig. 4-24.- El resorte puede ser empleado sencillo o en pares.

Ventajas.

El resorte es compacto y puede ser incorporado a un diente pequeño, como el incisivo lateral, aún cuando haya ganchos en los incisivos centrales y un resorte en el canino. Se puede construir un resorte más grande para que actúe en dos dientes contiguos. La fuerza se aplica en línea recta y se puede ejercer una pequeña activación al resorte hacia arriba para facilitar la inserción y para que no quede atrapado entre el acrílico y el esmalte.

Desventajas.

Es menos adecuado para los dientes posteriores, porque como en el caso del resorte palatino digital de manivela, puede ser atrapado fá-

cilmente en la superficie oclusal de los dientes durante la inserción. Si se hace el resorte muy pequeño, puede producir con facilidad una fuerza - excesiva durante la activación. Si se emplea el resorte para mayor número de movimientos, puede haber problemas con su estabilidad vertical.

Resorte "T" de 0.5 mm.

El nombre explica su forma. Ambos extremos del alambre están -- encajonados dentro de la placa base y la parte cruzada descansada en la -- superficie palatina del diente que va ser movido. La adición de doble-- ces extra a la mitad del resorte aumenta la flexibilidad y proporciona -- un exceso de alambre para su extensión durante el movimiento dental.



Fig. 4-25.- Resorte en "Z" encajonado lo más cerca posible a los 90°



Fig. 4-27 Vista palatina de un resorte en "T"- encajonado

Ventajas.

El resorte es particularmente adecuado para proporcionar movi--- mientos bucales de los molares. DEbido a su acción, es menor probable -- que se agarre de la superficie oclusal de los dientes durante la inser--- ción. Cuando se agrega asas extras aumenta su campo de activación solo -- ocupa un pequeño espacio y puede ser empleado sobre un premolar concomi--- tante con otros movimientos, como la retracción del canino.

Desventajas.

Si se utiliza el resorte para protruir un incisivo inevitablemen--- te aplicará un componente de fuerza hacia arriba a través del canino.

Por lo general, todos estos resortes están encajados en el acrí--- lico de la placa base. Se requiere una construcción diestra para evitar--- que el resorte abulte demasiado al acrílico. (fig. 4- 27).

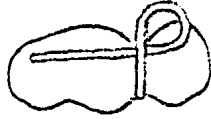

Fig. 4-28.- Este resorte se emplea ocasionalmente en la corrección de un molar desplazado bucal -- mente

Resorte para Movimientos Linguales.

Se dispone de varios diseños, todos salen de acrílico, cruzan el espacio interproximal y se pasan por arriba hacia el surco.

La forma del extremo se determina por la relación del espacio -- interproximal disponible y también por la activación y la presión requerida. Deben ser fuertes y generalmente se emplean alambres de 0.7 mm.

Resorte Molar.

Se emplea una asa inversa para permitir que el resorte presione sobre las superficies bucales de un molar con posición bucal (fig. 4- 28).

Resorte del Canino y Premolar.

El origen de este resorte se debe al retractor bucal del canino. El retractor se puede adaptar a la forma de este resorte para corregir el canino extruido al final de su retracción. El resorte bucal que termina en una asa se presta para este diseño ya que el asa proporciona el alambre que se requiere para su remodelación (después de templarlo en una --- flama). Muchos de los tipos de resortes bucales que se utilizan no proporcionan suficiente alambre para esta modificación. (fig. 4- 29).

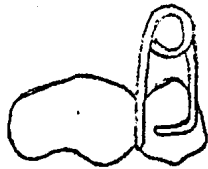


Fig. 4-29 Diseño conveniente de resorte para movimientos palatino de premolares y caninos.

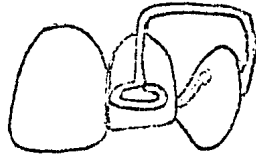


Fig. 4-30.- Este resorte se emplea para la alineación de un incisivo extruido

Resorte Sencillo de Incisivo.

Otra modificación del retractor bucal del canino es útil para la corrección de un incisivo lateral extruido cuando se está tratando una -- Clase II, solo mediante alineación del arco superior. El alambre emerge del acrílico y cruza la superficie mesial del segundo premolar. Posteriormente pasa hacia arriba del surco y hacia adelante sobre la eminencia canina antes de descender para enganchar la cara labial del incisivo lateral con una asa para.

Ventajas.

Recuérdese que el resorte bucal produce movimientos que no se -- pueden lograr con un resorte lingual. La modificación descrita antes -- ofrece un mayor control del que se puede obtener de un arco labial.

Desventajas.

Igual que todos los resortes bucales con fuerza excesiva, el daño al surco y la fácil distorsión puede causar problemas. (fig. 4- 30).

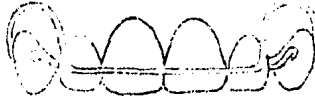

Fig. 9-31. Modelo arreglado de mayor uso de un retenedor que un aparato - - activo

Resortes para la Reducción de la Sobremordida Horizontal y Alineación de los Incisivos.

Se han diseñado una gran variedad de aparatos y resortes para -- realizar estos movimientos. Esto es, sin duda alguna, por falta de un -- resorte ideal. Cada tipo tiene sus ventajas y desventajas, que pueden -- ser más o menos importantes en situaciones diferentes y con distintos -- odontólogos.

Alambre Pesado.

Arco Labial con Asas Pequeñas.- Alambre de 0.7 mm.

Es inadecuado para cualquier reducción, excepto para sobremordidas horizontales pequeñas y alineación de incisivos irregulares. La reducción de sobremordida horizontal mayores requeriría mucho tiempo. Una pequeña activación del arco producirá una fuerza excesiva y ésta ocasionará pérdida del anclaje o un malestar que hará que no se use el aparato.- Sin embargo, este tipo de arco todavía es ampliamente empleado y con frecuencia se halla incorporado a un aparato que tiene resortes palatinos -- digitales para retraer a los caninos. Sin duda, se hace éste para reducir el número de aparatos que se requieren en un caso dado. En propia, - este logro es con frecuencia una falsa economía y éstos aparatos deben -- de ser empleados con cuidado. (fig. 4- 31).



Fig. 4-32.- Arco labial útil pero de difícil ajuste

Ventajas.

La colocación de vástagos en el arco, en combinación con un resorte selectivo del acrílico, ayuda a la alineación de los incisivos irregulares. La rigidez del arco lo hace adecuado por modificarlo con retenedores después del tratamiento activo.

Desventajas.

Aún una activación pequeña del alambre puede producir excesiva presión debido a que este arco es inadecuado para la reducción de cualquier mordida horizontal, excepto las muy pequeñas.

Alambre Pesado.

Arco Labial con asa Grande.- Alambre de 0.7 mm.

A pesar de que este arco proporciona una presión ligera en una distancia larga, su construcción y ajuste son difíciles. Las asas de tamaño menor permiten un ajuste más sencillo y aún puede seguir dando una fuerza ligera controlada. (fig. 4- 32).




Fig. 4-33.- Resorte que se puede activar fácilmente y que proporciona una fuerza ligera controlable

Ventajas.

Se puede ejercer presión sobre dientes individuales y el arco es útil para mantener la posición después del movimiento dental.

Desventajas.

Se requiere habilidad para controlar la activación del arco y al mismo tiempo prevenir que el alambre dañe el surco. El alambre tiende a deslizarse hacia arriba gingivalmente de dientes protruidos y, por lo tanto, debe ser activado oclusalmente. A veces es difícil mantener el alambre en la posición correcta sobre los dientes.

Alambre Ligero.

Retracto de Roberts.

Se muestra el retractor escrito por Roberts. Está construido con alambre de 0.5 mm. pero los brazos bucales pueden estar envueltos, desde la espiral hasta el acrílico, en una tubería de acero inoxidable de 0.5 mm. para proporcionar una fuerza mayor. (fig. 4-33).



Fig. 4-34.- Otro metodo empleado alambre ligero auxiliar

Ventajas.

El resorte proporciona una fuerza ligera y puede ser ajustado fácilmente. Debido a que se balancea hacia abajo y hacia atrás durante su uso, no tiende a deslizarse hacia arriba gingivalmente de los incisivos protruidos.

Desventajas.

Si los brazos de sostén no están colocados correctamente, el surco puede ser dañado. En caso de ruptura se necesita una reconstrucción mayor.

Alambre Ligero.

Alambre que se endereza por sí mismo.

Este resorte consta de un arco labial de alambre de 0.7 mm. con asas de ajuste de tamaño mediano. Se enrolla un alambre ligero a la esquina labial. La fuerza de retracción es proporcionada por la tendencia de enderezamiento del alambre ligero a través de la curva formada por el arco labial pesado. Es más conveniente emplear un par de estos resortes que crucen la línea media para evitar cualquier tendencia de aplastamiento anterior de un lado del arco.

Ventajas.

Se puede reducir la sobremordida horizontal si se utiliza un alambre ligero que proporcione una fuerza ligera. Subsecuentemente se puede ajustar el arco labial pesado para ponerlo en contacto con los dientes que proporcionan la retención. Debido al sostén proporcionado por el alambre pesado, la estabilidad vertical del alambre ligero es buena. (fig. 4- 34, 35).



Fig. 4-35.- Se emplean dos alambres finos para mantener la simetría del arco

Fig. 4-35 Aparato con resorte de Coffin para proporcionar expansión bilateral



Desventajas.

Puede ser difícil controlar el grado de activación que es "proporcionado" en gran medida por el técnico. Si el resorte no se está deslizando libremente y que puede ocurrir atoramiento. A menos de que se utilice alambre bilaterales que estén bien controlados, es frecuente que se produzca aplanamiento anterior del arco. Se puede dañar el labio al mover los incisivos hacia atrás entre los ajustes y el alambre pesado que se deja prominente.

Resortes para Expansión del Arco.

Resorte de Coffin.

En los casos en que se requiere expansión lateral del arco superior, este resorte puede proporcionar una alternativa adecuada para el empleo de los tornillos.

El resorte de Coffin está construido en alambre de 1.25 mm. y su diseño se muestra en la figura. Cuando se construye un aparato que incorpora estos resortes, se toman los siguientes puntos:

a.- Siempre que se lleve a cabo la expansión del arco es vital tener una buena retención. Se debe estar provisto de cuatro ganchos.

b.- Para permitir una activación completa, no se debe de hacerlos dobleces anteriores al acrílico.

c.- Para mejorar la aceptación del paciente, se debe de colocar los resortes tan alto como sea posible en la bóveda palatina.

Activación.- Se puede llevar a cabo expandiendo el aparato gradualmente o reduciendo la curvatura de los dobleces anteriores o la curvatura posterior principal producirá expansión posterior y anterior, respectivamente.

Mediciones: Se puede hacer pequeñas marcas anterior y posterior con una fresa a cada lado del paladar. Esto proporciona puntos de referencia para los calibradores y permite que el odontólogo pueda evaluar la expansión del arco.

Ventajas.

El resorte es más económico que el tornillo y más fácil que el paciente lo mantenga limpio. Permite la expansión no paralela cuando así se requiere. El paciente no tiene que ajustar el aparato. Puede proporcionar movimientos mucho más rápidos que el tornillo.

Desventajas.

Una construcción correcta demanda una gran habilidad se necesita una retención excelente para estar seguros de que el aparato no se desplazará. Así mismo, puede ser sobreactivo fácilmente.

TRACCION ELASTICA.

La mayor parte de las técnicas de aparatos fijos emplean bandas elásticas para proporcionar tracción intermaxilar o intramaxilar.

Tracción Intermaxilar.

Es posible utilizar la tracción desde los ganchos de un aparato renovible a un fijo o a otro removible en el maxilar contrario. Este es un procedimiento inconveniente o ineficaz, y en los casos en que se requiera, generalmente resulta inadecuado para tratamientos con aparatos -- removibles.

Tracción Intermaxilar.

El único uso común de la tracción elástica es para mover los --- incisivos superiores palatinamente y reducir una sobremordida horizontal. Se puede obtener bandas de látex de varios tamaños.

Se fija una banda de tamaño adecuado en el gancho bucal colocando en cada canino superior. La altura del gancho se debe permitir que la banda descanse a la mitad de la distancia hacia arriba de las caras faciales de los incisivos superiores. Las bandas se deben de cambiar con frecuencia.

Ventajas.

1.- La banda es casi totalmente invisible y es bien aceptada por el paciente que se preocupa por la visibilidad del aparato.

2.- Si se está utilizando un alambre anterior para reducir una sobremordida horizontal y se rompe durante su uso, puede ser posible remodelar los extremos de un gancho y fijar una banda. Entonces el tratamiento puede continuar sin demora.

Desventajas.

1.- Es imposible controlar la fuerza en un solo diente, a diferencia del alambre labial que está contorneado. Esto evitará la corrección de irregularidades locales.

2.- Frecuentemente hay tendencia al aplanamiento del arco.

3.- Las bandas elásticas se pueden deslizar con facilidad hacia arriba y causar daño al borde gingival.

4.- A diferencia del alambre, una banda no se puede volver pasiva. No hay manera alguna de mantener el diente en posición corregida.

TEMA V

TECNICAS ORTODONTICAS LIMITADAS

Y DE INTERCEPCION.

HABITO DE CHUPETEO.

Son pocos los fenómenos con los que se encuentra el dentista -- que no sea motivo de controversia en determinado momento. Los criterios para saber que es normal o anormal, y la división entre fisiológico o -- patológico, con frecuencia se establecen por la interacción del tratamiento, la experiencia clínica y la opinión filosófica del dentista. "Dentro de los límites normales" es una aseveración, podemos encontrar opiniones arbitrarias y escritos casi sagrados; aún en la literatura no falta opi-- niones arbitrarias respecto al chupeteo. El niño recién nacido tiene --- mecanismos de succión relativamente bien desarrollados, su medio más im-- portante de intercambio con el medio exterior. Por este medio no solo -- recibe sus alimentos, sino también un estado de bienestar. Sin embargo - después de desarrollarse otras sinapsis se encuentran disponibles otros - medios, lo que hace que el niño deje de depender tanto de esta forma de - comunicación.

Antes de analizar las diferentes opiniones concernientes al chu-- peteo, debemos responder ciertas preguntas lo más objetivamente que sea - posible. 1) ¿ Están o no lesionados los dientes e interesando otros te-- jidos, el hábito del chupeteo con su disfunción muscular ?. 2) Si esta-- mos seguros de que hay la posibilidad de deformidades dentales, ¿ Esta de formación de los dientes y los maxilares en desarrollo es temporal o per-- manente? 3) ¿ Es el chupeteo un sentimiento de desadaptación, frustra--- ción, regresión o inseguridad?; ¿ Es un mecanismo para atraer la aten --- ción?. ¿ Los intentos para evitar éste hábito crean un traumatismo psquí co verdadero y neurosis en la vida posterior? Las respuestas a éstas pre-- guntas no se encontrarán aquí en ninguna otra exposición, ya que todavía queda mucho por conocerse antes de poder solucionar esta controversia. - Ciertas preguntas se han resuelto por completo; otras solo parcialmente. - Se ha intentado analizar la etiología e intensidad, frecuencia, duración, cronología en asociación con la mentalidad, anormalidad, sexo, hermanos y

el ambiente. También se ha investigado respuestas bajo stress, superestructura psíquica, actitudes familiares e intentos nervios para romper el hábito.

La persistencia de la deformación de la oclusión aumenta marcadamente en los niños que continúan con éste hábito después de los tres años de edad.

En general, los labios contienen a los dientes cuando uno deglute, en tanto que en el chupeteo, el labio inferior se desplaza hacia el lado lingual de los incisivos maxilares empujándolos más hacia adelante. El funcionamiento anormal del músculo mentoniano y la actividad del labio inferior aplanan el segmento mandibular anterior. También es importante la intensidad del hábito.

No todos los hábitos de chupeteo o de musculatura bucal anormal requieren tratamiento con aparatos, ni todos los hábitos ocasiona daño. En estos casos se debe dejar a los niños en paz y observarlos periódicamente. En ocasiones, el comentario de los problemas con el niño por lo menos puede eliminar el chupeteo, en tanto que otros elementos del problema pueden ser superados con una mayor madurez psicológica. Si el hábito solo es una faceta de una inmensidad de síntomas de un problema de comportamiento anormal, lo que se recomienda primero es consultar a un psiquiatra. Sin embargo, estos casos son la minoría. En muchas ocasiones los niños tienen una adaptación y salud adecuada. El momento óptimo para colocar un dispositivo es entre los 3.5 - 4.5 años de edad, de preferencia durante la primavera o el verano, ya que es cuando la salud del niño está en su máximo y el deseo de chupeteo puede ser substituído por el juego fuera de la casa y las actividades sociales.

El verdadero peligro del chupeteo prolongado es un posible cambio en la oclusión, que permite que las fuerzas musculares deformantes potentes creen una maloclusión permanente.

Hay posibilidades de que haya un crecimiento inadecuado en el maxilar a lo ancho debido a una posición de la lengua inadecuado a las fuerzas de la lengua y en los músculos buccionador durante el chupeteo.

En consecuencia, hay discrepancias en la anchura de la dentición superior y la inferior. En otras palabras, lo que aparenta ser una mordida cruzada unilateral en esencia es un problema bilateral y debe ser tratado como tal.

En este tipo de situaciones se debe construir un dispositivo no solo para ensanchar los segmentos bucales del arco dental maxilar, sino también para crear una fuerza ortopédica para colocar los dos huesos maxilares en una relación más normal.

Las maloclusiones se deben tratar tan pronto como se descubra -- con el fin de crear un medio adecuado para el futuro desarrollo de la dentición. Si esto no se lleva a cabo, una maloclusión funcional se puede transformar en un problema esquelético más grave.

El método de elección por lo general es el retenedor de lengua -- para romper hábitos, ya que con éste no se requiere una cooperación del paciente, está bastante motivado y coopera bien, el clínico puede intentar utilizar un retenedor de lengua y adaptador a un dispositivo removible tipo Hawley modificado. (figs. 5- 1, 2, 3, 4).



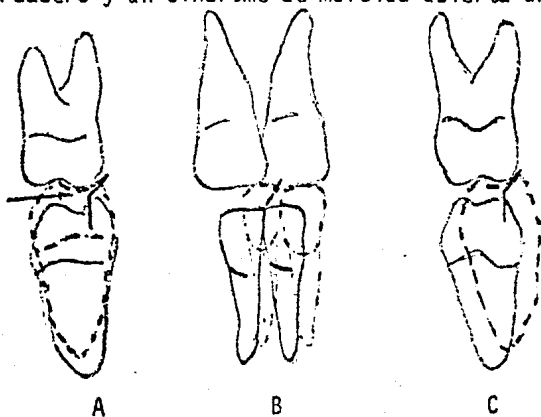
5-1 La configuración de la mordida abierta anterior con frecuencia indica al clínico de la colocación a la pulpa

5-2 Desviación funcional de la mandíbula hacia el lado derecho del paciente por un arco mandibular normal que hace el intento de ocluir con el arco matilar estrecho.




DEGLUCION.

Cuando un recién nacido intenta deglutir, debe empujar la lengua hacia adelante para crear un sello para la deglución a esto se le llama -deglución "infantil o visceral". Cuando los dientes hacen erupción, la -proximidad de los incisivos y los caninos crean un sello para la deglu- -ción en el paciente adulto si hay una mordida abierta anterior y los dien- -tes de enfrente no se puede aproximar, el paciente tiene que empujar la -lengua hacia adelante para poder deglutir, igual que el recién nacido. - Debido a que una persona promedio deglute alrededor de 900 a 1,100 veces- -por día, empujar la lengua hacia adelante puede empeorar la mordida abier- -ta anterior y otros síntomas asociados a este problema. Aunque algunas -personas discuten esto, la mayoría de estos casos se deben a una mordida- -abierta por un hábito causa un movimiento hacia adelante de la lengua --- verdadero y un síndrome de mordida abierta anterior.(fig. 5- 5, 6).



5-3 Ilustración de la rela-
ción con los dientes in-
feriores en el reposo li-
neas continuas (C) con -
líneas medias coordina-
das. Al ocluir los dien-
tes inferiores con la --
mandíbula cerrada (Línea
Punteada) B se forma una
mordida cruzada unilate-
ral hacia el lado iz- --
quierdo del paciente. (A)
señala el lado con oclu-
sión molar normal y las
fichas indican la direc-
ción de la desviación --
mandibular.

5-4 Dispositivo de expan-
ción palatina que po-
seedobleces helicoida-
les para el ajuste y-
activación de larga -
duración





ADENOIDES.

Un problema que está definitivamente asociado con el empuje de la lengua hacia adelante y también con una respiración por la boca, es la proliferación de tejido adenoideo. La nasofaringe normal incluye a la pared. El cierre velofaríngeo normal ocurre entre la faringe nasal y el paladar blando cada vez que el paciente deglute e emite ciertos sonidos. El tejido adenoideo se encuentra en la pared posterior de la faringe nasal. Si prolifera puede obstruir la vía aérea nasal que normalmente está permeable. Esto impide que el paciente pueda respirar por la nariz, se favorece la respiración bucal y produce una maloclusión similar a la encontrada en un paciente con hábito de chupeteo y con movimiento hacia adelante de la lengua.

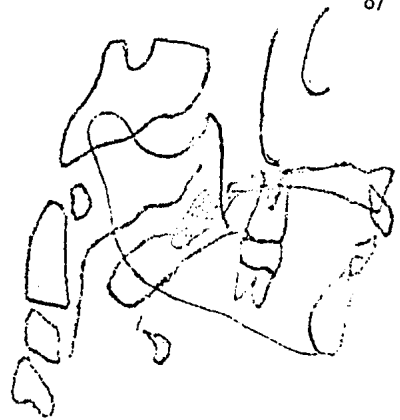
El tratamiento de las adenoides hipertrofiadas es extremadamente controvertido. La mayoría de los médicos son renuentes y no ordenan adenoidectomía indiscriminadamente debido a que estos tejidos actúan como un importante mecanismo de defensa del cuerpo. Sin embargo el dentista debe consultar al médico para comentar la posibilidad de una adenoidectomía -- por lo menos parcial en los casos graves que producen maloclusiones de tipo esquelético. Debido a que un tejido adenoideo hipertrofiado puede -- causar movimientos hacia adelante de la lengua por el intento que hace el paciente para abrir la faringe oral, el dentista nunca debe colocar un -- retenedor de lengua en los casos de tejido linfático intrabucal hipertrofiado. (fig. 5- 7, 8).

5-5 Vista sagital de un recién nacido que muestra empuje de la lengua hacia adelante a través de las porciones de los arcos dentales desprovistos de dientes durante la deglución.

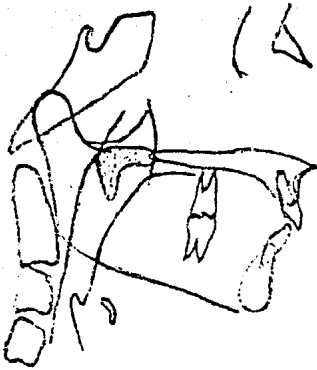




5-6 Una mordida abierta anterior permite que vaya hacia adelante la lengua cada vez que el paciente deglute



5-7 Rastrea cefalométrico lateral de una relación nasofaríngea normal la nasofaríngea y el paladar blando



5-8 Cierre velofaríngeo normalmente el paladar blando (punteado) y la pared posterior de la nasofaringe.

5-9 Las líneas labiales debe producir una fuerza continua suficiente para realizar un movimiento de inclinación.

CIERRE DEL ESPACIO ANTERIOR.

Las diastemas maxilares anteriores pueden estar causadas por incisivos superiores protruidos. La posición anormal de los dientes pueden esta causada por varias razones, como lengua hiperactiva, musculatura -- perioral hipotónica, discrepancias entre el tamaño de los dientes y la -- extensión del arco, o erupción dental ectópica.

Se pueden emplear varios tipos de aparatos en el tratamiento de dientes anteriores protruidos; uno de éstos es el aparato en el removi--- bles que emplean tracción elástica. El tratamiento con ligas o las fuerzas generadas por la activación de alambres labiales pueden emplearse con aparatos renovibles, dependiendo de si se desea una fuerza continua o una intermitente. Ambas técnicas son buenas, siempre que las fuerzas se en-- cuentren dentro de los límites necesarios para realizar un movimiento -- dental eficaz.

Ya que cualquier fuerza produce otra fuerza de igual magnitud -- pero de sentido contrario, es necesario que se refuerce el aparato removi--- ble con algún tipo de mecanismo de anclaje, con frecuencia el llamado de retención del aparato. Uno de éstos aparatos de retención es el gancho - de bola. Con frecuencia se fija una liga ligera entre los dos ganchos si tuados en la superficie labial de los caninos. El alambre se continúa -- entre el punto de contacto del canino y el primer premolar y se encaja -- en el paladar de acrílico. La liga debe ser relativamente ligera para -- que no produzca más de 100 g. de fuerza en su actividad máxima. En general, las ligas producen la fuerza en su activación que da el fabricante - ha establecido cuando se estiran al doble de su diámetro original. Se -- deben proporcionar al paciente ligas suficientes para dos semanas y reem-- plazarlas cada uno o dos días.

Se debe tener cuidado de no eliminar una cantidad excesiva del - paladar de acrílico por detrás de los dientes anteriores durante el trata miento, ya que puede causar irritación del tejido si la encía es atrapada entre los dientes que están moviendo y el acrílico. Por lo tanto, no se debe quitar más de 1 ó 2 mm. de acrílico para evitar que pueda ocurrir -- esta complicación.

CIERRE DEL DIASTEMA DE LA LINEA MEDIA.

A veces hay controversia respecto a la causa de un diastema de la línea media. Algunas personas dicen que la presión del frenillo es la causa, otras informan que tienen frenillo debido a que los incisivos no se han juntado para producir la presión necesaria para su resorción.

Es normal cierto espaciamiento antes de la erupción de los caninos permanentes. Esta es la maloclusión temporal denominada como etapa " de separación " (de patito feo) del desarrollo dental. Como se describió antes, cuando los caninos hacen erupción, la presión causada endereza a los incisivos laterales, cierra el espacio y se resorbe el frenillo.

Si los dientes adyacentes al diastema se encuentran paralelos -- o si sus coronas están inclinadas hacia el espacio, entonces se necesita colocar alambre ayuda a enderezar los dientes y a juntar las coronas para que éstos queden paralelos.

También se puede emplear un aparato tipo Hawley, con alambre labial o con ligas, para ayudar al cierre de los diastemas si también hay protrusión anterior de los incisivos que causen una sobremordida horizontal excesiva. Con frecuencia se emplea un tipo de dispositivo similar, con auxiliares soldados, como aparatos de retención una vez que se ha cerrado el diastema. También se puede utilizar algunos dispositivos fijos limitados para el cierre de un espacio anterior.

INSERCIÓN DEL FRENILLO.

Una pregunta controversia en odontología es que hacer cuando un frenillo se encuentra asociado a un diastema de la línea media. Con frecuencia es obvio que el frenillo se encuentre solo porque hay un exceso de espacio y no hay suficiente presión de erupción del diente para causar resorción de la unión fibrosa. Sin embargo, puede haber ocasiones en que el frenillo está tan bajo y el tejido tan fibroso que probablemente pueda ser la causa del diastema de la línea media.

Una regla en ortodoncia dice : que antes de empezar una frenilectomía se debe de intentar cerrar el diastema.

Si después de cierto tiempo no hay resorción (generalmente --- tres semanas), entonces se lleva a cabo la frenilectomía en espera de resultados ortodónticos.


(figs. 5- 9, 10, 11, 12, 13).



5-10 Soportes unidos a bandas sobre los incisivos centrales con un alambre regional de 0.16 pulgadas y una cadena elástica para obtener fuerza recíproca

5-11 . Nótese

Alambre auxiliar al alambre labial para producir una fuerza sobre el incisivo central.



5-12 Diastema de la línea media cerrada mediante un dispositivo hawley modificado

MORDIDAS CRUZADAS ANTERIORES.

Desplazamiento Mandibular Anterior.

El complejo de la cara y el maxilar crece hacia abajo y hacia -- adelante en una edad más temprana que la cara inferior o mandibular. Por lo tanto, es frecuente observar una apariencia convexa o clase II de la - cara en un niño en crecimiento antes de que la mandíbula se "empareje". - Un desplazamiento anterior de la mandíbula, se debe a causas locales que -- están creando una mordida cruzada anterior o una pseudo Clase III, se -- puede transformar en clase III verdadera cuando la mandíbula comienza a - desarrollar normalmente.

Esta mordida cruzada anterior debido a inclinación lingual de -- los incisivos centrales maxilares permanentes en una dentición mixta pue- de trabar el maxilar y evitar su crecimiento hacia abajo y adelante. Es- obvio que este problema debe ser tratado tempranamente para evitar una -- futura disfunción de la articulación temporomaxilar. En la vista palati- na del aparato en la que se puede observar un resorte de doblez helicoi-- dal doble palatino a los incisivos centrales, que se emplea para producir movimiento labial en estos dientes una vez que se ha activado. Es impor- tante colocar el resorte de dedo lo más cercano posible al área cervical- de estos dientes para que los incisivos se puedan mover fácilmente cuando los dientes están en oclusión. Así mismo, hay que notar que esta cuña de mordida posterior actúa de manera contraria a la placa de mordida ante--- rior.


La retención en el tratamiento de una mordida cruzada sencilla - ya sea posterior o anterior, por lo general no es un problema, ya que la- oclusión ayuda a manter la relación correcta.

5-13 Hipertrofia del frenillo
labial después del cierre
del diastema de la línea-
media

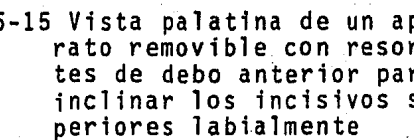
Mordidas Cruzadas Anteriores Individuales.

Ocasionalmente, debido a una erupción ectópica, una erupción --- fuera de lugar, una discrepancia en la extensión del arco o cualquier -- factor que cause una mala posición individual puede ocasionar en un diente anterior en linguoversión, y por lo tanto en mordida cruzada anterior.


Estos problemas con frecuencia se trata con aparato removible, - con plano guía de acrílico, con aparato fijo limitado a una combinación - de éstos métodos. (figs. 5- 14, 15, 16, 17).



5-14 Mordida cruzada anterior de una oclusión de clase III causada por la inclinación asimétrica a ellos - incisivos centrales superiores permanentes



5-15 Vista palatina de un aparato removible con resortes de arco anterior para inclinar los incisivos superiores labialmente



5-16 Plano guía de acrílico pegado a los inferiores

MORDIDA CRUZADA POSTERIOR.

Generalmente la mayor parte de las mordidas cruzadas posteriores son de origen esquelético más que dental. Con frecuencia el maxilar es más angosto que la mandíbula, y por lo tanto hay discrepancia entre los maxilares. La mejor prueba diagnóstica para este tipo de displacias esqueléticas es la radiografía cefalométrica frontal.

Se pueden observar ejemplos de estos tipos de mordidas cruzadas-esqueléticas en denticiones deciduas, mixtas y permanentes. Ya se describió la etiología de un maxilar angosto asociada a un hábito de chupeteo prolongado. También se mostró un aparato que producía efectos ortopédicos en el maxilar en una dentición mixta.

En el adulto, la sutura palatina media se encuentra cerrada y no permite que las fuerzas producidas por el separador de hélice separen los maxilares. Por lo tanto, en la dentición adulta en grado de fuerza se encuentra en los límites del movimiento dental y actúa expandiendo las unidades dentales en un arco colapsado.

Separador de Hélice.

Los removibles y fijos han evolucionado de tal manera que en la actualidad se puede expandir arcos dentales colapsados y maxilares angostos. La mayor parte han sido modificaciones de los "asa de Coffin". Que se incorporaban a la placa de vulcanita que se empleaba por expandir el arco superior. Se le incorporaron dobleces helicoidales para aumentar el grado de fuerzas y para producir una flexibilidad mayor. Básicamente, éste aparato se construye con alambre de 0.038 de pulgada y se solda a las bandas que se encuentran en el primer molar superior permanente o el segundo molar deciduo, dependiendo de la edad del paciente.

Variaciones.

El separador de hélice puede rotar los primeros molares superiores para la corrección de una maloclusión Clase II. Si la expansión no es el objetivo principal del tratamiento, se puede eliminar las hélices anteriores, logrando así la rotación de los molares.


MORDIDAS CRUZADAS POSTERIORES INDIVIDUALES.

En ocasiones se pueden encontrar uno ó más dientes posteriores - en una mordida cruzada unilateral. Esta mordida cruzada casi siempre se debe a que no hay espacio suficiente para que uno o varios dientes hagan erupción adecuadamente en los arcos dentales. Primero, se debe tener cuidado de que la mordida sea unilateral que no esté causada por desplazamiento de la mandíbula. Si la mordida cruzada es recíproca, debido a desplazamiento de los dientes superiores e inferiores, entonces se pueden emplear ligas intermaxilares para mordida cruzada para tratar los dientes que están mal colocados. En la mayoría de los casos, las ligas de 1/4 de pulgada y 100 g. son las de elección para este tipo de tratamiento. El paciente debe cambiar las ligas diariamente para evitar que pierdan su potencia para mover los dientes con eficacia.


Aunque el vector bucolingual de fuerzas es el de mayor interés - para el clínico en el tratamiento de mordida cruzadas posteriores, el tirón vertical puede causar mayor daño. Una fuerza excesiva no solo puede desvitalizar un diente sano, sino también puede extruirlo, en especial cuando se emplean ligas durante la masticación. Esto es muy importante - si el paciente tiene una mordida abierta anterior, ya que la extrusión de los dientes posteriores aumentará la gravedad del problema. (figs. 5- 18, 19, 20, 21).

5-18 Separador por hélice construido sobre el modelo de un paciente con dentición mixta y un maxilar angosto


5-19 Variedad fijada del "Resorte de coffin" o aparato "w"



5-21 La activación del aparato con este ajuste, expande y rota a los molares en la dirección que muestra la flecha




5-20 Se colocan bandas al primer molar permanente y se toma una impresión del arco



5-22 Arco anterior e exterior de un aparato de tracción cervical o cefalica

El interior es de 0.045 pulgadas y el exterior de 0.51 pulgadas de diametro.



FUERZAS ORTOPÉDICAS.

En ortodoncia se emplea dos tipos de fuerzas: fuerzas ortodónticas o de movimiento dental, y fuerzas ortopédicas que afectan las estructuras craneofaciales más profundas. Las fuerzas ortopédicas son las que son aplicadas a los dientes por medio de los alambres de dispositivos --- fijos y removibles. Las fuerzas producidas por ajuste de estos alambres varía de 30 a 150 g. en tanto que las fuerzas ortopédicas son mayores.

Las fuerzas del movimiento dental ligeras estimulan las células mesenquimatosas indiferencias para que se transformen en osteoclastos -- y osteoblastos para resorber y formar el hueso en las superficies adyacentes. Las fuerzas ortopédicas pesadas reducen el aporte sanguíneo del -- lado del diente donde se está ejerciendo la presión, y por lo tanto inhiben la formación de osteoclastos y reduce la resorción del hueso. A este procedimiento se le llama hialinización. El hueso que se produce casi no tiene células y es de consistencia parecida a las de una canica.

Por lo tanto los dispositivos ortopédicos como el de tracción -- cefálica o cervical emplean los molares superiores como "mango" y transmite la fuerza a diferentes suturas y a otras zonas del complejo craneo-- facial. El propósito es reforzar el enclaje de los dientes superiores -- posteriores previniendo su movimiento hacia adelante. Así mismo, si la -- magnitud de las fuerzas es suficiente, actúa redirigiendo el crecimiento del maxilar y la cara media, y mejorando la relación facial en ciertos -- problemas esqueléticos como las maloclusiones Clase II.

El arco inferior está hecho de alambre redondo de acero inoxidable, generalmente de 0.045 de pulgada de diámetro. Se incarta en los tubos correspondientes soldados a las bandas de los primeros molares superiores permanentes de cada lado. Para detener el arco inferior frente a los tubos interiores de los molares, se puede hacer uno de los siguientes ajustes. Uno es un doblez vertical que tiene la ventaja adicional de --- acortar o alargar el arco interior. El ajuste es el "dobles de bayobeta".

El arco exterior está hecho de alambre redondo de acero inoxidable de aproximadamente 0.051 de pulgada de diámetro. Por delante se encuentra soldado el arco interior con sus extremos doblados en forma de ganchos para la unión de la liga o porción elástica de la tracción cefálica cervical.


En algunas ocasiones el clínico tal vez quiera producir una fuerza unilateral con la tracción cefálica debido a la asimetría del arco dental o una maloclusión. Para añadir mayor fuerza de un lado del arco interior se necesita acortar el arco exterior del lado contrario.

Probablemente el aparato ortopédico de mayor uso sea la tracción cervical o tracción de Kloehn.

Por lo tanto la tracción cervical está contraindicada en una maloclusión de mordida abierta, ya que la extrusión de los molares complicaría el problema.

Para evitar este problema se emplea el aparato de "tracción alta".

Por lo tanto se pueden usar combinaciones de tracción dental cervical y de tracción alta cefálica. (figs. 5- 22, 23, 24, 25).



5-23 Doble vertical anterior al brazo distal del arco anterior que no permite que el alambre pase a través del tubo del molar.



5-24 Doble de bayoneta anterior al brazo distal al arco interior que se emplea para detener el alambre y también causa rotación bucal de la superficie mesial de los primeros molares



5-25 Aparato de tracción alta Ejerce una fuerza hacia arriba en el arco de alambre anterior para intruir los incisivos para disminuir la sobremordida vertical profunda.

CONSIDERACIONES SOBRE EL TERCER MOLAR.

Es bien sabido que el tercer molar inferior es el que con más frecuencia se encuentra ausente de manera congénita. Sin embargo, la mayoría de los dentistas están conscientes de los numerosos problemas que éstos dientes pueden ocasionar cuando aparecen. Con frecuencia se dice que el 50% de los casos en que están presente se tienen que extraer por una razón u otra.

Un problema que se presenta cuando se tiene un tercer molar inferior impactado ocurre cuando dicho diente causa destrucción del segundo molar adyacente. Otro problema es la formación de quistes. Algunos dentistas han comunicado ameloblastomas y carcinoma de células escamosas asociados a terceros molares impactados.

Esto no quiere decir que se debe extraer todos los terceros molares. La mayoría de los clínicos están de acuerdo en que el sostén posterior del molar es esencial para mantener la dimensión vertical correcta y para el funcionamiento adecuado de la articulación temporomaxilar. Si hay espacio suficiente en el arco dental para que el tercer molar haga erupción son correctos, el dentista debe intentar la conservación de estos dientes.

El problema al que se enfrenta el ortodoncista es la asociación de un tercer molar inferior con apiñamiento de los dientes anteriores inferiores al apiñamiento anterior; sin embargo, no se ha destacado tal posibilidad.

Varios investigadores han intentado encontrar una medición cefalométrica que puede correlacionar el espacio disponible para la erupción del tercer molar inferior.

Se encontró que la media de la medición entre el punto Xi (centro de la rama), y el M-2 de casos con tercer molar impactado era de 20 mm. En estos casos marginales (en que el tercer molar no estaba en oclusión). Se encontró que el promedio era de 25 mm.

Por último, en los pacientes en que todos los terceros molares ya había hecho erupción y se encontraba en oclusión, la medición era de 30 mm.

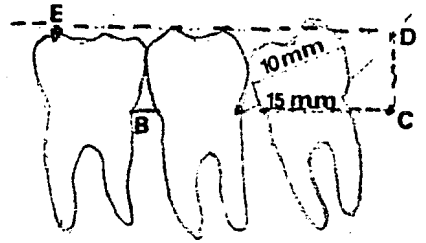
Como se mencionó antes, el tercer molar inferior comienza a calcificarse alrededor de los ocho años de edad, algunas veces en las mujeres y con frecuencia más tarde en los varones. El momento óptico para la enucleación es entre los siete y nueve años de edad, pues cuando el germen se encuentra más cerca de la superficie de la mucosa bucal y está relativamente poco calcificado. Sin embargo, con frecuencia hay variaciones.

TECNICA DE ENUCLACION.

La siguiente técnica es la que se emplearía por un especialista-quirúrgico en la extracción temprana de un tercer molar inferior. Hasta ahora no se ha mencionado la enucleación de los gérmenes del tercer molar superior. Las razones son: 1) los terceros molares superiores no causan tanto problemas patológicos y ortodónticos como los inferiores 2) es relativamente más sencillo extraer los terceros molares superiores impactados en relación con los inferiores y 3) debido a que los terceros molares superiores tienen un desarrollo temprano profundo dentro del maxilar. Una cuarta razón para la extracción tardía de los terceros molares superiores pueden: que la erupción de éstos dientes tienen un importante papel en el desarrollo de la tuberosidad maxilar.

Se puede localizar más fácilmente a los terceros molares inferiores que no han hecho erupción si se coloca un objeto rectilíneo a lo largo de la línea que forma las cúspides bucales de los dientes inferiores.

El colgajo quirúrgico puede ser desplazamiento hacia la superficie bucal o lingual, dependiendo de lo que sea más conveniente para el clínico. (figs. 5- 26, 27, 28, 29, 30, 31). Como en todos los procedimientos quirúrgicos, debe de haber una vía de acceso de tamaño suficiente. Se debe de retirar el germen completamente, así como el epitelio que lo rodea, y se debe lavar la herida para evitar cualquier complicación postoperatoria. Con frecuencia la sutura puede ayudar a la cicatrización, aunque en la mayoría de los casos la aposición de tejido es suficiente sin que haya necesidad de suturar.



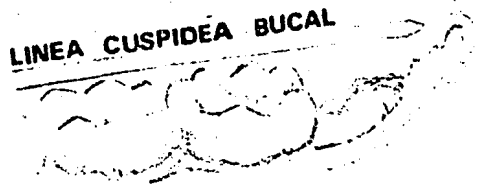
5-26 Tercer molar inferior que se encuentra parcialmente impactado y que está haciendo erupción contra el segundo molar, destruyéndolo.

5-27 Intento para relacionar el tamaño del tercer molar a el espacio disponible. El punto de la intersección -- del plano oclusal (E=D) con el borde de anterior de la rama mandibular.

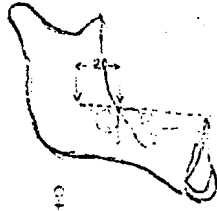
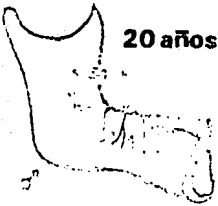19 años



LINEA CUSPIDEA BUICAL




20 años



5-23 La distancia entre el punto XI y las superficie aista del segundo molar es adecuada si es de 30 mm, y es limitrofe si es de 25 mm es insuficiente cuando es de 20 mm.

5-28 Instrumento rectilineo colocado sobre la linea formada por las cuspides bucales de los dientes posteriores para localizar el area del tercer molar inferior.

CRIPTA



5-30 Colgajo llevado hacia la superficie bucal

CONCLUSIONES.

1.- La ayuda que puede aportar el Cirujano Dentista de práctica general, a sus pacientes debe de ser siempre la mejor dentro de la intercepción de futuras maloclusiones y proporcionarle el más certero diagnóstico y poder evaluar cualquier tratamiento. Deberán ser comprendidos y manejados los principios biomecánicos que rigen al diente, en una forma correcta y adecuada, es decir, las fuerzas que se harán sobre el diente a tratar producirán cambios en el hueso (aposición y resorción). La aparatología removible nos servirá para realizar diferentes tipos de movimientos, que serán en bien de toda la oclusión, con base a fuerzas ligeras sobre la corona del diente.

2.- El Doctor Edward Angle dió a conocer un sistema de clasificación de maloclusiones de las cuales Hitchcock derivó su clasificación en las cuales nos basamos para mencionar las maloclusiones que se podrán tratar o remitir con aparatología removible. Es importante recalcar que si nuestra medición de los arcos nos da un total de más de 3 a 4 mm. en comparación con el segmento disponible de la mandíbula o maxilar, sin dudar será remitido al especialista y deberá de procurarse que nuestros pacientes de ortodoncia removible no pasen de 10 años de edad. Esto es muy importante dentro de las clasificaciones siguientes: Clase I, Tipo 1; -- Clase I, Tipo 4 y Clase I, Tipo 5.

Se tratarán con sumo cuidado las clasificaciones:

Clase I, Tipo 2 (Anterosuperiores y con mordida abierta) y la -- Clase I, Tipo 3 (Mordida cruzada).

3.- La cefalometría nos da a conocer otro método para el diagnóstico radiográfico con base en los puntos craneofaciales, las diferentes líneas y puntos que nos marcan una pauta a seguir según los ángulos dados por éstos.

Los puntos cefalométricos son de suma importancia ya sea en su colocación e interpretación, ya que con un milímetro que se coloque mal, la angulación variará, desviándose de un tratamiento ideal. El análisis de Dows nos proporciona al Cirujano Dentista, los ángulos que forman las distintas líneas que se encuentran en la normalidad clínica, tanto del -- cráneo como del diente mismo o una comparación de ambos.

La medición angular que obtengamos de nuestros pacientes deberá-

de ser comparada con la medición que da Dows, para poder lograr el más -- exacto diagnóstico y tratamiento.

4.- Se realizó en el capítulo III un estudio para determinar y -- mejorar la utilización de distintos ángulos o medidas que permitan diag-- nosticar las anomalías o disminuciones de lo normal del caso clínico indi-- vidual. El estudio cefalométrico cuidadoso es la base principal para -- realizar un diagnóstico completo.

Es necesario mencionar que muchas ocasiones el cefalograma se -- practica méramente como una parte más del estudio clínico.

5.- Describimos las técnicas para poder hacer los aparatos orto-- dnticos removibles, desde la base hasta la creación de ganchos y resor-- tes y en algunos casos con ligas.

Hay que saber aplicar y formar los diferentes tipos de ganchos - y tomar en cuenta su función desde el punto de vista de grosor adecuado - a su función, así como sus ventajas y desventajas en el caso que presente cada paciente, para poder obtener la máxima retención. Debe de quedar -- claro que fuerza que ejerce el alambre debe de caer en un ángulo de 90° - con respecto a su eje de inserción.

Tendremos las mismas consideraciones con los resortes y buscar - la máxima comodidad al paciente.

6.- Las técnicas de intersección deben de tener un primer plano-- dentro de la prevención ortodntica, así como, el hábito del chupeteo del dedo deberá de ser tratado de la mejor manera que convenga al paciente -- joven, ya que un acceso de éste hábito nos causaría una maloclusión, men-- cionamos que el mejor de los tratamientos habla de ser la trampa lingual removible.

Mencionamos que la deglución se debe de revisar y checar para -- que el paciente no forme un mal hábito y provoque una mal posición denta-- ria, sobre todo en los dientes anteriores.

La inflamación de las Adenoides crea un dolor ya sea al respirar o deglutir y puede crear un hábito de respirador bucal.

Deberá quedar claro que el tratamiento de diastemas deberá de -- ser considerado hasta después de la erupción de los caninos. Encontrar - su verdadera causa.

Las mordidas cruzadas anteriores deberán de ser tratadas temprana--

namente para evitar una futura disfunción de la ATM.

Las mordidas cruzadas posteriores hay que tomar en cuenta la anchura del maxilar con respecto a la mandíbula, que lo más común que ocurre es que sea más chico el maxilar basándose en la cefalometría frontal. Se dijo que el mejor de los tratamientos removibles son las asas de Coffin.

Se vió que el tercer molar en un 50% de los casos se tienen que extraer por una u otra razón dentro del término ortodóntico por el movimiento que crea en los dientes anteriores (apiñamiento). Deberemos de efectuar una buena técnica de enucleación o remitirlo al especialista.

B I B L I O G R A F I A

- MOVIMIENTOS DENTALES CON APARATOS REMOVIBLES., MUIR J.D/ REED R.T.,
Editorial "El manual moderno"., Ed, 1981. 1a
- ORTODONCIA ., CHACONAS SPIRO J.,
Editorial "El manual moderno "Ed. 1982. 2a.
- FUNDAMENTOS DE PROSTODONCIA FIJA., SHILLINGBURG / HOBO / WHITSETT.,
Editorial "La prensa medica mexicana S.A." Ed' 1983 1a
- DIAGNOSTICO CEFALOMETRICO DIAGNOSTICO POR MEDIO DEL CEFALOGRAMA
REVISTA DE LA ADM., por los Drs: Guillermo Mayoral Herrero y Antonio H.
Sandoval Gutierrez., Edi." Organo Oficial de la ADM" Ed. Volumen XXXVI
Jul-Agt 1979
- TRATADO DE ORTODONCIA., Moyers, Roberts. E., Traducción de: Fermín Rey-
gados. México Editorial " Interamericana" Ed. 1960.
- FUERZAS EXTRAORALES CON APARATOS FIJOS Y REMOVIBLES., Tenenbaum Mario-
Buenos Aires., Editorial "Mundi" Ed. 1969.
- DISEÑO Y CONSTRUCCION DE APARATOS ORTODONTICOS., Tr. de Mario Tenenbaum.,
Buenos Aires, Editorial "Mundi" Ed. 1969.
- ORTODONCIA: PRINCIPIOS Y PRACTICA., Graber, T.M., Tr. por José Luis Gar-
cía. Editorial "Interamericana" Ed. 1974. 3a
- ORTODONCIA: FACULTAD DE ODONTOLOGIA., Nucléo. Ed. 1982.
- TEC. ORTODONTICAS CON FUERZAS LIGERAS., por J. Mayors y G. Mayors Barce-
lona, Editorial "Labor", Ed. 1976.
- MANUAL DE ORTODONCIA., Moyers. Robert.E, Buenos Aires Editorial "Mundi",
Ed. 1979.
- TECNICAS DE ORTODONCIA DE MOLLIN., Monti. A.E. y otros. Buenos Aires --
Editorial "Mundi". Ed' 1968.
- TECNICAS Y TRATAMIENTOS CON LIGERAS FUERZAS APLICABLES., Jarabak, Joseph
R., Saint Louis: C.V Mosby Company 1972.
- PEQUEROS MOVIMIENTOS EN NIÑOS., Joseph M. Sim., Editorial "Mosby" Ed. --
1980.