

24' 352

**UNIVERSIDAD NACIONAL AUTONOMA DE MEXICO**

**FACULTAD DE ODONTOLOGIA**

**TESIS DONADA POR  
D. G. B. - UNAM**

**MEDIDAS PREVENTIVAS  
EN  
ODONTOPIEDIATRIA**

**T E S I S**  
QUE PARA OBTENER EL TITULO DE  
**CIRUJANO DENTISTA**  
**P R E S E N T A**

**OLGA ELENA GALINDO RODRIGUEZ**

**México, D. F.**

**1981**



Universidad Nacional  
Autónoma de México

Dirección General de Bibliotecas de la UNAM

**Biblioteca Central**



**UNAM – Dirección General de Bibliotecas**  
**Tesis Digitales**  
**Restricciones de uso**

**DERECHOS RESERVADOS ©**  
**PROHIBIDA SU REPRODUCCIÓN TOTAL O PARCIAL**

Todo el material contenido en esta tesis esta protegido por la Ley Federal del Derecho de Autor (LFDA) de los Estados Unidos Mexicanos (México).

El uso de imágenes, fragmentos de videos, y demás material que sea objeto de protección de los derechos de autor, será exclusivamente para fines educativos e informativos y deberá citar la fuente donde la obtuvo mencionando el autor o autores. Cualquier uso distinto como el lucro, reproducción, edición o modificación, será perseguido y sancionado por el respectivo titular de los Derechos de Autor.

## I N D I C E

### INTRODUCCION.

#### CAPITULO I. PREPARACION DE CAVIDADES EN DIENTES PRIMARIOS.

DIFERENCIAS HISTOLOGICAS ENTRE DIENTES PRIMARIOS  
Y SECUNDARIOS:

- PULPA.
- CORONA.
- ESMALTE Y DENTINA.

CONSIDERACIONES MORFOLOGICAS EN LA PREPARACION  
DE CAVIDADES EN DIENTES PRIMARIOS:

- PRIMER MOLAR SUPERIOR.
- SEGUNDO MOLAR SUPERIOR.
- PRIMER MOLAR INFERIOR.
- SEGUNDO MOLAR INFERIOR.
- PREPARACIONES M. O. D.

PREPARACION DE CAVIDADES EN DIENTES INCISIVOS Y  
CANINOS PRIMARIOS:

- AMALGAMA O RESINAS COMPUESTAS.
- RESTAURACION CON BANDAS.
- FALLAS MECANICAS EN LA PREPARACION DE CAVIDADES.

#### CAPITULO II. TERAPIA PULPAR EN DIENTES PRIMARIOS.

RECUBRIMIENTO PULPAR INDIRECTO:

- INDICACIONES .
- TECNICA.

RECUBRIMIENTO PULPAR DIRECTO:

- INDICACIONES.
- TECNICA.

PULPOTOMIA.

PULPOTOMIA CON SOLINGOESTIL.

- INDICACIONES .

- TECNICA.

PULPOTOMIA CON HIDROXIDO DE CALCIO:

- INDICACIONES.

- TECNICA.

- CONTRAINDICACIONES (FORMOCRESOL E HIDROXIDO DE CALCIO).

PULPECTOMIA:

- INDICACIONES.

- TECNICA.

CAPITULO III. CORONAS DE ACERO CROMO Y CORONAS DE POLICARBONATO:

- INDICACIONES.

CORONAS DE ACERO INOXIDABLE EN POSTERIORES:

- TECNICA.

CORONAS DE ACERO INOXIDABLE EN ANTERIORES:

- TECNICA.

CORONAS DE POLICARBONATO EN ANTERIORES:

- TECNICA.

CAPITULO IV. EFECTOS DE LA PERDIDA PREMATURA DE LOS --  
DIENTES PRIMARIOS:

- FUNCIONES DE LOS DIENTES PRIMARIOS.

FUERZAS QUE ACTUAN SOBRE LOS DIENTES:

- FUERZAS OCLUSALES.

- FUERZAS MUSCULARES.

- FUERZAS ERUPTIVAS.

EFFECTO DE LA PERDIDA PREMATURA DE LOS MOLARES:

- PERDIDA PREMATURA DEL SEGUNDO MOLAR PRIMARIO INFERIOR.

- PERDIDA PREMATURA DEL PRIMER MOLAR PRIMARIO INFERIOR.
- PERDIDA PREMATURA DEL SEGUNDO MOLAR PRIMARIO SUPERIOR.
- PERDIDA PREMATURA DEL PRIMER MOLAR PRIMARIO SUPERIOR.
- PERDIDA PREMATURA DE DIENTES PRIMARIOS ANTERIORES.

CAPITULO V. MANTENEDORES DE ESPACIO.

- INDICACIONES.
- CONTRAINDICACIONES.
- REQUISITOS DE UN MANTENEDOR DE ESPACIO.
- TIPOS DE MANTENEDORES DE ESPACIO Y USO.

CAPITULO VI. MANTENEDORES DE ESPACIO FIJOS.

- BANDAS.
- TECNICAS .
- INDICACIONES.
- ARCO LINGUAL.
- TECNICA .
- INDICACIONES.

CAPITULO VII. MANTENEDOR DE ESPACIO BILATERAL.

- INDICACIONES.
- TECNICA.

CAPITULO VIII. PLANO INCLINADO ANTERIOR.

- INDICACIONES.
- TECNICA.

CAPITULO IX. RETENEDOR DE WALLEY.

- INDICACIONES.
- DISEÑO.
- CONCLUSIONES.
- BIBLIOGRAFIA.

## I N T R O D U C C I O N

Puede considerarse la odontología infantil como el servicio más necesitado, y sin embargo, el más olvidado entre los servicios que presta el dentista. El valor de este servicio nunca será suficientemente ponderado ya que un tratamiento odontológico poco adecuado o insatisfactorio realizado en la niñez, puede dañar permanentemente el aparato masticatorio, dejando al individuo con muchos de los problemas dentales hoy en día tan comunes en la población adulta.

Cuando un dentista asume la responsabilidad de trabajar con niños, debe prever que la tarea le resultará algo difícil, ya que practicar una odontología para niños no es fácil.

La odontología para niños requiere algo más que conocimientos dentales comunes, puesto que se está trabajando con organismos en período de formación. Tan solo en los niños se encuentra este crecimiento y desarrollo rápidos donde los individuos están en constante cambio.

La odontología para niños trata generalmente de la prevención. En realidad no hay ninguna fase importante de este cambio que no sea preventiva en su perspectiva más amplia. Desde este punto de vista, la odontología pediátrica es en verdad un servicio de dedicación, puesto que la prevención es siempre la meta final de la ciencia médica en su totalidad.

## CAPITULO I.

### PREPARACION DE CAVIDADES EN DIENTES PRIMARIOS

Como la operatoria dental abarca generalmente la mayoría de los procedimientos del tratamiento dental en los niños, el odontólogo debe comprender los principios básicos de la preparación de cavidades en los dientes primarios. También debe observar que algunos de los principios recomendados para la preparación de cavidades en los dientes primarios pueden aplicarse en los dientes permanentes jóvenes.

### DIFERENCIAS HISTOLOGICAS ENTRE DIENTES PRIMARIOS Y SECUNDARIOS

#### a). PULPA:

- La proporción de pulpa coronaria es mayor en los dientes primarios que en los permanentes. Debido al tamaño relativamente mayor de la pulpa temporal, los cuernos pulpares son más largos y están más cerca a la unión amelo-dentinaria.

- Como la forma de la pulpa de los dientes primarios se asemeja a la de sus respectivas coronas, generalmente se encuentra un cuerno pulpar debajo de cada cúspide. Cuando el odontólogo prepara una cavidad en la superficie oclusal de un molar primario debe limitar su forma y no extenderla más allá de las fosas y fisuras, disminuyendo en esa forma la posibilidad de una exposición pulpar mecánica.

- Los cuernos mesiales de la pulpa de dientes primarios son de mayor tamaño que los cuernos distales, por lo tanto, los primeros se encuentran más cerca a la superficie del diente. Esto se nota especialmente en el primer molar primario inferior, en donde la exposición pulpar de dicho cuerno podría ocurrir si el operador no tiene en cuenta la relación pulpa-corona.

b). CORONA:

— Las superficies bucales y linguales de los molares primarios convergen a medida que se acercan a la superficie oclusal, lo cual proporciona una superficie oclusal estrecha y una base relativamente amplia.

— Durante la preparación de una cavidad para amalgama en superficie proximal, las paredes bucal y lingual de la misma deben ser paralelas al contorno externo del diente. Esta forma en la superficie proximal de la cavidad permite que los bordes de la restauración terminada queden en áreas de fácil limpieza.

— Los puntos de contacto entre los molares primarios son relativamente amplios y aplanados.

— Las fosas y fisuras oclusales de los dientes primarios no son tan profundas ni tan extensas como las de los dientes permanentes.

— Hay un estrechamiento cervical.

— Los dientes primarios exhiben abultamientos característicos bucales y linguales.

ESMALTE Y DENTINA:

— Aunque el esmalte de los dientes permanentes tiene el doble del espesor de los dientes primarios, no existen diferencias apreciables en el contenido mineral. El menor espesor de esmalte en los dientes primarios permite preparar las cavidades en menor tiempo.

— La preparación de las cavidades en los dientes primarios son relativamente superficiales y únicamente requirieron una extensión de medio milímetro dentro de la dentina.

— En los dientes primarios, los prismas del esmalte del tercio gingival se extienden oclusal e incisalmente desde la unión dentino-amélica. Por lo tanto, no es necesario un biselado en el piso gingival en las cavidades compuestas.



## CONSIDERACIONES MORFOLOGICAS EN LA PREPARACION DE CAVIDADES EN DIENTES PRIMARIOS

### MOLARES PRIMARIOS:

#### PRIMER MOLAR SUPERIOR

La preparación de cavidades en el primer molar superior (MO, DO y DO) puede considerarse en forma similar a aquellas recomendadas para premolares superiores.

#### SEGUNDO MOLAR SUPERIOR

La preparación de cavidades (MO, C, DO, OL y L para el tubérculo de Carabelli) en el segundo molar superior debe considerarse en forma similar a la del primer molar permanente superior. El reborde transversal en la superficie oclusal es relativamente mayor; el contorno de la cola de milano oclusal en una cavidad de Clase II debe llegar solamente hasta el reborde transversal. Este se atraviesa únicamente cuando está socavado por caries.

#### PRIMER MOLAR INFERIOR

—La anatomía del primer molar inferior hace que la preparación de cavidades en este diente sea difícil. La más utilizada es la DO. La medida bucolingual de la corona de este molar a nivel del tercio gingival es considerablemente mayor en mesial que en distal. Tomando en cuenta esto, el contorno de la cavidad DO debe hacerse cuidadosamente, porque las paredes marginales pueden quedar muy delgadas y el istmo muy estrecho. Existe un reborde transversal en la superficie oclusal del primer molar inferior, el cual se debe considerar en la misma forma que el reborde transversal del molar superior. Por debajo de las cúspides mesio-bucal y mesiolingual se encuentran relativamente cercanas las extensiones de los cuernos pulpaes respectivos. Si durante la preparación de una cavidad se cruza el reborde transversal, se aumenta la irritación pulpar y los riesgos de una exposición mecánica son mayores, a la vez que se debilita el diente.

Si se presenta caries en ambas fosas oclusales es preferible hacer restauraciones individuales, especialmente en dientes con un reborde transversal definido y pronunciado. Si existe caries en las superficies mesial y distal se debe colocar una corona de acero inoxidable más bien que una preparación MOD o dos preparaciones Clase II independientes.

#### SEGUNDO MOLAR INFERIOR

La preparación de cavidades en el segundo molar inferior (MO, O, B y DO) se puede considerar en forma similar a la utilizada para los primeros molares permanentes inferiores, excepto en el caso de una fisura bucal exageradamente profunda. En este caso, la preparación de la cavidad puede ser independiente y su forma debe ser elíptica y paralela a la fisura.

#### PREPARACIONES MOD

Cuando existen lesiones proximales tanto en la superficie mesial o como en la superficie distal de cualquier molar primario, se debe colocar una corona de acero inoxidable. Estas y sus indicaciones se discutirán en un capítulo posterior.

#### PREPARACION DE CAVIDADES EN DIENTES INCISIVOS Y CANINOS PRIMARIOS

##### AMALGAMA O RESINAS COMPUESTAS:

Cuando existen lesiones proximales de un tamaño moderado en los incisivos o en los caninos primarios, debe modificarse la preparación típica de la clase III con el fin de proveer una mayor retención para la amalgama de plata o para la resina compuesta. Se puede obtener un mayor volumen del material de obturación mediante la preparación de una cola de milano en la superficie lingual en los dientes superiores y una cola de milano en la superficie bucal en los inferiores. Esta modificación se puede calificar en la categoría de "forma de conveniencia".

La cola de milano no debe extenderse inicialmente más allá del tercio medio de la corona y debe estar limitada al cuello medio y cervical con el fin de disminuir la posibilidad de una exposición pulpar.

La porción proximal de la cavidad no debe prepararse con fresas de fisura. Se debe omitir la retención inicial adicional en las cavidades de I

dientes primarios anteriores, con el fin de no socavar exageradamente el ángulo incisal. La pared axial debe ser convexa con el fin de hacerla paralela al contorno externo del diente.

### RESTAURACION CON BANDAS

Cuando existen lesiones proximales o áreas extensas de calcificación localizadas en el tercio gingival de los dientes primarios anteriores, tanto superiores como inferiores, es preferible restaurarlos con resinas compuestas. Cuando éstas no se pueden colocar en forma apropiada, debe considerarse la restauración con bandas. Primero se adaptan al diente, se remueve en seguida la lesión de caries y se coloca a continuación una base de óxido de zinc y eugenol. La banda debe cubrir por completo la lesión.

Cuando se utiliza en los dientes superiores, se aconseja ajustar la parte incisal de la banda de tal manera que también quede adaptada a la gingival.

Se debe tener cuidado de dejar como mínimo un milímetro de la banda en la superficie labial. El margen gingival de la banda se debe extender por debajo del margen gingival libre. Se cimenta la banda a continuación. Esto es lo que se denomina "restauración a base de banda". Es útil en la restauración de caninos temporales, especialmente cuando la oclusión dificulta la colocación de una corona de acero inoxidable.

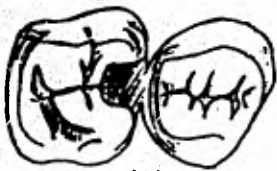
Cuando la lesión proximal se extiende hasta el ángulo incisal, se debe restaurar el diente con una corona de policarbonato o con una de acero inoxidable.

### FALLAS MECANICAS EN LA PREPARACION DE CAVIDADES

1. Una extensión inapropiada en áreas relativamente inmunes es una invitación a la caries recurrente. Extienda la preparación de la cavidad a puntos y fisuras potencialmente susceptibles a las caries.
2. Un esmalte socavado y sin soporte se fractura con facilidad dando como resultado márgenes defectuosos. Remueva con cincoles el esmalte sin soporte.

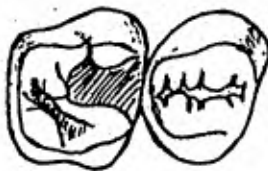- C. Si el istmo oclusal es estrecho se puede fracturar con facilidad bajo las fuerzas de oclusión normales con pérdida de la restauración proximal. El istmo oclusal debe ser más amplio en los dientes primarios que en los permanentes.
- D. Un ángulo agudo axio pulpar disminuye el espesor de la amalgama a nivel de la unión ocluso-proximal. Una amalgama delgada se fractura con facilidad bajo condiciones masticatorias normales y causa pérdida de la porción proximal de la restauración. El ángulo axio pulpar debe redondearse para aumentar el espesor y la resistencia de la restauración en ese punto.
- E. Las amalgamas carecen de resistencia en los bordes. Un borde delgado y agudo se fractura con facilidad. Por lo tanto las paredes proximales deben hacerse en ángulo recto con respecto a la superficie del esmalte.
- F. Una forma de retención inadecuada (porque carece de cola de milano oclusal y de ranuras proximales) puede producir el desplazamiento de la restauración.

(Ver figuras siguientes)



(A)

Extensión inadecuada a áreas inmunes



(B)

2. Si no se remueve el esmalte sin soporte, se fracturará y los márgenes de la amalgama serán defectuosos



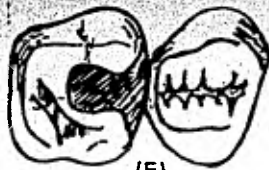
(C)

Un istmo oclusal estrecho causa la fractura de la amalgama, la pérdida de la porción proximal y caries recurrente.



(D)

4. Si el ángulo axio pulpar de la cavidad es agudo, la amalgama se fractura. Recuerde que es necesario redondearlo.



(E)

El istmo proximal muy amplia. Los bordes de la amalgama son poco resistentes, por lo tanto, es necesario terminarlos en ángulo de 90 grados en relación con el esmalte.



(F)

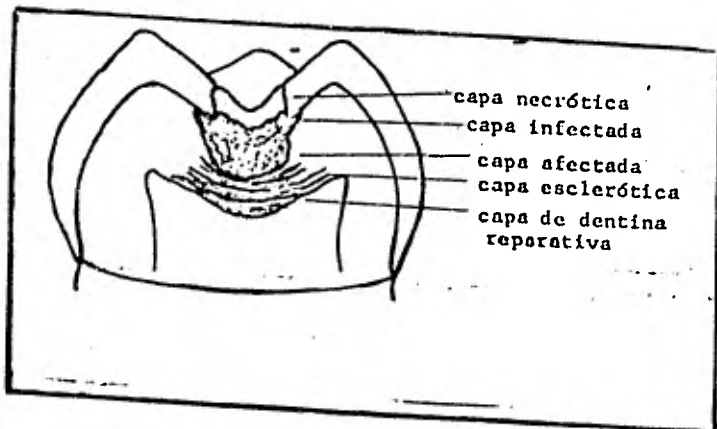
6. Forma de retención inadecuada. La falta de una cola de milano oclusal facilita el desplazamiento de la amalgama.

### TERAPIA PULPAR EN DIENTES PRIMARIOS.

A pesar de los programas de prevención a nivel de consultorio odontológico y de la fluoruración de las aguas, el odontólogo encontrará dientes con caries profundas, que envuelven la pulpa o dientes que han sido traumatizados. El odontólogo debe poseer un conocimiento completo de la biología pulpar, con el fin de tratar estos dientes en forma apropiada, eficiente y confortable para el paciente. Se puede considerar a la terapia pulpar como un procedimiento que coloca una barrera para prevenir infecciones posteriores, al mismo tiempo que elimina y controla el proceso infeccioso presente.

#### Lesión en la dentina y los mecanismos de defensa.

La lesión en la dentina (fig. siguiente) posee tres zonas anatómicas: 1) la zona superficial, necrótica con la placa bacteriana, 2) una zona infectada desmineralizada la cual contiene muchas bacterias en los túbulos (tanto bacterias grampositivas como gramnegativas), y 3) una zona más profunda desmineralizada (afectada) que se encuentra prácticamente libre de bacterias. Estas zonas son de importancia durante el tratamiento de lesiones profundas de caries. Hay que recordar que el proceso de desmineralización precede a la infección.



La pulpa responde ante el proceso de la caries de dos maneras. - En la primera, los túbulos dentinales responden a los productos tóxicos y al ácido mediante la producción de dentina esclerótica, la cual disminuye considerablemente el diámetro del túbulo y algunas veces -- llega a obstruirlo en forma total. Este mecanismo de defensa biológica trata de disminuir el proceso de la caries, mediante el depósito adicional de material calcificado y debe considerársele como la primera línea de defensa ya que provee tiempo adicional para que el segundo mecanismo de defensa se presente: la formación de dentina reparativa.

A medida que los odontoblastos reciben el estímulo de la lesión que avanza, la pulpa responde mediante el depósito de dentina reparativa por debajo de los túbulos afectados. Este mecanismo de defensa intenta crear una pared de dentina entre la lesión y la pulpa. El tipo de dentina reparativa que se forme depende de la severidad del estímulo. Por medio del estímulo ligero, la dentina reparativa que se forma es regular y bien calcificada. Cuando se trata de un estímulo severo, la reacción puede variar entre un depósito de dentina irregular o simplemente la ausencia total de esta respuesta.

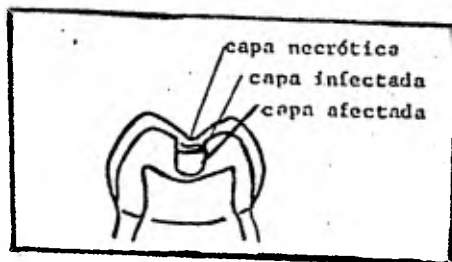
#### Recubrimiento pulpar indirecto.

##### Indicaciones.

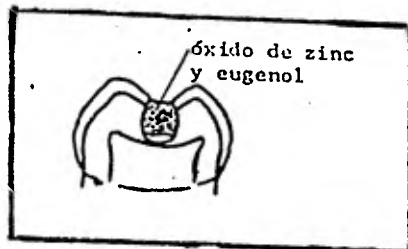
Un diente con una lesión de caries profunda representa una exposición pulpar en potencia. El odontólogo puede producir exposiciones pulpares cuando remueve toda la dentina blanda y manchada (desmineralizada). En estos casos, el diente se puede tratar mediante un recubrimiento pulpar indirecto. Esta técnica requiere un juicio clínico sagaz y al mismo tiempo habilidad clínica.

Técnica.- Si el odontólogo piensa que existe una exposición pulpar en potencia, el diente debe aislarse con el dique de goma, después de anestesiarse. La lesión debe abrirse con una fresa redonda número 6, para remover el esmalte que se encuentre sin soporte y al mismo tiempo toda la dentina infectada a nivel de la unión amelo-dentinaria. La den

tina afectada sólo se remueve en forma parcial con la fresa redonda, dejando una zona sobre el área de la exposición potencial. (Figura siguiente). Es preferible una fresa a una cucharilla, porque hay mejor control cuando se utiliza la fresa al remover la dentina desmineralizada. La cucharilla tiende a remover gran cantidad de dentina, muchas veces más de la que se desea y produce la exposición que el odontólogo trata de evitar.



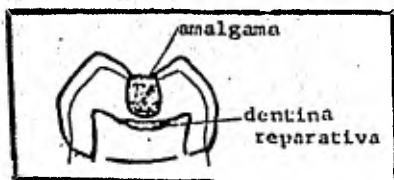
Después de remover toda la dentina infectada y parte de la que está afectada, se coloca óxido de zinc y eugenol o hidróxido de calcio sobre la zona de dentina desmineralizada. Se sella luego la cavidad con óxido de zinc y eugenol por cuatro a seis semanas. Figura siguiente.



Después de este lapso de tiempo, la dentina afectada se debe encontrar remineralizada (más dura y de un color más oscuro). A pesar de que no es necesario inspeccionar esta dentina afectada, se sugiere examinar nuevamente aquellos dientes en los cuales se intenta el procedimiento por primera vez. Esto le permitirá al odontólogo hacer una evaluación de su técnica y verificar los resultados



del tratamiento, con el fin de obtener confianza en el mismo. La restauración permanente (corona, amalgama o incrustación) se puede colocar después de cuatro a seis semanas. (Figura siguiente).



El fundamento biológico del éxito del recubrimiento pulpar directo descansa en los hallazgos relacionados con el hecho de que la dentina remineralizada, se encuentra prácticamente libre de bacterias y que los odontoblastos son capaces de depositar dentina reparativa, cuando se elimina la fuente productora de ácidos u otros productos tóxicos.

Es importante sellar completamente la lesión. El tratamiento no tendrá éxito si la infección se presenta de nuevo. Debe mencionarse que el tratamiento es efectivo tanto en dientes temporales como en dientes permanentes.

También es importante considerar que no es conveniente irritar el tejido pulpar más allá de lo estrictamente necesario. Por lo tanto, hay que ser muy cuidadoso durante la remoción de la dentina infectada y la porción de la dentina afectada. Las zonas necróticas e infectadas no son vitales y además son bastante superficiales. La dentina afectada, además de ser vital, es la zona más amplia. La remoción exagerada de dentina afectada puede traumatizar la pulpa y al mismo tiempo crear una exposición pulpar.

Parece que la droga colocada en contacto con la dentina desmineralizada no es un factor primordial. Se considera preferible la utilización del óxido de zinc y eugenol, en vez del hidróxido de calcio, por cuanto el primero es un agente sedante y posee además algunas pro

propiedades antibacterianas. A pesar de que el hidróxido de calcio posee propiedades capaces de estimular el depósito de dentina reparativa, no se necesita en realidad este estímulo, que ya ha surgido como resultado del proceso de la caries dental. Por otra parte, el óxido de zinc y eugenol, permite que este proceso continúe hasta que se forma una dentina calcificada por debajo de la lesión. El período de cuatro a seis semanas es el tiempo en que se deposita con más rapidez la dentina reparativa. La cantidad que se deposita disminuye desde ese momento. Este procedimiento no debe intentarse cuando existen señas de que la pulpa se encuentra obviamente infectada.

### RECUBRIMIENTO PULPAR DIRECTO

#### INDICACIONES:

El uso cada vez más popular del recubrimiento pulpar indirecto se ha traducido en una disminución del uso del recubrimiento pulpar directo.

Es común la práctica de una pulpotomía cuando un recubrimiento pulpar indirecto no se puede efectuar. El recubrimiento pulpar directo, prácticamente se encuentra limitado a los casos de dientes anteriores traumatizados con una exposición mínima y de corta duración.

#### TECNICA:

La técnica para el recubrimiento pulpar directo es la siguiente:

1. Anestesie el diente y aisle el campo operatorio con el dique de goma.
2. Limpie la pulpa expuesta con agua destilada estéril y séquela con toallas de algodón.
3. Aplique hidróxido de calcio blando sobre la pulpa expuesta.
4. Selle y proteja con óxido de zinc y eugenol y una banda o corona de acero inoxidable.
5. Inspeccione el sitio de la exposición después de un período de seis a ocho semanas con el fin de determinar el grado de formación del puente dentinal. Si la cicatrización es completa, el diente puede ser restaurado de acuerdo a las necesidades. Si el proceso de cicatrización es incompleto se recomienda irrigar de nuevo el sitio de la exposición.

con agua estéril y tratar nuevamente con hidróxido de calcio. Generalmente no se utiliza el recubrimiento pulpar directo en dientes primarios debido al éxito que se obtiene con la pulpotomía a base de formocresol. En dientes permanentes con exposición con caries, el estado de inflamación de la pulpa es difícil de determinar. En consecuencia, se recomiendan pulpotomías en estos casos por cuanto es bastante probable que el sitio de amputación esté localizado a nivel de tejido pulpar sano.

En forma experimental se han intentado recubrimientos pulpares directos con formocresol; sin embargo, no existe suficiente evidencia para recomendar su procedimiento en forma rutinaria.

La pulpotomía no debe intentarse cuando existen señas evidentes y obvias de que la porción coronal del tejido pulpar se encuentra infectado. No existe ninguna prueba que indique la necesidad de este procedimiento en la dentición primaria.

#### PULPOTOMIA:

La amputación de la porción coronal de la pulpa a nivel de la entrada de los conductos radiculares, es un procedimiento común en dientes primarios y en dientes permanentes inmaduros. En la actualidad existen los medicamentos que gozan de amplia popularidad: el formocresol, cuyo uso está generalmente limitado a los dientes primarios; y el hidróxido de calcio para los dientes permanentes. En la actualidad existen varias investigaciones relacionadas con el uso de formocresol en dientes permanentes.

#### PULPOTOMIA CON FORMOCRESOL

##### INDICACIONES:

La pulpotomía con formocresol se considera, en la actualidad, como una forma de tratamiento pulpar vital. Antes se consideraba al uso del formocresol como un tratamiento no vital, debido a sus propiedades de fijación del tejido. A pesar de que el tejido pulpar cercano al sitio de amputación sufre fijación, su parte apical permanece vital.

Estudios histológicos revelan la existencia de tres zonas fácilmente

observables: 1) La primera zona está próxima al sitio de amputación y es una zona de fijación. En ella, a pesar de observarse células, no existe actividad celular. Dichas células se encuentran en un estado de fijación. 2) La zona siguiente se denomina zona pálida, caracterizada por la pérdida de algunos detalles celulares y por una falta de actividad celular. 3) La tercera zona se caracteriza por la presencia de células inflamatorias crónicas. Las partes apicales más profundas del tejido pulpar aparecen a veces como un "tejido normal" o como una "infiltración de tejido de granulación".

#### TECNICA:

En general se utilizan dos técnicas con el formocresol: la de una cita o "cinco minutos" y la de "siete días" o técnica de dos citas. Las técnicas son denominadas de acuerdo con el tiempo que la torunda de algodón con el formocresol permanece en contacto con el tejido pulpar.

Para la técnica de "cinco minutos" se utiliza una torunda de algodón saturada con formocresol, la cual se coloca en contacto con los muñones pulpares durante un período de cinco minutos. Después de este tiempo, la cámara pulpar se obtura con óxido de zinc y eugenol. No es necesario colocar formocresol en la mezcla de óxido de zinc y eugenol.

En la denominada técnica de "siete días" se utiliza una torunda de algodón húmeda (de la cual se ha removido todo exceso de formocresol), que se coloca en contacto con los muñones pulpares aproximadamente durante siete días. En los dientes con pulpa necrótica se deben limpiar y sellar la cámara y la parte de los conductos radiculares de fácil acceso antes de colocar la torunda de formocresol, la cual se remueve después de siete días y procediéndose a obturar la cámara y la porción accesible de los conductos radiculares con óxido de zinc y eugenol. Existe alguna controversia sobre la necesidad de aplicar formocresol durante siete días.

Una indicación de la técnica de siete días ha sido usarla en dientes en los cuales se sospecha que la infección ha sobre pasado el sitio de la amputación. Esta técnica se utiliza especialmente en dientes prima--

ios con uno o más conductos con pulpa necrótica.

El éxito clínico extraordinario del formocresol ha sido atribuido a su potente capacidad bactericida. El éxito de la terapia pulpar depende del control, eliminación y prevención de la infección.

### PULPOTOMIA CON HIDROXIDO DE CALCIO

#### INDICACIONES:

Desde el punto de vista "biológico", la pulpotomía con hidróxido de calcio parece ser excelente. Sin embargo, los dientes deben seleccionarse cuidadosamente, si se desea obtener éxito. El sitio de la amputación debe estar libre de infección pues las propiedades antibacterianas del hidróxido de calcio son bastante limitadas. El propósito de la droga es estimular la producción de dentina reparativa para sellar la pulpa del medio ambiente externo. El alto pH de la droga irrita la pulpa de tal modo que las células mesenquimatosas indiferenciadas se transforman en odontoblastos, los cuales inician el depósito de dentina reparativa.

Las principales causas de fracaso con ésta técnica son el control parcial de la infección y las reabsorciones internas en los dientes primarios. La interpretación radiográfica de la formación del puente dentinario puede ser errónea en el sentido que, desde un punto de vista tridimensional, dicho puente puede ser incompleto, perforado en el centro y no total.

La cicatrización debe inspeccionarse para determinar la extensión del puente dentinario. Si éste resulta ser incompleto, hay que raspar el área y colocar hidróxido de calcio nuevamente.

Uno de los problemas concomitantes con una pulpotomía fracasada con hidróxido de calcio, es la dificultad que presenta un tratamiento de endonecrosis, debido al estrechamiento de los conductos radiculares en la zona próxima al sitio de amputación. Pueden darse casos en los cuales el conducto radicular se oblitere completamente.

#### TECNICA:

1. Anestesia y aisle el diente en el cual va a realizar el procedimiento.

- 2). Se remueve toda la lesión de caries y se descubre la cámara pulpar utilizando una fresa de fisura de punta redondeada.
- 3). Se amputa la porción coronal del tejido pulpar hasta el nivel de la entrada de los conductos radiculares, utilizando una cucharilla afilada. El uso de una fresa para el procedimiento de amputación puede llevar a una perforación del piso de la cámara pulpar, al desgarramiento del tejido pulpar, a la extirpación inadvertida de la totalidad del tejido pulpar o a un implante de restos de dentina en el tejido pulpar.
- 4). Limpie la cámara pulpar con agua destilada estéril y controle la hemorragia con torundas de algodón.
- 5). Coloque el medicamento sobre los muñones pulpares.
- 6). Selle el medicamento (formocresol o hidróxido de calcio) en la cámara pulpar con óxido de zinc y eugenol.
- 7). Remueva el formocresol después del período de tiempo apropiado y selle la cámara con óxido de zinc y eugenol. En los casos de pulpotomía con hidróxido de calcio se debe examinar la respuesta en el sitio de la exposición, para determinar si existe un sellado completo del resto del tejido pulpar, mediante una barrera calcificada y luego debe sellarse la cavidad con óxido de zinc y eugenol.
- 8). Coloque la restauración permanente (generalmente una corona de acero inoxidable).

#### CONTRAINDICACIONES

##### PULPOTOMIA CON FORMOCRESOL:

Existen varias contraindicaciones para la pulpotomía con formocresol. Ninguna se puede considerar como absoluta y todas requieren una cuidadosa evaluación clínica.

En general, no se debe proceder a una pulpotomía con formocresol cuando:

1. El diente no se puede restaurar fácilmente. Antes de proceder a cual

quier tipo de tratamiento pulpar, el odontólogo debe considerar la restauración del diente de acuerdo con el tipo y la dificultad que presente el diente a tratar. Los dientes que no puedan repararse, deben extraerse, aunque pueda hacerse un tratamiento pulpar exitoso.

2. Existen patologías severas tanto periapicales como intra-radiculares. Si la radiografía muestra que más de la mitad del hueso alveolar de soporte está destruido, el pronóstico es dudoso. En esas circunstancias, debe considerarse bien la extracción del mismo o el tratamiento rutinario de endodoncia.

A pesar de que en algunos casos tratados con formocresol ha desaparecido la lesión periapical o radicular. Las condiciones existentes en el área periapical no han sido descritas. Un examen cuidadoso de la radiografía parece indicar la desaparición completa de la lesión.

3. Sólo existe la mitad de la raíz del diente primario, como resultado del proceso normal de exfoliación o si se presentan reabsorciones atípicas en la superficie externa del diente. No debe intentarse un tratamiento pulpar si el diente va a permanecer en la boca durante un período de seis meses o si la falta de huesos de soporte es exagerada. Además, algunos casos que presentan reabsorción atípica asociada con patología pulpar, puede acelerar el proceso de exfoliación del diente primario.

#### PULPOTOMIA CON HIDRÓXIDO DE CALCIO

Las mismas contraindicaciones que se señalan para la pulpotomía con formocresol, pueden aplicarse aún con mayor rigidez a la pulpotomía con hidróxido de calcio. No puede intentarse una pulpotomía con esta droga si, a juicio del odontólogo, la infección ha progresado más allá del sitio de amputación. Aun cuando no existe un método determinado para detectar la extensión de la infección, generalmente se puede afirmar que si la pulpa está expuesta por más de 72 horas y además sangra profusamente, no está en condiciones para una pulpotomía. En dientes permanentes con una raíz completamente formada, se

recomienda proceder al tratamiento rutinario de los conductos, debido a su mayor éxito, cuando se compara con las pulpotomías. Si la pulpotomía falla, generalmente el tratamiento radicular es más difícil.

### PULPECTOMIA

#### INDICACIONES:

En forma reciente se ha venido preconizando el uso de las pulpectomías para dientes primarios con pulpa necrótica o degenerativas. Ha sido recomendado especialmente en segundos molares primarios, antes de la erupción del primer molar permanente. Cierto que debe instituirse alguna medida que evite la extracción del segundo molar temporal por lo menos hasta la erupción del primer molar permanente, sin embargo, la técnica requerida para una endodoncia demanda mayor tiempo que la técnica de dos citas (siete días), pulpotomía con formocresol. Parece razonable sugerir que si fracasa la técnica de dos citas, se intente la pulpectomía para tratar de preservar el diente. Aun cuando no es deseable, ni es biológicamente posible dejar tejido necrótico en los conductos radiculares, parece que el éxito de la denominada técnica de siete días en dientes con pulpas necróticas, se debe a que este material se vuelve inocuo, por acción de la droga.

Aparentemente, la cicatrización es exitosa y puede deberse en parte a la fijación y desinfección de este material. Probablemente las defensas orgánicas naturales desempeñan un papel, al permitir que cicatrice alrededor del diente sin contratiempos. Aparentemente, esto también es cierto cuando los conductos no pueden limpiarse adecuadamente con limas. Además, con esta técnica no existe el peligro de presionar material necrótico en forma inadvertida más allá del ápice. Aunque no existen datos estadísticos, hasta el momento se ha estimado que el tratamiento de pulpas necróticas en proceso de degeneración, a base de formocresol y con la técnica de dos citas, es exitoso en un 60 ó 70 % de los casos.

El criterio para seleccionar dientes para pulpectomía se basa en:

- 1.- Que el diente sea de fácil restauración.
- 2.- La presencia de una buena estructura de soporte radicular.



3.- Que sea factible detectar en forma fácil la presencia de los conductos radiculares.

4.- Patología periapical severa.

Existen dificultades cuando se intenta la pulpectomía en dientes primarios, principalmente en los dientes posteriores. Las dificultades que pueden encontrarse son:

1. Conductos radiculares demasiado estrechos

Los conductos radiculares en los molares temporales tienen generalmente forma de cinta y no son fáciles de alcanzar con las limas. Esto puede interferir con una buena instrumentación bio-mecánica de los conductos y a la vez interferir con un sellado apropiado de los mismos. En los dientes anteriores generalmente esto no es un problema.

2. Perforación de la raíz debido a la curvatura de la misma.

Buscando una buena limpieza biomecánica es factible remover una cantidad exagerada de estructura radicular en el área del conducto, lo cual puede traducirse en una perforación.

Por lo general, esto tampoco presenta problemas en los dientes anteriores.

3. Desinfección inadecuada de los numerosos conductos accesorios en los dientes primarios.

Esto puede hacer que el tratamiento fracase.

4. Sellado adecuado de los conductos.

Como el óxido de zinc y eugenol puede ser utilizado para obturar los conductos y es un material reabsorbible, es necesario colocar esta pasta en forma cuidadosa dentro de los canales. Generalmente estos no quedan suficientemente llenos, porque es difícil determinar la cantidad apropiada de material que debe utilizarse. Esto puede resultar a causa de la dificultad en ampliar en forma suficiente el conducto o a que éste sea demasiado estrecho cerca del ápice, lo cual impide que la pasta llegue a dicha área. En algunos casos, la pasta es forzada más

allá del ápice.

### TECNICA:

La técnica para relizar la terapia radicular de un diente primario anterior, es la misma que se usa para un diente permanente. Se hace una mezcla espesa de óxido de zinc y eugenol, se forma con ella un cono de extensión adecuada, se cubre con una crema o pasta más blanda del mismo material y luego se coloca en el conducto.

En los molares primarios, las limas se pueden utilizar en dirección buco-lingual con el fin de mantener la forma elíptica de los canales. El uso de las limas se facilita mecánicamente cuando se sostienen en un instrumento especial denominado "portalima".

Después de limpiar los conductos debe aplicárseles dentro una crema a base de óxido de zinc y eugenol, utilizando un léntulo. Algunos autores han recomendado que se agregue formocresol en la mezcla de óxido de zinc y eugenol, pero el efecto que esta mezcla puede tener sobre la reabsorción normal de las raíces no está establecido. Por consiguiente, se sugiere que no se utilice formocresol incorporado en el óxido de zinc y eugenol, por cuanto esto puede retrasar la exfoliación natural de los dientes primarios.

En dientes permanentes con una formación radicular completa, se recomienda la técnica rutinaria de endodencia. En aquellos dientes permanentes con una formación radicular incompleta - lo que dificulta el sellado periapical- se recomienda la denominada técnica de apexificación o técnica de Frank.

Esta técnica basa su éxito en una buena instrumentación biomecánica y en la desinfección del conducto radicular. El objetivo del tratamiento es estimular la formación de tejidos calcificados de reparación en el ápice con el fin de obtener un buen sellado apical mediante la técnica convencional de endodencia.

La técnica consiste en la limpieza biomecánica del conducto radicular

y a continuación la obturación del mismo con una pasta de hidróxido de calcio y paramonoclorofenol alcanforado. Este medicamento es sellado en el canal durante seis semanas. Si el ápice todavía no está preparado para un tratamiento convencional de endodencia, debe lavarse el medicamento del canal y colocar una mezcla fresca del mismo por otro período de seis semanas. Esto debe repetirse hasta que el conducto radicular se encuentre listo para un relleno con puntas de gutapercha o de plata.

## CAPITULO III.

CORONAS DE ACERO INOXIDABLE Y CORONAS DE POLICARBONATO

Con frecuencia, el odontólogo necesita restaurar dientes primarios o dientes permanentes jóvenes excesivamente destruidos por el proceso de la caries dental. La restauración de amalgama se encuentra contraindicada en mucho de estos dientes, por falta de estructuras sanas de soporte y porque en algunos casos las cúspides se encuentran socavadas como resultado del proceso extensivo de la caries. Las coronas de acero inoxidable y las coronas de policarbonato son efectivas para la restauración de estos dientes, siempre y cuando se utilice y coloque en forma apropiada.

REQUISITOS PARA SU USO.

Ante todo, el diente seleccionado para ser restaurado con una de estas coronas debe ser factible de restaurar. Es necesario remover en forma total el tejido cariado. El tejido pulpar debe encontrarse vital o haber sido tratado en forma exitosa con una pulpotomía o mediante una pulpectomía.

El tejido periodontal debe estar sano. Es necesario que en los dientes primarios exista suficiente tejido pulpar en la zona radicular y que por lo menos la mitad de la raíz no se haya reabsorbido. Se necesita una radiografía para determinarlo.

INDICACIONES:

En odontología infantil, estas coronas están indicadas para:

1. Restaurar dientes primarios y permanentes jóvenes excesivamente destruidos por la acción de la caries.
2. Restaurar molares primarios con caries que incluyan tres superficies o más. En este caso, la reducción o preparación del diente es menor que la requerida para una amalgama.
3. Restaurar molares primarios que han sido sometidos a tratamiento pul

par. Estos dientes tienden a volverse más frágiles o a resquebrajarse con facilidad y por lo tanto la corona de acero inoxidable previene su posible fractura.

4. Restaurar dientes primarios excesivamente destruidos por el ataque de caries rampantes o recurrentes.
5. Restaurar dientes primarios y permanentes jóvenes con hipoplasia.
6. Restaurar dientes primarios o permanentes jóvenes con anomalías hereditarias, tales como dentinogénesis imperfecta o amelogénesis imperfecta.
7. Restaurar dientes primarios y permanentes jóvenes en niños con defectos físicos o mentales cuando el factor higiene bucal es primordial.
8. Como una restauración intermedia o de emergencia en el tratamiento de dientes anteriores fracturados.
9. Como anclaje para aparatos fijos.

#### CORONAS POSTERIORES DE ACERO INOXIDABLE

Existen diferentes clases de coronas posteriores de acero inoxidable. Se pueden obtener en distintas formas y tamaños; algunas son festoneadas y otras no lo son. Las coronas festoneadas gozan de amplia popularidad, porque requieren menos tiempo para su adaptación. Sin embargo, en algunos casos se necesita un tallado final. Las coronas sin festón pueden ser empleadas cuando la lesión de caries se extiende subgingivalmente más allá de lo que el margen de las coronas festoneadas permite. Es posible hacer modificaciones en las coronas festoneadas en los casos de lesión de caries muy intensas.

#### TECNICA:

La primera etapa en la preparación del diente debe ser la administración de anestesia local, cuando sea necesario.

A continuación se reduce la superficie oclusal, de manera que quede un espacio de un milímetro a milímetro y medio, con el diente opuesto. La reducción oclusal debe hacerse con piedras de diamante enfriadas con

agua. También se puede utilizar una fresa de fisura en la pieza de mano de alta velocidad. Conserve la forma general de la superficie oclusal. Una superficie oclusal plana no permite una adaptación adecuada de la corona. Las elevaciones y depresiones oclusales se deben conservar, porque así se evita que la corona se mueva en una u otra dirección.

Es necesario verificar si en la oclusión existe suficiente asociación para la corona. Cerciórese de que las puntas de las cúspides del diente opuesto no se extienden más de un milímetro dentro de la fosa central de la superficie oclusal que ya se encuentra tallada. Recuerde que la reducción oclusal debe ser uniforme. No deje la parte distal demasiado alta porque ocasiona una mordida abierta.

La siguiente etapa es rebanar la superficie distal y mesial con fresas de diamante de forma apropiada; de esa manera se elimina el punto de contacto con el diente vecino. También se pueden utilizar discos de diamante o fresas de carburo # 700 ó # 699. Los cortes proximales deben llegar hasta el borde libre de la encía, con lo cual se expone el área cervical del diente. El margen gingival debe terminar en bisel (una línea final recta). Escalones en la preparación a nivel del margen gingival impiden que la corona se asiente en forma apropiada. Estos deben eliminarse.

Las paredes mesial y distal deben ser tan paralelas como sea posible. Una inclinación excesiva es indeseable, por cuanto la preparación pierde de esa manera parte de sus cualidades retentivas. Utilice un explorador para determinar si se han eliminado los puntos de contacto y la posible presencia de escalones en el margen gingival.

Existen áreas de retención exagerada en los dientes temporales, -- por debajo del margen gingival, debido a la contracción cervical que les es propia. Estas áreas son especialmente notorias en bucal de los molares temporales inferiores. Por lo tanto, para obtener una adaptación perfecta de la corona por debajo del margen gingival, es necesario reducir estas zonas apropiadamente pero no en forma completa, por

cuanto dichas áreas de retención son utilizadas para la adaptación de la corona. Es posible que sea necesario hacer alguna reducción en lingual, pero ésta debe ser mínima (del espesor del esmalte).

Se termina la preparación con un estudio cuidadoso de la misma, reduciendo cualquier área de retención o escalones en el margen cervical y redondeando finalmente todos los ángulos agudos presentes en la preparación.

Finalmente remueva la lesión de caries del diente.

#### Selección de la corona.

Las coronas de la "Unitek" ya vienen recortadas a una altura clínica promedio (no anatómica). En la mayoría de los casos, la corona se adapta aproximadamente a un milímetro por debajo del margen gingival, sin que sea necesario un recorte adicional en bucal o lingual. Debe recortarse un poco en la superficie mesial y distal, con el fin de eliminar una extensión exagerada en dichas áreas. Hay que tener cuidado de que el margen gingival de la corona cubra la extensión total de la lesión de caries.

Existe una amplia selección de coronas para los dientes primarios y los molares permanentes. Existen seis tamaños para cada diente: tanto para el superior como para el inferior, derecho o izquierdo. Cada corona está marcada en forma nítida con dos letras y un número para indicar el cuadrante y el tamaño. Por ejemplo: UR1, UR2, etc. Estas letras o denominaciones corresponden a las palabras en inglés "upper right". Estas coronas están hechas de manera que provean una anatomía funcional, poseen formas oclusales suaves, fisuras no muy profundas y una superficie oclusal amplia en sentido buco-lingual. Esto facilita la masticación y la higiene oral y al mismo tiempo disminuye interferencias oclusales con los dientes opuestos o con las coronas. Debido a la forma especial de estas coronas no es necesaria una reducción excesiva de la estructura del diente o darle una forma exagerada de campana. Existen tres maneras de seleccionar el -

tamaño apropiado de la corona:

1. Mida con un compás el espacio existente en sentido mesio-distal.
2. Mida la dimensión mesio-distal del diente sobre el cual se va a colocar la corona antes de iniciar su preparación.
3. Pruebe varias coronas hasta encontrar la más apropiada.

La corona seleccionada debe mantener la dimensión mesio-distal del diente que se desea restaurar, además de la relación oclusal. - Seleccione de la caja una corona equivalente al tamaño del diente. Generalmente se aconseja elegir al mismo tiempo el tamaño inmediato anterior y el tamaño inmediatamente posterior, para una selección más ajustada a la realidad.

#### Adaptación de la corona.

Es importante recordar que si se utilizan las coronas "Unitek", éstas están prefabricadas de tal manera que un milímetro de material quede localizado por debajo del margen libre de la encía, en un diente de tamaño promedio.

Nunca proceda a recortar inmediatamente el margen de la corona.

Cerciórese primero de la adaptación de la corona a nivel del margen gingival. En la mayoría de los casos no es necesario recortar - adicionalmente la corona. Si el tejido se torna blanquecino, cuando se coloca la corona en posición, esta isquemia indica que quedó sobre extendida y por lo tanto es necesario reducir el margen gingival hasta que la isquemia desaparezca. La reducción debe hacerse siguiendo el contorno gingival original. Otra alternativa es utilizar un explorador afilado y marcar sobre la corona la altura del margen gingival libre. Después de este intento de adaptación, la corona debe removerse utilizando una cucharilla de tamaño apropiado que se coloca en el margen gingival en el lado bucal. Ocasionalmente, las coronas de la "Unitek" son demasiado cortas y por lo tanto no cubren en forma comple



ta la corona clínica; esto se observa especialmente a nivel de los primeros molares primarios inferiores o en casos en que la caries es demasiado profunda a nivel subgingival. En esta circunstancia es -- preferible y recomendable una corona del tipo no-festoneada, como -- las producidas por la "Rocky Mountain".

Dichas coronas deben ser seleccionadas del tamaño apropiado, recortadas y adaptadas: o si se utiliza una corona de la marca "Unitek", su contorno debe ser modificado. A continuación, y utilizando piedras montadas o tijeras curvas, recorte el exceso de material a nivel de la línea que se ha trazado previamente con el explorador afilado. -- Luego utilice la pinza de Johnson #115 a lo largo del borde marginal y gingival para una mejor conformación de la corona.

Esta pinza le da el contorno apropiado y se utiliza colocando el extremo redondeado en el lado inferior de la corona, a nivel del margen gingival. Utilice la pinza abriéndola y cerrándola en forma consecutiva, a lo largo del margen gingival en toda su extensión. Esto produce las retenciones necesarias en la corona, las cuales siguen a las ya existentes en el diente previamente preparado. Esta técnica suaviza las áreas que se han recortado y completa el contorno marginal de la corona. Al mismo tiempo cierre el margen gingival de la corona, lo cual se traduce en una adaptación más estrecha y una mejor retención de la corona de acero. En este punto da la impresión de que el margen gingival de la corona es demasiado pequeño para la anatomía del diente. Se debe hacer énfasis en que las coronas de acero inoxidable de la "Unitek" están diseñadas para ser colocadas primero desde lingual, -- luego desde bucal, con la finalidad de deslizarla sobre el contorno -- del diente. Esto permite una adaptación precisa de la corona sobre -- el diente.

Para asentar la corona, se debe colocar sobre el diente desde lingual y a continuación se le solicita al niño que muerda hasta llevar la corona a una oclusión apropiada. Es aconsejable utilizar para e-

llo el aparato o instrumento especialmente diseñado para asentar bandas y coronas, el cual posee un extremo triangular de metal que se coloca en el punto deseado, sobre la superficie de la corona. Una vez colocado en la posición apropiada, se le pide al niño que cierre la boca en forma suave sobre el extremo plástico, localizado en el lado opuesto al extremo triangular de metal. Esto permite asentar la corona en su posición correcta. En este momento cerciórese que la corona se adapte perfectamente en gingival, poseo la altura indicada y no produce isquemia en los tejidos. Si es necesario remueva la corona y haga el ajuste gingival requerido tal como fué descrito anteriormente.

Una vez que la altura apropiada de la corona y la adaptación gingival de la misma han sido determinadas y se ha hecho cualquier recorte adicional necesario, se procede al terminado final del margen gingival con una piedra montada y se pule con una rueda de caucho. Coloque la corona aproximadamente en un ángulo de 45 grados y dirija la rueda en rotación hacia el borde inferior en sentido ocluso gingival. Esta etapa es esencial porque elimina irritación gingival y al mismo tiempo mejora la calidad retentiva de la corona. A continuación pule la corona con una rueda de caucho, remueva los rayones o marcas resultantes del uso de las diferentes pinzas. Se puede utilizar pasta tipo Trípoli, el rojo inglés o piedra pómez para el pulido inicial y terminar con óxido estañoso, lo cual le dará un mejor lustre. Lave la corona con agua y jabón. Remueva cualquier exceso de los materiales utilizados para pulirla y si se trata de una situación clínica, en este momento la corona está lista para ser cementada.

#### MODIFICACIONES A LAS CORONAS DE ACERO INOXIDABLE

##### Corona demasiado grande para el diente.

Cuando la corona es demasiado grande y no es posible adaptarla a los márgenes gingivales, se justifica hacer un corte vertical en la porción lingual de la corona, utilizando para ello las tijeras curvas. El corte

debe estar localizado en la unión de las superficies lingual y oclusal. A continuación se superponen, más de lo contrario, los dos cortes linguales a nivel gingival. La presión de los dedos es suficiente. Luego coloque la corona en posición sobre el diente. Esto permite determinar la superposición que realmente se necesite. Trace una línea sobre la corona a lo largo del borde superpuesto. A continuación remueva la corona del diente y vuelva a colocar los dos extremos previamente superpuestos en la posición indicada. Una luego los borde con el soldador de punto o con una soldadura de plata.

Coloque la corona en ácido y luego lávela. Termine la adaptación de la corona tal como fue descrita en forma previa.

#### Diente demasiado grande para la corona.

Si no es posible colocar sobre el diente la corona de mayor tamaño utilizando las tijeras curvas, haga una incisión vertical en la superficie lingual de la misma. Esta incisión debe estar colocada en la unión de las superficies lingual y oclusal.

Recorte un pedazo de material de banda de un espesor de .004 de pulgada, el cual se debe adaptar a la superficie lingual de la corona y utilizando el soldador de punto suelde uno de los lados de la incisión.

El material de banda debe cubrir la totalidad de la incisión hecha a medida que la corona aumenta de amplitud al ser colocada sobre el diente. Al soldar un lado del material, éste se puede desplazar de banda en la posición deseada, buscando su mejor ubicación, no solamente a nivel gingival sino también a nivel oclusal.

La corona se debe pulir ligeramente en lingual con el fin de utilizar laceración gingival. Luego coloque la corona sobre el diente. Trace una línea sobre la superficie lingual a lo largo del margen del material de banda. Remueva la corona y empareje el borde del material de banda en la línea previamente trazada. Suelde el material de banda a la corona. Brille y pula la corona. Termine el contorno de la misma

tal como fue descrito en forma previa.

#### Caries subgingival profunda.

Cuando la lesión de caries se extiende subgingivalmente más allá del margen de la corona, es necesario utilizar una corona sin festón, que pueda ser contorneada o una corona con festón que pueda ser modificada. Una vez seleccionado el tamaño apropiado de la corona, recorte un pedazo de material de banda con una dimensión de .004 de pulgada y suéldelo en el interior de la superficie de la corona, en el área que corresponde a la lesión de caries. A continuación recorte en forma apropiada el material de banda de manera que se extienda ligeramente por debajo de la lesión. Una vez que se finaliza el contorno y la corona está lista para ser cementada, se suelda la banda sobre la superficie externa de la corona.

Pula la corona como se ha descrito en forma previa. Para mayor información se refiere al lector a otra modificación de esta técnica - que fue descrita por Mink y Hill en la revista "Journal of Dentistry for Children", Volumen 38, pp. 197, 1971.

#### Técnica para cementar la corona

Se debe seguir las siguientes etapas para una cementación apropiada de la corona:

1. Limpie y seque la corona.
2. Se debe aislar en forma completa el campo operatorio con rollos de algodón y utilizar al mismo tiempo un eyector de saliva; mantenga el campo operatorio seco durante la cementada de la corona.
3. Limpie y seque el diente con torundas de algodón y aire.
4. Coloque una base de óxido de zinc y eugenol o hidróxido de calcio en las áreas de caries profundas.
5. Proteja la preparación con un barniz.
6. Prepare una mezcla espesa de cemento de oxifosfato o cemento de carboxylato y colóquela dentro de la corona. No llene excesivamente la corona con el cemento, porque la presión hidrostática puede

impedir que la corona se asiente en forma apropiada.

7. Coloque la corona sobre la superficie seca del diente desde lingual y haciendo presión muévala firmemente con el dedo hacia labial, luego solicite al paciente que cierre la boca, utilizando el instrumento diseñado para asentar coronas y bandas en posición.
8. Permita al paciente que cierre la boca con el fin de revisar la oclusión final.
9. Cuando el cemento ha fraguado, remueva todos los excesos, utilizando un explorador y seda dental para limpiar el área gingival y los espacios interproximales.

Hay que recordar los siguientes puntos:

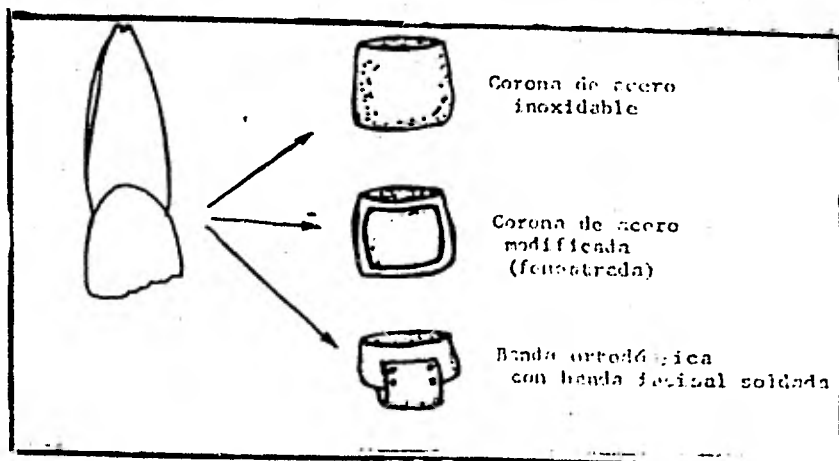
1. La preparación oclusal debe dejar un espacio libre de por lo menos un milímetro, en relación con el diente opuesto.
2. Los puntos de contacto se deben eliminar y hay que ser cuidadoso a fin de evitar la presencia de escalones proximales.
3. Es necesario reducir la superficie bucal y lingual. Esto permite una adaptación más fácil de la corona.
4. Todos los ángulos y esquinas de la preparación deben de ser redondeados. Si no se presta atención a ésta parte de la preparación será difícil asentar la corona en la posición apropiada.
5. Una vez que se ha establecido la longitud de la corona, la cual debe estar por debajo del margen gingival, se debe contornear con la pinza #115. En este momento la corona abraza las áreas de retención localizadas por debajo del margen gingival de las superficies bucal y lingual.
6. Se debe pulir el margen gingival de la corona para evitar irritación gingival.
7. Lleve la corona a posición, primero desde lingual, luego hacia bucal con el fin de deslizarla sobre la altura del contorno máximo de la pieza y al mismo tiempo permitir una adaptación perfecta de la misma.

8. Todos los excesos de cemento deben ser removidos utilizando un explorador y seda dental para limpiar el área gingival y las áreas interproximales.

#### CORONAS ANTERIORES DE ACERO INOXIDABLE

Las coronas anteriores de acero inoxidable, diseñadas por "Rocky Mountain", sirven como restauración satisfactoria intermedia para la restauración de dientes primarios fracturados. Esta corona llena prácticamente todos los requisitos de una restauración satisfactoria, especialmente en los casos de exposición pulpar. Es fundamental proteger el tejido pulpar durante el período necesario para su recuperación.

Es común la fractura de dientes anteriores, cuando tal emergencia se presenta, el odontólogo debe tratar el diente tan rápida y efectivamente como sea posible, con el fin de calmar al niño y a su padre. Existen tres tipos de tratamiento o de protección de emergencia tal como se aprecia en la siguiente figura.



## Coronas anteriores sin ventana labial

34

Las coronas anteriores sin ventana labial deben llenar los mismos requisitos que las coronas posteriores; sin embargo, la técnica es diferente:

### 1. Preparación y Técnica.

- a. Sólo en algunas ocasiones es necesaria la preparación de un diente permanente para este tipo de corona. En realidad, la única preparación necesaria es eliminar los puntos de contacto o los escalones que impiden llevar la corona a un nivel apropiado subgingival.
- b. Es posible que en algunos casos haya necesidad de tallar el contacto proximal a la par que hacer una ligera reducción labial e incisal en los dientes primarios. Esto depende de la cantidad de espacio que existe entre los dientes primarios anteriores.

2. La selección de la corona se hace en la misma forma que las coronas posteriores, es decir, tratando o ensayando coronas de diferentes tamaños. Debe ser esencialmente del mismo tamaño del diámetro mesiodistal del diente que se desea restaurar.

3. Después de la selección de la corona, recorte el margen gingival con las tijeras curvas o con piedras montadas. Por cuanto las coronas "Rocky Mountain" para dientes anteriores no son prefestoneadas. La corona debe extenderse aproximadamente por debajo del borde libre marginal en la situación clínica.

4. Como la corona no viene con un contorno lingual apropiado, es necesario crear un cingulo utilizando la pinza Johnson #115, pinza que sirve para el contorno de las coronas. Con el fin de crear el contorno apropiado en el nivel cingular, coloque la parte redondeada de la pinza en el interior de la corona a nivel lingual. Sea cuidadoso cuando trate de contornear el cingulo, de tal manera que éste quede localizado en el área indicada, lo cual

redundará en una buena adaptación de la corona en esta región.

5. La pinza #115 se puede utilizar en forma invertida para el contorno de los bordes marginales y para buscar una mejor adaptación en la superficie lingual. Para crear la depresión en el área lingual por encima del cingulo, coloque el extremo redondeado de la pinza hacia el exterior de la parte lingual de la corona.
6. Contornee la porción labial de la corona con la pinza Gordon #137.
7. Las áreas proximales también pueden contornearse con la pinza del # 137.
8. A continuación coloque la corona sobre el diente y cerciórese de que existe una adaptación completa y de que ésta se encuentra en la posición correcta. Para ello compare el borde incisal de la corona con el del diente vecino. Teniendo en cuenta el espesor de la corona, cerciórese de que ésta no se extiende incidentalmente más que el diente. Al mismo tiempo, cerciórese de que la corona se encuentra en posición correcta, tanto en labial como en lingual.
9. Si es necesario marque con un explorador la extensión requerida en el margen gingival, en la misma forma que se realizó en la corona posterior.
10. Para el contorno gingival utilice la pinza Johnson #115. Algunas veces es necesario doblar hacia dentro el margen gingival o borde gingival de la corona usando la pinza #139, la misma que se usa para doblar alambres y luego suavizar dicho contorno con la pinza Gordon #137.
11. A continuación termine el margen gingival en forma de borde de cuchillo, lo mismo que en las coronas posteriores.
12. En este momento la corona se encuentra lista para ser pulida y cementada. La corona sirve como protección para la corona del diente y para el tejido pulpar.



### Coronas con ventana labial para incisivos permanentes

Las coronas cerradas en los dientes anteriores son poco estéticas y por lo tanto algunas veces se presenta esta objeción para su uso. Para mejorar su estética se puede remover la porción labial de la corona. Una vez que la corona cerrada se encuentra perfectamente adaptada, es posible cortar una ventana en la porción labial, utilizando para ello una fresa o una piedra montada. Se debe tener cuidado y no distorcionar la corona durante este procedimiento. Sea cuidadoso y no remueva demasiada cantidad de material hacia mesial o hacia distal, porque ello debilitaría la corona.

Es importante dejar suficiente material, tanto en el borde gingival como en el borde incisal con el fin de mantener la resistencia de la corona. Generalmente un milímetro y medio es suficiente para suplir estas necesidades.

Cuando se abre la ventana labial y ésta tiene el contorno deseable, el margen gingival puede ser terminado en la misma forma que en la corona cerrada. Pula la corona.

Si se tratase de una situación clínica, se puede cementar la corona y reemplazar la porción de diente fracturado con una de las resinas compuestas que se obtienen en el mercado en la actualidad, seleccionando una de la misma tonalidad de la estructura del diente, con el fin de conseguir una mejor estética. La porción gingival de la corona con ventana abierta debe localizarse por debajo de la encía, dando la apariencia de una corona de acero inoxidable tres cuartos,

#### Puntos importantes para recordar

1. Recuerde que generalmente no es necesario preparar los dientes anteriores para este tipo de coronas.
2. El margen gingival debe extenderse aproximadamente dos milímetros por debajo del margen gingival, de manera que la porción gingival de la corona de acero no sea visible.
3. Utilizando la pinza 115 prepare en ángulo lingual.

4. El contorno ligual se prepara con la pinza #115 utilizándola en sentido inverso.
5. El contorno labial y proximalde la corona se prepara con la pinza # 137.
6. La posición exacta de la corona puede examinarse al comparar el bor de incisal y la superficie labial con los dientes vecinos.
7. Se consigue una perfecta adaptación en el margen gingival utilizando la pinza # 115.
8. El margen de la corona se debe terminar en un borde agudo, con el fin de reducir la irritación gingival.
9. La superficie labial de las coronas anteriores pueden ser eliminadas para lograr una mejor estética. Para ello se puede utilizar una piedra montada o una fresa. Hay que tener cuidado de no distorsionar la corona durante esta preparación.
10. Conserve el milímetro y medio de la corona, tanto a nivel incisal como a nivel gingival. Esto redundará en una corona más resistente.

#### CORONAS ANTERIORES DE POLICARBONATO

Durante los dos últimos años se ha popularizado el uso de las coronas de policarbonato, en vez de las coronas de acero inoxidable, para los dientes anteriores.

Estas coronas se fabrican tanto para dientes primarios como para dientes permanentes.

Las coronas anteriores para dientes primarios hechas de este material son estéticas, de anatomía aceptable, durables y a la vez son un buen material para restaurar dientes primarios anteriores con caries extensas.

Las coronas de policarbonato para dientes permanentes son una restauración temporal excelente en los casos de fracturas de dientes anteriores que no pueden ser restaurados con ninguna de las resinas com

puestas. A pesar de que este tipo de corona requiere una extensa preparación del diente, el resultado es una corona estética que se puede colocar en una cita, sin la necesidad de trabajo de laboratorio. Una vez que la erupción y el crecimiento han terminado, la corona puede ser reemplazada con una restauración de tipo más permanente, como por ejemplo, una corona de porcelana.

### Preparación del diente.

Técnica: Las coronas de policarbonato tanto para dientes primarios como para los permanentes, exigen una extensa preparación del diente, similar a la utilizada para una corona de porcelana. La diferencia principal es que el margen gingival debe terminar en un borde biselado o una línea recta de terminado. Las etapas en la preparación del diente son similares a aquellas enumeradas previamente para las coronas posteriores de acero inoxidable. La preparación requerida para este tipo de corona es su mayor desventaja. En aquellos dientes con pulpas de gran tamaño, aumenta el peligro de una exposición pulpar o de una degeneración pulpar. Durante la preparación del diente debe generarse cuidado de disminuir estos riesgos.

### Selección de la corona.

Se selecciona la corona en la misma forma que las coronas de acero inoxidable, ensayando varias de diversos tamaños hasta encontrar la que se adapte mejor al diente. La corona elegida debe poseer el mismo diámetro mesio-distal que el diente que se desea restaurar.

### Adaptación de la corona.

1. Estas coronas son pre-festoneadas, por esto no recorte inmediatamente el margen de la corona. Primero trate de colocar la que tenga seleccionada y señale la posición del margen gingival. En la mayoría de los casos no se requiere un tallado adicional. Si el tejido muestra señas de isquemia, esto indica que la corona está un poco sobreextendida, por lo tanto, es necesario reducir el margen gingival siguiendo el contorno gingival original.

Este último se puede modificar utilizando una fresa para acrílico o una piedra montada. A continuación suavice y pula los márgenes con una rueda de caucho. Recorte el margen gingival con tijeras curvas para coronas de acero inoxidable. A veces es necesario contornear la porción gingival de la corona utilizando la pinza # 115 de Johnson o la pinza # 137 de Gordon.

2. Es espesor de las paredes de las coronas de policarbonato, para dientes primarios, es suficiente como para permitir la reducción tanto en incisal como en proximal. En muchos casos, con el fin de mantener una forma anatómica apropiada es mucho más fácil hacer ajustes en longitud, reduciendo el borde incisal en vez de hacer tallados en el margen gingival. En los caninos primarios donde la oclusión es un factor importante como causa de atrición incisal exagerada o de mordida cerrada, es necesario reducir el borde incisal de la corona. Como resultado de ello se puede presentar una perforación en el centro de la corona, la resina compuesta que se utiliza como agente para cementarla, sellará la perforación y protegerá al diente.

3. La corona se cimenta utilizando una resina compuesta. Para colocar la corona en el sitio indicado, se recomienda abrir un agujero de uno a dos milímetros de diámetro en la porción lingual de la corona. La posición de este agujero debe tener la misma localización que la apertura que se hace para un tratamiento de conductos.

4. Todas las áreas talladas deben ser suavizadas y pulidas con una rueda de caucho, utilizando al mismo tiempo piedra pómez o blanco de estño con una rueda de felpa.

Forma de cementar la corona.

Con el fin de cementar la corona en forma apropiada, se recomiendan las siguientes etapas:

1. Con el fin de aumentar la retención de la corona utilice una -

fresa pequeña para crear irregularidades en la porción interior de la misma.

2. Limpie la corona en forma cuidadosa y luego séquela.
3. El campo operatorio debe estar completamente aislado con rollos de algodón y un eyector de salida; además el campo operatorio - debe mantenerse completamente seco durante el proceso de cementado de la corona.
4. Limpie y luego seque el diente.
5. Coloque óxido de zinc y eugenol o hidróxido de calcio sobre la caries profunda.
6. La corona debe cementarse utilizando una de las resinas compuestas.

Así será más estética. Para los dientes primarios, se sugiere utilizar el tono más claro; para los dientes permanentes se puede utilizar el tono universal. Llene la corona con la resina compuesta. El agujero lingual sirve para aliviar la presión hidrostática que podría interferir con el cementado y con la posición correcta de la corona. Al mismo tiempo, el agujero lingual proporciona una retención adicional, pues va a servir de llave entre la corona y la resina compuesta.

7. Se coloca la corona sobre el diente y luego se lleva a posición con una presión firme del dedo. Si es necesario, se puede utilizar el instrumento diseñado para llevar bandas de ortodoncia a posición. Antes de que la resina compuesta se endurezca, se aconseja remover el exceso con un explorador.
8. Una vez que la resina compuesta ha fraguado, remueva el exceso de material utilizando un explorador y seda dental para limpiar el área gingival y los espacios interproximales. Al final se pulo el exceso de resina compuesta que sale a través del agujero lingual.

## EFECTOS DE LA PERDIDA PREMATURA DE LOS DIENTES

### Funciones de los dientes primarios.

Además de sus funciones en el proceso masticatorio y como ayuda para la pronunciación, los dientes primarios sirven, 1) como mantenedores de espacios naturales y 2) como guías en la erupción de los --- dientes permanentes para que estos obtengan una posición correcta. -- Por lo tanto los dientes primarios, especialmente los molares primarios, son un factor importante en el desarrollo normal de la denti--- ción permanente. La pérdida prematura de un molar primario conlleva a la malposición del sucesor permanente y de los dientes contiguos, a menor que un mantenedor de espacio artificial se coloque en la boca - del paciente.

### Efectos de la pérdida prematura de los dientes.

La pérdida prematura de cualquier diente posterior produce malpo sición de los dientes adyacentes y opuestos. El efecto depende de las fuerzas que actúan sobre el diente. Esas fuerz s dependen a su vez, 1) de la posición de los dientes en el arco y 2) del estado de erup--- ción del último molar.

### Fuerzas que actúan sobre los dientes

Existen un número considerable de fuerzas que constantemente ac--- túa sobre cada diente en el arco y sobre el arco como un todo:

#### Fuerzas oclusales

Los dientes permanentes están colocados en los arcos de tal ma--- nera que la inclinación mesial es bastante prominente (fig. A). Las fuerzas de oclusión entre dientes superiores e inferiores, por lo tan--- to, producen un fuerte componente anterior de fuerzas, lo cual causa la migración mesial fisiológica de dientes dando como resultado un arco continuo. En contraste, los dientes primarios no están inclina--- dos hacia mesial sino que permanecen erectos. En general, los dientes primarios no se mueven hacia mesial como resultado de las fuerzas o---

clusales a menos que un molar permanente ejerza dicha fuerza sobre ellos.

Fuerzas musculares

La musculatura que rodea los arcos en el exterior (mejillas y labios) y la que está en la parte interna de los arcos (lengua) normalmente mantienen un balance delicado (fig. B). El músculo bucinador forma una banda continua con el constrictor superior de la faringe y ejerce una fuerza constrictiva en el arco como si fuera una banda de caucho. Esta fuerza constrictiva sirve para mantener los contactos entre los dientes en una forma normal. El balance se mantiene en la parte interna por la fuerza que ejerce la lengua y la fuerza bucal de la parte externa.

Cualquier disturbio en este delicado balance muscular dará como resultado un disturbio de los arcos dentales. Por ejemplo, los respiradores bucales llevan la lengua hacia abajo y abren la boca. Esto remueve las fuerzas linguales del aspecto interno de los molares superiores y por lo tanto deja las fuerzas del bucinador sin oposición. El resultado es un arco superior estrecho que es característico de los respiradores bucales. De otra manera cuando una fuerza extraña, tal como un dedo que se lleva a la boca, produce una falta de balance y la fuerza labial que se produce es mayor que la fuerza que los labios pueden desarrollar, trae como resultado una mordida abierta anterior y una protrusión labial.

Fuerzas eruptivas.

Durante la erupción de los molares permanentes, una tercera y poderosa fuerza puede actuar sobre el arco dental. Existe una tendencia muy fuerte de corrimiento o movimiento mesial en los primeros molares con la erupción de los primeros molares permanentes. Esta fuerza es el resultado de las fuerzas de erupción que ejerce el molar permanente. La misma fuerza que está dirigida hacia mesial se produce en el arco -

permanente por la erupción del segundo y tercer molares permanentes. Si al mismo tiempo se pierde la continuidad del arco de los dientes primarios o el arco de los dientes permanentes debido a la pérdida de un diente, el espacio se cerrará casi invariablemente.

Los molares superiores e inferiores difieren en la cantidad de fuerzas que tienen debido a diferencias en los patrones de erupción. El molar superior hace erupción hacia distal y suavemente hacia bucal antes de la erupción completa (Figura C). El patrón de erupción del molar superior es distal y el diente hace contacto con el arco únicamente en las fases finales de la erupción, es decir, antes de entrar en oclusión (Fig. C). De tal manera que la fuerza eruptiva del molar superior ejerce en el arco sólo cuando su erupción está en las fases finales. En contraste, el molar inferior tiene un patrón de erupción mesial y ligeramente lingual. El molar inferior hace contacto con el último molar primario en una fase muy temprana de la erupción y usa la superficie distal del segundo molar primario para acabar la erupción en una forma recta. El molar inferior, por tanto, ejerce gran fuerza sobre el arco apenas comienza la erupción. La mayor pérdida de espacio (después de la pérdida prematura de un diente) ocurre en el período de mayor fuerza eruptiva del molar permanente.

#### EFFECTOS DE LA PERDIDA PREMATURA DE LOS MOLARES.

##### Pérdida prematura del segundo molar primario inferior.

Antes de la erupción del primer molar permanente. Si el segundo molar primario inferior se pierde antes de la erupción del primer molar permanente inferior (entre las edades de 2 a 5 años), no se necesita mantenedor de espacio hasta que el diente empiece su erupción, debido a que no existe tendencia de los dientes a moverse hacia distal. (Fig. D).

Durante la erupción del primer molar permanente. Si el segundo molar primario se pierde durante la erupción del primer molar perma-



nente, se necesita un mantenedor de espacio para gular el primer molar permanente a una correcta posición en el arco, así como para mantener la longitud del arco. Si no se coloca un mantenedor de espacio, el molar permanente asumirá una posición más mesial que la que lo corresponde, debido a que no tiene la guía del segundo molar primario.

Después de la erupción del primer molar permanente. En este caso la fuerza de erupción no existe debido a que ya esta fase se ha completado. Sin embargo, el molar permanente tiene una tendencia a mesializarse como resultado de las fuerzas de oclusión y debe colocarse el mantenedor de espacio para evitar esa tendencia.

Pérdida prematura del primer molar primario inferior.

Durante la erupción del primer molar permanente. Si el primer molar inferior primario se pierde cuando el primer molar permanente está en un proceso de erupción, la fuerza que ejerce sobre el segundo molar primario será suficiente para mesializarlo. El cierre de espacio ocurrirá si no se coloca un mantenedor. Sin embargo se cierra más al espacio cuando se pierde el segundo molar durante la erupción del primer molar permanente. Esto se debe a que el segundo molar primario ejerce alguna resistencia para el cierre completo del espacio que quedó, después de la extracción del primer molar primario.

Después de la erupción del primer molar permanente.

Si el primer molar primario inferior se pierde después de la erupción del primer molar permanente, se debe colocar un mantenedor de espacio. La fuerza mesial que resulta de las fuerzas oclusales, van cerrando el espacio muy lentamente y van mesializando el segundo molar primario hacia el área adéntula. (fig. 3).

Pérdida prematura del segundo molar primario superior.

Antes de la erupción del primer molar permanente. - Cuando el segundo molar primario se pierde antes de la erupción del primer molar permanente, no se necesita un mantenedor de espacio. El patrón de erupción del primer molar permanente superior es distal y oclusal, -

por lo tanto no existe la tendencia a mesializarse. (Ver Fig. C y D).

Durante la erupción del primer molar permanente. La mesialización del primer molar permanente superior empieza cuando el diente a parece en la cavidad bucal. Un mantenedor de espacio es necesario una vez que el primer molar permanente se hace visible. La fuerza mesial de erupción es demasiado fuerte en este momento cuando el molar tiende a desplazarse al espacio del segundo molar primario superior.

Después de la erupción del primer molar permanente. Si el segundo molar primario superior se pierde después de que el primer molar permanente ha hecho erupción pero no ha alcanzado el plano de oclusión, es necesario colocar un mantenedor de espacio. Si el segundo molar primario superior se pierde después de que el primer molar permanente alcanzó el plano de oclusión, puede haber cierre de espacio debido a las fuerzas oclusales de dirección mesial (Fig. D).

Pérdida prematura del primer molar primario superior.

Antes de la erupción del primer molar permanente. Un mantenedor de espacio es recomendable si el molar se ha perdido antes de la erupción del primer molar permanente (edad de 5 a 6 años). Debido a que el patrón eruptivo es variable, el contacto inicial con el segundo molar primario puede ser más temprano de lo que se espera.

Durante la erupción del primer molar permanente. El mantenedor de espacio es necesario si el primer molar primario se pierde durante la erupción del primer molar permanente, debido a que la fuerza eruptiva que ejerce sobre el segundo molar primario es de suficiente magnitud para mesializar el diente y reducir el espacio dejado por el primer molar primario (Fig. E).

Después de la erupción del primer molar permanente. Se requiere un mantenedor de espacio cuando el primer molar primario se pierde en este momento y es necesario dejarlo en posición hasta que el primer

premolar es visible. A menos que se haga esto el cierre del espacio dejado por el primer molar primario, resulta como mesialización de los dientes posteriores y como resultado de las fuerzas de oclusión.

Efectos de la pérdida prematura del primer molar permanente inferior con relación a la posición del segundo premolar.

Antes de la erupción del segundo premolar inferior. Cuando el primer molar permanente inferior se pierde antes de la erupción del segundo premolar, no se necesita mantenedor de espacio debido a que hay muy poca distalización del primer molar inferior. Si ocurre dicho movimiento distal es muy poco y puede ser corregido más tarde - por medio de la erupción del segundo premolar, previniendo por supuesto que exista un sustituto del primer molar permanente.

Durante la erupción del segundo premolar inferior. Si no hay sustituto que reemplace el molar permanente que se perdió durante la erupción del segundo premolar, la acción guía del primer molar permanente no existe y por lo tanto el segundo molar hace erupción en una posición distal y la mayoría de las veces en giroversión. (Figura F).

Después de la erupción del segundo premolar inferior. Es necesario un mantenedor de espacio en este caso si el primer molar permanente se perdió después de la erupción del segundo premolar, para prevenir una distalización o movimiento de inclinación hacia el distal del segundo premolar.

Efectos de la pérdida del primer molar inferior con relación a la posición del segundo molar permanente.

Antes de la erupción del segundo molar permanente inferior. Cuando el primer molar permanente inferior se pierde antes de la erupción del segundo molar permanente, no se necesita mantenedor de espacio. Sin embargo, es necesario guiar la erupción tanto para el segundo premolar como para el segundo molar permanente, debido-

a que ambos molares hacen erupción aproximadamente al mismo tiempo.

Durante la erupción del segundo molar permanente. El primer molar permanente inferior juega el mismo papel de guía para el segundo molar permanente, que el que juega el segundo molar primario para el primer molar permanente. Si la acción de guía que dirige la erupción mesial, del segundo molar está ausente, el segundo molar asume una posición mesial, lingual y con giroversión debido al patrón de erupción. (Figuras F y G). Por lo tanto, un mantenedor de espacio que proporcione acción de guía, es esencial durante la erupción del segundo molar permanente para orientarlo a una correcta posición.

Después de la erupción del segundo molar permanente. Si el primer molar permanente se pierde después de la erupción del segundo molar -- permanente, es necesario colocar un mantenedor de espacio para prevenir una migración mesial del molar, debido a las fuerzas oclusales que actúan sobre el diente.

Efectos de la pérdida prematura del primer molar permanente superior con relación a la posición del segundo premolar.

No será necesario colocar un mantenedor de espacio después de que el segundo premolar ha aparecido en la boca a menos que el segundo molar permanente esté ya en oclusión. Existe muy poca tendencia del segundo premolar a distalizarse en contraste con el segundo premolar inferior.

Efectos de la pérdida prematura del primer molar superior con relación a la posición del segundo molar permanente superior.

Antes de la erupción del segundo molar permanente superior. No se necesita mantenedor de espacio cuando el primer molar permanente superior se pierde antes de la erupción del segundo molar permanente superior.

Durante la erupción del segundo molar permanente. Si el primer molar permanente se pierde durante la erupción del segundo molar permanente, el segundo molar continúa su mesialización y muchas veces reem-

plaza completamente al primer molar permanente que se ha perdido. (Figuras F y C). Esto se debe a la gran habilidad de los molares superiores para cambiar de sitio más que para inclinarse. Salzman (1940) indicó que los espacios maxilares se cerraban más rápidamente que los espacios mandibulares como resultado del movimiento completo del diente. Si esto ocurre no se requiere un retenedor de espacio. En la mandíbula la inclinación hace que los trabajos de coronas de puente sean muy difíciles y es necesario colocar mantenedores de espacio en los casos de los molares inferiores.

Después de la erupción del segundo molar permanente superior. Si el primer molar permanente se pierde después de que el segundo molar está en completa oclusión, el espacio se va cerrando muy lentamente puesto que la mesialización de los molares se reduce en gran parte por la relación intercúspide. Es necesario colocar un mantenedor en el espacio para conseguir una apropiada inclinación axial de los molares antes de la colocación de la prótesis fija.

#### Pérdida del segundo molar permanente.

El problema asociado con la pérdida del segundo molar permanente es igual a los que se asocian con la pérdida de los primeros molares permanentes.

### EFECTO DE LA PERDIDA DE DIENTES ANTERIORES

#### Pérdida prematura de dientes anteriores primarios.

Cuando hay pérdida prematura de dientes anteriores primarios no es necesario colocar un mantenedor de espacio. Estos dientes no son esenciales como guía de los dientes permanentes anteriores. El componente mesial de fuerza que viene de los dientes posteriores se disipa antes de que alcance el área anterior. Es muy posible que cuando se cierran espacios se deba a la contracción de la cicatriz del tejido blando. A medida que el diente permanente hace erupción, los dientes primarios se colocan firmemente en su posición original.

Un aparato o un retenedor de espacio debe ser colocado si es necesario, por razones estéticas o fonéticas. Si los dientes primarios-antteriores inferiores se pierden prematuramente y no existen espacios entre dientes anteriores, hay una tendencia muy marcada del arco a inclinarse lingual y/o distalmente, lo cual puede producir una mordida-cerrada. Esto ocurre porque el arco inferior es un arco que está circunscrito y por esto los dientes anteriores tienden a apiñarse. Por lo tanto, un mantenedor de espacio es lo indicado. Sin embargo, si -- hay un espacio puede existir "overbite" y "overjet" normales para la edad del niño; podemos observar la oclusión periódicamente y colocar un mantenedor de espacio sólo si es necesario.

#### Pérdida prematura de los dientes anteriores permanentes.

Para poder estudiar de una forma más completa los problemas que se presentan con la pérdida prematura de los dientes anteriores permanentes, es necesario que revisemos los patrones de erupción de los -- mismos (Fig. H).

Como en el caso de los dientes posteriores, los incisivos anteriores inferiores hacen erupción mesialmente usando el diente como -- guía contra el cual se deslizan para llegar a la posición correcta en el arco. En contraste con esto, los dientes anteriores superiores hacen erupción distalmente haciendo contacto con el diente que está colocado hacia distal, luego se colocan en una posición correcta. En ambos casos la presencia de dientes adyacentes (diente mesial en el arco inferior; diente distal en el arco superior) es esencial para la correcta posición de los incisivos que hacen erupción. Si un incisivo se -- pierde durante el período de la dentición mixta, el diente adyacente ocupará rápidamente su espacio. Esto ocurrirá también después de que se ha terminado la erupción, pero a una menor velocidad.

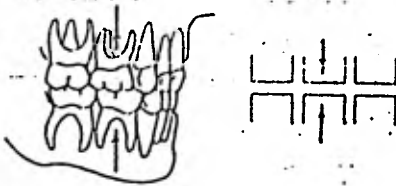
En términos generales un mantenedor de espacio es necesario siempre que se ha perdido un incisivo permanente anterior. Cuando se ---

Si pierde un incisivo central, la línea media tiende a desplazarse hacia mesial en el sentido del otro central. La pérdida del incisivo lateral significa la pérdida de la acción de guía que es esencial para la correcta posición del canino, con el resultado que el canino hace erupción mesialmente. La pérdida del canino permanente resulta en la mesialización del segmento posterior del arco y distalización del segmento anterior. Por lo tanto, es necesario un mantenedor de espacio que sirva como guía para estos segmentos.

Figura A

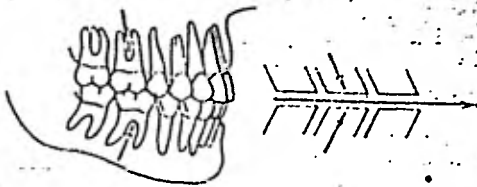
FUERZAS OCLUSALES Y MESIALES QUE ORIENTAN  
AL ARCO PRIMARIO Y A LOS ARCOS PERMANENTES

(a)



No hay orientación mesial

(b)



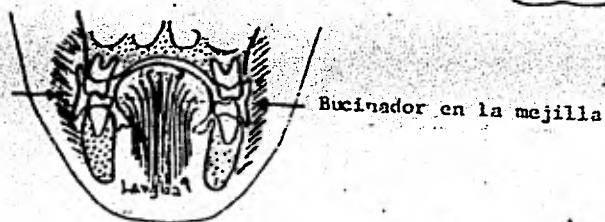

Orientación mesial



Figura B

FUERZAS MUSCULARES QUE ACTUAN SOBRE LOS ARCOS  
 (Balance entre musculatura lingual y bucal)

Línea media dorsal



Bucinator y fibras musculares en los labios

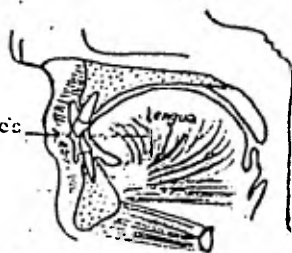
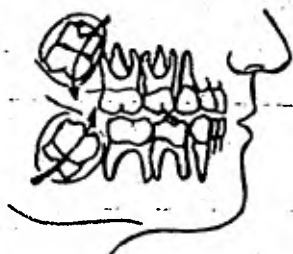


Figura C

## PATRONES DE ERUPCION DE MOLARES PERMANENTES



Patrón de erupción del  
primer molar permanente

- Superior - Distal en las primeras etapas,  
mesial en etapas posteriores
- Inferior - Mesialmente hasta contactar con  
el segundo molar primario

Figura D

## EFECTO DE LA PERDIDA PREMATURA DEL SEGUNDO MOLAR PRIMARIO

Antes de la erupción del primer molar permanente

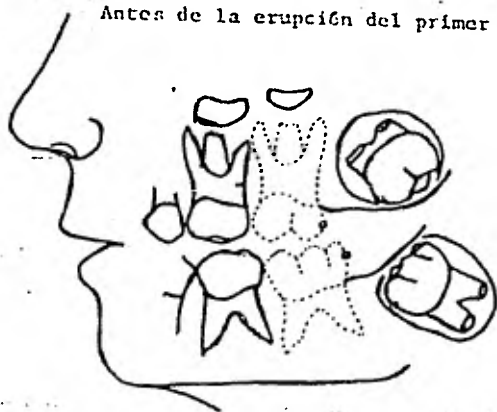
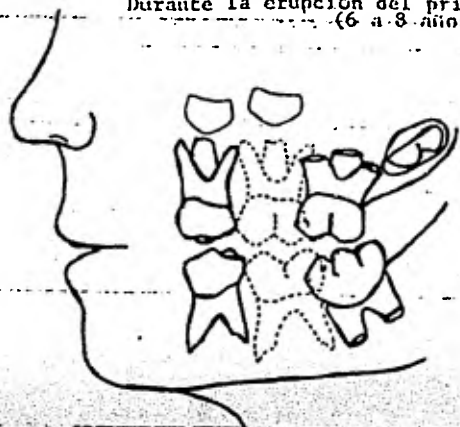


Figura 10

EFECTOS DE LA PERDIDA PREMATURA  
DEL SEGUNDO MOLAR PRIMARIO

Durante la erupción del primer molar permanente  
(6 a 8 años)



Después de la erupción del primer molar permanente  
(8 a 10 años)

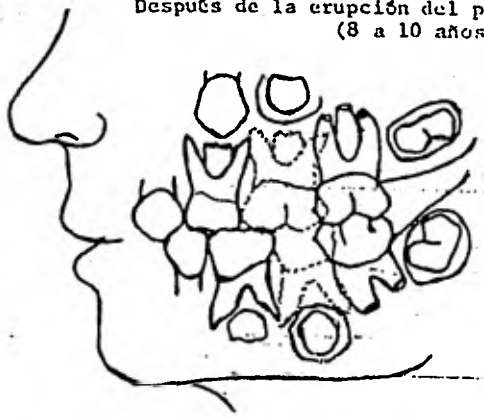


Figura E

EFECTOS DE LA PERDIDA PREMATURA  
DEL PRIMER MOLAR PRIMARIO

Antes de la erupción del primer molar permanente

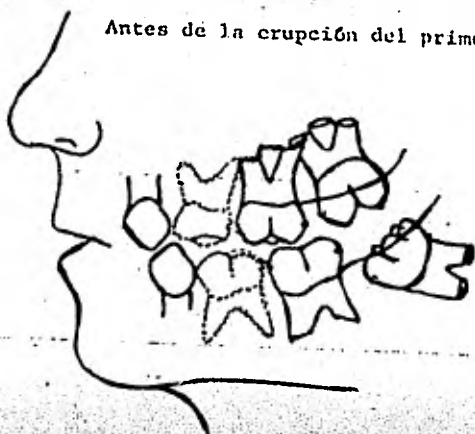
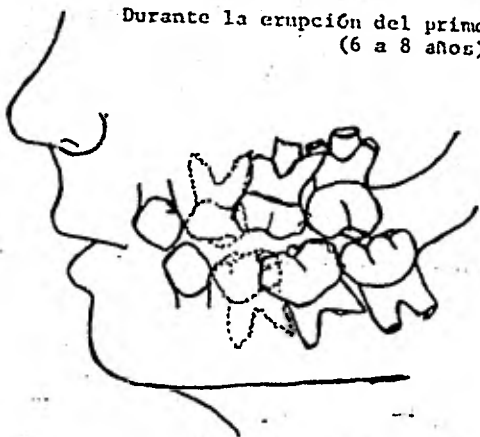
Durante la erupción del primer molar permanente  
(6 a 8 años)

Figura E

**EFFECTOS DE LA PERDIDA PREMATURA  
DEL PRIMER MOLAR PRIMARIO**

Después de que los molares estén en oclusión  
(8 a 10 años)

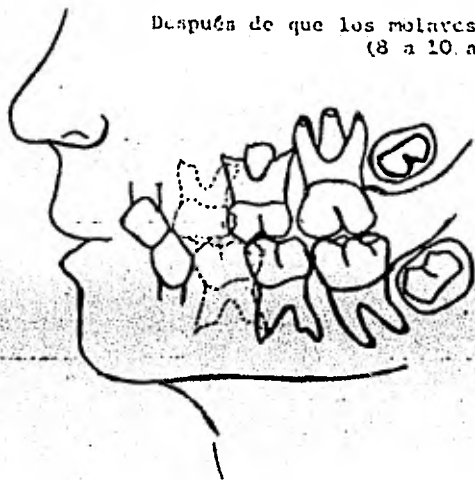


Figura F

## EFECTOS DE LA PERDIDA DE LOS PRIMEROS MOLARES PERMANENTES

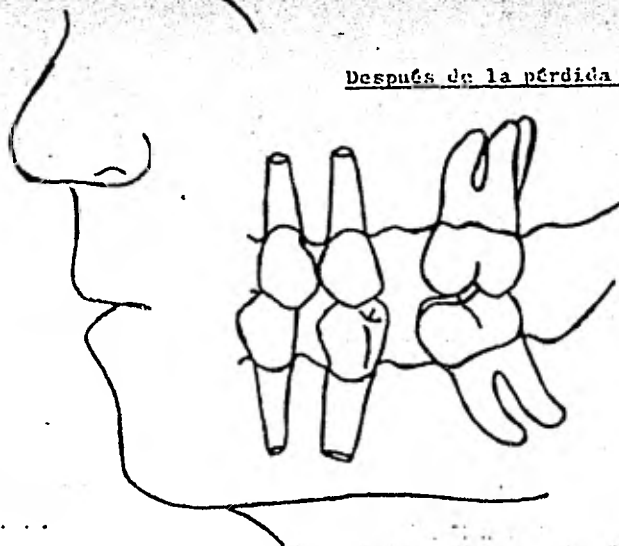
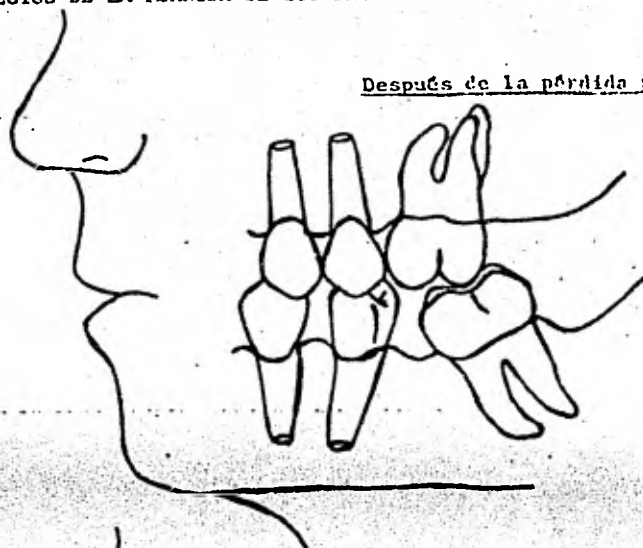
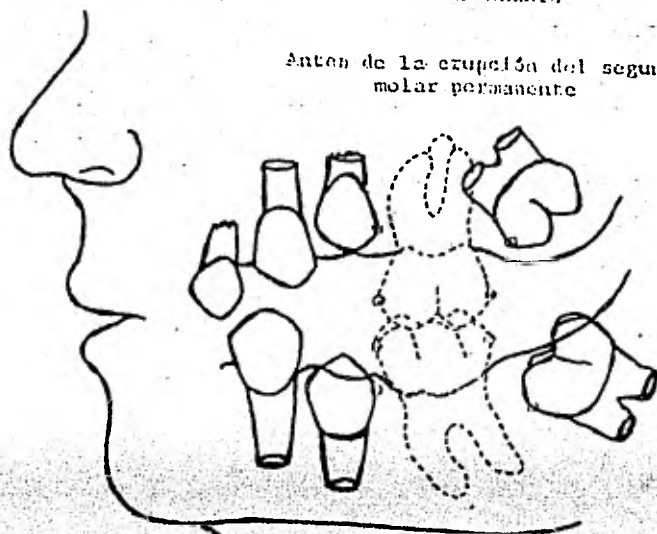


Fig. 6 C

## EFECTOS DE LA PERDIDA DEL PRIMER MOLAR PERMANENTE

Antes de la erupción del segundo  
molar permanente



Durante la erupción del segundo  
molar permanente (12 a 15 años)

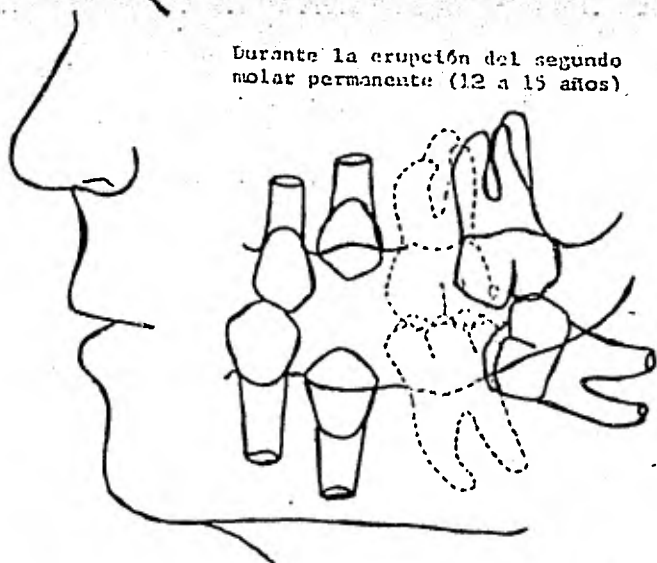
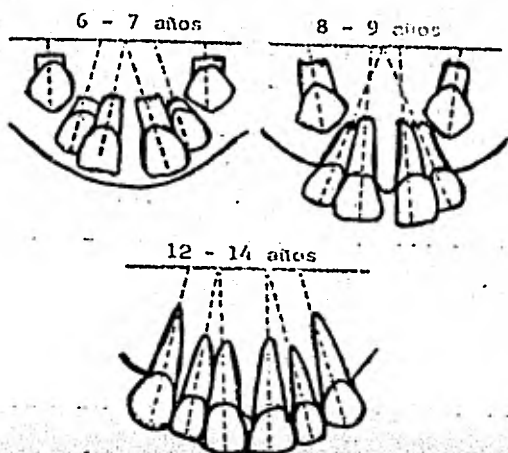
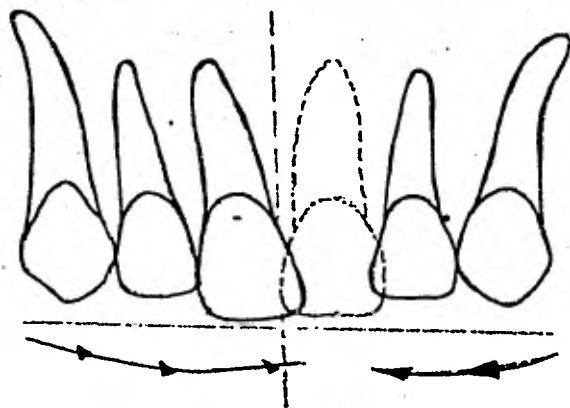


Figura II

## PATRON DE ERUPCION DE LOS DIENTES PERMANENTES ANTERIORES



## EFECTOS DE LA PERDIDA DEL INCISIVO CENTRAL PERMANENTE





## CAPITULO V.

MANTENEDORES DE ESPACIO

La causa más común de la pérdida de molares primarios es la caries dental. La inclinación de los primeros molares permanentes y los premolares en las áreas edéntulas, resulta en malposición de la dentición permanente. La cantidad de espacio perdido varía en cada área. Por ejemplo, cuando se pierde el primer molar primario, la pérdida de espacio ocurre en aproximadamente la mitad de los casos. Cuando se pierde el segundo molar primario, el espacio se cierra en el 75% de los casos. Cuando se pierden molares primarios, el primer premolar generalmente erupciona en una posición normal, pero el segundo premolar queda bloqueado.

Si se deseara formular una regla general relacionada con mantenedores de espacio, ésta podría ser: Los mantenedores de espacio deben ser usados siempre que exista pérdida prematura de cualquier molar primario y haya tendencia de los dientes opuestos a migrar.

INDICACIONES PARA UN MANTENEDOR DE ESPACIO

1. Pérdida prematura de los molares primarios y tendencia de los dientes sucedáneos a cerrar el espacio.
2. Pérdida prematura de dientes permanentes que permiten el movimiento de las unidades dentales contiguas produciendo malaoclusión.
3. La posibilidad de extrusión de los dientes antagonistas e interferencia con la función oclusal.
4. Si existe suficiente longitud de arco para el alineamiento de los dientes permanentes.

CONTRAINDICACIONES:

1. Pérdida prematura de uno o dos dientes incisivos primarios superiores.
2. Si el mantenedor de espacio puede interferir con la erupción de los dientes sucedáneos.
3. Si el niño no desea o es incapaz de prestar cooperación.
4. Si existe insuficiente longitud de arco. La longitud de arco debe ser recuperada primero, antes de colocar un mantenedor de espacio.

REQUISITOS DE UN MANTENEDOR DE ESPACIO IDEAL

El mantenedor de espacio es primariamente un aparato para: 1) la conservación del espacio que estaba ocupado previamente por un diente. Sin embargo, también debe 2) guiar la erupción del diente contiguo a una posición correcta sin interferir con 3) la erupción del diente sucesáneo. El crecimiento del hueso alveolar depende de la erupción continua del diente permanente. Por lo tanto, el mantenedor de espacio no debe interferir con 4) la erupción del diente permanente. El mantenedor de espacio tampoco debe interferir 5) con el crecimiento normal de la maxilar y el hueso alveolar.

Restauración de la función masticatoria

El mantenedor de espacio ideal es similar a un puente o una dentadura parcial al que debe 6) restaurar la función, al mismo tiempo que conserva el espacio. Restaurando la 7) función oclusal se evita la supraerupción del diente antagonista.

Preservación de la salud de los tejidos blandos

Cualquier aparato que se coloca en la boca, tiene que ser construido de tal material que sea 8) compatible con los tejidos blandos. El aparato no debe permitir la acumulación de restos alimenticios, causantes de una irritación gingival. El diseño tiene que eliminar la tendencia a producir 9) huecos de torsión que causan una inclinación lateral del diente sucesáneo.

### Fácil de construir

El mantenedor de espacio debe ser 10) económico tanto en tiempo como en materiales.

La técnica para su construcción debe ser lo más simple posible, no gastar tiempo para producirlo y hacerlo de manera que no cause mucha destrucción dentaria. Siempre que sea posible, el aparato debe ser lo suficientemente fuerte como para que resista las fuerzas de 11) la distorsión producida por los dedos y la lengua del paciente. Tal distorsión tiene efectos adversos en las estructuras periodontales. Debe permitir pequeños ajustes 12) o reparaciones menores en el aparato. El mejor aparato es aquel que permite ciertos ajustes durante los cambios que se suceden en el desarrollo de la oclusión. Finalmente, el mantenedor de espacio ideal debe ofrecer la posibilidad de ser 13) utilizado universalmente.

### Radiografías

Existe un factor básico que no debe ser pasado por alto en la construcción del mantenedor de espacio. Si no se utilizan las radiografías para planear la construcción de un mantenedor de espacio, muchas veces se colocan aparatos innecesariamente. Si el diente sucedáneo está próximo a erupcionar, la construcción de un aparato sólo implicará la pérdida de tiempo del dentista y un gasto innecesario por parte del paciente.

### TIPOS DE MANTENEDORES DE ESPACIO Y SUS USOS

#### Restauraciones proximales como mantenedores de espacio

El más simple y el mejor mantenedor de espacio es una buena restauración proximal. Una de las causas más comunes en la pérdida de espacio es la caries proximal. Las lesiones de caries en las superficies proximales causan pérdida de la subestructura del diente. Como resultado la mesialización del molar adyacente, dentro de la zona de caries. Por este razón, los procedimientos operatorios de restauración

ren la anatomía proximal y las áreas de contacto, son los mantenedores de espacio mejores y más apropiados.

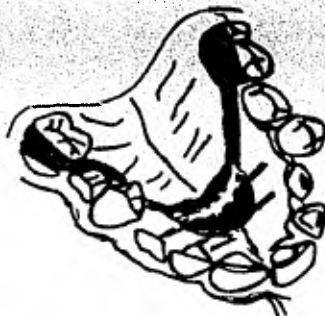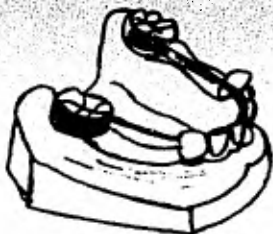### Mantenedores de espacio fijos

La mayoría de los mantenedores son de este tipo. El aparato (mantenedor de espacio de banda abrazadera, "band-loop", corona de abrazadera, "crown-loop", arco de Hance o arco lingual) generalmente están anclados en una banda o en una corona. El conector puede ser un alambre (banda abrazadera o corona de abrazadera) el cual esté soldado al anclaje en uno de sus extremos y el otro extremo descansa libremente en el diente adyacente al espacio libre. En el caso del arco lingual o del arco de Hance cuando se utilizan como mantenedores de espacio, el conector es un arco lingual fijo en arcos molares. (Fig. siguiente)

banda abrazadera.

corona  
abrazadera.

arco de  
Hance.



El arco lingual es un mantenedor de espacio que puede anclarse por medio de postes fijos en tubos o brackets verticales, soldados a las bandas de cada molar. Por medio de alambres que se insertan en los tubos que previene que este aparato sea removido por un niño. Así el arco lingual puede convertirse en un mantenedor fijo pero al mismo tiempo removible.

### VENTAJAS.-

1. Construcción simple y económica.
2. Pérdida mínima de tejido dentario. Los dientes que se usan cuando

- o hay caries proximales o cuando hay una restauración de amalgama clase II. También pueden usarse coronas de acero inoxidable como anclaje.
- No produce interferencia con la erupción vertical de los dientes anclados.
- No hay interferencia con la relación anteroposterior o el movimiento distal de los dientes durante el desarrollo activo de la oclusión. El movimiento mesial se previene.
- No hay interferencia con el movimiento funcional individual del diente que está para salir ("band-loop" o "crown-loop").
- No hay interferencia con la erupción del diente sucedáneo.

#### DESVENTAJAS.

- La función de la oclusión no se restaura.
- En muchas circunstancias se necesita instrumental especial (bandas ajustadas, bandas prefabricadas, etc).
- Los dedos o la lengua de los niños producen fuerzas de torsión sobre los anclajes fijos.
- Su uso se limita a un diente en un solo cuadrante (unilateral) por el "band-loop" o "crown-loop". El arco lingual o arco de Hance como mantenedor de espacio, tiene la ventaja de que puede usarse para mantener el espacio de un solo diente perdido, para varios dientes de un solo lado o para varios dientes de ambos lados.

#### Semifijos

El mantenedor de espacio del arco lingual puede anclarse con tuercas horizontales o verticales, soldados a cada una de las bandas ubicadas en los molares. Teniendo en cuenta que el aparato quede bien fijo para prevenir que se resbale o para que no se lo quite el niño.

Además de su uso como mantenedor de espacio, este aparato puede utilizarse para prevenir el colapso de los dientes anteriores inferiores (resultado de un hábito de protrusión mandibular o pérdida prematura de dientes primarios inferiores). También el arco lingual semi-

fijo se puede activar y ser utilizado en movimientos ortodónticos (expansión del arco). Fuera de esto, se pueden soldar al arco auxiliares tales como resortes, botones linguales, etc., cuando se requieren movimientos individuales de algún diente.

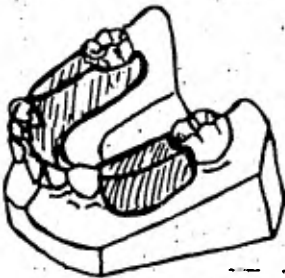
El arco lingual semifijo tiene unas pocas desventajas y todas las ventajas del mantenedor de espacio fijo:

1. Permite el crecimiento y desarrollo de los maxilares y el hueso alveolar.
2. Puede ser removido, reajustado y colocado sin remover las bandas.
3. No puede ser removido por el paciente, por lo tanto tiene menos posibilidades de distorsión.
4. Permite la erupción de los dientes sucedáneos si el paciente no re-  
gresa a tiempo para una revisión.
5. Permite la fisiología de los tejidos.
6. Es inócuo.

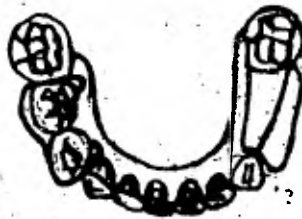La desventaja más frecuente en este tipo de mantenedor, es la ruptura a nivel de los anclajes.

#### Removibles

Los aparatos de este tipo (mantenedores de espacio bilaterales o unilaterales de acrílico) son generalmente construidos de plástico o materiales acrílicos con o sin ganchos de anclaje. También es posible incorporar dientes en este tipo de aparatos. (fig. siguiente).



Bilateral



Unilateral

Las ventajas son:

1. Sirven para reemplazar áreas edéntulas unilaterales o bilaterales sin hacer recorte de las estructuras duras del diente.
2. Las superficies masticatorias de los dientes se pueden reemplazar fácilmente previniendo la elongación o supra-erupción de los dientes antagonistas.
3. Los tejidos gingivales se estimulan.

Desventajas:

1. Construcciones muy laboriosas.
2. Generalmente está limitados para aquellos casos donde se requiere restauración bilateral.
3. Por tratarse de un aparato removible se corre el riesgo de que el niño lo dañe.
4. Puede perderse fácilmente.
5. No puede ser utilizado en niños muy jóvenes o que no presten cooperación.
6. Los tejidos gingivales pueden traumatizarse fácilmente.
7. La susceptibilidad a la caries se aumenta en las superficies proximales de los dientes en contacto con el aparato.

MANTENEDORES DE ESPACIO FIJOS

Los molares primarios juegan un papel importante en el desarrollo normal del arco permanente durante la época de la dentición mixta (entre seis y doce años). Cuando se pierden prematuramente los molares primarios, los molares y premolares se mueven hacia el espacio edéntulo, dando como resultado una malposición de los dientes permanentes. Los mantenedores de espacio se deben utilizar cuando existe pérdida prematura de cualquier molar primario y los dientes adyacentes tienden a moverse hacia el área edéntula.

Los mantenedores de espacio son aparatos que preservan o mantienen la longitud del arco. Se usan para conservar el espacio que era ocupado por el diente o dientes perdidos prematuramente y de esa manera se conservan la longitud total del arco. No se usan para mantener el espacio de un diente sino de todo el arco. El mantenedor de espacio fijo es el aparato ideal cuando hay pérdida prematura de molares primarios.

El arco lingual es un mantenedor de espacio que preserva la longitud del arco del maxilar inferior. El momento adecuado para colocar el arco lingual es una vez que hayan hecho erupción los incisivos permanentes inferiores. Debido a que los incisivos inferiores tienden a erupcionar en dirección lingual, un arco lingual que se coloca antes de la erupción de estos dientes debe ser observado periódicamente, para preservar la erupción de los incisivos inferiores por detrás del alambre, y no crear así una maloclusión de tipo iatrogénica.

El mantenedor de espacio de Mance es el equivalente del arco lingual para el maxilar superior. Para su construcción se necesitan dos bandas molares, un alambre conector (O-O) doblado de tal manera que se adapte a la bóveda palatina y un botón de acrílico adherido al arco y en



contacto con el paladar. Este botón de acrílico que es adosado al paladar, es el que provee la resistencia y el anclaje que impide la migración mesial de los dientes posteriores.

El uso de mantenedor de espacio de banda de abrazadera está limitado a aquellos casos ha habido pérdida de un solo molar, en un solo cuadrante. El mantenedor de espacio de banda abrazadera tiene sus indicaciones en aquellos casos en los cuales se ha perdido el primer molar primario superior y los primeros molares primarios inferiores cuando aún no han hecho erupción los incisivos permanentes. Estas indicaciones están basadas primariamente en el patrón y secuencia de erupción de los dientes permanentes.

La pérdida prematura del molar más distal constituye un problema especial. Es importante retener un molar distal que sirva de orientación al molar no erupcionado. Se han usado tres tipos de aparatos para este tipo de problemas: 1) un guiador de erupción distal, 2) un mantenedor de espacio corona de abrazadera, y 3) mantenedores de espacio acrílicos que son removibles.

La guía distal de erupción es posiblemente la menos indicada, ya que se corre la posibilidad de producir infección (osteomielitis) dañando la corona del diente no erupcionado molar o premolar. Es de construcción difícil. El mantenedor de espacio de corona de abrazadera tiene la ventaja de que es un aparato fijo, pero los ajustes son muy difíciles de hacer; muchas veces imposibles si el diente erupciona en una posición que no podemos predecir o que no esperamos, de tal manera que si un aparato de corona abrazadera no se puede modificar, no es indicado para este tipo de problema. El mantenedor de espacio bilateral de acrílico nos da la oportunidad y la flexibilidad de hacer ajustes si el molar distal erupciona en una forma diferente a la esperada. Al mismo tiempo debemos proveer una superficie distal que guíe la erupción del molar y mantener el plano de oclusión. Las desventajas de este aparato son (1) que es removible y (2) la falta adecuada de retención cuando hay pérdida bilateral de muchos dientes.

BANDAS

Se selecciona la banda que tenga la misma circunferencia oclusal del diente al cual se le va a colocar la banda, de tal manera que se asegure un margen oclusal bien adaptado. El tercio medio y el tercio gingival de la banda es necesario contornearlo de acuerdo con la anatomía del diente, especialmente cuando se trata de dientes primarios. La selección de la banda se hace por descarte hasta que se encuentra una un poco más pequeña que la del diámetro del diente en mención.

El punto más importante en la adaptación de la banda es la posición de la misma. Las áreas naturales de retención de las superficies bucal y lingual del diente son los puntos de retención de la banda. El área de retención bucal es más baja que la lingual. La banda se coloca de manera que se extienda y se acople a estas áreas de retención. Es decir, que la banda debe colocarse en posición diagonal al diente, más baja en la superficie bucal que en la lingual.

Una banda que es demasiado alta y que se coloca en forma incorrecta se adaptará como una especie de sombrero, es decir, quedará suelta y se desplazará fácilmente.

Las bandas prefabricadas bien parcialmente contorneadas y son más bajas en la superficie bucal que en la lingual. Tienen además una indentación en V alrededor del borde oclusal de la banda del lado lingual de los molares inferiores y debe entrar en la endidura formada por la unión de las dos cúspides linguales. En las bandas molares superiores prefabricadas la indentación en V queda en el lado bucal y se alinea con el surco bucal del diente.

TECNICA

Se incrusta la banda seleccionada en el diente, manteniendo la altura oclusal de la banda a nivel de la altura de los bordes marginales del diente. Se sostiene la banda alta en el punto lingual de modo que el margen gingival de la banda se acople al área de retención lingual.

Mientras se sostiene la superficie lingual en esta posición, se empuja la banda hacia abajo bucalmente, usando un adaptador de bandas del número 300 (una banda es demasiado grande si solo se requiere la presión de los dedos para colocarla). El lado bucal de la banda debe bajar lo suficiente hasta llegar al área de retención bucal. Es posible que sea necesario estirar la banda usando la pinza de Benson número 138, suavemente en el área gingivo-bucal, para hacer que la banda se acomode mejor gingivalmente. Algunas veces puede ser necesario estirar la banda en el margen lingual oclusal, cuando el diente tiene contornos redondeados en los márgenes bucal y lingual.

La banda debe estar ahora acomodada diagonalmente a través del diente, más alta en el área lingual y más baja en el área bucal, acomodándose al área de retención; y el margen oclusal de la banda debe ser tan alto como los borde marginales mesial y distalmente.

Se quita la banda del diente usando una pinza removedora o una cucharilla grande y se hacen festones en los márgenes gingivales con unas tijeras curvas, de modo que forme el contorno gingival. No se recorta más de lo necesario. La banda se debilita si es muy angosta en sentido gingivo-oclusal (menos de tres milímetros).

Cuando se ha recortado la banda, ésta se adapta al rededor de la circunferencia gingival, usando la pinza de contornear de Gordon número 137 ó 115 de Johnson. Este proceso dará como resultado una adaptación ajustada de la banda en las áreas de retención bucal y lingual.

La banda está ya lista para colocarla en el diente; se sostiene entre el pulgar y el índice tomándola por el borde marginal gingival de las superficies mesial y distal.

Se presiona suavemente las superficies mesial y distal. Esto evitará la presencia de excedentes en estas áreas.

NOTA: La banda terminada no tendrá márgenes abiertos alrededor de las áreas oclusal ni gingival. La banda debe tener en este momento su máxima retención. El cemento no provee retención, solamente sella

la interface banda - diente para prevenir la descalcificación de este.

### Construcción del modelo de trabajo

Se aplica tanto a la banda de abrazadera como al arco lingual.

El siguiente paso es construir el modelo de trabajo. Cuando se toma una impresión para la construcción de un mantenedor de espacio de banda de abrazadera, una cubeta parcial contorneada con cera podrá servir adecuadamente para este propósito. El arco lingual requiere - una cubeta completa. Antes de tomar la impresión, esté seguro de todas las bandas están ubicadas en su sitio exacto.

Adelgace (no derrita) una pequeña pieza de godiva verde y colóquela sobre la superficie oclusal, bucal y lingual de las superficies de los dientes. Esto dará un asiento positivo para la colocación de las bandas. Con la godiva en los dientes se asegura una impresión alineada - del arco. **NOTA:** La impresión para cualquier aparato mantenedor de espacio que requiera bandas debe tomarse enteramente en godiva.

Remueva las bandas de los dientes y colóquelas en la impresión, teniendo cuidado de ponerlas en su posición adecuada. Dos tercios de la superficie interna de las bandas adyacentes a las arcos para ser soldadas se llenan con cera pegajosa. Esto provee un espacio adecuado de las áreas al soldar y permite una fácil remoción del aparato soldado para su pulimiento. Esta cera también conserva las bandas en su lugar cuando se está haciendo el modelo. Utilice cualquier tipo de yeso para hacer el modelo.

### Construcción de la abrazadera para el mantenedor de espacio de banda de abrazadera.

Para contornear el extremo libre de la abrazadera es necesario utilizar la pinza de tres picos (# 200). Se toma una longitud de alambre de aproximadamente de tres a cuatro pulgadas de 0.036 milésimas de pulgada de diámetro y se coloca en la mitad de la pieza; se cierra la

pinza muy suavemente y esto nos producirá una pequeña indentación que irá a descansar en la superficie distal del diente anterior al espacio edéntulo. Mientras se sostiene el alambre con las pinzas en los extremos distales de éste, se ejerce presión con los dedos hacia abajo y hacia atrás con el objeto de producir un doblez que nos da la abrazadera. Esto da como resultado una pequeña W, la cual deberá tener una amplitud suficiente para permitir la erupción del diente siguiente a través de ella si es necesario.

Tome el alambre con la forma de W, sosténgalo con la tijera de tres picos en el mismo plano del extremo libre del alambre. Sostenga el extremo libre del alambre firmemente con los dedos y apriete la pinza para producir un borde redondeado. Es necesario compararlo con el modelo.

La parte que permanece de abrazadera se puede contornear con una pinza # 139. Esta pinza se usa únicamente para sostener el alambre - mientras que se hace el doblez con los dedos de la otra mano. Recuerde que no se debe doblar el alambre contra las pinzas porque esto - tiende a producir dobleces supremamente agudos o innecesarios que lo debilitan.

El alambre debe descansar en forma pasiva sobre los tejidos blandos de cada lado sobre el espacio edéntulo para prevenir que haya desplazamiento del aparato ya sea por la lengua o para prevenir que se acumule alimento debajo del alambre. Cada mitad de la abrazadera debe ser redondeada a nivel del diente de anclaje, para que descanse suavemente en la parte del tejido blando y provea un contacto pasivo.

Una vez que la abrazadera alcanza a la banda debe hacerse un doblez agudo de tal manera que el alambre se extienda hacia la superficie oclusal y descanse contra la banda; estos dobleces bucal y lingual corresponden a las esquinas de los dientes, o sea, el encuentro de las superficies proximales con las superficies distal y lingual.

Una vez que se ha terminado de contornear este alambre se recortan

los excesos y se deja el alambre a la altura oclusal de la banda. Recuerde que es necesario recortar el exceso de alambre antes del proceso de la soldadura.

#### Construcción del arco lingual como mantenedor de espacio

El arco de alambre se contornea utilizando acero inoxidable de 0.040 milésimas de pulgada. Se empieza el doblar del alambre con una pinza # 139 en una de las bandas. El alambre debe descansar en la banda por debajo del borde oclusal. Un arco ideal se debe formar contactando tantos dientes anteriores como sea posible y debe hacer contacto a nivel de los dientes posteriores en el margen gingival libre. A nivel del canino se inicia la curva del segmento anterior; el alambre debe descansar ligeramente por encima del cíngulo y contactando tantos dientes como sea posible. Cuando se presenta apiñamiento es posible que el alambre descansa contra todos los dientes del segmento anterior. El alambre deberá por lo menos estar en contacto con los incisivos centrales.

Una vez que se ha doblado el lado opuesto del arco, se debe recortar el exceso. Es necesario tener mucho cuidado para que el alambre una vez terminado el doblar descansa en forma pasiva en el arco inferior; un alambre activo debe causar desplazamientos bucales o linguales dando como resultado mordidas cruzadas.

#### Soldadura

Se remueve toda la cera pegajosa que exista en el modelo de trabajo y se limpian bien las áreas que van a ser soldadas. Está seguro de que la llama del soplete se pueda ajustar de tal manera que se produzca un cono azul que no haga ruido y que tenga aproximadamente una pulgada de longitud. Debe ser soldado cuando se usa el "flux fluoride". Se añade agua al "flux" si es necesario hasta que adquiera una consistencia una consistencia en forma de pasta. Se coloca el "flux" en cada una de las uniones que van a ser soldadas teniendo cuidado de que

74

ambos extremos del alambre están embebidos en ól. Es importante no -  
agregar excesivo "flux" debido a que se pueden producir poros en las  
uniones de la soldadura. Una vez que tenga el "flux" colocado en las  
partes de soldar, coloque la llama de tal manera que se seque el ---  
"flux" con el efecto del calor. No hay que precalentar la unión. Tam  
poco espere que el acero se torne de color rojo porque inmediatamente  
se convertirá en una mancha negra lo que dará una oxidación; esto que  
mará el metal y se perderán las propiedades físicas del acero. Una -  
vez que el acero se cubra con una capa negra de carbón es imposible  
aplicar la soldadura.

Se coloca la soldadura de plata y estaño a nivel de la unión a ser  
soldada; se coloca la punta del cono azul de la llama directamente -  
en la unión; tan pronto como la soldadura empiece a derretirse empe-  
zará a regarse por toda la unión y debe colocarse una cantidad sufi-  
ciente de soldadura a nivel de estas uniones.

Recuerdese que no se debe remover la llama hasta que tenga suficien-  
te cantidad de soldadura en toda la unión. Debido a que el acero i--  
noxidable se une por unión física más que por unión de fusión, es im-  
portante que se use bastante cantidad de soldadura. El alambre debe  
estar totalmente cubierto con soldadura. Se repite el mismo procedi-  
miento en el otro extremo del arco lingual e en la otra unión.

#### Relajamiento de "Stress"

Siempre que el alambre de acero inoxidable es doblado se crean es-  
fuerzos internos dentro del alambre. Estos esfuerzos son la causa de  
que el acero inoxidable trate de conservar su forma o posición origi-  
nal. Este esfuerzo interno puede ser anulado y volverlo pasivo por a-  
plicación de calor.

Esto es lo que se llama el relajamiento de esfuerzo y se hace de  
la mejor manera cuando se usan los cables conductores de electricidad  
de un soldador de punto. Estos cables se colocan 15 o 20 milímetros

(1/2 ó 3/4) de distancia del alambre. La corriente eléctrica pasa entonces entre estos dos cables y al mismo tiempo calienta el alambre hasta conseguir un color bronce. Estos cables son puestos de nuevo a lo largo del alambre como antes, hasta que la longitud entera del alambre se haya relajado.

#### Pulido y brillado

Inmediatamente después de relajar las fuerzas del aparato, se sumerge el modelo en una taza de plástico para yeso llena de agua. Este romperá el yeso y facilitará la remoción del aparato del modelo de trabajo. Se pulen ligeramente las uniones de soldadura con ruedas que no produzcan calor o con piedras verdes. Esto removerá los excesos. Un pulidor electrolítico con ácido fosfórico ayudará en la limpieza y en el pulido del aparato. Cuando el alambre de acero inoxidable es soldado o se han relajado sus esfuerzos, la superficie se torna de un color bronce. El método más eficiente para pulir después del relajamiento de las fuerzas y la soldadura es el uso del ácido (anódico) pulidor por 30 segundos. La solución es de ácido fosfórico al 85% ( $H_3PO_3$ ) combinado con polietileno glicol y agua en una proporción de aproximadamente 7:3:1. Este método de pulido restaura el brillo original en segundos. La soldadura sin embargo, debe pulirse de la manera usual.

Las soldaduras deben ser examinadas para buscar rugosidades y ver que la unión haya sido completa. Se empieza el pulido final del aparato con ruedas de caucho verdes. Tripoli seguido por óxido de estaño le dará el lustre final. Posteriormente, se se moja el aparato con agua y jabón para remover el exceso del material de pulido y los sobrantes del proceso de soldadura.

#### Cementación de las bandas

Las bandas se limpian y se secan. La mezcla del cemento se aplica al lado gingival de las bandas usando una espátula de cemento en



instrumento para plásticos. Se coloca cemento a toda la parte interior de la banda. Se usan cuatro rollos de algodón, dos bucales y dos lineales. Debe evitarse que el rollo de algodón quede atrapado entre la banda y el diente.

Cuando el aparato está listo para cementarlo, el niño debe quitar sus dedos y el aparato con bandas se coloca sobre los dientes. Se usa un asentador de bandas. El excedente de cemento que cubre las superficies oclusales de los dientes puede limpiarse con una gasa # 2x2. Después de que el cemento ha endurecido se usa explorador y seda dental para remover los excesos de los márgenes de las bandas y para limpiar el margen gingival y las áreas interproximales de los restos que hayan podido quedar.

## CAPITULO VII.

MANTENEDOR DE ESPACIO BILATERAL DE ACRILICO  
INDICACIONES

Los mantenedores de espacio de acrílico se utilizan generalmente cuando hay pérdida bilateral de dientes. Sin embargo en algunas circunstancias también está indicado cuando hay pérdida prematura de un solo diente. Cuando se pierde el segundo molar temporal inferior antes de la erupción del primer molar permanente, la ruta de erupción del primer molar permanente requiere una superficie que le sirva de guía durante este proceso. El mantenedor de espacio de acrílico sirve para este propósito pues tiene la ventaja de que es fácilmente acondicionado si la ruta de erupción es normal. Otros aparatos fijos con proyecciones distales no son fáciles de ajustar. Además de ello, los aparatos con proyección distal producen daño a los tejidos blandos y duros y a la vez pueden ocasionar una infección.

Los mantenedores de espacio removibles de acrílico tienen la desventaja de todos los aparatos de acrílico; sin embargo la gran ventaja de este aparato es su versatilidad para restaurar la función oclusal. El aparato es similar a una prótesis parcial removible para adultos; la diferencia es que generalmente no es necesario usar ganchos en este tipo de mantenedor.

Aplicación y diseño del mantenedor de espacio bilateral de acrílico.

Las áreas de soporte deben tener un contorno suave con objeto de no irritar las inserciones musculares de los tejidos blandos. La superficie oclusal de área donde se reemplazan los dientes perdidos debe restaurar la función con el arco opuesto y en consecuencia debe poseer la misma altura oclusal que la superficie de los dientes perdidos. Generalmente es mejor construir la superficie oclusal como un blando, pero cuando se añaden o se incorporan dientes, existe el peligro de que

el aparato se desplazado de su posición ideal.

El objetivo de este aparato por supuesto es prevenir el movimiento mesial de los dientes molares; por lo tanto se requiere una buena resistencia anterior. Esta resistencia la provee el segmento anterior, así que el acrílico debe ser relativamente alto en la superficie lingual de estos dientes. La amplitud del acrílico lingual debe ser extensa y permitir la comodidad del paciente; al mismo tiempo, debe ser tan grueso como sea posible para disminuir los peligros de fracturas.

#### Construcción de la porción de acrílico del aparato: TÉCNICA

El acrílico de polimerización rápida en odontología infantil, posee partículas pequeñas lo cual disminuye las burbujas de aire en el acrílico una vez que se ha terminado el aparato.

Al mismo tiempo es un acrílico estable y fuerte. El monómero y el polímero contienen cada uno un catalizador para polimerización en frío, en consecuencia no pueden ser utilizados ni mezclados con los monómeros y polímeros de acción rápida.

Se coloca una cantidad pequeña del monómero, por ejemplo en un "Dappen" y al mismo tiempo se inclina el modelo de manera que quede en posición horizontal en el área donde se va a colocar el acrílico. Se aplica el monómero con un pincel #2. Se cubre el área lingual desde la línea media hasta el área de los molares. A continuación se coloca el polímero en el área tratando de que ésta sea de dos a tres milímetros.

En este momento se inclina el modelo en la dirección opuesta, buscando que esta parte quede de nuevo paralela y proceda a continuación a aplicar el monómero y el polímero en la misma forma. Se humedece este lado teniendo cuidado de colocar acrílico debajo del elabro. Se repite la operación, aplicamos polvo y se humedece con el monómero hasta obtener el espesor deseado; a continuación se extiende el acrílico hasta cubrir la superficie bucal en el espacio edéntulo.

NOTA: Mientras se encuentre trabajando en otra zona es aconsejable

humedecer las áreas previamente terminadas para evitar evaporación del monómero. Si el monómero se evapora, el acrílico se vuelve poroso y toma una apariencia blanqueza. Hay que cerciorarse de que el acrílico no se extienda a áreas de retención. Se repiten las etapas, hasta que se obtenga un espesor suficiente que permita el pulido y terminado final del acrílico. Ya que se haya terminado de un lado, se inclina el modelo y se completa la superficie bucal del espacio edéntulo en el lado opuesto. Después, se añade polvo sobre el reborde que se extiende entre los dientes vecinos. Esto debe repetirse hasta que se alcance la altura deseada. Luego se inclina el modelo respectivamente hacia el lado lingual y hacia el lado bucal con el fin de construir el borde que une estas porciones con la superficie oclusal.

**NOTA:** En este momento la porción de acrílico queda terminada. La porción oclusal se encuentra ligeramente más alta que la altura deseada y la unión de las porciones bucal, oclusal y lingual tienen una apariencia que no es la deseable.

Después de que el acrílico haya endurecido se coloca un cuchillo de laboratorio por debajo de la silla lingual en cada lado y tratamos de retirar con furza el aparato del modelo. En este momento se debe tener cuidado de no quebrar los dientes anteriores.

#### Terminado del aparato

La primera etapa, es recortar el aparato siguiendo la forma general y utilizando para ello una piedra montada o una fresa para acrílico. Esto reduce los excesos de acrílico casi en su totalidad. Es aconsejable ser cuidadoso cuando se reduce la altura de la porción incisal de acrílico.

**NOTA:** No se debe tocar la superficie de acrílico que está en contacto con los dientes. Esto aliviará el acrílico, destruyendo así el propósito del aparato y a la vez creará un espacio ideal para el empacquetamiento de alimentos y como consecuencia de ello, el peligro de caries.

Hay que recordar que nunca se debe festonear esta área; el acrílico debe cubrir aproximadamente dos tercios de la superficie lingual de los dientes anteriores y debe haber una unión suave entre el diente y el acrílico. Los flancos bucales deben ser redondeados y no extenderse a áreas de retención, al mismo tiempo, deben ser cortos y extenderse únicamente de 3 a 5 milímetros por debajo de la encía libre de los dientes vecinos.

Con piedras montadas de grano fino, se termina el aparato dándole el espesor deseable, se eliminan todas las irregularidades con las piedras y fresas. El aparato debe quedar sin ninguna irregularidad y de un espesor apropiado. En general el espesor desado del aparato terminado debe ser de dos a tres milímetros.

Se redondea el extremo del alambre con disco o con una lima. Hay que recordar que los alambres afilados son peligrosos y pueden producir incomodidad en el paciente, y falta de cooperación. El aparato terminado debe pulirse utilizando piedra pómez húmeda, aplicada con una felpa. Se lava el aparato cuidadosamente y se remueven todos los restos de acrílico y otros materiales. Para darle el lustre final se puede utilizar blanco de estaño o Tripoli, Para ello se utiliza una felpa seca a baja velocidad.

NOTA: Cuando se esté aplicando cualquier agente para pulir utilice una presión ligera sobre el aparato. Hay que tener cuidado de no quemar el acrílico cuando se pule el aparato. Finalmente se lava con un jabón suave y se enjuaga con agua ligeramente tibia.

#### Puntos importantes para recordar

1. El acrílico debe descansar contra la superficie lingual de todos los dientes anteriores, no debe ser festoneado ni debe dejar espacios para la retención de alimentos.
2. La altura oclusal del espacio edéntulo debe ser igual a la del plano oclusal.
3. La altura oclusal del arco edéntulo debe ser redondeada con el

fin de restaurar la función.

4. El área o zona de la silla reconstruida en acrílico debe ser bien contornada con el fin de evitar daño a las inserciones musculares, tanto en la superficie lingual como en la bucal.
5. Se debe incluir un apoyo oclusal, especialmente en los casos de pérdida múltiple de dientes temporales.

PLANO INCLINADO ANTERIOR

Con frecuencia el odontólogo encuentra mordidas cruzadas anteriores en los niños, especialmente durante las etapas tempranas de la dentición mixta.

INDICACIONES:

El plano inclinado de acrílico es tal vez el aparato más versátil y menos traumático para la corrección de las mordidas cruzadas anteriores. Puede ser utilizado para corregir la malposición de un solo diente o del segmento anterior. El movimiento es rápido y fisiológico por cuanto la fuerza que se produce es el resultado de la acción normal de la musculatura.

En la siguiente ilustración se muestra la dirección de la fuerza - cada vez que el paciente cierra la boca sobre el plano inclinado. Por cuanto la mordida queda abierta en el segmento posterior, es de esperar algún movimiento oclusal en este segmento. En consecuencia el plano inclinado debe removerse al final de dos semanas. De otra manera la mordida abierta posterior puede volverse permanente. La mordida cruzada anterior generalmente se corrige en este período de tiempo.

Diseño del plano inclinado anterior

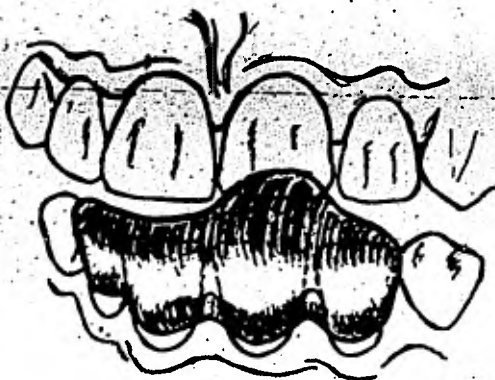
Se colocan los modelos de trabajo, previamente recortados, sobre el plano posterior, se separan ligeramente para darnos una idea general de la forma del aparato. Se notará en la ilustración que la superficie labial de los cuatro incisivos inferiores se encuentra cubierta con acrílico; este debe recortarse siguiendo el contorno del margen gingival de la encía para evitar su irritación.

Como el aparato va cementado a los dientes inferiores, es necesario considerar cuáles dientes se moverán como resultado de las fuerzas declusión. En consecuencia, el número utilizado de dientes como anclaje debe ser suficiente para mover el diente que se encuentra en mor-

dida cruzada. En algunos casos puede ser deseable incluir hasta la región de los caninos inferiores. A medida que el acrílico se extiende hacia arriba debe extenderse también hacia atrás del borde incisal de los dientes en mordida cruzada, formando un plano inclinado que permita su libre deslizamiento hacia adelante.

NOTA: El plano inclinado debe tener aproximadamente una angulación de  $45^{\circ}$  puesto que mientras más se aproxima a lo horizontal, más se acerca a la función natural perdiéndose el efecto que se desea que este plano produzca. El plano inclinado debe quedar en contacto únicamente con el o los dientes superiores que deben moverse en dirección labial.

PLANO ANTERIOR INCLINADO





Como regla general sólo la mitad de la superficie lingual del diente inferior debe cubrirse con acrílico. Las fuerzas que se producen como resultado de morder sobre el plano inclinado, tienden a asentar el aparato lingualmente y a desplazarlo en dirección labial; por lo tanto la superficie labial debe cubrirse en forma completa con acrílico, mientras que solamente es necesario cubrir la mitad de la porción lingual.

Construcción del plano inclinado de acrílico      TECNICA:

La primera etapa es aplicar medio separador al modelo de trabajo en la superficie labial y lingual de aquellos dientes que se desean cubrir con acrílico, también debe aplicarse en el área correspondiente a los tejidos vecinos.

La manera de aplicar el acrílico es similar a la de cualquier otro aparato que utilice acrílicos de curación rápida. Se inclina el modelo de manera que la superficie labial se encuentre en posición horizontal y cubre la superficie con el monómero. Se aplica una capa de polvo sobre la superficie labial, de un espesor aproximado de 1 a 2 milímetros, siguiendo hasta donde sea posible el contorno gingival. Si esto se hace con cuidado se disminuye la cantidad de recorte final sobre acrílico. En forma lenta se añade el monómero al polímero utilizando el pincel. Esto disminuye el número de burbujas de aire atrapadas en el acrílico y disminuye el flujo del mismo. Se repite las etapas, si es necesario, añadiendo más polvo y agregando líquido hasta construir un aparato que tenga el espesor final de aproximadamente 2 milímetros. Una vez que la superficie labial se ha terminado, se inclina el modelo de tal manera que ahora la superficie lingual se encuentre horizontal.

Se repite el proceso si es necesario hasta construir un acrílico que posea un espesor igual al de la superficie labial. Cualquier exceso de material puede ser pulido durante el terminado del aparato.

La siguiente etapa es construir el plano inclinado. Tratemos de vi-

Realizar el declive que sea necesario en el plano inclinado para alcanzar una posición hacia atrás y posterior al diente que tiene mordida cruzada. Se coloca el modelo de manera que el segmento anterior se encuentre más bajo que el segmento posterior. Colocando el modelo en esta posición es posible añadir acrílico en capas sucesivas hasta alcanzar el borde incisal. Hay que ser sumamente cuidadosos y añadir el polvo y el líquido en forma lenta. Si el material se añade demasiado rápido, el acrílico tiende a fluir hacia áreas que no se desean.

Cuando se crea que el plano tenga la altura suficiente, se coloca el modelo superior y el modelo inferior sobre el plano posterior; hay que tratar de aproximarlos y cerciorarnos si la altura del plano y su regulación son las deseables. Se añade más acrílico si es necesario. La extensión posterior del plano inclinado debe ser suficiente para impedir que el niño reacomode en sentido anterior el maxilar inferior y de esa forma impida el propósito del aparato.

Cuando consideremos que el acrílico posea contorno suficiente, lo cubrimos con aceite "hidrosoluble" y esperamos a que fragüe. Después de abrir el modelo con aceite lo invertimos de tal manera que el plano inclinado mantenga la posición adecuada. El material tiene tendencia a fluir durante los cinco primeros minutos. El acrílico endurece en forma completa después de 15 - 20 minutos; en este momento el aparato puede ser removido del modelo.

#### Terminado del aparato.

La primera etapa es reducir el espesor labial y lingual hasta que éste sea de uno, a uno y medio milímetros, para ello se utiliza una pieza montada o una fresa para acrílico.

Se coloca el aparato nuevamente sobre el modelo inferior, se aproxima el modelo inferior al superior, y nos cercioramos de la posición del plano en relación con el diente o dientes en mordida cruzada. El plano debe recortarse de tal manera que su borde quede por detrás del borde incisal de los dientes que se desean corregir.

Utilizando una piedra montada se recorta el plano de la inclinación deseada de  $45^{\circ}$ , tratando de no perforar el aparato a nivel del borde incisal de los dientes inferiores. Colocamos de nuevo el aparato sobre el modelo inferior y verificamos la oclusión nuevamente. Nos cercioramos de que el plano incisal se encuentra localizado por detrás de la porción lingual del diente o los dientes en mordida cruzada.

Se recorta el contorno labial siguiendo la forma del margen gingival, teniendo cuidado de no producir presión sobre la encía, y que las aberturas labiales queden cubiertas. A continuación se recorta el acrílico en la porción lingual. Este debe cubrir únicamente la mitad de la superficie lingual de los dientes. La superficie lingual debe recortarse en sentido cóncavo para facilitar una posición adecuada de la lengua.

El aparato lo pulimos en la forma rutinaria en que se pule el acrílico. Después de esto se encuentra listo para ser cementado a los dientes inferiores. Clínicamente se puede determinar si el diente superior se ha movido a la posición deseada; una vez que esto ocurra se puede remover el aparato.

Puntos importantes para recordar:

1. Se cubre la superficie labial siguiendo el contorno gingival.
2. Cubri únicamente la mitad de la superficie lingual.
3. El plano inclinado debe quedar en contacto únicamente con aquellos dientes que se desea mover y debe extenderse por detrás del borde incisal de éstos cuando están en oclusión.
4. Finalmente, la inclinación del plano debe ser en lo posible de  $45^{\circ}$  aproximadamente.

RETENEDOR DE HAWLEY

Es un aparato con soporte palatal de acrílico, el cual fue diseñado y presentado a la profesión dental en 1919 por el Dr. C. A. Hawley. - Su principal aplicación es mantener la posición de los dientes una vez terminado un tratamiento de ortodoncia.

El acrílico sostiene los segmentos bucales en posición, mientras los dientes anteriores se encuentran entre el acrílico y un arco labial.

Indicación del retenedor de Hawley

Es un aparato que sirve para la prevención e intercepción incipiente de una variedad de maloclusiones. Es un aparato de gran versatilidad porque puede ser modificado de numerosas maneras y servir las necesidades particulares de un caso individual.

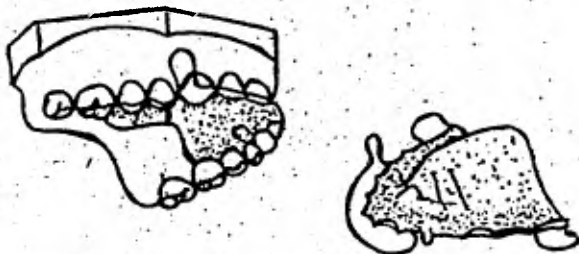
De hecho la variedad de modificaciones que pueden ser incorporadas en un aparato con paladar de acrílico está limitada únicamente por el ingenio del odontólogo.

1. Se pueden agregar dientes artificiales al acrílico en las áreas o espacios edéntulos y en esa forma construir un aparato de mayor eficiencia y al mismo tiempo funcional. El aparato puede contener un diente o puede reemplazar varios.
2. El arco labial puede ser utilizado en forma pasiva para retener los dientes o en forma activa para producir la retracción de dientes anteriores en protrusión (fig. 1).
3. Se le puede incorporar un plano de mordida incisal en el segmento anterior, el cual sirve para abrir la mordida y permitir la erupción continua de los dientes posteriores (fig. 2).

Este aparato modificado en la forma descrita es muy útil para abrir la mordida en casos en que existen mordidas cerradas anteriores, por ejemplo, en aquellos casos con un "overbite" incisal exagerado.

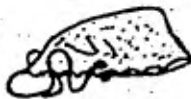Figura No. 1

PALADAR DE ACRILICO CON ARCO LABIAL.  
(Retenedor de Hawley).




ARCO ACTIVADO

(Para retruir incisivos superiores en protrusión)



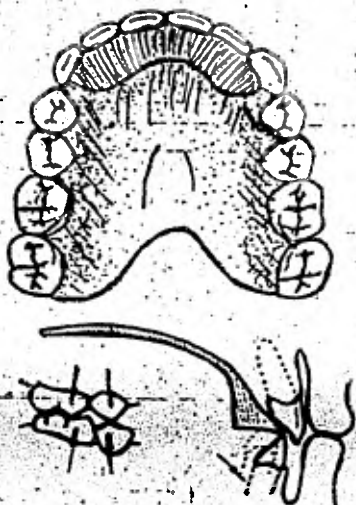
Manera de cerrar  
el arco



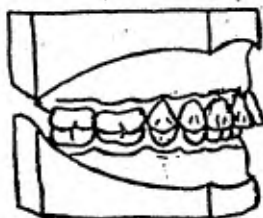
Dirección en que actúan  
las fuerzas sobre los  
dientes anteriores

Figura No. 2

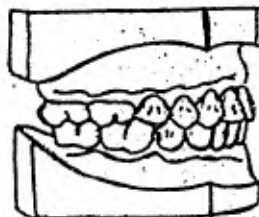
## PALADAR DE ACRILICO CON PLANO DE MORDIDA ANTERIOR



Forma de abrir la mordida en la parte anterior—  
mediante la proyección incisal del paladar de  
acrílico, la cual permite la erupción de los  
dientes posteriores.



Mordida cerrada  
(12 a 15 años)



Oclusión normal  
(después del tratamiento)

4. Se puede modificar cubriendo la superficie palusal de los molares con acrílico para ser utilizado durante la noche en aquellos pacientes con problemas de bruxismo. Esto previene el desgaste exagerado durante la noche.
5. Se le puede agregar un dispositivo para la corrección de hábitos de lengua o de succión de dedo.
6. Se le puede incorporar resortes en distintas posiciones y con diferentes funciones.
7. También se pueden insertar en el acrílico tornillos de expansión en la línea media del paladar, los cuales sirven para la expansión del proceso alveolar y de los dientes maxilares. Cada modificación puede ser utilizada sola o en combinación.

#### DISEÑO DEL RETENEDOR DE HAWLEY

1. Básicamente el aparato consiste en dos partes: el acrílico palatino y el arco labial de alambre.
2. Se les pueden añadir ganchos en dos formas a), usando un gancho de Adams el cual está diseñado para ser localizado en el último molar a cada lado; el gancho de Adams está diseñado para abrazar en forma total el molar. Utiliza para ello las retenciones en lingual y labial del molar y mediante el acrílico lo sostiene en posición - por el alambre que está contorneado de tal manera que toca las superficies proximales del diente, con proyecciones que abrazan zonas localizadas en el espacio proximal bucal y lingual; b), gancho de extremo redondeado el cual se localiza entre el primero y el segundo molar temporal. Este gancho posee una bola de metal en el extremo y puede ser construido colocándolo en punto de soldadura a un pedazo de alambre. Este se debe contornear para que quede localizado en el espacio interproximal situado entre ambos molares primarios. A este tipo de gancho se le da una retención adicional al retenedor de acrílico especialmente cuando el aparato es utilizado -

para producir movimientos ortodónticos.

3. Los dientes en contacto proveen una retención natural; por lo tanto el acrílico debe llenar estos espacios lo cual ayuda a una mejor retención. Por ello no se deben recortar estas proyecciones del acrílico durante el proceso de terminado del aparato.
4. Los bordes del aparato deben descansar sobre la superficie lingual de los dientes, con lo cual se previene el empaquetamiento de alimentos y la descalcificación del esmalte. No hay que destruir esta relación acrílico-diente con un festoneado o un tallado excesivo durante el proceso de terminado del aparato.
5. En dirección distal el acrílico sólo debe extenderse hasta el último molar.
6. El arco labial se construye de alambre de un diámetro de 0.025 de pulgada, de tal manera que quede en contacto con los seis dientes anteriores, de canino a canino. El alambre descansa horizontalmente sobre la superficie labial de estos dientes, aproximadamente a nivel de la unión del tercio incisal y el tercio medio de la superficie labial. Un dobléz en forma de U debe ser contorneado en el arco de alambre, debe empezar en el tercio medio del canino y debe pasar a través del espacio entre el canino y el premolar hacia lingual y en esta forma quedar incorporado en el acrílico. El dobléz en U debe tener suficiente altura como para extenderse más allá del margen libre gingival y al mismo tiempo ser lo suficientemente corto como para no producir irritación en el vestíbulo. El dobléz debe quedar serca pero no descansar sobre los tejidos. (Fig. 1).

#### Diseño del arco labial de alambre

- Se inicia la construcción del arco utilizando un pedazo de alambre de .025 de seis pulgadas aproximadamente. Se sostiene el alambre con la pinza #139, se inicia la construcción haciendo un dobléz de tal manera que el alambre descansa sobre la superficie labial de los incisivos centrales. El alambre debe apoyarse aproximadamente a nivel



de la unión del tercio incisal de dicha superficie.

**NOTA:** Cuando se utilice la pinza #139 hay que realizar todos los dobles alrededor de la porción redonda de la pinza, con el fin de evitar marcas adicionales con el alambre.

2. Se sostiene el alambre con las pinzas localizadas en una posición distal a los incisivos centrales. Se incorpora un doblez adicional, de tal manera que el alambre descansa sobre la superficie de los incisivos laterales. Para conseguirlo, se debe doblar el alambre primero hacia atrás en dirección lingual; luego moviendo la pinza aproximadamente un milímetro se hace un doblez en sentido contrario, es decir, hacia labial. Si se examina un arco dental normal se podrá observar que la superficie labial de los incisivos centrales y de los caninos, se encuentran en posición más labial que la de los laterales, mientras que la superficie lingual de todos ellos se encuentra localizada al mismo nivel. Este doblez adicional para poner el alambre en contacto con los laterales, se utiliza en los casos de retenedores pasivos y no se construye cuando se trata de un aparato activo.
3. Se repite lo mismo en el lado opuesto. Obsérvese que en este momento el alambre está ligeramente doblado, de tal manera que descansa sobre la superficie labial de los incisivos laterales. Esto hace que el alambre también descansa sobre la superficie labial de los caninos. Sostenemos el alambre con la pinza colocándola en el lugar que se desea, el siguiente doblez.
4. En este momento el alambre descansa en forma pasiva sobre todos los dientes anteriores. Sostenemos el alambre en posición sobre el modelo de trabajo y tomamos el alambre con las pinzas, aproximadamente en la superficie labial del canino. Este debe ser el sitio donde se ubica el doblez en U.
5. Doblamos el alambre, no en ángulo sino en un doblez ligeramente redondeado, de tal manera que el alambre se extiende gingivalmente a nivel del tercio medio del canino. A la vez que sostiene el alambre en

- esta posición, calculamos la altura en la cual se desee colocar el alambre.
6. El dobléz en U debe extenderse por encima del margen gingival libre, pero no ser tan alto como para causar irritación en los tejidos mucobucales.
  7. Sostenemos el alambre de tal manera que el dobléz pueda hacerse sobre la porción redonda de la pinza. El dobléz en U debe quedar paralelo a la superficie bucal de los tejidos. Al hacer el dobléz, la punta del alambre debe quedar a la altura del espacio entre el canino y el primer premolar.
  8. Se dobla el alambre de tal manera que pase por el espacio entre el canino y el premolar. El alambre debe pasar por encima de este punto de contacto hacia el lingual porque este es el lugar en donde debe quedar incorporado el acrílico.
  9. Se completa el dobléz en U en el lado opuesto de la misma manera. Hay que recordar que la porción de alambre embetida dentro del acrílico debe estrujarse en un ojal pequeño. Este sirve como anclaje al arco labial dentro del acrílico. La porción que va incorporada dentro del acrílico no debe quedar en contacto con el paladar. Esto permite que el acrílico cubra por completo la porción palatina de alambre.
  10. Una vez terminado, el alambre debe quedar en una posición horizontal en relación con el tercio incisal de los dientes anteriores y con los dobleces en U a la misma altura. El dobléz a nivel de los caninos debe ser ligeramente redondeado, de una altura confortable y descansar sobre pero no sobre el tejido.

#### Diseño del gancho de Adams

El gancho de Adams o modificado punta de Flecha, es un gancho anclaje-mente diseñado, el cual utiliza la retención vertical y distal de un diente o de varios dientes (fig. 3E y F).

Para el diseño del gancho se debe renovar en el modelo el trabajo el yeso correspondiente al espacio bucal interdentual. Esto permite que el

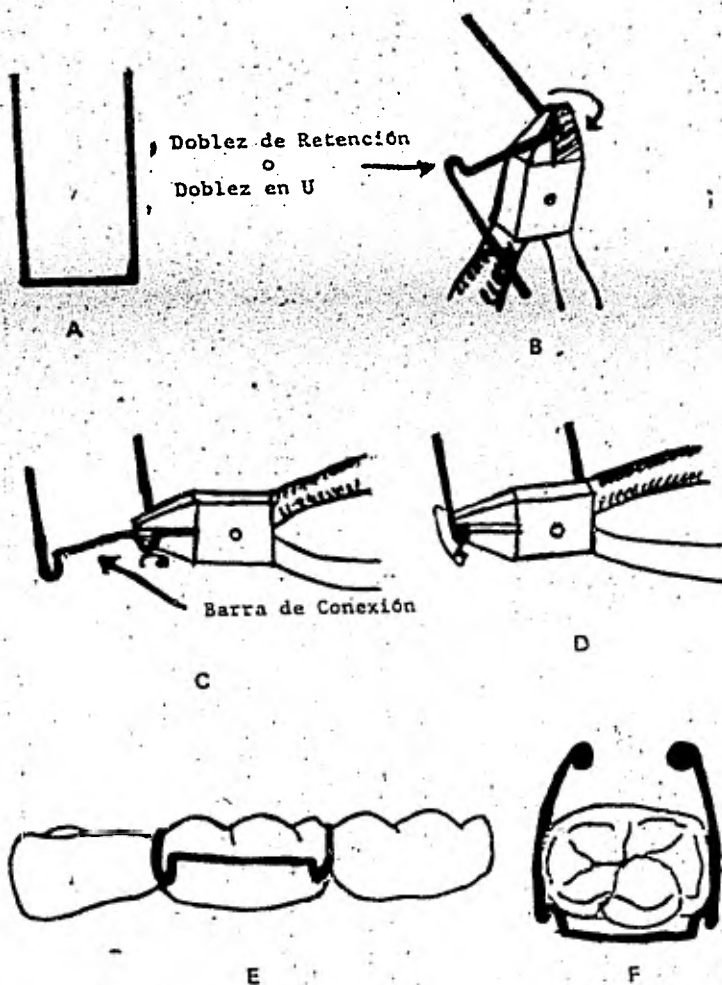
gancho quede ligeramente subgingival.

1. Se utiliza alambre 0.025 para su construcción. Es aconsejable practicar las diferentes etapas en su construcción utilizando alambre 0.018. Utilizando para los dobleces la punta redonda de la pinza #137.
2. En un pedazo de alambre de cuatro pulgadas se hacen dos dobleces en ángulo recto en el centro del alambre (fig.3A).. Los dobleces deben estar completamente opuestos a las puntas de los cúspides de los molares o aproximadamente a uno o dos milímetros del borde gingival.
3. Sostenemos el alambre paralelo al piso y con la punta de la pinza aproximadamente a dos milímetros de la base del doblez en U, doblamos uno de los brazos del alambre hacia afuera y luego hacia atrás sobre él mismo. Se repite esto en el lado opuesto (fig. 3B). Esto forma los dobleces de retención. En este momento el alambre debe quedar en un mismo plano.
4. Utilizando la pinza #139 y con el alambre paralelo al piso, tomamos los dos brazos de los dobleces de retención, los doblamos hacia abajo en un ángulo de 45° de tal manera que el brazo exterior quede más abajo que el interior (Fig. 3C). Se repite el mismo procedimiento para el otro doblez en U o doblez en retención. Comparamos la adaptación mesio-distal colocando el alambre contra la superficie bucal del diente del modelo. Los brazos deben encontrarse directamente opuestos a los puntos de contacto.
5. Sostenemos el doblez de retención con la pinza, de tal manera que las puntas de la misma estén dirigidas hacia afuera desde el centro del gancho. Uno de sus brazos debe doblarse hacia atrás en un arco de 135 grados, de tal manera que se extienda a través de los puntos de contacto (Fig. 3D). El brazo que conecta ambos dobleces en U, no debe quedar en contacto con la superficie bucal del diente.
6. En la porción de alambre que debe ir incorporada en el acrílico, se hacen ojales para retención. El gancho terminado debe tener 1) los dobleces en U para retención a una angulación de 45° en relación con

el brazo mayor y deben quedar en contacto con las retenciones localizadas en mesio-bucal y disto-bucal del diente. (fig. 3E y F); 2) los brazos mayores del gancho deben descansar por encima de los puntos de contacto y, ligeramente sobre los bordes marginales (fig. 3E y F); y 3) la barra que conecta a ambos dobles de retención no debe quedar en contacto con la superficie bucal del diente (fig. 3F).

Figura No. 3

CONSTRUCCIÓN DEL GANCHO DE ADAMS



Diseño de la porción de acrílico del aparato

1. Una vez que todos los alambres se encuentran contorneados, aplicamos en el modelo una capa de separador y esperamos a que seque. Colocamos los alambres en posición sobre el modelo y teniendo cuidado de que estén en la posición indicada y deseada, los fijamos con cera pegajosa.
2. Inclinaamos el modelo de tal manera que la mitad del paladar quede en posición horizontal. Se aplica a esta porción, agregamos el acrílico en polvo a la mitad del paladar, teniendo cuidado de que quede a un espesor uniforme de aproximadamente dos milímetros. En forma cuidadosa llenamos con acrílico los espacios interdentes y nos cercioramos de que el acrílico se extienda sobre la superficie lingual de los dientes anteriores.
3. En forma cuidadosa aplicamos el monóreo sobre el polvo; y en forma lenta humedecemos el polvo permitiendo que el aire escape. Esto disminuye la posibilidad de que queden burbujas de aire incorporadas en el acrílico terminado. Nos cercioramos de que el acrílico sea extendido por debajo de los alambres, para ello se agita la masa de acrílico en esta zona.
4. Una vez que el paladar se encuentre cubierto completamente, es posible que exista una hendidura en el centro del paladar. Nos cercioramos de que hay suficiente espesor de acrílico y añadimos un poco más si es necesario, para corregir este defecto.
5. Aplicamos al acrílico terminado aceite de silicón (Tectol), invertimos el modelo de tal manera que el acrílico se endurezca con el modelo en esta posición. Esto evitará flujo innecesario de acrílico hacia el centro del paladar, haciéndolo exageradamente grueso y muy delgado en las áreas de contacto con los dientes. Después de 15 o 20 minutos el acrílico se encuentra completamente duro. Enjuagamos el aceite con agua corriente; el aparato se encuentra listo para ser removido del modelo, recortado y pulido. Colocamos un cuchillo por debajo del bor

de posterior del paladar de acrílico y tratamos de desprender el aparato del modelo haciendo presión fuerte. Hay que tener cuidado de que no se fracturen los dientes de la parte anterior.

#### Terminado del aparato

La primera etapa es recortar el aparato dándole el espesor y contorno que se desea; utilizando piedras montadas o instrumentos similares. Es de importancia tener en cuenta cuando se hace la reducción del acrílico en la porción lingual en los dientes anteriores, que no se toque la superficie del acrílico que queda en contacto con dichos dientes, porque esto ocasionará el desprendimiento del acrílico en esa zona, impidiendo o destruyendo el propósito del aparato y al mismo tiempo creará un espacio para el empaquetamiento de alimentos, facilitando el ataque de la caries. Hay que recordar no hacer festones en esa zona.

El acrílico debe descansar sobre la superficie lingual de los dientes anteriores. El espesor del acrílico dependerá de la oclusión del paciente. Comparamos con el modelo en oclusión. La mordida no debe quedar abierta a no ser que el paciente requiera este procedimiento.

Reducimos el espesor del acrílico a lo largo de los segmentos bucales de una manera similar. Aquí de nuevo recordemos que el acrílico no debe ser festoneado, por cuanto estas proyecciones sirven como un medio de retención al penetrar dentro de los espacios interdenciales.

Reducimos el espesor del paladar de tal manera que quede confortable para el paciente. No hay que doblar el acrílico cuando se sostiene para su tallado, porque la presión de los dedos más el calor generado por la piedra montada, es suficiente para distorcionar el acrílico.

Un espesor final de dos milímetros es suficiente. No hay que adelgazarlo demasiado, de lo contrario se expone el alambre. Finalmente completamos el contorno del acrílico reduciendo el borde posterior, y no extenderlo más de lo necesario.

El aparato terminado debe ser pulido utilizando piedra pómez y blanco de estaño.

## CONCLUSIONES

Como vemos en la elaboración de esta tesis, se ha enfocado al estudio y tratamiento de las anomalías que se presentan en la dentición infantil.

Desde hace tiempo no se le daba tanta importancia a los dientes de la primera dentición, porque la mayor parte de los dentistas pensaban que dichos dientes tenían que ir exfoliándose. Pero ahora, desde los años de 1956-58 aproximadamente la Ciencia Odontológica se ha preocupado bastante por la dentición infantil, ya que es importante prevenir o detectar con tiempo alguna anomalía, ya sea de posición, funcional ó de ausencia congénita, de tal modo, si se descuida la dentición primaria podría traer graves consecuencias. Para ello, es conveniente realizar un buen diagnóstico y llegara un tratamiento adecuado y correcto antes de proceder a una extracción de un diente primario, a menos que sea necesario y como última instancia llevar a cabo la misma. Por lo tanto, es importante conocer las etapas de erupción de cada uno de los dientes para no cometer el grave error de extraer una pieza dental que no estaba en condiciones, y poder conservar la hasta el período de erupción del diente permanente para que el paciente no sufra alteración alguna en su aparato estomatognático.

## B I B L I O G R A F I A

- Katz Mc Donald. Odontología Preventiva en Acción. Editorial. Panamericana. Buenos Aires 1975. pp. 357- 361.
- Walther D.F. Ortodoncia Actualizada. Ed. Mundi Argentina. 1972 pp. 166-198.
- Boucher Louis J. Clínicas Odontológicas de Norteamérica. Ed. Interamericana. Vol.2 México 1979 pp. 189-197.
- Alvin L.Morris, Harry M. Bohannan. Las especialidades odontológicas en la práctica general. Ed. Labor, S.A 1978 pp. 210, 211-218-221-226-230, 231, 232, 233-243, 244-250.
- Finn. Odontopediatría. Ed. Interamericana. 4a. edición 1976 pp. 179-198. 302-325.
- Apuntes de Odontopediatría. Facultad de Odontología.
- Moyers. Ortodoncia preventiva. Ed. Interamericana. 1976. pp. 325-357. 426-465.
- Ralph Mc. Donald. Odontología para el niño y el adolescente. Ed. Interamericana. pp. 506-528. 342-375.
- Apuntes de ortodoncia. Facultad de Odontología.