



UNIVERSIDAD NACIONAL AUTÓNOMA DE MÉXICO

Facultad de Odontología

ASPECTOS GENERALES DE LA  
ENDODONCIA

*W.S.A.*  
*29-06-84*

T E S I S

QUE PARA OBTENER EL TITULO DE;  
CIRUJANO DENTISTA  
P R E S E N T A :  
JACINTO CAMACHO SANCHEZ



México, D. F.

1984



Universidad Nacional  
Autónoma de México



**UNAM – Dirección General de Bibliotecas**  
**Tesis Digitales**  
**Restricciones de uso**

**DERECHOS RESERVADOS ©**  
**PROHIBIDA SU REPRODUCCIÓN TOTAL O PARCIAL**

Todo el material contenido en esta tesis esta protegido por la Ley Federal del Derecho de Autor (LFDA) de los Estados Unidos Mexicanos (México).

El uso de imágenes, fragmentos de videos, y demás material que sea objeto de protección de los derechos de autor, será exclusivamente para fines educativos e informativos y deberá citar la fuente donde la obtuvo mencionando el autor o autores. Cualquier uso distinto como el lucro, reproducción, edición o modificación, será perseguido y sancionado por el respectivo titular de los Derechos de Autor.

## TEMARIO

- I.- Introducción .....1
  - a).- Historia de la endodoncia.
  - b).- Endodoncia moderna.
  - c).- Alcances de la endodoncia.
  
- II.- Biología de la pulpa .....7
  - a).- Diferentes componentes de la pulpa.
  - b).- Capa odontoblástica.
  - c).- Tejido pulpar central.
  - d).- Células de la pulpa.
  
- III.- Biología apical .....11
  - Biología periapical.
  
- IV.- Pulpa injuriada y patológica.....13
  - a).- Características generales de la pulpa dental patológica.
  - b).- Tratamientos endodóncicos.
  
- V.- Patología pulpar .....19
  - a).- Etiología.
  - b).- Factores generales que afectan a la pulpa.
  - c).- Clasificación y tratamiento de las enfermedades pulpares.
  - d).- Clasificación y tratamiento de las enfermedades periapicales.

VI.- Anatomía pulpar y acceso a las cavidades.....	28
a).- Conductos accesorios y laterales.	
b).- El tercio apical de la raíz.	
c).- Anatomía de las cavidades pulpares y acceso a - las cavidades.	
d).- Anatomía de la cavidad pulpar de la dentición - temporal.	
e).- Calcificación del ápice radicular en dientes - temporales.	
f).- Endodoncia en niños y su tratamiento.	
g).- Traumatología en dientes temporales y su trata- miento.	
h).- Diferentes técnicas en el tratamiento.	
VII.- Factores que modifican la cavidad pulpar.....	55
VIII.- Causas de lesiones pulpares y su prevención.....	66
a).- Lesiones durante los procedimientos operatorios	
b).- Lesiones durante la preparación.	
c).- Lesiones durante la limpieza.	
d).- Lesiones cariosas profundas.	
e).- El manejo de la pulpa vital expuesta.	
f).- Materiales usados en los recubrimientos pulpa - res.	
IX.- Accidentes en el tratamiento endodóntico.....	82

X.- Instrumentación básica en endodoncia.....95

- a).- Instrumentos para el diagnóstico.
- b).- Instrumentos para anestesia.
- c).- Instrumentos para aislar el campo quirúrgico.
- d).- Instrumentos para la preparación quirúrgica.
- e).- Instrumentos para la obturación.
- f).- Instrumentos operados con máquinas.
- g).- Instrumentos auxiliares.
- h).- Instrumentos para retirar los instrumentos rotos
- i).- Esterilización de los instrumentos.

XI.- Terapéutica convencional de conductos radiculares.123

- a).- Preparación y medicación.
- b).- Elección de tratamiento conservador o quirúrgico
- c).- Aislamiento y desinfección de la corona.
- d).- Acceso.
- e).- Remoción de tejido.
- f).- Medición de la longitud del conducto.
- g).- Limpieza del conducto.
- h).- Lavado del conducto.
- i).- Medicación del conducto.
- j).- El sellado de la medicación.
- k).- Obturación radicular.
- l).- Materiales usados en la obturación radicular.
- m).- Cementos.
- n).- Plásticos reabsorbibles.
- ñ).- Puntas de obturación.
- o).- Amalgama.
- p).- Técnicas de obturación radicular.
- q).- Obturación completa del conducto radicular.

r).- Elección de una técnica de obturación en la práctica.

s).- Cuidados post-operatorios y vigilancia.

## XII.- Problemas en el tratamiento endodóntico.

155

a).- Tratamiento de urgencia.

b).- Pulpitis aguda.

c).- Periodontitis apical aguda.

d).- Absceso apical agudo.

e).- Anestesia inadecuada durante la extirpación pulpar.

f).- Fracaso de la anestesia en un diente con una inflamación pulpar aguda.

g).- Fracaso de la anestesia por infiltración.

h).- Fracaso de la analgesia regional.

i).- Técnicas alternativas.

j).- Radiografías.

k).- Detección de raíces y conductos supernumerarios.

l).- Obstrucciones en los conductos radiculares.

m).- Obstrucciones naturales.

n).- Obstrucciones iatrógenas.

ñ).- Terapéutica radicular inmediata.

o).- El tratamiento endodóntico de los dientes fracturados.

p).- Fracturas coronarias.

q).- Fracturas radiculares.

## XIII.- Conclusiones.

178

## XIV.- Bibliografía.

179

## HISTORIA DE LA ENDODONCIA

Definición : Del griego ENDO - Adentro

ODOUS - ODONTOS - Diente

IA - Subfijo, que indica trabajo u ocupación. Esto es, tratamiento dentro del diente.

El tratamiento endodóntico puede ser definido como el tratamiento o la precaución tomada para mantener en función dentro del arco dentario a los dientes vitales, los moribundos o los no vitales.

Otra definición es que la endodoncia esta considerada como una rama de la Odontología que comprende en diagnóstico y tratamiento de las patosis de la pulpa dental y que para su estudio abarca ciencias básicas y clínicas afines - incluyendo su etiología, su diagnóstico y prevención de las enfermedades de la pulpa.

Desde tiempos muy remotos, las odontalgias han sido el azote de la humanidad. Desde los primeros tiempos, tanto los chinos como los egipcios dejaron registros en los que describían las caries y abscesos alveolares. Los chinos consideraban que los abscesos alveolares eran causados por un gusano blanco con cabeza negra que vivía dentro del diente, esta teoría conocida por los chinos fue bastante popular hasta mediados del siglo XVIII, cuando Pierre Fauchard comenzó a tener sus dudas al respecto y empezó a investigar, pero él no pudo expresar las resoluciones de manera concluyente debido a que el decano de la Facultad de Medicina, Antry, creía todavía en la teoría del gusano (Custom 1965).

El tratamiento utilizado por los chinos para los dientes con absceso consistía en matar al gusano, con una preparación que contenía arsénico.

Esta teoría y tratamiento fue usada en la mayoría de las escuelas dentales hasta los años 1950.

A pesar de que ya se habían percatado de que su acción no era limitada y de que había extensa destrucción hística si la más mínima cantidad de medicamento escurria entre los tejidos blandos.

Los tratamientos pulpares durante la época griega y romana estuvieron encaminadas hacia la destrucción de la pulpa por cauterización, ya fuera con una aguja caliente, con aceite hirviendo o con fomentos de opio y beleño.

En el siglo I el sirio Alquígenes, que vivió en Roma se percató de que el dolor podía aliviarse taladrando dentro de la cámara pulpar, con el objeto de obtener el desagüe, para lo cual él diseñó el trepano. En la actualidad a pesar de los medicamentos y los fármacos no hay mejor método para aliviar el dolor de un diente con un absceso que el método propuesto por Alquígenes.

El conocimiento endodóncico permaneció estático, hasta que en el siglo VI Vesalius, Falopio y Eustaquio, describieron la anatomía pulpar, pero refiriéndose aún a la teoría del gusano citada por los chinos.

De esta manera y hasta fines del siglo XIX, la terapéutica radicular consistía en el alivio del dolor pulpar, y la principal función que se le asignaba al conducto era la de dar retención para un pivote o para una corona de espiga. Entonces la terapéutica radicular se hizo popular y con ello la prótesis y debido a el descubrimiento de la cocaína la cual condujo a la extirpación de la pulpa dental sin dolor.

El descubrimiento de los rayos X por Roentgen en 1895 y la primera radiografía dental popularizó aún más la terapéutica radicular y por consiguiente los distribuidores de material empezaron a fabricar instrumentos adecuados a la técnica, los cuales eran brocas con púas de las más variadas y diversas y eran usadas para remover el tejido pulpar o -



limpiar el conducto de residuos, en esta época no se rellena ba el conducto radicular y solo se sometia a colocar un poste espiga, o las preparaciones de tipo Richmond, Davis o espiga hendida con tubo del tipo Pessó que eran de las más popu lares.

En 1910 la terapéutica radicular alcanzo su cenit y ca si ningún dentista se atrevia a sacar un diente, y se empe zo a conservar el diente aunque éste fuese un muñón pequeño y a los cuales se reconstruia con una corona de oro o porce lana.

En 1911 William atacó a la Odontología e hizo ver que la obturación defectuosa y bajo un nivel séptico del medio, se producian enfermedades bucales graves, por lo que muchos dentistas ya no siguieron la terapéutica radicular y se -- ocasiono la extracción de piezas vitales y algunas senas y naturalmente algunos dentistas no siguieron esta destruc - ción masiva de bocas especialmente los del continente euro peo que siguieron salvando dientes a pesar de la teoría de la infección bucal.

## ENDODONCIA MODERNA

El resurgimiento de la endodoncia como una rama respetable de la ciencia dental comenzó con el trabajo de Okell y Elliot en 1935 y con Fish y Maclean en 1936. El primero demostró que la ocurrencia y grado de bacteremia dependían de la gravedad de la enfermedad periodontal y la cantidad de tejido dañado durante el acto operatorio.

El segundo demostró la incongruencia entre los hallazgos bacteriológicos y el tratamiento de infecciones bucales crónicas, así como de su imagen histológica. Además percibí que la función y la utilidad de un diente dependían de la integridad de los tejidos periodontales y no de la vitalidad de la pulpa (Marshall 1928).

Rickert y Dixon (1931) al observar que el sellado apical era importante decidieron ir a la búsqueda de un material que fuera estable, no irritable y que nos diera un perfecto sellado en el orificio apical.

Grove (1930) diseñó algunos instrumentos que preparaban el conducto en forma cónica y de una determinada longitud y utilizaron puntas de oro para obturar el conducto, y por esto formularon un material que contenía plata precipitada por electrolísis.

Hasta hace poco tiempo los endodoncistas estaban preocupados con los efectos de diversos medicamentos muy potentes sobre los microorganismos dentro del conducto radicular y esta preocupación desvió su interés y atención de los problemas endodóncicos más importantes, como el efecto de tales medicamentos sobre el tejido parodontal. Todos los medicamentos que matan a las bacterias son tóxicos para los tejidos vivos (Seltzer 1971).

## ALCANCES DE LA ENDODONCIA

La extensión de este tema se ha alterado considerablemente en los últimos 25 años, en un principio, el tratamiento endodóncico se confino a técnicas de obturación de los conductos radiculares por métodos convencionales, y aún la apicectomía, que es una extensión de estos métodos, fue considerada dentro del campo de la cirugía bucal.

La endodoncia moderna tiene un campo mucho más amplio e incluye lo siguiente :

- 1.- Protección de la pulpa dental sana de diversas enfermedades así como de las lesiones mecánicas y químicas.
- 2.- Recubrimiento pulpar ( Directo e Indirecto ).
- 3.- Pulpectomía parcial ( Pulpotomía ).
- 4.- Momificación.
- 5.- Pulpectomía total ( Extirpación de la pulpa dental vital ).
- 6.- Terapéutica conservadora del conducto radicular infectado.
- 7.- Endodoncia quirúrgica la cual incluye apicectomía, hemisección, amputación radicular, reimplante de dientes avulsionados o subluxados, reimplante selectivo e implantes endodóncicos endo-óseos.

El objetivo del tratamiento endodóncico es tornar la afección dental biológicamente aceptable, significando esto dejarla libre de síntomas, en condición fisiológica normal y sin patología diagnósticable.

Las fases del tratamiento :

Primera fase : Diagnóstica, en la cual se diagnostica la enfermedad a tratar y desarrollo del plan de tratamiento

Segunda fase : Preparatoria, en la cual el contenido del conducto radicular es removido y el conducto es preparado para recibir un material de obturación.

Tercera fase : Obliteración, en la cual el conducto es obturado u obliterado con un material inerte, para obtener

un sellado hermético tan íntimo como sea posible con el límite cementodentinario.

#### FINALIDADES DE LA ENDODONCIA.

La finalidad de la endodoncia es la de mantener en función dentro del arco dentario a los dientes vitales, los moribundos o los no vitales.

Algunas contraindicaciones de la terapia endodóncica:

Diente no restaurable : cualquier diente en que la restauración no pueda ser funcional y estéticamente aceptable luego del tratamiento endodóncico, debe ser extraído.

Soporte periodontal insuficiente: A menos que se presente un buen soporte periodontal para asegurar la retención dentaria, el tratamiento endodóncico esta contraindicada.

Diente no indispensable : Un diente que no este en oclusión y no es necesario como pilar protético, puede no ser candidato a la terapia endodóncica, sin embargo antes de condenarlo a la extracción, debemos pensar en darle un posible futuro útil.

Fractura vertical de la raíz : Los dientes que tienen una fractura vertical en la raíz, tienen un pronóstico sin esperanza de recuperación, esta indicada la extracción dentaria.

Conducto inadecuado para la instrumentación y contraindicación de cirugía periapical : En los dientes con conductos esclerosados o fuertemente curvados, haciendo imposible el paso de los instrumentos endodónticos, esta contra indicado el tratamiento.

Reabsorción masiva : Los dientes con reabsorción radicular interna o externa en la cual los conductos no pueden ser instrumentados y obturados mediante un tratamiento convencional o quirúrgico, deben ser extraídos.

## TEJIDO PULPAR

**La pulpa:** Es un tejido conjuntivo de tipo conectivo laxo. Se encuentra alojada en la cámara pulpar y conductos radiculares, se encuentra enclaustrada excepto a nivel del foramen apical, por paredes dentinarias inextensibles, esto hace de la pulpa una unidad biológica compleja con procesos patológicos muy especiales.

El tejido pulpar comprende:

- a).- La pulpa dentaria
- b).- La capa odontoblástica
- c).- Predentina y dentina
- d).- Pulpa radicular y periapical

**La pulpa dentaria .** Se origina cuando una condensación del mesodermo en la zona del epitelio interno del órgano del esmalte invaginado, forma la papila dentaria, luego, durante la fase de campana, la papila dentaria, por la acción inductiva del epitelio interno del órgano del esmalte transforma sus células superficiales en odontoblastos.

Los odontoblastos son células formadoras de dentina, la primera dentina la depositan en forma de manto (matriz dentinaria), después de que los odontoblastos han depositado las primeras capas de dentina, las células del epitelio interno se transforman en ameloblastos los cuales inician la producción de la matriz del esmalte, en este momento, al iniciarse la formación de tejidos duros, la papila dentaria recibe el nombre de pulpa dentaria.

**La capa odontoblástica.** Los odontoblastos son células del tejido conjuntivo altamente diferenciadas, por ser células secretoras de dentina, en 1865 Waldeyer propuso el nombre que hoy lleva: odontoblastos.

Los odontoblastos están situados en la parte más externa de la pulpa junto a la dentina y se alinean en forma de hilera

bastante irregular, que lleva el nombre de capa (membrana de Eboris), por tener parecido a un epitelio pseudoestratificado.

El cuerpo del odontoblasto de cara a la superficie interna de la dentina, posee un proceso citoplasmático que se extiende dentro del tubulillo dentinario, se estima que dentro de estas prolongaciones se encuentran contenidas las tres cuartas partes del protoplasma odontoblástico.

La longitud de estos tubulillos es aproximadamente de 6 a 7 metros, estas prolongaciones son largas y llegan hasta el límite amelo-dentinario y en algunos lugares tienen una mayor afluencia como en los cuernos pulpares, esto es de vital importancia en el estudio y comprensión de la patología pulpar.

La prolongación protoplasmática del odontoblasto dentro del túbulo dentinario recibe el nombre de fibra de Thomas.

Zona de Wueill. De cara al otro polo interno del odontoblasto se encuentra una zona libre de células, se denomina zona de Wueill o sub-odontoblástica, aquí se encuentran fibras nerviosas. Solo los dientes adultos tienen zona de Wueill.

Zona celular. Por dentro de la zona de Wueill, existe una área abundante en células mesenquimatosas indiferenciadas. Esta zona es un verdadero depósito de células, que pasan a substituir a las que se destruyen, entre ellas los odontoblastos.

Zona central. Tiene características de tejido embrionario y por lo tanto presenta células, vasos sanguíneos, linfáticos y nervios, además elementos fibrosos y substancia fundamental.

Células de la pulpa. Las células de la pulpa aparte de los odontoblastos son: Los fibroblastos, los histiocitos y algún linfocito.

Fibroblastos. O células estrelladas de la pulpa presentan largas prolongaciones protoplasmáticas con las que se unen a otras células formando una red.

Histiocitos. Son células de defensa pulpar, presentan un citoplasma de apariencia ramificada durante los procesos inflamatorios de la pulpa, se convierten en macrófagos refuerzan a

a los polimorfonucleares en el ataque a las bacterias y remueven los productos de descombro en un área atacada.

Linfocitos. Proviene del torrente circulatorio y en los procesos inflamatorios pulpares, sobre todo en los crónicos estas células emigran al sitio de defensa y se transforman en macrofagos o en células plasmáticas cuya función es la dilución de las toxinas.

Irrigación. La irrigación sanguínea de la pulpa es abundante, los vasos penetran a través de los forámenes apicales y conductos accesorios.

Las arterias. Son los vasos más grandes que irrigan a la pulpa y posee cubierta muscular aún en sus ramas más finas, las arteriolas terminan en sima, debajo y entre los odontoblastos, las arteriolas están situadas más hacia la periferia de la pulpa.

Venas. Las venas son más numerosas que las arteriolas y su recorrido es semejante, pero en sentido inverso, las venúlas están situadas más hacia el centro de la pulpa.

Vasos linfáticos. Forman una red colectora profusa que drena por vasos aferentes a través del foramen apical siguiendo la vía linfática oral y facial.

Nervios. Penetran por el foramen apical y siguen el trayecto de los vasos sanguíneos. Son del tipo mielizado y no mielizado, estos al penetrar a la zona de Wueill de este plexo se desprenden pequeños haces que pasan a la zona sub-odontoblástica, donde pierden su cubierta de mielina y terminan en forma de arborificaciones en la capa odontoblástica, los haces no mielizados son los que regulan la dilatación y la contracción vascular pulpar.

El hecho de que la zona periférica de la pulpa hasta la predentina, los nervios carezcan de cubierta mielínica es de gran importancia, pues por la falta de discernimiento sobre la calidad de los estímulos, la respuesta siempre será de dolor, es decir, que ante el dolor, el frío, corriente eléctrica, presión, -

agentes químicos la pulpa siempre responderá con dolor.

Pre dentina y dentina. La pre dentina es la capa dentinaria más profunda, se haya siempre entre los odontoblastos y la dentina, es continuación de la matriz dentinaria, pero mientras que la matriz es mineralizada esta no lo es.

La dentina. Es formada por los odontoblastos quienes la depositan en forma de capas, estas capas depositadas subsecuente mente reciben el nombre de matriz orgánica, la cual esta constituida inicialmente por mucopolisacaridos y luego se mineraliza.

La dentina ya mineralizada, es similar en dureza al hueso así mismo poseé propiedades de elasticidad y de resistencia; - contiene un 70 % de sales minerales y el resto de substancia orgánica y agua.

La dentina esta perforada por múltiples microconductos - que reciben el nombre de tubulillos dentinarios, los cuales se prolongan hasta el límite amelocementario, y miden de 1 a 3 micras.

Cada tubulillo contiene una prolongación citoplasmática - de un odontoblasto. Los tubulillos se dividen y se ramifican - profusamente sobre todo a nivel del límite amelo-dentinario.

La dentina es sumamente sensible a las respuestas a cualquier estímulo, siempre son dolorosas (como la pulpa); No se sabe hasta la fecha el mecanismo exacto de esta transmisión.

Dentinas : La dentina primaria es la que se forma inicialmente, cuando esta dentina empieza a calcificarse, la papila dental, se convierte en pulpa dental.

La dentina secundaria, es la dentina que se forma a lo largo de toda la vida del diente, se encuentra entre la pre dentina y la dentina primaria. Se depósita principalmente en el piso y techo de la cámara pulpar frente a la línea de profundización de caries.

Existe una clara diferencia entre la dentina primaria y la secundaria, la secundaria poseé un número de canaliculos -



con una trayectoria mucho más irregular que la dentina primaria.

La dentina terciaria recibe diferentes nombres de acuerdo a la función, se le encuentra en los dientes adultos y siempre frente a una zona de irritación (Caries, abrasión, mutilación). - Se haya entre la predentina y la dentina secundaria, presenta una mayor irregularidad en el número y trayecto de los túbulos dentinarios y es menos mineralizada que la dentina secundaria.

Dentina pericanalicular.- Se encuentra al rededor del proceso citoplasmático de los odontoblastos, esta principia donde termina la predentina. Posee una alta mineralización y con el tiempo y de acuerdo a las diferentes irritaciones disminuye la luz del tubulillo obliterándolo totalmente ( dentina opaca y traslúcida respectivamente ) Maisto 1973.

Pulpa radicular y periapical.- La pulpa radicular es una prolongación de la pulpa coronaria, pero por razones de anatomía de los tejidos que atravieza, tiene características muy particulares. Esta contenido en el conducto radicular, el cual se estrecha progresivamente hasta el foramen apical.

Por el foramen apical y conductos accesorios pasan a la pulpa los vasos y nervios. Los vasos que irrigan al periápice y penetran por los forámenes del diente. Se originan de los vasos sanguíneos de los espacios medulares del hueso.

#### BIOLOGIA APICAL Y PERIAPICAL.

La formación de la raíz dentaria es posterior a la formación de la corona y en su configuración y en la del ápice, interviene la vaina de Hertwig.

La vaina de Hertwig, es una continuidad inicialmente del epitelio reducido del esmalte; luego mientras los odontoblastos producen dentina en la parte interna, la vaina de Hertwig se fragmenta, entre sus células epiteliales crecen elementos celulares procedentes del mesenquima del folículo dentario que ini-

ciará la aposición de la matriz cementaria por fuera; estas células reciben el nombre de cementoblastos.

El principal producto de los cementoblastos es el colágeno.

El colágeno forma la matriz orgánica cementaria, una vez depositada cierta cantidad de matriz, se iniciara la mineralización del cemento. Se entiende por mineralización, el depósito de cristales minerales de origen tisular entre las fibrillas colágeno de la matriz.

Los cristales minerales estan constituidos principalmente por hidroxiapatita, estos cristales son similares a los del hueso y la dentina.

El complejo biológico formado por cemento, periodonto, hueso alveolar, hace a la histofisiología apical y periapical. La necesidad de no dañar estas zonas durante las maniobras endodónticas es fundamental, ddo que allí reside el potencial reparador anhelado. El cemento radicular y el hueso alveolar, producidos por el periodonto, desempeña una función en la cicatrización y reparación cuya importancia no podra ser igualada por ningún otro material no biológico.

## PULPA INJURIADA Y PATOLÓGICA

Las siguientes condiciones caen dentro de los alcances de la endodoncia por diagnóstico y donde es posible tratamiento.

Exposición dentinaria. Los procesos dentinoblasticos (odontoblasticos) son severos cuando la dentina esta expuesta y por lo tanto esta afectada la pulpa, los dentinoblastos y también la pulpa, son injuriados en la preparación cavitatoria en la exposición al aire y saliva, cambios térmicos exagerados tanto por bacterias como por sus productos, las propiedades irritantes de algunos materiales, también crean injuria pulpar.

Por estas razones intentamos la protección pulpar de los irritantes, lo que es el objetivo primario de los odontólogos.

La injuria pulpar rara vez regresa a su nivel anterior de salud después de haber sido injuriada, si ocurre la reparación pulpar es posible que sea con cambios regresivos (degenerativos).

La dentina expuesta puede transformar una pulpa normal en una pulpa crónicamente inflamada, la cual en una estimulación posterior se reafudiza o necrosa.

Exposición pulpar. Muy a menudo de una exposición pulpar resulta un daño pulpar irreversible, en otras palabras una pulpa sana teniendo un daño mínima, si seguimos los procedimientos de protección pulpar puede permanecer vital, mientras que

una pulpa previamente injuriada puede sucumbir incluso después de un daño mínimo.

Patología pulpar. La enfermedad pulpar incluye pulpitis, cambios degenerativos y necrosis, la pulpa esta en un estado inflamatorio o degenerativo, es posible que avance hacia la necrosis ( a menos que los síntomas dolorosos necesiten de una eliminación inmediata).

La hiperemia pulpar ,un estado preinflamatorio, no es considerada como un estado de enfermedad, pero si reversible, teóricamente la completa curación y reparación de algunas pulpas inflamadas es también posible.

Reabsorción dentinaria interna. Generalmente se cree que la presencia de una pulpitis crónica, es la responsable de la reabsorción dentinaria interna. La reserva de células indiferenciadas de tejido conectivo de la pulpa, son activadas para la formación de dentinoclastos, los cuales reabsorben la estructura dentinaria en contacto con la pulpa.

Fractura radicular. Se sospecha de fractura radicular, cuando hay antecedentes de injuria traumática al diente. Un examen clínico cuidadoso debe acompañar el diagnóstico radiográfico. El tratamiento subsiguiente puede involucrar una terapia endodóntica y la rotura en pedazos de los fragmentos radiculares, la remoción quirúrgica de la porción apical de la raíz o bien la remoción del diente entero.

Patología periapical y otra patología radicular. Los cambios periapicales son usualmente una extensión de una patología pulpar no tratada. El tejido periapical que esta en contacto con la pulpa, es afectado por una inflamación pulpar, cambios degenerativos o necrosis.

La respuesta periapical es inicialmente inflamatoria y puede llegar a ser extensiva y proliferativa. Los cambios patológicos que ocurren, pueden ser tratados generalmente por un tratamiento no quirúrgico del conducto radicular, sin embargo,

en algunos casos está indicado el curetaje de la patología -  
periapical.

## TRATAMIENTOS ENDODONTICOS

Protección dentinaria. Para la protección dentinaria lo más usual son los recubrimientos pulpaes por medio de alguna base y actúa también como barrera química de los materiales - de obturación.

Protección pulpar. Las protecciones directas o indirectas de la pulpa intentan disminuir o eliminar un irritante - pulpar y crear una situación en la cual una pulpa injuriada - pueda volver a su estado biológicamente aceptable, el éxito depende del primer estadio, lo cual desafortunadamente es imposible determinar.

Pulpotomía. Una pulpotomía es la remoción de una porción de la pulpa, y se realiza en un intento de preservar la salud de la pulpa radicular.

Alguna indicaciones son:

- 1.- Los tratamientos de pulpa expuesta en dientes temporarios.
- 2.- Los tratamientos de exposición pulpar en dientes permanentes jóvenes con ápices radiculares sin calcificar.
- 3.- Una alternativa antes de la extracción cuando la terapia endodóntica no es aconsejable.
- 4.- Los tratamientos temporarios de urgencia en una pulpitis aguda.

Desafortunadamente una consecuencia común a las pulpotomias en dientes permanentes, es la iniciación de cambios degenerativos que con el tiempo culminan con la calcificación del conducto radicular. Los conductos de estos dientes pueden ser inoperables cuando la presencia de una patología pulpar o pe-

riapical hace necesario el tratamiento endodóncico. Por esta razón la pulpotomía es considerada un tratamiento temporario.

Pulpectomía y tratamiento de conductos.- La pulpectomía se refiere a la remoción de la pulpa en su totalidad, este es el tratamiento para las pulpas con daño irreversible o en dientes con pérdidas graves de estructura dentaria, requiriendo pernos intrarradiculares para soportar coronas.

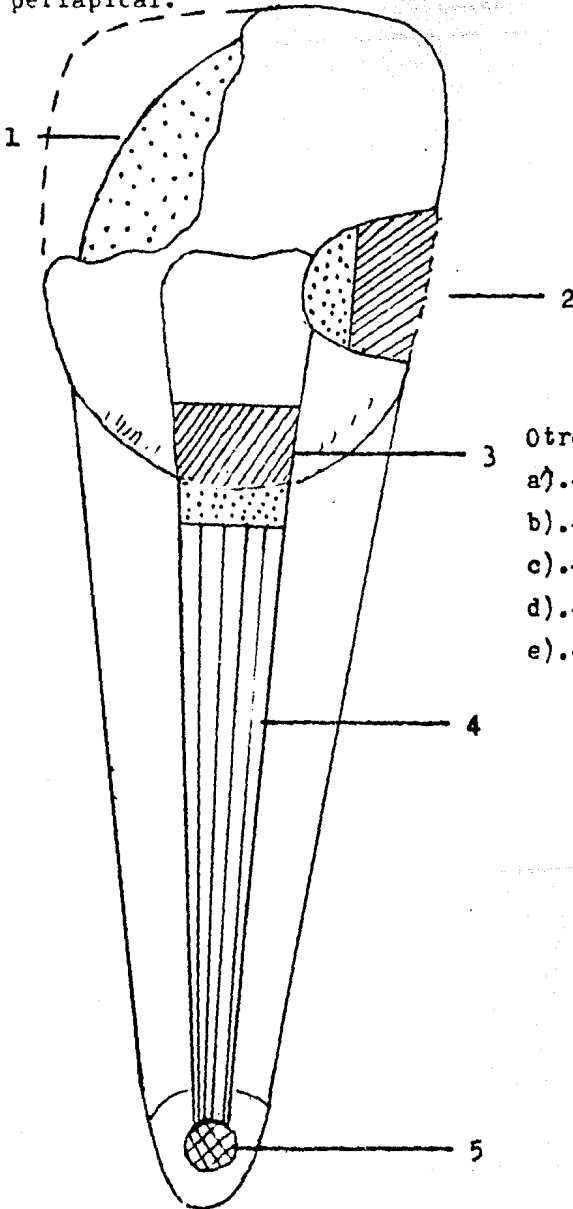
La pulpectomía es el tratamiento preferido por que nos da un alto grado de predicción.

Cirugía periapical.- Cuando es imposible la eliminación de la patología pulpar o periapical de la forma convencional ( No quirúrgica ), el ápice radicular es expuesto y la condición patológica es tratada por medio del abordaje quirúrgico, los dos primeros objetivos de la cirugía apical son la remoción del tejido patológico y asegurarse que el acceso apical del conducto radicular sea sellado como en todos los tipos de cirugía, son prerrequisitos del cirujano tener el conocimiento de la anatomía y de los principios básicos de la cirugía.

Si es realizada habilidosamente, la cirugía periapical es bien tolerada y la mayoría de las veces es preferida a la extracción dentaria.

## TRATAMIENTOS ENDODONTICOS

1.- Protección dentinaria; 2.- Protección pulpar; 3.- Pulpotomía; 4.- Pulpectomía y tratamiento de conductos; 5.- Cirugía periapical.



Otros tratamientos.

a).- Blanqueamiento

b).- Hemisección

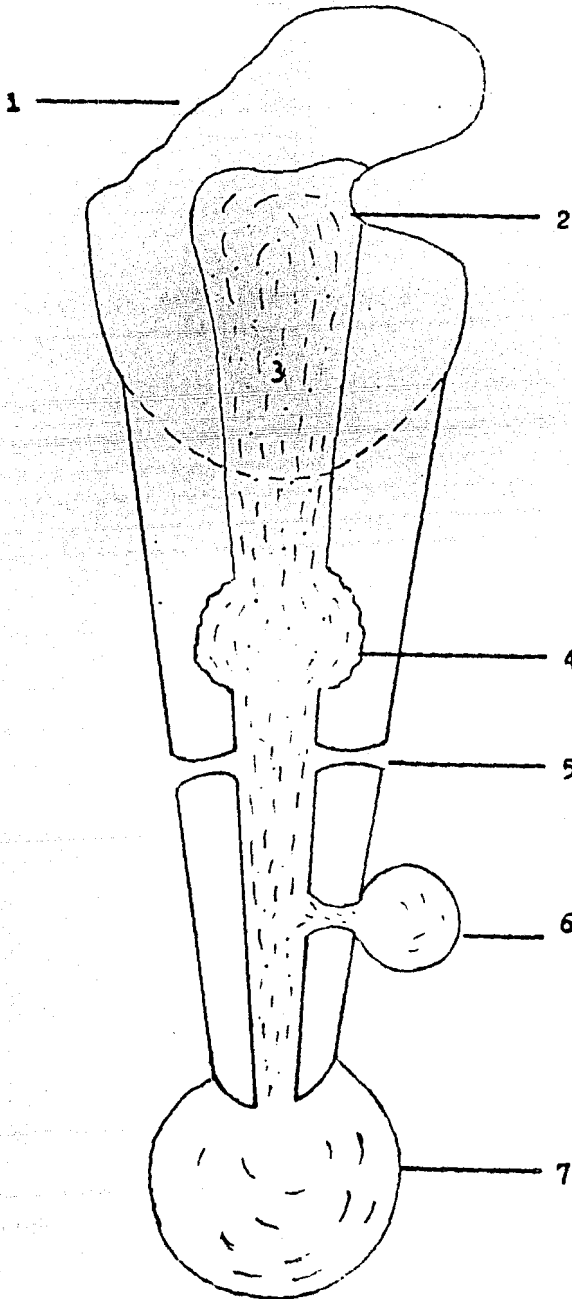
c).- Amputación radicular

d).- Reimplante

e).- Implante intraóseo.

## PULFA INJURIADA Y PATOLOGICA

- 1.- Dentina expuesta; 2.- Exposición pulpar; 3.- Patología pulpar; 4.- Reabsorción interna; 5.- Fractura radicular; 6.- Patología radicular; 7.- Patología periapical.





## NOMENCLATURA EN ENDODONCIA

### DIAGNOSTICO:

PULPA:  
PULPA SANA  
PULPITIS IRREVERSIBLE  
PULPITIS REVERSIBLE  
NECROSIS

### DEGENERACIONES PULPARES:

CALCICA  
ATROFICA  
FIBROTICA  
RESORCION INTERNA

### PERIAPICE:

PERIAPICE SANO  
PERIODONTITIS AGUDA  
ABSCESO PERIAPICAL AGUDO.  
PERIODONTITIS CRONICA  
PERIODONTITIS CRONICA SUPERADA  
QUISTE PERIAPICAL  
RESORCION EXTERNA

### PRONOSTICO:

FAVORABLE  
DESFAVORABLE  
RESERVADO

### TRATAMIENTO:

PROTECCION PULPAR DIRECTA  
PROTECCION PULPAR INDIRECTA  
TRATAMIENTOS DE CONDUCTOS  
RETRATAMIENTOS DE CONDUCTOS  
LEGRADO PERIAPICAL  
APICECTOMIA  
RADICECTOMIA  
HEMIRRESECCION  
REIMPLANTE  
IMPLANTE  
TRASPLANTE  
RECONSTRUCCION PARCIAL CORONARIA

## PATOLOGIA PULPAR

Estas van a ser clasificadas de acuerdo a las causas que las provoquen.

### Causas exógenas:

- a).- Físicas : Mecánicas  
Térmicas  
Eléctricas  
Radiaciones
- b).- Químicas : Citocásticas  
Citotóxicas
- c).- Biológicas: Bacterianas  
Micóticas

### Causas endógenas:

- a).- Procesos regresivos
- b).- Idiopáticos o esenciales
- c).- Enfermedades generales

Mecanismo de producción de las lesiones pulpares.

Considerando la clasificación de Angel Lasala se establece de la siguiente manera.

### INFECCION POR INVASION DE CERMENES VIVOS.

- a).- A travez de las caries.
- b).- A travez de fracturas, fisuras.
- c).- A travez de fisuras distróficas.
- d).- Por vía apical y periodontal.

### TRAUMATISMOS POR LESIONES VASCULARES Y POSIBLE INFECCION.

- a).- Fractura coronaria o radicular
- b).- Sufusión sin fractura.
- c).- Lesión vascular a nivel apical (subluxación, luxación, avulsión).
- d).- Cambios barométricos.

### IATROGENIA

- a).- Extirpación intencional o terapéutica.

- b).- Preparación de cavidades en Odontología operatoria.
- c).- Preparación de bases y muñones para coronas y puentes.
- d).- Por trabajo clínico de especialidades como: Ortodoncia, Parodoncia, Cirugía, Otorrinolaringología.
- e).- Uso de fármacos antisépticos o desensibilizadores.
- f).- Materiales de obturación.

#### GENERALES

- a).- Procesos regresivos (edad etc ).
- b).- Idiopáticos o esenciales.
- c).- Enfermedades generales.

#### PATOLOGIA PULPAR

##### Clasificación de Selsed y Bender:

- 1.- Pulpa intacta.
- 2.- Pulpa atrofica
- 3.- Pulpa intacta con células inflamatorias.
  - a).- Con necrosis parcial licuefacción.
  - b).- Con necrosis parcial por coagulación.
- 4.- Pulpitis crónica total con zonas de necrosis.
- 5.- Necrosis Total.

El estado regresivo de la pulpa es cuando se pueden hacer maniobras para salvar la pulpa.

##### Clasificación de Maisto

- Pulpitis Cerradas :
- a).- Hiperemia pulpar
  - b).- Pulpitis infiltrativa.
  - c).- Pulpitis abscedosa.
- Pulpitis Abiertas :
- a).- Pulpitis ulcerosa traumática.
  - b).- Pulpitis ulcerosa no traumática.
  - c).- Pulpitis hiperplásica.

Después de las pulpitis cerradas o abiertas se tienen:

- 1.- Resorción dentinaria interna.
- 2.- Necrosis
- 3.- Gangrena
- 4.- Degeneración pulpar
- 5.- Atrofia.

Cuando la pulpa es estimulada por algún agente irritante o agente traumático, esta por naturaleza propia tiende a responder al estímulo por medio de alguna de sus propiedades como son: - nutritivas, sensitivas, formadora y de defensa.

Esta tiende a organizarse o adaptarse para responder al estímulo, en caso de que el estímulo sea de una intensidad mayor, esta trata de resistir colapsando la barrera dentinaria o retrayéndose, en caso de que la presión sea excesiva se puede llegar a una necrosis pulpar.

Debido a la naturaleza de la lesión o el agente causal la situación de emergencia no puede ser fichada pero, un metódico diagnóstico de rutina para clasificar la injuria, ayudará a llevar al mínimo el tiempo necesario para el tratamiento; aunque algunas injurias requieren pequeño o ningún tratamiento la mayoría necesitan el tiempo para cada paso, para proteger y estabilizar el diente injuriado.

Algunas funciones de la pulpa para responder a los estímulos del medio son:

**Defensiva.** La cual forma tejido dentificado durante toda la vida del diente, que incluso puede llegar a eliminar la cámara pulpar.

**Constructiva.** Cuando no se forman los ápices de los dientes, y se encuentran conductos abiertos, que posteriormente se encargará del cierre, para lo cual hará más estrecho el ápice.

**Pulpitis reversible.** Esta da una respuesta hipersensible y aguda al cambio térmico, especialmente al frío, y el dolor cesa cuando se retira el estímulo, la pulpitis es asintomática y es causada comúnmente por restauraciones defectuosas o por caries.

La pulpitis reversible no es una enfermedad, es un síntoma si se puede eliminar la causa que produce la pulpitis la pulpa puede restablecerse y los síntomas desaparecen.

Su tratamiento puede ser por medio de aplicación de alguna sedación pulpar por algunas semanas y colocando posteriormente una restauración con una buena base.

**Pulpitis Irreversible.** Puede ser aguda, subaguda o crónica puede ser parcial o total, la pulpa puede estar infectada o estéril. Clínicamente la pulpa con inflamación crónica no debe de dar síntomas, la pulpitis irreversible su tratamiento es endodóntico.

La pulpitis irreversible se caracteriza por episodios de continuo dolor o en casos intermitentes o de dolor espontáneo. Los dolores pueden ser provocados por cambios de temperatura - por agentes ácidos, dulce, frío o calor; o simplemente al acostarse de lado o dormir en una posición puede ser que haya dolor.

**Hiperemia.** Es un estado prepatológico, es uno de los primeros síntomas antes de llegar a una necrosis, hay formación en exceso de flujo sanguíneo.

El paciente clínicamente presenta dolor provocado por irritantes térmicos, por dulce, ácidos, etc.

**Pulpitis Infiltrativa.** Es un estado avanzado de hiperemia pero con algunos cambios en el tejido pulpar, hay extravasación de plasma y suero sanguíneo dentro de la pulpa, los dolores son más severos que en la hiperemia, puede haber dolor espontáneo.

**Pulpitis absedosa.** Es un estado más avanzado de la pulpitis infiltrativa, hay dolores severos nocturnos, va a ver formación de pus y exudados dentro de la pulpa, con el calor provoca dolor y con el frío el dolor puede calmarse. Su tratamiento es la pulpotomía total.

**Pulpitis ulcerosa traumática.** Es una exposición de la dentina por fractura de la pieza, en el primero el tratamiento será la biopulpectomía (pulpa sin padecimiento patológico, sana); en la segunda se puede hacer un recubrimiento.

Pulpitis ulcerosa no traumática. Son casos avanzados de caries con exposición pulpar, formando úlcera con tejido de granulación, se puede provocar dolor si se le motiva.

Pulpitis hiperplásica. A estos se les llama pólipopulpa - res, se presentan comunmente en piezas posteriores infantiles, - la pulpa se aísla del medio formando tejido epitelial muy san - grante que cubre la pulpa (puede cubrir la encía y es parodon - tal).

Resorción dentinaria interna. La pulpa va destruyendo a - la dentina, hasta dejar una pequeña capa de dentina esmalte y - dejando una traslucides (color rosa); no tiene síntomas clíni - cos. Lo determinamos al hacer una exploración normal del pa - ciente. Puede estar en la corona sin afectar a la raíz o vice - versa. Su tratamiento es la pulpectomía total.

Necrosis. Es la muerte de la pulpa dental, pero esta se - conserva aséptica (no contaminada); La detectamos por padeci - mientos anteriores y por la coloración obscura y por no respon - der a las pruebas térmicas, su tratamiento es la pulpectomía to - tal, sin anestesia.

La pulpa no sangra, no hay dolor y no hay exudado.

Gangrena pulpar. Prácticamente son los mismos síntomas de la necrosis, pero en esta sí hay invasión de germenés hacia la pulpa. Hay gran cantida de exudado y mal olor.

Degeneración pulpar. Esta se detecta por medio de una exa - men radiográfico y va desde esferas o ahujas dentro de los - conductos radiculares.

Atrofia. Es cuando la pulpa calcifica a toda la cámara - pulpar o a todos los conductos.

## PATOLOGIA PERIAPICAL

En las enfermedades apicales éste de lesiones son antologías que van a afectar a los tejidos que rodean al diente, principalmente la zona del periapice, desde las fibras del tejido parodontal (periodontal), hasta el hueso.

Cuando exista alteración de estas líneas hay un periodonto ensanchado, esto puede ser afectado por factores físicos, como traumatismos, térmicos, maniobras mecánicas de la preparación de un diente; ~~Por factores químicos como:~~ materiales obturantes que manejamos, óxido de zinc y eugenol, hidróxido de zinc, drogas antisépticas o por factores biológicos como son las invasiones bacterianas (generalmente por lesiones de caries), estos mismos factores afectan al periapice.

Enfermedades que encontramos:

Periodontitis aguda. Es una alteración dolorosa en la cual toda la membrana va a estar ensanchada, va a existir movilidad y estrucción del diente (agrandado o salido de su alveolo por aumento de volumen en esta zona).

El tratamiento. Es tratar de aliviar la oclusión de este diente, se hará la extirpación pulpar bajo anestesia y se le hará tratamiento endodóncico completo, si sigue el factor irritante, esta se transformará en periodontitis crónica.

Periodontitis crónica. Aquí encontramos una zona edematosa localizada en el diente afectado, los síntomas son similares a la periodontitis aguda, pero aquí se carece de dolor.

Su tratamiento es el tratamiento de conductos.

Absceso alveolar agudo. Es generalmente causado por necrosis pulpar, en este padecimiento vamos a encontrar una parte de periodonto ensanchado y una acumulación excesiva de exudado purulento, el paciente se presenta con una zona inflamada, gran movilidad del diente y dolor severo a la exploración.

Su tratamiento. Debridación.

Existen dos tipos de drenado:

- 1.- Este va a ser la comunicación pulpar directa en el diente, si se puede maniobrar se hace la extirpación pulpar por medio de los instrumentos de endodoncia para agrandar el conducto.
- 2.- Abertura de la fistula por medio de un bisturí en la zona mas blanquesina que presente el absceso.

Para utilizar cualquiera de las dos técnicas, depende de donde se encuentre el absceso, se palpa la zona si esta blanda al hacer presión usamos el bisturí, en caso de que la zona este endurecida entonces hacemos comunicación o bien en casos severos se pueden utilizar las dos.

Posteriormente se hace el tratamiento de conductos y se le administran antibioticos según el caso y a la siguiente cita.

**Absceso alveolar crónico.** Es un avance del absceso alveolar agudo, aunque ya la zona no este inflamada ni exista dolor (un absceso alveolar agudo puede volver a presentarse). Aquí se encuentran procesos fistulosos (postemillas).

**Tratamiento.** Es la extirpación pulpar o drenaje del absceso por el diente o por debridación (la fistula tiene que desaparecer).

**Granuloma.** El granuloma periapical va ser un tejido de granulación, que va a estar rodeando al diente (ápice) y que se continua con la membrana periodontal, va a ser un tipo de tejido reparativo estéril, con células inflamatorias y vasos sanguíneos de neoformación.

**Absceso alveolar agudo.** Es un padecimiento en el que el paciente nos refiere dolores severos, algunas zonas inflamadas y que se manifiestan a simple vista.

**Absceso alveolar crónico.** Son algunas lesiones de mucho tiempo sin sintomatología, las cuales se detectan por medio de



un examen radiográfico de rutina.

Quiste. Se localizan como unas lesiones circunscritas que se continúan con el tejido periodontal y va a formar una cavidad revestida de epitelio, en la cual podemos encontrar un líquido seroso aséptico, dentro de esta cavidad se puede encontrar incluido el ápice del diente.

El diente puede presentar vitalidad, pero en la mayoría de los casos son lesiones asintomáticas y las podemos detectar por medio de un examen radiográfico de rutina; Y en los casos muy severos la cirugía periapical.

Osteítis condensante: (osteosclerosis). Este se presenta como una condensación ósea que circunscribe el ápice del diente, en la cual radiográficamente se observa un aro radiolúcido, por lo general es asintomático, y no requiere de tratamiento, salvo en los casos de que exista patología pulpar.

En el quiste granuloma. Existe destrucción ósea, pero en el quiste hay continuidad con el periodonto y en el granuloma no lo hay.

Hipercementosis. Es un crecimiento cementoide que va más allá de los límites fisiológicos del cemento celular y acelular (es un engrosamiento de las raíces), y no requiere tratamiento salvo en los casos de patología pulpar.

Resorción dentinaria externa. Es una lesión que se puede presentar en cualquier nivel de la raíz, la cual sufre una lesión (desgaste) de tipo cementoide y dentinario que es causado por el ligamento periodontal. Su tratamiento es de tipo pronóstico desfavorable y es el endodóntico convencional y obturación retrograda de la lesión.

## ANATOMIA PULPAR Y ACCESO A LAS CAVIDADES

Para lograr el éxito al llenar un conducto radicular, es esencial tener un conocimiento adecuado de la anatomía de la cavidad pulpar, y de como ésta cavidad puede ser instrumentada lo mejor posible.

No nos podemos basar solamente en las radiografías por que sería insuficiente, ya que nos muestra la pieza en dos planos (cámara pulpar). Mientras que existe un tercer plano en sentido labio-lingual o bucopalantino.

Sin embargo para apreciar completamente el tamaño, diseño y forma de la cavidad pulpar, es necesario el estudio de los dientes en cortes longitudinales, mesiodistales y labiolinguales o bucolinguales. Los cortes transversales de la raíz a varios niveles son también esenciales si se quiere conocer la forma de los conductos radiculares.

**Nomenclatura.** La cavidad pulpar se describe usualmente en dos partes, la cámara pulpar, que es la porción dentro de la corona y la pulpa radicular o conducto radicular, que es la porción que yace dentro de los confines de la raíz.

La cámara pulpar es siempre una cavidad única y varía de forma de acuerdo al contorno de la corona, por lo tanto si la cámara pulpar tiene cuernos pulpares desarrollados van a ir directamente a las cúspides de los dientes.

En dientes anteriores con surcos de desarrollo bien marcados hay tres cuernos pulpares, que se dirigen hacia el borde incisal. Estos cuernos pulpares están bien desarrollados en los dientes jóvenes y desaparecen gradualmente con la edad.

La pulpa radicular o conductos radiculares, se continúan con la cámara pulpar y normalmente tienen su diámetro mayor al nivel de la cámara pulpar. Debido a que la raíz disminuye gradualmente hacia el ápice, los conductos se van estrechando hasta llegar al orificio apical. Algunas veces una raíz tiene más

de un orificio apical. Algunas veces una raíz tiene más de un orificio debido a que la pulpa se puede ramificar en el tercio apical atravesando el conducto radicular a través de orificios múltiples.

El orificio apical rara vez se abre exactamente en el ápice anatómico del diente, sino aproximadamente de medio mm. a un mm. de él.

Generalmente cada raíz tiene un solo conducto radicular - sin embargo si la raíz se fusiona durante su desarrollo, es posible tener dos o más conductos dentro de la misma raíz.

El tamaño de la cavidad pulpar esta determinada por la edad del paciente y por la cantidad de trabajo a la que el diente ha sido sometido. La pulpa dental tiene la capacidad de responder a los estímulos mediante la aposición de dentina secundaria sobre las paredes de la cámara pulpar. Este fenómeno ocurre naturalmente y a medida que el paciente envejece.

En los niños hay cuernos pulpares y cámara pulpar más grandes. En los ancianos o pacientes de edad avanzada como resultado de cambios por enfermedad, la cavidad pulpar puede hallarse total o parcialmente obliterada.

#### CONDUCTOS ACCESORIOS Y LATERALES

Estos se forman durante el desarrollo del diente debido a la falta de formación de dentina alrededor de los vasos sanguíneos. Los conductos accesorios generalmente se encuentran en el tercio apical de la raíz y son ramas del conducto radicular principal. Ellos terminan en orificios accesorios y son más comunes en pacientes jóvenes, debido a que estos se obliteran con cemento y dentina a medida que el sujeto envejece.

Los conductos accesorios que se abren en ángulos rectos con respecto a la cavidad principal, se les denomina "canales laterales" y generalmente se encuentran en la zonas de bifurcación de los dientes posteriores, su frecuencia es alta. Hess y

Zurcher 1925, establecieron la frecuencia en 17% en todos los dientes.

Lowmas y Col 1973, reportan que había conductos accesorios o laterales en los tercios coronales o medio de 59 % de los molares

### EL TERCIO APICAL DE LA RAIZ

Puesto que la principal terapéutica radicular es el sellado, el contenido del conducto radicular, del tejido periapical, el conocimiento de la anatomía del tercio apical es importante.

Constituye un prejuicio popular el pensar que el orificio apical coincide con el ápice anatómico del diente. Esto es una coincidencia poco frecuente y por lo general se abre a una distancia de 0.5 a 1 mm. esto no es constante y puede aumentar con la edad del diente, debido al depósito de cemento secundario en la superficie externa de la raíz y dentina secundaria en las paredes del conducto radicular.

El orificio apical no es siempre la porción más estreñida de los conductos radiculares. Frecuentemente la porción más angosta del conducto radicular llamada constricción apical, se encuentra alrededor de 0.5 a 1 mm. del orificio apical y esto, aumenta con la edad del paciente, alejándola más por medio de la calcificación o bien de los depósitos de dentina secundaria en las paredes radiculares.

### TERMINOLOGIA DE LOS CONDUCTOS RADICULARES

De la terminología de Pucci y Reig.

**Conducto principal.** Es el conducto más importante que pasa por el eje dentario y generalmente alcanza el ápice.

**Conducto bifurcado o colateral.** Es un conducto que recorre toda la raíz o parte, más o menos paralelo al conducto principal y puede alcanzar el ápice.

Conducto lateral o adventicio. Es el que comunica el conducto principal o bifurcado (colateral) con el periodonto a nivel de los tercios medio y cervical de la raíz. El recorrido puede ser perpendicular u oblicuo.

Conducto secundario. Es el conducto que similar al lateral comunica directamente el conducto principal o colateral con el periodonto, pero en el tercio apical.

Conducto recurrente. Es el que partiendo del conducto principal, recorre un trayecto variable, desembocando de nuevo en el conducto principal pero antes de llegar al ápice.

Conducto accesorio. Es el que comunica un conducto secundario con el periodonto, por lo general en pleno foramen apical.

Interconducto. Es un pequeño conducto que comunica entre sí a dos o más conductos principales o de otro tipo sin alcanzar el cemento y periostio (periodonto).

Conductos radiculares. Es el conjunto de varios conductillos entrelazados en forma reticular, como múltiples interconductos en forma de ramificaciones que pueden recorrer la raíz hasta alcanzar el ápice.

Conducto cabointerradicular. Es el que comunica la cámara pulpar con el periodonto, en la bifurcación de los molares.

Delta apical. La constituyen las múltiples terminaciones de los distintos conductos que alcanzan el foramen apical múltiple, formando un delta de ramas terminales. Este complejo anatómico significa quizás, el mayor problema histopatológico, terapéutico y pronóstico de la endodoncia actual.

## ANATOMIA DE LAS CAVIDADES PULPARES Y ACCESO

Descripción de la anatomía de las cavidades pulpares en cortes.

- 1.- Cortes longitudinales mesiodistales vistos desde la posición lingual.
- 2.- Cortes longitudinales labio-bucolinguales palatinos vistos desde la posición mesial, también la angulación axial del diente en relación a un plano horizontal ( oclusal ).
- 3.- Corte horizontal de las raíces.
  - a).- A 3 mm. del ápice.
  - b).- A nivel del cuello.
- 4.- Vista incisal oclusal, contorno de la cavidad.

### INCISIVO CENTRAL Y LATERAL SUPERIOR

Los contornos de estos dientes son similares, consecuentemente las cavidades pulpares también. Hay por supuesto variaciones en tamaño, los incisivos centrales tienen un promedio de 23 mm. de largo, mientras que los incisivos laterales aproximadamente 22 mm.

Es extremadamente raro que estos dientes tengan más de un conducto radicular.

La cámara pulpar cuando es vista labio-lingualmente se observa que apunta hacia la posición incisal y la parte más ancha a nivel de cuello, mesiodistalmente, ambos dientes siguen un diseño general de su corona y son por lo tanto mucho más anchos en sus niveles incisales.

Generalmente los incisivos centrales en pacientes jóvenes presentan tres cuernos pulpares, los incisivos laterales tienen por lo general dos cuernos pulpares y en el -

contorno incisal de la cámara pulpar tiende a ser más redondo que el contorno del incisivo central.

El conducto radicular va estrechándose gradualmente hasta llegar a una forma oval y transversal y regular, y se sigue reduciendo en el ápice. Generalmente hay muy poca curvatura apical en los incisivos centrales y en el caso de haberla es usualmente distal; El ápice de los incisivos laterales está a menudo curvado y por lo general en dirección distal.

A medida que el diente envejece la anatomía de la cavidad pulpar se altera por el depósito de dentina secundaria. El techo de la cámara pulpar retrocede y se puede encontrar hacia el nivel del margen cervical, el conducto aparenta ser más estrecho mesio-distalmente, sin embargo se recuerda que el diámetro labio-lingual es más amplio.

#### CANINO SUPERIOR.

Este es el diente más largo en la boca, posee una longitud promedio de 26.5 mm. y muy rara vez tiene más de un conducto radicular.

La cámara pulpar es muy angosta y solo tiene un cuerno pulpar que apunta hacia incisal. La forma de la cavidad pulpar es similar a la de los incisivos centrales y laterales, la raíz es mucho más amplia en el plano labio-lingual, la pulpa sigue este contorno y es mucho más amplia en este plano que en el plano mesio-distal. El conducto radicular no comienza a hacerse circular en este corte transversal, sino hasta el tercio apical, el ápice a menudo se estrecha gradualmente y llega a ser muy delgado, lo cual hace la medición del conducto muy difícil, el conducto es recto pero puede presentar una curvatura hacia distal.

Las cavidades de acceso a los dientes anteriores deberían estar diseñadas en forma tal que los instrumentos alcansen a llegar hasta 1 mm. del ápice radicular sin doblarse ni pegarse a las paredes del conducto radicular.

Las cavidades clase III, rara vez tienen éxito, debido a que el instrumento se atasca contra la cavidad de acceso pudiendo formar un falso conducto apical, el cual nos puede conducir a la perforación, con este tipo de acceso no es posible incluir a los cuernos pulpares, por lo que este sitio permanece como un punto de infección para el resto del conducto radicular.

El acceso a la cavidad pulpar a travez del cíngulo nos conduce a la formación de un escalón apical, debido al excesivo doblamiento del ensanchador o lima, esto también permite que el residuo infectado permanezca escondido en la cámara pulpar y cuernos pulpares.

Idealmente el acceso a la cavidad pulpar debe extenderse lo suficiente como para permitir el progreso ininterrumpido del instrumento a la zona apical, algunas veces se involucra el borde incisal, si se desea que el acceso sea adecuado.

Como la cámara pulpar es amplia ( ancha ) incisalmente que cervicalmente, el contorno exterior debe ser triangular y debe extenderse lo suficiente como para incluir los cuernos pulpares ( se extiende hacia mesial y distal ).

El diseño correcto de la cavidad de acceso debe ser de tal manera que permita el instrumentado y es particularmente importante sobre todo en pacientes de edad avanzada por que los conductos se estrechan y se requiere para su instrumentación de limas muy finas lo cual nos puede llevar a la rotura de algún instrumento debido a que se puede doblar.



El diseño correcto debe ser de la parte incisal a cervical debido a que se acerca la cámara pulpar y no se llega a destruir mucho el diente.

#### PRIMER PREMOLAR SUPERIOR.

Este diente tiene dos raíces bien desarrolladas y completamente formadas, las cuales normalmente comienzan en el tercio medio de la raíz.

Puede ser también unirradicular, independientemente de su forma externa, el diente por lo general tiene dos conductos o en caso de ser un ejemplar unirradicular, estos conductos pueden abrirse a travez de un orificio apical común y es rarísimo encontrar un diente con tres conductos, producto de tres raíces las cuales van a ser dos bucales y una palatina.

Su longitud promedio es de 21 mm. es decir, solo 1 mm. más corto que los segundos premolares.

La cámara pulpar es amplia buco-lingualmente, con dos diferentes cuernos pulpares, en corte mesiodistal la cámara pulpar es mucho más angosta, el piso esta redondeado, con su punto más alto en el centro, generalmente por debajo del margen cervical, los orificios dentro de los conductos radiculares tienen forma de embudo y se encuentran bucal y palatinamente.

Los conductos radiculares estan normalmente separados y muy raramente se unen en el conducto acintado frecuentemente visto en el segundo premolar, son usualmente rectos con un corte transversal circular.

Al envejecer el diente las dimensiones de la cámara pulpar no se alteran aprecialmente, excepto en dirección cervico-oclusal, se depocita dentina secundaria en el techo

de la cámara pulpar y esto tiene el efecto de acercar el -  
techo al piso, el nivel del piso permanece por debajo de -  
la zona cervical de la raíz y el techo engrosado puede es-  
tar también por debajo del nivel cervical.

#### SEGUNDO PREMOLAR SUPERIOR.

Normalmente tiene una sola raíz con un conducto radi-  
cular, muy rara vez puede haber dos raíces, a pesar de su-  
apariencia externa es similar a la del primer premolar, la  
longitud promedio del segundo premolar es ligeramente más-  
grande que la del primero, y promedia 21.5 mm.

La cámara pulpar es ancha bucopalatinamente y tiene -  
dos cuernos pulpares bien definidos, a diferencia del -  
primer premolar, el piso de la cámara pulpar se extiende -  
apicalmente muy por abajo del nivel cervical.

El conducto radicular es amplio bucopalatinamente y -  
angosto mesio-distalmente, a menudo el conducto radicular  
de este diente unirradicular se ramifica en dos ramas en -  
el tercio medio de la raíz, estas ramas se juntan casi in-  
variablemente para formar un conducto común, con un orifi-  
cio relativamente amplio, el conducto es usualmente recto,  
pero el ápice puede curvarse distalmente y con menos fre -  
cuencia hacia el plano bucal.

Cavidades de acceso para los premolares superiores:-  
estas deben de ser siempre a travez de la superficie oclu-  
sal y son en forma ovoide y en dirección bucolingual, en el  
caso de los primeros premolares los orificios de un conduc-  
to radicular son facilmente localizables puesto que yacen-  
exactamente por debajo del nivel del margen cervical.

El conducto radicular del segundo premolar tiene forma -

acintada y debido a que está abajo del nivel cervical, no puede ser fácilmente visible.

Debido a que los cuernos pulpares en ambos dientes pueden estar bien desarrollados, es fácil, cuando se corta una cavidad oclusal poco profunda exponer los cuernos pulpares y creer erróneamente, que estos son los orificios de los conductos radiculares.

#### PRIMER MOLAR SUPERIOR

Tiene normalmente tres conductos debido a sus tres raíces, de estos el conducto palatino es el más largo y en promedio tiene una longitud de 21 mm.

La cámara pulpar es de forma cuadrilátera y más amplia en sentido bucopalatino que mesio-distalmente, tiene cuatro cuernos pulpares de los cuales el mesiodistal es el más grande y de diseño más agudo, el cuerno pulpar distobucal es más pequeño que el mesiobucal, pero más grande que los cuernos pulpares palatinos.

En su raíz palatina presenta un solo conducto de amplio volumen y fácil localización, en su raíz disto-vestibular el conducto se estrecha, es cónico, aunque algunos casos se presenta aplanado en sentido mesio-distal su contorno es simple y no presenta muchas anfractuosidades, la raíz mesiovestibular es la más estrecha de las tres, aplanada en sentido mesiodistal y a veces se divide para dar origen a un cuarto conducto.

Cabe decir que la raíz mesiobucal y distobucal del primer molar superior son más divergentes que las del segundo molar superior y por lo tanto sus conductos presentan esa divergencia.

## SEGUNDO MOLAR SUPERIOR

presenta en su raíz mesio-vestibular un solo conducto y en ocasiones dos, por su parte las raíces disto-vestibulares y palatina tendrán siempre un solo conducto.

### " LOS DIENTES INFERIORES."

#### INCISIVO CENTRAL INFERIOR E INCISIVO LATERAL.

Se consideran juntos debido a que en su diseño exterior como interior son similares y por consiguiente sus cavidades pulpares también los son.

Ambos dientes tienen una longitud promedio de 21 mm. a pesar de que el incisivo central es un poco más corto que el lateral, tiene un solo conducto único y recto.

El incisivo lateral es especial porque a menudo se divide en el tercio apical de la raíz, para dar una rama labial y una lingual, debido a su posición estas ramas no son visibles en las radiografías y este conducto puede ser la causa del fracaso de la endodoncia.

La cámara pulpar es una réplica más pequeña de la cámara pulpar de los incisivos superiores, esta puntiaguda hacia el plano incisal, tiene tres cuernos pulpares, los cuales no están bien desarrollados, es oval en el corte transversal, es más ancha en sentido labio-lingual que mesio distal.

El conducto radicular es normalmente recto, aunque puede curvarse hacia distal. El conducto se empieza a contraer en el tercio medio.

### CANINO INFERIOR.

Se parece al canino superior pero en dimensiones menores mide 22.5 mm. La cámara pulpar y el conducto radicular son parecidos al superior la única diferencia es que el conducto tiende a ser recto con raras curvaturas apicales hacia el plano distal, es poco frecuente que se divida en dos ramas. Sus cavidades de acceso son idénticas a las de los incisivos, es decir, por la superficie oclusal en forma de triángulo.

### PREMOLARES INFERIORES.

Estos dientes son similares tanto en diseño externo como en su contorno de la cavidad pulpar. Normalmente existe un solo conducto, que en raras ocasiones se divide en el tercio medio, para formar dos ramas que se reúnen cerca del orificio apical. La cámara pulpar es amplia bucolingualmente y aunque tiene dos cuernos pulpares, solo el cuerno pulpar bucal está bien desarrollado, el lingual está muy poco pronunciado ( en el primer premolar ), en el segundo está más desarrollado.

Los conductos pulpares son similares, son más anchos bucolingualmente hasta alcanzar el tercio medio de la raíz el conducto puede estar bastante curvo en el tercio apical de la raíz, frecuentemente hacia distal.

Sus cavidades de acceso es en oclusal en forma oval o de ocho.

### PRIMERO Y SEGUNDO MOLAR INFERIOR.

Normalmente ambos tienen dos raíces, una mesial y otra distal, tienen por lo general tres conductos. Su longitud promedio es de 21 mm. para el primero y uno más corto el segundo.

La cámara pulpar es más amplia en sentido mesial que distal, tiene cinco cuernos pulpares ( el primero ) y cuatro el segundo. El piso es redondo y convexo hacia el plano oclusal y se encuentra exactamente por debajo del nivel cervical, los conductos salen en forma de embudo y de los cuales el mesial es más delgado que el distal.

Los conductos radiculares, la raíz mesial tiene dos conductos, el mesio-bucal y el mesio-lingual, el mesio-bucal es el más difícil de instrumentar, esto por que sale en sentido mesial y cambia de dirección a distal en el tercio medio de la raíz.

El conducto mesiolingual es más largo en sentido transversal y ligeramente más recto a pesar de que se desvía a mesial en la zona apical.

El conducto distal es usualmente más largo y oval en sentido transversal que en los conductos mesiales y es generalmente recto con pocos problemas de instrumentación.

A medida que el diente envejece los conductos se constríen más y, como sucede en los molares superiores el techo de la cámara pulpar se retira de la superficie oclusal.

#### TERCER MOLAR INFERIOR.

Es un diente mal formado con diversas cúspides, las cuales mal desarrolladas, tiene tantos conductos como cúspides, los conductos son más largos que en los otros molares.

Las cavidades de acceso idealmente son en forma triangular con la base del triángulo hacia mesial, se debe tener cuidado de retirar todo el techo de la cámara pulpar, para evitar que se quede material infectado, atrapado en los cuernos pulpares.

## ANATOMIA DE LA CAVIDAD PULPAR DE LA DENTICION TEMPORAL

Un conocimiento íntimo de la dentición temporal (anatomía, no es esencial para llevar a cabo la terapéutica radicular en los dientes temporales, aunque el objetivo sea la preservación del diente en función, la técnica usada para llevar a cabo esta difiere considerablemente. En la dentición permanente, el objetivo es sellar el orificio apical, con un material no reabsorbible, mientras que en la dentición temporal se toma cuidado para obturar el conducto radicular, con un material de obturación reabsorbible, el cual se reabsorberá al mismo tiempo que la raíz.

Las características de las cavidades pulpares son:

- 1.- Proporcionalmente son más grandes que en la dentición permanente.
- 2.- El esmalte y la dentina que rodean la cavidad pulpar son mucho más delgados que en la dentición permanente.
- 3.- No hay demarcación clara entre la cámara pulpar y los conductos radiculares.
- 4.- Los conductos radiculares son más esbeltos, y se estrechan gradualmente y son más largos en proporción a la corona, que en los dientes permanentes.
- 5.- Los dientes temporales multirradiculares muestran un mayor grado de ramas interconectadas entre los conductos pulpares.
- 6.- Los cuernos pulpares de los dientes (molares) temporales son más puntiagudos, que los que la anatomía de las cúspides sugiera.

La cámara pulpar de los incisivos y de los caninos superiores e inferiores está muy cerca de los contornos de la corona.

Los canales pulpares son anolios y se estrechan gradualmente, no habiendo demarcación clara entre la cámara pulpar y los conductos radiculares, los conductos pueden terminar en un delta apical.

## MEDIDAS DE LOS DIENTES TEMPORALES

Los incisivos centrales superiores miden aproximadamente 16 mm de longitud.

Los incisivos laterales superiores miden aproximadamente 15 mm de longitud.

Los incisivos centrales inferiores miden aproximadamente 14 mm de longitud.

Los incisivos laterales inferiores miden 15 mm de longitud aproximadamente.

Los caninos superiores miden 19mm de longitud aprox.

Los caninos inferiores miden 17mm de longitud aprox.

### LOS MOLARES

Los molares superiores tienen tres raíces y los inferiores solo dos.

Su cámara pulpar es grande en relación a la corona, los cuernos pulpares están bien desarrollados, se encuentran a dos mm. de la superficie del esmalte.

La bifurcación de las raíces está cerca de la zona cervical de la corona, por lo que una sobreinstrumentación puede perforar la raíz. En los conductos radiculares a menudo se encuentran ramas interconectadas relativamente grandes.

En los molares superiores a menudo tienen dos conductos radiculares en cada una de sus raíces, por tanto tienen cuatro conductos radiculares.

El conducto mesiobucal del molar superior algunas veces se divide en dos, por lo tanto también tiene cuatro conductos.

### CALCIFICACION DEL APICE RADICULAR

Los dientes terminan de formarse a las siguientes edades

Incisivos centrales y laterales.....	2 años
Molares y caninos temporales.....	3 años
Primer molar permanente.....	9 años
Incisivo central permanente.....	10 años



Incisivo lateral permanente.....	11 años.
Premolares permanentes.....	15 años.
Segundo molar permanente.....	16-17 años.
Tercer molar permanente.....	21 años.

### TRATAMIENTOS ENDODONCICOS.

Lesiones pulpares por caries en dientes temporales y su tratamiento :

La mayor prevalencia de caries y por lo tanto de lesiones pulpares como evolución natural de la caries no tratada es en los ocho molares temporales, siguiendo los caninos y los incisivos.

Se ha demostrado que la capacidad de producir dentina terciaria o reparativa de los dientes temporales, es similar a la de los dientes permanentes, por lo tanto el tratamiento de la caries profunda seguirá las normas establecidas sobre la protección pulpar indirecta, las cuales recomiendan dejar la dentina alterada adyacente a la pulpa y cubrirla con dycal y obturar con óxido de zinc y eugenol o con cemento de fosfato de zinc. Así la caries remanente se volverá estéril o se reducirá los micro-organismos permitiendo la formación de dentina reparativa, para así 6 u 8 semanas después de eliminar la caries en su totalidad y efectuar la restauración conveniente según el caso.

Pulpitis en dientes temporales y su tratamiento.- Estudio realizado por diversos autores coinciden en que el mejor tratamiento de la pulpa expuesta o inflamada en los dientes temporales, consiste en la extirpación de la pulpa cameral y en la impregnación de la pulpa residual radicular por medicamentos con teniendo formol o sea por momificación pulpar o necropulpotomía.

El uso de hidróxido de calcio en un pulpotomía vital en dientes temporales produce reabsorción dentinaria interna.

## INDICACIONES

- 1.- Esta indicada y es fácil, se realiza en breves minutos.
- 2.- No provoca reabsorción dentinaria interna y la rizo-  
lisis o reabsorción fisiológica se produce paulatina-  
mente en su correcta cronología.
- 3.- Su pronóstico es favorable.

## CONTRAINDICACIONES

Solamente en caso de ausencia del germen correspondiente al diente permanente, puesto que un diente en estas condicio-  
nes suele durar muchos años.

Necrosis pulpar en dientes temporales y su tratamiento.-  
Es innegable que se debe hacer el mayor esfuerzo en lograr la  
conservación de los dientes temporales el mayor tiempo posi-  
ble, pues su pérdida ocasiona casi siempre trastornos graves -  
en la oclusión y de la posición de los dientes permanentes, se  
se agotará los recursos para instituir una terapéutica conser-  
vadora y solo si esto no es posible o si llegase a fallar se  
recurriera a la exodoncia y a la colocación del retenedor de e  
espacio correspondiente.

La posibilidad de un efecto nocivo sobre los dientes --  
permanentes (germenes) causados por las infecciones periepica-  
les de los correspondientes temporales, pueden producir lesio-  
nes en el esmalte de los dientes permanentes.

Estas lesiones serían de hipoplasias y de hipocalcifica-  
ciones y solamente graves y persistentes infecciones podrían  
necrosarse y ser expulsados como cuerpos extraños los germe-  
nes dentarios.

Seleccionando el caso, la terapéutica es parecida al tra-  
tamiento de la pulpitis, tanto por la técnica de formocresol,-  
como la del doctor Lassala, empleando pasta paraformaldehído  
o la recomendada por Walter.

Para obtener mejores resultados se recomiendan seguir --  
las siguientes normas:

## INDICACIONES.

- 1.- En casos agudos o reagudizados, el diente sera abierto con alta velocidad para que drenen los exudados o gases, sin sellar la cavidad durante varios dias.
- 2.- Se irrigará abundantemente la cámara pulpar, sobre todo empleando la aspiración, procurando que el material necrótico contenido en los conductos no progrese en sentido apical.
- 3.- Si se preparan los conductos, se hará con extrema delicadeza solamente hasta 1 o 2 mm, del apice sellando entre las sesiones con solución de formocresol o líquido de oxpara.
- 4.- Antes de la obturación la parte preparada de los conductos deberá estar limpia, seca y estéril, de ser posible lograr una ligera hemorragia para así, facilitar la formación de un coágulo fresco y estéril ocupando la luz de los conductos.
- 5.- Después de varias curaciones se procederá a la obturación de la cámara pulpar ( Eventualmente y por presión el tercio cameral de los conductos e incluso el tercio medio ), con la pasta de formocresol- eugenol, óxido de zinc, la pasta oxpara o trio, o la de óxido de zinc dimetil clortetraciclina y eugenol, colocando la correspondiente corona de acero inoxidable prefabricada o amalgama.

La evolución clínica siempre es favorable, quedando el diente asintomático, siguiendo la rizolisis fisiológica a ritmo casi normal y desapareciendo la imagen radiólucida de rarefacción apical.

## CONTRAINDICACIONES.

- 1.- Faltar menos de 1 año para la época normal de la exfoliación y caída del diente.
- 2.- Que no exista soporte óseo o radicular.

- 3.- La presencia de una gran zona de rarefacción periradicular involucrando el folículo del diente permanente.
- 4.- La presencia de una fístula ápico-gingival o una lesión de furcación no respondiendo a la terapéutica de rutina.
- 5.- Persistencia o intermitencia de otros síntomas clínicos - ( Dolor intenso, Osteoperistitis con edema ).
- 6.- Enfermedades generales del niño que contraindiquen la presencia de un foco infeccioso o alérgico ( endocarditis bacteriana sub-aguda, nefritis, asma ).

#### TRAUMATOLOGIA EN DIENTES TEMPORALES Y SU TRATAMIENTO.

El niño entre 8 y 10 meses de edad ya poseé sus ocho incisivos temporales y es precisamente en este período cuando comienza a caminar. A partir de este momento y hasta los 6 o 7 años de edad sufre innumerables caídas tanto en el aprendizaje de andar con plena autonomía de movimientos, como en los juegos infantiles o accidentes imprevistos.

Se comprende que la incidencia de lesiones pulpares en esta época de la vida por etiopatogénia traumática puede involucrar exclusivamente a los 8 incisivos provocando:

- a).- Una subluxación ( intrusión, extrucción ).
- b).- Luxación con abulsión.
- c).- Sufusión y eventualmente necrosis.
- d).- Fractura coronaria y radicular.

Como los dientes temporales no completan su formación apical hasta los 2 años de edad, para iniciar casi de inmediato la rizolisis fisiológica y como además el hueso absorbe perfectamente los golpes es explicable que la lesión más frecuente en niños de esta edad sea la intrusión.

La sufusión, puede provocar decoloración permanente y acompañarse de necrosis por lesión a nivel apical.

Las fracturas tanto coronarias como las radiculares son menos corrientes que con el diente permanente.

La terapia a seguir :

- a).- Se procurará en cualquier caso mantener la vitalidad pulpar del diente traumatizado. En la intrusión se espera la reerupción que podrá suscitarse entre la sexta y octava semana despues del accidente.
- b).- Si hay necrosis no se intervendrá, sino en caso de infección ya que existe la posibilidad de que el diente estéril aunque necrótico, no cause trastorno alguno y se exfolie normalmente cuando llegue el momento.
- c).- Si aparece la infección ( Sea por necrosis en la sección apical o por exposición fracturaria ), se procederá a la terapia indicada en los molares temporales con procesos pulpares irreversibles.
- d).- En caso de fractura coronaria con exposición pulpar y si el diente está con el ápice inmaduro, se podrá intentar la pulpectomía vital, pero si el ápice esta ya formado es preferible la pulpotomía al formocresol.
- e).- En la fractura radicular, se ferulizará el diente observando la evolución de la vitalidad pulpar y de la reparación y de ser necesario se procederá como indica el punto número tres y en caso de avulsión total se puede reimplantar el diente.

## TRATAMIENTOS ENDODONTICOS

Protección pulpar

Pulpotomía vital

Necropulpotomía

Técnica de formocresol

Pulpectomía

Protección pulpar. La protección pulpar tiene la función primaria en la conservación de la vitalidad del diente afectado con la formación de dentina secundaria en el sitio del recubrimiento pulpar.

Existen dos clases de recubrimiento pulpar:

Protección directa

Protección indirecta.

Protección pulpar directa. Se le llama así cuando el apósito de hidróxido de calcio se coloca directamente sobre la herida pulpar.

Indicaciones.

En la exposición mecánica leve sin contaminación.

Exposición por caries en ausencia de infección.

Contraindicaciones.

Infección o necrosis.

Exposiciones múltiples.

Contaminación.

Técnica para la protección pulpar directa.

1.- Anestesia

2.- Colocación del dique de hule

3.- Control de la hemorragia por medio de torundas de algodón estériles.

4.- Aplicación de hidróxido de calcio

- 5.- Colocación de óxido de zinc y eugenol.
- 6.- Colocación de cemento de oxifosfato de zinc, libran-  
do la zona de oclusión.
- 7.- Control radiográfico.

Técnica para la protección pulpar indirecta.

- 1.- Remoción de tejido carioso superficial.
- 2.- Colocación de óxido de zinc y eugenol hasta ángulo  
cabo superficial.
- 3.- Se recomienda un período de tres a cuatro semanas -  
para permitir que se forme una capa de dentina se -  
cundaria y luego la dentina cariada puede ser remo-  
vida sin daño para la pulpa.

Pulpotomía vital.

La pulpotomía vital es una intervención quirúrgica que  
comprende la amputación de la pulpa cameral viva.

Indicaciones.

Cuando se presenta una hiperemia.

Contaminación de la porción coronaria.

Pulpa sana por necesidad protética.

Contraindicaciones,

Pulpa necrótica.

Reacción apical.

Imposibilidad anestésica.

Cuando hay evidencia de reabsorción radicular interna.

Técnica de la pulpotomía vital.

- 1.- Anestesia
- 2.- Colocación del dique de hule.
- 3.- Limpieza perfecta de la zona que se trate.
- 4.- Remoción de tejido carioso.
- 5.- Localización de los cuernos pulpares (a partir de -

este paso se utiliza material estéril).

- 6.- Unión de los puntos localizados de cada cuerno pulpar.
- 7.- Remoción del techo pulpar.
- 8.- Amputación de la pulpa coronaria con una cucharilla bien afilada.
- 9.- Control de la hemorragia con adrenalina a una solución de 1:1000.
- 10.- Recubrimiento de los filetes vasculonerviosos radicales con hidroxido de calcio.
- 11.- Capa de cemento de oxido de zinc y eugenol de una consistencia blanda y cremosa, con el objeto de que no haga presión sobre la pulpa.
- 12.- Capa de cemento de fosfato de zinc hasta ángulo cabo superficial, librando la oclusión.
- 13.- Se mantiene la pieza dentaria en observación, y si no se presentandatos anormales clínicos y radiográficamente se obtura definitivamente.

Pulpotomía no vital o necropulpotomía.

La necropulpotomía es la amputación de la pulpa cameral previamente desvitalizada.

Indicaciones.

En dientes posteriores.

En dientes fundamentales cuyos conductos son tan curvos que harían imposible su tratamiento.

En casos con imposibilidad de anestesia.

Contraindicaciones.

En dientes superiores, porque puede alterar su color.

Pacientes no cooperadores, aquellos que pueden no acudir al consultorio al sentir la primera molestia perirradi-



cular, o no presentarse a la cita fijada para quitar el desvitalizador.

En órganos dentarios que no brinden la seguridad de cerrar herméticamente la cavidad.

En dientes jóvenes que no han terminado su calcificación.

El desvitalizador más usado es el trióxido de arsénico, en los niños se emplea mucho el paraformaldehído.

Técnica de la necropulpectomía.

Primera sesión.

1.- Preparación, removiéndolo tejido carioso.

2.- Se busca la comunicación pulpar que es el punto preferente de aplicación del desvitalizador, con el objeto de que actúe más rápidamente y con mayor seguridad o bien será cerca de ella si se usa el arsénico.

3.- Se cubre herméticamente el desvitalizador con una capa de óxido de zinc y eugenol.

4.- Se completa la obturación con una capa de oxifosfato.

5.- Se cita al paciente de 24 a 48 horas si se utiliza el arsénico y de dos semanas si se emplea el paraformaldehído diciéndole que si siente alguna molestia lo comunique de inmediato para la pronta remoción del apósito, advirtiéndole el inconveniente si no cumple las instrucciones.

Segunda sesión.

1.- Se examina la mucosa y el órgano dentario se percute.

2.- Se aísla con dique de hule.

3.- Se desinfecta el campo.

- 4.- Con fresas estériles se quita la obturación.
  - 5.- Remoción del techo pulpar.
  - 6.- Con una cucharilla afilada se extrae la cámara pulpar necrosada.
  - 7.- Se deposita en cada filete radicular la pasta momificante (trio de gysi).
  - 8.- Se cubre con cemento de fosfato de zinc dejando una base.
  - 9.- Obturación permanente.
  - 10.- Control radiográfico.
- Técnica de Formocresol.

Para los tratamientos a base de formocresol se utiliza la técnica de pulpotomía vital ya mencionada anteriormente, con la excepción de que en la pulpotomía vital se coloca hidróxido de calcio a la iniciación de los conductos radiculares una torunda embebida con formocresol durante cinco minutos para posteriormente colocar óxido de zinc y eugenol hasta ángulo cavo superficial y nuestra radiografía de control posteriormente se elaborará la restauración indicada. Es conveniente tener un control radiográfico de estas piezas cada seis meses.

#### Pulpectomía Total.

Es el tratamiento endodóncico por excelencia, el más utilizado en procesos pulpares de cualquier índole. Consiste en la eliminación de la totalidad de la pulpa hasta la unión cemento-dentina apical, preparación y esterilización de los conductos y obturación de éstos. Esta indicada en todas las enfermedades pulpares que se consideran irreversibles y cuando se ha fracasado con otra terapéutica más conservadora.

### Terapéutica en dientes con pulpa necrótica.

Es el tratamiento de conductos de los dientes sin pulpa viva y consiste en vaciar y descombrar de restos necróticos la cámara pulpar y los conductos radiculares para posteriormente realizar la obturación de los conductos. Debido a la fuerte infección que es frecuente en estos casos, el empleo de fármacos, antisépticos, antibióticos, antiinflamatorios y electricidad aplicada debe ser bien planificada y complemento de una preparación de conductos de mayor cuantía y prolijidad. Esta indicada en las necrosis pulpares y en todas las enfermedades periapicales originadas como complicaciones.

### Cirugía endodóncica.

Esta indicada en la traumatología de la más diversa índole, en lesiones periapicales que no responden a la conducta terapia convencional, en lesiones periodontales relacionadas con endodoncia y excepcionalmente en otros procesos quísticos y tumorales.

Una vez seleccionado el diente y decidido si la pulpa es reversible o no (tratable o no tratable), se elaborará un plan terapéutico lo más conservador posible, siempre y cuando no comprometa la ulterior evolución y previniendo las posibles complicaciones.

El diagnóstico clínico, provisional o definitivo y el correspondiente plan terapéutico será, explicado al paciente complementado con una breve información acerca de lo que se le va a ser y porqué, las posibles molestias que tendrá y el número de citas aproximadas a las que habrá de asistir. No obstante, factores como la decisión del médico internista, del paciente, el tiempo disponible, la distancia al lugar donde habita y otros de índole económico, privado tienen una influen

cia decisiva en el plan de tratamiento o al menos en su apli  
cación.

La terapéutica endodóncica necesita un equipo y un ins-  
trumental específico, parte ya conocido en Odontología y par-  
te de neta especialidad. La necesidad de lograr la total es-  
terilización de los conductos radiculares durante el trata-  
miento y evitar además su contaminación, obliga a emplear nor-  
mas estrictas de asepsia y antisepsia.

## FACTORES QUE MODIFICAN LA CAVIDAD PULPAR.

La pulpa dental se encuentra extraordinariamente bien protegida dentro de las rígidas paredes dentinarias que la rodean y su tejido conjuntivo muy rico en vasos y nervios, posee una capacidad de adaptación, reacción y defensa excelente.

El conocimiento de las distintas causas que pueden ocasionar una lesión pulpar (etiología pulpar) y el mecanismo de la producción y desarrollo de las enfermedades pulpares (patogénesis o patogénia pulpar), son básicos en endodoncia por dos motivos principales:

a).- Para llegar a cada caso individual a un diagnóstico etiopatogénico mediante la cual se conozca la causa u causas que originaron la lesión y su mecanismo de acción, facilitando así la comprensión de la enfermedad, el diagnóstico clínico e histopatológico el pronóstico y la terapéutica.

b).- Para que una vez conocida, apliquemos estos conocimientos en endodoncia preventiva, estableciendo las normas y pautas destinadas a evitar que la lesión pulpar llegue a producirse.

Las causas que afectan el paquete vasculonervioso son:

Causas exógenas ; Son las que pueden tener un origen exterior.

Causas endógenas; Que provienen de estados o disposiciones especiales del organismo.

### CAUSAS EXÓGENAS

Pueden ser Físicas ; Mecánicas.

Térmicas.

Eléctricas.

Radiaciones.

Pueden ser Químicas : Citocauísticas.

Citotóxicas.

Pueden ser Biológicas: Bacterianas

Micóticas.

#### CAUSAS ENDOGENAS

- a).- Procesos regresivos.
- b).- Procesos ideopáticos esenciales.
- c).- Enfermedades generales.

Causas exogénas físicas.

Entre las mecánicas, destacan los traumatismos del más - variado origen, el trabajo odontológico en lo que respecta al instrumental usado y los cambios barométricos, malos hábitos - como morder lapices o plumas, en tratamientos de ortodoncia o traumatismos en general.

Entre las térmicas, la ingestión de alimentos oscilando entre los 0° y 55°, café caliente, por lo cual el calor y el - frío podrán molestar ocasionalmente o bien por lesiones producidas por el operador al utilizar la pieza de mano sin un buen sistema de irrigación, el calor producido por el monómero del acrílico o algún material de obturación que genere calor, situaciones que se presentan además en dientes con lesiones pre-existentes.

Entre las eléctricas, como la corriente galvánica generada entre dos obturaciones metálicas o entre una obturación - metálica y un puente fijo o removible de la misma boca que - pueden producir reacciones y lesión pulpar.

El uso indebido del vitalómetro o bien por una intensa radioterapia, los rayos Roetgen pueden causar necrosis de los odontoblastos y otras células pulpares en aquellos pacientes sometidos a roetgenoterapia por tumores malignos de la cavidad bucal.

### Causas exógenas químicas:

Causas citocaústicas, la acción citocaústica de algunos fármacos antisépticos y obturadores (alcohol, cloroformo, nitrato de plata etc.) y de materiales de obturación (silicatos, resinas acrílicas autopolimerizables y materiales compuestos) que crean lesiones pulpares irreversibles.

El trióxido de arsénico es el fármaco más citotóxico conocido, ya que produce en pocos minutos una agresión irreversible que conduce a la necrosis pulpar química, algunos días más tarde. Esta acción toxicofarmacológica es la utilizada por algunos profesionales en la desvitalización pulpar.

### Causas exógenas biológicas:

Entre los gérmenes patógenos que producen con más frecuencia infecciones pulpares, se encuentran los estreptococos alfa y beta hemolíticos y el estafilococo dorado, también se encuentran de los géneros candida y actinomyces.

### CAUSAS ENDOGENAS

La edad senil y otros procesos ideopáticos o regresivos y enfermedades generales como diabetes e hipofostatemía pueden ser causas de lesión pulpar.

Generalmente son las enfermedades de tipo infeccioso las cuales provocan alteraciones pulpares que involucran al paquete vasculonervioso por vía sistemática.

## MECANISMO DE PRODUCCION DE LAS LESIONES PULPARES

### Infección por invasión de germen vivo.

Por caries.

Por fracturas, fisuras y otros traumas.

Por fisuras distróficas.

Por vía apical y periodontal.

Por anacoresis (hematogena).

### Traumatismos con lesión vascular y posible infección.

Fractura coronaria o radicular.

Lesión vascular apical (subluxación, luxación y avulsión).

Crónica (hábitos, bruxismo, abrasión, atricción).

Cambios barométricos.

### Iatrogenia.

Extirpación intencional o terapéutica.

Preparación de cavidades en Odontología Operatoria.

Preparación de bases o muñones para coronas y puentes.

Restauración de operatoria o de coronas y puentes.

Por trabajo clínico de otras especialidades (Ortodoncia, Periodoncia, Cirugía, Otorrinolaringología).

Usos de fármacos antisépticos o desensibilizantes.

Materiales de obturación.

### Generales.

Procesos regresivos (edad, etc.)

Ideopáticos o esenciales.

Enfermedades generales.

## INFECCION POR INVASION DE GERMENES VIVOS

Los microorganismos pueden alcanzar la pulpa coronaria o radicular por tres vías distintas.

1a).- A través de la dentina infectada por la caries profunda o radicular.



- 2a).- A travez de una delgada capa de dentina prepulpar de fracturas coronarias o a travez de una herida - pulpar (Pulpa expuesta), en fracturas penetrantes.
- 3a).- A travez de las fisuras o defectos de formación de algunas distrofias dentales, como dens in dens.
- 1b).- A travez de los conductos laterales por vía linfática periodontal.
- 2b).- A travez del delta y el foramen apical en para enciopatias muy avanzadas con bolsas y abscesos periodontales.
- 1c).- Por vía hematógena, aunque se considere excepcional la infección pulpar por esta vía de la pulpa sana y bien nutrida sin previa lesión del esmalte y dentina, se admite en teoría.
- 2c).- Por el fenómeno de anacoresis o sea, por la colonización de germen en las zonas de menor resistencia.

#### TRAUMATISMOS CON LESION VASCULAR Y POSIBLE INFECCION

Traumatismos accidentales. La mayor parte de los traumas dentales y pulpares son originados por accidentes diversos.

- 1.- Accidentes infantiles, generalmente caidas durante la iniciación del niño a la vida de la locomoción, aprendiendo a caminar y correteando libremente o por los juegos y travesuras en general propios de su edad.
- 2.- Accidentes deportivos, la mayor parte en sujetos jóvenes o adolescentes, producidas en violentas coliciones con el suelo, con los útiles deportivos o por algún encontronazo entre los jugadores.
- 3.- Accidentes de tránsito de gran aumento en los últimos años y producidos en choques de automoviles, motocicletas, bicicletas o atropellos.

En los accidentes traumáticos pueden ser:

- a).- Fisura o rajadura de esmalte y dentina pudiendo alcanzar la pulpa.
- b).- Fractura coronaria con o sin exposición pulpar.
- c).- Fractura radicular a diferentes niveles.
- d).- Sufusión y hemorragia pulpar, sin lesión de tejidos duros dentales.
- e).- Subluxación con rotura de los vasos apicales o sin ella.
- f).- Avulsión por luxación total.

Traumatismos crónicos. La fisiología normal del diente - implica un esfuerzo masticatorio y una oclusión masticatoria equilibrada y cuando esta falla, pueden producirse afecciones degenerativas, dentina reparativa y otras dentinificaciones o calcificaciones. La falta de dientes antagonistas, y por lo tanto la de no oclusión de un diente, puede motivar degeneraciones o regresiones. Por otra parte el esfuerzo oclusal exagerado (abrasión, atrición o bruxismo) en etapas progresivas produce no solamente dentina reparativa o terciaria, sino dentinificaciones o calcificaciones masivas y con alguna frecuencia, necrosis pulpar en la etapa final.

#### IATROGENIA

Extirpación intensional o terapéutica. Se incluye en este grupo cualquier intervención quirúrgica o farmacológica - que, aunque lesione total o parcialmente la pulpa, se haya planificado intencionalmente como terapéutica, el típico ejemplo es la biopulpectomía total, o sea, la completa extirpación pulpar, en las afecciones pulpares no tratables o irreversibles.

Preparación de cavidades en Odontología Operatoria y de muñones, puentes o coronas.

Una preparación de cavidades o muñones de prótesis significa un planteamiento cuidadoso, no solo a la técnica sino al

evitar cualquier acción lesiva a la pulpa dentaria, al preparar cualquier tipo de cavidad o de muñon, sobre todo si es profunda o hay que eliminar gran cantidad de dentina, es necesario - conocer de antemano, la topografía pulpar del diente a exami - nar a fin de evitar un alcance a la pulpa. El trauma por ins - trumentos de mano (escavadores) o, lo que es común por rotato - rios, puede producir herida o exposición pulpar, esto suele su - ceder no solo en cavidades MOD, II y IV o en muñones complejos de coronas y puentes, esta lesión hay que intervenir de inme - diato, y después del aislamiento habitual, hacer el recubrimien - to directo pulpar, pulpotomía o pulpectomía, según el tipo de - lesión, presencia de dentina reblandecida, edad del paciente, - etc.

Restauración en Operatoria, en corona y puentes.

Factores mecánicos, térmicos y eléctricos, pueden irritar o lesionar la pulpa durante las diversas técnicas, en la res 4. tauración operatoria o protética, el empleo de ciertos materia - les en la toma de impresiones puede ser nocivo, como ocurre - con la godiva o pasta de modelar, en general usada en los an - llos o bandas de cobre y previamente reblandecidas por el ca - lor.

Celtzar y Cole. (1961). Se a averiguado que la presión e - jercida en esta técnica, como la temperatura obtenida para re - blandecer la godiva, pueden resultar peligrosas para la pulpa, así como la presión negativa al desinsertar la impresión pue - de producir aspiración odontoblástica.

Los autores aconsejan emplear mejor las pastas de caucho (mercaptan), las cuales fueron investigadas por K. Langerland y L. Langerland (1965) y observaron que no producía irrita - ción alguna. Igualmente podían utilizarse los hidrocoloides co - mo material de impresión.

El diente sano y no intervenido por el profesional rara - vez puede sufrir lesiones pulpares a causa de cambios térmi -

cos.

Durante el pulido de amalgama, incrustaciones por el método directo e incluso obturaciones estéticas, se refrigerará con un chorro de agua fría, lo mismo cuando el fraguado de un cemento sea hipertérmico, tanto cuando se emplee como base en la cementación de una incrustación, una corona o un puente fijo. El problema de las resinas autopolimerizables es más complejo, pues es termoquímico, pero será conveniente utilizar las marcas cuya polimerización produzca escaso aumento de la temperatura y, por supuesto los aislantes o bases de rigor.

La corriente eléctrica entre dos obturaciones metálicas o entre una obturación metálica y un puente fijo o movable de la misma boca, puede producir reacción pulpar.

El choque galvánico surge por contacto directo o utilizando la saliva como electrolito conductor, generalmente se produce entre obturaciones y puentes de oro o amalgamas pero es posible también con una aleación cromo-cobalto y entre dos amalgamas.

El choque es intermitente al abrir y cerrar la boca e incluso puede ser producido por contacto con otros objetos metálicos como una cuchara y un tenedor.

Lesiones pulpares producidas por las distintas especialidades odontológicas:

Los movimientos ortodónticos pueden provocar hemorragias pulpares y necrosis según Ingle (1965); en los dientes superiores se presenta más este problema por la dinámica ortodóntica.

Durante los tratamientos periodontales, es relativamente frecuente tener que hacer un legrado hasta el ápice de un diente, poniendo en peligro su vitalidad, aunque por lo general estos tratamientos se planifican juntos en endodoncia y paradoncia, lo mismo sucede en la eliminación quirúrgica de

grandes quistes o tumores, especialmente del maxilar inferior cuando la extensión de la lesión alcanza la región apical de dientes vitales, cuando el legrado es inevitable se hace la terapéutica endodóncica radicular con anterioridad.

También se citan casos por luxación de los dientes vecinos durante las exodoncias y por lesiones apicales durante las técnicas a colgajo con osteotomía de la tabla externa. Finalmente en la práctica otorrinolaringológica (Ingle 1965), cita lesiones producidas durante cirugía plástica nasal y por luxación accidental durante la intubación.

#### Fármacos :

Una gran cantidad de fármacos antisépticos y obturadores al ser usados sobre la dentina abierta y profunda, pueden ser irritantes y tóxicos para la pulpa, y deben ser usados con cuidado y cautela, para lavar o deshidratar la cavidad usamos medicamentos como alcohol y cloroformo capaces de eliminar los lipoides dentinarios, la dentina quedará más permeable a la ulterior medicación que si se lava con agua o cualquier otra solución acuosa, el nitrato de plata, cloruro de zinc, fluoruro de sodio, fenol ordinario y otros medicamentos deberán ser usados muy excepcionalmente y aún mejor desterrados de la terapéutica dentinaria, pues las desventajas son mayores que las pocas virtudes que como antisépticos o desensibilizadores pueden ofrecer.

Hoy en día es preferible lavar la cavidad dentinaria tan solo con agua o suero salino, permitiéndose acaso el empleo de los mercuriales orgánicos incoloros o el hipoclorito de sodio, para luego insertar una base protectora de hidróxido de calcio o de óxido de zinc u eugenol solo o con timol y aristol.

## Materiales de obturación.

Tres grupos de materiales plásticos empleados en odontología operatoria pueden ser tóxicos para la pulpa, y provocar lesiones irreversibles: Los cementos llamados de silicato las resinas acrílicas autopolimerizables y las resinas compuestas o reforzadas, llamada por lo general materiales compuestos o composites.

Los dos primeros están prácticamente abandonados, pero si se usan ocasionalmente o se emplean materiales compuestos es aconsejable proteger la pulpa con barnices revestimientos o bases protectoras sobre todo en cavidades profundas.

Se atribuye a la acidez de los silicatos su acción tóxica-pulpar, ya que el PH en el momento de ser insertado es de 2.8 a 3.7 llegando a las 24 hrs. a 4, 5.5, 6 y finalmente a 7 a cabo de un mes.

Clínicamente es un hecho que demostrando en cavidades profundas, no barnizadas ni protegidas y obturadas con silicato, se han producido eventualmente hiperhemia pulpitis y necrosis.

Como conclusión, será necesario proteger no solo el fondo de la cavidad sino toda ella, en especial si a quedado dentina reblandecida o deshidratada. También se admite que el cemento de silicato bien mezclado y espatulado rara vez resultará peligroso.

Las propiedades pulpotóxicas de las resinas acrílicas autopolimerizables no solo dependen del calor generado durante la autopolimerización sino también de su fórmula química, principalmente del monómero y de los catalizadores incorporados.

## Generales.

Con la edad pueden presentarse atrofia, fibrosis, y calc

cificación distrofica pulpar y esclerosis dentinaria como respuesta a un lento proceso de abrasión y atricción.

La resorción dentinaria interna puede ser idiopática y, si no se diagnóstica a tiempo, provocará accidentes destructivos ( volverse resorción ) ( interna externa ) e infecciosos con necrosis pulpar.

La resorción cemento dentinaria puede ser causada por dientes retenidos, trastornos de oclusión y ortodóncicos (externa), pero muchos casos son ideopáticos.

En algunas enfermedades generales pueden existir lesiones pulpar de tipo vascular, como en la diabetes, o distrófico como la hipofosfatemia.

## LESIONES DURANTE LOS PROCEDIMIENTOS OPERATORIOS.

La lesión pulpar puede ser causada por una o por la combinación de las siguientes causas:

- 1.- Lesiones durante la preparación dentaria.
- 2.- Lesiones durante la limpieza.
- 3.- Lesiones durante y después de la colocación de la restauración.

### Lesiones durante la preparación dentaria.

Durante la preparación de cavidades, la pulpa puede ser lastimada por el corte físico de la dentina, así como por el calor generado por los instrumentos de corte.

Fish (1932) demostró que el corte de los túbulos dentinarios causó una degeneración de la capa odontoblástica en la superficie pulpar por debajo de la zona de corte. Si la lesión era grave, entonces ocurriría una hemorragia espontánea en el cuerpo pulpar. Suponiendo que la lesión no fuese intensa, se formó dentina secundaria por debajo de los túbulos dentinarios. También sugirió Fish que a menos que los túbulos dentinarios que habían sido cortados estuvieran sellados del medio ambiente bucal y de los materiales irritantes, la lesión pulpar era irreversible.

Si la pulpa se recupera del trauma del corte de la dentina, depende de la gravedad de la lesión, la cual, es a su vez relacionada a uno o más factores físicos siguientes.

a).- Velocidad del instrumento de corte. La velocidad de corte comienza aproximadamente a los 300 rpm. a esta velocidad la reacción odontoblástica es mínima, pero la mayor cantidad de daño odontoblástico ocurre a velocidades de 50,000 rpm. tanto con motores de banda como de turbinas de alta ve-



locidad y la menor cantidad de daño ocurre a velocidades de 150,000-250,000 r.p.m. si se emplea un enfriador (Seltzer y Bender 1965).

b).- Calor y presión. Estos se consideran juntos porque generalmente afectan a la pulpa en forma simultánea, durante la preparación dentaria los instrumentos de corte generan calor friccional proporcional a la presión con la cual el instrumento es sostenido contra el diente.

Por la cual el enfriamiento durante el corte es de primordial importancia independientemente de la velocidad del instrumento de corte.

Aún más, la calidad del implemento de enfriamiento debe ser tal que la dentina que esta siendo cortada sea constantemente bañada por el agua o la nebulización. Esto no es siempre posible debido a que la mayoría de las piezas de mano tiene un nebulizador de agua fijo dirigido a un punto particular y también debido a que los instrumentos de corte pueden diferir en su forma, longitud y diámetro, por lo tanto, es posible que el irrigador fijo sea desviado por el instrumento o que sea dirigido a un punto bien lejos de la zona que esta siendo cortada, por lo tanto, un nebulizador ajustable como el que se encuentra en algunas piezas de mano es aconsejable.

Lesiones durante la limpieza.

Una pulpa también puede ser dañada al estar alistando la cavidad para la inserción de la restauración permanente.

Branstrom (1960) a demostrado que el exceso de deshidratación con una corriente de aire, causa el desplazamiento de los núcleos de los odontoblastos, también se ha demostrado que esta deshidratación hace a la dentina más permeable a cualquier esterilizante o material de obturación que se le

coloque encima.

El uso de potentes agentes esterilizantes tales como el fenol, alcohol, timol, yodo y nitrato de plata a demostrado que no solamente es innecesario, sino además nocivos a la pulpa. Ninguno de estos materiales son efectivos para la eliminación completa de los túbulos dentinarios.

En cualquier caso en la actualidad se enseña que la esterilización completa de la dentina no es necesaria ya que cualquier organismo que se deje, será inactivado o bien muerto debido a la ausencia de nutrientes dentro de la cavidad sellada.

Clínicamente las cavidades deberán secarse antes de la inserción final de la obturación y es aconsejable que se le pase una torunda de algodón o tejido de celulosa seguido por una aplicación ligera de aire caliente lo cual es suficiente para producir un secado superficial aceptable a la capa dentinal. (Morrat, 1974).

## EL MANEJO DE LAS LESIONES CARIOSAS PROFUNDAS.

Vale la pena recordar que el objeto de los recubrimientos pulpares indirectos es el de proteger la pulpa de contaminación bacteriana directa a través de una exposición real. Clínicamente una exposición se reconoce por la hemorragia resultante, sin embargo, una exposición puede ser no visible debido a los pequeños vasos sanguíneos, las metaarteriolas y los capilares, que se encuentran inmediatamente por debajo de la capa odontoblástica puede tener un diámetro tan pequeño como de 8  $\mu$ m. si estos diminutos vasos sanguíneos son lesionados intensamente, la hemorragia puede no ocurrir, y aún si llega a suceder ésta podría ser invisible a simple vista, este tipo de exposición es a menudo llamada microexposición, por lo tanto, la clásica exposición sangrante representa una herida pulpar relativamente grave. (Paterson, 1974).

Por esta razón, y también porque la exposición cariosa accidental de caries profundas es siempre una posibilidad factible, puede ser prudente colocar dique de hule, si se están tratando cavidades con caries profundas, de tal manera que reduzca al mínimo la posibilidad de una contaminación bacteriana.

Clínicamente una técnica de recubrimiento pulpar indirecto deberá ser usado en todos los enfermos en que se sospeche una microexposición o en donde se considere que la eliminación del último vestigio de caries conduzca a una exposición.

La caries es eliminada en todas las zonas en donde sea posible la exposición, y se aísla el diente, de preferencia con dique de hule. La zona en que probablemente suceda una exposición se instrumentará cuidadosamente y toda la dentina

reblandecida se retirará con un excavador grande o una fresa redonda también grande en una pieza de mano de baja velocidad y haciéndolo muy lentamente. La dentina dura y manchada no es molestada sino solamente cubierta por una capa cremosa de material recubridor. Cuando esta endurezca es reforzada con una capa de óxido de zinc y eugenol o con cemento de fosfato de zinc de fraguado rápido sobre el cual la obturación permanente puede ser condesada.

#### EL TRATAMIENTO DE LA PULPA VITAL EXPUESTA

Es posible conservar una pulpa vital expuesta mediante una técnica de recubrimiento pulpar directo, pero debe quedar claro que las oportunidades de éxito son menores que para un recubrimiento indirecto.

Si se observan algunos criterios como:

- 1.- La exposición pulpar debe ser pequeña no mayor de un  $\text{mm}^2$ .
- 2.- Las exposiciones por caries no son adecuadas, debido a que el sitio de la exposición esta, inevitablemente, muy afectado, la pulpa ya a sido invadida por bacterias y probablemente tiene ya una inflamación crónica.
- 3.- La cavidad debe de mantenerse libre de contaminación salival con objeto de impedir la infección pulpar, la cual disminuye las oportunidades de éxito.
- 4.- La edad desempeña un papel importante en el éxito de la operación, tiene más éxito en los dientes permanentes de pacientes jóvenes, probablemente debido a la rica vascularización sanguínea y las favorables posibilidades reparativas. Sin embargo, el recu

brimiento pulpar en dientes temporales tiene menos éxito que en los dientes de los pacientes adultos - jóvenes, probablemente debido a la rápida y total involucración de la pulpa temporal ante una lesión cariosa que avanza.

- 5.- El recubrimiento directo de un diente asintomático tiene mayores posibilidades de éxito que un diente que a presentado síntomas específicos. Un diente - que a presentado dolor espontáneo sin una causa que la provoque, como calor, frío o presión, en la pulpa debido a empaquetamiento alimentario en la cavidad cariosa, sería menos factible que se salve sólo con un recubrimiento pulpar directo.

La técnica de recubrimiento directo difiere de la de cubrimiento indirecto debido a que la exposición esta generalmente acompañada por hemorragia. Esta se detiene mediante el secado cuidadoso con la punta roma de puntas de papel estéril o de algodón. La cavidad se lava con agua desrtilada, o mejor aún, con solución anestésica local. La irrigación es necesaria para remover los restos de sangre de la cavidad y esto impide que el diente se manche y obtenemos así mismo una superficie de dentina limpia en la cual los materiales para recubrimientos pulpares fluirán con facilidad y se adherirán mecánicamente. La cavidad se seca cuidadosamente con algodón estéril, en lugar de usar el chorro de aire, el cual podría - traumatizar la pulpa expuesta iniciando otro sangrado. El material de recubrimiento pulpar fluirá sobre la exposición y se dejará secar, antes de protegerlo con una segunda capa protectora de óxido de zinc que seca rápidamente.

## MATERIALES USADOS EN RECUBRIMIENTOS PULPARES

Son muchos los diferentes materiales que han sido sugeridos tanto para los recubrimientos pulpares directos como - para los recubrimientos pulpares indirectos, pero son muy pocos los que han soportado la prueba del tiempo.

Idealmente los materiales deben de tener las siguientes propiedades:

- 1.- Ser sedantes, no irritantes y antisépticos.
- 2.- Ser un buen aislante térmico.
- 3.- Capaces de poder aplicarse a la pulpa expuesta con poca o nula presión.
- 4.- Que endurezca rápidamente sin expansión ni contracción.
- 5.- La respuesta funcional de la pulpa debe ser tal, que forme una especie de barrera calcificada entre el material y la punta vital.

Los siguientes materiales son de uso común:

Materiales de base y recubrimiento. Los materiales de base y recubrimiento incluyen cemento de fosfato de zinc, cemento de policarboxilato, óxido de zinc y eugenol e hidróxido de calcio, según sus propiedades físicas y biológicas, estos materiales se usan como base en preparaciones de cavidades profundas o para recubrir bandas de ortodoncia, utencilios fijos para odontopediatría, y coronas de acero inoxidable u otro tipo de coronas en las piezas.

Cemento de fosfato de zinc. El cemento de fosfato de zinc se a utilizado como agente recubridor y como base para dar aislamiento térmico en cavidades profundas. El uso que se le va a dar afecta sus propiedades físicas y biológicas.

Los cementos de fosfato de zinc, están compuestos de un polvo, principalmente óxido de zinc, y un líquido que es ácido fosfórico con aproximadamente 30 a 50/100 de agua.

Se añade generalmente fosfato de aluminio y fosfato de zinc para actuar como amortiguadores, para retazar la acción de endurecimiento cuando se combinan líquido y polvo. Por la naturaleza extremadamente ácida del cemento mezclado ( PH — 1.6 inicial ), es irritante de la pulpa si se coloca en cavidades muy profundas o que tienen túbulos jóvenes dentinales manifiestos. La acidez es gradualmente neutralizada a medida que se sienta la mezcla, y las propiedades perniciosas a la pulpa son mitigadas. Sin embargo, después de una hora, el PH está aún por debajo de 7, y no alcanza la neutralidad hasta — aproximadamente 48 hrs. después.

A pesar de su efecto adverso en la pulpa se a utilizado cemento de fosfato de zinc como base, por su alta fuerza de compresión.

Como agente recubridor, el cemento de fosfato de zinc — también tiene sus deficiencias, cuando por ejemplo, se cementa una corona de acero inoxidable, el problema de la irritación a la pulpa se intensifica por la cantidad relativamente mayor de ácido libre en mezcla más fluida, y el gran número de túbulos dentinales expuestos.

Mientras que el hidróxido de calcio y el óxido de zinc y eugenol producen respuestas pulpares más leves, su uso como base limitado por la poca fuerza de prensado de los productos comerciales disponibles, los cuales se han mejorado y se aconseja su uso en cavidades profundas en lugar de cemento — fosfato de zinc. Además si cumplen lo que se espera de ellos los cementos de polycarboxilato recientemente desarrollados

y sacados al mercado pueden desplazar al cemento de fosfato de zinc como agentes recubridores. La necesidad de usar tratamientos dentales para niños, esta en franca decadencia.

Cemento de policarboxilato. Los cementos de policarboxilato constituyen un material dental nuevo (1968), al igual que el fosfato de zinc el producto viene en polvo y líquido, que se mezclan antes de usarse. El cemento es un óxido de zinc modificado, similar a otros cementos dentales, el componente líquido es una solución acuosa de ácido poliacrílico.

Según Smith la mezcla impregna la superficie de la pieza y se adhiere químico-mecánicamente a la pieza y en menor grado a la dentina, por la unión de los grupos libres de carboxilo al componente calcareo de la estructura dental.

Per la evidente superioridad biológica del cemento de policarboxilato y su superior potencial de unión, esta reemplazando al cemento de fosfato de zinc especialmente como agente recubridor. En la odontopediatría se utiliza el cemento de policarboxilato al cementar coronas de acero inoxidable y bandas de ortodoncia.

Como hace poco tiempo salieron los cementos de policarboxilato, sus propiedades físicas y biológicas han sido menos investigadas que las del cemento de fosfato de zinc y no se a supervisado su función clínica a largo plazo. El odontólogo practicamente deberá permanecer informado de los estudios que se publique sobre esta materia, y deberá recordar que la investigación futura de los fabricantes mejorará sin duda las propiedades de los productos que se usan ahora.

Oxido de zinc y eugenol. Es un material ampliamente usado en odontopediatría, se usa:



- 1.- Como base protectora bajo una restauración de amalgama, cuando se requiere aislamiento térmico.
- 2.- Como obturación temporal.
- 3.- Como curación anodina para ayudar a la recuperación de pulpas inflamadas.
- 4.- Como agente recubridor para coronas de acero inoxidable y de otros tipos.
- 5.- También se puede usar como obturador de canal de la matriz en piezas primarias.

Las mezclas de óxido de zinc no patentadas poseen la propiedad indeseable de tener fuerza compresiva relativamente baja. La adición de ácido O-etoxibenzoico (EBA) a fórmulas comerciales de óxido de zinc y eugenol aumenta considerablemente el poder compresivo de la mezcla.

A causa de su PH casi neutro, el óxido de zinc y eugenol no produce la irritación pulpar que comunmente se observa en los cementos de fosfato de zinc altamente ácidos, también poseé efecto anodino, se cree, se cree que este tiene relación con su contenido de eugenol, paradójicamente el eugenol también puede ser irritante si se coloca muy cercano o en contacto directo con la pulpa. Cuanto más espesa sea la capa de dentina interpuesta menores deberan ser los irritantes observados, puesto que el óxido de zinc y eugenol no está mezclado en prpporciones de pesos calculados, siempre existirá en la mezcla algo de eugenol en estado libre, para evitar la irritación crónica que pueda causar el eugenol libre los autores prefieren utilizar una capa de hidroxido de calcio en cavidades muy profundas donde existe la posibilidad de exposiciones no detectables clínicamente. Si es necesario, se puede colocar una capa de óxido de zinc y eugenol sobre el hidróxido

de calcio, para el aislamiento térmico que el volúmen adicional de material va a proporcionar.

Anteriormente el óxido de zinc y eugenol no a sido recomendada como base única bajo restauraciones de amalgama, a causa de su poca fuerza compresiva en comparación con el cemento de fosfato de zinc.

El óxido de zinc y eugenol no deberá ser usado en piezas ampliamente destruidas por caries, en las que la base deberá proporcionar sostén primario para la restauración permanente.

En odontopediatría son especialmente útiles para cementar coronas de acero inoxidable. No deberá usarse para cementar coronas de funda acrílica, ya que el eugenol ataca las resinas.

Hidróxido de calcio. Es un polvo que al mezclarse con agua destilada forma una pasta cremosa de alta alcalinidad (PH de 11 a 13). Existe en el mercado una suspensión de hidróxido de calcio en una pasta metilcelulosa (pulpdent paste) que es más viscoso y más fácil de manipular. También existen otros preparados de hidróxido de calcio que contienen resinas seleccionadas las cuales hacen que la mezcla se fije más rápidamente en consistencia relativamente dura, (Hidrex, Dical)

A causa de sus propiedades biológicas, el hidróxido de calcio tiene valor en una serie de situaciones clínicas en las que la integridad del tejido pulpar vital pueda estar comprometida.

Se a recomendado el hidróxido de calcio como base o sub base, en piezas en donde exista peligro de exposición pulpar debido a caries profundas.

Se aplica sobre dentina sana después de la excavación -

completa del material cariado o si se utiliza la técnica de tratamiento pulpar indirecto, se puede aplicar sobre una capa residual de dentina cariada, evidencia convincente de los trabajos de Mjor, Klein y Eidelman y Col indica que el hidróxido de calcio aumentará la densidad y dureza de la dentina que esta debajo en piezas primarias y permanentes.

Se a observado un aumento de dureza en la dentina entre el piso de la cavidad y la cámara pulpar en períodos de tiempo tan cortos de tan solo 15 días después de la aplicación del hidróxido de calcio. Se estima que los cambios se producen por depósito intratubular de material calcificado y también por calcificación intertubular de dentina secundaria. Estos cambios se consideran beneficiosos y protectores para la pulpa. Cuanto más aumenta la densidad de la dentina entre el piso de la cavidad y la pulpa, tanto mejor protegida estará la pulpa contra el ingreso de irritantes químicos o bacterianos.

Cuando se usa hidróxido de calcio en técnicas de tratamiento pulpar indirecto, parece detener la lesión, esterilizar la capa residual profunda de caries, remineralizar la dentina cariada y producir depósitos de dentina secundaria.

En piezas primarias o permanentes en las que se aconseja recubrimiento pulpar directo, y en los casos en que la pulpa de una pieza permanente ha sido expuesta a traumatismo y sea necesaria una pulpotomía, el hidróxido de calcio es, sin duda, el material a elegir, si se utiliza sobre la pulpa dental expuesta o después de una amputación pulpar coronaria, estimulará la actividad odontoblástica continua y la posible formación de un puente de dentina.

Cuando se utiliza base de hidróxido de calcio, se recomienda que sobre ella se coloque una base más fuerte de ce -

mento de fosfato de zinc antes de insertar la restauración - de amalgama.

Recubridores de cavidades. Una de las mayores deficiencias de todos los materiales restaurativos es su incapacidad para inhibir filtraciones bacterianas, humedades y desechos - entre el margen de la restauración y la estructura de la pieza.

Los esfuerzos para resolver el problema de filtración - han resultado en el desarrollo comercial de cierto número de recubridores de cavidad o barnices, se emplean estos materiales para recubrir las paredes y el piso de la preparación de la cavidad. El efecto deseado del recubridor es proteger la pulpa contra efectos dañinos de agentes químicos derivados - de materiales de restauración que de otra manera penetrarían en los túbulos dentinales y también evitar el ingreso de - contaminantes bucales en los márgenes de la cavo superficie, y de allí, a través de la dentina hasta la pulpa, también se considera a los recubridores de cavidades como aisladores - térmicos.

El recubridor de cavidad generalmente consiste en una - resina o resina sintética en un disolvente orgánico tal como acetona, cloroformo o éter. Otros aditivos pueden ser óxido de zinc, hidróxido de calcio o poliestireno. El recubridor de cavidad líquido se aplica a las paredes y al piso de la cavidad preparada, el disolvente volátil se evapora y deja una - fina capa protectora.

Selladores de fisura. Las fosetas y fisuras oclusales - de las piezas primarias y permanente son las áreas dentales más susceptibles a caries. A pesar de los claros beneficios -

de terapéuticas de fluoruro generales y tópicas el menor beneficio lo reciben las superficies oclusales, se han hecho varios intentos de evitar específicamente caries en fosetas y fisuras. Estos métodos tuvieron poco éxito o no fueron aceptados por la profesión dental. Recientemente se a desarrollado una técnica para sellar fisuras y fosetas oclusales para volverlas menos suceptibles a la caries. Se aplica una capa de sellador sobre la superficie oclusal, aislándola de la microflora bucal y sus nutrientes y de esta manera se evita el inicio de la destrucción dental.

El éxito de la técnica depende de la capacidad que tenga el sellador para formar una unión firme con el esmalte y de evitar la penetración de bacterias en la cara interna, entre este y la superficie oclusal. Antes de aplicar el material, se usa una solución de ácido fosfórico modificado para grabar la superficie oclusal, esto produce pequeños espacios en el esmalte que permite que extremos de sellador, penetren en la estructura de la pieza a una profundidad aproximada de 20 micrones, se cree que los extremos del sellador que se extienden en la pieza favorecen la longevidad clínica del material, mejorando la unión y conservando la integridad de la cara interna entre el sellador y la pieza y por consiguiente evitando desarrollo de caries.

#### Método de aplicación.

- 1.- Se selecciona la pieza (o piezas) sin caries y con surcos oclusales profundos, se limpia la superficie a tratar con una pasta acuosa de piedra pómez utilizando un cepillo común de pulido.
- 2.- Se limpia la pieza con un chorro de agua, se aisla con cilindros de algodón y se seca completamente -

con corriente de aire caliente.

- 3.- Se acondiciona la superficie dental aplicando suavemente la solución de ácido fosfórico con una to- runda de algodón aproximadamente 60 segundos. El grabado de ácido da al esmalte tratado aspecto opa- co y sin brillo.
- 4.- Se limpia cuidadosamente la pieza con pulverización de agua, se aísla con cilindros de algodón y se se- ca con aire comprimido.
- 5.- Se mezclan los dos componentes líquidos del sistema sellador y se pasan sobre la superficie preparada - en un pincel de pelo de camello, el pincel permite - el emplazamiento exacto del material sobre las fose- tas y fisuras.
- 6.- Se dirige la luz ultravioleta, provenientes de fuen- tes de luz adecuadas hacia la superficie oclusal - tratada durante aproximadamente 30 segundos para - permitir que el material se endurezca.
- 7.- Después de endurecerse, deberá examinarse la superfi- cie del sellador para comprobar si existen vacíos, esto se hace utilizando la punta de un explorador - afilado, si existieran vacíos, deberán obturarse vol- viendo a aplicar una pincelada de adhesivo y vol- viendo a exponer la pieza a la luz ultravioleta.

Deberá volverse a examinar la pieza cuando el niño vuel- va a su visita periódica cada seis meses, si se perdió mate- rial en la superficies tratadas, deberá volver a aplicarse si- guiendo la misma técnica.

La mayoría de las piezas no necesitarán aplicaciones du- rante por lo menos uno o dos años, y mientras que el material

quede adherido, no se desarrollará caries oclusal.

Deberán sellarse los molares primarios hasta el momento de la exfoliación, y los premolares y molares permanentes - hasta el final de la adolescencia del paciente.

## ACCIDENTES EN EL TRATAMIENTO ENDODONTICO.

Todos los pasos de una pulpectomía total, del tratamiento de los dientes en pulpa necrótica y de la obturación de conductos, se debe hacer con prudencia y cuidado no obstante pueden surgir accidentes y complicaciones, algunas veces presentidos, pero la mayor parte son inesperados.

Para evitarlos es conveniente como norma fija, tener presentes los siguientes factores:

- 1.- Planear cuidadosamente el trabajo que hay que ejecutar.
- 2.- Conocer la posible idiosincrasia del paciente y las posibles enfermedades sistemáticas que pueda tener.
- 3.- Disponer de instrumental nuevo en muy buen estado conociendo cavalmente su uso y manejo.
- 4.- Recurrir a los rayos Roengen en cualquier caso de duda o de posición topográfica.
- 5.- Emplear sistemáticamente el aislamiento de dique de goma y grapa.
- 6.- Conocer la toxicología de los fármacos usados, su dosis y empleo.

## IRREGULARIDADES EN LAS PREPARACIONES DE CONDUCTOS.

Las dos complicaciones durante la preparación de conductos son :

Los escalones y la obliteración accidental.

Los escalones se producen generalmente con el uso indebido de limas y ensanchadores o por la curvatura de algunos conductos. Es recomendable seguir el incremento progresivo de la numeración estandarizada de manera estricta, o sea, pasar de un calibre dado al inmediato superior y en -



los conductos muy curvos no emplear la rotación como movimiento activo, sino más bien los movimientos de impulsión y tracción, curvando el propio instrumento.

En caso de producirse el escalón será necesario retroceder a los calibres más bajos reiniciar el ensanchado y procurar eliminarlo suavemente en cualquier caso se controlara con rayos Roentgen, se evitará la falsa vía. En el momento de la obturación se procurará condensar bien para obturarlos.

La obliteración accidental de un conducto, se produce en ocasiones por la entrada en el de partículas de cementos amalgamas, cavit, e incluso por la retención de conos de papel absorbente empacados al fondo del conducto.

Las virutas de dentina procedentes del limado de las paredes pueden formar con el plasma transudado de origen apical una especie de cemento difícil de eliminar.

En cualquier caso se tratará de vaciarse totalmente el conducto con instrumentos de bajo calibre, con el empleo de EDTACY, si se sospecha un cono de papel o torundita de algodón con una sonda barbada fina girando hacia la izquierda.

Hemorragia : Durante la biopulpectomía total puede presentarse hemorragia a nivel cameral, radicular, en la unión cemento-dentinaria y, por supuesto, en los casos de sobreinstrumentación transápical. Excepto en los casos de pacientes con diabetes hemorragipara, la hemorragia responde a factores locales como los siguientes:

- 1.- Por el estado patológico de la pulpa intervenida o sea, por la congestión o hiperhemia propia de la pulpitis aguda, transicional crónica agudizada, hiperplásica y etc.

2.- Por que el tipo de anestesia empleado o la formula anestésica no produjo la izquemia deseada. ( anestesia por conducción o regional o anestésicos no - conteniendo vasoconstrictores ).

3.- Por el tipo de desgarré o lesión instrumental ocasionada, como ocurre en la éxeresis incompleta de la pulpa radicular, con exfacelamientos de esta, - cuando se soorepasa el ápice o cuando se remueven los coágulos de la unión cemento-dentinario por un instrumento o un cono de papel de punta afilada.

Afortunadamente cesa la hemorragia al caoo de un tiempo mayor o menor, lo que se logra, además con la siguiente - conducta.

- a).- Completar la eliminación de la pulpa residual que haya podido quedar.
- b).- Evitar el trauma periapical, al respetar la unión cemento-dentinaria.
- c).- Aplicando fármacos vasoconstrictores, como la solución de adrenalina ( epinefrina ) al milésimo - o caústicos como el peróxido de hidrógeno ( super oxol incluso ), ácido tricloroacetico o compues - tos formolados como el tricresol-formol y el liquido de oxpara, aún en los casos que parezcan - incoersibles, bastará dejar sellado el fármaco se leccionado para que en la siguiente sesión, des - pues de irrigar y aspirar adecuadamente retirando asi los coágulos retenidos, no se produzca nueva-hemorragia.

Perforación o falsa vía : Es la comunicación artificial de la cámara o conductos con el periodonto.

Los franceses la denominan ( falso canal ) ; Se produce por lo común por un fresado excesivo e inoportuno de la cámara pulpar y por el empleo de instrumentos para conductos, en especial los rotatorios.

Las normas para evitar las perforaciones son las siguientes:

- 1.- Conocer la anatomía pulpar de los dientes a tratar, el correcto acceso a la cámara pulpar y las curvas a tratar que rigen el delicado empleo de los instrumentos de conductos.
- 2.- Tener criterio posicional y tridimensional en todo momento y perfecta visibilidad de nuestro trabajo.
- 3.- Tener cuidado en conductos estrechos en el paso instrumental del 25 al 30, momento no solo propicio para la perforación, sino para producir un escalón, y para fracturarse el instrumento.
- 4.- No emplear instrumentos rotatorios sino en casos indicados y conductos anchos.
- 5.- Al desobturar un conducto, tener gran prudencia y controlar Roentgenográficamente ante la menor duda.

Un síntoma inmediato y típico es la hemorragia abundante que mana del lugar de la perforación y un vivo dolor periodóntico que siente el paciente cuando no está anestesiado.

En ocasiones conductos muy curvos o separados de molares o premolares superiores pueden crear confusión al aparecer como falsas vías y es necesario un acertado criterio, una inspección visual minuciosa y observar la evolución para conocer si existe perforación o no.

La terapia cuando la perforación es cameral, consiste en aplicar una torunda humedecida en solución al milésimo de adrenalina, en ácido tricloroacético, o en superoxol. -

Detenida la hemorragia se obturará la perforación con amalgama de plata o cemento de oxifosfato, y se continuará después el tratamiento normal.

Harris ( Atlanta 1976 ) a empleado con éxito el cavit en la obturación de las perforaciones, por sus cualidades de gran sellador y lo sencillo de su manipulación.

En perforaciones radiculares, después de cohibida la hemorragia por el método antes expuesto, se podran obturar los conductos inmediatamente, intentando así evitar mayores complicaciones.

En dientes de varias raices, se podra hacer la radi - cectomía, en caso de fracaso e infección consecutiva. En - cualquier tipo de perforación y si hay necesidad de sellar a la descrita en falsa vía de cámara pulpar. Si es en el - tercio apical y dientes monorradiculares, es sencillo practicar la apicectomia.

En cualquier perforación radicular, si es vestibular - lo mejor es hacer un colgajo quirúrgico, osteotomía y obtu - ración de amalgama, previa preparación de una cavidad con - fresa de cono invertido, este método a sido muy recomendado

Fractura de un instrumento dentro del conducto; Los - instrumentos que más se fracturan son limas, ensanchadores sondas barbadadas y lentulos, al emplearlos con demasiada - fuerza o torción exagerada y otras veces por haberse vuel - to quebradizos, ser viejos, y estar deformados.

Los rotatorios son muy peligrosos. La prevención de este desagradable accidente, consistirá en emplear siem - - pre instrumentos nuevos y bien conservados, desechando los

viejos y dudosos, también habrá que trabajar con delicadeza y cautela siguiendo las normas expuestas y evitar el empleo de instrumento rotatorios dentro de los conductos.

El diagnóstico se hará mediante una placa Roentgeno - gráfica para saber el tamaño, la localización y la posición del fragmento roto. Será muy útil la comparación del instrumento residual con otro similar del mismo número y tamaño para deducir la parte que a quedado enclavado en el conducto.

Un factor muy importante en el pronóstico y tratamiento es la esterilización del conducto antes de producirse la fractura del instrumento.

Si estuviese estéril cosa frecuente en la fractura de espirales o léntulos, se puede obturar sin inconveniente alguno procurando que el cemento de conductos envuelva y revase el instrumento fracturado. Por el contrario si el instrumento esta muy infectado o tiene lesiones periapicales, habrá que agotar todas las maniobras posibles para extraerlo y en caso de fracaso, recurrir a su obturación de urgencia y observación durante algunos meses o bien a la apicectomía con obturación retrógrada de amalgama sin zinc

Las maniobras destinadas para extraerlos pueden ser:

- 1.- Usar fresas de llana, sondas barbadas u otros instrumentos de conductos accionados a la inversa, intentando removerlos en su enclavamiento.
- 2.- Intentar la soldadura eléctrica a otra sonda en contacto con el instrumento roto. Emplear un potente --

imán, ambos procedimientos son raros.

3.- Medios químicos como ácidos, el tricloro de yodo al 25% propuesto por ( Was ), o la solución de Prinz yodoyodurada; yoduro potásico 8, yodo cristalizado 8 y agua - destilada 12.

La aparición del EDTAC, substancia quelante introducida por Nigard, la ha convertido en el mejor producto químico para estos fines, según han comunicado Zerossi y Vieti.

Se ha intentado inventar muchos aparatos para la extracción de instrumentos fracturados, Masserman, al crear que los métodos conocidos sirven muy poco, ha presentado un aparato parecido a una aguja hipodérmica, del tamaño de una lima de número 40, provisto de un mandril prensil y una ventana, mediante el cual se puede prender y extraer el fragmento.

Dice Grossman ( Filadelfia 1969 ); El dentista que no ha fracturado el extremo de un ensanchador, lima o tiranervios, no ha tratado muchos conductos, y tiene razón en indicar que es un accidente que, a pesar que es desagradable y producir una angustia mortificadora al profesional, se puede presentar en el momento más inesperado.

Para evitar este accidente es necesario emplear instrumentos nuevos, a ser posible humedecidos o lubricados y de la mejor calidad ( acero inoxidable ), evitando emplear más de dos veces los calibres bajos ( del 10 al 30 ) y no forzar nunca la dinámica de su trabajo, el lentulo se empleará siempre a baja velocidad y cuando se compruebe que penetra holgadamente.

Como la mayor parte de las veces, las maniobras para extraer los instrumentos rotos son infructuosas habrá que recurrir a las siguientes técnicas para resolver este accidente.

1.- Agotados los esfuerzos para extraer el fragmento de instrumento enclavado en un lugar del conducto, cuya situación se conoce mediante el correspondiente roentgenograma, se procurará pasar lentamente con instrumentos nuevos de bajo calibre y preparar el conducto debidamente soslayando el fragmento roto, el cual quedará enclavado en la pared del conducto, posteriormente se obturará el conducto con una prolija condensación en tres dimensiones empleando para ello conos finos de gutapercha, reblandecidos por disolventes o por el propio cemento de conductos.

Esta técnica permite, en la mayor parte de los casos de dientes posteriores ( en los anteriores se dispone del recurso de la ápicectomía también ), resolver satisfactoriamente este enojoso accidente.

2.- De fracasar la técnica anterior conservadora se podrá recurrir a la cirugía mediante ápicectomía y obturación retrograda con amalgama en dientes anteriores o por otro lado, la radicectomía ( amputación radicular ) en dientes multirradiculares.

Fractura de la corona del diente : Durante nuestro trabajo o bien al masticar nuestros alimentos, puede fracturarse la corona del diente en tratamiento. Los problemas que esta complicación crea son tres :

- a).- Quedar al descubierto la cura oclusiva. Este fenómeno frecuente y que puede solucionarse fácilmente cuando la fractura es solo parcial, cambiando nuevamente la cura para seguir el trata -

miento pero procurando colocar una banda de acero o aluminio que sirva de retención.

- b).- Imposibilidad de colocar grapa y dique, se colocarán las grapas en los dientes vecinos.
- c).- Posibilidad de restauración final. En casos de dientes anteriores se podrán planificar coronas de retención radicular, Richmond, Logan, Davis o incrustaciones radiculares con coronas funda de porcelana.

En dientes posteriores si la fractura es completa a nivel del cuello, el problema de restauración es más complejo, pero siempre se podrá recurrir a la retención radicular con pernos cementados de tornillo o los corrugados de fricción, permitiendo una corona de retención radicular (en este caso se obtura con gutapercha solamente o también con amalgama englobando los pernos corrugados de fricción). Solamente se recurrirá a la exodoncia cuando sea practicamente imposible la retención de la futura restauración.

Fractura radicular o coronorradicular. Las fracturas completas o incompletas (fisuras) radiculares o coronorradiculares, dividiendo en dos segmentos un diente, se producen por lo general por dos causas:

- 1.- Por la presión ejercida durante la condensación lateral o vertical (termodifusión) al obturar los conductos. Son causas predisponentes la curvatura o delgadez radicular, la exagerada ampliación de los conductos y causa desencadenante, la intensa o poco adecuada presión en las labores de condensación.
- 2.- Por defectos de la dinámica oclusal, al no poder soportar el diente la presión ejercida por la masticación y es causa coadyuvante una restauración impropia, sin cobertura de cúspides y sin proteger la integridad del diente.



Las fracturas son generalmente verticales u oblicuas y en ocasiones es muy difícil el diagnóstico, sobre todo cuando no hay fisura o fractura coronaria, lo que obstaculiza la exploración.

Son síntomas característicos el dolor a la masticación, acompañado a veces de un leve chasquido perceptible por el paciente, problemas periodontales y en ocasiones dolor espontáneo.

La típica fractura coronorradicular (completa con separación de raíces o incompleta) en sentido mesiodistal, es de fácil diagnóstico visual e instrumental, aunque la placa radiográfica no ofrezca ninguna información.

El tratamiento depende del tipo de fractura, la radicectomía y la hemisección pueden resolver los casos más benignos otras veces bastará con eliminar el fragmento de menor soporte pero, frecuentemente en especial en las fracturas completas mesiodistales en premolares superiores y en molares, es preferible la exodoncia.

Efisema y Edema. El aire de presión de la jeringuilla o pico de la unidad dental si se aplica directamente sobre un conducto abierto, puede pasar a travez del ápice y provocar un violento efisema en los tejidos no sólo periapicales sino faciales del paciente.

Es un desagradable accidente, pero si bien no es grave - por las consecuencias, crea un cuadro espectacular tan intenso que puede asustar al paciente. Como por lo general el aire va desapareciendo gradualmente y la deformidad facial producida se elimina en pocas horas sin dejar rastro, sera conveniente tranquilizar al enfermo, darle una explicación razonable y no permitir que se mire en un espejo si se trata de un sujeto sensible.

El agua oxigenada puede producir ocasionalmente efisema por el oxígeno naciente, así como quemadura química y edema,

si por error o accidente pasa a los tejidos perirradicales lo que es posible sobre todo en perforaciones o falsas vías.

El hipoclorito de sodio, como cualquier otro fármaco caústico usado en endodoncia, puede producir edema e inflamación, son cuadros espectaculares y dolorosos, si atraviesa el ápice. El uso de estos medicamentos debe hacerse con extrema prudencia y cuidado, pero, afortunadamente, la tendencia a usar la mayoría de los antisépticos e irrigadores a menor disolución que antes aminorado estos accidentes.

Penetración de un instrumento en las vías respiratorias o digestivas. Es un desafortunado accidente que nunca debe ocurrir, pero que sin embargo a sido citado más de una vez, se produce al no usar aislamiento o dique, ni aro cadente sujetando el instrumento, caso en el que habrá que extremar precauciones.

Si un instrumento es deglutido e inhalado por el paciente, el médico especialista deberá hacerse cargo del caso para observarlo y, si hiciese falta, hacer la intervención necesaria.

Si el instrumento fue deglutido (de los dos tipos éste es el accidente más común). Se aconseja que el paciente tome un poco de pan y deberá ser observado por rayos Roentgen para controlar el lento pero continuo avance a través del conducto digestivo, y por lo general es expulsado a las pocas semanas.

Si fue inhalado, será necesario muchas veces su extracción por broncoscopia, después de una ubicación Roentgenográfica, por esto es necesario el empleo del dique de hule o de goma.

**Sobreobtención :** La mayor parte de las veces, la obturación de conductos se planea para que llegue hasta la unión cemento-dentinaria, pero bien por que el cono se deg<sub>u</sub>liza y penetra más o por que el cemento de conductos al ser presionado y condensado traspasa el ápice, hay ocasiones en que al controlar la calidad de la obturación mediante la placa Roentgenográfica se observa que se ha producido una sobreobtención no deseada.

Si esta sobreobtención consiste en que el cono de guta percha o plata se ha sobrepasado o sobreextendido, será factible retirarlo cortando a su debido nivel y volver a obturarlo correctamente, el problema más complejo se presenta cuando la sobreobtención está formada por cemento de conductos, muy difícil de retirar, cuando no prácticamente imposible, caso en que hay que optar por dejarlo o eliminarlo por vía quirúrgica.

La casi totalidad de los cementos de conductos usados ( con base de eugenato de zing o plástica ); son bien tolerados por los tejidos periápicales y muchas veces resorvidos y fagositados al cabo de un tiempo.

Otras veces son encapsulados y rara vez ocasionan molestias subjetivas. Lo propio sucede con los conos de guta percha y plata.

Si el material sobreobturado es muy voluminoso o si produce molestias dolorosas, se podrá recurrir a la cirugía, practicando un legrado para eliminar toda la sobreobtención.

**Dolor Post- operatorio :** El dolor que sigue a la biopulpectomía o a la terapéutica de dientes con pulpa necrótica, es nulo o de pequeña intensidad y acostumbra ceder -

con la administración de analgésicos corrientes, en los casos de dolor muy molesto o intenso, sellar una medicación de un fármaco corticosteroide ( Septomixine, o nulpomixine- ( Septodont ) ), bien solo, o agregando paraclorofenol o líquido de oxpara formando una pasta fluida. Esta medicación suele disminuir o eliminar el dolor y despues de 3 a 4 dias es retirada y sustituida por la habitual.

Si el dolor es producido por remanentes pulpares apicales o por que la biopulpectomía no se completo totalmente ( situación frecuente en conductos estrechos ), es preferible sellar un fármaco formolado ( tricresolformol o líquido de oxpara ).

La obturación de conductos practicada cuidadosamente rara vez produce dolor, y cuando este se presenta es generalmente porque se a producido sobreobturación.

No obstante, al condensar algunos conos de gutapercha adicionales, el paciente puede sentir pequeñas molestias, asi como una ligera reacción periodontal que acostumbra cesar en pocas horas.

En los casos en que en el momento de obturar hay toda via cierta sensibilidad apical o periodontal o en los que se teme que pueda pasar el cemento de conductos o los espacios transapicales, es aconsejable emplear cementos de conductos que, como la Endometasone ( Septodont ), poseén corticosteroides y pueden facilitar un post-operatorio indoloro y asintomático.

## INSTRUMENTACION BASICA EN ENDODONCIA.

El instrumental ocupa un lugar preponderante en la técnica minuciosa del tratamiento endodóntico, aunque en algunos casos la pericia reemplaza con éxito la falta de algún instrumento, en general, la técnica operatoria se desarrolla con mayor rapidez y precisión cuando se tienen al alcance todos los elementos necesarios.

Cada paso de la intervención endodóntica, requiere de un instrumento determinado, esterilizado y distribuido especialmente para su uso y conservación.

La moderna terapia endodóntica sería imposible sin la habilidad personal y los avances de la técnica que han producido los nuevos instrumentos odontológicos que usamos rutinariamente.

Aunque estos instrumentos no son los ideales para todas las técnicas, son los necesarios para lograr la mayoría de los objetivos en endodóntica. La realización de la preparación y obturación del conducto radicular, sin embargo depende de no solo la existencia de instrumentos adecuados sino también de una buena técnica.

El primer instrumento fabricado específicamente para usarse dentro del conducto radicular, fue diseñado para retirar el tejido pulpar, y no para dar forma a las paredes del conducto, éstos eran esencialmente los tiranervios barbados.

En la actualidad el endodóncista tiene a su disposición un gran número de diferentes instrumentos, pero sin embargo el puede fracasar en la apreciación y valoración de sus limitaciones y función, cada grupo de instrumentos tiene un propósito específico el cual, por lo general, no

puede ser realizado por un instrumento diferente, el tiranervios barbado es admirable para la extirpación en bulto del tejido pulpar.

La tesis sostenida por algunos autores de que la limpieza y preparación de la cavidad pulpar puede ser hecha por un solo tipo de instrumento es incorrecta, y el endodóncista consiente debe de tener a su disposición y saber como usar cada uno de los instrumentos disponibles.

LOS INSTRUMENTOS USADOS SON :

Entre los instrumentos más utilizados en endodoncia tenemos:

- 1.- Espejos.
- 2.- Explorador.
- 3.- Explorador para endodóncia.
- 4.- Instrumento Woodson No. 2 de plástico.
- 5.- Cureta para endodóncia.
- 6.- Alicates portaconos para endodóncia.
- 7.- Regla para endodóncia.
- 8.- Pinzas de curación.
- 9.- Jeringa para endodóncia.
- 10.- Organizador de instrumental.
- 11.- Esponja de transferencia.
- 12.- Instrumentos para utilizar dentro de los conductos.
  - a).- Tiranervios.
  - b).- Limas.
  - c).- Escariadores estandarizados.
- 13.- Topes para instrumental.
- 14.- Goma y dique de hule.
- 15.- Arco para goma dique.
- 16.- Clamps para goma y dique.
- 17.- Perforadora para dique de hule. ( Goma ).
- 18.- Instrumentos para la obturación.
  - a).- Espaciadores endodónticos.
  - b).- Fuente de calor.
  - c).- Condensadores para el conducto radicular.
  - d).- Puntas absorventes.
  - e).- Gutapercha. ( Conos estandarizados y accesorios ).
  - f).- Sellador para el conducto radicular.
  - g).- Loceta y espátula.
  - h).- Mechero.

Instrumental para el diagnóstico,  
Instrumental para anestesia.  
Instrumental para aislar el campo operatorio.  
Instrumental para la preparación quirúrgica.  
Instrumental para la obturación.

Instrumental para diagnóstico : Un espejo, una pinza para algodón y un explorador constituyen el instrumental esencial para el diagnóstico.

Para el diagnóstico del estado pulpar y periápical se utiliza la lámpara de transiluminación, y el pulpómetro y elementos apropiados para la aplicación de frío y calor con la intensidad deseada. La radiografía intraoral es el complemento esencial para el diagnóstico.

Instrumental para anestesia: Para anestesiarse utiliza casi exclusivamente jeringa enteramente metálica agujas de distinto largo y espesor con porta-agujas rectos o acodados.

Se utilizan también pulverizantes, pomadas y apósitos para la anestesia de superficie, previa administración de antisépticos para el campo operatorio en bolitas de algodón o pequeños trozos de gasa.

Es indispensable disponer en todo momento de una jeringa de vidrio esterilizada, con agujas cortas y largas para la administración por vía parental de los fármacos indicados en casos de accidentes por anestesia.

Instrumental para aislar el campo operatorio : El aislamiento del campo operatorio constituye una maniobra quirúrgica ineludible en todo tratamiento endodóntico.

En casi la totalidad de los casos es indispensable el aislamiento absoluto del campo operatorio con dique de goma, y el aspirador de saliva, así como las grapas o clamp. 98



o clamps. Los cuales son pequeños instrumentos de distintas formas y tamaños destinados a ajustar la goma para dique, - en los cuellos de los dientes y mantenerlos en posición.

Para la cual se utilizan el portagrapas, que es un - instrumento en forma de pinza que las incerta y las lleva - al cuello de los dientes y como imprescindible el portadique que es un instrumento sencillo que se utiliza para mantener tensa la goma en la posición deseada. Actualmente es mas utilizado el arco de young.

Instrumental para la preparación quirúrgica : El instru- mental para la preparación quirúrgica de la cavidad, de la - apertura de la cámara pulpar y rectificación de sus paredes- comprende las piedras de diamante y las fresas de carburotug steno accionadas con baja o alta velocidad.

Con el fin de facilitar el acceso a la cámara pulpar - mejorando la visibilidad se utilizan las fresas extralargas y de tallo fino.

Para el lavado de la cavidad y la irrigación de la cá- mara pulpar y de los conductos se utiliza una geringa con - aguja de extremo romo. La sonda exploradora de distintos ca- libres se emplea para buscar la accesibilidad a lo largo del conducto.

Instrumental para la obturación : El instrumental que - se utiliza para la obturación de conductos varia con el mate- rial y la técnica operatoria que se apliquen; Los utilizados generalmente son las pinzas portaconos ( para la gutapercha ) Los atacadores que se utilizan para comprimir los conos de - gutapercha dentro del conducto.

Los tiranervios : Los tiranervios o extirpadores de pul- pa son pequeños instrumentos con barbas o lenguetas reten -

tivas donde queda aprisionado el filete radicular. Se obtiene en diferentes calibres para ser utilizados de acuerdo con la amplitud del conducto.

Los tiranervios barbados son usados principalmente para la remoción de tejido pulpar vital de los conductos radiculares.

Ellos son también útiles en la remoción de grandes restos de tejido necrótico, hilos de algodón, puntas de papel y conos de gutapercha que no se encuentran bien empaquetados. Ocasionalmente estos son también útiles en la remoción de una lima o ensanchador roto.

Este instrumento nunca debe ser usado para modelar las paredes de los conductos radiculares, por que se corre el riesgo de que el instrumento se fracture.

El tiranervios barbado, es usado en el sistema giratorio, el cual consiste en girar el instrumento un cuarto de vuelta dos o tres veces y se extrae.

Ensanchadores o escariadores ; Los ensanchadores o escariadores de los conductos radiculares son instrumentos de forma espiral, cuyos bordes y extremos, agudos y cortantes trabajan por impulsión y rotación.

Estos instrumentos para usar dentro del conducto, que existen de varios fabricantes, son diseñados con una forma cónica uniforme y un mango de color de acuerdo al diámetro del instrumento.

El instrumental viene en varias longitudes clasificadas desde 18 a 31 mm ; Sin embargo, los de 21, 25 y 31 mm de longitud pueden ser utilizados en casi todos los casos clínicos.

Los instrumentos más cortos son a menudo necesarios para el tratamiento de los segundos y terceros molares, mientras que las limas de 31 mm, son requeridos para la preparación de dientes de una longitud mayor de 25 mm; Los instrumentos de 25 mm son las longitudes más usadas universalmente, son adecuados para la mayoría de los dientes, con una longitud de 20 a 25 mm.

La punta de los instrumentos es afilada para lograr una mayor penetración dentro del conducto, y también para guiar al instrumento dentro del conducto, y que logre pasar cualquier constricción dentro del conducto radicular, pero esto nos puede llevar a la formación de salientes u perforaciones especialmente en raíces curvas.

La perforación y formación de salientes puede ser prevenida recordando la anatomía del conducto, que va a ser instrumentado y doblando previamente el instrumento de tal manera que siga la curvatura sin tapar dentro de las paredes del conducto.

Como una precaución adicional, la punta afilada puede ser achatada con un disco de carburudum.

Los ensanchadores son usados para ampliar los conductos y darle forma a los conductos irregulares, a una forma circular en sentido transversal.

En la práctica, los ensanchadores se usan solamente en conductos casi totalmente circulares, los conductos ovales tienen que ser limados, si se quiere que la limpieza tenga éxito, como la mayoría de los conductos son circulares en su tercio apical, y oval en su tercio medio y cervical, es necesario ensanchar la porción apical y limar el remanente del conducto.

Limas y escariadores :— Los instrumentos para usar dentro del conducto, que existen de varios fabricantes son diseñados con una forma cónica uniforme y un mango de color, de acuerdo al diámetro del instrumento. Las cuales son destinados para el alisado de las paredes, aunque contribuyen también a su en sanchamiento y preparación quirúrgica de los conductos.

Hay tres tipos de limas : ( escofinas );

Limas tipo K.

Limas de tipo Hedstrom.

Limas tipo cola de rata.

Como su nombre lo indica este tipo de instrumentos son usados más bien con fines de limado, que con propósitos de ensanchar y son útiles en alisar y limpiar las paredes del conducto radicular ya sea este oval o excéntrico.

Pueden ampliar un conducto a un tamaño considerable mayor que el diámetro propio de estos instrumentos.

La lima tipo K : Estan hechas de la misma manera que los ensanchadores, pero tienen un espiral mucho más cerrado en el paso de cuerda aumentando el número de bordes cortantes / cm.

Ellas pueden ser usadas con acción ensanchadora, pero debido al aumento en el número de espirales, con facilidad se encajan contra las paredes dentinarias del conducto radicular pudiendo fracturarse si se utiliza una fuerza exagerada.

Cuando se usa con fines de limado, ellas efectivamente remueven la dentina y demas residuos de las paredes del conducto radicular.

Debido a la posibilidad de usar estos instrumentos como limas, y ensanchadores, muchos dentistas limitan su instrumental a solo éstos instrumentos.

Limas Hedstroem ; Estos instrumentos algunas veces llamadas escofinas de los conductos radiculares, están hechos de cónitos maquinados de metal, que dan forma cónica al instrumento, y se compone de una serie de conos. Su punta es afilada y se puede perforar las paredes del conducto curvo.

Los bordes de los conos son extremadamente filosos, tienen un espiral mucho más apretado que en los ensanchadores o en las limas tipo K.

Este instrumento posee gran flexibilidad y es admirable para el tratamiento de conductos curvados y delgados. Debido a que la lima Hedstroem, tiene bordes cortantes afilados es muy útil para retirar los instrumentos fracturados dentro de los conductos radiculares.

La lima de cola de rata ; Estos instrumentos se parecen a los instrumentos barbados, ya que se cortan púas en el tallo del instrumento y se proyectan con sus puntas hacia el mango, estos picos son más pequeños y mas numerosos que un tiranervios barbado.

El instrumento es de forma cónica y solo se encuentra en los tamaños más pequeños, el acero del cual esta hecho es suave y por lo tanto se puede trabajar dentro del conducto o conductos curvos con facilidad.

Desafortunadamente el instrumento no se encuentra disponible en tamaños estandarizados, y debido a su acción es específica deja una superficie irregular y áspera en las paredes del conducto.

Instrumentos operados con máquinas ; Estos se clasifican dentro de dos categorías :

- a).- Instrumentos y fresas convencionales usadas en piezas de mano convencionales.
- b).- Instrumentos para conductos radiculares especialmente diseñados y usados en la pieza de mano especial.

Pieza de mano convencional : El acceso a la cámara pulpar se obtiene con fresas convencionales, y aparatos de alta velocidad, como son las fresas de diámante de bola para el acceso a las cavidades, y fresas de bola de carbourum para el acceso a la cámara pulpar ; Las fresas de fisura no deben de ser usadas puesto que disminuye el sentido del tacto y puede llegarse a una perforación.

Ensanchadores de máquina : El uso de ensanchadores de máquina o de otros instrumentos de corte dentro del conducto radicular es muy peligroso , debido a que se pierde el sentido del tacto y es muy fácil el desviarse del conducto radicular y esto puede provocar una perforación radicular.

No obstante, se encuentran ensanchadores que pueden ser utilizados para la instrumentación de conductos; como son los ensanchadores Gatees y Pizzo.

El ensanchador de Gatees : Su punta es chata y fina, y es rígida de forma de cepillo; Este ensanchador actúa en forma de busca conductos dentro del conducto radicular sin dañar las paredes, ni crear falsos conductos, es utilizado en piezas de mano de baja velocidad, el cual deberá ser sacado frecuentemente, para el lavado del conducto y enfriamiento del conducto radicular.

Los ensanchadores de tipo Pizzo : Son menos útiles y más peligrosos debido a que este instrumento se parece a un taladro torcido con punta afilada, la que nos puede conducir a una perforación radicular; este instrumento es útil solo para ampliar un conducto razonablemente ancho, con el fin de preparar a la raíz para recibir una restauración, vaciada en metal o poste.

Las fresas convencionales redondas, de flama, y de punta cónica roma, son a veces sugeridas para usarse dentro de la cavidad pulpar, pero su uso debe estar confinado al acceso a la cámara pulpar. Algunas veces una fresa de flama es útil para ampliar el orificio del conducto radicular muy delgado con el objeto de facilitar su identificación e instrumentación.

Obturadores espirales o lentulos para conductos radiculares : Estos instrumentos por lo general están hechos con alambre fino y delgado, el cual se tuerce para formar una espiral cónica fijándola a un tallo de fresa; y estos son usados para obturar un conducto radicular con pasta medicamentosa o con un sellador de conductos radiculares, y esto lo hacen muy eficientemente.

Sin embargo, cuando son operados por máquinas son peligrosos debido a que se atascan empotrándose contra las paredes del conducto fracturándose.

Si se va a usar obturadores en espiral, deberán ser usados y seleccionados cuidadosamente y con precaución, algunos obturadores son más seguros que otros.

Dos de tales instrumentos son del tipo Hawes - Neos y el del tipo Micro - mega.

El primero es fabricado de una hoja rectangular metálica y es menos probable que se fracture debido a que tiene mayor corte transversal, y por lo tanto, es más fuerte que el alambre delgado.

El Obturador Micro-mega : Tiene un mecanismo de seguridad, que consiste en un espiral muy cerrado en el punto donde el tallo del alambre se une al mango de la fresa.

De tal manera que si el espiral de trabajo se atasca -

dentro del conducto radicular, este se fracturará no dentro del conducto radicular, sino en el punto de seguridad, el - cual normalmente queda fuera del conducto, sera posible a - garrar la parte fracturada con una pinza para arterias ( pinza hemostática ), y destornillar la espiral del conduc - to, o retirandola jalandola en dirección oclusal o incisal.

Generalmente los obturadores de espiral llevan demasiado sellador dentro del conducto y de hecho, tienden a con - sentir el material en la región apical del conducto, este - exeso de material debe ser removido debido a que, al incer - tar la gutapercha para obturar o la punta de plata, es po - sible forzar el exeso de material a través del orificio a - pical, por lo cual se incerta un obturador seco y se retira el exedente, dejando una capa adecuada en las paredes del - conducto radicular.

Instrumentos usados y especialmente diseñados para - piezas alternativas de mano: Estos instrumentos son esen - cialmente del sistema giromatic, los cuales consisten ba - sicamente en tiranervios y limas, las cuales se colocan en las piezas de mano a la cual esta firmemente adherida, es - tos instrumentos tienen sus ventajas, puesto que, nos permi - ten mayor vicibilidad, haciendo más facil la entrada al con - ducto radicular, son más flexibles y por lo tanto de facil manejo.

Las desventajas de este sistema son : Que se pierde el sentido del tacto, pero clínicamente no es importante debi - do a la flexibilidad de los tiranervios y sus puntas romas hacen la perforación como algo improvable.

Otra desventaja es que las puntas de trabajo, corten a la dentina de manera eficiente, pero que hagan su extirpa - ción del conducto muy dificil.



Idealmente las astillas de dentina deben ser retiradas - tan pronto como sean separadas de las paredes del conducto, no sea que permanescan dentro del conducto radicular y lo taponén finalmente. Lo cual es peligroso en conductos muy delgados. Por tanto para tener éxito la instrumentación debe ir seguida de una instrumentación manual-rotatoria de tal manera que los residuos de dentina sean retirados.

Los instrumentos disponibles para usarse en las piezas de mano giromatic son de dos longitudes , 21 y 29 mm El punteador Giro, es un tiranervios corto de 16 mm y de un solo tamaño, el cual es el más usado por que permite la fácil localización del conducto y amplia su orificio de entrada.

Instrumentos auxiliares ; Como sucede en otros campos de la odontología, se cuenta con un abundante y completo material endodóncico subsidiario, el cual proclaman sus iniciadores y del que deberá ser usado si se desea tener éxito en la obturación de un conducto.

Un gran número de estos son artimañas y solo trabajan en manos de sus inventores. Y otros son útiles en situaciones especiales.

Algunos como son :

Los dispositivos de seguridad y el dique de hule. Sin lugar a duda, el dique de hule da al paciente la mejor protección contra la inhalación o ingestión accidental de los instrumentos y fármacos en la terapéutica radicular.

Hay ocasiones en el que el dique de hule se hace imposible, inecesario o inconveniente.

En tales casos, cualquier instrumento colocado cerca de la boca del paciente, debe ser fijado a un dispositivo de seguridad, el cual hará imposible que el paciente se trague o inhale los instrumentos, seda dental, seda negra para sutura, o cadenas especiales fabricadas-- pueden a menudo ser fijadas al instrumento, aunque estos métodos son raros, debido a que la preparación de cada instrumento es tediosa y el bulto extra sobre el mango hace la manipulación muy torpe.

Para vencer estas desventajas Dimashkish diseñó un instrumento el cual sostiene a los ensanchadores y limas con seguridad y permite rotarlos libremente dentro del conducto, y también tiene un ángulo de aplicación variable.

El propósito del dique de hule es :

- 1.- Proteger al paciente de la inhalación o ingestión de instrumentos, medicamentos, restos dentarios y de obturación y posiblemente bacterias y tejido pulpar necrótico.
- 2.- Proporcionar un campo seco, limpio y esterilizable para operar libre de la contaminación salival.
- 3.- Para impedir que la lengua y los carrillos obstruyan el campo operatorio.
- 4.- Para impedir que el paciente hable, se enjuague y en general que interfiera con la eficiencia del operador.

El dique de hule se encuentra en diferentes grosores como son ; Delgado, mediano, pesado, grueso y extrapesado, y en colores gris, natural, gris obscuro y negro. Su selección es de acuerdo a su preferencia, pero por lo general el más usado es el color gris o negro y de espesor grueso o extragrueso.

Los marcos para dique se encuentran en una gran variedad y los mas preferidos son los que sostienen al dique lejos de la cara del paciente, debido a que son cómodos y frescos, el más utilizado es el arco de young, aunque existen otros de plastico, los cuales tienen la ventaja de ser radiolucidos y no interfieren en la práctica radiográfica como el arco de young que no es radiolucido.

Y como complemento de dique tenemos, la perforadora de dique y las grapas y pinzas portagrapas que son también necesarias.

Las grapas más utilizadas son las de Ash Ivory debido a que tienen aletas, las cuales se fijan al dique antes de la fijación del diente.

Algunas grapas para dientes son :

Patrón de Ash Ivory 1 y 2 A ; para premolares generalmente.

6 y 9 para dientes anteriores superiores.

7 A y 27 A ; para molares.

Y para los dientes temporales son :

Dientes anteriores y primer molar temporal ; Ivory 00 y 2

Segundo molar temporal ; Ivory 14 y Ash 14.

Segundo molar temporal muy pequeño ; S.S White 27 y Ivory2

Primer molar permanente : Ivory 14 o Ash 14 A.

Seda dental, Orobase, cuñas de madera y plástico aplanado completan el estuche.

La seda dental es esencial para probar los contactos entre los dientes antes de la aplicación del dique de hule.

El Orobace ; es usado en la superficie de tejido para facilitar la colocación y llevar a cabo un mejor sellado.

Las cuñas de madera; Son muy útiles para sostener el dique de hule en su lugar, en los pacientes en los que las grapas no pueden ser usadas, por ejm; En aquellos en los cuales el diente que va a ser engrapado a sido restaurado con porcelana o con una corona de oro-porcelana.

El instrumento de plástico plano; es útil para liberar el dique de las aletas de la grapa, y también para invertir y doblar el dique dentro del surco gingival.

Topes de medición calibradores y atriles ; es importante la instrumentación a una longitud conocida del conducto, hay varios métodos para marcar los instrumentos. Usando pasta marcadora ( mezcla de gelatina de petróleo y óxido de zing ); y una regla de ingeniero, para marcar la longitud. Este método tiene la pequeña desventaja de que la pasta puede ser limpiada con facilidad y no hay un verdadero tope en el instrumento.

Los topes de hule ; ya sean especialmente fabricados o los hechos en casa , nos dan igualmente un tope simple, pero más verdadero de la instrumentación.

Por su puesto que es necesario una regla para colocar los topes. Los topes de hule son difíciles de usar en los ensanchadores y limas muy delgados, debido a que se pueden doblar de la punta al introducirse en el tope.

Un tope metálico y un calibrador mejorado a sido - planeado y el cual tiene las siguientes ventajas :

El tope de metal se ajusta al tallo con exactitud - y firmeza, y el tope es mucho más pequeño, que los topes convencionales de hule.

Para facilitar la colocación exacta de los topes de hule, han sido sugeridos diversos métodos ( Guldener y - Imoberster 1972 ) y ( Rowe y Forrest 1973 ); y uno combi na los instrumentos con un atril: Barnard 1974.

Los atriles son útiles si los instrumentos van a ser colocados en orden y son facilmente accesibles al lado - del sillón dental, varios de estos son comercialmente - disponibles.

Atril de endodóncia endomagazine : Atril Davis; pero también pueden ser hechos en casa, facilmente con una ti jera de aluminio doblada en ángulo.

Instrumentos para retirar los instrumentos rotos : la prevención de este desafortunado accidente, es mucho más facil que la remoción del instrumento fracturado.

Los instrumentos usados son pinzas finas en forma - de pico y trepanadores especialmente diseñados. Las pinzas solo se pueden usar si la punta del instrumento frac turado o de la punta de plata se haya viciable y no esta atascada dentro del conducto.

Las pinzas hemostáticas muy delgadas y picudas son algunas veces útiles. Pero hay pinzas de anillo tipo Ste iglits que darán una mejor oportunidad de éxito.

Si el instrumento o punta esta atascado, se debe de liberar un poco de tal manera que se redusca la resisten cia friccional.

Esto resultaba difícil, ahora con la ayuda de los trepanadores de tipo Masseran es muy fácil. Para ello se libera un poco el fragmento y por medio de una fresa trepanadora ahuecada, cuyo diámetro interno corresponde a la del instrumento roto. La ventaja de este método es que el fragmento por si mismo actúa como guía e impide la creación de un sendero falso y la perforación de la raíz. Permite también la creación de espacio que permite la inserción de otro instrumento el cual prensa y extrae al fragmento roto.

El estuche consta de :

- a).- 14 fresas trepanadoras con claves de colores, las cuales aumentan de diámetro 1.1 a 2 mm.
- b).- 2 mangos los cuales pueden ser operados por máquinas o por las manos.
- c).- 2 calibreadores Masseran Star, cada una de las cuales carga 7 tubos, los cuales aumentan progresivamente de diámetro. 0.1 mm etc.
- d).- Un calibreador plano, con una ranura cónica graduada para verificar el diámetro del trepanador.
- e).- 2 extractores Masseran para usarse en la remoción del instrumento.
- f).- Una llavecita para quitar los mangos a los trepanadores
- g).- 2 taladros Gates.

Modo de uso : El diámetro del instrumento roto se determina con el calibreador Star y se corta una sanja alrededor de éste con un trepanador, la extracción del instrumento es por medio de un trepanador más pequeño que el usado para la sanja, se extrae por medio de fricción y rotación.

Si el fragmento no esta visible se determina el diámetro del conducto, debido a que el trepanador es mayor que el diámetro del conducto, y se amplia por medio de un trepanador de tamaño adecuado y se verifica por medio de radiografías, ya - alcanzado el instrumento se retirará con otro trepanador.

Instrumentos usados para la obturación de conductos : los instrumentos usados para llevar a cabo esta, dependen de la - técnica empleada para obturar el conducto.

Obturación del cono único : No se necesita nada especial ( instrumentos ), sino que solo se embarra el cono con sellador y se introduce al conducto y con un obturador se coloca a nivel correcto.

Cuando se obtura con amalgama se utilizan porta-amalgamas especiales y algunos condensadores, hay tre tipos de porta amalgamas y constan de un tubo con un empujador que le ajusta exactamente para colocar el amalgama.

Para condensación lateral se utilizan espaciadores o empujadores, además de los espaciadores y de los Luks.

#### ESTERILIZACION DE LOS INSTRUMENTOS EN ENDODONCIA.

Hay varios métodos:

- 1.- Desinfección química.
- 2.- Desinfección por ebullición de agua.,
- 3.- Esterilización por calor seco.
- 4.- Esterilización por sal, cuentas o metal fundido.
- 5.- Esterilización por presión y vapor. ( Autoclave ).
- 6.- Esterilización por gas.

Desinfección química : Son comunes pero en la odontología no son efectivos, debido a que sus propiedades desinfectantes - estan inhibidas por el suero y otros materiales orgánicos, su efecto en esporas y virus es pobre, los ágentes químicos cau -

san corrosión a los instrumentos.

Por ebullición del agua : La temperatura de  $100^{\circ}$  C. de ebullición no es suficiente para destruir esporas y virus, este método no es recomendable.

Esterilización por calor seco : Es el más elegido en endodoncia pues nos puede esterilizar materiales, puntas de papel etc. Su desventaja es que requiere temperaturas bastante altas y por lo cual afecta el templado de los instrumentos que se esterilizan.

La temperatura de esterilización es de  $160^{\circ}$  a 45 min. y su tiempo de enfriamiento es de 90 min. este método es costoso.

Esterilización con sal : Es efectivo si el material se mantiene dentro del material conductor por un mínimo de 10- segundos, no se lleva a una esterilización perfecta y en ocasiones quedan adheridas al instrumento cuentas de metal o fragmentos, por este motivo no se recomiendan.

Esterilización por vapor y presión ( autoclave ) : Es efectivo y tiene un tiempo de 3 min. a  $134^{\circ}$  C. pero para desinfectar perfectamente tiene que salir todo el aire de la cámara, esto hace de la máquina costosa, los instrumentos que no son de acero pueden corroerse.

Esterilización por gas : Los esterilizadores que utilizan óxido de etileno, alcohol y otros agentes químicos, están disponibles, operan a baja temperatura, esterilizan las puntas de algodón así como las puntas de papel, es muy efectivo.



## TERAPEUTICA CONVENCIONAL DE CONDUCTOS RADICULARES

La preparación y medicación del conducto radicular :

La terapéutica de los conductos radiculares puede ser definida como el tratamiento de los dientes no vitales, o de los dientes moribundos, de los cuales la pulpa está gravemente lesionada, ésta debe ser removida completamente y el conducto radicular tratado si el diente se va a mantener en función. Esta también incluye enfermos en los cuales la pulpa tiene que ser removida de manera selectiva, debido a que el conducto va a ser usado en una restauración con sostenes de postes. Este tratamiento puede ser llevado a cabo, ya sea por los métodos convencionales por ejm : a través de una cavidad para el acceso en la corona del diente, o por los métodos quirúrgicos. En ambos casos el propósito es sellar los contenidos del conducto radicular de los tejidos periapicales.

La explicación del tratamiento yace en el hecho de que los tejidos periapicales normales pueden resistir muy bien a la infección, pero que la pulpa muerta de un diente, siendo avascular no tiene mecanismo de defenza y forma un excelente medio de cultivo, tibio y húmedo. Aún en la ausencia de invasión bacteriana, la autólisis del tejido pulpar se lleva a cabo y los irritantes o la demolición tóxica se difunde dentro de los tejidos que lo rodean.

Por lo tanto, a parte de la necesidad de remover la fuente de infección y realizar el limpiado del conducto mecánicamente y mediante lavados los 3 mm apicales deberán finalmente ser sellados de tal manera que ni las bacterias ni los productos tóxicos alcansen a los tejidos periapicales, ni los fluidos de los tejidos se filtren dentro de él.

## ELECCION DEL TRATAMIENTO CONSERVADOR O QUIRURGICO

No son indicaciones definitivas para cirugía ni el tamaño de la zona de rarefacción, ni la intensidad de un absceso agudo, ni la presencia de infección crónica desaguando a través del seno, aún más, las zonas de rarefacción tan grandes como un centímetro de diámetro, son quísticas muy raras. Todos los enfermos deben ser tratados de manera conservadora en primer lugar excepto cuando :

- 1.- No es posible limpiar el conducto y sellar el ápice por ejm ;
  - a).- Un orificio apical abierto.
  - b).- Una angulación muy pronunciada en el tercio apical del conducto radicular.
  - c).- Una obturación inmóvil en el conducto radicular.
  - d).- Más de un orificio radicular en la zona apical. ( orificio apical ).
  - e).- En donde existe una restauración adecuada.
- 2.- Cuando el enfermo no tiene tiempo para el curso de un tratamiento conservador.
- 3.- Cuando se necesita una protección antibiótica para cada sección del tratamiento, por ejm; en pacientes con fiebre reumática.

## AISLAMIENTO Y DESINFECCION DE LA CORONA

Es evidente que se deben tomar ciertas medidas para evitar infectar a un diente no infectado y, cuando se está tratando un conducto infectado debe reducirse la introducción de micro-organismos a un mínimo absoluto.

Esto involucra :

- 1.- Preparación y aislamiento de la corona clínica.
- 2.- Desinfección de la corona y su medio ambiente inmediato.
- 3.- El uso de una técnica quirúrgica limpia.

Preparación de la corona : La preparación de la corona necesita de la eliminación de todas las lesiones cariosas, y de las obturaciones ( temporales o permanentes ) de las cavidades axiales, preferentemente con ámalgama. El aislamiento - se logra con el dique de hule, el cual es fácilmente colocado y muy conveniente de usar. El paciente no puede cerrar la boca ni platicar, y los instrumentos no se caen en la boca ni en la garganta, así como los medicamentos desagradables se evita que entren en contacto con el paciente directamente.

Si no es posible el aislar el diente y proteger a la bucofaringe del paciente con un dique de hule, entonces se deben de tomar otras precauciones, para evitar la introducción de saliva dentro de los conductos radiculares y particularmente el tragado accidental o la inhalación de los instrumentos tan delicados empleados en la terapéutica radicular, así como de los medicamentos.

El diente deberá ser aislado mediante torundas de algodón o con compresas de gasa, las cuales pueden ser mantenidas en determinada posición usando sólo la grapa del dique de hule, también se encuentran disponibles los retractores de carrillos de material absorbente.

Si no se usa el dique de hule, entonces todos los instrumentos que se manejan manualmente deben ser fijados a un aditamento de seguridad.

Desinfección de la corona : El dique de hule se coloca en el diente apropiado, y la corona y dique de hule son desinfectados con una solución de 5 % de Savlón, para desinfectarlos ( I. C. I.), la cual contiene Clorohexidina 1.5 % ( hibitane ) a/v + Cetrimida ( Cetavlón ) 15 % a/v.

También se puede usar el alcohol isopropilico a 70% pero no es efectivo y el iodo puede manchar el diente innecesariamente. Tanto el hibitane como el Cetavlón usados solos son razonablemente efectivos.

Limpieza quirúrgica : El número total de micro-organismos que entran al campo operatorio, debe ser mantenido a un mínimo y no se introducirán patógenos. Todos los instrumentos deben de ser esterilizados al comienzo de la operación y posteriormente no deben ser contaminados, excépto por los contenidos del conducto radicular.

Si dos dientes estan siendo tratados al mismo tiempo, se deberá usar un juego diferente de instrumentos para cada uno, a menos que sus zonas de patología esten en continuidad ápicalmente debido a que su flora bacteriana puede no ser identica.

#### ACCESO.

Es necesario obtener un acceso adecuado a la cavidad pulpular. Los principios que se guían en el diseño de una cavidad son :

- 1.- La forma deberá ser tal, que los instrumentos no sean desviados por las paredes de la cavidad de acceso al pasar el instrumento al ápice de los conductos radiculares.

- 2.- Debe ser lo suficientemente grande para permitir la limpieza completa de la cámara pulpar. Las cavidades demasiado pequeñas, permiten la retención de materiales infectados dentro de la cámara pulpar y este puede ser transferido inadvertidamente al conducto radicular.
- 3.- La cavidad no debe ser excesivamente grande, porque esto puede debilitar el diente.
- 4.- El piso de la cámara pulpar de los dientes posteriores no debe tocarse, debido a que los orificios de los conductos radiculares tienen por lo general forma cónica, y la remoción de tejido de esta zona reduce el diámetro de la abertura cónica, lo cual posteriormente hace la instrumentación más difícil; para seguir estos principios un conocimiento adecuado de la anatomía pulpar es esencial.

#### METODO.

El acceso de la cámara pulpar será una operación en dos pasos: Un instrumento de ultra-alta velocidad se usa para la perforación inicial a través del esmalte y la cavidad se extiende para darle el diseño correcto.

Esta preparación normalmente se lleva a cabo antes de la colocación del dique de hule, lo cual puede ocultar la angulación de la raíz y otras características anatómicas, y esto a su vez, llevará a la perforación de la misma durante la instrumentación.

Al terminar esta primera etapa, se podrá colocar el dique de hule desinfectado y limpiando la zona.

El segundo paso se lleva a cabo con las piezas de mano

convencionales utilizando fresas redondas o de forma de pera solamente, se llevará en mente la anatomía y dirección de la cámara pulpar, se penetrará al techo y se removerá con un " movimiento de jalado " .

Se tomara la precaución de no dañar las paredes y, lo que es mas importante el piso de la cámara pulpar, se usara un aspirador para impedir que los residuos caigan al interior de los conductos radiculares del diente.

#### REMOCIÓN DE TEJIDO.

Se necesitara anestesia local, solo si hay tejido vital en el diente.

1.- Dientes vitales ; En dientes con un conducto radicular unico y recto, el contenido de la camara pulpar y de la pulpa radicular se remueven conjuntamente usando tiranervios barbados.

Un tiranervios unico del tamaño correcto, es suficiente para un conducto estrecho, pero si este es de corte transversal grande, entonces se incertaran dos o tres tiranervios conjuntamente. No se dejara que se encajen los tiranervios contra las paredes del conducto, ni que alcancen el orificio apical. Estos deberan ser incertados en el tejido pulpar rotados en un angulo de  $90^{\circ}$ , de tal manera que las barbas lo enganchen y lo remuevan.

Una exagerada rotación de los tiranervios barbados debera ser evitada, ya que esto llevara a la fragmentación del tejido y a la remoción pulpar incompleta.

En dientes multirradiculares, la remoción pulpar se debe llevar a cabo en dos pasos:

Primero: El contenido de la cámara pulpar se retirará con -

excavadores afilados de mangos largos.

Segundo, cada pulpa radicular se extirpa usando tiranervios barbados. Los conductos muy delgados no pueden ser instrumentados con tiranervios barbados, debido a su diámetro relativamente grande. En estos enfermos son de utilidad las limas de Hedstroem o de cola de rata muy delgadas.

2.-Dientes no vitales ; La limpieza de los dientes no vitales es mas dificil, y tanto las limas como los tiranervios barbados pueden ser usados.

El instrumento es introducido dentro del conducto a aproximadamente 3mm y el contenido del conducto enganchado por la rotación del instrumento en un ángulo más o menos de 90°. El instrumento es entonces retirado, y en el caso de las limas, limpiadas con una servilleta esteril, con rollos de algodón o con el dique de hule, y despues es reinertado para enganchar otra porción del tejido pulpar. El conducto es por lo tanto, limpiado en etapas.

La instrumentación mecánica por ejm; por la pieza manual micro-mega giromatic, es considerada como una ayuda en la penetración inicial de los finos conductos radiculares.

#### MEDIDA DE LA LONGITUD DEL CONDUCTO.

Conductometria o mensuración : También es llamada cabometria o medida; Para seguir la norma de no sobrepasar la unión cementodentinaria, hacer una preparación de conductos y una obturación correcta, es estrictamente indispensable conocer la longitud exacta de cada conducto, o lo que es igual conocer la longitud presisa entre el foramen ápic al de cada conducto y el borde incisal o cara oclusal del diente en tratamiento.

De esta manera se tendrá un dominio completo de la labor que hay que desarrollar y se evitará que al llevar los instrumentos o la obturación más allá del ápice, se lesione o irriten los tejidos periapicales de los que dependen la cicatrización.

Un ensanchador o lima con el tallo ligeramente de mayor tamaño que el diente, y el cual su punta es del diámetro aproximado que la porción apical del conducto radicular ( como se determino en la radiografía pre-operatoria, y del promedio de las longitudes de los dientes ); se pasa suavemente a lo largo del conducto radicular hasta que el instrumento sea detenido por la constricción apical.

Esto sucede normalmente a los 0.5 - 1 mm del orificio apical, el instrumento se marca a este nivel con una señal al borde incisal, y se toma una radiografía ( los topes de los instrumentos son prefabricados ), el instrumento se retirará y la longitud de su punta a la marca es medida y registrada. Cuando se rebela la radiografía se repite el procedimiento, y si es necesario se repite hasta que el instrumento se encuentre a 1 mm del ápice radiográfico.

Vale la pena recordar que el conducto no necesariamente termina en el ápice anatómico o radiográfico de la raíz, de hecho más frecuentemente se abre hacia un lado y el orificio apical se encuentra de 0.5 a 1 mm antes del ápice anatómico.

Esta es provablemente la longitud ideal a la que se debe llegar, y la mayoría de las encuestas han demostrado que los dientes obturados exactamente por arriba del ápice radiográfico, tienen éxito más a menudo que aquellos obturados en exceso.



## LIMPIEZA DEL CONDUCTO.

La importancia de retirar todos los residuos y la dentina infectada tan pronto como sea posible, no será nunca exagerada. La correcta instrumentación, limpieza y obturación del conducto radicular, sin el uso de cualquier agente esterilizante, puede a menudo llevar al éxito. Lo opuesto no es cierto.

Ninguna cantidad de quimioterapéuticos a menos que sea precedida por una instrumentación correcta y adecuada llevará a resultados satisfactorios.

La dentina reblandecida, la cual en cualquier caso está intensamente contaminada, debe ser retirada de las paredes del conducto, de tal manera que un sellado se establezca entre el material de obturación y la dentina firme.

Los ensanchadores y las limas se usan para esta parte del tratamiento, los ensanchadores habren al conducto y le dan forma a la porción apical, en tanto que las limas lleguen hasta las zonas elípticas no accesibles a los ensanchadores. Estos instrumentos deberían ser usados manualmente y aún así es bastante fácil perforar la raíz o romper un instrumento.

Los ensanchadores de máquina amplifican estas posibilidades y no tienen cavida en la terapéutica segura de los conductos radiculares.

A parte de la remoción de la dentina infectada, el objetivo de la instrumentación de los conductos radiculares es preparar a los 4 o 6 mm apicales a un tamaño tal, consistencia y corte transversal, que la punta obturada ajuste a la cavidad preparada.

Esto implica que el corte transversal debe ser circular y por lo tanto esta zona deberá ser preparada con limas o ensanchadores, usados con una acción ensanchadora solamente, los conductos acintados o ensanchados, deberán prepararse con limas usadas estas con una acción de limado.

El conducto es ampliado hasta que toda la dentina infectada sea retirada y las irregularidades en las paredes del conducto sean suavizadas. Los siguientes metodos son sugeridos :

- 1.- Ensanchese hasta 0.5 - 1 mm del ápice radiográfico del diente, hasta que la dentina blanca y limpia sea cortada por el ensanchador.
- 2.- Usese ensanchadores y limas de tamaños consecutivos y progresivamente superiores en la escala de tal manera que se evite la formación de escalones.
- 3.- Evitece forzar los residuos a través del ápice, mediante el constante retiro y limpieza del instrumento en un rollo de algodón estéril, el instrumento al ser retirado debiera darsele media vuelta, para permitir que la rebava que se encuentra en el instrumento sea retirada conjuntamente con el.
- 4.- Hay que evitar el doblamiento de los instrumentos mas de  $30^{\circ}$  por lo general, no es posible doblar los ensanchadores o limas aún a esta angulación, si el diámetro del instrumento es mayor del número 25 o 30.

## LAVADO DEL CONDUCTO.

Se usan soluciones para facilitar la acción de corte de los ensanchadores y limas y también para ( lavar ) los residuos de dentina y material infectado.

Algunas se usan por que tienen la capacidad de disolver y esterilizar el tejido pulpar inflamado o necrótico, - hasi como a la dentina. Se sugiere que la solución usada - sea inocua para los tejidos periapicales y los materiales de elección son la solución salina estéril, el agua, o la solución anestésica.

Es conveniente irrigar los conductos mediante una geringa hipodérmica y una aguja. Sin embargo, a menos que se tome mucho cuidado, es posible atascar la punta de la aguja contra las paredes del conducto, evitando el reflujo a los lados de la aguja y forzando la solución a través del orificio apical, una geringa y aguja endodóncicas especiales se encuentran a la disposición que se minimiza el riesgo debido al diseño escalonado de la punta de la aguja.

La irrigación de la cámara pulpar y de los conductos radiculares es una intervención necesaria durante toda la preparación de conductos, y como último paso antes del sellado temporal u obturación definitiva, consiste en el lavado y aspiración de todos los restos y sustancias que puedan estar contenidos en la cámara o conductos y tiene 4 objetivos ;

- a).- Limpieza o arrastre físico de trozos de pulpa esfacelada, sangre líquida o coagulada, virutas de dentina, polvo de cemento o cavit, plasma, exudados, restos alimenticios, medicación anterior, etc

- b).- Acción detergente y de lavado por la formación de espuma y burbujas de oxígeno naciente dependiendo de los medicamentos usados.
- c).- Acción anticéptica o desinfectante propia de los fármacos usados ( frecuentemente se usan alterandolos, el peróxido de hidrógeno y el hipoclorito de sodio ).
- d).- Acción blanqueante debido a la presencia de oxígeno naciente, dejando el diente así tratado menos coloreado.

Durante muchos años se han empleado dos líquidos irrigadores más conocidos; Una solución de peróxido de hidrógeno o hidrogeno al 3 % y otra solución acuosa de hipoclorito de sodio, del 1 al 5 % y hay tendencia en la actualidad al empleo de la primera por ser mejor tolerada y menos toxica que la solución al 5 % ; estas soluciones como se describirá a continuación cumplen los 4 objetivos citados y son aplicadas por un número elevado de endodoncistas. No obstante poco a poco se a ido substituyendo por el empleo de suero fisiológico o simplemente, por agua destilada, que cumplen cabalmente con el primer objetivo, son bien tolerados y rara vez producen complicaciones.

Si se desea practicar la irrigación práctica se dispondra de dos inyectores con distintos tipos de aguja de ser posible de punta fina, pero roma, que se puedan curvar cuando sea necesario, en ángulo obtuso y recto.

En una de ellas se dispone de la solución de peróxido de hidrógeno ( agua oxigenada ) al 3 % y en la otra de la solución de hipoclorito de sodio del 1 al 5 % . Alterando su empleo se produce más efervescencia, más oxígeno naciente

y, por lo tanto, mayor acción terapéutica.

El peróxido de hidrógeno y el hipoclorito de sodio son dos soluciones que se usan por muchos operadores como lavatorios. Ellos son usados alternativamente, y su interacción produce una efervescencia de oxígeno nascente y cloro que -- fuerza a los residuos hacia afuera del conducto radicular. Se dice que también reblandecen y esterilizan la dentina.

#### MEDICACION DEL CONDUCTO.

Se debe recordar que el éxito de la terapéutica radicular no requiere del uso de medicamentos y que ninguna cantidad de quimioterapéuticos a menos que estos sean acompañados con la limpieza mecánica adecuada conducirá a un resultado exitoso.

Por lo tanto, el medicamento ideal usado durante la terapéutica radicular debe de tener las siguientes propiedades.

- 1.- No ser irritantes a los tejidos periapicales y periodontales.
- 2.- Ser capaces de eliminar o por lo menos reducir la -- flora bacteriana del conducto.
- 3.- Prevenir o disminuir el dolor.
- 4.- Reducir la inflamación periapical.
- 5.- Estimular la reparación periapical.
- 6.- Que surta efecto rápidamente y que este activo por un largo tiempo.
- 7.- Ser capaz de penetrar y difundir en la dentina.
- 8.- Ser efectivo en la presencia de pus y residuos orgánicos.

9.- No ser costosos y que se pueda almacenar por un -  
largo tiempo.

10.- Que no pigmente los tejidos blandos ni los dientes  
Un medicamento que reuna todos los criterios anteriores no se encuentra disponible en la actualidad.

Dos grupos de medicamentos están en uso común ;

1.- Los anticépticos químicos.

2.- Los antibióticos.

Antisépticos químicos : Este grupo incluye el nitrato de plata, yodo, fenol, formolína, diversos colorantes, y el acetato de metacresilo ( Cresatín ); pero estos no serán descritos por que se usan en muy raras ocasiones.

Paramonoclorofenol alcanforado ( MCPA ) ; A sido usado como medicación de los conductos radiculares desde el siglo XIX, y aún en la actualidad goza de bastante popularidad a pesar de que sus propiedades tóxicas son conocidas.

Se hacen mezclando cristales de paramonoclorofenol con alcanfort.

Aplicación de paramonoclorofenol alcanforado : Este debe ser llevado a la cámara pulpar en pequeñas torundas de algodón, las cuales han sido esprimidas casi hasta secarse.

La práctica ya sea de empapar una punta de papel en el medicamento y colocandola en el conducto, o una torunda igualmente seca en la cavidad con unas pinzitas es peligroso debido a que tanto la punta de papel como el medicamento pueden pasar a travez del orificio apical y causar dolor o una exacerbación en el mismo.

Los antibióticos ; a pesar de ciertas desventajas las combinaciones de antibióticos están muy cerca del medicamento ideal para los conductos radiculares, por lo menos, más-

cerca al ideal que los anticépticos quimicos. Esto es debido a que son virtualmente no irritantes a los tejidos periapicales usualmente activos en la presencia de líquidos de tejidos y pueden ser colocados en el conducto radicular en un vehiculo que se difunde rapidamente.

Clinicamente los sintomas agudos se resuelven más rapido siguiendo su uso.

#### PREPARACIONES DE ANTIBIOTICOS DISPONIBLES.

3 tipos de preparaciones se encuentran facilmente a nuestra disposición, en el reino unido y estas son de Boots y Crema P.D. para conductos radiculares y poliantibiotica y pasta endodónica Focalmin.

Las pastas de Boots y P.d son idénticas se presentan, en cartuchos y tienen las siguientes fórmulas :

Penicilina G cristalina ..... 150,000 unidades.  
Estreptomina ( como sulfato ).. 0.15 grs.  
Cloranfenicol ..... 0.15 grs.  
Caprilato de sodio ..... 0.15 grs.

En una base de silicon que contiene sulfato de bario, desafortunadamente la base no es soluble en agua y por lo tanto es difícil retirarla de los conductos radiculares antes de la obturación de los conductos.

Focalmín se encuentra disponible en geringas con agujas desechables, su formula es más compleja, y sus constituyentes esenciales con sulfato de neomicina, cloranfenicol, y prednisolona, en una base hidrosoluble. Otras dos pastas anti-bióticas han sido usadas en el hospital dental Fatman y el instituto de cirugía dental con un éxito considerable.

La primera estuvo a la venta hace poco tiempo y fue vendida como compuesto endodónico de park davis con la sig

formula :

Cloranfenicol ..... 25 grs.  
Nistatina ..... 5 grs.  
Polietylenglicol 4000 .... 6 grs.  
Polietylenglicol 7500 .... 40 grs.  
Propietylenglicol ..... 140 grs.

La segunda fórmula no contiene penicilina ni cloranfenicol y consiste de :

Sulfato de neomicina ..... 10.0 grs.  
Sulfato de polimixina B ... 3.0 unidades mega.  
Basitracina..... 2.11 grs.  
Nistatina ..... 2.5 unidades mega.  
Polietylenglicol 1300 ..... 25.6 grs.  
Polietylenglicol 1500 ..... 11.0 grs.

Estas dos pastas pueden ser preparadas por el farmacéutico.

Aplicación : Las pastas se depositan , mecánicamente - dentro del conducto mediante espirales y obturadores radiculares ( Obturadores lentulo ), o con mayor seguridad mediante ensanchadores o limas manuales.

#### EL SELLADO DE LA MEDICACION.

Independientemente del medicamento usado se necesita - cuidar de que se logre el sellado en la cavidad de acceso e idealmente se debe usar inmediatamente un doble sellado. El medicamento es primeramente cubierto con una capa de algodón seco seguido por una pequeña pieza de gutapercha caliente, - la cual se adapta lo más posible a las paredes de la cavidad de acceso. Al enfriarse ésta, forma el piso de una cavidad de clase I de Black, la cual se llena con una obturación temporal de fraguado rápido.



Si es posible las paredes de la cavidad de acceso deben ser retocadas a una forma de embudo de tal manera, que las fuerzas masticatorias en la obturación temporal no disloquen la obturación ápicalmente, la cual puede empujar el medicamento dentro del conducto radicular hacia los tejidos periapicales por lo tanto, las ventajas de un sellado doble y que sea eficiente, son dobles; primero asegura que no habrá filtrado marginal con recontaminación de la cavidad pulpar. Además algunos investigadores correctamente considerarán este aspecto del tratamiento tan importante, que ellos sistemáticamente usan amalgama como material de obturación temporal debido a que les da el sellado más duro y efectivo posible. Esto también impide o evita la pérdida del sellado temporal por un accidente el cual es penoso para el dentista e incómodo para el paciente.

Si se pierde el sellado el conducto radicular preparado debe ser remedicado, y resellado con lo que consecuentemente se dilata el tratamiento.

El óxido de zinc de fraguado rápido o con la capa de amalgama es primero eliminada, de tal manera que la gutapercha quede expuesta.

La cavidad de acceso es limpiada exhaustivamente hasta que se tenga la certeza de que no hay fragmentos sueltos dentro de la cavidad.

La cavidad pulpar es entonces expuesta ensanchando la gutapercha y el algodón con un explorador Briault No. 11 y retirando este sellado secundario como una unidad.

## LA OBTURACION RADICULAR.

En la obturación radicular se intenta ocluir el conducto radicular así como a los túbulos dentinarios y canalículos accesorios con el objeto de impedir que entren y salgan del conducto tóxicas y micro-organismos.

Se debe hacer notar que para que se logre esto solo es necesario sellar la porción apical del conducto a menos que haya conductos laterales permeables.

### CRITERIO PARA COLOCAR LA OBTURACION RADICULAR.

Dos puntos deben ser satisfechos antes de la obturación final del conducto radicular y estos son ;

- 1.-El diente debe estar asintomático.
- 2.-El conducto radicular debe estar seco.

Un diente asintomático implica que el paciente no esta experimentando ningún malestar y es capaz de morder con el diente normalmente.

Los tejidos blandos por arriba de este ápice estan de un color normal y no hay inflamación aparente. Si habia alguna fístula antes de la operación, ésta debería haber curado ya. El diente no debe estar en supraoclusión y su movilidad debe ser normal dentro de la dentición del paciente.

Si esta presente cualquiera de los dos síntomas antesmencionado es mejor que el diente sea recubierto y se mantenga bajo observación hasta que este completamente asintomático.

Es más difícil apegarse al segundo criterio debido a que el exudado periapical dentro del conducto puede persistir, particularmente en dientes con orificios muy aplos.

En tales enfermos, dependiendo de que el diente este en todos los otros aspectos asintomáticos y el conducto ra-

dicular es secado con puntas de papel lo más que sea posible y la obturación radicular colocada de manera normal.

Algunos sugieren el sellado de medicamento tales como las soluciones de yodo, yoduro de zing o peróxido de hidrogeno a 30 % dentro del conducto con el objeto de parar o disminuir el exudado periapical ( Grossman 1975 ). Como estos materiales a menudo son irritantes a los tejidos periapicales su uso no debe ser sugerido.

#### MATERIALES USADOS EN LA OBTURACION DE LOS CONDUCTOS RADICULARES.

Provablemente es cierto que ninguna otra cavidad hueca en el organismo a sido llenada con tan diferentes materiales como el conducto radicular de un diente.

Idealmente los materiales para la obturación radicular deben ser :

- 1.- Facilmente introducibles en el conducto radicular.
- 2.- No ser dañinos al tejido periapical ni al diente.
- 3.- Ser plásticos a la inserción pero capaces de fraguar al estado sólido poco tiempo después preferentemente con cierto grado de expansión.
- 4.- Deben ser estables por ejemplo; no deben reabsorverse, encogerse o ser afectados por la humedad.
- 5.- Ser adherentes a las paredes del conducto radicular.
- 6.- Ser autoesterilizantes y bacteriostáticos.
- 7.- Ser opacos a los rayos X.
- 8.- Deben ser baratos y con una larga vida de almacenamiento.
- 9.- Ser facilmente removibles si es necesario.

El material ideal no a sido descubierto todabia, y por lo general, es necesario usar una combinación de materiales

y son :

Cementos.	solos o con puntas	Plata.
Plásticos.	para obturación.	Gutapercha.
Pastas reabsorvibles.		Plástico.
Gutapercha con solventes.		
Amalgama.		

#### CEMENTOS.

Los cementos incluyen el de fosfato de zing , yeso de paris, cemento de ácido etoxibenzoico ( E.B.A.), y más comúnmente las modificaciones del cemento de óxido de zing y eugenol.

Dos cementos deben ser mencionados debido a que son de uso común:

" Normal N 2 " y " Endometazona " , ambos contienen una proporción de paraformaldehido, el cual si es accidentalmente depositado en el tejido periapical puede dar origen a una intensa reacción inflamatoria.

La endometazona tiene la siguiente fórmula :

Dexametazona.....	0.01 grs.
Acetato de hidrocortizona .....	1.0 grs.
Diyodo timol .....	25.0 grs.
Trioximetileno (por ejm; paraformaldehido ) ....	2.20 grs.

Algunas veces la obturación de conductos radiculares con endometazona origina dolor o incomodidad, 6 u 8 semanas después de su inserción.

Uno puede postular que esto ocurra debido a que el corticosteroide enmascara cualquier reacción inflamatoria, hayta que se elimina de la zona.

Se supone que el trioximetileno ( que es un sinónimo del paraformaldehido ) no se reabsorve igualmente rapido, y

los síntomas de la reacción inflamatoria se hacen aparentes

#### PLASTICOS.

En esta moderna era de los plásticos, era inevitable - que estos materiales, tarde o temprano fueran utilizados como obturación, estos dos materiales son : A.H 26 y Daket, - el primero fue introducido por Schoeder ( 1975 ) y consistía en una resina epóxica como base con un eter líquido de Bisfenol diglisidilo.

Diaket, esta marcado como normal o Diaket A. Ambos - son esencialmente una resina de polibinilo en un vehículo de polizetona y el segundo tiene una porción de exaclorofeno, para aumentar sus propiedades desinfectantes. Se dice - que estos dos materiales endurecen con muy poca contracción y que tienen muy poco grado de adherencia, con muy poca contracción y que tienen muy poco grado de adherencia a la dentina.

Los estudios de las reacciones isticas experimentales son confusas, pero se esta de acuerdo, por lo general, que - hay una reacción inflamatoria inicial grave pero que desaparece despues de algunas semanas. Los estudios controlados en humanos son pocos, pero la opinión general es de estos - materiales son razonablemente bien tolerados por los tejidos periapicales.

Clínicamente el tiempo de fraguado de los materiales - que se usan como obturación radicular, pueden necesitarce - ajustes despues de la verificación radiográfica. AH26 fragua extremadamente lento en aproximadamente 48 hrs. Diaket, por otro lado fragua en aproximadamente 5 minutos, en la - placa de vidrio y aún más rapidamente en la boca.

## PASTAS REABSORVIBLES.

Virtualmente todos los materiales de obturación radicular incluyendo a los metales son de un mayor o menor grado, reabsorvibles si se implantan en el tejido periapical. Por uso común, el término de " Pastas reabsorvibles ", se refiere a aquellas pastas que nunca endurecen al ser introducidas dentro del conducto radicular, y son rápidamente removidas del tejido periapical por los fagocitos.

El yodoformo fue usado en cirugía general como un antiséptico que promovía el tejido de granulación, mucho antes de que fuera introducido como un material de obturación por Walkhoff (1892 ). El medicamento todavía goza de considerable popularidad y se encuentra comercialmente bajo el nombre de " Kri-I " , y la cual consiste de paraclorofenol 45 partes.

Alcanfort ..... 49 partes.

Mentol ..... 6 partes.

Esto esta mezclado con polvo de yodoformo en una proporción de 40 : 60 , para dar una pasta amarilla y espesa y con un olor característico.

La pasta Kri-I ; es usada tanto como revestimiento antiséptico como obturación radicular final. En los dientes con pulpa necrótica se sugiere que el material sea forzado dentro de los tejidos periapicales, con el objeto de esterilizarlo. Si hay alguna fístula la pasta se inyecta dentro del conducto y pasa el orificio apical hasta que resuma fuera del conducto fistuloso.

Radiográficamente la pasta desaparece en un periodo mucho mas corto no solo del tejido periapical, sino tambien de la porción apical del conducto radicular.

Se dice que la pasta es remplazada por tejido de granulación y que hay invaginación de tejido periodontal dentro del conducto radicular.

La técnica puede ser criticada ya que fuerza la pasta al interior de los tejidos periapicales y, puede introducirse material infectado del conducto radicular en una zona que es normalmente estéril.

Mas aún la pasta, siendo reabsorbible, no soporta un sellado apical efectivo.

#### PUNTAS DE OBTURACION.

Esta generalmente reconocido que los cementos y pastas no pueden ser usadas por si solas, debido a que forman un sellado inadecuado contra las paredes irregulares. Para obtener un sellado adecuado es necesario forzar el cemento contra las paredes del conducto radicular, y esto usualmente se lleva a cabo usando puntas de gutapercha o de plata.

Las puntas de plástico también están disponibles, pero estas no son tan populares debido a que son quebradizas, y no presentan ventaja alguna sobre las puntas convencionales, también se han llevado a cabo estudios para verificar las propiedades de sellado de la gutapercha o de las puntas de plata usadas sin sellador. Todos están de acuerdo en que el uso de un sellador es esencial para una obturación efectiva de los conductos radiculares, las puntas de gutapercha y las puntas de plata tienen diferentes propiedades, las cuales hacen a cada una de ellas eminentemente aconsejables en situaciones diferentes.

Puntas de plata : Estas son rígidas y de diámetros pequeños, pueden curvarse en los conductos muy delgados, debido a su rigidez y radiocapacidad, ellas pueden ser coloca -

das con exactitud en el conducto radicular, dependiendo de que se recubran con sellador, ellas son estables.

Si la punta hace contacto con el tejido periapical, cualquier sellador que este cubriendo la punta se reabsorberá rápidamente y la punta se corroerá.

Puntas de gutapercha ; Estas son difíciles de utilizar especialmente las de diámetros más pequeños debido a que no son rígidas y se nutren fácilmente.

La gutapercha por lo general, es considerada como inerte, la ventaja principalmente mencionada respecto a las puntas de gutapercha estriban en su compresibilidad, la cual las capacita para adaptarse más cercanamente a la pared irregular del conducto radicular, otra ventaja es que el material es soluble en el cloroformo, el éter, xilol y un poco menos en eugenol, por lo tanto puede ser retirada del conducto si esto se hace necesario.

Gutapercha con solvente : Se a sugerido que una mejor condensación y adhesión a las paredes del conducto radicular se puede obtener si se usa la gutapercha en unión con alguno de los solventes mencionados anteriormente.

Existe el peligro de que si el conducto se sobrellena con cloroformo en la mezcla, esto puede causar daño al tejido periapical, debido a que es un irritante bastante peligroso y también sitotóxico.

#### AMALGAMA.

Este material a sido empleado muy ampliamente, como el material de elección en las obturaciones radiculares previas a la apicectomía y también como sellante en las técnicas de obturación retrógrada.



El uso de la amalgama como obturación convencional de los conductos radiculares no a sido reportado todavia y esto es algo extraño debido a que todos los materiales disponibles para el Cirujano Dentista éste es el que más emplea.

Si se consideran las propiedades ideales de los materiales de obturación de los conductos radiculares, éste llena la mayoría de los requisitos mencionados anteriormente.

El fraguado del material es estable y provablemente el unico material de obturación disponible para conductos radiculares, que es en realidad reabsorbible, es opaco a los rayos X, barato, y tiene una larga vida de almacenamiento, es plástico a la inserción y fragua en un tiempo razonablemente rápido. La plasticidad del material permite que éste sea condensado dentro de zonas irregulares del conducto radicular y también dentro de conductos accesorios y laterales de diámetro moderado.

Debido a la presencia de humedad dentro del conducto radicular la amalgama se expande ligeramente al fraguar, y esto debe de aumentar la eficiencia del sellado apical.

La única desventaja es que no puede ser retirada fácilmente del conducto en caso de que este sea necesario. Sin embargo, la falta del sellado apical, es sin lugar a dudas, la principal causa del fracaso de la terapéutica de conductos radiculares.

La obturación radicular de amalgama da el mejor sellado posible y el número de fracasos es muy pequeño, si el conducto obturado con amalgama fracasa, es posible salvar el diente mediante apicectomía, donde sea la obturación radicular de elección, debido a que no puede ser molestada durante la resección.

## TECNICAS DE OBTURACION RADICULAR.

Dos son las técnicas más comunmente usadas.

- 1.- Técnica de obturación seccional o del cono hendido.
- 2.- La obturación completa del conducto.

Independientemente de la técnica usada, el principal propósito de la operación debe mantenerse en mente, por ejm que el conducto radicular deberá ser sellado herméticamente del tejido periodontal. La falta de un sellado adecuado es la causa principal del fracaso en endodoncia.

### LA TECNICA SECCIONAL DEL CONO HENDIDO.

En esta técnica solo los tres o cuatro milímetros apicales estan obturados y es particularmente útil en los dientes con conductos radiculares rectos, los cuales podrían usarse para restauraciones retenidas con postes.

La práctica de obturar tales conductos completa, y ulteriormente retirar parte de la obturación radicular para acomodar un poste está totalmente cubierta por el peligro de la posibilidad de una perforación radicular y el riesgo de alterar todo el importante sellado apical.

Los materiales más comunmente usados en esta técnica son las puntas de plata o de gutapercha en combinación con el sellador, recientemente la amalgama por si sola ha sido sugerida como material de obturación.

### TECNICA SECCIONAL DE LA PUNTA DE PLATA.

Es importante que se seleccione el tamaño correcto de punta y que el extremo final de la punta ajuste a la porción apical del conducto de manera estrecha. Idealmente debe ser posible seleccionar una punta de plata estandarizada que se ajuste con exactitud al conducto preparado con el correspondiente ensanchador estandarizado.

La punta seleccionada debe estar herméticamente en el tercio apical en tres o cuatro milímetros, pero debe ajustarse laxamente en la porción de la corona del conducto radicular, de tal manera que se pueda evaluar el ajuste apical de esa sección.

Si la punta ajusta apropiadamente, una ligera presión se requerirá para asentarla totalmente y deberá hacerse alguna resistencia, en este punto, deberá tomarse una radiografía de diagnóstico para verificar la posición de la punta en relación con el ápice radiográfico.

La punta deberá retirarse del conducto radicular con unas pinzas hemostáticas cerradas con seguro, colocadas a nivel con una punta fija en el diente.

Si la radiografía muestra una colocación poco satisfactoria de la punta, la sección apical deberá ser adelgazada o en su defecto se seleccionará una punta más pequeña y se repetirá todo el procedimiento y se verificará.

El conducto es secado con mucho cuidado, con puntas de papel y la porción apical es barnizada ligeramente con una capa de sellador de conductos y el sellador es llevado a su posición con un sellador en espiral de léntulo o con un ensanchador o lima, si se usa un obturador se debe tener cuidado, para que el obturador no se atasque de manera accidental y se fracture dentro del conducto.

Se debe tener mucho cuidado para no depositar mucha pasta en la porción apical del conducto radicular, ya que este exceso de pasta impedirá que la punta de obturación asiente a nivel correcto o sea forzada a travez del orificio apical por el efecto de pistón que ejerce la punta sobre el sellador.

Debido al peligro que existe de que se fracture los obturadores en espiral, será mucho más seguro que la pasta-selladora se introduzca dentro del conducto radicular con un ensanchador manual de un diámetro ligeramente menor que el del instrumento usado al último, al preparar el conducto radicular.

TECNICA MESSING DE LA OBTURACION APICAL  
PRECISA CON PUNTAS DE PLATA.

Esta técnica sufre de una desventaja debido a la maleabilidad de la plata, la cual algunas veces impide la ruptura de la punta de plata in situ a pesar del surco cuidadoso en el sitio del punto proyectado de ruptura.

Estos conos se encuentran ahora disponibles como puntas apicales de plata P.D. en longitudes de 3 y 5 mm. y en 12 números estandarizados (Nos. 45-140).

El método de uso es simple y tiene algunas ventajas sobre la técnica convencional de las puntas de plata seccionadas. Una punta estéril se selecciona, la cual corresponde al número del último instrumento usado al ampliar el conducto éste se atornilla sobre el tallo, y el mango es ajustado a la longitud del conducto preparado, la punta y el mango ensamblados son introducidos al conducto hasta que el tope del mango coincida con el borde incisal o punta de la cúspide, es importante que la punta no sea forzada dentro del conducto y para esto puede hacerse necesario ampliar el conducto con futuros ensanchados.

Se juzga que la punta ajusta correctamente cuando llega a 1 mm. del ápice radiográfico del diente y demuestra resistencia al "empujón hacia atrás" al retirarse del conducto.

El conducto se seca y el sellador se introduce como -- antes. El mango es destornillado, mientras se aplica una presión apical firme pero suave, mientras se separa la cuerda, -- podrá escucharse un leve "click", sintiéndose una leve sacudida en los dedos que sostienen el mango del instrumento, el cual puede ahora ser separado dejando la obturación seccional apical in situ.

Esta técnica tiene una ventaja más, en que el cono puede ser retirado del conducto en caso de que esto sea necesario ulteriormente. Esto se lleva a cabo seleccionando el mango apropiado, insertándolo en el conducto y reenganchando la punta del cono y sacando la punta.

#### TECNICA SECCIONAL DE LAS PUNTAS DE GUTAPERCHA

Esta técnica es similar a la técnica seccional de puntas de plata en sus pasos preliminares por ej: en la selección, juicio de ajustes y verificación radiográfica. Esta técnica difiere en el método de seccionar la punta y llevarla al conducto radicular.

La punta seleccionada de gutapercha se secciona con una hoja de bisturí aproximadamente a 3 o 4 mm de su punta. Esta pequeña pieza es fijada a un empujador recto de conductos radiculares o a un pedazo de alambre de acero inoxidable de menor diámetro que la punta de gutapercha mediante el calentamiento directo del alambre y presionándolo contra la porción cortada, se coloca una marca en el alambre, de tal manera que la gutapercha más el alambre igualen la longitud del conducto preparado.

Las paredes del conducto radicular y la punta de gutapercha se recubren con sellador de la misma manera que se --

hizo anteriormente, y el alambre de acero inoxidable junto con la punta de gutapercha es introducida dentro del conducto radicular hasta alcanzar el nivel adecuado. La punta seccional se desengancha del alambre mediante un leve empujón apical y al mismo tiempo que se gira el alambre.

#### TECNICA SECCIONAL DE OBTURACION RADICULAR MEDIANTE AMALGAMA

Aunque es técnicamente posible colocar amalgama en la zona apical del conducto radicular con deslizadores para conductos radiculares, la operación se facilita ampliamente mediante el uso de los portamalgamas endodóncicos disponibles. Estos son esencialmente similares en diseño pero varían en tamaño; su construcción nos favorece ampliamente.

Los portamalgamas de Messing y Hill son de diámetro relativamente ancho, y fueron diseñados primordialmente para la obturación de conductos radiculares de dientes anteriores, antes o durante la apicectomía.

El portamalgamas de Dimashkieh es más pequeño y más delicado, particularmente útil en la obturación de conductos radiculares de dientes con conductos delgados, y en dientes posteriores cuyos conductos radiculares pueden ser ensanchados hasta el número 40. Debido a su diámetro tan delgado el tallo del instrumento es flexible y puede ser usado en conductos de curvatura moderada.

Se debe tener cuidado de no presionar el émbolo de descarga de amalgama hasta que la punta del instrumento este a nivel correcto; si existe duda acerca de la posición del instrumento en relación con el ápice puede tomarse una radiografía de diagnóstico para asegurar que el portamalgamas

se encuentra al nivel correcto.

La amalgama se deposita presionando el émbolo y condensándola con un taponador fino de conductos radiculares e - con un pedazo de acero inoxidable (alambre) de un diámetro adecuado.

Se deposita ulteriores incrementos de amalgama y se - condensan, de tal manera que la obturación radicular termina da sella los 2.3 mm. apicales del conducto radicular. Debe notarse que en esta técnica no se usa sellador sino la amal - gama sella forma el relleno del conducto radicular.

Como la desventaja de esta técnica, es que la obtura - ción radicular no puede ser retirada fácilmente en caso de que fracase el tratamiento, esta critica sin embargo, puede hacerse a casi todas las técnicas seccionales pero si uno - cree en la importancia del sellado periapical, como el pro - pósito principal, el riesgo de un fracaso parece estar dismi - nuido debido al sellado de mejor calidad que se obtiene con la amalgama.

#### OBTURACION COMPLETA DEL CONDUCTO RADICULAR

Idealmente toda la cavidad pulpar debe limpiarse mecá - nicamente, ser esterilizada y obliterada, de tal manera que - no exista espacio alguno para la acumulación de líquidos de los tejidos, bacteria o sus productos de degradación.

Por esta razón y debido a que las coronas con postes - no se construyen usualmente en los dientes posteriores, las cavidades pulpares de los dientes multirradiculares deben - ser llenadas por completo.

Las técnicas usadas en tales casos son:

- 1.- Puntas de plata y sellador.
- 2.- Técnicas con gutapercha.

- a).- Cono único de gutapercha.
  - b).- Gutapercha condensada lateralmente.
  - c).- Gutapercha caliente condensada verticalmente.
  - d).- Gutapercha con solventes.
- 3.- Pastas selladoras usadas solas.

Puntas de plata y sellador.

Son ideales para usarse en dientes posteriores en donde el uso de la gutapercha o amalgama es casi imposible aún en manos expertas. Y esto debido a su rigidez comparativa y sus facilidades para tratar a los conductos muy delgados y curvos.

Sin embargo, es importante darse cuenta que la punta no es el obturador radicular, sino más bien actúa como un diseminador del sellador, el cual es el verdadero obturador radicular, proporcionando el sellado hermético al conducto radicular.

El uso de puntas de plata sin cemento esta condenado al fracaso, como lo demuestran muchos investigadores Marshall y Massler(1961), Kapsimalis y Evans (1966), Talim y Slingh (1967).

Técnicas con gutapercha.

a).- Técnica del cono único de gutapercha. El principio de esta técnica sugiere que con la introducción de instrumentos para conductos radiculares estandarizados, y sus correspondientes puntas de plata y de gutapercha es posible preparar al conducto radicular a un tamaño estandarizado obturandolo con un cono estandart (Grossman 1974).

Esta técnica es simple y consiste en igualar una punta estandarizada con el conducto preparado y con el último en-



sanchador usado en preparar el conducto, el conducto se marca en un punto igual a la longitud instrumentada conocida. - del conducto radicular, se prueba en el conducto y si la marca corresponde al punto de referencia incisal u oclusal, se supone que la pinta se encuentra en el nivel correcto lo - cual se verifica radiográficamente, si la punta no alcanza - el ápice, el conducto se ensancha un poco más o se selecciona una punta un poco más delgada, en caso de que se sobrepase el orificio apical, se corta una pequeña porción que co - rresponda más o menos a la porción que sobresale del orificio apical.

Cuando se esta seguro de que la punta ajusta en forma hermética a nivel correcto, las paredes del conducto radicular, se recubre ligeramente con cemento, la punta misma se em barra de cemento y se coloca en el conducto radicular hasta que la marca sobre la punta coincide con el punto fijo de - la referencia incisal u oclusal.

b).- Técnica de la condensación lateral de gutapercha. Esta técnica es una extensión de la técnica de gutapercha - del cono único y acepta el hecho de que un cono único solo ajusta con precisión en los 2 o 3 mm. apicales, se hará entonces un intento para obturar los espacios vacios alrede - dor de la punta primaria principal de gutapercha mediante - puntas secundarias adicionales, estas se condensan sin calor contra la punta principal.

Los protagonistas de esta técnica asumen que es posi - ble comprimir la gutapercha mediante presión solamente, de tal manera que los espacios entre las puntas individuales - se obliteren.

La técnica es útil en conductos ovales muy grandes y -

particularmente cuando se sospecha que existen conductos -  
accesorios o laterales.

Esta técnica selecciona la punta maestra de tal manera que ajuste apretadamente y con exactitud en los 2 o 3 mm. -  
apicales, a nivel apical del cono maestro debería estar de -  
0.5 a 1 mm. más corto que el nivel final al cual el cono se  
rá finalmente asentado, esto es necesario debido a que la -  
presión vertical usada para condensar a la gutapercha tien-  
de a forzar la porción apical de la gutapercha en dirección  
apical y si la punta principal esta demasiado cerca del ori-  
ficio apical, hay peligro de una sobreobturación.

Quando la punta maestra esta asentada en posición, los  
instrumentos, espaciadores esencialmente diseñados como los  
espaciadores Kerr, Starlite o los Lucks, se colocan en el con-  
ducto tan lejos en sentido apical de la punta como sea posi-  
ble, y la punta principal se condensa lateralmente contra -  
las paredes del conducto radicular, la presión se aplica va-  
rias veces y la gutapercha se mantiene bajo presión 15 se -  
gundos.

El espaciador se retira rapidamente y es remplazado -  
por una punta de gutapercha, ligeramente cubierta con sella-  
dor, de la misma forma y dimensiones generales que el espa-  
ciador.

El procedimiento se repite hasta que no se puedan acu-  
ñar más puntas dentro del conducto, el exceso en la porción  
coronaria se retira con un instrumento caliente y la cavi-  
dad de acceso se rellena con una obturación temporal o per-  
manente.

c).- Técnica de condensación vertical de la gutapercha  
caliente. Esta técnica ha sido desarrollada por Schilder -

(1967), en un intento por superar todas las deficiencias de la técnica de condensación lateral, busca que el uso del calor reblandesca la gutapercha, la cual se condensa entonces verticalmente, formando una obturación radicular homogénea - de mayor densidad a travez del conducto pero particularmente en la zona apical. La instrumentación requerida difiere de la técnica anterior y consiste solo de un espaciador de punta muy delgada el cual Schilder le a "rebautizado" con el nombre de conductor del calor, este instrumento es el único que es realmente calentado.

La condensación se lleva a cabo con una serie graduada de empujadores los cuales son cónicos, pero difieren de los espaciadores convencionales porque tienen punta chata.

En la técnica un cono principal se ajusta y se verifica de igual manera como se hizo en las técnicas anteriores, prestándole particular atención a la selección del cono - que es más amplio apicalmente que el conducto radicular, se introduce una pequeña porción de sellador en la porción apical del conducto con un rellenedor en espiral para conductos radiculares de manejo manual y el cono principal se coloca en posición, el final coronal del cono se corta con un instrumento caliente y la parte caliente que queda dentro del conducto se pliega y se empaqueta dentro de la cámara - pulpar con un empujador grande. El portador de calor se calienta hasta el rojo cereza y se empuja dentro de la gutapercha hasta una profundidad de 3 a 4 mm. tan pronto como la gutapercha este reblandecida, el portador de calor se retira y el material reblandecido se condensa en dirección apical con un empujador adecuado.

Los procedimientos de calentamiento y condensación, se-

repiten hasta que el tercio coronal del conducto radicular a sido llenado lateral y verticalmente. En esta etapa no han sido afectados los tercios apical y medio con el fin de alcanzar estas zonas, la gutapercha tiene que ser retirada del centro de obturación de gutapercha esto se lleva a cabo con un espaciador calentado, el cual es forzado a mayor profundidad dentro del conducto. La gutapercha se retira del conducto al adherirse este al instrumento. La gutapercha residual se condensa gradualmente tanto vertical como lateralmente - hasta que las paredes del conducto estan recubiertas con una delgada capa del material.

De esta manera la región apical se alcanza donde la gutapercha es calentada y condensada en la misma manera.

Las líneas de insición sobre los empujadores proporcionan una indicación útil de la profundidad de la condensación.

De esta manera el conducto radicular esta esencialmente vacio, excepto por los 2 o 3 mm. apicales y el recubrimiento delgado de gutapercha sobre las paredes.

La porción remanente del conducto se llena con pequeños incrementos de gutapercha (aproximadamente 2 o 3 mm<sup>2</sup>), los cuales son condensados y calentados verticalmente, como se hizo anteriormente, en este paso no se usa cemento y el conducto se llena por completo con las tres dimensiones solamente con gutapercha.

Esta técnica tiene mucho de recomendable y no hay duda que la obturación radicular existente es homogénea, densa y llena de una amplia proporción del espacio del conducto radicular, sin embargo consume gran cantidad de tiempo y en manos inexpertas es peligrosa debido a que se usan instrumen-

tos calientes al rojo vivo. Las presiones consideradas para condensar a la gutapercha no son aceptables para algunos pacientes, por que se piensa que el instrumento al rojo vivo que se hunde en el interior del diente.

La cavidad de acceso debe ser más amplia de lo normal y esto puede debilitar la corona.

b).- Técnica de gutapercha con solventes. Varios solventes han sido empleados, con el objeto de hacer a la gutapercha más maleable de tal manera que pueda conformarse mejor a las irregulares superficies del conducto radicular.

Los dos solventes más comunmente usados son : El cloroformo y el eucaliptol. Algunas veces en lugar de usar cementos se han hecho intentos para diluir las puntas de gutapercha contra las paredes del conducto radicular con una pasta hecha, disolviendo gutapercha en cloroformo, hasta que se obtiene una pasta cremosa ( pasta de cloropercha ).

Hay muchas sugerencias para estos métodos y en manos expertas éstas parecen tener éxito como lo tienen otras técnicas, sin embargo, por primeros principios estas no pueden ser recomendadas debido a que los solventes son volátiles y resultan en el enjuntamiento considerable de la obturación radicular completa. Además los solventes son irritantes de los tejidos y en caso de ser accidentalmente empujados dentro de los tejidos periapicales, pueden causar irritación y dolor considerables.

Pastas usadas solas como materiales de obturación radicular

Las pastas se clasifican normalmente en reabsorbibles y no reabsorbibles.

Las primeras normalmente contienen yodoformo, no solidifican y se dice que tienen propiedades antibacterianas o germicidas, cuando se depositan en los tejidos periapicales estas son facilmente removidas por la acción de los macrófagos, la pasta Tri-I constituye un ejemplo de este tipo de material.

El termino de no reabsorbibles es un termino mal emplea

do, ya que son muy pocos materiales que son totalmente no reabsorbibles si se implantan dentro de los tejidos e inclusive los conos de plata y los ensanchadores de acero o las limas pueden reabsorberse si se implantan dentro de tejidos granulomatosos ( Seltzer 1971 ).

Las pastas no reabsorbibles ( Cementos ) son usualmente muy debiles en sentido bactericida y se endurecen hasta una dureza relativa, pero al endurecer son relativamente porosas, si accidentalmente se depositan en el tejido periapical estas son eliminadas por los fagocitos mucho más lentamente que las pastas reabsorbibles blandas. Estas pastas y cementos tienen por lo general, una base de óxido de zinc el cual es aceptable si se usa en combinación conjunta con puntas de obturación sólidas.

Además deben ser usadas con estos materiales para llenar los espacios entre los cónos solidos y las paredes irregulares de los conductos en caso de que se quiera un éxito a largo plazo.

#### ELECCION DE UNA TECNICA DE OBTURACION RADICULAR EN LA PRACTICA

De todas las descripciones anteriores de las diferentes técnicas más comunmente usadas en la terapéutica convencional de los conductos radiculares se verá que ninguna técnica es aplicable a todos los dientes. La elección de la técnica dependerá de la anatomía de los conductos radiculares, la cual a su vez, estará influido por la edad del paciente, historia dental previa y por factores del desarrollo

El decir que cualquier técnica es superior a todas las otras es erróneo y el operador conciente debe estar capacitado en todas las técnicas, evaluar la condición del diente que requiere tratamiento y usar una técnica que logre mejor los principios de una terapéutica radicular con éxito, es decir, la desinfección del sistema total del conducto radicular y el sellado hermético del conducto de los tejidos periodontales.

## CUIDADOS POSTOPERATORIOS Y VIGILANCIA

Generalmente, no es necesario el cuidado postoperatorio después de una terapéutica convencional de conductos radiculares, sin embargo, si el sellado inadvertidamente ha sido forzado a través del orificio apical del paciente puede experimentar alguna leve molestia por un día o dos, en caso de que esto ocurra, no es necesario un tratamiento especial, pero el paciente necesita ser alentado y darle confianza.

Muy ocasionalmente puede haber dolor considerable después de la terapéutica de conductos radiculares debido a la irritación química o mecánica de los tejidos periapicales, en tales casos uno debe preguntarse así mismo si el sellado del ápice es el adecuado, en caso de serlo la reacción periapical cederá sin mayores interferencias.

El uso de antibióticos y analgésicos puede ayudar a sobrepasar este período difícil, sin embargo si se piensa que el sellado es inadecuado, ya sea que la obturación radicular haya resultado inadecuada se tendrá que remover el sellado del conducto para permitir un desagüe adecuado o si esto no es posible, la apicectomía con una obturación retrógrada ofrecerá una solución.

El control es importante, y el paciente debe ser vigilado radiográficamente y clínicamente a los seis meses y al año después de terminado un tratamiento. Más tarde, el paciente deberá ser evaluado a intervalos de uno o dos años durante por lo menos un total de cinco años después de haber terminado un tratamiento.

El criterio para el éxito son:

- 1.- Que el diente este clínicamente asintomático y funcional.
- 2.- El aspecto radiográfico de los tejidos periapicales debe, ya sea permanecer normal (en caso de que no hubiera evidencia de involucramiento óseo al iniciar el tratamiento) o regresar a la normalidad mediante un completo

rellenado de la radiolucencia ósea.

- 3.- El aspecto radiográfico del ligamento periodontal aparece normal, o sea el aspecto radiográfico continuo del ligamento periodontal el cual es fácil de observar en la radiografía.



## PROBLEMAS EN EL TRATAMIENTO ENDODONCICO

### Tratamiento de Urgencia.

Es axiomático que un paciente con dolor debe ser vuelto a la normalidad tan pronto como sea posible. La práctica de tratar al paciente con antibióticos y analgésicos sin descubrir y retirar la causa del dolor es práctica médica mala.

Los pacientes se presentan como urgencias debido a una de estas condiciones, ejemplo:

- 1.- Pulpitis aguda.
- 2.- Periodontitis aguda.
- 3.- Absceso apical agudo.

El tratamiento de urgencia consiste en aplicar uno o más de los principios básicos quirúrgicos:

- 1.- Remoción de la causa del dolor.
- 2.- Proporcionar avenamiento en caso de que se encuentren presentes exudados fluidos.
- 3.- Descanso de la parte afectada.
- 4.- Prescribir analgésicos en caso de ser necesario.

### Pulpitis Aguda.

El tratamiento se basa en la historia aportada por el paciente y los signos clínicos.

Como una regla, si un diente se torna doloroso sin un factor provocante como sería el calor, frío, dulces, trauma o que despierte al paciente en la noche, entonces la pulpa ha sido dañada y se indica, la extirpación pulpar.

### Periodontitis Aguda.

Es una inflamación aguda del ligamento periodontal. A menudo es el resultado de la irritación a través del conducto radicular y del trauma del diente, generalmente va asociada con una pulpitis aguda.

Como no se encuentra exudado periapicalmente, el tratamiento consiste en eliminar cualquier remanente pulpar, lavar, secar el conducto y sellarlo con un apósito sedante y desinfectante. Se debe tener cuidado para no lesionar a los tejidos periapicales sondeando más allá del ápice, o introduciendo medicamentos al conducto que sean irritantes, los cuales pueden difundirse y complicar la lesión.

Las preparaciones de corticoesteroides como Ledermix o Septomixine han demostrado ser muy efectivas para el alivio de la fase aguda, se colocan en el conducto corto del orificio apical y se difunden en los tejidos periapicales para controlar el proceso inflamatorio.

Se debe aliviar la oclusión y ésta deberá ser vigilada sistemáticamente cada vez que se vea al paciente.

#### Absceso Apical Agudo.

Se desarrolla como secuela de una periodontitis apical y el diagnóstico diferencial de estos dos estados puede ser difícil. La radiografía no es útil, debido a que la lesión no es visible radiográficamente hasta que no se han erosionado ambas láminas corticales. Un diagnóstico positivo no puede hacerse hasta que los contenidos del conducto sean analizados mediante cultivo.

El abrir la cámara pulpar puede causar un dolor considerable, debido a la vibración. Esto puede ser minimizado estabilizando al diente con los dedos y haciendo el acceso con una fresa redonda muy pequeña. La cámara pulpar debe ser limpiada, tan bien como sea posible de tejido necrótico y residuos mediante la instrumentación y el lavado.

Si el diente está exageradamente periostático, hay exudado abundante o ambos, entonces se dejará abierto por un período

do mínimo de 48 horas. Al término de este período el paciente deberá ser visto otra vez, y si se encuentra sin molestias la cavidad del acceso deberá ser agrandada y el conducto instrumentado, irrigado, limpiado, medicado y sellado tan pronto como sea posible, de tal manera que la comida no se impacte y cause una exacerbación aguda haciendo más difícil la terapéutica radicular y consecuentemente la restauración.

Si un diente tratado así es asintomático en tanto que está abierto a desagüe, pero se exagera tan pronto como se sella, entonces hay que preguntarse acerca de la meticulosidad de la limpieza de la cavidad, ningún diente estará normal hasta que el conducto esté completamente limpio. Es también posible que el diente adyacente al que se esté tratando este muerto y tenga una zona periapical de infección en comunicación con el primer diente. El desagüe de esta segunda zona ocurre a través del conducto radicular del primer diente. Sin embargo, como el conducto radicular de este segundo diente no ha sido limpiado, continúa siendo una fuente de infección y esto causa las exacerbaciones tan pronto como el sendero de desagüe se bloquea. Como precaución, dos dientes cualquiera ya sean hacia mesial o diastal del que se este tratando deberán ser probados con respecto a su vitalidad, antes de practicar el tratamiento endodóncico.

Anestesia inadecuada durante la extirpación pulpar.

La anestesia profunda es esencial para una extirpación pulpar vital, pero hay ocasiones en donde, a pesar de dosificaciones correctas y técnicas adecuadas, la anestesia que se obtiene es inadecuada. Tales situaciones son traumáticas para el paciente y embarazosas para el dentista.

Las razones para este fracaso son enumeradas a continuación.

1.- Fracazos de la anestesia en un diente con una inflamación pulpar aguda. Tal diente está generalmente periostítico y podrá ser imposible que se lleve a cabo la anestesia con la profundidad necesaria. La razón para este fracaso es desconocida, pero se han propuesto las siguientes teorías:

- a).- El dolor debido a un diente periostítico produce - tanto estímulo nervioso que la solución anestésica local es incapaz de bloquear la conducción de todos estos impulsos y algunos de ellos llegan al en céfalo.
- b).- El PH de los productos inflamatorios en la región del diente es más ácida que lo usual, volviendo a la solución anestésica local menos efectiva.
- c).- Jorgensen (1960) ha postulado que como existe la - tendencia de que el dolor neutralice en el sistema nervioso central los efectos de los anestésicos ta les como la morfina, puede haber una explicación si milar para los resultados tan defectuosos logrados con los anestésicos locales.
- d).- Hudson (1960). Ha postulado la teoría de una posi - ble difusión de la inflamación a lo largo de la - vaina mielínica del nervio, que restringe la absor - ción del anestésico local.
- e).- Usualmente hay mayor vascularización del tejido - que rodea al diente periostítico, y por lo tanto, el anestésico local es retirado de la corriente san - guínea antes de que esté capacitado para actuar.

2.- Fracaso de la anestesia por infiltración. Esto puede deberse a una de las siguientes causas o a la combinación de varias de las siguientes:

a).- Depósito de la solución anestésica en la zona equivocada durante la inyección supraparióstica. La solución anestésica deberá colocarse tan cerca del ápice del diente como sea posible. Un error muy común es el infiltrar demasiado lejos del hueso o demasiado profundo en los tejidos blandos, cuando la solución puede pasar intramuscularmente, lo cual, aparte de causar fracaso en la anestesia, resultará un dolor ulterior.

b).- Juicio equivocado de la dosis requerida. Esto depende del espesor y de la densidad del hueso, a través del cual tiene que pasar, Esto varía con:

- El enfermo, si tiene una buena constitución y posee una estructura ósea pesada, entonces se requerirá una mayor dosis, si es pequeño y frágil lo opuesto. Los hombres tienden a necesitar más anestesia que la mujeres.

- Anatomía local. Se requerirá una dosis mayor cuando la raíz se encuentre en un hueso más denso y a una distancia más profunda. Ejemplo, el canino superior requerirá de mayor anestésico que el segundo molar superior cuya raíz esta más superficial y yace en hueso que es menos denso que el que rodea al canino.

c).- Elección incorrecta de la técnica. La anestesia que debe ser totalmente adecuada para una extracción, puede ser de profundidad insuficiente para la terapéutica sistemática conservadora y la extirpa

ción de la pulpa requiere de anestesia profunda - que cualquier técnica conservadora o extractiva. En donde se requiere una anestesia profunda y prolongada, la anestesia regional a menudo proporciona resultados más satisfactorios que en la técnica de infiltración.

- d).- Técnica incorrecta en la presencia de inflamación o infección. En donde se encuentre presente la inflamación, una inyección de infiltración deberá ser evitada y se usará un bloqueo nervioso regional o un anestésico general.
- e).- Inyección intravascular. A pesar de que esta complicación puede ocurrir durante cualquier inyección por infiltración, es particularmente probable que suceda cuando se esta inyectando en la región del segundo o tercer molar, o cuando se esta bloqueando el nervio dentario inferior. Si esto ocurre se verá una sorpresiva palidez de la cara y el paciente se desmaya. A pesar de que se debe de usar una jeringa con aspiración para prevenir esto, si se inserta la aguja y se inyecta lentamente entonces los vasos sanguíneos, por lo general, se contraen antes de que la aguja los alcance.
- f).- Variaciones de la tolerancia individual a la solución anestésica. Los individuos varían considerablemente en su grado de resistencia al efecto y duración de la anestesia local. Se puede tener un paciente que nunca requiera más de 0.5 ml. para cualquier inyección por infiltración, en tanto que otro puede requerir por lo menos de 2 ml. En forma seme

jante, la duración de la anestesia puede variar desde de 20 min. hasta 6 horas con la misma cantidad de anestésico, es aconsejable anotar en el registro del paciente el tipo, calidad y fuerza del anestésico usado.

g).- Variación del umbral doloroso del paciente e incluso del mismo individuo en diferentes ocasiones.

La tolerancia de cualquier individuo varía considerablemente de tiempo en tiempo y esto puede ser debido a diversas causas como: malestar sistemático, preocupaciones domésticas, cansancio o también hambre. La medicación preanestésica estará indicada algunas veces y esta puede administrarse por vía intravenosa.

3.- Fracaso de la analgesia regional. La mayor parte de los factores anteriores también se aplican al bloqueo regional. No obstante, el factor más importante es el depósito de la solución en el sitio equivocado que puede ser debido a diferentes causas:

a).- Conocimiento insuficiente de la anatomía de la región.

b).- Variaciones anatómicas individuales

c).- Variaciones debidas a la edad

d).- Técnica errónea, los errores más comunes son:

Inyección demasiado posterior debido a que el cuerpo de la jeringa no está lo suficientemente posterior sobre los premolares opuestos.

Inyección demasiado abajo. Esto se debe a que el labio inferior yace entre el cuerpo de la jeringa y el diente, dando una angulación hacia abajo.

## Técnicas Alternativas.

En la práctica el fracaso para obtener anestesia es un suceso poco frecuente, y cuando ésto ocurre, es probable que suceda en los dientes posteriores inferiores. En tales situaciones poco frecuentes existen varias técnicas y estas son:

- a).- Sedación de la pulpa, posponiendo la instrumentación
- b).- Inyección intraósea
- c).- Anestesia por presión
- d).- Técnica de momificación
- e).- Anestesia general

- a).- Sedación de la pulpa, posponiendo la instrumentación. La pulpa puede ser sedada con eugenol o con mezclas de aceites esenciales o artificiales. Uno que se encuentra comercialmente disponible es el clorobutanol.

La pulpa hiperémica sangra copiosamente al exponer, se debe dejarse que lo haga por unos 2 o 3 min. ya que esto reduce la presión intrapulpar. La exposición se cubre entonces con una torunda de algodón muy floja empapada en uno de los medicamentos mencionados anteriormente. El algodón se cubre con una mezcla suave de óxido de zinc de fraguado rápido, el cual se deja que fluya sobre el algodón de tal manera que no haya presión en la pulpa expuesta. Idealmente el óxido de zinc debe ser cubierto con una obturación permanente por si accidentalmente se mastica con ese diente, no se fuerza el apósito dentro de la cámara pulpar con consecuencias dolorosas para el paciente.



La aplicación de un corticoesteroide y antibiótico son útiles en dientes con pulpas inflamadas. La aplicación de un corticoesteroide como Ledermix en forma de pasta, proporciona casi mejoría instantánea reduciendo la inflamación pulpar. Generalmente se supone que el corticoesteroide actúa construyendo los vasos sanguíneos agrandados por la inflamación pulpar, si se dejan en contacto con la pulpa por un período mayor de 72 horas, la pulpa se tornará no vital debido a la estasis sanguínea pero en ciertas ocasiones la pulpa ha permanecido vital por aproximadamente 6 meses. Por lo tanto, en las visitas subsiguientes se le deberá dar un anestésico, y cuando haya hecho efecto se llevará a cabo la extirpación pulpar, como en el caso de la pulpa sedada con eugenol o con aceites esenciales.

- b).- Inyección intraósea. Esta técnica ha sido descrita por Roberts y Sowray (1970), consiste en la perforación de un orificio a través de la lámina cortical del hueso, con un taladro en espiral y de giro, con un Beutelrock o un taladro de van den Bergh especialmente diseñado. Una aguja cuyo diámetro es ligeramente menor que la aguja usada para taladrar el orificio, se usa para depositar la solución anestésica en el hueso esponjoso. El ajuste casi perfecto de la aguja en el agujero previamente perforado impedirá que se regrese que se regrese la solución si el taladro y la aguja no corresponden, es necesario usar un sello de hule alrededor de la aguja o un tallo grande con una aguja corta, para que se -

forme un sello efectivo.

Esta técnica lleva a una anestesia instantánea, sin afección de los tejidos blandos. Sin embargo, tiene las desventajas de que es más compleja de ejecutar y es de duración muy corta y lo más importante existe el riesgo de introducir la infección dentro del hueso esponjoso, ya sea por la esterilización imperfecta de los instrumentos o por la inyección a través de los tejidos infectados. Aún más, si la infección periapical se encuentra presente (ej: cuando un diente multirradicular tiene uno o más conductos vitales y el remanente está gangrenoso) existe el peligro de que esta infección sea forzada a un sitio diferente dentro del hueso por la presión con la cual la solución analgésica es inyectada.

c).- Anestesia por presión. La caries es eliminada de la cavidad y la pasta de procaína cristalina en polvo o los cristales de cocaína se colocan sobre la exposición. Un pedazo de gutapercha lo suficientemente grande para llenar la cavidad, se calienta y se coloca sobre el anestésico, se comprime empujando la pasta o los cristales dentro de la pulpa. El paciente experimenta un dolor momentáneo en teoría la anestesia debe ser inmediata y profunda. La desventaja consiste en que la anestesia puede ser parcial y un segundo y tercer intento puede ser necesario antes de la total extirpación de la pulpa.

También existe el riesgo de forzar el material in-

fectado hasta los tejidos periapicales, esto coloca a la técnica en una categoría dudosa.

Otra técnica consiste en inyectar a la pulpa con la solución anestésica, la aguja avanza dentro de la cámara pulpar y se inyectan unas pocas gotas de la solución, es doloroso y no del todo efectiva, se sugiere que la gutapercha sea empaçada dentro de la cavidad con el objeto de impedir el reflujo y aumentar así la presión de la inyección.

Las críticas hechas anteriormente se aplican a esta técnica.

d).- Técnicas de momificación. Las técnicas de momificación y desvitalización han sido descritas en el capítulo VI en relación con la endodoncia en niños. Una aplicación de pasta desvitalizadora puede no ser suficiente para desvitalizar toda la pulpa. En tales circunstancias una segunda aplicación puede ser necesaria debido a que la dentición adulta tiene que ser instrumentada y obturada con un material no resorbible.

e).- Anestesia general. Generalmente las razones no están relacionadas con el fracaso de la anestesia local, sino más bien con la actitud del paciente, pero en ocasiones es necesaria para obtener el desagüe de un diente no vital que es tan doloroso que cualquier manipulación del tejido resulta imposible.

### Radiografías

Son de gran ayuda en la terapéutica endodóncica. La radiografía da información limitada debido a que es la sombra

del objeto bajo investigación, y para que las sombras se hagan distinguibles y discernibles debe de haber un adecuado contraste entre ellas.

La radiografía es una foto de dos dimensiones de un objeto tridimensional, por lo tanto hay sobreposición y pérdida de detalle.

Hay que considerar por ejemplo, que una pulpitis aguda se observa radiográficamente igual que una pulpa sana; así una pulpa necrótica se semeja a una pulpa sana con la diferencia de que existen cambios en el ligamento periodontal, esto último si es visible en la radiografía.

Algunas veces puede haber cambios en la cavidad pulpar debido a una inflamación crónica. Estos cambios son evidencia de una calcificación pulpar la cual es visible en las radiografías como piedras pulpares o como cascajo generalizado. Alternativamente, la pulpa puede producir resorción radicular la cual es fácilmente vista en la radiografía.

Un diente con un absceso agudo no mostrará cambio alguno en el hueso periapical en la radiografía durante algunas semanas después de los síntomas iniciales. Bender y Seltzer (1961), Regan y Mitchell (1963) y Wengraf (1964) han demostrado experimentalmente que la extirpación de hueso esponjoso no es detectable a los rayos X y que la lesión no se hace radiográficamente visible hasta que una o ambas láminas corticales están afectadas. A menudo se busca una lámina dura continua en las radiografías como evidencia de una pulpa sana. Si ésta es vista, se supone con seguridad que la pulpa está vital, debido a que las raíces de los dientes yacen dentro de las láminas corticales y cualquier alteración a éstas es visible a los rayos X.

## Detección de raíces y conductos supernumerarios.

Los conductos supernumerarios no pueden distinguirse fácilmente en las radiografías preoperatorias y las radiografías con un alambre de diagnóstico pueden ser más útiles.

En tales ocasiones es posible seguir el ensanchador o lima de diagnóstico dentro del conducto, y si se encuentra presente un conducto supernumerario, se mostrará como una línea oscura adyacente al ensanchador. Esta línea no es paralela forzosamente al ensanchador, pero puede observarse que deja el conducto principal, se curva y se reúne más lejos a lo largo del conducto.

Ciertos dientes, como por ej: los primeros premolares superiores y los incisivos inferiores pueden tener dos conductos en dirección bucolingual uno detrás de otro, éstos a menudo se observan superpuestos en la radiografía. Es útil que estos dientes sean radiografiados desde diferentes ángulos. De esta manera los conductos extras pueden demostrarse y determinar la posición bucolingual de cada raíz.

Las radiografías deben ser claras y sin distorsión como sea posibles, esto es por lo general, posible en todos los cuadrantes de la boca, excepto en los dientes superiores posteriores. En estos dientes el uso de la técnica de cono largo aumenta la calidad de la radiografía debido a la mayor distancia que existe entre el objeto que va a ser radiografiado y el aparato de rayos X. Esto resulta en una disminución del efecto de penumbra y una magnificación y distorsión menor, esto no resulta en un aumento de dosis al paciente, debido a que él está lejos de la fuente de rayos X.

## Obstrucciones en los conductos radiculares.

El que sea necesario o posible el retirar la obstrucción dependerá de su composición, tamaño y posición dentro de la cavidad pulpar. Las obstrucciones pueden ser:

a).- Obstrucciones naturales.

b).- Obstrucciones de origen iatrógeno.

a).- Obstrucciones Naturales. Estas incluyen piedras pulpares, conductos calcificados o anomalías anatómicas, las cuales hacen la instrumentación imposible.

Las piedras pulpares dentro de la cámara pulpar, presentan poca dificultad en su extirpación, es más difícil retirarlas de un conducto radicular. En tales circunstancias uno puede solamente rogar por que el bloqueo no sea completo y que una lima pueda ser pasada a lo largo de la piedra, la cual es retirada mediante el limado cuidadoso y largo.

Conductos calcificados. Algunas veces los conductos que parecen estar completamente calcificados pueden ser instrumentados debido a que existen remanentes de senderos finos dentro del material calcificado. Esto no es visible en los rayos X debido a que el contraste en la película es inadecuado. Una vez que la lima ha alcanzado el nivel adecuado, el agrandamiento del conducto es sumamente fácil. El uso del ácido etilendiaminotetracético ayudará a menudo a este paso de la operación. Un diente asintomático con conductos calcificados es posible que también tenga ocluido el orificio apical por -

el depósito de cemento secundario por lo que no requerirá de ningún tratamiento, pero deberá ser mantenido bajo revisión radiográfica anual y en caso de desarrolle una zona radiolúcida, el diente será tratado quirúrgicamente.

- b).- Obstrucciones iatrógenas. incluyen instrumentos rotos, postes, gutapercha u obturaciones radiculares - de cemento sólido.

Objetos metálicos visibles. Si el objeto fracturado es metálico y visible su recuperación es relativamente fácil, usando la técnica Masserann.

Fragmentos metálicos invisibles. Si el fragmento no está visible, su recuperación se hace más difícil.- Los instrumentos rotos cercanos al ápice, pueden servir como obturación seccional radicular si el diente permanece asintomático, pero el paciente debe ser advertido del accidente y tener revisiones radiográficas anuales.

Si el fragmento causa síntomas y tiene que ser retirado tenemos las siguientes alternativas.

Si el instrumento es delgado y no se encuentra atascado firmemente dentro del conducto, lo podremos retirar con un tiranervios barbados o limas Heds - troem engarzando éstos alrededor y levantando el fragmento hacia afuera del conducto.

Si el fragmento es mayor, entonces se tiene que cortar un conducto alrededor de él y aquí otra vez la técnica Masserann es algunas veces útil.

Los instrumentos de acero-carbono pueden oxidarse a menudo si se sellan en una solución reciente de-

yodo en yoduro de potasio. Esto puede requerir varias aplicaciones durante muchas visitas.

En ocasiones no es posible retirar un fragmento roto de un conducto debido a que el riesgo de perforación es muy grande o porque implica la destrucción de demasiada substancia dentaria y que la raíz, la corona o ambas son demasiado débiles para soportar una restauración adecuada. En estos enfermos se pensará en técnicas quirúrgicas, pudiendo emplearse la hemisección o el reimplante.

Obturaciones radiculares no metálicas. Los conos únicos de gutapercha son relativamente fáciles de retirar pasando un tiranervios barbado grueso, una lima cola de rata o una Hedtroem a lo largo de la punta y jalando la punta en un sentido longitudinal hacia el plano oclusal. La extirpación se hace más difícil cuando se ha empleado una técnica de condensación lateral, en los que se pondrá a reblanecer a la punta con cloroformo o gilol, pero como estos solventes actúan en una porción pequeña de la gutapercha, la remoción se hace mucho más lenta y tediosa. La remoción puede ser acelerada utilizando el taladro Gates pero se deberá hacer con mucho cuidado para evitar una perforación.

Ciertas obturaciones de conductos radiculares con cemento que endurece demasiado, pueden desafiar la instrumentación y el taladro. La dureza del material de obturación y la substancia dentaria son tan parecidas que el sentido del tacto se pierde y ocurre la perforación.



### Terapéutica radicular inmediata.

La única ocasión en la cual una obturación radicular debe llevarse a cabo de inmediato y con seguridad, es cuando un diente ya ha sido previamente obturado y la obturación tiene que ser parcialmente retirada con el objeto de acomodar una obturación retenida por postes. La eliminación parcial de la obturación conduce al trastorno del sello apical, puede ser más seguro removerla totalmente y reemplazarla con una técnica seccional de obturación antes de proceder a la construcción de una corona retenida por postes.

La extirpación de la pulpa vital es un incidente traumático, los vasos sanguíneos y las fibras nerviosas son desgarradas y esto provoca hemorragia la cual es detenida durante la obturación la cual actúa como un paquete de presión. En estos casos el paciente, tendrá un diente asintomático.

Sin embargo, si la lesión a los vasos sanguíneos ocurre periapicalmente, la hemorragia se encontrará dentro de los tejidos periapicales y esto dará una respuesta inflamatoria. Si el conducto se sella no habrá espacio vacío en el cual el exudado pueda descargarse por lo que el paciente puede experimentar dolor postoperatorio por 2 o 3 días.

Es más seguro para los dientes vitales que se obturen en dos citas, en la primera visita la pulpa es extirpada e instrumentada, esto permite que cualquier exudado periapical se descargue dentro del conducto vacío, lo cual reduce considerablemente las posibilidades del dolor postoperatorio, en la segunda visita el conducto es obturado.

Aún en los dientes asintomáticos no vitales es más seguro si la obturación radicular se lleva a cabo en dos citas.

## Tratamiento endodóncico de los diente fracturados.

Una clasificación podría ser:

### 1.- Fracturas que involucran.

- a).- Sólo el esmalte.
- b).- Esmalte y dentina sin exposición pulpar.
- c).- Esmalte y dentina con afección pulpar.

### 2.- Fracturas radiculares.

- a).- Vertical.
- b).- Horizontal.
  - En el tercio cervical
  - En el tercio medio
  - En el tercio apical

### 1.- Fracturas coronarias.

- a).- Fracturas del esmalte. Cuando ocurren aisladas no requieren tratamiento, se suavizan las puntas filosas para impedir la irritación en los tejidos blandos. En pacientes jóvenes en que la cámara pulpar es grande se tendrá que proteger de los estímulos térmicos, mediante una corona temporal de celuloide llena de óxido de zinc de fraguado rápido y se coloca en el diente por un tiempo de dos o tres semanas.
- b).- Esmalte y dentina sin exposición pulpar. La dentina expuesta debe ser protegida mediante cemento de óxido de zinc y eugenol de fraguado rápido mantenido en posición mediante coronas de celuloide, o bien tan pronto como sea posible después de la fractura, la dentina expuesta se seca con una torunda de algodón y se le

coloca una capa delgada de hidróxido de calcio dejándola endurecer. El esmalte que rodea a la fractura es grabado y la porción faltante de diente es restaurada con una resina amoldada con celuloide, se ve mejor que las coronas de óxido de zinc y eugenol y dura mayor tiempo.

c).- Esmalte y dentina con afección pulpar. Se pueden dar tres opciones posibles de tratamiento.  
-Recubrimiento pulpar. Raras veces tiene éxito, a menos que la exposición sea sumamente pequeña.

- Pulpotomía. Tiene más éxito que la anterior, y es particularmente útil en dientes que presentan un desarrollo incompleto de los ápices.

-Extirpación pulpar. Está indicada en dientes en los que la exposición es mayor de 1 mm<sup>2</sup>.

## 2.- Fracturas radiculares.

a).- Fracturas verticales. En los dientes unirradiculares tienen un pronóstico sin esperanza, ya que no es posible estabilizar los fragmentos. El pronóstico en los dientes multirradiculares dependerá del sitio de la fractura. Algunas veces es posible dividir a la mitad el diente reteniéndolo a la raíz o raíces fuertes.

b).- Fracturas horizontales.

-En el tercio cervical de la raíz. El tratamiento dependerá de si la línea de fractura se extiende arriba o abajo de la cresta alveolar. Si se encuentra arriba, el conducto debe obtenerse en un quinto apical de la obturación del

conducto radicular y el tejido gingival sobre la línea de fractura será extirpada quirúrgicamente de tal manera que sea posible obtener una impresión satisfactoria para una restauración retenida con postes.

Si la fractura se extiende por debajo de la cresta ósea, el tratamiento se hace más difícil debido a que es imposible construir una restauración bien ajustada.

Si la fractura no está demasiado profunda dentro del hueso alveolar, la superficie radicular puede ser expuesta mediante la cirugía periodontal. La desventaja de esta técnica es que altera la línea gingival, lo cual hace al tratamiento estéticamente inaceptable.

Otra técnica sugerida por Heithersay(1973) consiste en un enfoque endodóncico, ortodóncico y quirúrgico. El diente es obturado con una técnica de obturación seccional, fijando en el conducto una unidad de corona, poste como retención y centro preferentemente del tipo de poste con cuerda como en el sistema de anclas Kurer. La raíz se mueve ortodóncicamente dirección vertical hasta que la superficie radicular se encuentra en una posición que permita tomar una impresión satisfactoria para la restauración de la corona.

-En el tercio medio de la raíz. Este tipo de fractura es el más difícil de tratar, ya que la remoción de cualquiera de los fragmentos deja-

substancia dentaria insuficiente para lograr una restauración a largo plazo del diente.

Tenemos dos técnicas la conservadora y quirúrgica.

Conservador. Si los fragmentos se encuentran en oposición y la pulpa está vital, la corona se feruliza. Esta ferulización puede ser con ligaduras de alambre o acrílico, bandaje o alambre ortodóncico y la técnica de grabado de ácido que proporciona resultados más estéticos, una vez inmovilizado es posible que ocurra una unión fibrosa entre los dos fragmentos, rara vez será de tejido calcificado de reparación. La férula debe permanecer en posición por 2 o 3 meses y deberá de observarse indefinidamente con pruebas de vitalidad y radiografías. El éxito dependerá de la cercanía de los fragmentos, la eficacia de la inmovilización y la falta de infección.

Si los fragmentos se encuentra en una posición cercana y la pulpa no tiene vida o está con daño irreversible entonces se prepara el conducto de manera convencional, obturando la raíz del diente con un poste fuerte para inmovilizar y sostener a ambos fragmentos juntos, en muchas ocasiones se prefiere la lima debido a que ésta puede ser atornillada y cementada de tal manera que la retención esté aumentada, el extremo coronal de la lima es seccionado y estabilizado con una obturación de amalgama.

Quirúrgico. Si los fragmentos no se encuentran en una posición relativamente cercana uno del otro, el abordamiento debe ser quirúrgico y puede tomar la forma de apicectomía, remoción del fragmento apical y obturación retrógrada, esto es posible si se considera que el fragmento remanente será adecuado para el soporte de la corona, si no lo es, entonces un estabilizador endo-óseo ofrece la única posibilidad factible. -En el tercio apical de la raíz. Se puede tratar por medio de las dos técnicas conservadoras descritas anteriormente o por el tratamiento quirúrgico.

Son importantes las frecuentes y cuidadosas verificaciones postoperatorias.

## CONCLUSION

La endodoncia es una de las ramas más importantes dentro de la Odontología.

La satisfacción de salvar alguna pieza dentaria - fue la que me obligo y oriento en la elección de este tema y partiendo de este hecho, mi interés por salvar - las piezas dentarias, así como una mejor atención a los pacientes y eliminar el único recurso que es la extracción dentaria. Lo que nos causa tantas desarmonías o clusales, así como alteraciones en la función masticatoria, fonética y sobre todo estéticos.

Como odontólogo, mi primer deber es unir todos mis conocimientos y experiencias adquiridas en mi forma - ción universitaria y sobre todo dedicación para poder rehabilitar al ser humano más no para mutilarlo.

## BIBLIOGRAFIA

Cohen Stephen, C. Burns Richard. " Los caminos de la pulpa". Ed. Intermédica.

Doloson John, N. Garber Frederick. "Endodoncia Clínica" - Ed. Interamericana.

Grossman. "Endodoncia Práctica". Ed. Philadelphia 1960.

Harty P.S. "Endodoncia en la Práctica Clínica". Ed. Manual Moderno.

Ingle I. de John, Edgerton Edward, "Endodoncia" . Ed. Interamericana 1979,

Maisto A. Oscar "Endodoncia". Ed. Mundi 1975.

Seltzer Samuel, I Bender. "La Pulpa Dental, Consideraciones Biológicas en los Padecimientos Odontológicos". Ed. Mundi.

Shoji Yoshire. "Endodoncia Sistemática" . Ed. Interamericana 1974.

Skinner E. W. W Phillips Ralph. "La Ciencia de los Materiales Dentales". Ed. Mundi.