



UNIVERSIDAD NACIONAL AUTONOMA DE MEXICO

FACULTAD DE ODONTOLOGIA

ODONTOPEDIATRIA CLINICA

T E S I S

**QUE PARA OBTENER EL TITULO DE
CIRUJANO DENTISTA**

P R E S E N T A :

JOSE FELIX CABRERA RODRIGUEZ



MEXICO, D. F.

1984



Universidad Nacional
Autónoma de México

Dirección General de Bibliotecas de la UNAM

Biblioteca Central



UNAM – Dirección General de Bibliotecas
Tesis Digitales
Restricciones de uso

DERECHOS RESERVADOS ©
PROHIBIDA SU REPRODUCCIÓN TOTAL O PARCIAL

Todo el material contenido en esta tesis esta protegido por la Ley Federal del Derecho de Autor (LFDA) de los Estados Unidos Mexicanos (México).

El uso de imágenes, fragmentos de videos, y demás material que sea objeto de protección de los derechos de autor, será exclusivamente para fines educativos e informativos y deberá citar la fuente donde la obtuvo mencionando el autor o autores. Cualquier uso distinto como el lucro, reproducción, edición o modificación, será perseguido y sancionado por el respectivo titular de los Derechos de Autor.

I N D I C E

CAPITULO I

CRECIMIENTO Y DESARROLLO

CAPITULO II

CRONOLOGIA DE LA ERUPCION DENTAL

CAPITULO III

CLASIFICACION DE MORDIDAS EN NIÑOS Y ADULTOS

CAPITULO IV

PREPARACION DE CAVIDADES EN DIENTES PRIMARIOS

CAPITULO V

CAMPO OPERATORIO SECO

CAPITULO VI

INSEPCION Y TERMINADO DE LA RESTAURACION DE AMALGAMA

CAPITULO VII

TERAPIA PULPAR

CAPITULO VIII

CORONAS DE ACERO INOXIDABLE Y CORONAS DE POLICARBONATO

CAPITULO IX

EFFECTOS DE PERDIDA DE LOS DIENTES

CAPITULO X

ANALISIS DE LOS MODELOS DE ESTUDIO

CAPITULO XI

MANTENEDORES DE ESPACIO

I N T R O D U C C I O N .

- - - - -

La Odontología es una de las ciencias médicas más especializadas y al mismo tiempo es un arte en el cual se revela la habilidad y conocimientos de quien la ejerce. Fundamentalmente está orientada hacia la conservación de las piezas dentales y armonía de la cavidad oral.

Con el presente trabajo me propongo tratar aspectos tan importantes de la odontopediatría clínica como son: Desarrollo prenatal y posnatal de las estructuras del cráneo, cara y boca; los fenómenos inherentes al crecimiento del tejido óseo y el desarrollo de la dentición para posteriormente ver el orden normal de la erupción de la dentadura primaria.

Así como la clasificación de mordidas en niños y adultos, la oclusión dentaria que varía entre los individuos según el tamaño y forma de los dientes, posición de los mismos, tamaño y forma de las arcadas dentarias y patrón de crecimiento cráneo facial.

Como la operatoria dental abarca generalmente la mayoría de los procedimientos del tratamiento dental en los niños, dedico un capítulo a tratar ese tema ya que el odontólogo debe comprender y manejar muy bien los principios básicos de la preparación de cavidades en los dientes primarios como algo indispensable para el buen desempeño de su delicada tarea.

También se debe de observar que uno de los primeros requisitos para lograr una buena restauración con amalgama es mantener el campo operatorio seco, ya que si se llegara a contaminar traería problemas irreversibles.

Es un problema de importancia el cuidar la salud dental de los niños, la preservación de las piezas primarias con pulpas lesionadas por caries o traumatismos. La ciencia odontológica ha buscado durante décadas un método eficaz de tratamiento, así que se reconocerán nombres conocidos tales como recubrimiento pulpar directo, recubrimiento pulpar indirecto, pulpotomía y pulpectomía, así como diferentes medicamentos.

Con frecuencia, el odontólogo necesita restaurar dientes primarios o dientes permanentes jóvenes excesivamente destruidos por el proceso de la caries dental, la restauración con amalgama se encuentra contraindicada en muchos de estos dientes por falta de estructuras sanas de soporte, así que para lograr un tratamiento adecuado, las coronas de acero inoxidable y las coronas de policarbonato son efectivas para la restauración de estos dientes, siempre y cuando se utilicen y coloquen en forma apropiada.

Es de conocimiento general que la pérdida prematura de piezas primarias conduce a la rotura de la integridad de los arcos dentales y de la oclusión. El tratamiento deficiente de este problema puede llevar a que se cierren los espacios y las piezas sucedáneas se malposicionen en los segmentos anteriores y posteriores de los arcos dentales. Para poder darle una solución a este problema están indicados los mantenedores de espacio. La falta de éste llevaría a maloclusión, a hábitos nocivos o a traumatismo físico, entonces se aconseja el uso de este aparato. Colocar mantenedores de espacio hará menos daño que no hacerlo.

Pero no hay que olvidarse de los modelos de estudio que son uno de los pre-requisitos para un diagnóstico-

apropiado, con los modelos de estudio podemos obtener una visión de la oclusión del paciente que es difícil de obtener en forma directa. Los modelos proveen una buena fuente de información para un análisis profundo en ausencia del paciente.

El perfeccionamiento de las técnicas y materiales dentales nos permiten en la actualidad restaurar satisfactoriamente todos los problemas de salud bucal con menos molestias para el paciente.

CAPITULO I

CRECIMIENTO Y DESARROLLO

Es indispensable e importante que el dentista, pediatra, endocrinólogo, psicólogo, maestro y todo aquel - que trabaje con el niño en crecimiento, posea un amplio - conocimiento de la evolución prenatal y posnatal.

Para obtener éxito en el diagnóstico, plan de tratamiento y procedimientos clínicos, la Odontología exige un conocimiento a fondo del crecimiento y desarrollo.

La prevención, intercepción y corrección de las deformidades faciales dependen de una comprensión del crecimiento y desarrollo relacionada con la base genética e influencias ambientales del paciente.

El crecimiento del organismo es complejo porque - el ritmo de progreso evolutivo varía durante los períodos postnatales.

Krogman dijo: la cara al nacer equivale a un octavo de todo el cráneo; mientras que en la edad adulta ocupa la mitad del cráneo. El esqueleto facial crece con más rapidez después del nacimiento que el cráneo y este crecimiento se produce durante un período de vida más largo.

CRECIMIENTO OSEO

El crecimiento se puede definir como todo cambio de forma o tamaño de una célula, tejido, órgano u organismo durante un período mensurable, puede incluir aumentos-

tanto como reducciones. Los huesos están integrados por tejido conjuntivo, médula, nervios, cartilagos y vasos.

Uno de los estudios acerca del crecimiento del hueso es el de Humphrey en 1863; el cual hizo implantando anillos metálicos en las ramas ascendentes de los maxilares del perro e ilustró gráficamente los cambios de forma debidos al crecimiento de la mandíbula.

DESARROLLO PRENATAL DE LAS ESTRUCTURAS DEL CRANEO, CARA Y CAVIDAD BUCAL.

La vida prenatal puede ser dividida en tres períodos:

1) Período del huevo. Es desde la fecundación hasta el fin del día 14.

2) Período embrionario.— Del día 14 hasta el día 56

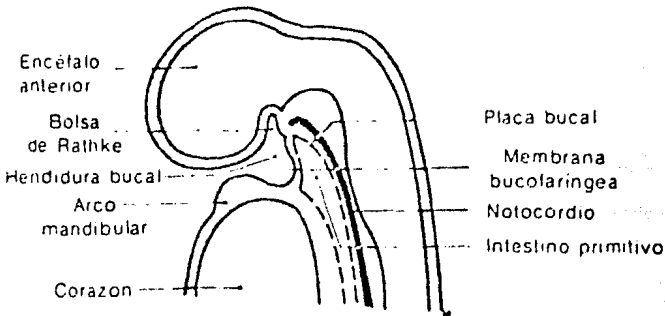
3) Período fetal.— Aproximadamente desde el día 56 hasta el día 270 (en nacimiento).

1) PERIODO DEL HUEVO.— Dura aproximadamente dos semanas y consiste en la segmentación del huevo y su inserción a la pared del útero. Al final de este período el huevo mide 1.5 mm. de largo y ha comenzado la diferencia cefálica.

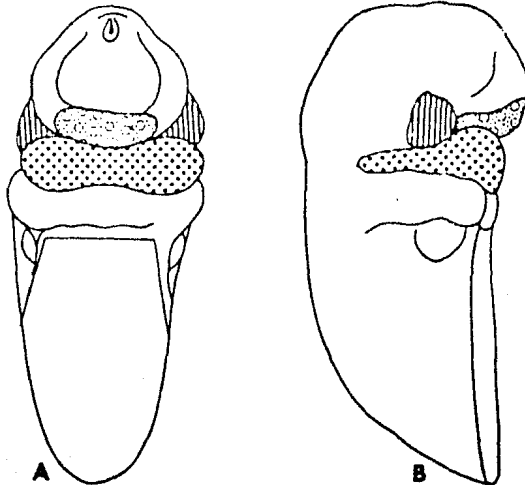
2) PERIODO EMBRIONARIO.— 21 días después de la concepción cuando el embrión humano mide 3 mm. de largo, la cabeza comienza a formarse; la cabeza está compuesta por

el prosencéfalo, que se convertirá en la giba frontal, que se encuentra encima de la hendidura bucal en desarrollo.

Rodeando la hendidura bucal lateralmente se encuentran los procesos maxilares rudimentarios. Los dos procesos maxilares, el arco mandibular y la cavidad bucal primitiva (rodeada por el proceso frontal) en conjunto se denomina Estomodeo.



- ☐ PROCESO NASAL MEDIO
- ▨ PROCESO DEL MAXILAR SUP.
- ▩ ARCO DEL MAXILAR INF



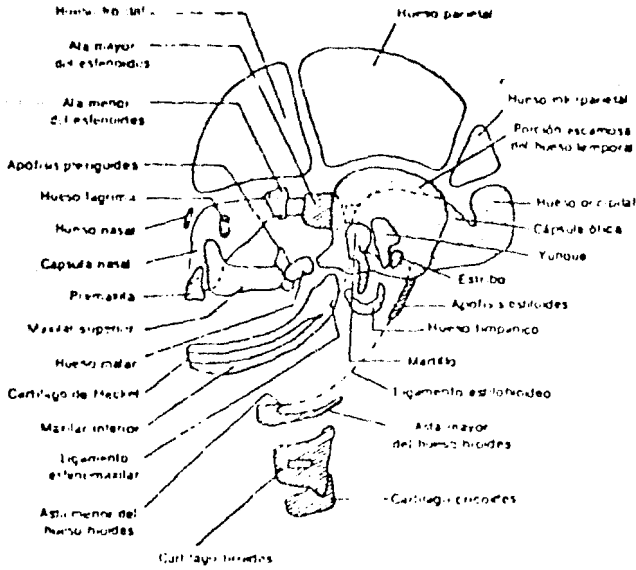
Entre la tercera y octava semanas de vida intrauterina se desarrolla la mayor parte de la cara.

Durante la cuarta semana cuando el embrión mide 5 mm. de largo, se ve la proliferación del ectodermo a cada lado de la prominencia frontal. Posteriormente las placas nasales formarán la mucosa de fosas nasales y el epitelio olfatorio.

Las prominencias maxilares se unen en la prominencia frontonasal para formar el maxilar superior.

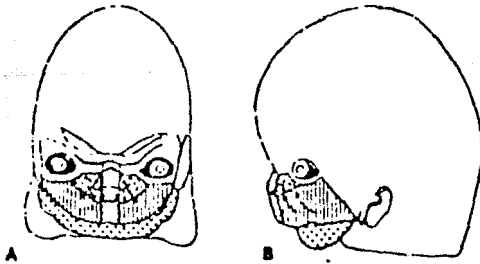
La depresión que se forma en la línea media del labio superior se llama Philtrum e indica la línea de unión de los procesos nasales medios y maxilares.

El proceso nasal medio y los procesos maxilares crecen hasta casi ponerse en contacto. La fusión de los procesos maxilares sucede durante la séptima semana.



Al comienzo de la octava semana el tabique nasal se ha reducido aún más, la nariz es más prominente y comienza a formarse el pabellón del oído.

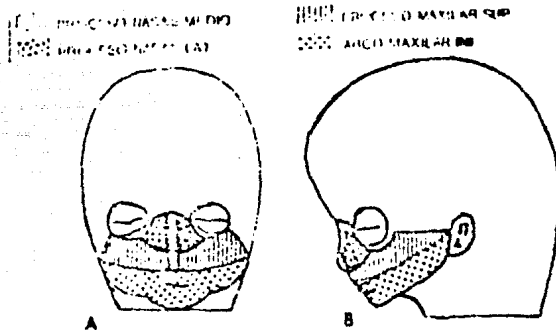
MESENAS NASAL MEDIO
 MESENAS NASAL LAT
 MECENSO MAXILARE SUP
 MECENSO MAXILARE INF



El paladar primario se ha formado y existe comunicación entre las cavidades nasal y bucal a través de las coanas primitivas. El paladar primario se desarrolla y forma la premaxila y la parte inferior del labio superior.

Cuando el embrión tiene 18 mm. de longitud el maxilar inferior es aún corto. Al final de la octava semana de vida intrauterina la cabeza comienza a tomar proporciones humanas.

3) PERIODO FETAL.- En este periodo el feto triplica su longitud de 20 mm. a 60 mm. Aumenta de tamaño, el maxilar inferior y la relación anteroposterior maxilomandibular.



El maxilar superior es un hueso membranoso. Freiband demostró que la forma del paladar es estrecha en el primer trimestre del embarazo de amplitud moderada y ancha en el último trimestre fetal.

CRECIMIENTO DEL PALADAR.

La parte principal del paladar surge de la parte del maxilar superior que se origina de los procesos maxilares.

El proceso nasal también contribuye a la formación del paladar. Los procesos palatinos continúan creciendo hasta unirse en la porción anterior con el tabique nasal.

La falta de unión entre los procesos palatinos y tabique nasal da origen a uno de los defectos congénitos más frecuentes que se conocen: Paladar hendido.

CRECIMIENTO DEL MAXILAR INFERIOR.

El cartilago delgado (cartilago de Meckel) aparece durante el segundo mes es causante del crecimiento del maxilar inferior. El yunque, martillo y estribo están casi totalmente formados a los tres meses de vida intrauterina.

El hueso comienza a aparecer a los lados del cartilago de Meckel durante la séptima semana.

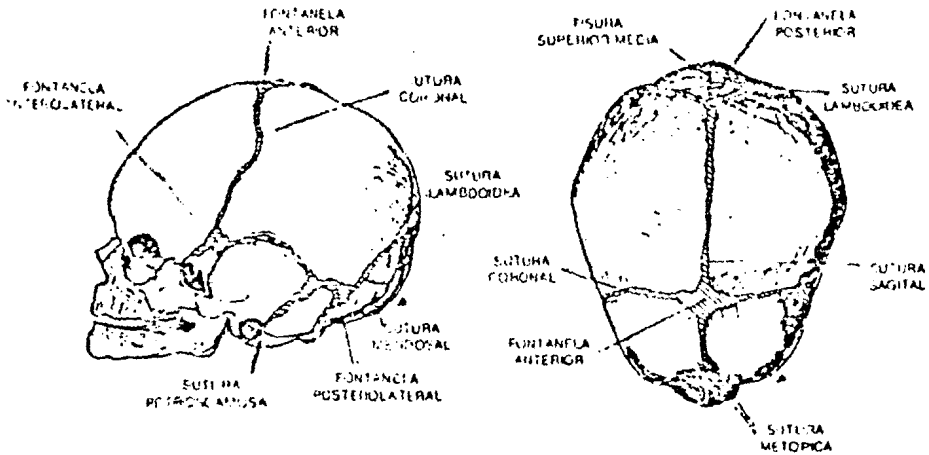
La osificación cesa en el punto que será la espina de spix. Existen pruebas que la osificación final de este centro sucede hasta el vigésimo año de la vida.

CRECIMIENTO DEL CRANEO.

El crecimiento inicial de la base del cráneo se debe a la proliferación de cartilago que es reemplazado -

por hueso principalmente en la sincondrosis.- El periostio también crece, pero como es una membrana limitante, determina el tamaño y los cambios de forma. A pesar de la rápida osificación de la bóveda del cráneo en las etapas finales de la vida fetal; los huesos del desmocráneo se encuentran separados uno de otro por las fontanelas al nacer el niño.

Los cambios que se producen durante los primeros tres meses de vida intrauterina son los más importantes.



CRECIMIENTO DE LA FARINGE.

La faringe se desarrolla primero de la pared lateral de tejido endodérmico y tejido mesenquimatoso subyacente.

Existen cuatro pares principales de arcos y surcos branquiales. Estos se diferencian formando diversas estructuras, los arcos mandibular e iideo forman el maxi

lar inferior, martillo, yunque, estribo, apófisis, etc.

Los extremos proximales del primero y segundo arcos branquiales proporcionan la articulación del maxilar inferior.

La articulación temporomandibular puede observarse en un embrión de 7 a 8 semanas, formándose posteriormente el cóndilo que se encuentra entre el extremo superior del cartilago de Meckel y el hueso malar en desarrollo.

Al final de la decimoprimer semana, las cavidades de la articulación están formadas.

La cubierta de tejido fibroso de las superficies articulares se encuentra presente en el momento del nacimiento.

Al crecer el embrión, los arcos y sacos branquiales se diferencian formando diversos órganos.

La cavidad timpánica del oído medio y la trompa de Eustaquio provienen del primer saco.

La amígdala palatina surge, en parte del segundo-saco.

El timo y paratiroides se originan en el tercer y cuarto sacos branquiales.

DESARROLLO POSNATAL FACIAL.

LIMITES DE LA CARA

El límite superior de la cara se encuentra en un punto que corresponde al punto de referencia ósea, el Nasión.

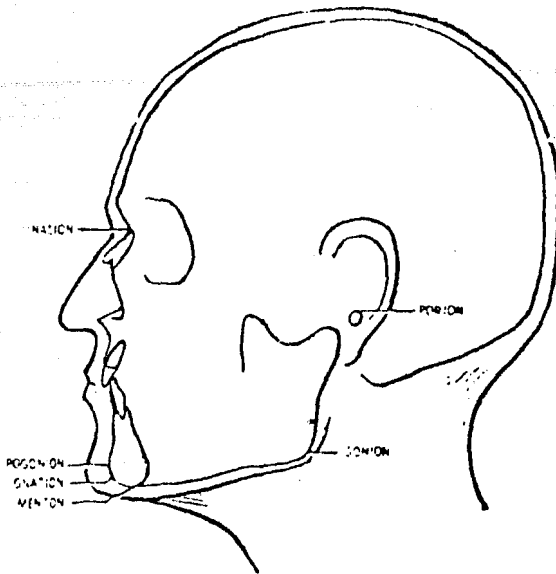
Este se encuentra en la unión de los huesos nasales y frontal.

El límite inferior corresponde a la punta de la barbilla denominándose Gnación o Mentón. El mentón está debajo y detrás del Gnación.

El pogonión es la punta más anterior de la prominencia ósea de la barbilla.

El límite posterior superior es un punto llamado Porión que en el cráneo se encuentra en la parte superior del canal auditivo.

Límite posterior inferior está en la región de la unión de la rama horizontal y la rama ascendente, se denomina Goniación de aquí deriva el "ángulo Gonial".

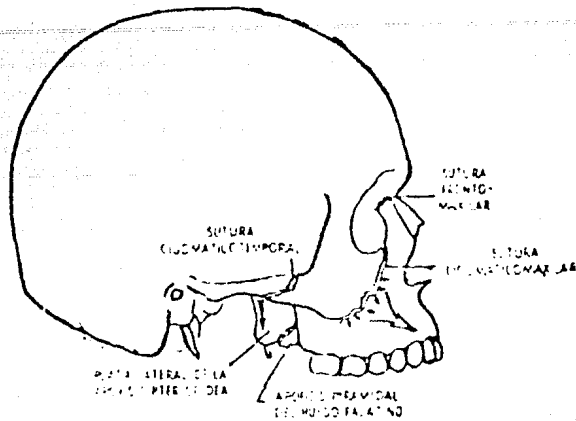


MAXILARES SUPERIORES Y PALATINOS.

El maxilar superior está formado por los maxilares en asociación con los huesos palatinos. Las adiciones superficiales a los huesos hacen que éstos aumenten de tamaño.

La resorción es importante, ya que mantiene la forma de los huesos y reduce el volumen de éstos cuando no se necesitan tejidos óseos.

En los maxilares superiores ciertas estructuras son localizaciones de crecimiento prolífico. En el perfil, el sesgo de las suturas frontomaxilares y cigomati-comaxilares indica que el crecimiento en estos lugares producirá un emplazamiento hacia adelante y hacia abajo a la totalidad del maxilar superior, el crecimiento ocurre en dirección perpendicular a las líneas de sutura.



Cuando el niño está en proceso de crecimiento la tuberosidad no hace contacto con la apófisis pterigoides - en cambio en la vida adulta si hacen contacto.

El proceso piramidal es una localización de gran absorción, para permitir la extensión del hueso palatino - de la porción orbital a la piramidal.

Después del primer año de vida la apófisis pterigoidea no está empleada hacia delante, en realidad crece - hacia abajo. Por lo tanto el crecimiento de la tuberosidad se refleja hacia adelante desde la apófisis pterigoidea - del esfenoides y el proceso piramidal del hueso palatino y se coloca en la posición hacia adelante del maxilar superior.

La apófisis alveolar es el lugar de constante crecimiento óseo, incluyendo adiciones y resorción y puede - considerarse la superficie infratemporal del maxilar superior como porción plegada de la apófisis alveolar hasta la

erupción del tercer molar.

La superficie bucal del paladar duro comprende dos huesos principales; los maxilares superiores emparejados, - incluyendo los premaxilares y los huesos palatinos emparejados.

En el paladar existen dos suturas principales;

- 1.- La sutura palatina media
- 2.- La sutura palatina transversa

La sutura palatina media, se cierra en etapa temprana.

El paladar no es exageradamente gruesos; por esto se deduce que mientras se está produciendo aposición ósea en la superficie nasal, está siendo absorbido en la superficie bucal o viceversa, al nacer la mayor dimensión facial es la horizontal.

En la vida posnatal, es la dimensión que menos aumenta, en la etapa de crecimiento rápido, la apófisis alveolar y ciertas suturas del maxilar superior, la resorción forma los senos maxilares.

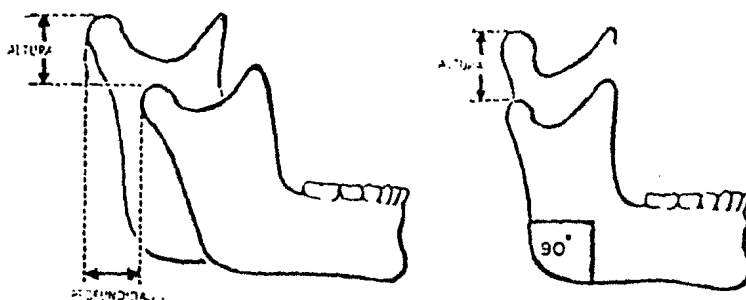
El hueso cigomático contribuye a la profundidad y dimensión horizontal de la cara.

CRECIMIENTO DE LA MANDIBULA.

John Hunter hizo una de las mejores investigaciones sobre crecimiento mandibular y observó que en niños - muy pequeños, la rama ascendente se eleva casi directamente de bajo del segundo molar primario, sin embargo cuando el niño se volvía adulto se había formado espacio para - tres molares más. La mandíbula se desarrolla originalmente a partir de tejido membranoso, después de formarse el hueso aparecen áreas aisladas de células cartilaginosas y cartilago. Estas áreas están en la cabeza del cóndilo y - está cubierto de tejido fibroso.

A más profundidad hacia el cuello del cóndilo, el cartilago se calcifica y puede ser reemplazado por hueso.

El crecimiento en la cabeza del cóndilo incrementa la altura de la cara, así como su profundidad.



FACTORES HEREDITARIOS Y FUNCION.

En situaciones normales, la cara no crecerá más allá de los límites de patrones genéticos preconcebidos.

Pero en ciertas enfermedades como la enfermedad ósea de Paget y Acromegalia, se exceden los límites normales. No se puede descartar totalmente la estimulación ósea por el uso, como factor de ayuda al crecimiento. Ratas experimentales que fueron sometidas a dietas de alimentos duros mostraron mayores áreas de unión muscular que sus hermanos sometidas a dietas de alimentos blandos.

CRECIMIENTO FACIAL COMO UNIDAD

Utilizando un punto de registro en la vecindad del hueso esfenoides, Broadbent mostró, con series radiográficas los siguientes movimientos de las fronteras craneales.

El nasión se mueve hacia adelante y hacia arriba, la espina nasal anterior se mueve hacia abajo y hacia adelante.

La barbilla emigra hacia abajo y hacia adelante, el gonión se mueve hacia abajo y hacia atrás.

La fisura pterigoide maxilar y la espina nasal posterior, en dirección recta hacia abajo.

El piso de la nariz o paladar duro se mueve hacia abajo.

Brodie con la ayuda de series radiográficas, dividió la cara en tres áreas:

1.- Area nasal

2.- Area dental y alveolar superior

3.- Area dental y mandibular inferior

En menos de la mitad de los casos estudiados, la espina nasal anterior emigraba hacia abajo con ritmo más rápido que la espina nasal posterior. Para vez emigraba la espina nasal posterior a un ritmo más rápido. La espina nasal posterior se mueve en dirección recta hacia abajo.

La espina nasal anterior se mueve hacia abajo y adelante.

Los bordes incisivos centrales superiores se mueven hacia adelante a un ritmo más rápido que la espina nasal anterior.

Hasta los 8 años la línea de la espina nasal anterior al borde incisivo se mueve hacia adelante.

Brodie también demostró que la barbilla se movía hacia adelante a un ritmo ligeramente mayor que los bordes incisivos de los centrales inferiores.

En etapas posteriores de crecimiento entre 7 y 17-años la extremidad posterior de la rama horizontal (región del gonión) puede descender a mayor ritmo que la barbilla, esto sucede en menos del 50%.

La mayoría de los casos mostraban el plano mandibular en descenso paralelo a sus etapas precedentes.

Al transformarse el niño en adolescente, los inci-

sivos asumen diversas inclinaciones con relación al plano-oclusal o al borde mandibular. Durante el crecimiento, el punto porción puede moverse hacia abajo y hacia atrás.

Los estudios de antropología, anatomía, ortodoncia y biometría han publicado muchas teorías del crecimiento facial, mencionaré cuatro de las teorías más aceptadas:

- 1.- Teoría Sutural (Sicher)
- 2.- Teoría de Matriz Funcional (Moss)
- 3.- Teoría Nasocapsular (King y Scott)
- 4.- Teoría de la Reubicación de la Zona o principio en "V" (Enlow)

TEORIA SUTURAL.- Sicher cree que no existe el crecimiento intersticial del hueso. Su concepto del crecimiento sutural está fundamentado por la experimentación en animales y seres humanos, los que mostraron que tanto los huesos largos como los planos, incluyendo tejido conjuntivo, cartilago. Fibras nerviosas y vasos son puntos de crecimiento.

Estos tejidos aumentan de tamaño y número, con lo cual se unen y causan el crecimiento de huesos adyacentes.

TEORIA DE LA MATRIZ FUNCIONAL.- Esta teoría es de Moss, el cual propone que la cavidad nasal o cavidad bucal, constituye un tubo hueco con cierta potencia que es requisito previo para su función normal y por consiguiente para el crecimiento del hueso. Es conocido que el hueso llamado alveolar depende por completo de la existencia de erupción dental; si no hay diente no hay hueso alveolar. Moss com—

pleta todos los huesos faciales como formándose, creciendo y siendo mantenidos dentro de sus respectivas matrices ó - medios de tejidos blandos.

TEORIA NASOCAPSULAR.- El crecimiento del tabique y del cartilago nasal ha sido atribuido a la altura facial.

Cefalométricamente, ésto se mide desde el nasión - arriba hasta el gnatión abajo. La cara puede ser dividida - en dos caras:

SUPERIOR.- Del nasión a la espina nasal

INFERIOR.- De la espina nasal anterior hasta el - gnatión.

El crecimiento del reborde alveolar de ambos maxilares compensa la dimensión vertical entre el maxilar superior e inferior por crecimiento del tabique nasal y del - cóndilo.

Según Scott y King este crecimiento vertical de la cara se produce hasta alrededor del séptimo año.

TEORIA DE LA REUBICACION DE LA ZONA.- En el tamaño y forma de todo hueso dentro del marco de la cara existe un factor genético determinante.

En un análisis morfogenético del crecimiento fa- - cial llevado gráficamente por Enlow, muestra que la cara - experimenta un progresivo agrandamiento posnatal, y sus diversas proporciones cambian notoriamente con los años. - Para mejor descripción la cara puede ser dividida en regiones:

Frontal, Orbitaria, Maxilar y Mandibular.

La frente crece en general por aposición en la superficie externa de las Glabelas y por reabsorción interna, ésto produce una migración frontal anterior.

La mitad central del techo de la órbita y la mayor parte del piso recibe nuevos depósitos de hueso en las superficies externas, las superficies laterales de las órbitas experimentan una reabsorción. Esto permite el movimiento lateral de las paredes orbitarias.

El maxilar superior crece progresivamente hacia abajo y ligeramente hacia adelante por depósito de hueso en las superficies posteriores del cuerpo de los maxilares superiores.

Las alteraciones en el ancho se producen por la erupción de los dientes y por el cambio de la dentición, de temporal a permanente.

Se ha demostrado que el maxilar inferior crece por aposición en el cuerpo así como reabsorción del borde anterior de la rama ascendente. El cóndilo crece en dirección cráneo posterior por un proceso de formación óseo endocondrinal. Al mismo tiempo, el borde posterior de la rama ascendente crece hacia atrás por progresivos agregados periósticos de hueso.

La apófisis pterigoides se mueve en una dirección superior pero algo hacia adelante en relación con el cuerpo de la mandíbula.

Exámenes histológicos muestran a lo largo - de las láminas corticales externas, un acúmulo de hueso perióstico compacto que da soporte a los arcos dentales. La prominencia del mentón se produce por reabsorción - del reborde alveolar, por encima de la protuberancia - mentoniana. En el punto mentoniano se produce cierto de pósito de hueso perióstico..

EFECTO DEL SISTEMA ENDOCRINO SOBRE EL CRECIMIENTO.

Tanner demostró que el sistema endócrino - gobierna en gran medida el crecimiento óseo incremental.

Los estrógenos administrados a varones y ni ños producen aumentos notorios en el crecimiento incre- mental óseo total.

Por otra razón, el brote de crecimiento pu- beral se ve asociado a menudo, en los dos sexos, a un - aumento del nivel de estrógeno excretado en la orina y parece estar directamente asociado a las tendencias de- crecimiento acelerado en el complejo cráneo-facial.

CAPITULO II

CLASIFICACION DE MORDIDAS EN NIÑOS Y ADULTOS

Al examinar, generalmente se puede hacer una clasificación si existe alguna duda sobre la clasificación, los modelos de estudio son de mucha ayuda.


Existen varios métodos que clasifican las maloclusiones; a continuación los presentaré uno por uno:

I.- SISTEMA DE ANGLE

	Primera Clase. Tipo 1
	Primera Clase, Tipo 2
A) Clase I (Neutroclusión)	Primera Clase, Tipo 3
	Tipo 1
B) Clase II (Distroclusión)	Tipo 2
	Subtipos
C) Clase III (Mesioclusión)	

CLASE I.- En una maloclusión de este tipo se observa una relación anteroposterior normal entre los maxilares y mandíbula y los molares están en su relación apropiada en los arcos individuales.

La cúspide mesiobucal del primer molar superior permanente, estará en relación mesiodistal correcta con el surco bucal o mesiobucal del primer molar inferior permanente.



Niloclusión Clase I, la relación molar es casi normal, sin embargo la maloclusión es patente.

Si hay alguna desviación del molar permanente, generalmente se hace más hacia bucal que hacia lingual.


Para volver a colocar el molar requerirá de movimientos de rotación y hacia atrás, antes de poder hacer una clasificación adecuada.

En las oclusiones normales, la cúspide mesiolingual del primer molar superior permanente deberá estar en la fosa central del primer molar mandibular permanente.

Los arcos dentales cierran en arco limpio a posición oclusal, esto implica ausencia de interferencias cúspideas o de articulación al realizar el movimiento de cerrar.

Cualquier desviación de la mandíbula al cerrar deberá ser registrada y tomada en consideración en la clasificación futura.

PRIMERA CLASE, TIPO 1.- Aquí se presentan incisivos apinados y rotados, con falta de lugar; para que los caninos permanentes y premolares se encuentren en posición adecuada.



A.- Caso de Primera Clase, Tipo 1 a la edad de 7 -- años. No hay lugar suficiente para el incisivo lateral superior derecho o el incisivo lateral inferior izquierdo. Las líneas media van en direcciones opuestas.

B.- Vista lateral, del mismo caso.

Las causas locales de esta afección parecen deberse a excesos de material dental para el tamaño de los huesos mandibulares o maxilares superiores; se considera a los factores hereditarios la causa inicial de estas afecciones.

Este tipo de casos se tratan con los siguientes tratamientos o combinación de ellos:

1) Puede expandir el arco dental lateralmente.

2) También el arco se puede expandir ante -
rior-posteriormente, para hacer soporte óseo igual a la -
cantidad de substancia dental.

3) Se puede decidir extraer algunas piezas -
para lograr que la cantidad de substancia dental sea -
igual a la de soporte óseo.

Las excepciones de este tipo que pueden co -
rregirse, o mejorarse son:

1) Apiñonamientos anteriores leves, pueden -
aliviarse recortando el lado mesial de los caninos pri -
marios.

2) Faltas leves de espacio para los prime -
ros premolares, pueden remediarse recortando el lado me -
sial del segundo molar primario.


3) El uso de hilos metálicos de separación -
a cada lado de un segundo premolar que encuentra lugar -
suficiente para erupcionar; a veces hace posible que -
brote en su posición correcta.

En los casos de Primera Clase, Tipo 1 son -
frecuentemente casos de extracciones en serie.

PRIMERA CLASE, TIPO 2.- Presentan relación mandibular -
adecuada. Los incisivos maxilares están inclinados y es -
paciados. La causa es generalmente la succión del pul -
gar.

Estos incisivos están en posición antiesté -
tica y son propensos a fracturas.


Estos casos se pueden tratar por Odontólogos generales y Odontopediatras.



A.- Caso de Primera Clase, tipo 2. Hay incisivos espaciados y hacia adelante - debido a succión -- del pulgar.


B.- Relación de -- borde y surco de piezas pos_{teriores}.

PRIMERA CLASE, TIPO 3.- Estos casos afectan a uno o varios incisivos maxilares trabados en sobremordida. El maxilar inferior es empujado hacia adelante por el paciente después de entrar los incisivos en contacto inicial para lograr cierre completo. Para corregir estos casos el método más sencillo son los ejercicios ordenados de espátula lingual, en casos en que se espera la cooperación total del paciente. Debe haber lugar para el movimiento labial o para que las piezas superiores e inferiores se muevan recíprocamente.



Caso de Primera Clase, Tipo 3.
Existe espacio suficiente para mover, el incisivo central superior derecho.

PRIMERA CLASE, TIPO 4.- En este tipo de mordida presentan mordida cruzada posterior. Muchas mordidas cruzadas que afectan a una ó dos piezas posteriores, en cada arco; pueden tratarse sin el ortodoncista, siempre que exista lugar para que la pieza ó piezas puedan moverse.



PRIMERA CLASE, TIPO 5.- Estos se parecen a los de Primera Clase, Tipo 1. la diferencia radica en la etiología local.

En este tipo se supone que en algún momento existió espacio para todas las piezas y la emigración de las piezas ha privado a otras del lugar que necesitan, a veces el nacimiento se produce más posteriormente.

Una etapa posterior puede mostrar los segundo premolares erupcionados hacia lingual.

Otra diferencia de los de Tipo 1, los casos de Tipo 5 aceptan con facilidad tratamientos preventivos.

CLASE II.- En este tipo de mordida, la cúspide mesiobucal del primer molar superior permanente es tará en relación con el intersticio entre el segundo premolar mandibular y el primer molar mandibular, o sea, el arco inferior ocluciona en distal al arco superior.



Angle sugirió tres subdivisiones:

- 1) TIPO 1.- Es la distoclusión en la que los incisivos superiores están típicamente en labioversión exagerada.



Maloclusión Clase II, Tipo 1

- 2) TIPO 2.- Es la distoclusión en la que los incisivos-centrales superiores son casi normales en su relación anteroposterior o presentan linguoversión ligera, en tanto que los incisivos laterales superiores se han inclinado labial y mesialmente.




Maloclusión Clase II, Tipo 2.

- 3) SUBTIPOS.- Son cuando las distoclusiones ocurren en un solo lado del arco dental.


CLASE III.- La cúspide mesiobucal del primer molar maxilar permanente estará en relación con el surco distobucal del primer molar mandibular permanente, ó con el intersticio bucal entre el primero y segundo molares mandibulares, o incluso, distal.

Esto quiere decir que la mandíbula oclusiona en mesial al maxilar superior.

Angle también reconoció una afección unilateral en esta clase, la denominó subdivisión de tercera clase, y es cuando los molares en un lado siguen el patrón de tercera clase y los molares del otro lado se encuentran normalmente en relación mesio-distal.



Maloclusión Clase III



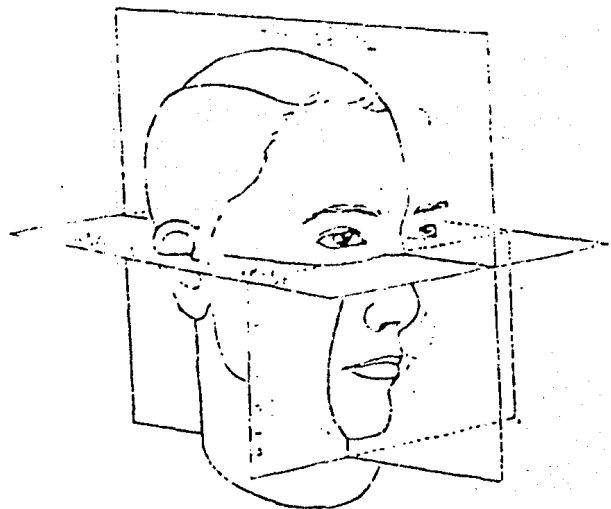
Hay otro sistema de clasificación de mordidas y es el Sistema de Simon; cuando se usa este sistema los arcos dentales están relacionados con tres planos antropológicos basados en puntos de referencia craneales. Los tres planos son:

a) Plano de Frankfurt

b) Plano orbital

c) Plano Mediosagital

Estos planos se utilizan frecuentemente en estudios cefalométricos.



Sistema de Simon para clasificar las maloclusiones. Las malposiciones con los 3 planos del espacio en la cara.

A) Relaciones Anteroposteriores (Plano Orbital).

Es cuando el arco dental, o parte de él, está colocado más anteriormente que lo normal con respecto al plano orbital, se dice que está en protracción. Cuando el arco ó parte de él se observa en situación posterior a lo normal con respecto al plano orbital se dice que está en retracción.

B) Relaciones Mediolaterales (Plano Mediosagital).

Es cuando el arco dental o parte de él está

colocado más cerca del plano medio sagital que en la posición normal, y se dice que está en contracción, cuando el arco, ó parte de él se encuentra más alejado del plano mediosagital que en la posición normal, y se le llama Distracción.

C) Relación Vertical (Plano de Frankfurt).

Cuando el arco dental o parte de él están más cerca del plano de Frankfurt que lo normal, se dice que está en atracción.

Cuando el arco dental o parte de él se encuentra más alejado de lo normal del plano de Frankfurt, se dice que está en abstracción.

De estos términos sólo tres se usan con frecuencia:

1.- Protracción

2.- Retracción

3.- Contracción

MORDIDA CRUZADA ANTERIOR EN LA DENTICION TEMPORAL Y PERMANENTE.

Este tipo de mordida en dentición temporal es indicio de un problema de crecimiento óseo y formación de una clase III.

La mordida cruzada anterior de uno ó más dientes permanentes debe ser tratada en la dentición mixta o tan pronto como se le descubra.

El tratamiento tardío conduce a complicaciones como la pérdida en la longitud de arco, al desplazarse los dientes adyacentes a la zona. En una oclusión traumática es común el denudamiento del tejido gingival y la formación de bolsas parodontales en vestibular del diente antagonista.

Una mordida cruzada anterior es causada por las siguientes condiciones:

1.- Un diente supernumerario situado en vestibular puede causar una torsioversión y también una desviación lingual de un incisivo, el cual puede erupcionar en relación de mordida cruzada o rotado.

2.- Un traumatismo de un diente anterior temporal puede causar un desplazamiento del reemplazo permanente y que éste erupcione en mordida cruzada. Si un diente temporal se retrasa en la exfoliación por tener la pulpa necrótica por trauma o por caries, actuará como cuerpo extraño y puede provocar la desviación de los dientes permanentes de la zona. Los dientes temporales desvitalizados no tienen reabsorción radicular normal y pueden causar serias complicaciones en la oclusión en desarrollo.

3.- Una deficiencia de la longitud de arco puede provocar la desviación hacia lingual de los dientes anteriores permanentes en su proceso de erupción.

Se observa más a menudo en la zona incisiva lateral superior.

La erupción prematura de caninos permanentes en deficiencia de longitud de arco, puede determinar que un incisivo lateral sea dirigido hacia lingual y que erupcione trabado.

En un tratamiento sin complicaciones, o sea menor se darán las siguientes condiciones:

1) Deberá haber espacio suficiente mesio-distal para mover el diente trabado hacia adelante a su posición correcta.

2) La porción apical del diente trabado deberá estar relativamente en la misma posición que tendría si el diente estuviera en oclusión normal.

3) El paciente deberá presentar una oclusión normal en zonas molar y canina.

MORDIDA CRUZADA POSTERIOR EN LA DENTICION TEMPORAL Y MIXTA.

No es rara una mordida cruzada en la dentición temporal que involucre el segundo molar ó aún todos los dientes por delante de él. La etiología es obscura.

Hay 3 tipos generales de mordida cruzada:

1) Esquelética,

2) Dental

3) Funcional.

La irregularidad en la oclusión de un niño

puede ocurrir como una combinación de las 3 clasificaciones de mordida cruzada. La mordida cruzada en dentición temporal es uno de los tipos de maloclusión que no suele corregirse con el ulterior desarrollo de la dentadura.

La interferencia oclusal y el consiguiente desplazamiento a una relación de mordida cruzada puede generar un verdadero defecto esquelético si no se trata.

También si no se trata una mordida cruzada en la zona del segundo molar temporal antes de la erupción del primer molar permanente, el primero y hasta el segundo molar permanente podrán erupcionar en esa relación indeseable.

MORDIDA CRUZADA ESQUELETICA.

Es el resultado de una discrepancia en la estructura de los maxilares. Se puede notar una discrepancia en el ancho de los arcos. Suele asociarse a la mordida cruzada vestibular un arco superior estrecho o un arco inferior ancho.

La expansión del arco superior en este tipo de mordida sólo produciría una mayor inclinación lingual de las raíces y un volcamiento vestibular de las coronas de los dientes superiores.

MORDIDA CRUZADA DENTAL.

Es el resultado de un patrón fallido de erupción; pueden no existir irregularidades en el hueso basal. Una vez erupcionados los dientes, la oclu-

sión los traba en esa posición y los lleva a una relación de mordida cruzada.

Una posición baja de la lengua puede crear fuerzas desiguales en la región de los dientes posteriores superiores y puede conducir a que asuman una relación de mordida cruzada con los dientes inferiores. En los respiradores bucales, la lengua puede adoptar una posición en el piso de la boca que genere un desequilibrio muscular y formación de una mordida cruzada-vestibular.

MORDIDA CRUZADA FUNCIONAL.

Es el resultado de un desplazamiento de la mandíbula a una posición anormal, a menudo más cómoda. Una mordida cruzada funcional puede ser determinada por observación de la relación de los arcos en posición de reposo.

Si no hay evidencias de una discrepancia en la línea media superior e inferior cuando la mandíbula está en reposo, pero la hay hacia el lado de la mordida cruzada cuando se llevan los dientes a oclusión, entonces la maloclusión es funcional.

Si existe una discrepancia en la línea media que se mantenga constante tanto en la posición de descanso como en la de oclusión es indicio de una deformación esquelética y requerirá tratamiento ortodóntico mayor.

Algunas mordidas cruzadas funcionales pueden ser corregidas por reducción de la interferencia - cuspeada, si la interferencia es responsable del desplazamiento a la relación de mordida cruzada en zona - cuspeada.

Con mayor frecuencia es más rápido y fácil corregir la mordida cruzada con un aparato.

CAPITULO III

CRONOLOGIA DE LA ERUPCION DENTAL

Las piezas, por sí mismas, contribuyen mucho a la forma de la cara.

ORDEN DE ERUPCION:

Primero los incisivos centrales, seguidos en ese orden, por los incisivos laterales, primeros molares, caninos y segundos molares. Generalmente las piezas mandibulares preceden a las maxilares.

Se considera generalmente el siguiente momento de erupción:

Entre los 6 y 7 meses erupcionan los centrales primarios maxilares.

7 y 8 meses para los laterales primarios mandibulares.

8 y 9 meses para los laterales primarios maxilares.

Al año, aproximadamente los primeros molares.

A los 16 meses aproximadamente aparecen los caninos primarios.

Se considera que los segundos molares primarios hacen erupción a los 2 años.

No es raro el caso de niños que nacen con alguna pieza ya erupcionada.

La primera pieza permanente en hacer erupción generalmente es el primer molar permanente, a los 6 años aproximadamente, a veces el incisivo central permanente puede aparecer al mismo tiempo o incluso antes. Los incisivos laterales mandibulares pueden hacer erupción antes que todas las demás piezas maxilares permanentes.

Entre los 6 y 7 años, hace erupción el primer molar maxilar, seguido del incisivo central maxilar, entre los 7 y 8 años.

Los incisivos laterales maxilares permanentes hacen erupción entre los 8 y 9 años.

El canino mandibular hace erupción entre los 9 y 11 años, seguido del primer premolar, el segundo premolar y el segundo molar.

En el arco maxilar se presenta una diferencia en el orden de erupción.

El primer premolar maxilar erupciona entre los 10 y 11 años, antes que el canino maxilar que erupciona entre los 11 y 12 años. Después aparece el segundo premolar maxilar, ya sea al mismo tiempo que el canino ó después de él.

El segundo molar o el molar de los 12 años que aparece a esta edad.

A) CRONOLOGIA DE LA DENTICION HUMANA

P I E Z A	FORMACION DE TEJIDO DURO	CANTIDAD DE ESMALTE FORMADO AL NACIMIENTO	ESMALTE COMPLETADO	ERUPCION	RAIZ COMPLETA
DENTICION PRIMARIA. MAXILAR					
INCISIVO CENTRAL	4 MESES EN EL UTERO	CINCO SEXTOS	11/2 MESES	7 1/2 MESES	11/2 MESES
INCISIVO LATERAL	4 1/2 MESES EN EL UTERO	DOS TERCIOS	21/2 MESES	9 MESES	2 AÑOS
CANINO	5 MESES EN EL UTERO	UN TERCIO	9 MESES	18 MESES	31/4 MESES
PRIMER MOLAR	5 MESES EN EL UTERO	CUSPIDES UNIDAS	6 MESES	14 MESES	21/2 AÑOS
SEGUNDO MOLAR	6 MESES EN EL UTERO	PUNTAS DE LAS CUSPIDES AISLADAS	11 MESES	24 MESES	3 AÑOS
MANDIBULAR. -					
INCISIVO CENTRAL	4 1/2 MESES EN EL UTERO	TRES QUINTOS	21/2 MESES	6 MESES	11/2 AÑOS
INCISIVO LATERAL	4 1/2 MESES EN EL UTERO	TRES QUINTOS	3 MESES	7 MESES	11/2 AÑOS
CANINO	5 MESES EN EL UTERO	UN TERCIO	9 MESES	16 MESES	31/4 AÑOS
PRIMER MOLAR	5 MESES EN EL UTERO	CUSPIDES UNIDAS	5 1/2 MESES	12 MESES	21/4 AÑOS
SEGUNDO MOLAR	6 MESES EN EL UTERO	PUNTAS DE CUSPIDES AISLADAS.	10 MESES	20 MESES	3 AÑOS

CRONOLOGIA DE LA DENTICION HUMANA

	FORMACION DE TEJIDO DURO	CANTIDAD DE ESMALTE FORMADO AL NACIMIENTO	ESMALTE COMPLETADO	ERUPCION	RAIZ COMPLETA
DENTICION PERMANENTE					
MAXILAR.- INCISIVO CENTRAL	3-4 MESES	4-5 AÑOS	7-8 AÑOS	10 AÑOS
INCISIVO LATERAL	10-12 MESES	4-5 AÑOS	8-9 AÑOS	11 AÑOS
CANINO	4-5 MESES	6-7 AÑOS	11-12 AÑOS	13-15 AÑOS
PRIMER PREMOLAR	11/2-13/4 AÑOS	5-6 AÑOS	10-12 AÑOS	12-13 AÑOS
SEGUNDO PREMOLAR	21/4-21/2 AÑOS	6-7 AÑOS	10-12 AÑOS	12-14 AÑOS
PRIMER MOLAR	AL NACER	A VECES HUELLAS	21/2-3 AÑOS	6-7 AÑOS	9-10 AÑOS
SEGUNDO MOLAR	21/2-3 AÑOS	7-8 AÑOS	12-13 AÑOS	14-16 AÑOS
MANDIBULAR.- INCISIVO CENTRAL	3-4 MESES	4-5 AÑOS	6-7 AÑOS	9 AÑOS
INCISIVO LATERAL	3-4 MESES	4-5 AÑOS	7-8 AÑOS	10 AÑOS
CANINO	4-5 MESES	6-7 AÑOS	9-10 AÑOS	12-14 AÑOS
PRIMER PREMOLAR	13/4-2 AÑOS	5-6 AÑOS	10-12 AÑOS	12-13 AÑOS
SEGUNDO PREMOLAR	21/4-21/2 AÑOS	6-7 AÑOS	11-12 AÑOS	13-14 AÑOS
PRIMER MOLAR	AL NACER	A VECES HUELLAS	21/2-3 AÑOS	6-7 AÑOS	9-10 AÑOS
SEGUNDO MOLAR	21/2-3 AÑOS	7-8 AÑOS	11-13 AÑOS	14-15 AÑOS

EDADES EN LAS QUE EL 50% DE LAS
PIEZAS ESPECIFICADAS SE PIERDEN

EDAD (AÑOS)	M A X I L A R	M A N D I B U L A R
SEIS AÑOS		INCISIVOS CENTRALES
SIETE AÑOS	INCISIVOS CENTRALES	INCISIVOS LATERALES
OCHO AÑOS	INCISIVOS LATERALES	
NUEVE AÑOS	PRIMEROS MOLARES	PRIMEROS MOLARES
DIEZ AÑOS		CANINOS,
ONCE AÑOS	CANINOS,	SEGUNDOS MOLARES
	SEGUNDOS MOLARES	

EDADES EN QUE EL 50% DE LAS PIEZAS
PERMANENTES ESPECIFICADAS HACEN ERUPCION

EDAD (AÑOS)	MUJERES		HOMBRES	
	MAXILAR	MANDIBULAR	MAXILAR	MANDIBULAR
6	PRIMEROS MOLARES	INCISIVOS CENTRALES Y PRIMEROS MOLARES	PRIMEROS MOLARES	INCISIVOS CENTRALES Y PRIMEROS MOLARES.
7	INCISIVOS CENTRALES	INCISIVOS LATERALES	INCISIVOS CENTRALES	
8	INCISIVOS LATERALES		INCISIVOS LATERALES	INCISIVOS LATERALES.
9				
10	PRIMEROS PREMOLARES	CANINOS, PRIMEROS PREMOLARES, SEGUNDOS PREMOLARES	PRIMEROS PREMOLARES, SEGUNDOS PREMOLARES	CANINOS
11	CANINOS, SEGUNDOS PREMOLARES Y SEGUNDOS MOLARES	SEGUNDOS MOLARES	CANINOS Y SEGUNDOS MOLARES	PRIMEROS PREMOLARES, SEGUNDOS PREMOLARES Y SEGUNDOS MOLARES

B) EXTRACCION EN DENTICION MIXTA.

Dewel abogó porque el proceso conocido por ese nombre significará la extracción ordenada de dientes temporales y permanentes elegidos en una secuencia predeterminada.

Su uso está indicado sólo en los arcos dentales que son estructuralmente inadecuados para los dientes en formación y cuando hay poco o ninguna esperanza de alcanzar tamaño y proporción normales.

La extracción seriada está indicada en la maloclusión grave de Clase I en la dentición mixta, donde exista espacio insuficiente en el arco para la cantidad de material dentario.

Dewel está de acuerdo en que a menudo el crecimiento es impredecible, nadie puede estar seguro de que será desfavorable para el desarrollo de la oclusión.

Muchos niños con una longitud inadecuada del arco, experimentaron un crecimiento espectacular cuando menos se lo esperaba. Esos niños han sido tratados muchas veces por el Ortodoncista con todo éxito y sin sacrificar cuatro dientes permanentes.

Muchos odontólogos, con poco criterio realista, creyeron que la extracción seriada resolverá todos los problemas de oclusión de la Clase I. A menudo se desilusionaron al darse cuenta que la extracción seriada por sí; rara vez crea una relación oclusal aceptable y que se producirán ciertas reacciones adversas-

si el procedimiento no es seguido por un tratamiento - ortodóntico adecuado.

C) ANALISIS DE LA LONGITUD DE ARCO.

ANALISIS DE NANCE.- Nance concluyó, como resultado de sus estudios, que la longitud de arco dental de la cara mesial de un primer molar permanente inferior hasta la del lado opuesto siempre se acorta durante la transición del período de la dentición mixta-al de la permanente.

La única vez que puede aumentar la longitud del arco, aún durante el tratamiento ortodóntico, es cuando los incisivos muestran una inclinación lingual anormal o cuando los primeros molares permanentes se han desplazado hacia mesial por la extracción prematura de los segundos molares temporales.

Moorrees mostró que la pérdida de espacio en el maxilar inferior es de 3.9 mm. en varones y 4.8 mm. en niñas durante el cambio de dentición.

Para un análisis de la longitud de arco en la dentición mixta, similar al aconsejado por Nance hacen falta los siguientes materiales:

- Un compás de extremos aguzados
- Radiografías periapicales
- Regla milimetrada
- Un trozo de alambre de bronce de 0.725 mm.

- Modelos de estudio

- Una tarjeta donde anotar las mediciones

10. Se mide el ancho de los 4 incisivos permanentes inferiores erupcionados. Hay que determinar el ancho real antes que el espacio que ocupan los incisivos en el arco.

Se registran las mediciones individuales.

Si uno de los premolares estuviera rotado, podrá utilizarse la medición del diente correspondiente del lado opuesto de la boca. Esto dará un indicio del espacio que se necesita para acomodar todos los dientes permanentes anteriores al primer molar.

Lo siguiente es determinar la cantidad de espacio disponible para los dientes permanentes y esto se puede lograr como sigue:

Se toma el alambre de 0.725 mm. de ligadura de bronce y se le adapta al arco dental, sobre las caras oclusales, desde la cara mesial del primer molar permanente de un lado hasta la del lado opuesto.

El alambre pasará sobre las cúspides vestibulares de los dientes posteriores y los bordes incisales de los anteriores.

A esta medida se restan 3.4 mm. que es la proporción que se espera que se acortan los arcos por el desplazamiento mesial de los primeros molares permanentes.

Por comparación de estas medidas, el Odon-
tólogo puede predecir con bastante exactitud la sufi-
ciencia o insuficiencia del arco de circunferencia.

Otros prefieren utilizar una regla milime-
trada flexible para establecer la longitud del arco -
disponible.

Se le adapta el arco como se hizo con el -
alambre y se lee directamente en milímetros.

D) ANALISIS DE MOYERS DE LA DENTICION MIXTA.

Este análisis está basado en que hay una -
correlación de tamaño de los dientes y que uno puede -
medir un diente o un grupo de dientes y predecir con-
exactitud la medida de los demás dientes de la misma -
boca.

Los incisivos inferiores, como erupcionan-
temprano en la dentición mixta y pueden ser medidos -
con exactitud, han sido los elegidos para predecir el-
tamaño de los superiores y también de los dientes pos-
teriores inferiores.

Moyers sugirió el procedimiento siguiente-
para determinar el espacio disponible para los dientes
en el arco inferior.:

1o. Se mide el mayor diámetro mesiodistal-
de cada uno de los cuatro incisivos inferiores con ayu-
da de un calibre de Boley y registrar la cifra.

2o. Determinar la cantidad de espacio que se necesita para el alineamiento de los incisivos. Esto se puede lograr así:

a) Ponga el calibre de Boley en un valor igual a la suma de los anchos del incisivo central y el lateral izquierdo.

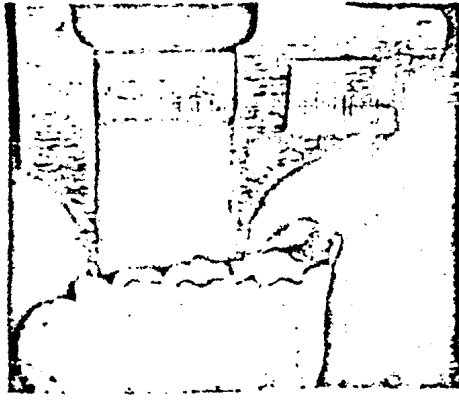
b) Ponga una punta del calibre en la línea media, entre los centrales y vea donde toca la otra punta la línea del arco dental sobre el lado izquierdo. Como lo muestra la figura a continuación.



c) Marque sobre el diente o el modelo el punto preciso donde tocó la punta distal del calibre de Boley.

Esto representa el punto en que quedará la cara distal del incisivo lateral cuando esté correctamente alineado. Repita el procedimiento para el lado opuesto del arco.

3o. Determine la cantidad de espacio disponible para el canino permanente y los premolares después de alineados los incisivos. Esto se mide desde el punto marcado en la línea del arco hasta la cara mesial del primer molar permanente.



Esta distancia es el espacio disponible para los premolares y el canino permanentes, así como para la adaptación del primer molar permanente.

4o. Para predecir los anchos combinados de canino y premolares inferiores ayúdese con la tabla de probabilidades.

Ubique el tope de la tabla inferior el valor al tope de una columna que más se aproxime a la de los anchos de los cuatro incisivos inferiores. Justo debajo de la cifra recién ubicada está indicada la gama de valores para todos los tamaños de premolares y caninos que se dan con incisivos del tamaño señalado.

TABLA DE PROBABILIDADES DE MOYERS

Tabla de Probabilidades para predecir la suma de los anchos de 345
a partir de 21/22

21/12	19.5	20	20.5	21	21.5	22	22.5	23	23.5	24	24.5	25
95%	21.6	21.8	22.1	22.4	22.7	22.9	23.2	23.5	23.8	24	24.3	24.6
85%	21	21.3	21.5	21.8	22.1	22.4	22.6	22.9	23.2	23.5	23.7	24
75%	20.6	20.9	21.2	21.5	21.8	22	22.3	22.6	22.9	23.1	23.4	23.7
65%	20.4	20.6	20.9	21.2	21.5	21.8	22	22.3	22.6	22.8	23.1	23.4
50%	20	20.3	20.6	20.8	21.1	21.4	21.7	21.9	22.2	22.5	22.6	23
35%	19.6	19.9	20.2	20.5	20.8	21	21.3	21.6	21.9	22.1	22.4	22.7
25%	19.4	19.7	19.9	20.2	20.5	20.8	21	21.3	21.6	21.9	22.1	22.4
15%	19	19.3	19.6	19.9	20.2	20.4	20.7	21	21.3	21.5	21.8	22.1
5%	18.5	18.8	19	19.3	19.6	19.9	20.1	20.4	20.7	21	21.2	21.5

Tablas de probabilidades para calcular el tamaño de caninos y premolares no erupcionados. La tabla superior es del arco superior. Mide y obtenga la suma de los anchos de los incisivos permanentes - inferiores y halle ese valor en la columna horizontal superior. Lea hacia abajo en esa columna, -- obtenga el valor de los anchos esperados para caninos y premolares en el nivel de probabilidad que desee emplear. En general, se emplea el 75%. Los incisivos inferiores permiten predecir para el arco superior e inferior.

Tabla de probabilidades para predecir la suma de los anchos de 345 a partir de
21/12

21/12	19.5	20	20.5	21	21.5	22	22.5	23	23.5	24	24.5	25
95%	21.1	21.4	21.7	22	22.3	22.6	22.9	23.2	23.5	23.8	24.1	24.4
85%	20.5	20.8	21.1	21.4	21.7	22	22.3	22.6	22.9	23.2	23.5	23.8
75%	20.1	20.4	20.7	21	21.3	21.6	21.9	22.2	22.5	22.8	23.1	23.4
65%	19.8	20.1	20.4	20.7	21	21.3	21.6	21.9	22.2	22.5	22.8	23.1
50%	19.4	19.7	20	20.3	20.6	20.9	21.2	21.5	21.8	22.1	22.4	22.7
35%	19	19.3	19.6	19.9	20.2	20.5	20.8	21.1	21.4	21.7	22	22.3
25%	18.7	19	19.3	19.6	19.9	20.2	20.5	20.8	21.1	21.4	21.7	22
15%	18.4	18.7	19	19.3	19.6	19.8	20.1	20.4	20.7	21	21.3	21.6
5%	17.7	18	18.3	18.6	18.9	19.2	19.5	19.8	20.1	20.4	20.7	21

Por lo general, se utiliza la cifra al nivel del 75%; se ha visto que desde el punto de vista clínico es más práctico.

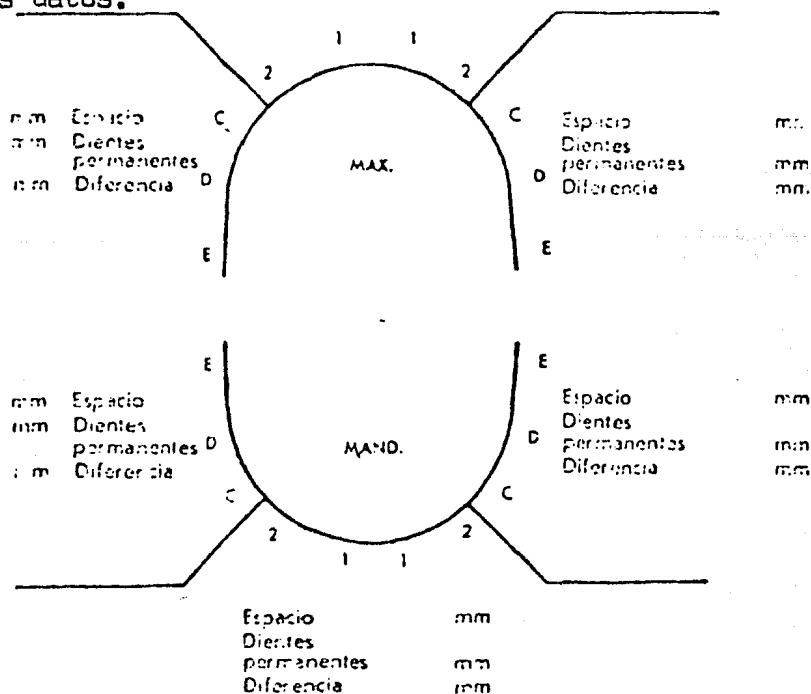
5o. Por último se computará la cantidad de espacio remanente en el arco para la adaptación del primer molar permanente.

Se resta la cifra del tamaño estimado de canino y premolares del espacio medido. De este valor se resta la cantidad que se espera que se desplace mesialmente el primer molar permanente.

Se ha de suponer que el primer molar permanente se desplazará hacia mesial por lo menos 17 mm.

Después de anotar todos los valores es posible establecer bien la situación en cuanto a espacio en ambas arcadas.

El esquema siguiente es útil para anotar los datos.



Disminución aproximada de la longitud del arco por la ubicación anterior de los primeros molares permanentes y cambios de forma del arco: 3,4 mm

CAPITULO IV

PREPARACION DE CAVIDADES EN DIENTES PRIMARIOS

Como la operatoria dental abarca generalmente la mayoría de los procedimientos del tratamiento dental en los niños, el odontólogo debe comprender los principios básicos de la preparación de cavidades en los dientes primarios. También debe observar que algunos de los principios recomendados para la preparación de cavidades en los dientes primarios pueden aplicarse en los dientes permanentes jóvenes.

DIFERENCIAS HISTOLOGICAS Y MORFOLOGICAS ENTRE LOS DIENTES PRIMARIOS Y LOS PERMANENTES EN RELACION CON LA PREPARACION DE CAVIDADES

Pulpa

1. La proporción de pulpa coronaria es mayor en los dientes primarios que en los dientes permanentes. Debido al tamaño relativamente mayor de la pulpa temporal, los cuernos pulpares son más largos y están más cerca a la unión dentino-amélica.
2. Como la forma de la pulpa de los dientes primarios se asemeja a la de sus respectivas coronas, generalmente se encuentra un cuerno pulpar debajo de cada cúspide. Cuando el clínico prepara una cavidad en la superficie oclusal de un molar primario debe limitar su forma y no extenderla más allá de las fosas y fisuras, disminuyendo en

esa forma la posibilidad de una exposición pulpar mecánica.

3. Los cuernos mesiales de la pulpa de dientes primarios son de mayor tamaño que los cuernos distales, por lo tanto, los primeros se encuentran más cerca a la superficie del diente. Esto se nota especialmente en el primer molar primario inferior, en donde la exposición pulpar de dicho cuerno podría ocurrir si el operador no tiene en cuenta la relación pulpa-corona.

Esmalte y dentina

1. Aunque el esmalte de los dientes permanentes tiene el doble del espesor de los dientes primarios, no existen diferencias apreciables en el contenido mineral. El menor espesor de esmalte en los dientes primarios permite preparar las cavidades en menor tiempo.
2. La preparación de las cavidades en los dientes primarios son relativamente superficiales y únicamente requieren una extensión de medio milímetro dentro de la dentina.
3. En los dientes primarios, los prismas del esmalte del tercio gingival se extienden oclusal o incisalmente desde la unión dentino-amélica. Por lo tanto, no es necesario un biselado en el piso gingival en las cavidades compuestas.

Corona

x

1. Las superficies bucales y linguales de los molares primarios convergen a medida que se acercan a la superficie oclusal, lo cual proporciona una superficie oclusal estrecha y una base relativamente amplia.

Durante la preparación de una cavidad para amalgama en superficie proximal, las paredes bucal y lingual de la misma deben ser paralelas al contorno externo del diente. Esta forma en la superficie proximal de la cavidad permite que los bordes de la restauración terminada queden en áreas de fácil limpieza.

2. Los puntos de contacto entre los molares primarios son relativamente amplios y aplanados.
3. Las fosas y fisuras oclusales de los dientes primarios no son tan profundas ni tan extensas como las de los dientes permanentes.
4. Hay un estrechamiento cervical.
5. Los dientes primarios exhiben abultamientos característicos bucales y linguales.

CONSIDERACIONES MORFOLOGICAS EN LA PREPARACION DE CAVIDADES EN DIENTES PRIMARIOS

MOLARES PRIMARIOS

Segundo molar primario superior

La preparación de cavidades (MO, O, DO, OL y L - para el tubérculo de Carabelli) en el segundo molar primario superior debe considerarse en forma similar a la del primer molar permanente superior. El reborde transversal en la superficie oclusal es relativamente mayor. El contorno de la cola de milano oclusal en una cavidad de Clase II debe llegar solamente hasta el reborde transversal. Este se atraviesa únicamente cuando está socavado por caries.

Primer molar primario superior

La preparación de cavidades en el primer molar superior (MO, O, B y DO) se puede considerar en forma similar a la utilizada para los primeros molares permanentes inferiores, excepto en el caso de una fisura bucal exageradamente profunda. En este caso, la preparación de la cavidad puede ser independiente y su forma debe ser elíptica y paralela a la fisura.

Primer molar primario inferior

La anatomía del primer molar primario inferior hace que la preparación de cavidades en este diente sea difícil. La más utilizada es la DO. La medida buco lingual de la corona de este molar a nivel del tercio-gingival es considerablemente mayor en mesial que en -

distal. Tomando en cuenta esto, el contorno de la cavidad DO debe hacerse cuidadosamente, porque las paredes marginales pueden quedar muy delgadas y/o el istmo muy estrecho. Existe un reborde transversal en la superficie oclusal del primer molar inferior, el cual se debe considerar en la misma forma que el puente transversal del molar superior. Por debajo de las cúspides mesio**bu**cal y mesio**ling**ual se encuentran relativamente cerca - nas las extensiones de los cuernos pulpares respecti - vos. Si durante la preparación de una cavidad se cruza el reborde transversal, se aumenta la irritación pul - par y los riesgos de una exposición mecánica son mayo - res, a la vez que se debilita el diente.

Si se presenta caries en ambas fosas oclusales - es preferible hacer restauraciones individuales, espe - cialmente en dientes con un reborde transversal defini - do y pronunciado. Si existe caries en las superficies - mesial y distal se debe colocar una corona de acero - inoxidable más bien que una preparación MOD o dos pre - paraciones Clase II independientes.

Preparaciones MOD

Cuando existen lesiones proximales tanto en la - superficie distal de cualquier molar primario, se debe colocar una corona de acero inoxidable. Estas y sus in - dicaciones se discutirán en un capítulo posterior.

INCISIVOS Y CANINOS PRIMARIOS

Amalgama o preparaciones para resinas compuestas

1. Cuando existen lesiones proximales de un tamaño - moderado en los incisivos o en los caninos primarios, -

debe modificarse la preparación típica de la clase III con el fin de proveer una mayor retención para la amalgama de plata o para la resina compuesta. Se puede obtener un mayor volumen del material de obturación mediante la preparación de una cola de milano lingual en los dientes superiores y una cola de milano labial o bucal en los inferiores. Esta modificación se puede clasificar en la categoría de "forma de conveniencia".

2. La cola de milano no se debe extender incisalmente más allá del tercio medio de la corona y debe estar limitada al tercio medio y cervical con el fin de disminuir la posibilidad de una exposición pulpar.

3. La porción proximal de la cavidad se debe preparar con fresas de fisura. Se debe omitir la retención incisal adicional en las cavidades de dientes primarios anteriores, con el fin de no socavar exageradamente el ángulo incisal.

4. La pared axial debe ser convexa con el fin de hacerla paralela al contorno externo del diente.

RESTAURACION CON BANDAS

1. Cuando existen lesiones proximales o áreas extensas de descalcificación localizadas en el tercio gingival de los dientes primarios anteriores, tanto superiores como inferiores, es preferible restaurarlos con resinas compuestas. Cuando éstas no se pueden colocar en forma apropiada, debe considerarse la restauración con bandas. Primero se adaptan al diente, se remueve ensiguada la lesión de caries y se coloca a continuación una base de óxido de zinc y eugenol. La banda debe cubrir por completo la lesión. Cuando se utiliza en los-

dientes superiores, se aconseja ajustar la parte incisal de la banda de tal manera que también quede adaptada a la gingival.

Se debe tener cuidado de dejar como mínimo un milímetro de la banda en la superficie labial. El margen gingival de la banda se debe extender por debajo del margen gingival libre. Se cementa la banda a continuación. Esto es lo que se denomina "restauración a base de banda", o restauración a "corona media anterior". Es útil en la restauración de caninos temporales, especialmente cuando la oclusión dificulta la colocación de una corona de acero inoxidable.

2. Cuando la lesión proximal se extiende hasta el ángulo incisal, se debe restaurar el diente con una corona de policarbonato o con una de acero inoxidable.

PREPARACION DE UNA CAVIDAD CLASE II

Los principios básicos en la preparación de cavidades en los dientes primarios NO CAMBIAN A PESAR de las modificaciones que puedan requerirse. Los principios enumerados a continuación son fundamentales en toda técnica operatoria que utilice amalgama de plata para restaurar dientes primarios cariados.

1. Protección de las estructuras de soporte y del tejido pulpar.
2. Remoción del esmalte desmineralizado (cariado) y de la dentina infectada.

3. Extensión de los márgenes de la cavidad hasta - aquellas áreas que pueden considerarse como no - susceptibles o de auto-limpieza.
4. Preparación de la cavidad de tal manera que las - estructuras sanas y la restauración de amalgama - resistan la fuerza y el "stress" masticatorio.

Los procedimientos operatorios deben modificarse clínicamente, según la extensión de la lesión, las limitaciones de la amalgama de plata y el esfuerzo al - que se someterá el material restaurador.

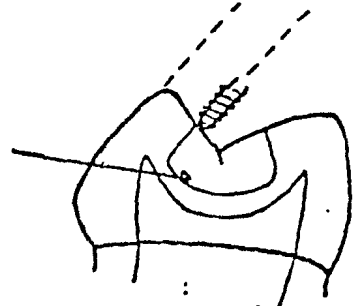
Contorno de la Cavidad

1. La porción oclusal de la cavidad debe incluir no solamente la estructura cariada del diente, sino también los defectos y las fisuras oclusales profundas - que están en contacto con áreas vecinas al margen de - la restauración. La forma de la cavidad debe ser ligeramente redondeada, de tal manera que la amalgama pueda condensarse adecuadamente.

FIGURA No. 1

Observe el piso y los ángulos pulpaes ligeramente redondeados

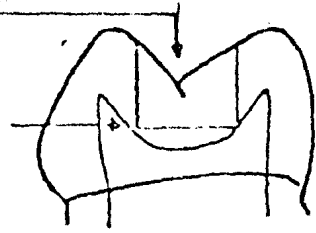
Observe el paralelismo con la superficie externa



Oclusal. La fresa se coloca paralela a la superficie externa del diente y se rota alrededor de su eje de manera que el piso pulpar quede redondeado.

FIGURA No. 2 Profundidad y anchura iguales a la Figura No. 1

Proximidad pulpar




Moviendo la fresa paralelamente al eje más largo del diente, se producirá una preparación cavitaria que llegará a la pulpa y podrá remover muchos de los planos inclinados cuspidos.

2. La cavidad en proximal debe ser piramidal con las paredes lingual y bucal paralelas al contorno externo del diente. Modificada de esa manera, la forma de la cavidad proximal debe: (1) Extenderse hasta los bordes de la restauración hasta zonas de fácil limpieza. (2) ofrecer una mayor resistencia a los esfuerzos oclusales. La pared gingival de la cavidad proximal debe quedar justamente por debajo del margen libre de la encía.

FIGURA No. 3A

Extensión adecuada y volumen apropiado

TODOS LOS ANGULOS SON REDONDOS!



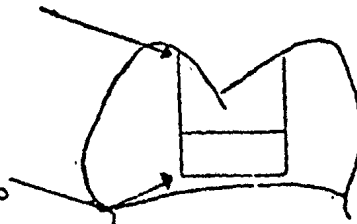
Forma de la cavidad proximal. Las extensiones proximales siguen la forma de la superficie externa del diente.

FIGURA No. 3B

Profundidad igual a la de la Figura No. 3A

Sobreextensión

Extensión adecuada y volumen apropiado



Si las paredes de la preparación proximal son paralelas al eje mayor del diente de la restauración, la porción oclusal quedará sobre extendida y las paredes debilitadas.

Resistencia y retención

La resistencia y la retención son los factores más importantes en la preparación de cavidades en un diente primario cariado. La resistencia protege la restauración para que no se fracture a causa de las fuerzas de masticación. La retención previene el desplazamiento del material de restauración causado por fuerzas de diversa índole. Para facilitar la discusión, los aspectos relacionados con la retención y la resistencia deben ser tratados en forma conjunta como principio mecánico y no considerados como entidades independientes. En realidad, la retención se obtiene simultáneamente con la resistencia.

Porción oclusal

1. La cola de milano oclusal de retención contra las fuerzas rotatorias oclusales. La cola de milano no debe ser más amplia que el istmo oclusal para evitar el desplazamiento de la restauración de amalgamas.
2. El istmo debe ser lo más ancho posible (generalmente la mitad de la distancia intercuspídea, pero hay que cuidarse de no extenderlo más allá de la cola de milano, o de la preparación de la caja proximal. La preparación de un istmo amplio permite insertar mayor cantidad de material restaurador sin necesidad de conseguir el fortalecimiento mediante aumento en la profundidad de la cavidad. La forma del istmo es definitiu

vo en la preparación de la cavidad. La mayoría de los fracasos se deben a fracturas de la amalgama en esta área. Por lo tanto, es imperativo que la línea del ángulo axio pulpar sea redondeada, para disminuir la concentración de la fuerza oclusal y aumentar el volumen de la amalgama. Fig. No. 4

3. El piso de la cavidad es cóncavo y la mayor profundidad de la concavidad debe estar localizada en el centro del piso pulpar. (Fig. No. 1) Con los ángulos bucopulpares y linguopulpares redondeados, se evita concentración de fuerza en dicha área. Esta modificación en el contorno del piso pulpar (como para el primer molar) permite que se logren dos objetivos: 1) disminuir la posibilidad de exponer mecánicamente los cuernos pulpares debido a que la parte más profunda de la cavidad se encuentra localizada entre ambos (Fig. No. 2); (2) insertar mayor cantidad de material de obturación y compensar de esta manera, la preparación relativamente plana, a la vez que se reduce la concentración de fuerzas dentro de la restauración y se aumenta su resistencia a las fracturas.

Porción proximal

1. No es necesario hacer ranuras de retención en la cavidad proximal ni a nivel gingival, ni en las paredes laterales. La forma del contorno de la preparación proximal permite la retención del material de restauración.

2. Si el clínico lo desea, puede preparar ranuras de retención que den mayor resistencia a la restauración contra las fuerzas oclusales.

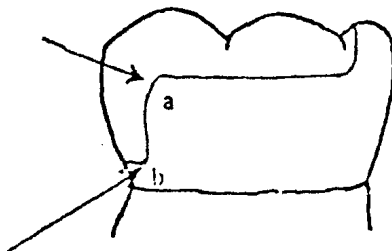
Las ranuras proximales en una cavidad Clase II deben estar localizadas a nivel de los ángulos axio gingivo-lingual, gingivo axio bucal y a nivel de la unión dentino-amélica. Clínicamente, las ranuras se deben preparar en la dentina, utilizando una fresa redonda No. 2. Las ranuras proximales se unen por medio de otra ranura gingival localizada a lo largo del ángulo axio-gingival, formando de esta manera una ranura de retención en forma de U.

3. La pared axial de la cavidad proximal debe ser redondeada bucolingualmente, con el fin de permitir que el material de restauración tenga un volumen uniforme.

FIGURA No. 4

La línea del ángulo axio pulpar (a) debe ser redondeada mediante el uso de una fresa o de un instrumento manual afilado.

La línea del ángulo axio gingival (b) redondeada permite una mejor condensación de la amalgama y no se requiere biselar el margen gingival



4. La angulación de las paredes bucal y lingual de la caja proximal debe ser mínima. Las paredes proximales deben extenderse de tal manera que el margen de la restauración de amalgamas quede en áreas fáciles de limpiar y no muy susceptibles a caries dental. Una extensión axial exagerada hacia bucal lingual tiende a -

debilitar la restauración de amalgama. Se obtiene una mejor resistencia si en la preparación proximal, las paredes laterales quedan en ángulo recto con la superficie del esmalte.

Con la resistencia de los bordes de la amalgama es mínima, las paredes proximales deben prepararse de tal manera que entre la restauración de la amalgama y el esmalte exista un ángulo de 90 grados. El bisel de la zona cavo-superficial no se usa en ninguna porción de la preparación de la cavidad.

Detalles finales de la preparación

El esmalte sin soporte a nivel del ángulo cavosuperficial debe ser terminado con un instrumento manual cortante, especialmente en las extensiones proximales.

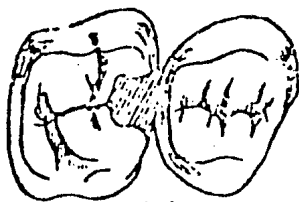
RECUERDE... LOS MATERIALES DE RESTAURACION NUNCA DEBEN COLOCARSE SOBRE DENTINA IRREGULAR.

FALLAS MECANICAS EN LA PREPARACION DE CAVIDADES

- A. Una extensión inapropiada en áreas relativamente inmunes es una invitación a la caries recurrente. Extienda la preparación de la cavidad a puntos y fisuras potencialmente susceptibles a la caries.
- B. Un esmalte socavado y sin soporte se fractura con facilidad dando como resultado márgenes defectuosos. Remueva con cinceles el esmalte sin soporte.

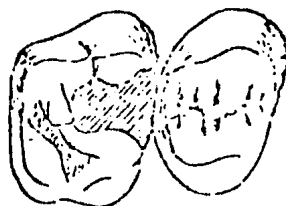
- C. Si el istmo oclusal es estrecho se puede fracturar con facilidad bajo las fuerzas de oclusión normales con pérdida de la restauración proxima. El istmo oclusal debe ser más amplio en los dientes primarios que en los permanentes.
- D. Un ángulo agudo axio pulpar disminuye el espesor de la amalgama a nivel de la unión ocluso-proximal. Una amalgama delgada se fractura con facilidad bajo condiciones masticatorias normales y causa pérdida de la porción proximal de la restauración. El ángulo axio pulpar debe redondearse para aumentar el espesor y la resistencia de la restauración en ese punto.
- E. Las amalgamas carecen de resistencia en los bordes. Un borde delgado y agudo se fractura con facilidad. Por lo tanto las paredes proximales deben hacerse en ángulo recto con respecto a la superficie del esmalte.
- F. Una forma de retención inadecuada (porque carece de cola de milano oclusal y de ranuras proximales) puede producir el desplazamiento de la restauración.

FIGURA No. 5

FALLAS POR PREPARACION INADECUADA DE LA CAVIDAD

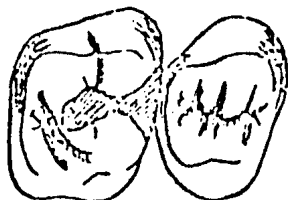
(A)

1. Extensión inadecuada a áreas innecesarias



(B)

2. Si no se remueve el esmalte sin soporte, se fracturará y los márgenes de la amalgama serán defectuosos



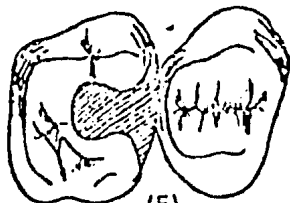
(C)

3. Un istmo oclusal estrecho causa la fractura de la amalgama, la pérdida de la porción proximal y caries recurrente.



(D)

4. Si el ángulo axio pulpar de la cavidad es agudo, la amalgama se fractura. Recuerde que es necesario redondearlo.



(E)

5. Extensión proximal muy amplia. Los bordes de la amalgama son poco resistentes, por lo tanto, es necesario terminarlos en ángulo de 90 grados en relación con el esmalte.



(F)

6. Forma de retención inadecuada. La falta de una cola de milano oclusal facilita el desplazamiento de la amalgama.

CAPITULO V

CAMPO OPERATORIO SECO

Uno de los primeros requisitos para lograr una buena restauración con amalgama, es mantener el campo operatorio seco. Si la amalgama se humedece antes del fraguado inicial, se expande, se vuelve porosa, se corroe y se decolora.

El dique de goma

Existen varias razones para recomendar la utilización del dique de goma.

1. El uso del dique de goma economiza tiempo durante los procedimientos operatorios, tanto en niños como en adultos. Puede ser colocado simple y rápidamente lo mismo que un rollo de algodón. El paciente no saliva continuamente, lo cual consume considerable cantidad de tiempo.
2. El dique de caucho aísla en forma completa el área operatoria evitando el contacto con la saliva; ésta es la manera más efectiva para mantener un campo limpio y seco. Se puede utilizar en forma rutinaria durante cualquier tipo de restauración dental, para prevenir la contaminación del material restaurador.
3. El uso del dique de goma permite visión directa del campo operatorio, mayor rapidez y seguridad en la manipulación de la fresa y los instrumentos manuales.

4. Al usarlo, la lengua, la mejilla y los labios - quedan retirados del campo de operación, y los - protege durante el procedimiento operatorio.
5. Si durante la preparación de una cavidad en un - diente cariado ocurre una exposición pulpar, es posible disminuir la contaminación bacteriana y proceder rápidamente a una pulpotomía, economizando tiempo valioso.
6. Si el campo operatorio está seco, es mucho más - fácil diferenciar las estructuras sanas de las - afectadas. La remoción de esmalte afectado y los procedimientos de recubrimiento pulpar indirecto, pueden llevarse a cabo con mayor efectividad.
7. Disminuye la tensión, tanto en el paciente como - en el operador.
8. Facilita el manejo del paciente, especialmente - en aquellos casos extremos. El niño tiene la sensación de encontrarse bajo control y el niño - aprensivo, miedoso, puede descansar, relajarse, - porque el campo operatorio se encuentra aislado - del resto de la cavidad oral.

La utilización del dique de goma es más provechoso cuando se tiene la ayuda de la asistencia dental y un buen sistema de succión. El operador - puede utilizar un eyector de saliva colocado en - el piso de la boca en una posición lingual al - campo operatorio. En algunos casos, se puede iniciar la preparación de la cavidad, y después, con

locar el dique de goma.

Se dificulta su empleo cuando los dientes están supremamente destruidos por las caries o en dientes que están en proceso de erupción. En estos casos, se recomienda el uso de la banda prefabricada e inclusive cementada, la cual ofrece suficiente anclaje para la grapa.

El dique de goma es mucho más eficiente que la combinación de rollos de algodón absorbente, retenedores o eyectores de saliva. La mayoría de los odontólogos ignoran estas ventajas y más bien, hacen énfasis en las dificultades e inconveniencias de la técnica. Practicar es el único requisito esencial para colocar el dique de goma en forma rápida y sencilla, tolerable para los tejidos y además, aceptable para el paciente.

Instrumental

Los instrumentos y materiales necesarios para esta técnica incluyen:

1. Grapas. Tanto las grapas con aletas como las grapas sin aletas tienen sus ventajas. Se recomienda frecuentemente el uso de las grapas con aletas en niños, especialmente para los primeros molares permanentes. Las aletas ayudan a sostener el dique de goma en la estructura del diente y de esta forma, permite una mejor visión del campo. Ambos tipos permiten que el operador ajuste la grapa al diente con sus dedos. Las grapas sin aletas (especialmente para el segundo molar pri-

mario). gozan de una gran popularidad. Su mayor-
 ventaja es la facilidad y rapidez con la cual -
 puede ser colocada en posición y permite pasar -
 el dique de goma sobre el diente que desea ais -
 larse, especialmente cuando se utiliza un método
 diferente a la técnica modificada. Las grapas -
 sin aletas pueden ser colocadas en posición el -
 diente sin que el dique interfiera con la visión
 del operador.

Las grapas utilizadas con más frecuencia para -
 dientes específicos son: S.S. White # 1A - para -
 el segundo molar primario inferior izquierdo; -
 #2A - para el segundo molar primario inferior de
 recho; #3A - para el segundo molar primario supe
 rior izquierdo; #4A - para el segundo molar supe
 rior primario derecho; Ivory #14A - para los pri
 meros molares permanentes parcialmente erupciona
 dos; Ivory #8A y #14 - para los primeros molares
 permanentes erupcionados y los segundos molares
 primarios. No trate de colocar las grapas de -
 los molares primarios en dientes permanentes, -
 porque la grapa puede distorsionarse y como re -
 sultado, no ajustarse completamente alrededor de
 los molares primarios.

Seleccione la grapa que mejor se ajuste al dien-
 te; por ejemplo, la misma grapa no se ajustará a
 todos los primeros molares permanentes en forma
 apropiada. El primer molar primario es difícil -
 porque el contorno mesio bucal es pronunciado, lo
 cual interfiere con su colocación. Los mejores -
 resultados se obtienen colocando la grapa única-
 mente en el primer molar permanente y en los se-
 gundos primarios.

2. Pinzas para grapas.
3. Pinza para abrir agujeros en el dique de caucho. La punta del instrumento que perfora el agujero de mayor tamaño, se utiliza para todos los casos por varias razones: (1) evita que se desgarre el dique de goma durante su colocación; (2) el agujero de mayor tamaño, aísla en forma adecuada, - hasta el diente más pequeño; y (3) reduce la amplitud del septo interdental, lo cual facilita - su colocación alrededor de cada diente.
4. Arco de Young para dique de goma. Se prefiere - este sistema al que utiliza la tirilla. El arco - retiene y mantiene el dique retirado de la cara, mejor que el sistema que utiliza la cinta. Por - lo tanto, le permite al paciente una mayor liber - tad para hablar y tragar.
5. Bruñidor de Beaver.
6. Tijeras de puntas afiliadas y pequeñas.
7. Dique de goma de peso mediano, color oscuro, di - mensiones: 5x5 pulgadas.
8. Lubricante. Vaselina, jaleas, etc.
9. Seda dental con cera.
10. El Patrón de Young para dique de goma.

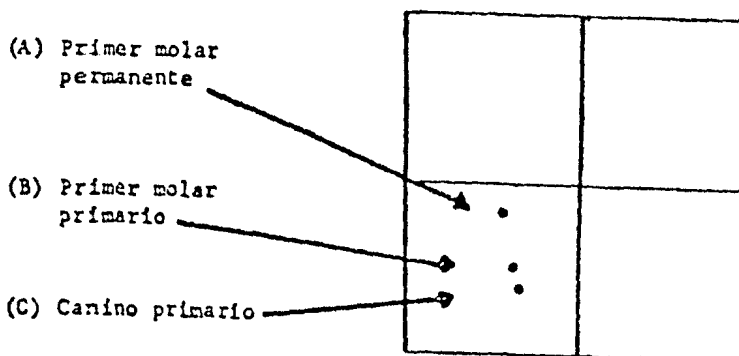
Técnica modificada para colocar el dique de goma

Si se utiliza material de dique de goma con agujeros prefabricados, es posible colocarlo en forma sencilla y rápida, en un tiempo mínimo de 30 a 60 segundos. Esta técnica se traduce en un campo operatorio seco, limpio, con visibilidad directa y de fácil acceso, durante los procedimientos operatorios rutinarios y de terapia pulpar en todos los dientes primarios y en los primeros molares permanentes.

Preparación del dique de goma y de la grapa

1. El patrón se coloca sobre cuatro o cinco pedazos de dique de goma.
2. Con un bolígrafo, marque en el lugar apropiado, los agujeros para el cuadrante inferior derecho, tal como se ilustra en la Figura No. 1

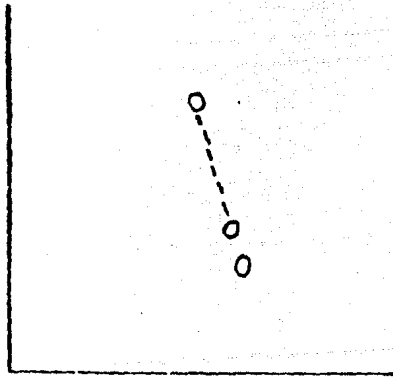
FIGURA No. 1



3. Perfore los agujeros para los dientes, mencionados anteriormente, en los cinco pedazos de dique de goma, utilizando el punzón de mayor tamaño.

4. Coloque una punta de las tijeras en el agujero - del medio, correspondiente al primer molar primario. Empiece por la parte más distal del agujero medio, hasta la parte más mesial del agujero correspondiente al primer molar permanente. Tenga cuidado de no cortar en la porción distal del - agujero del primer molar permanente, porque se - presentaría un desgarramiento del dique al esti- rarlo sobre la grapa. De nuevo recuerde que los - cinco pedazos de dique deben recortarse al mismo tiempo. (Figura No. 2)

FIGURA No. 2



5. Anúdele a todas las grapas, un pedazo de seda - dental de 12 pulgadas. Esta es una medida de precaución. Si por cualquier circunstancia la grapa se desprende del diente antes de colocar el di - que de goma, la seda permite al dentista o al - asistente recuperarla fácilmente, evitando de - esta manera, posibles accidentes.

6. Prepare el dique de goma con los agujeros prefabricados y ligue con la seda dental todas las - grapas antes de que el paciente llegue a la cita.

Todas las etapas que hemos mencionado pueden ser llevadas a cabo por la asistente dental.

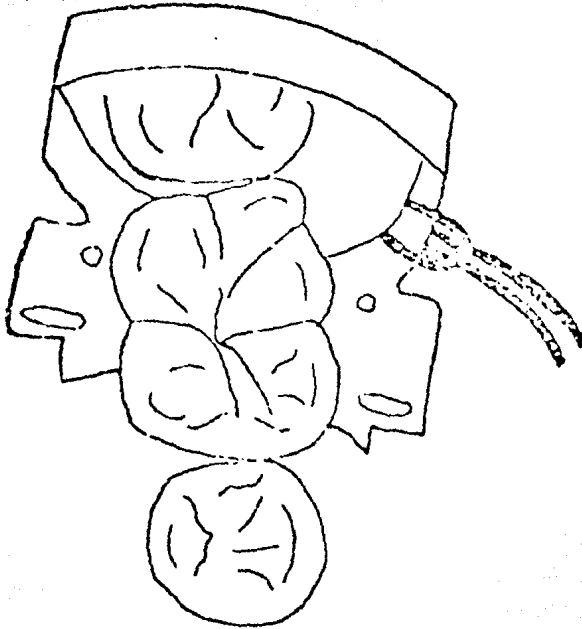
7. Cambiando la posición del dique de goma de derecha a izquierda o de arriba hacia abajo, se puede utilizar el mismo pedazo de dique previamente perforado para cualquiera de los cuadrantes.
8. El operador puede colocar la grapa, tanto en el primer molar permanente o como en el segundo molar primario. Cuando la grapa se coloca sobre el segundo molar primario, el agujero anterior puede utilizarse para el incisivo central o lateral, mejor que sobre el canino; ello depende de la - longitud del arco y del diente que esté presente.

Procedimiento general para colocarlo

1. Remueva las manchas blancas, la placa o los cálculos del diente en el que se va a colocar la - grapa; con esto se evita que el material infectado, sea forzado dentro del surco gingival y al - mismo tiempo, facilita la visión del area conical y de la encía libre marginal.
2. Lubrique los labios del paciente y las comisuras de la boca y también los agujeros del dique de - goma, en la parte que va a quedar en contacto - con los tejidos blandos del paciente.

3. Para seleccionar la grapa que se adapta mejor al diente, prefiera la de mayor tamaño pero que no ofrezca resistencia al tratar de colocarla sobre el diente. La grapa debe colocarse con cuidado, inclinándola ligeramente hacia atrás de manera que las puntas distales se ajusten primero al diente. Lentamente disminuya la tensión hasta que las puntas mesiales de la grapa se ajusten al diente. A continuación, deslice la grapa hacia abajo hasta que ésta pase los contornos bucal y lingual de la superficie del diente, y que de un poco arriba de la encía o únicamente tocándola. Retire entonces, la pinza que se ha utilizado para colocar la grapa, presionando ligeramente con los dedos; lleve la grapa a su posición final, buscando el punto de máxima estabilidad localizado generalmente por debajo del contorno mayor del diente. Casi siempre se puede obtener una posición más firme y segura, rotando la grapa de tal manera que una de las puntas se extienda dentro de uno de los espacios interproximales (Figura No. 3). Si la grapa seleccionada no se ajusta apropiadamente al diente, escoja entonces, una de diferente tamaño. Determine qué grapa se adapta mejor al diente y en qué posición tiene la máxima estabilidad y produce menos dolor. Puede hacerse rápida y fácilmente, porque la visión no se encuentra obstruida por el dique de goma.

FIGURA No. 3



4. Extienda la ligadura de seda dental hasta una de las comisuras de la boca.
5. En este momento el dique de goma posee una hendidura y un agujero.
Tome el dique de goma con ambas manos y extienda el dedo índice de cada mano, de manera que queden paralelos a la hendidura. Agrande la hendidura ejerciendo presión con los índices y deslícelo suavemente sobre la grapa. Si el asistente dental sostiene las puntas superiores del dique de goma, el odontólogo tendrá mejor visibilidad durante su colocación.
6. En este momento las dos manos se encuentran libres, lo cual permite estirar el agujero ante-

rior y deslizarlo sobre uno de los dientes anteriores, dependiendo de la longitud del arco y de los dientes presentes. No intente ligar o asegurar el agujero del diente anterior en este punto del procedimiento.

7. A continuación, coloque el arco de Young. Para ello, asegúrese de que se adapta a la curvatura de la cara y fije el dique de goma en las cuatro esquinas del arco, mediante las extensiones de metal existentes en él. El dique de goma debe estar perfectamente alineado y no inclinado hacia un lado. Finalmente, asegure el dique de goma en la proyección de metal localizada en la porción-media del borde inferior del arco.

8. Retire de la nariz, la parte superior del dique de goma y con las tijeras, recorte suficiente cantidad de material para que no interfiera con la respiración, ni obstruya la entrada de la nariz. Si el paciente es un respirador bucal o tiene alguna dificultad para respirar a través de la nariz, puede necesitarse un agujero adicional.

Para abrilo, tome con unas pinzas algodneras el dique de caucho, en un punto medio entre el maxilar superior y el inferior y al lado opuesto a donde está localizada la grapa. Jale el material del dique hacia afuera y haga un corte con las tijeras; de esta manera se crea un agujero circular, que facilita la respiración del paciente. Este agujero es necesario en algunos pacientes que se quejan de sofocación.

9. En muchos casos no es necesario colocar una liga dura a nivel del agujero anterior. De ser necesario, el odontólogo puede utilizar seda dental en la forma rutinaria, teniendo cuidado de no dañar o irritar el tejido gingival. Algunos odontólogos prefieren cortar y enrollar un pedazo del dique de goma. A continuación lo estiran y lo colocan entre los dientes. También se puede utilizar una cuña de madera.

10. Haga todos los ajustes finales necesarios. Puede utilizarse el bruñidor, para asegurarse de que el dique de goma se encuentra perfectamente ajustado alrededor del diente que lleva la grapa.

Cómo trabajar con el dique de goma ya colocado en posición

Si el dique de goma se encuentra perfectamente colocado, es cómodo para el paciente y al mismo tiempo permite que el odontólogo tenga una visión directa del campo operatorio. Se recomienda que el asistente dental use un sistema de aspiración rápida para aspirar el agua que sale de la pieza de mano. Durante la preparación de la porción proximal de una Clase II, se recomienda colocar cuñas de madera o un palillo de dientes en el espacio interdental, lo cual evita que la fresa desgare o corte el dique de goma. Si el paciente es incapaz de tragar con el dique de goma en posición, se recomienda la utilización de un eyector de saliva.

Remoción del dique de goma

Al finalizar el procedimiento operatorio, se remueve la ligadura con unas tijeras afiladas o el peda-

zo de dique de goma, si había sido previamente colocado en el espacio interproximal. Es preferible cortar el septum interdental en la porción anterior del dique de goma. Luego se remueve la grapa utilizando las mismas pinzas que se usaron para poner el dique en posición. Tanto la grapa, como el arco de Young y el dique se remueven en conjunto.

ROLLOS DE ALGODON Y SUCCION


Si por alguna circunstancia especial no es posible colocar el dique de goma en posición, ya sea porque el diente tenga la forma de campana o porque se encuentre parcialmente erupcionado, pueden utilizarse los rollos de algodón y el eyector de saliva para mantener el campo operatorio seco. Los rollos de algodón también son necesarios durante la cementación de aparatos fijos, para evitar que la saliva se ponga en contacto con el cemento.

Rollos de algodón

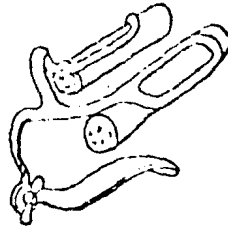
Los rollos de algodón deben cortarse por la mitad cuando se van a utilizar en niños muy pequeños. Asegúrese de que el rollo de algodón en la porción lingual quede por debajo de la lengua (Figura No. 4). Con frecuencia, es necesario recortar el rollo de algodón que va en lingual para evitar que el paciente sienta náuseas.

En el arco superior, el rollo de algodón se debe colocar en el pliegue mucobucal, deslizándolo hacia la mejilla a la vez que se lleve a la posición indicada.- El rollo de algodón queda así fijo en posición (Figura No. 4).

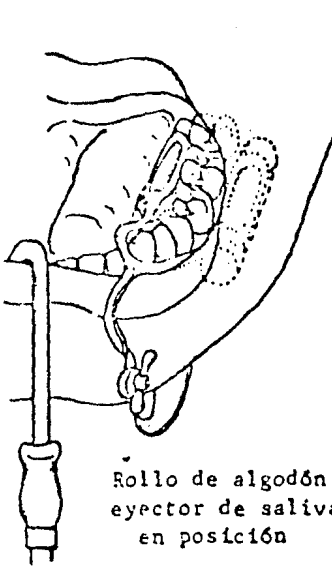
FIGURA No. 4



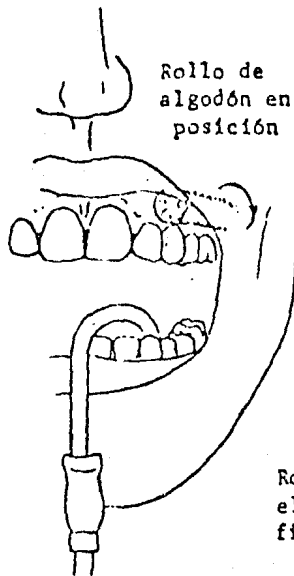
Rollo de algodón lingual



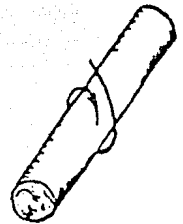
Rollo de algodón y retenedor



Rollo de algodón y eyector de saliva en posición



Rollo de algodón en posición



Rotando el rollo contra el carrillo se coloca firmemente en posición

Eyector de saliva

Coloque el eyector de saliva cerca a la salida de los conductos salivales y rótelo a una posición donde no interfiere con el campo de operación. El eyector de saliva debe ser cómodo, liviano y diseñado de tal manera que no irrite o maltrate los tejidos. Pídale al niño que tome el inyector de saliva y lo remue-

va periódicamente de la boca, así se evitará que el te
jido delicado del piso de la boca se inflame. Al mismo
tiempo, le da al paciente una oportunidad de partici -
par en forma activa en la operación.

CAPITULO VI

INSERCIÓN Y TERMINADO DE LA RESTAURACIÓN DE

AMALGAMA

LA MATRIZ

Requisitos de una buena matriz para amalgama

1. Estabilidad. Una matriz estable, no desplazable, es esencial para obtener un contorno apropiado y una buena condensación de la amalgama.
2. Adaptación del margen gingival. Es esencial que la matriz se adapte bien al margen gingival para prevenir excesos de amalgama gingival. Una matriz perfectamente adaptada ayuda a retirar la excreta del piso de la caja proximal.
3. Contorno gingival. La matriz debe seguir el contorno de la cresta gingival, con el fin de evitar laceración del tejido gingival.
4. Area de contacto. La matriz debe estar en contacto íntimo con el diente vecino. Los contactos deficientes producen empaquetamiento alimenticio, dado a la papila gingival y desplazamiento del diente. Bruña la matriz en el área de contacto con un bruñidor pequeño de bola, lo cual ayuda a producir un contacto más estrecho y al mismo tiempo establece una zona interproximal en forma V, en la cual está la papila gingival.

5. Altura correcta. Recorte la banda a la altura del borde marginal. Si la matriz es más alta que el borde marginal se empaca con frecuencia más amalgama de la necesaria, con el resultado de que la restauración se fractura fácilmente durante la remoción de la banda. Si la matriz se recorta a nivel del reborde marginal, se facilita el tallado de la amalgama y es más fácil corregir cualquier interferencia en la oclusión

Retenedor de matriz "Toffelmire"

Este tipo de retenedor es universal y se obtiene en dos tamaños: normal, para dientes permanentes; y pequeño para diente primarios.

Generalmente el retenedor se coloca por bucal. También puede colocarse por lingual cuando la anatomía del diente así lo indique (por ejemplo en los primeros molares primarios inferiores con una prominencia bucal exagerada, o para facilitar el tratamiento).

Cuando existen dos lesiones proximales adyacentes y se deban restaurar al mismo tiempo, se puede colocar un retenedor por bucal y el otro puede ser colocado por lingual (Fig. No. IA).*

El retenedor debe ser colocado siempre de tal manera que el tornillo que retiene la matriz pueda ser -

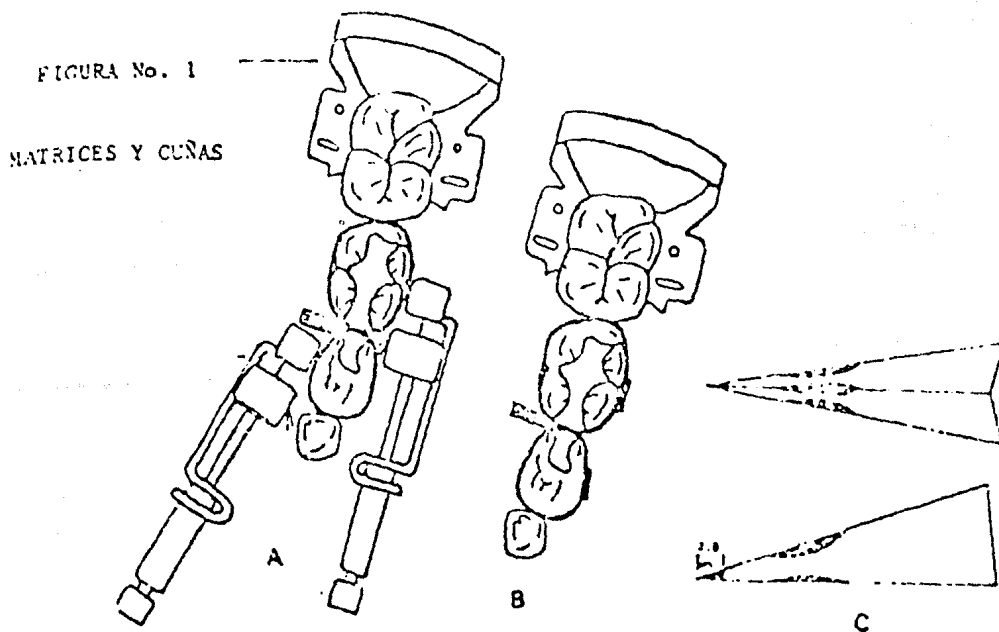
* Este tipo de procedimiento se dificulta en niños pequeños; por ello es recomendable el uso de matrices pre-fabricadas, utilizando bandas de ortodoncia y el soldador de punto; en esa forma no es necesario el uso de ningún tipo de retenedor.

manipulado y el retenedor removido en una dirección oclusal, mientras la matriz permanece en posición alrededor del diente.

Las bandas en T se consiguen en dos formas, curvas o rectas y pueden ser de cobre o de acero inoxidable.

Las ventajas de las bandas en T son:

1. No es necesario el retenedor.
2. No se desplazan fácilmente del diente; especialmente en niños difíciles.



3. Son fáciles de adaptar a cualquier diente y permiten una visión directa del campo operatorio.

4. Es posible obtener una buena adaptación gingival aun en dientes primarios de forma acampanada.
5. Es fácil colocar la cuña de madera en el espacio interproximal, porque no existe la interferencia del retenedor.
6. Se adaptan por completo a la anatomía del diente tanto oclusal como gingivalmente, en contraste con una matriz que utiliza retenedor mecánico y en la cual la porción terminal de la matriz de banda se coloca dentro del retenedor (Figura No. 18).

Cuñas

En todo tipo de preparación anterior y posterior, con extensión proximal, es necesario colocar una cuña antes de la restauración. Esto asegura una adaptación gingival perfecta de la matriz lo cual elimina excesos gingivales y da un contorno proximal apropiado. Al mismo tiempo la cuña de madera ayuda a estabilizar la matriz para la amalgama.

La anatomía del diente indica la dirección desde la cual se debe colocar la cuña de madera. Para la mayoría de los dientes generalmente se coloca por lingual. Es posible que sea necesario remodelar la cuña de madera, para que se adapte al contorno proximal de cada caso particular (Figura No. 10). Se pueden tallar escotaduras redondeadas en la cuña de madera, para que ésta se acomode a la anatomía del diente y de un mejor contorno a la restauración. La punta de la cuña de madera debe recortarse dos milímetros, con el fin de evitar que se quiebre al ser muy delgada. Al

mismo tiempo la hace más resistente.

PREPARACION DE LA MEZCLA DE AMALGAMA

Use las proporciones exactas

Use las proporciones exactas indicadas por el fabricante, porque él ya ha probado todas las posibles mezclas de mercurio y amalgama. La proporción recomendada es la que de mayor resistencia y cambios dimensionales mínimos.

Mezcla

Homogenice la mezcla de amalgama utilizando el amalgamador mecánico, pero omitiendo el balín de plástico y vibrándola durante cinco segundos. Nunca moldee la amalgama en la palma de la mano, porque la participación y las células epiteliales producen una capa en las partículas de la amalgama que causa expansión y al mismo tiempo disminuye la resistencia de la restauración.

Remoción de excesos

Remueva el exceso de mercurio únicamente cuando esté listo para colocar la amalgama en la cavidad. Evite contaminar la amalgama con partículas procedentes de las hebras de la tela. Utilice una que no tenga hebras o hilos que se desprendan fácilmente.

INSERCIÓN Y CONDENSACIÓN DE LA AMALGAMA

- El porta-amalgama

El porta-amalgama ofrece fácil acceso a todas las porciones de la preparación. Nunca tome la amalgama con sus dedos. El porta-amalgama está diseñado para tomar pequeñas porciones de amalgama. Esto facilita un mejor empaquetamiento y reduce la cantidad de flujo en la restauración final.

CONDENSADORES DE AMALGAMA

Condensadores lisos

Con el advenimiento de los porta-amalgamas los condensadores de extremos aserrados han perdido su valor. Su propósito original era tomar porciones de amalgama. Como las partículas de amalgama no se adhieren a condensadores de extremos lisos, se evita así la contaminación de la mezcla con partículas viejas. Utilice siempre condensadores de extremos lisos.

Condensadores mecánicos

Los condensadores mecánicos eliminan mayor cantidad de mercurio en un tiempo más corto que los condensadores de mano debido a que el condensador mecánico produce mayor número de golpes por período de tiempo. Sin embargo, si se usan correctamente, los condensadores de mano pueden utilizarse eficientemente. Evite la excesiva trituración de la amalgama, dando golpes definidos y duraderos.

Tamaño y forma de los condensadores

Cuando se ejerce presión, el condensador pequeño producirá mayor presión que el diámetro mayor. Use los condensadores pequeños para adaptar la amalgama a las paredes de la cavidad. Use el de mayor diámetro para una condensación general. Después de que se ha empacado la cavidad con el condensador pequeño utilice el condensador de mayor tamaño de acuerdo con la cavidad.

TECNICA DE CONDENSACION

Coloque la amalgama en porciones pequeñas

Las áreas proximales deben rellenarse primero utilizando un condensador pequeño que tenga una forma apropiada para empacar la amalgama contra el piso gingival de la cavidad. Llene el resto de la cavidad poniendo sucesivamente porciones pequeñas de amalgama. Nunca coloque una porción exageradamente grande de amalgama dentro de la cavidad, porque es difícil de empacar, se pierde parte del material y produce defectos en el piso gingival de la cavidad. No utilice sino una cantidad pequeña de amalgama que alcance para llenar las retenciones de la cavidad. La inserción de una mezcla húmeda de gran tamaño para la porción inicial generalmente produce una capa denominada amalgama esferoide y al mismo tiempo la predispone a fracturas.

Cuando se utiliza amalgama de tipo esférico, las porciones mayores deben condensarse con empacadores grandes para obtener una mejor condensación. La amalgama esférica es difícil de condensar con los empacadores pequeños debido a que las partículas son esféricas.

Condense la masa desde el centro hacia los bordes

Este procedimiento elimina el exceso de mercurio al máximo y ayuda a que la amalgama se adapte a las paredes de la cavidad. Remueva cualquier exceso de mercurio que aparezca en la superficie antes de colocar la porción siguiente. Las porciones deben poseer suficiente humedad para amalgamarse una con otra sin que sea mediante el proceso de laminación.

Llene las áreas de retención

No es posible obtener una retención máxima si existen vacíos entre la cavidad y las paredes de la amalgama. Utilice empacadores pequeños para asegurar una buena adaptación en las áreas de retención.

Porciones siguientes

Condense firmemente las porciones siguientes para lograr una buena condensación de amalgama en el resto de la cavidad. Cerciórese de que existe suficiente cantidad de amalgama sobre el margen del esmalte, para que amortice la fuerza ejercida por el condensador. Si no se toma suficiente precaución se pueden fracturar las prismas del esmalte a nivel del margen de la cavidad.

Exceso en la obturación

Utilizando un condensador de mayor tamaño coloque el exceso de amalgama en la cavidad mediante un movimiento rotatorio. Su función es absorber el exceso de mercurio que se libera durante el procedimiento de condensación.

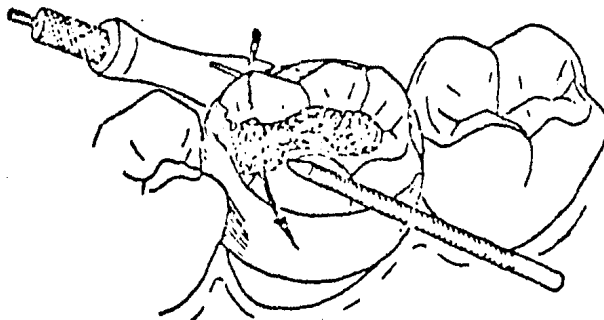
TERMINADO DE LA RESTAURACION DE AMALGAMA

Remoción de la matriz

1. Después de condensar la amalgama coloque un explorador entre la amalgama y la matriz de banda. Remueva los excesos de amalgama con el fin de evitar fracturas en el reborde marginal (Figura No. 2A).
2. Remueva el retenedor de la matriz y la cuña. Si se ha utilizado una banda en T desdoble las alas y remueva la cuña.
3. Doble hacia afuera los extremos libres de la matriz y recorte con una tijera las puntas de la misma, eliminando cualquier doblez en la banda.
4. Remueva cuidadosamente el material de banda moviéndolo con suavidad hacia bucal y lingual (Figuras 2B y C). Otra alternativa para remover la banda es rotar la matriz alrededor del punto de contacto y deslizarla horizontalmente hacia bucal o hacia lingual.

FIGURA No. 2

REMOCION DE LA MATRIZ



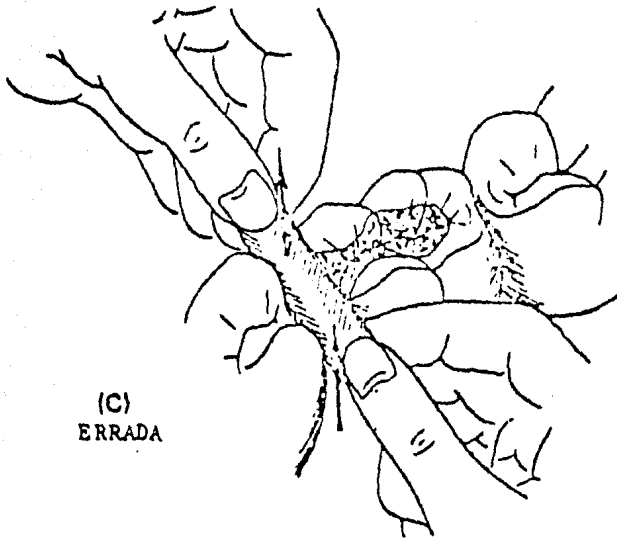
(A)

Remueva el exceso de
amalgama del

Tallado de la amalgama

1. Los instrumentos utilizados para el tallado de la amalgama son de preferencia individual. Se sugiere para este procedimiento un instrumento de-

FIGURA No. 3



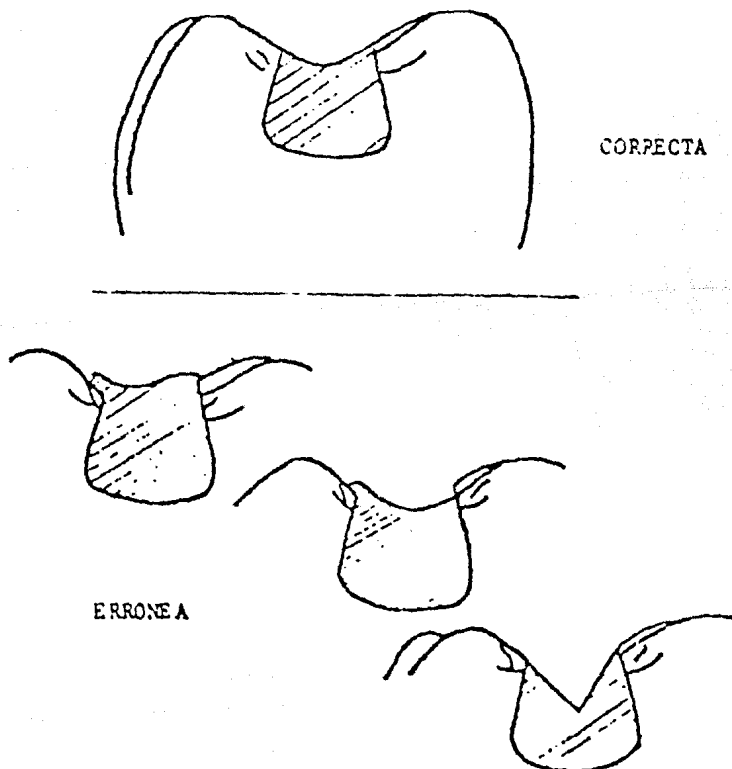
Si la matriz se remueve en sentido oclusal, los puntos de contacto de la amalgama pueden eliminarse. El borde marginal puede fracturarse del mismo modo.

punta redondeada y de borde afilado (discoide, -cucharilla, o instrumento plástico). Este tipo -de instrumento facilita el pulido de la amalgama porque elimina rayones prominentes y ángulos muy definidos en la superficie oclusal.

Descubra los márgenes de la amalgama tallando - desde el esmalte hacia la amalgama para eliminar de esta forma los excesos de material que puedan quedar sobre los bordes de la cavidad. Haga su - tallado tratando de restaurar la forma inicial - del diente siguiendo los planos inclinados de la superficie oclusal (Figura No. 3). Las fosas su - perfciales facilitan el brillado de la amalgama, proporcionan suficiente masa de material, y por - ende más resistencia a las fracturas y facilita - la limpieza por parte del paciente.

3. Utilice el explorador para comprobar la continuidad de la amalgama a nivel del ángulo o del bor - de cavo superficial en la superficie oclusal.

FIGURA No. 3



4. Utilice seda dental sin cera para limpiar las áreas proximales, remover el sobrante de amalgama, cerciorarse de que no existan excesos en la porción gingival y redondear el borde marginal.
5. En este momento se debe remover el dique de caucho. Para ello corte la ligadura, corte el septum del dique y remueva la grapa con la pinza apropiada.
6. Utilizando una torunda pequeña de algodón, limpie la superficie oclusal de los márgenes de la restauración, con el fin de remover imperfecciones creadas durante el tallado. Esto facilita el pulido final.
7. Cerciórese de que la oclusión es correcta y de que no existen áreas o zonas de interferencia. Recomiéndele al paciente que muerda con cuidado.

PULIDO DE LA RESTAURACION DE AMALGAMA

1. Despues de 24 horas es posible pulir la restauración de amalgama. Todos los márgenes visibles se pulen con fresas de terminado, utilizando presión suficiente a baja velocidad. Las fresas para terminado se consiguen en distintos tamaños y formas. El clínico debe tener una buena variedad de estas fresas, porque la anatomía de cada diente varía de restauración a restauración.
2. La etapa final en el pulido de la amalgama es la utilización de una copa de caucho con silicato de zirconium. La estructura cristalina de este material hace que sea de gran utilidad para este fin. El silicato de zirconium produce un termina

do parecido al satín, eliminando cualquier rayón o imperfección que todavía quede. No se necesita que sea muy brillante, es más, ello indicaría exceso de mercurio en la superficie de la restauración. No es igual pulir una amalgama que brillarla.

CAPITULO VII

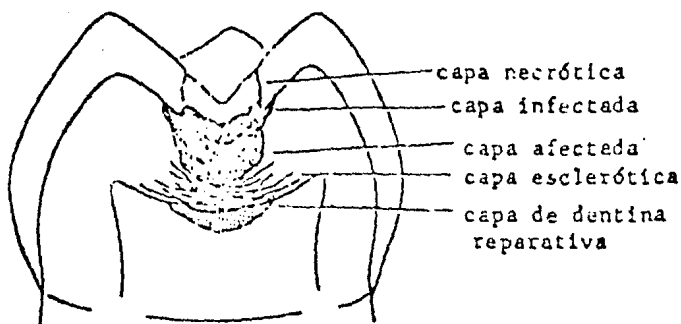
TERAPIA PULPAR

A pesar de los programas de prevención a nivel de consultorio odontológico y de la fluoruración de las aguas, el odontólogo encontrará dientes con caries profundas, que envuelven la pulpa o dientes que han sido traumatizados. El odontólogo debe poseer un conocimiento completo de la biología pulpar, con el fin de tratar estos dientes en forma apropiada, eficiente y confortable para el paciente. Se puede considerar a la terapia pulpar como un procedimiento que coloca una barrera para prevenir infecciones posteriores, al mismo tiempo que elimina y controla el proceso infeccioso presente.

Lesión en la dentina y los mecanismos de defensa

La lesión en la dentina (Fig. No. 1) posee tres zonas anatómicas:

1. La zona superficial necrótica con la placa bacteriana, 2) una zona infectada desmineralizada la cual contiene muchas bacterias en los túbulos (tanto bacterias grampositivas como gramnegativas), y 3) una zona más profunda desmineralizada (afectada) que se encuentra prácticamente libre de bacterias. Estas zonas son de importancia durante el tratamiento de lesiones profundas de caries. Hay que recordar que el proceso de desmineralización precede a la infección.

FIGURA No. 1

La pulpa responde ante el proceso de la caries de dos maneras. En la primera, los túbulos dentinales responden a los productos tóxicos y al áxido mediante la producción de dentina esclerótica, la cual - disminuye considerablemente el diámetro del túbulo y - algunas veces llega a obstruirlo en forma total. Este mecanismo de defensa biológica trata de disminuir el - proceso de la caries, mediante el depósito adicional - de material calcificado y debe considerársele como la - primera línea de defensa ya que provee tiempo adicio - nal para que el segundo mecanismo de defensa se pre - sente: la formación de dentina reparativa.

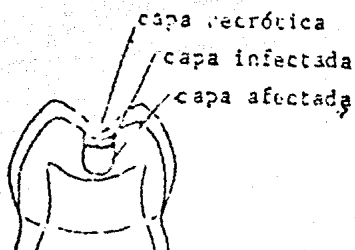

A medida que los odontoblastos reciben el estímulo de la lesión que avanza, la pulpa responde mediante el depósito de dentina reparativa por debajo de los túbulos afectados. Este mecanismo de defensa inten - ta crear una pared de dentina entre la lesión y la pulpa. El tipo de dentina reparativa que se forme depende de la severidad del estímulo. Por medio del estímulo - ligero, la dentina reparativa que se forma es regular-

y bien calcificada. Cuando se trata de un estímulo severo, la reacción puede variar entre un depósito de dentina irregular o simplemente la ausencia total de esta respuesta.

Recubrimiento pulpar indirecto

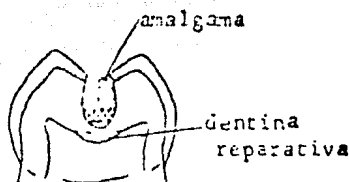
Un diente con una lesión de caries profunda representa una exposición pulpar en potencia. El odontólogo puede producir exposiciones pulpares cuando remueve toda la dentina blanda y manchada (desmineralizada). En estos casos, el diente se puede tratar mediante un recubrimiento pulpar indirecto. Esta técnica requiere un juicio clínico sagaz y al mismo tiempo habilidad clínica.

Si el odontólogo piensa que existe una exposición pulpar en potencia, el diente debe aislarse con el dique de goma, después de anestesiarlo. La lesión debe abrirse con una fresa redonda número 6, para remover el esmalte que se encuentre sin soporte y al mismo tiempo toda la dentina infectada a nivel de la unión dentino-amélica. La dentina afectada sólo se remueve en forma parcial con la fresa redonda, dejando una zona sobre el área de la exposición potencial. Fig. No. 2a). Es preferible una fresa a una cucharilla, porque hay mejor control cuando se utiliza la fresa al remover la dentina desmineralizada. La cucharilla tiende a remover gran cantidad de dentina, muchas veces más de la que se desea y produce la exposición que el odontólogo trata de evitar.

FIGURA No. 2AFIGURA No. 2B

Después de este lapso de tiempo, la dentina afectada se debe encontrar remineralizada (más dura y de un color más oscuro). A pesar de que no es necesario inspeccionar esta dentina afectada, se sugiere examinar nuevamente aquellos dientes en los cuales se intenta el procedimiento por primera vez. Esto le permitirá al odontólogo hacer una evaluación de su técnica y verificar los resultados del tratamiento, con el fin de obtener confianza en el mismo. La restauración permanente (corona, amalgama o incrustación) se puede colocar después de cuatro a seis semanas (Fig. No. 2C)

FIGURA No. 2C



El fundamento biológico del éxito del recubrimiento pulpar directo descansa en los hallazgos relacionados con el hecho de que la dentina remineralizada, se encuentra prácticamente libre de bacterias y - que los odontoblastos son capaces de depositar dentina reparativa, cuando se elimina la fuente productora de ácidos u otros productos tóxicos.

Es importante sellar completamente la lesión. El tratamiento no tendrá éxito si la infección se presenta de nuevo. Debe mencionarse que el tratamiento es - efectivo tanto en dientes temporales como en dientes - permanentes.

También es importante considerar que no es conveniente irritar el tejido pulpar más allá de lo estrictamente necesario. Por lo tanto, hay que ser muy cuidadoso durante la remoción de la dentina infectada y la porción de la dentina afectada. Las zonas necróticas e infectadas no son vitales y además son bastante superficiales. La dentina afectada, además de ser vital, es la zona más amplia. La remoción exagerada de dentina - afectada puede traumatizar la pulpa y al mismo tiempo - crear una exposición pulpar.

Parece que la droga colocada en contacto con la - dentina desmineralizada no es un factor primordial. Se considera preferible la utilización del óxido de zinc - y eugenol, en vez del hidróxido de calcio, por cuanto -

el primero es un agente sedante y posee además algunas propiedades antibacterianas. A pesar de que el hidróxido de calcio posee propiedades capaces de estimular el depósito de dentina reparativa, no se necesita en realidad este estímulo, que ya ha surgido como resultado del proceso de la caries dental. Por otra parte, el óxido de zinc y eugenol, permite que este proceso continúe hasta que se forma una dentina calcificada por debajo de la lesión. El período de cuatro a seis semanas es el tiempo en que se deposita con más rapidez la dentina reparativa. La cantidad que se deposita disminuye desde ese momento. Este procedimiento no debe intentarse cuando existen señas de que la pulpa se encuentra obviamente infectada.

Recubrimiento pulpar directo

El uso cada vez más popular del recubrimiento pulpar indirecto se ha traducido en una disminución del uso del recubrimiento pulpar directo.

Es común la práctica de una pulpectomía cuando un recubrimiento pulpar indirecto no se puede efectuar. El recubrimiento pulpar directo prácticamente se encuentra limitado a los casos de dientes anteriores traumatizados con una exposición mínima y de corta duración.

La técnica para el recubrimiento pulpar directo es la siguiente:

1. Anestesia el diente y aisle el campo operatorio con el dique de goma.
2. Limpie la pulpa expuesta con agua destilada estéril y séquela con torundas de algodón.

3. Aplique hidróxido de calcio blando sobre la pulpa expuesta.
4. Selle y proteja con óxido de zinc y eugenol y una banda o corona de acero inoxidable.
5. Inspeccione el sitio de la exposición después de un período de seis a ocho semanas con el fin de determinar el grado de formación del puente dentinal. Si la cicatrización es completa, el diente puede ser restaurado de acuerdo a las necesidades. Si el proceso de cicatrización es incompleto se recomienda irrigar de nuevo el sitio de la exposición con agua estéril y tratar nuevamente con hidróxido de calcio.

Generalmente no se utiliza el recubrimiento pulpar directo en dientes primarios debido al éxito que se obtiene con la pulpotomía a base de formocresol. En dientes permanentes con exposición por caries, el estado de inflamación de la pulpa es difícil de determinar. En consecuencia, se recomiendan pulpotomías en estos casos por cuanto es bastante probable que el sitio de amputación esté localizado a nivel de un tejido pulpar sano.

En forma experimental se han intentado recubrimientos pulpares directos con formocresol, sin embargo, no existe suficiente evidencia para recomendar su procedimiento en forma rutinaria.

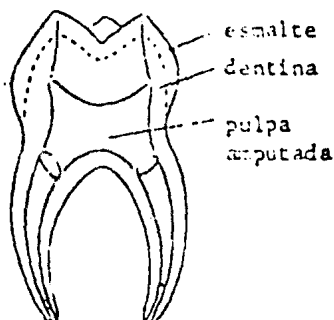
La pulpotomía no debe intentarse cuando existen señas evidentes y obvias de que la porción coronal del tejido pulpar se encuentra infectado. No existe ninguna prueba que indique la necesidad de este

procedimiento en la dentición primaria.

Pulpotomía.

La amputación de la porción coronal de la pulpa (Fig. No. 3) a nivel de la entrada de los conductos radiculares, es un procedimiento común en dientes primarios y en dientes permanentes inmaduros. En la actualidad existen dos medicamentos que gozan de amplia popularidad: el formocresol, cuyo uso está generalmente limitado a los dientes primarios; y el hidróxido de calcio para los dientes permanentes. En la actualidad existen varias investigaciones relacionadas con el uso del formocresol en dientes permanentes.

FIGURA No. 3



Pulpotomía con formocresol

La pulpotomía con formocresol se considera, en la actualidad, como una forma de tratamiento pulpar vital. Antes se consideraba al uso del formocresol como un tratamiento no vital, debido a sus propiedades de fijación del tejido. A pesar de que el tejido pulpar cercano al sitio de amputación sufre fijación, su-

parte apical permanece vital.

El estudio histológico revela la existencia de tres zonas fácilmente observables: 1) La primera zona está próxima al sitio de amputación y es una zona de fijación. En ella, a pesar de observarse células, no existe actividad celular. Dichas células se encuentran en un estado de fijación. 2) La zona siguiente se denomina zona pálida, caracterizada por la pérdida de algunos detalles celulares y por una falta de actividad celular. 3) La tercera zona se caracteriza por la presencia de células inflamatorias crónicas. Las partes apicales más profundas del tejido pulpar aparecen a veces como un "tejido normal" o como "infiltración de tejido de granulación".

En general se utilizan dos técnicas con el formocresol: la de una cita o "cinco minutos" y la de "siete días" o técnica de dos citas. Las técnicas son denominadas de acuerdo con el tiempo que la torunda de algodón con el formocresol permanece en contacto con el tejido pulpar.

Para la técnica de "cinco minutos" se utiliza una torunda de algodón saturada con formocresol, la cual se coloca en contacto con los muñones pulpares durante un período de cinco minutos. Después de este tiempo, la cámara pulpar se obtura con óxido de zinc y eugenol. No es necesario colocar formocresol en la mezcla de óxido de zinc y eugenol.

En la denominada técnica de "siete días" se utiliza una torunda de algodón húmeda (de la cual se ha removido todo exceso de formocresol), que se coloca en contacto con los muñones pulpares aproximadamente durante siete días. En los dientes con pulpa necrótica -

se deben limpiar y secar la cámara y la parte de los - conductos radiculares de fácil acceso antes de colocar la torunda con formocresol, la cual se remueve después de siete días y procediéndose a obturar la cámara y la porción accesible de los conductos radiculares con óxido de zinc y eugenol. Existe alguna controversia sobre la necesidad de aplicar formocresol durante siete días.

Una indicación de la técnica de siete días ha sido usarla en dientes en los cuales se sospecha - que la infección ha sobrepasado el sitio de la amputación. Esta técnica se utiliza especialmente en dientes primarios con uno o más conductos con pulpa necrótica.

El éxito clínico extraordinario del formocresol ha sido atribuido a su potente capacidad bactericida. El éxito de la terapia pulpar depende del control, eliminación y prevención de la infección.

Pulpotomía con hidróxido de calcio

Desde el punto de vista "biológico", la pulpotomía con hidróxido de calcio parece ser excelente. Sin embargo, los dientes deben seleccionarse cuidadosamente, si se desea obtener éxito. El sitio de la amputación debe estar libre de infección pues las propiedades antibacterianas del hidróxido de calcio son bastante limitadas. El propósito de la droga es estimular la producción de dentina reparativa para sellar la pulpa del medio ambiente externo. El alto pH de la droga - irrita la pulpa de tal modo que las células mesenquimatosas indiferenciadas se transforman en odontoblastos, los cuales inician el depósito de dentina reparativa.

Las principales causas de fracaso con esta técnica son el control parcial de la infección y las reabsorciones internas en los dientes primarios. La interpretación radiográfica de la formación del puente dentinario puede ser errónea en el sentido que, desde un punto de vista tridimensional, dicho puente puede ser incompleto, perforado en el centro y no total.

La cicatrización debe inspeccionarse para determinar la extensión del puente dentinario. Si este resulta ser incompleto, hay que raspar el área y colocar hidróxido de calcio nuevamente.

Uno de los problemas concomitantes con una pulpotomía fracasada con hidróxido de calcio, es la dificultad que presenta un tratamiento de endodoncia, debido al estrechamiento de los conductos radiculares en la zona próxima al sitio de la amputación. Pueden darse casos en los cuales el conducto radicular se oblitere completamente.

La técnica para la pulpotomía es la siguiente:

1. Anestesia y aisle el diente en el cual va a realizar el procedimiento.
2. Remueva toda lesión de caries y descubra la cámara pulpar utilizando una fresa de fisura de punta redondeada.
3. Ampute la porción coronal del tejido pulpar hasta el nivel de la entrada de los conductos radiculares, utilizando una cucharilla afilada. El uso de una fresa para el procedimiento de amputación puede llevar a una perforación del piso de-

la cámara pulpar, al desgarramiento del tejido pulpar, a la extirpación inadvertida de la totalidad del tejido pulpar o a un implante de restos de dentina en el tejido pulpar.

4. Limpie la cámara pulpar con agua destilada estéril y controle la hemorragia con torundas de algodón.
5. Coloque el medicamento sobre los muñones pulpares.
6. Selle el medicamento (formocresol o hidróxido de calcio) en la cámara pulpar con óxido de zinc y eugenol.
7. Remueva el formocresol después del período de tiempo apropiado y selle la cámara con óxido de zinc y eugenol. En los casos de pulpotomía con hidróxido de calcio se debe examinar la respuesta en el sitio de la exposición, para determinar si existe un sellado completo del resto del tejido pulpar, mediante una barrera calcificada y luego debe sellarse la cavidad con óxido de zinc y eugenol.
8. Coloque la restauración permanente (generalmente una corona de acero inoxidable).

Contraindicaciones

Pulpotomía con formocresol: Existen varias contraindicaciones para la pulpotomía con formocresol. Ninguna se puede considerar como absoluta y todas requieren una cuidadosa evaluación clínica.

En general, no se debe proceder a una pulpotomía con formocresol, cuando:

1. El diente no se puede restaurar fácilmente. Antes de proceder a cualquier tipo de tratamiento-pulpar, el odontólogo debe considerar la restauración del diente de acuerdo con el tipo (por ejemplo, casos de extensión subgingival de la lesión de caries). Los dientes que no puedan repararse, deben extraerse, aunque pueda hacerse un tratamiento pulpar exitoso.
2. Existen patologías severas tanto periapicales como intra-radiculares. Si la radiografía muestra que más de la mitad del hueso alveolar de soporte está destruido, el pronóstico es dudoso. En esas circunstancias, debe considerarse bien la extracción del mismo o el tratamiento rutinario de endodoncia.

A pesar de que en algunos casos tratados con formocresol ha desaparecido la lesión periapical o radicular. Las condiciones existentes en el área periapical no han sido descritas. Un examen cuidadoso de la radiografía parece indicar la desaparición completa de la lesión.

3. Sólo existe la mitad de la raíz del diente primario, como resultado del proceso normal de exfoliación o si se presentan reabsorciones atípicas en la superficie externa del diente. No debe intentarse un tratamiento pulpar si el diente va a permanecer en la boca durante un período de seis meses o si la falta de huesos de soporte es exagerada. Además, algunos casos que presentan reabsorción atípica asociada con la patología pulpar, puede acelerar el proceso de exfoliación del diente primario.

Pulpotomías con hidróxido de calcio: Las mismas contra indicaciones que se señalan para la pulpotomía con formocresol, pueden aplicarse aún con mayor rigidez a las pulpotomías con hidróxido de calcio. No puede intentarse una pulpotomía con esta droga si, a juicio del odontólogo, la infección ha progresado más allá del sitio de amputación. Aún cuando no existe un método determinado para detectar la extensión de la infección, generalmente se puede afirmar que si la pulpa está expuesta por más de 72 horas y además sangra profusamente, - no está expuesta por más de 72 horas y además sangra - profusamente, no está en condiciones para una pulpotomía. En dientes permanentes con una raíz completamente formada, se recomienda proceder al tratamiento rutinario de los conductos, debido a su mayor éxito, cuando se compara con las pulpotomías. Si la pulpotomía falla, generalmente el tratamiento radicular es más difícil.

Manera de reconocer las fallas

La pulpotomía a base de formocresol puede fallar en las siguientes condiciones:

1. Recurrencia o formación de un tracto fistuloso;
2. Formación de patología periapical o intra-radicular o falta de resolución en la patología existente;
3. Reabsorción atípica en la superficie radicular;
4. Desarrollo o movilidad continua u otros síntomas que pueden ser indicativos de una patología periapical.

Aunque en algunos casos es posible tratar el diente en forma repetida, generalmente no se tiene éxito. - Los fracasos de la pulpotomía a base de hidróxido de --

Las principales causas de fracaso con esta técnica son el control parcial de la infección y las reabsorciones internas en los dientes primarios. La interpretación radiográfica de la formación del puente dentinario puede ser errónea en el sentido que, desde un punto de vista tridimensional, dicho puente puede ser incompleto, perforado en el centro y no total.

La cicatrización debe inspeccionarse para determinar la extensión del puente dentinario. Si este resulta ser incompleto, hay que raspar el área y colocar hidróxido de calcio nuevamente.

Uno de los problemas concomitantes con una pulpotomía fracasada con hidróxido de calcio, es la dificultad que presenta un tratamiento de endodoncia, debido al estrechamiento de los conductos radiculares en la zona próxima al sitio de la amputación. Pueden darse casos en los cuales el conducto radicular se oblitere completamente.

La técnica para la pulpotomía es la siguiente:

1. Anestesia y aísle el diente en el cual va a realizar el procedimiento.
2. Remueva toda lesión de caries y descubra la cámara pulpar utilizando una fresa de fisura de punta redondeada.
3. Ampute la porción coronal del tejido pulpar hasta el nivel de la entrada de los conductos radiculares, utilizando una cucharilla afilada. El uso de una fresa para el procedimiento de amputación puede llevar a una perforación del piso de-

la cámara pulpar, al desgarramiento del tejido pulpar, a la extirpación inadvertida de la totalidad del tejido pulpar o a un implante de resinas de dentina en el tejido pulpar.

4. Limpie la cámara pulpar con agua destilada estéril y controle la hemorragia con torundas de algodón.
5. Coloque el medicamento sobre los muñones pulpares.
6. Selle el medicamento (formocresol o hidróxido de calcio) en la cámara pulpar con óxido de zinc y eugenol.
7. Remueva el formocresol después del período de tiempo apropiado y selle la cámara con óxido de zinc y eugenol. En los casos de pulpotomía con hidróxido de calcio se debe examinar la respuesta en el sitio de la exposición, para determinar si existe un sellado completo del resto del tejido pulpar, mediante una barrera calcificada y luego debe sellarse la cavidad con óxido de zinc y eugenol.
8. Coloque la restauración permanente (generalmente una corona de acero inoxidable).

Contraindicaciones

Pulpotomía con formocresol: Existen varias contraindicaciones para la pulpotomía con formocresol. Ninguna se puede considerar como absoluta y todas requieren una cuidadosa evaluación clínica.

En general, no se debe proceder a una pulpotomía con formocresol, cuando:

1. El diente no se puede restaurar fácilmente. Antes de proceder a cualquier tipo de tratamiento-pulpar, el odontólogo debe considerar la restauración del diente de acuerdo con el tipo (por ejemplo, casos de extensión subgingival de la lesión de caries). Los dientes que no puedan repararse, deben extraerse, aunque pueda hacerse un tratamiento pulpar exitoso.
2. Existen patologías severas tanto periapicales - como intra-radicales. Si la radiografía muestra que más de la mitad del hueso alveolar de soporte está destruido, el pronóstico es dudoso. En esas circunstancias, debe considerarse bien la extracción del mismo o el tratamiento rutinario de endodoncia.

A pesar de que en algunos casos tratados con formocresol ha desaparecido la lesión periapical o radicular. Las condiciones existentes en el área periapical no han sido descritas. Un examen cuidadoso de la radiografía parece indicar la desaparición completa de la lesión.

3. Sólo existe la mitad de la raíz del diente primario, como resultado del proceso normal de exfoliación o si se presentan reabsorciones atípicas en la superficie externa del diente. No debe intentarse un tratamiento pulpar si el diente va a permanecer en la boca durante un período de seis meses o si la falta de huesos de soporte es exagerada. Además, algunos casos que presentan reabsorción atípica asociada con la patología pulpar, puede acelerar el proceso de exfoliación del diente primario.

Pulpotomías con hidróxido de calcio: Las mismas contra indicaciones que se señalan para la pulpotomía con formocresol, pueden aplicarse aún con mayor rigidez a las pulpotomías con hidróxido de calcio. No puede intentarse una pulpotomía con esta droga si, a juicio del odontólogo, la infección ha progresado más allá del sitio de amputación. Aún cuando no existe un método determinado para detectar la extensión de la infección, generalmente se puede afirmar que si la pulpa está expuesta por más de 72 horas y además sangra profusamente, - no está expuesta por más de 72 horas y además sangra - profusamente, no está en condiciones para una pulpotomía. En dientes permanentes con una raíz completamente formada, se recomienda proceder al tratamiento rutinario de los conductos, debido a su mayor éxito, cuando se compara con las pulpotomías. Si la pulpotomía falla, generalmente el tratamiento radicular es más difícil.

Manera de reconocer las fallas

La pulpotomía a base de formocresol puede fallar en las siguientes condiciones:

1. Recurrencia o formación de un tracto fistuloso;
2. Formación de patología periapical o intra-radicular o falta de resolución en la patología existente;
3. Reabsorción atípica en la superficie radicular;
4. Desarrollo o movilidad continua u otros síntomas que pueden ser indicativos de una patología periapical.

Aunque en algunos casos es posible tratar el diente en forma repetida, generalmente no se tiene éxito. - Los fracasos de la pulpotomía a base de hidróxido de -

calcio pueden establecerse o diagnosticarse en aquellos casos que exhiben los mismos signos y síntomas de las fallas asociadas con la pulpotomía a base de formocresol. Por supuesto que una pulpotomía con hidróxido de calcio no puede efectuarse en aquellos dientes con patología periapical o intra-radicular. Uno de los signos más comunes para detectar las fallas con la pulpotomía a base de hidróxido de calcio es la formación de patología periapical o la presencia de reabsorción interna.

Pulpectomía

En forma reciente se ha venido preconizando el uso de las pulpectomías para dientes primarios con pulpa necrótica o degenerativas. Ha sido recomendado especialmente en segundos molares primarios, antes de la erupción del primer molar permanente. Ciertamente que debe instituirse alguna medida que evite la extracción del segundo molar temporal por lo menos hasta la erupción del primer molar permanente, sin embargo, la técnica requerida para una endodoncia demanda mayor tiempo que la técnica de dos citas (siete días), pulpotomía con formocresol. Parece razonable sugerir que si fracasa la técnica de dos citas, se intente la pulpectomía para tratar de preservar el diente. Aun cuando no es deseable, ni es biológicamente posible dejar tejido necrótico en los conductos radiculares, parece que el éxito de la denominada técnica de siete días en dientes con pulpas necróticas, se debe a que este material se vuelve inocuo, por acción de la droga.

Aparentemente, la cicatrización es exitosa y puede deberse en parte a la fijación y desinfección de este material. Probablemente las defensas orgánicas na

turales desempeñan un papel, al permitir que cicatrice alrededor del diente sin contratiempos. Aparentemente, esto también es cierto cuando los conductos no pueden limpiarse adecuadamente con limas. Además, con esta técnica no existe el peligro de presionar material necrótico en forma inadvertida más allá del ápice. Aunque no existen datos estadísticos, hasta el momento se ha estimado que el tratamiento de pulpas necróticas en proceso de degeneración, a base de formocresol y con la técnica de dos citas, es exitoso en un 60 ó 70 por ciento de los casos.

El criterio para seleccionar dientes para pulpectomía se basa en:

1. Que el diente sea de fácil restauración.
2. La presencia de una buena estructura de soporte radicular.
3. Que sea factible detectar en forma fácil la presencia de los conductos radiculares.
4. Patología periapical severa.

Existen dificultades cuando se intenta la pulpectomía en dientes posteriores. Las dificultades que pueden encontrarse son:

1. Conductos radiculares demasiado estrechos

Los conductos radiculares en los molares temporales tienen generalmente forma de cinta y no son fáciles de alcanzar con las limas. Esto puede interferir con una buena instrumentación bio-mecánica de los con-

ductos y a la vez interferir con un sellado apropiado de los mismos. En los dientes anteriores generalmente esto no es un problema.

2. Perforación de la raíz debido a la curvatura de la misma

Buscando una buena limpieza biomecánica es factible remover una cantidad exagerada de estructura radicular en el área del conducto, lo cual puede traducirse en una perforación.

Por lo general, esto tampoco presenta problemas en los dientes anteriores.

3. Desinfección inadecuada de los numerosos conductos accesorios en los dientes primarios.

Esto puede hacer que el tratamiento fracase.

4. Sellado adecuado de los conductos

Como el óxido de zinc y eugenol puede ser utilizado para obturar los conductos y es un material reabsorbible, es necesario colocar esta pasta en forma cuidadosa dentro de los canales. Generalmente estos no quedan suficientemente llenos, porque es difícil determinar la cantidad apropiada de material que debe utilizarse. Esto puede resultar a causa de la dificultad en ampliar en forma suficiente el conducto o a que éste sea demasiado estrecho cerca del ápice, lo cual impide que la pasta llegue a dicha área. En algunos casos, la pasta es forzada más allá del ápice.

La técnica para realizar la terapia radicular de un diente primario anterior, es la misma que se usa para un diente permanente. Se hace una mezcla espesa de óxido de zinc y eugenol, se forma con ella un cono de extensión adecuada, se cubre con una crema o pasta más blanda del mismo material y luego se coloca en el conducto.

En los molares primarios, las limas se pueden utilizar en dirección buco-lingual con el fin de mantener la forma elíptica de los canales. El uso de las limas se facilita mecánicamente cuando se sostiene en un instrumento especial denominado "portalima".

Después de limpiar los conductos debe aplicárseles dentro una crema a base de óxido de zinc y eugenol, utilizando un léntulo. Algunos autores han recomendado que se agregue formocresol en la mezcla de óxido de zinc y eugenol, pero el efecto que esta mezcla pueda tener sobre la reabsorción normal de las raíces no está establecido. Por consiguiente, se sugiere que no se utilice formocresol incorporado en el óxido de zinc y eugenol, por cuanto esto puede retrasar la exfoliación natural de los dientes primarios.

En dientes permanentes con una formación radicular completa, se recomienda la técnica rutinaria de endodoncia. En aquellos dientes permanentes con una formación radicular incompleta - lo que dificulta el sellado periapical- se recomienda la denominada técnica de apexificación o técnica de Frank.

Esta técnica basa su éxito en una buena instrumentación biomecánica y en la desinfección del conducto radicular. El objetivo del tratamiento es estimular

la formación de tejidos calcificados de reparación en el ápice con el fin de obtener un buen sellado apical - mediante la técnica convencional de endodoncia.

La técnica consiste en la limpieza biomecánica - del conducto radicular y a continuación la obturación - del mismo con una pasta de hidróxido de calcio y para - clorofenol alcanforado. Este medicamento es sellado en el canal durante seis semanas. Si el ápice todavía no - está preparado para un tratamiento convencional de en - dodoncia, debe lavarse el medicamento del canal y colo - car una mezcla fresca del mismo por otro período de - seis semanas. Esto debe repetirse hasta que el conduc - to radicular se encuentre listo para un relleno con - puntas de gutapercha o de plata.

CAPITULO VIII

CORONAS DE ACERO INOXIDABLE Y CORONAS DE POLICARBONATO

Con frecuencia, el odontólogo necesita restaurar dientes primarios o dientes permanentes jóvenes excesivamente destruidos por el proceso de la caries dental. La restauración de amalgama se encuentra contraindicada en muchos de estos dientes, por falta de estructuras sanas de soporte y porque en algunos casos las cúspides se encuentran socavadas con resultado del proceso extensivo de la caries. Las coronas de acero inoxidable y las coronas de policarbonato son efectivas para la restauración de estos dientes, siempre y cuando se utilicen y coloquen en forma apropiada.

Requisitos para su uso

Ante todo, el diente seleccionado para ser restaurado con una de estas coronas debe ser factible de restaurar. Es necesario remover en forma total el tejido cariado. El tejido pulpar debe encontrarse vital o haber sido tratado en forma exitosa con una pulpotomía o mediante una pulpectomía.

El tejido periodontal debe estar sano. Es necesario que en los dientes primarios exista suficiente tejido radicular y que por lo menos la mitad de la raíz no se haya reabsorbido. Se necesita una radiografía para determinarlo.

Indicaciones

En odontología infantil, estas coronas están indicadas para:

1. Restaurar dientes primarios y permanentes jóvenes excesivamente destruidos por la acción de la caries.
2. Restaurar molares primarios con caries que incluyan tres superficies o más. En este caso, la reducción o preparación del diente es menor que la requerida para una amalgama.
3. Restaurar molares primarios que han sido sometidos a tratamiento pulpar. Estos dientes tienden a volverse más frágiles o a resquebrajarse con facilidad y por lo tanto la corona de acero inoxidable previene su posible fractura.
4. Restaurar dientes primarios excesivamente destruidos por el ataque de caries rampantes o recurrentes.
5. Restaurar dientes primarios y dientes permanentes jóvenes con hipoplasia.
6. Restaurar dientes primarios o permanentes jóvenes con anomalías hereditarias, tales como dentinogénesis imperfecta o amelogénesis imperfecta.
7. Restaurar dientes primarios y permanentes jóvenes en niños con defectos físicos o mentales cuando el factor higiene bucal es primordial.

8. Como una restauración intermedia o de emergencia en el tratamiento de dientes anteriores fracturados.
9. Como anclaje para aparatos fijos.

CORONAS POSTERIORES DE ACERO INOXIDABLE

Existen diferentes clases de coronas posteriores de acero inoxidable. Se pueden obtener en distintas formas y tamaños; algunas son festoneadas y otras no lo son. Las coronas festoneadas gozan de amplia popularidad, porque requieren menos tiempo para su adaptación. Sin embargo, en algunos casos se necesita un tallado final. Las coronas sin festón pueden ser empleadas cuando la lesión de caries se extiende subgingivalmente más allá de lo que el margen de las coronas festoneadas permite. Es posible hacer modificaciones en las coronas festoneadas en los casos de lesión de caries muy extensas. Estas modificaciones serán explicadas posteriormente.

Preparación del diente

La primera etapa en la preparación del diente debe ser la administración de anestesia local, cuando sea necesario.

A continuación se reduce la superficie oclusal, de manera que quede un espacio de un milímetro a milímetro y medio, con el diente opuesto. La reducción oclusal debe hacerse con piedras de diamante enfriadas con agua. También se puede utilizar una fresa de fisura en la pieza de mano de alta velocidad. Conserve la-

forma general de la superficie oclusal. Una superficie oclusal plana no permite una adaptación adecuada de la corona. Las elevaciones y depresiones oclusales de deben conservar, porque así se evita que la corona se mueva en una u otra dirección.

Es necesario verificar si en la oclusión existe suficiente espacio para la corona. Cerciórese de que las puntas de las cúspides del diente opuesto no se extienden más de un milímetro dentro de la fosa central de la superficie oclusal que ya se encuentra tallada. Recuerde que la reducción oclusal debe ser unifoorme. No deje la parte distal demasiado alta porque ocasiona una mordida abierta.

La siguiente etapa es rebanar la superficie distal y mesial con fresas de diamante de forma apropiada; de esa manera se elimina el punto de contacto con el diente vecino. También se pueden utilizar discos de diamante o fresas de carburo # 700 ó # 699 L. Los cortes proximales deben llegar hasta el borde libre de la enca, con lo cual se expone el área cervical del diente. El margen gingival debe terminar en bisel (una línea recta). Escalones en la preparación a nivel del margen gingival impiden que la corona se asiente en forma apropiada. Estos deben eliminarse.

Las paredes mesial y distal deben ser tan paralelas como sea posible. Una inclinación excesiva es indeseable, por cuanto la preparación pierde de esa manera parte de sus cualidades retentivas. Utilice un explorador para determinar si se han eliminado los puntos de contacto y la posible presencia de escalones en el margen gingival.

Existen áreas de retención exagerada en los dientes temporales, por debajo del margen gingival, debido a la contracción cervical que les propia. Estas áreas son especialmente notorias en bucal de los molares temporales inferiores. Por lo tanto, para obtener una adaptación perfecta de la corona por debajo del margen gingival, es necesario reducir estas zonas apropiadamente pero no en forma completa, por cuanto dichas áreas de retención son utilizadas para la adaptación de la corona. Es posible que sea necesario hacer alguna reducción en lingual, pero ésta debe ser mínima (del espesor del esmalte.)

Se termina la preparación con un estudio cuidadoso de la misma, reduciendo cualquier área de retención o escalones en el margen cervical y redondeando finalmente todos los ángulos agudos presentes en la preparación.

Finalmente remueva la lesión de caries del diente.

Selección de la corona

Las coronas de la "Unitek" ya vienen recortadas a una altura clínica promedio (no anatómica). En la mayoría de los casos, la corona se adapta aproximadamente a un milímetro por debajo del margen gingival, sin que sea necesario un recorte adicional en bucal o lingual. Debe recortarse un poco en la superficie mesial y distal, con el fin de eliminar una extensión exagerada en dichas áreas. Hay que tener cuidado de que el margen gingival de la corona cubra la extensión total de la lesión de caries.

Existe una amplia selección de coronas para los dientes primarios y los molares permanentes. Existen seis tamaños para cada diente; tanto para el superior como para el inferior, derecho o izquierdo. Cada corona está marcada en forma nítida con dos letras y un número para indicar el cuadrante y el tamaño. Por ejemplo: URI, UR2, etc. Estas letras o denominaciones corresponden a las palabras en inglés "upper right". Estas coronas están hechas de manera que provean una anatomía funcional, poseen formas oclusales suaves, fisuras no muy profundas y una superficie oclusal amplia en sentido buco-lingual. Esto facilita la masticación y la higiene oral y al mismo tiempo disminuye interferencias oclusales con los dientes opuestos o con las coronas. Debido a la forma especial de estas coronas no es necesaria una reducción excesiva de la estructura del diente o darle una forma exagerada de campana. Existen tres maneras de seleccionar el tamaño apropiado de la corona:

1. Mide con un compás el espacio existente en sentido mesio-distal.
2. Mida la dimensión mesio-distal del diente sobre el cual se va a colocar la corona antes de iniciar su preparación.
3. Pruebe varias coronas hasta encontrar la más apropiada.

La corona seleccionada debe mantener la dimensión mesio-distal del diente que se desea restaurar, además de la relación oclusal. Seleccione de la caja una corona equivalente al tamaño del diente. Generalmente se aconseja elegir al mismo tiempo el tamaño in-

mediatamente posterior, para una selección más ajustada a la realidad.

Adaptación de la corona

Es importante recordar que si se utilizan las coronas "Unitek", éstas están prefabricadas de tal manera que un milímetro de material quede localizado por debajo del margen libre de la encía, en un diente de tamaño promedio.

Nunca proceda a recortar inmediatamente el margen de la corona.

Cerifórese primero de la adaptación de la corona a nivel del margen gingival. En la mayoría de los casos no es necesario recortar adicionalmente la corona. Si el tejido se torna blanquecido, cuando se coloca la corona en posición, esta isquemia indica que quedó sobreextendida y por lo tanto es necesario reducir el margen gingival hasta que la isquemia desaparezca. La reducción debe hacerse siguiendo el contorno gingival original. Otra alternativa es utilizar un explorador afilado y marcar sobre la corona la altura del margen gingival libre. Después de este intento de adaptación, la corona debe removerse utilizando una cucharilla de tamaño apropiado que se coloca en el margen gingival en el lado bucal. Ocasionalmente, las coronas de la "Unitek" son demasiado cortas y por lo tanto no cubren en forma completa la corona clínica; esto se observa especialmente a nivel de los primeros molares primarios inferiores o en casos en que la caries es demasiado profunda a nivel subgingival. En esta circunstancia es preferible y recomendable una corona del tipo no festoneada, como las producidas por la "Rocky Mountain".

Dichas coronas deben ser seleccionadas del tamaño apropiado, recortadas y adaptadas; o si se utiliza una corona de la marca "Unitek", su contorno debe ser modificado. A continuación y utilizando piedras - montadas o tijeras curvas, recorte el exceso de mate - rial a nivel de la línea que se ha trazado previamente con el explorador afilado. Luego utilice la pinza de - Johnson # 115 a lo largo del borde marginal y gingival para una mejor conformación de la corona.

Esta pinza le da el contorno apropiado y se utiliza colocando el extremo redondeado en el lado inferior de la corona, a nivel del margen gingival. Utilice la pinza abriéndola y cerrándola en forma consecutiva, a lo largo del margen gingival en toda su extensión. Esto produce las retenciones necesarias en la corona, las cuales siguen a las ya existentes en el diente previamente preparado. Esta técnica suaviza las - áreas que se han recortado y completa el contorno marginal de la corona. Al mismo tiempo cierra el margen - gingival de la corona, lo cual se traduce en una adaptación más estrecha y una mejor retención de la corona de acern. En este punto de la impresión de que el margen gingival de la corona es demasiado pequeño para la anatomía del diente. Se debe hacer énfasis en que las coronas de acero inoxidable de la "Unitek" están diseñadas para ser colocadas primero desde lingual, luego desde bucal, con la finalidad de deslizarla sobre el - contorno del diente. Esto permite una adaptación precisa de la corona sobre el diente.

Para asentar la corona, se debe colocar el - diente desde lingual y a continuación se le solicita - al niño que muerda hasta llevar la corona a una oclu - sión apropiada. Es aconsejable utilizar para ello el -

aparato o instrumento especialmente diseñado para asentar bandas y coronas, el cual posee un extremo triangular de metal que se coloca en el punto deseado, sobre la superficie de la corona. Una vez colocado en la posición apropiada, se le pide al niño que cierre la boca en forma suave sobre el extremo plástico, localizado en el lado opuesto al extremo triangular de metal. Esto permite asentar la corona en su posición correcta. En este momento cerciórese que la corona se adapta perfectamente en gingival, posee la altura indicada y no produce isquemia en los tejidos. Si es necesario remueva la corona y haga el ajuste gingival requerido tal como fue descrito anteriormente.

Una vez que la altura apropiada de la corona y la adaptación gingival de la misma han sido determinadas y se ha hecho cualquier recorte adicional necesario, se procede al terminado final del margen gingival con una piedra montada y se pule con una rueda de caucho. Coloque la corona aproximadamente en un ángulo de 45 grados y dirija la rueda en rotación hacia el borde inferior en sentido ocluso gingival. Esta etapa es esencial porque elimina irritación gingival y al mismo tiempo mejora la calidad retentiva de la corona. A continuación pula la corona con una rueda de caucho, remueva los rayones o marcas resultantes del uso de las diferentes pinzas. Se puede utilizar para tipo Tripoli, el rojo inglés o piedra pómx para el pulido inicial y terminar con óxido estañoso, lo cual le dará un mejor lustre. Lave la corona con agua y jabón. Remuevâ cualquier exceso de los materiales utilizados para pulirla y si se trata de una situación clínica, en este momento la corona está lista para ser cementada.

Modificaciones a las coronas de acero inoxidable

Corona demasiado grande para el diente

Cuando la corona es demasiado grande y no es posible adaptarla a los márgenes gingivales, se justifica hacer un corte vertical en la porción lingual de la corona, utilizando para ello las tijeras curvas. El corte debe estar localizado en la unión de las superficies lingual y oclusal. A continuación se superponen, más de lo necesario, los dos cortes linguales a nivel gingival. La presión de los dedos es suficiente. Luego coloque la corona en posición sobre el diente. Esto permite determinar la superposición que realmente se necesita. Trace una línea sobre la corona a lo largo del borde superpuesto. A continuación remueva la corona del diente y vuelva a colocar los dos extremos previamente superpuestos en la posición indicada. Una luego los bordes con el soldador de punto o con una soldadura de plata.

Coloque la corona en ácido y luego lávela.- Termine la adaptación de la corona tal como fue descrita en forma previa.

Diente demasiado grande para la corona

Si no es posible colocar sobre el diente la corona de mayor tamaño utilizando las tijeras curvas, haga una incisión vertical en la superficie lingual de la misma. Esta incisión debe estar colocada en la unión de las superficies lingual y oclusal.

Recorte un pedazo de material de banda de -

un espesor de .004 de pulgada, el cual se debe adaptar a la superficie lingual de la corona y utilizando el soldador de punto suelde uno de los lados de la incisión.

El material de banda debe cubrir la totalidad de la incisión hecha a medida que la corona aumenta de amplitud al ser colocada sobre el diente. Al soldar un lado del material, éste se puede desplazar de banda en la posición deseada, buscando su mejor ubicación, no solamente a nivel gingival sino también a nivel oclusal.

La corona se debe pulir ligeramente en lingual con el fin de evitar laceración gingival. Luego coloque la corona sobre el diente. Trace una línea sobre la superficie lingual a lo largo del margen del material de banda. Remueva la corona y empareje el borde del material de banda en la línea previamente trazada. Suelde el material de banda a la corona. Brille y pula la corona. Termine el contorno de la misma tal como fue descrito en forma previa.

Caries subgingival profunda

Cuando la lesión de caries se extiende subgingivalmente más allá del margen de la corona, es necesario utilizar una corona sin festón, que pueda ser contorneada o una corona con festón que pueda ser modificada. Una vez seleccionado el tamaño apropiado de la corona, recorte un pedazo de material de banda con una dimensión de .004 de pulgada y suéldelo en el interior de la superficie de la corona, en el área que corresponde a la lesión de caries. A continuación recorte en forma apropiada el material de banda de manera que se-

extienda ligeramente por debajo de la lesión. Una vez que se finaliza el contomo y la corona está lista para ser cementada, se suelda la banda sobre la superficie externa de la corona.

Pula la corona como se ha descrito en forma previa. Para mayor información se refiere al lector a otra modificación de esta técnica que fue descrita por Mink y Hill en la revista "Journal of Dentistry for Children". Volumen 38, página 197, 1971.

Técnica para cementar la corona

Debe seguirse las siguientes etapas para una cementación apropiada de la corona:

1. Limpie y seque la corona.
2. Se debe aislar en forma completa el campo operatorio con rollos de algodón y utilizar al mismo tiempo un eyector de saliva; mantenga el campo operatorio seco durante la cementada de la corona.
3. Limpie y seque el diente con torundas de algodón y aire.
4. Coloque una base de óxido de zinc y eugenol o de hidróxido de calcio en las áreas de caries profundas.
5. Proteja la preparación con un barniz.
6. Prepare una mezcla espesa de cemento de oxifosfato o de cemento de carboxylato y coló-

quela dentro de la corona. No llene excesivamente la corona con el cemento, porque la presión hidrostática puede impedir que la corona se asiente en forma apropiada.

7. Coloque la corona sobre la superficie seca del diente desde lingual y haciendo presión muévela firmemente con el dedo hacia labial, luego solicite al paciente que cierre la boca, utilizando el instrumento diseñado para asentar coronas y bandas en posición.
8. Permita al paciente que cierre la boca con el fin de revisar la oclusión final.
9. Cuando el cemento ha fraguado, remueva todos los excesos, utilizando un explorador y seda dental para limpiar el área gingival y los espacios interproximales.

Puntos Importantes

1. La preparación oclusal debe dejar un espacio libre de por lo menos un milímetro, en relación con el diente opuesto.
2. Los puntos de contacto se deben eliminar y hay que ser cuidadoso a fin de evitar la presencia de escalones proximales.
3. Es necesario reducir la superficie bucal y lingual. Esto permite una adaptación más fácil de la corona.

4. Todos los ángulos y esquinas de la preparación deben ser redondeados. Si no se presta atención a esta parte de la preparación - será difícil asentar la corona en la posición apropiada.
5. Una vez que se ha establecido la longitud de la corona, la cual debe estar por debajo del margen gingival, se debe contornear con la pinza # 115. En este momento la corona abraza las áreas de retención localizadas por debajo del margen gingival de las superficies bucal y lingual.
6. Se debe pulir el margen gingival de la corona para evitar irritación gingival.
7. Lleve la corona a posición, primero desde lingual, luego hacia bucal con el fin de deslizarla sobre la altura del contorno máximo de la pieza y al mismo tiempo permitir una adaptación perfecta de la misma.
8. Todos los excesos de cemento deben ser removidos utilizando un explorador y seda dental para limpiar el área gingival y las áreas interproximales.

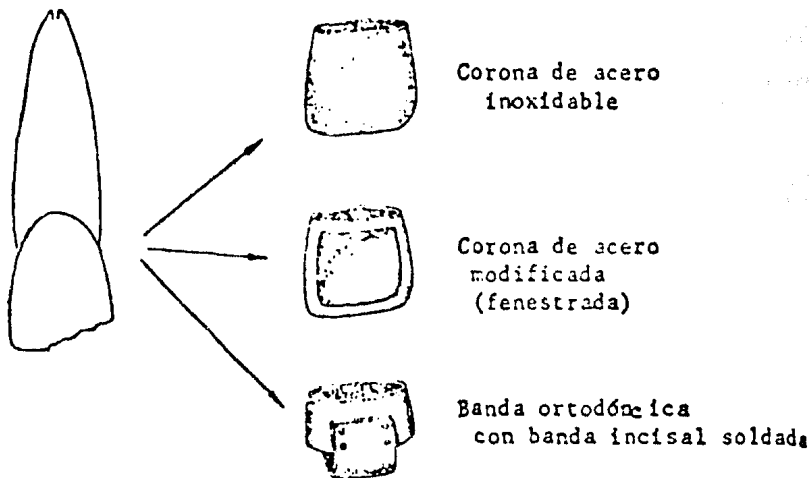
CORONAS ANTERIORES DE ACERO INOXIDABLE

Las coronas anteriores de acero inoxidable, diseñadas por la "Rocky Mountain", sirven como restauración satisfactoria intermedia para la restauración de dientes primarios fracturados. Esta corona llena prácticamente todos los requisitos de una restauración

satisfactoria, especialmente en los casos de exposición pulpar. Es fundamental proteger el tejido pulpar durante el período necesario para su recuperación.

Es común la fractura de dientes anteriores. Cuando tal emergencia se presenta, el odontólogo debe tratar el diente tan rápida y efectivamente como sea posible, con el fin de calmar al niño y a su padre. Existen tres tipos de tratamiento o de protección de emergencia tal como se ven en la Fig. No. 1

FIGURA No. 1



Coronas anteriores sin ventana labial

Las coronas anteriores sin ventana labial deben llenar los mismos requisitos que las coronas posteriores; sin embargo, la técnica es diferente:

1. Preparación

a. Sólo en algunas ocasiones es necesario la -
preparación de un diente permanente para -
este tipo de corona. En realidad, la única -
preparación necesaria es eliminar los puntos
de contacto o los escalones que impiden lle-
var la corona a un nivel apropiado subgingi-
val. Generalmente, el borde incisal no nece-
sita reducción.

b. Es posible que en algunos casos haya necesi-
dad de tallar el contacto proximal a la par-
que hacer una ligera reducción labial e inci-
sal en los dientes primarios. Esto depende -
de la cantidad de espacio que existe entre -
los dientes primarios anteriores.

2. La selección de la corona se hace en la misma-
forma que las coronas posteriores, es decir, -
tratando o ensayando coronas de diferentes tama-
ños. Debe ser esencialmente del mismo tamaño -
del diámetro mesiodistal del diente que se de -
sea restaurar.

3. Después de la selección de la corona, recorte -
el margen gingival con las tijeras curvas o con
piedras montadas, por cuanto las coronas "Rocky
Mountain" para dientes anteriores no son pre- -
festoneadas. La corona debe extenderse aproxima-
damente dos milímetros por debajo del borde li-
bre marginal en la situación clínica.

4. Como la corona no viene con un contorno lingual
apropiado, es necesario crear un cingulo utili-

zando la pinza Johnson # 115, pinza que sirve para el contorno de las coronas. Con el fin de crear el contorno apropiado en el nivel cingular, coloque la parte redondeada de la pinza en el interior de la corona a nivel lingual. Sea cuidadoso cuando trate de contornear el cingulo, de tal manera que éste quede localizado en el área indicada, lo cual redundará en una buena adaptación de la corona en esta región.

5. La pinza # 115 se puede utilizar en forma invertida para el contorno de los bordes marginales y para buscar una mejor adaptación en la superficie lingual. Para crear la depresión en el área lingual por encima del cingulo, coloque el extremo redondeado de la pinza hacia el exterior de la parte lingual de la corona.
6. Contornee la porción labial de la corona con la pinza Gordon # 137.
7. Las áreas proximales también pueden contornearse con la pinza # 137.
8. A continuación coloque la corona sobre el diente y cerciórese de que existe una adaptación completa y de que ésta se encuentra en la posición correcta. Para ello compare el borde incisal de la corona con el del diente vecino. Teniendo en cuenta el espesor de la corona, cerciórese de que ésta no se extiende incisalmente más que el diente. Al mismo tiempo, cerciórese de que la corona se encuentra en posición correcta, tanto en labial como en lingual.

9. Si es necesario marque con un explorador la extensión requerida en el margen gingival, en la misma forma que se realizó en la corona posterior.
10. Para el contorno gingival utilice la pinza Johnson # 115. Algunas veces es necesario doblar hacia dentro el margen gingival o borde gingival de la corona usando la pinza # 139, la misma que se usa para doblar alambres y luego suavizar dicho contorno con la pinza Gordon # 137.
11. A continuación termine el margen gingival en forma de borde de cuchillo lo mismo que en las coronas posteriores.
12. En este momento la corona se encuentra lista para ser pulida y cementada. La corona sirve como protección para la corona del diente y para el tejido pulpar.

Coronas con ventana labial para incisivos permanentes

Las coronas cerradas en los dientes anteriores son poco estéticas y por lo tanto algunas veces se presenta esta objeción para su uso. Para mejorar su estética se puede remover la porción labial de la corona. Una vez que la corona cerrada se encuentra perfectamente adaptada, es posible cortar una ventana en la porción labial, utilizando para ello una fresa o una piedra montada. Se debe tener cuidado y no distorsionar la corona durante este procedimiento. Sea cuidadoso y no remueva demasiada cantidad de material hacia mesial

o hacia distal, porque ello debilitaría la corona.

Es importante dejar suficiente material, tanto en el borde gingival como en el borde incisal con el fin de mantener la resistencia de la corona. Generalmente un milímetro y medio es suficiente para suplir estas necesidades.

Cuando se abre la ventana labial y ésta tiene el contorno deseable, el margen gingival puede ser terminado en la misma forma que en la corona cerrada. Pula la corona.

Si se tratase de una situación clínica, se puede cementar la corona y reemplazar la porción de diente fracturado con una de las resinas compuestas que se obtiene en el mercado en la actualidad, seleccionando una de la misma tonalidad de la estructura del diente, con el fin de conseguir una mejor estética. La porción gingival de la corona con ventana abierta debe localizarse por debajo de la encía, dando la apariencia de una corona de acero inoxidable tres cuartos.

Puntos importantes:

1. Recuerde que generalmente no es necesario preparar los dientes anteriores para este tipo de coronas.
2. El margen gingival debe extenderse aproximadamente dos milímetros por debajo del margen gingival, de manera que la porción gingival de la corona de acero no sea visible.
3. Utilizando la pinza # 115 prepare el cingulo lingual.

4. El contorno lingual se prepara con la pinza # 115 utilizándola en sentido inverso.
5. El contorno labial y proximal de la corona se prepara con la pinza # 137.
6. La posición exacta de la corona puede examinarse al comparar el borde incisal y la superficie labial con los dientes vecinos.
7. Se consigue una perfecta adaptación en el margen gingival utilizando la pinza # 115.
8. El margen de la corona se debe terminar en un borde agudo, con el fin de reducir la irritación gingival.
9. La superficie labial de las coronas anteriores pueden ser eliminadas para lograr una mejor estética. Para ello se puede utilizar una piedra montada o una fresa. Hay que tener cuidado de no distorsionar la corona durante esta preparación.
10. Conserve el milímetro y medio de la corona, tanto a nivel incisal como a nivel gingival. Esto redundará en una corona más resistente.

CORONAS ANTERIORES DE POLICARBONATO

Durante los dos últimos años se ha popularizado el uso de las coronas de policarbonato, en vez de las coronas de acero inoxidable, para los dientes anteriores.

Estas coronas se fabrican tanto para dientes primarios como para dientes permanentes.

Las coronas anteriores para dientes primarios hechas de este material son estéticas, de anatomía aceptable, durables y a la vez son un buen material para restaurar dientes primarios anteriores con caries extensas.

Las coronas de policarbonato para dientes permanentes son una restauración temporal excelente en los casos de fracturas de dientes anteriores que no pueden ser restaurados con ninguna de las resinas compuestas. A pesar de que este tipo de corona requiere una extensa preparación del diente, el resultado es una corona estética que se puede colocar en una cita, sin la necesidad de trabajo de laboratorio. Una vez que la erupción y el crecimiento han terminado, la corona puede ser reemplazada con una restauración de tipo más permanente, como por ejemplo, una corona de porcelana.

Preparación del diente

Las coronas de policarbonato tanto para dientes primarios como para los permanentes, exigen una extensa preparación del diente, similar a la utilizada para una corona de porcelana. La diferencia principal es que el margen gingival debe terminar en un borde biselado o una línea recta de terminado. Las etapas en la preparación del diente son similares a aquellas enumeradas previamente para las coronas posteriores de acero inoxidable. La preparación requerida para este tipo de corona es su mayor desventaja. En aquellos dientes con pulpas de gran tamaño, aumenta el peligro de una exposición pulpar o de una degeneración pulpar. Duran-

te la preparación del diente debe tenerse cuidado de -
disminuir estos riesgos.

Selección de la corona

Se selecciona la corona en la misma forma que -
las coronas de acero inoxidable, ensayando varias de -
diversos tamaños hasta encontrar la que se adapte me -
jor al diente. La corona elegida debe poseer el mismo -
diámetro mesio-distal que el diente que se desea res -
taurar.

Adaptación de la corona

1. Estas coronas son pre-festoneadas, por esto no -
recorte inmediatamente el margen de la corona.-
Primero trate de colocar la que tenga seleccio -
nada y señale la posición del margen gingival.-
En la mayoría de los casos no se requiere un ta -
llado adicional. Si el tejido muestra señas de -
isquemia, esto indica que la corona está un -
poco sobreextendida, por lo tanto, es necesario
reducir el margen gingival siguiendo el contor -
no gingival original. Este último se puede modi -
ficar utilizando una fresa para acrílico o una -
piedra montada. A continuación suavice y pula -
los márgenes con una rueda de caucho. Recorta -
el margen gingival con tijeras curvas para coro -
nas de acero inoxidable. A veces es necesario -
contornear la porción gingival de la corona uti -
lizando la pinza # 115 de Johnson o la pinza -
137 de Gordon.
2. El espesor de las paredes de las coronas de po -
licarbonato, para dientes primarios, es sufi -

ciente como para permitir la reducción tanto en incisal como en proximal. En muchos casos, con el fin de mantener una forma anatómica apropiada es mucho más fácil hacer ajustes en longitud, reduciendo el borde incisal en vez de hacer tallados en el margen gingival. En los caninos - primarios donde la oclusión es un factor importante como causa de atricción incisal exagerada o de mordida cerrada, es necesario reducir el - borde incisal de la corona. Como resultado de - ello se puede presentar una perforación en el - centro de la corona, la resina compuesta que se utiliza como agente para cementarla, sellará la perforación y protegerá al diente.

3. La corona se cimenta utilizando una resina compuesta. Para colocar la corona en el sitio indicado, se recomienda abrir un agujero de uno a - dos milímetros de diámetro en la porción lin- - gual de la corona. La posición de este agujero - debe tener la misma localización que la apertu- - ra que se hace para un tratamiento de conductos.
4. Todas las áreas talladas deben ser suavizadas y pulidas con una rueda de caucho, utilizando al- mismo tiempo piedra pómez o blanco de estaño - con una rueda de felpa.

Forma de cementar la corona

Con el fin de cementar la corona en forma apro- piada, se recomiendan las siguientes etapas:

1. Con el fin de aumentar la retención de la coro- na utilice una fresa pequeña para crear irregu-

laridades en la porción interior de la misma.

2. Limpie la corona en forma cuidadosa y luego séquela.
3. El campo operatorio debe estar completamente aislado con rollos de algodón y un eyector de saliva; además el campo operatorio debe mantenerse completamente seco durante el proceso de cementado de la corona.
4. Limpie y luego seque el diente.
5. Coloque óxido de zinc y eugenol o hidróxido de calcio sobre la caries profunda.
6. La corona debe cementarse utilizando una de las resinas compuestas. Así será más estética. Para los dientes primarios, se sugiere utilizar el tono más claro; para los dientes permanentes se puede utilizar el tono universal. Llene la corona con la resina compuesta. El agujero lingual sirve para aliviar la presión hidrostática que podría interferir con el cementado y con la posición correcta de la corona. Al mismo tiempo, el agujero lingual proporciona una retención adicional, pues va a servir de llave entre la corona y la resina compuesta.
7. Se coloca la corona sobre el diente y luego se lleva a posición con una presión firme del dedo. Si es necesario, se puede utilizar el instrumento diseñado para llevar bandas de ortodoncia a posición. Antes de que la resina compuesta se endurezca, se aconseja remover el exceso con un explorador.

8. Una vez que la resina compuesta ha fraguado, remueva el exceso de material utilizando un explorador y seda dental para limpiar el área gingival y los espacios interproximales. Al final se pule el exceso de resina compuesta que sale a través del agujero lingual.

CAPITULO IX

EFFECTOS DE LA PERDIDA PREMATURA DE LOS DIENTES

Funciones de los dientes primarios

Además de sus funciones en el proceso masticatorio y como ayuda para la pronunciación, los dientes primarios sirven, 1) como mantenedores de espacios naturales y 2) como guías en la erupción de los dientes permanentes para que estos obtengan una posición correcta. Por lo tanto los dientes primarios; especialmente los molares primarios, son un factor importante en el desarrollo normal de la dentición permanente. La pérdida prematura de un molar primario conlleva a la malposición del sucesor permanente y de los dientes contiguos, a menos que un mantenedor de espacio artificial se coloque en la boca del paciente.

Efectos de la pérdida prematura de los dientes

La pérdida prematura de cualquier diente posterior produce malposición de los dientes adyacentes y opuestos. El efecto depende de las fuerzas que actúan sobre el diente. Esas fuerzas dependen a su vez, 1) de la posición de los dientes en el arco y 2) del estado de erupción del último molar.

Fuerzas que actúan sobre los dientes

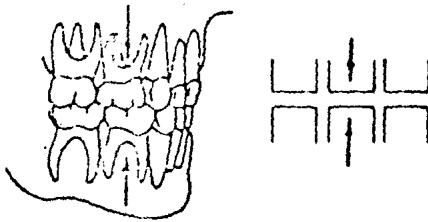
Existe un número considerable de fuerzas que constantemente actúan sobre cada diente en el arco y sobre el arco como un todo.

Fuerzas oclusales

Los dientes permanentes están colocados en los arcos de tal manera que la inclinación mesial es bastante prominente (Fig. A). Las fuerzas de oclusión entre dientes superiores e inferiores, por lo tanto, producen un fuerte componente anterior de fuerzas, lo cual causa la migración mesial fisiológica de dientes dando como resultado un arco continuo (Fig. A). En contraste, los dientes primarios no están inclinados hacia mesial sino que permanecen efectos. En general, -

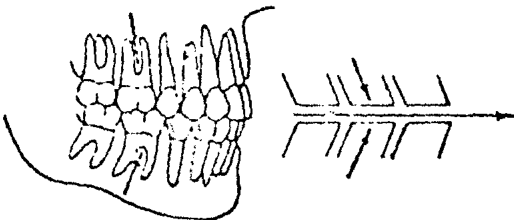
Figura A

FUERZAS OCLUSALES Y MESIALES QUE ORIENTAN
AL ARCO PRIMARIO Y A LOS ARCOS PERMANENTES
(a)



No hay orientación mesial

(b)



Orientación mesial

los dientes primarios no se mueven hacia mesial como resultado de las fuerzas oclusales a menos que un molar permanente ejerza dicha fuerza sobre ellos.

Fuerzas musculares

La musculatura que rodea los arcos en el exterior (mejillas y labios) y la que está en la parte interna de los arcos (lengua) normalmente mantienen un balance delicado (Fig. B). El músculo bucinador forma una banda continua con el constrictor superior de la faringe y ejerce una fuerza constrictiva en el arco como si fuera una banda de caucho (Fig. B). Esta fuerza constrictiva sirve para mantener los contactos entre los dientes en una forma normal. El balance se mantiene en la parte interna por la fuerza que ejerce la lengua y la fuerza bucal de la parte externa.

Cualquier disturbio en este delicado balance muscular dará como resultado un disturbio de los arcos dentales. Por ejemplo, los respiradores bucales llevan la lengua hacia abajo y abren la boca. Esto remueve las fuerzas linguales del aspecto interno de los molares superiores y por lo tanto deja las fuerzas del bucinador sin oposición. El resultado es un arco superior estrecho que es característico de los respiradores bucales. De otra manera cuando una fuerza extraña, tal como un dedo que se lleva a la boca, produce una falta de balance y la fuerza labial que se produce es mayor que la fuerza que los labios pueden desarrollar, trae como resultado una mordida abierta anterior y una protrusión labial.

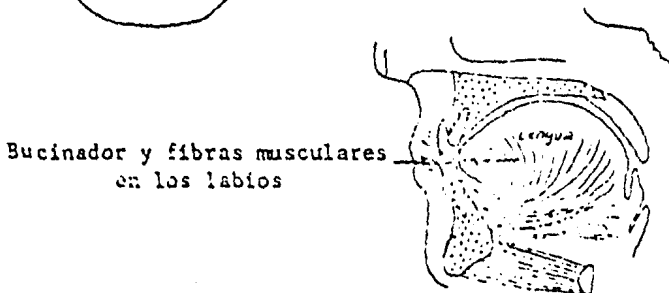
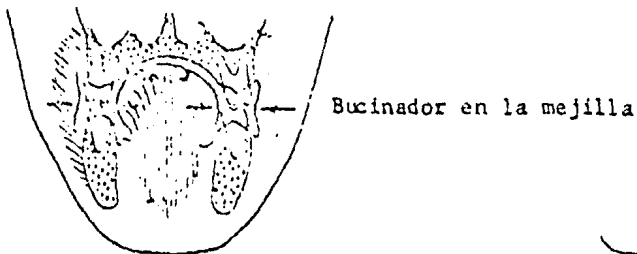
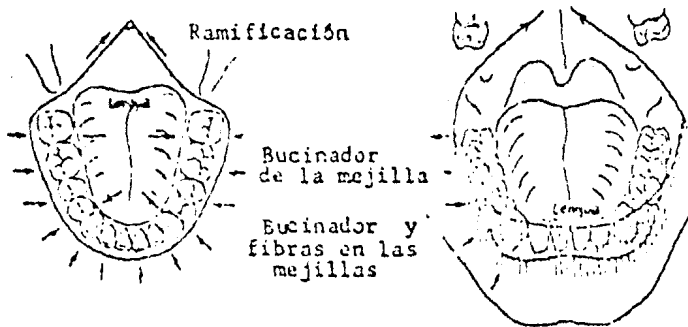
Fuerzas eruptivas

Durante la erupción de los molares permanentes, una tercera y poderosa fuerza puede actuar sobre el arco dental. Existe una tendencia muy fuerte de corri-

Figura B

FUERZAS MUSCULARES QUE ACTUAN SOBRE LOS ARCOS
(Balance entre musculatura lingual y bucal)

Línea media dorsal

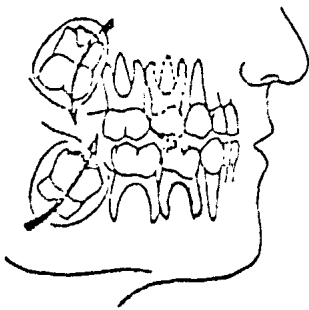


miento o movimiento mesial en los primeros molares con la erupción de los primarios molares permanentes. Esta fuerza es el resultado de las fuerzas de erupción que ejerce el molar permanente. La misma fuerza que está dirigida hacia mesial se produce en el arco permanente por la erupción del segundo y tercer molares permanentes. Si al mismo tiempo se pierde la continuidad del arco de los dientes primarios o el arco de los dientes permanentes debido a la pérdida de un diente, el espacio se cerrará casi invariablemente.

Los molares superiores e inferiores difieren en la cantidad de fuerzas que tienen debido a diferencias en los patrones de erupción. El molar superior hace erupción hacia distal y suavemente hacia bucal antes de la erupción completa (Fig. C). El patrón de erupción del molar superior es distal y el diente hace contacto con el arco únicamente en las fases finales de la erupción, es decir antes de entrar en oclusión (Fig. C). De tal manera que la fuerza eruptiva del molar su-

Figura C

PATRONES DE ERUPCION DE MOLARES PERMANENTES



Patrón de erupción del primer molar permanente

Superior - Distal en las primeras etapas posteriores

Inferior - Mesialmente hasta contactar con el segundo molar primario

perior ejerce en el arco sólo cuando su erupción está en las fases finales. En contraste, el molar inferior tiene un patrón de erupción mesial y ligeramente lingual. El molar inferior hace contacto con el último molar primario en una fase muy temprana de la erupción y usa la superficie distal del segundo molar primario para acabar la erupción en una forma recta (Fig. C). El molar inferior, por tanto, ejerce gran fuerza sobre el arco apenas comienza la erupción. La mayor pérdida de espacio (después de la pérdida prematura de un diente) ocurre en el período de mayor fuerza eruptiva del molar permanente.

EFFECTOS DE LA PERDIDA PREMATURA DE LOS MOLARES

Pérdida prematura del segundo molar primario inferior

Antes de la erupción del primer molar permanente. Si el segundo molar primario inferior se pierde antes de la erupción del primer molar permanente inferior (entre las edades de 2 a 5 años), no se necesita un mantenedor de espacio hasta que el diente empiece su erupción, debido a que no existe tendencia de los dientes a moverse hacia distal. (Fig. D).

Durante la erupción del primer molar permanente Si el segundo molar primario se pierde durante la erupción del primer molar permanente, se necesita un mantenedor de espacio para guiar el primer molar permanente a una correcta posición en el arco, así como para mantener la longitud del arco. Si no se coloca un mantenedor de espacio, el molar permanente asumirá una posición más mesial que la que le corresponde, debido a que no tiene la guía del segundo molar primario.

Figura D

EFECTO DE LA PERDIDA PREMATURA DEL SEGUNDO MOLAR PRIMARIO

Antes de la erupción del primer molar permanente

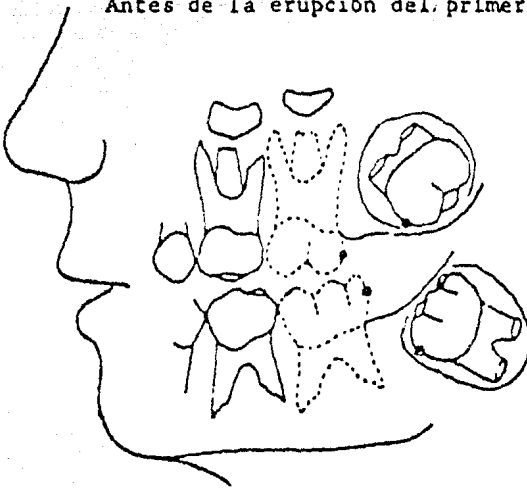
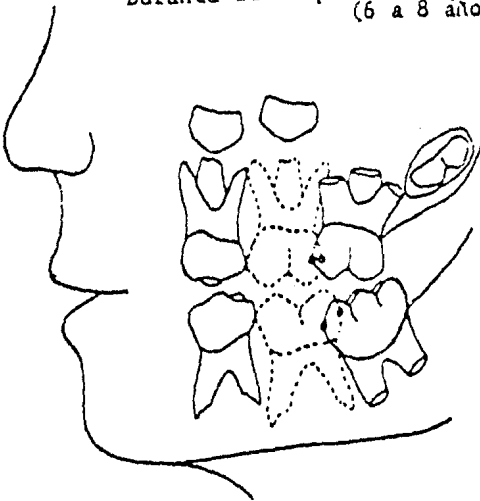
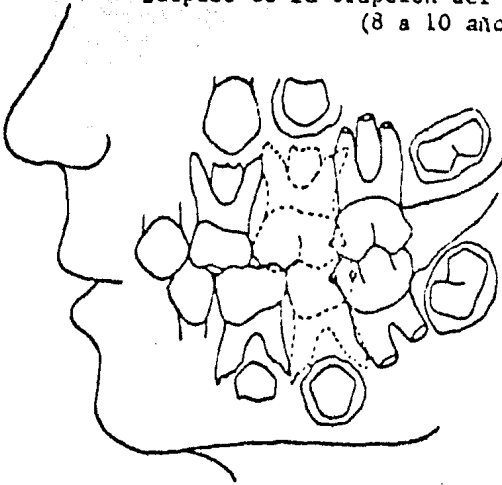


Figura D

EFECTOS DE LA PERDIDA PREMATURA
DEL SEGUNDO MOLAR PRIMARIODurante la erupción del primer molar permanente
(6 a 8 años)

Después de la erupción del primer molar permanente
(8 a 10 años)



Después de la erupción del primer molar permanente. En este caso la fuerza de erupción no existe debido a que ya esta fase se ha completado. Sin embargo, el molar permanente tiene una tendencia a mesializarse como resultado de las fuerzas de oclusión y debe colocarse el mantenedor de espacio para evitar esa tendencia (Fig. D).

Pérdida prematura del primer molar primario inferior

Durante la erupción del primer molar permanente. Si el primer molar inferior primario se pierde cuando el primer molar permanente está en un proceso de erupción, la fuerza que ejerce sobre el segundo molar primario será suficiente para mesializarlo. El cierre de espacio ocurrirá si no se coloca un mantenedor. Sin embargo se cierra más al espacio cuando se pierde el segundo molar durante la erupción del primer molar permanente. Esto se debe a que el segundo molar primario ejerce alguna resistencia para el cierre completo del espacio

que quedó, después de la extracción del primer molar - primario.

Después de la erupción del primer molar permanente. Si el primer molar primario inferior se pierde después de la erupción del primer molar permanente, se debe colocar un mantenedor de espacio. La fuerza mesial que resulta de las fuerzas oclusales, van cerrando el espacio muy lentamente y van mesializando el segundo molar primario hacia el área edéntula (Fig. E).

Pérdida prematura del segundo molar primario superior

Antes de la erupción del primer molar permanente. Cuando el segundo molar primario se pierde antes de la erupción del primer molar permanente, no se necesita un mantenedor de espacio. El patrón de erupción del primer molar permanente superior es distal y oclusal, por lo tanto no existe la tendencia a mesializarse. (ver Figs. C y D).

Durante la erupción del primer molar permanente. La mesialización del primer molar permanente superior empieza cuando el diente aparece en la cavidad bucal. Un mantenedor de espacio es necesario una vez que el primer molar permanente se hace visible. La fuerza mesial de erupción es demasiado fuerte en este momento cuando el molar tiende a desplazarse al espacio del segundo molar primario superior.

Después de la erupción del primer molar permanente. Si el segundo molar primario superior se pierde después de que el primer molar permanente ha hecho erupción pero no ha alcanzado el plano de oclusión, es necesario colocar un mantenedor de espacio. Si el se -

gundo molar primario superior se pierde después de que el primer molar permanente alcanzó el plano de oclusión, puede haber cierre de espacio debido a las fuerzas oclusales de dirección mesial (Fig. D).

Pérdida prematura del primer molar primario superior

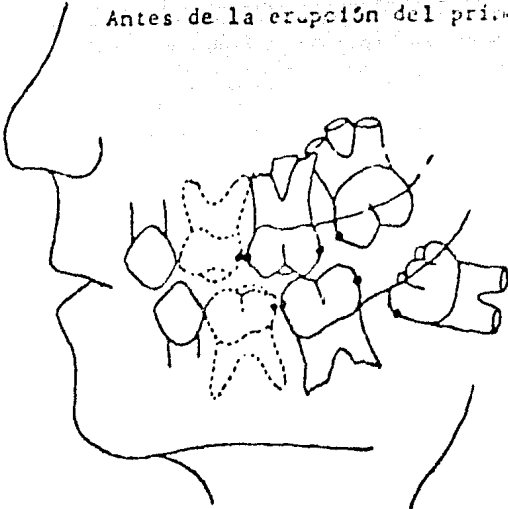
Antes de la erupción del primer molar permanente.
Un mantenedor de espacio es recomendable si el molar se ha perdido antes de la erupción del primer molar permanente (edad de 5 a 6 años). Debido a que el patrón eruptivo es variable, el contacto inicial con el segundo molar primario puede ser más temprano de lo que se espera.

Durante la erupción del primer molar permanente.
El mantenedor de espacio es necesario si el primer molar primario se pierde durante la erupción del primer molar permanente, debido a que la fuerza eruptiva que ejerce sobre el segundo molar primario es de suficiente magnitud para mesializar el diente y reducir el espacio dejado por el primer molar primario (Fig. E).

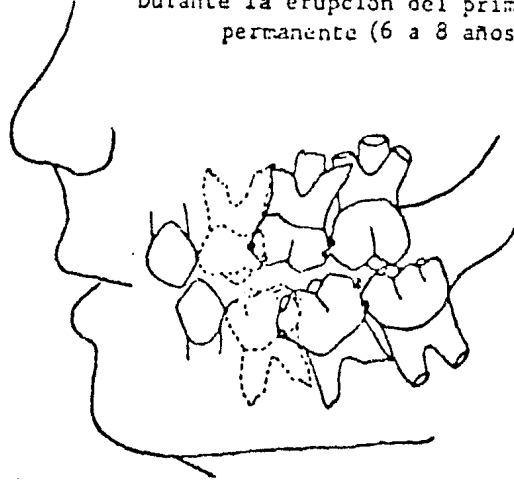
Después de la erupción del primer molar permanente.
Se requiere un mantenedor de espacio cuando el primer molar primario se pierde en este momento y es necesario dejarlo en posición hasta que el primer premolar es visible. A menos que se haga esto el cierre del espacio dejado por el primer molar primario, resulta como mesialización de los dientes posteriores y como resultado de las fuerzas de oclusión (Fig. E).

Figura 7. EFECTOS DE LA PERDIDA PREMATURA
DEL PRIMER MOLAR PRIMARIO

Antes de la erupción del primer molar permanente

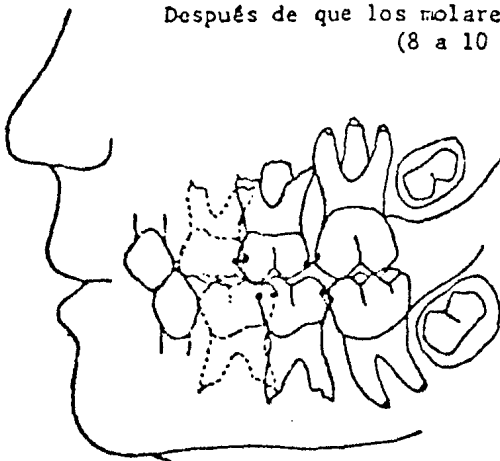

Durante la erupción del primer molar permanente (6 a 8 años)



EFECTOS DE LA PERDIDA PREMATURA
DEL PRIMER MOLAR PRIMARIO

Después de que los molares están en oclusión
(8 a 10 años)



Efectos de la pérdida prematura del primer molar permanente inferior con relación a la posición del segundo-premolar.

Antes de la erupción del segundo premolar inferior. Cuando el primer molar permanente inferior se pierde antes de la erupción del segundo premolar, no se necesita mantenedor de espacio debido a que hay muy poca distalización del primer molar inferior. Si ocurre dicho movimiento distal es muy poco y puede ser corregido más tarde por medio de la erupción del segundo premolar, previniendo por supuesto que exista un sustituto del primer molar permanente.

Durante la erupción del segundo premolar inferior. Si no hay sustituto que reemplace el molar permanente que se perdió durante la erupción del segundo premolar, la acción guía del primer molar permanente no existe y por lo tanto el segundo molar hace erupción en una posición distal y la mayoría de las veces en giroversión. (Fig. F).

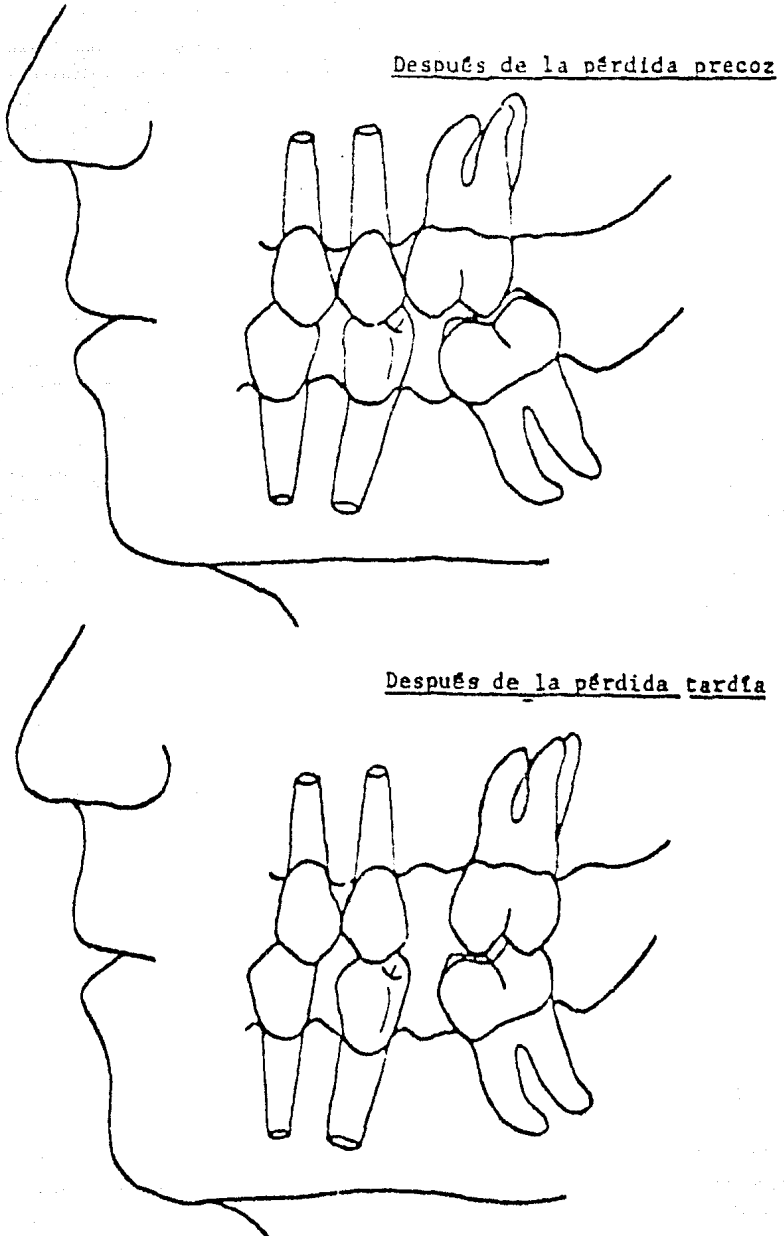
Después de la erupción del segundo premolar inferior. Es necesario un mantenedor de espacio en este caso si el primer molar permanente se perdió después de la erupción del segundo premolar, para prevenir una distalización o movimiento de inclinación hacia el distal del segundo premolar. Efectos de la pérdida del primer molar inferior con relación a la posición del segundo molar permanente.

Antes de la erupción del segundo molar permanente inferior. Cuando el primer molar permanente inferior se pierde antes de la erupción del segundo molar permanente, no se necesita mantenedor de espacio. Sin

embargo, es necesario guiar la erupción tanto para el segundo premolar como para el segundo molar permanente, debido a que ambos molares hacen erupción aproximadamente al mismo tiempo.

Figura F

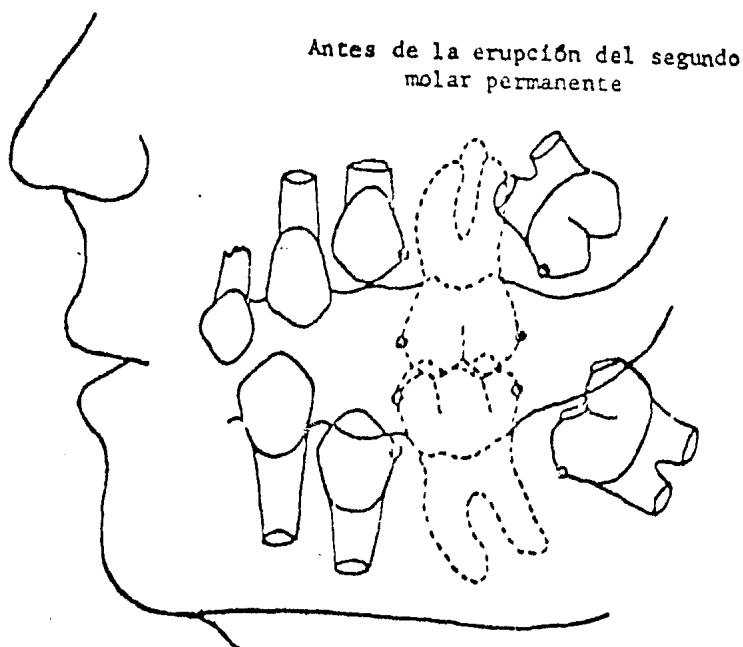
EFECTOS DE LA PERDIDA DE LOS PRIMEROS MOLARES PERMANENTES



Durante la erupción del segundo molar permanente. El primer molar permanente inferior juega el mismo papel de guía para el segundo molar permanente, que el que juega el segundo molar primario para el primer molar permanente. Si la acción de guía que dirige la erupción mesial del segundo molar está ausente, el segundo molar asume una posición mesial, lingual y con giroversión debido al patrón de erupción (Figs. F y G). Por lo tanto, un mantenedor de espacio que proporcione

Figura C

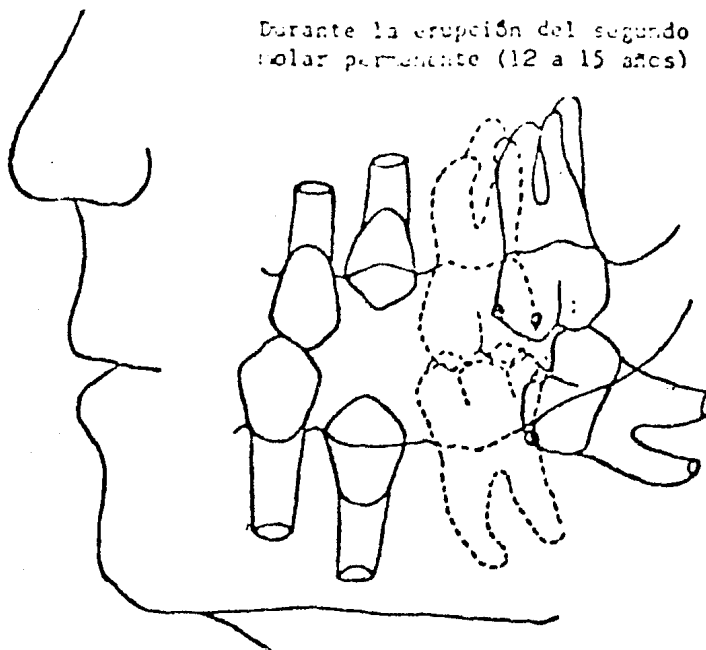
EFFECTOS DE LA PERDIDA DEL PRIMER MOLAR PERMANENTE



acción de guía, es esencial durante la erupción del segundo molar permanente para orientarlo a una correcta posición.

Después de la erupción del segundo molar perma-

nente. Si el primer molar permanente se pierde después de la erupción del segundo molar permanente, es necesa



rio colocar un mantenedor de espacio para prevenir una migración mesial del molar, debido a las fuerzas oclusales que actúan sobre el diente.

Efectos de la pérdida prematura del primer molar permanente superior con relación a la posición del segundo-premolar.

No será necesario colocar un mantenedor de espacio después de que el segundo premolar ha aparecido en la boca a menos que el segundo molar permanente esté ya en oclusión. Existe muy poca tendencia del segundo premolar a distalizarse en contraste con el segundo premolar inferior. Efectos de la pérdida prematura del

primer molar superior con relación a la posición del -
segundo molar permanente superior

Antes de la erupción del segundo molar permanen-
te superior. No se necesita mantenedor de espacio cuan-
do el primer molar permanente superior se pierde antes
de la erupción del segundo molar permanente superior.

Durante la erupción del segundo molar permanen-
te. Si el primer molar permanente se pierde durante la
erupción del segundo molar permanente, el segundo mo-
lar continúa su mesialización y muchas veces reemplaza
completamente al primer molar permanente que se ha per-
dido (Figs. F y C). Esto se debe a la gran habilidad -
de los molares superiores para cambiar su sitio más -
que para inclinarse. Salzman (1940) indicó que los es-
pacios maxilares se cerraban más rápidamente que los -
espacios mandibulares como resultado del movimiento -
completo del diente. Si esto ocurre no se requiere un-
retenedor de espacio. En la mandíbula la inclinación -
hace que los trabajos de coronas de puentes sean muy -
difíciles y es necesario colocar mantenedores de espa-
cio en los casos de los molares inferiores.

Después de la erupción del segundo molar perma-
nente superior. Si el primer molar permanente se pier-
de después de que el segundo molar está en completa -
oclusión, el espacio se va cerrando muy lentamente -
puesto que la mesialización de los molares se reduce -
en gran parte por la relación intercúspide. Es neces-
ario colocar un mantenedor en el espacio para conseguir
una apropiada inclinación axial de los molares antes -
de la colocación de la prótesis fija.

Pérdida del segundo molar permanente.

El problema asociado con la pérdida del segundo molar permanente es igual a los que se asocian con la pérdida de los primeros molares permanentes.

EFECTO DE LA PERDIDA DE DIENTES ANTERIORES

Pérdida prematura de dientes anteriores primarios no es necesario colocar un mantenedor de espacio. Estos dientes no son esenciales como guía de los dientes permanentes anteriores; El componente mesial de fuerza que viene de los dientes posteriores se disipa antes de que alcance el área anterior. Es muy posible que cuando se cierran espacios se deba a la contracción de la cicatriz del tejido blando. A medida que el diente permanente hace erupción, los dientes primarios se colocan firmemente en su posición original.

Un aparato o un retenedor de espacio debe ser colocado si es necesario, por razones estéticas o fonéticas. Si los dientes primarios anteriores inferiores se pierden prematuramente y no existen espacios entre dientes anteriores, hay una tendencia muy marcada del arco a inclinarse lingual y/o distalmente, lo cual puede producir una mordida cerrada. Este ocurre porque el arco inferior es un arco que está circunscrito y por esto los dientes anteriores tienden a apiñarse. Por lo tanto un mantenedor de espacio es lo indicado. Sin embargo, si hay un espacio puede existir "overbite" y "overjet" normales para la edad del niño; podemos observar la oclusión periódicamente y colocar un mantenedor de espacio sólo si es necesario.

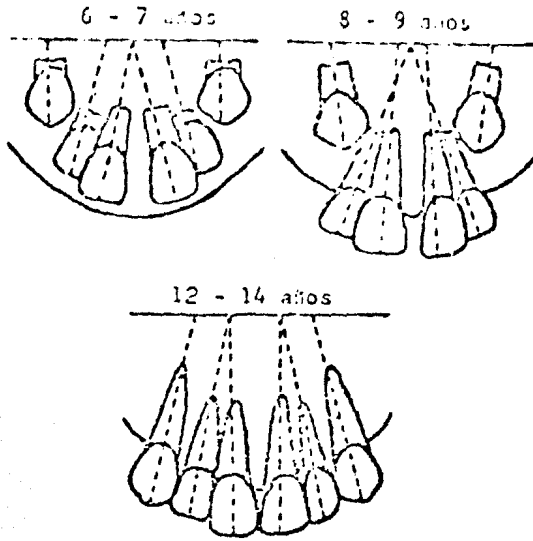
Pérdida prematura de los dientes anteriores permanentes

Para poder estudiar de una forma más completa - los problemas que se presentan con la pérdida prematura de los dientes anteriores permanentes, es necesario que revisemos los patrones de erupción de los mismos - (Fig. H).

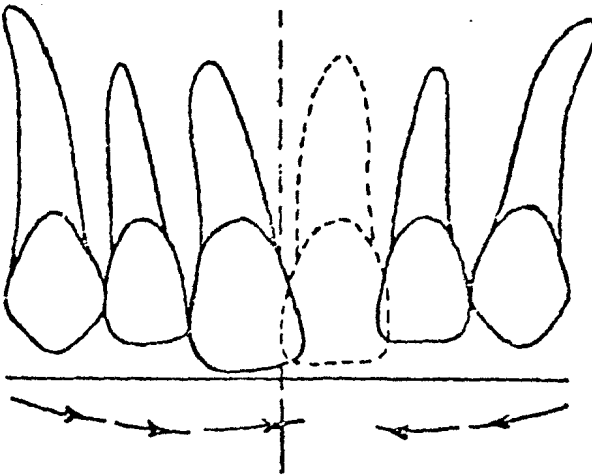
Como en el caso de los dientes posteriores, los incisivos anteriores inferiores hacen erupción mesialmente usando el diente mesial como guía contra el cual se deslizan para llegar a la posición correcta en el arco. En contraste con esto, los dientes anteriores superiores hacen erupción distalmente haciendo contacto con el diente que está colocado hacia distal, luego se colocan en una posición correcta (Fig. H) En ambos casos la presencia de dientes adyacentes (diente mesial en el arco inferior; diente distal en el arco superior) - es esencial para la correcta posición de los incisivos que hacen erupción. Si un incisivo se pierde durante el período de la dentición mixta, el diente adyacente ocupará rápidamente su espacio. Esto ocurrirá también después de que se ha terminado la erupción, pero a una menor velocidad.

En términos generales un mantenedor de espacio es necesario siempre que se ha perdido un incisivo permanente anterior. Cuando se pierde un incisivo central la línea media tiende a desplazarse hacia mesial en el sentido del otro central. La pérdida del incisivo lateral significa la pérdida de la acción de guía que es esencial para la correcta posición del canino, con el resultado que el canino hace erupción mesialmente. La-

Figura H. PATRON DE ERUPCION DE LOS DIENTES
PERMANENTES ANTERIORES



EFFECTOS DE LA PERDIDA DEL INCISIVO CENTRAL PERMANENTE



pérdida del canino permanente resulta en la mesialización del segmento posterior del arco y distalización del segmento anterior. Por lo tanto es necesario un mantenedor de espacio que sirva como guía para estos segmentos.

Los dientes primarios son esenciales para una correcta masticación. Su función también incluye la preservación del espacio para los dientes sucedáneos permanentes y la acción de guía para los dientes posteriores, de tal manera que hagan erupción en una posición correcta en el arco. Los dientes primarios son por lo tanto esenciales para un desarrollo correcto de la dentición permanente.

Las indicaciones para el uso de los mantenedores de espacio se han clarificado por medio del estudio de los efectos de la pérdida prematura de los dientes, tanto primarios como permanentes, durante las fases de la dentición mixta y desarrollo del arco dental. En la dentición primaria el área molar es particularmente crucial.

Una evaluación concienzuda de los efectos producidos por la pérdida de dientes en la dentición primaria y mixta y su adecuado reemplazo por medio de un mantenedor de espacio, previene serios problemas dentales en el adulto.

CAPITULO X

ANALISIS DE LOS MODELOS DE ESTUDIO

Los modelos de estudio son uno de los prerrequisitos para un diagnóstico apropiado. Con los modelos de estudio podemos obtener una visión de la oclusión del paciente que es difícil de obtener en forma directa, por ejemplo, la oclusión lingual. Los modelos proveen una buena fuente de información para un análisis profundo en ausencia del paciente. Si los modelos se hacen en forma periódica se puede obtener una secuencia y desarrollo de la dentición del niño. Los modelos de estudio deben por lo tanto mostrar los dientes y al mismo tiempo los tejidos de soporte, tanto alveolares como los de las áreas palatinas y los frenillos. Es necesario que los modelos de estudio estén recortados en forma adecuada, con el objeto de que el análisis que obtengamos sea apropiado y nos dé resultados objetivos. Es importante recordar que aunque los modelos de estudio son ayudas de diagnóstico, nuestro diagnóstico final no debe estar basado únicamente en ello debido a que:

1. Solamente podemos observar relaciones oclusales de los dientes.
2. No tenemos relación con el cráneo.
3. La asimetría de los arcos no está relacionada con todos los planos del espacio.
4. La angulación de los dientes o de todo el arco no está relacionada a un plano en el

espacio, sino más bien está relacionada a otro plano.

La historia del paciente, el análisis radiográfico y el examen de los tejidos duros y blandos sumado al análisis de los modelos, nos da un cuadro total de la salud dental de determinado individuo. Por lo tanto el análisis de solamente una parte del procedimiento de diagnóstico debe ser usado como tal.

El objetivo de este capítulo y del siguiente es presentar los dos tipos de análisis que se hacen en los modelos de estudio. El primero y probablemente el más versátil de todos es el estudio de los modelos.

Este consiste en una revaluación sistemática de las posiciones de los dientes y las relaciones que tienen unos con otros y los arcos entre sí. En un análisis cualitativo debe diferenciarse la dentición primaria, la dentición mixta o la dentición permanente. El segundo análisis, que es cuantitativo, es el llamado análisis de la dentición mixta. Como el nombre lo dice, es necesario que exista una dentición mixta para poder hacer este análisis. El requisito mínimo, para éste es la presencia de los incisivos permanentes y de las superficies mesiales de los primeros molares permanentes o de las superficies distales de los segundos molares primarios. Este análisis se basa en probabilidades y se usa para predecir el tamaño de los caninos premolares que no han erupcionado.

Los materiales necesarios para analizar los modelos de estudio son:

1. Un juego de modelos adecuadamente recortados.
2. Una regla

3. Un compás
4. Un medidor Boley
5. Un lápiz
6. Una carta de probabilidades de Moyer

El siguiente esquema es un procedimiento paso a paso del análisis de los modelos dentales.

I. MODELOS EN OCLUSIÓN

A. Dientes individuales y tejidos blandos

1. Cuente e identifique los dientes
2. Examine los tejidos blandos

B. Relaciones entre molar y canino

C. Relación de la línea media dental

D. Visión general de los modelos

1. Ankilosis y/o supraerupción
2. Mordidas cruzadas
3. Malposiciones dentales individuales
4. "Overbite" y "overjet". Sobremordida hori
zontal y vertical.

II. MODELO SUPERIOR

- A. Simetría general del arco
- B. Posición dental
 - 1. Posición antero-posterior
 - 2. Posición buco-lingual
- C. Diastema o apiñamiento del arco

III. MODELO INFERIOR

- A. Pérdida de la línea media inferior
- B. Simetría general del arco
- C. Posición dental
 - 1. Posición antero-posterior
 - 2. Posición buco-lingual
- D. Diastema o apiñamiento

ANÁLISIS DE LOS MODELOS DE ESTUDIO

La evaluación de los modelos debe incluir un estudio cuidadoso de la oclusión, un análisis del arco individual teniendo en cuenta la forma del arco y la disposición de los dientes en el mismo, y un examen de los tejidos blandos para observar alguna irregularidad. A medida que se desarrolla el examen es importante — apuntar los resultados obtenidos y tener en mente el estado de desarrollo de la dentición.

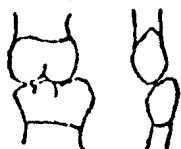El siguiente procedimiento es un plan ordenado - el cual nos ayudará a tener un cuadro general de lo - que existe en el complejo dento-alveolar, nos brinda - la oportunidad de visualizar anomalías latentes y obte - ner alguna información de su desarrollo.

Es importante tener radiografías del paciente a medida que vamos haciendo este análisis.

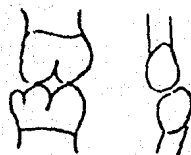
Modelos en oclusión

Dientes individuales y tejidos blandos. Para co - menzar el análisis cuente o identifique los dientes - presentes. Observe si existen dientes supernumerarios - o dientes congénitamente ausentes, de acuerdo con la - edad del paciente. Examine las áreas de los tejidos - blandos en los modelos para ver si hay frenillos, hi - pertrofias gingivales y anomalías palatinas. Si alguna de estas entidades presenta una irregularidad, es im - portante determinar qué efecto tenga en la simetría - del arco o en la posición de los dientes. Estos son al - gunos de los aspectos que más fácilmente pasamos desa - percibidos en el estudio de los modelos.

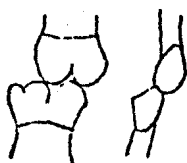
Relación molar y canina. Coloque los modelos en sus bases posteriores y hágalos ocluir perfectamente. Trace una línea vertical a lo largo del eje mayor de - la cúspide mesio bucal del primer molar permanente su - perior o del segundo molar primario y otra en el marco bucal del primer molar permanente inferior o del segun - do molar primario. Trace una línea vertical a través - del eje mayor del canino superior y el canino inferior primario o permanente. Determine la relación molar de acuerdo con la clasificación de Angle.



CLASE I



BORDE CON BORDE



CLASE II



CLASE III

Compare las relaciones de los primarios molares permanentes con los segundos molares primarios. Observe si los caninos se encuentran en una relación adecuada. En muchos casos los caninos sirven como guías para determinar si una posición anormal de los molares se debe a una malposición dental o a un problema esquelético. De nuevo considere el estado de desarrollo de la dentición para determinar si la relación molar es normal. Observe si la relación entre los caninos y los molares son idénticas en ambos lados o solamente una de las relaciones no coincide con la del otro lado. Note la inclinación axial de los molares y caninos hacia el plano oclusal y en relación con los dientes adyacentes y opuestos. Es importante que determinemos si existen dientes ausentes que puedan afectar la relación de los molares o de los caninos.

Relaciones de las líneas medias dental y esquelética. La relación de la línea media dental y la línea media esquelética se determina observando al paciente clínicamente o por medio de la cefalometría frontal, aunque es posible determinarla en una forma aproximada por medio de los modelos de estudio. La línea media dental está localizada en el punto medio entre los incisivos dentales en el maxilar y la mandíbula. Observe y mida cualquier discrepancia que exista entre las líneas medias dentales tanto superior como inferior. Observe la inclinación de los dientes anteriores y estime si los dientes superiores o los inferiores se han movido. Si las inclinaciones aparecen normales y las líneas medias no coinciden, una desviación mandibular en cierre puede existir y puede ser la causa de que exista esta discrepancia en las líneas medias. Esto debe verificarse por medio del examen clínico o la cefalometría frontal cuando se toma en posición de descanso y en oclusión.

Vista general. Examine la oclusión general. Observe el plano de oclusión y especialmente dientes supraerupcionados y semierupcionados. Observe cualquier posibilidad de que existan mordidas cruzadas posteriores, bien sea laterales o unilaterales. Al mismo tiempo observe malposiciones dentarias. Mida el "overbite" y el "overjet". Una mordida abierta o una protrusión mandibular debe tenerse en cuenta como un aspecto negativo.

Modelo superior

Simetría general del arco. Examine la simetría general del arco. Observe si este tiene una forma consistente con la musculatura, con la forma facial y el-

hueso base. Si los modelos se han recortado en una forma adecuada la porción artística del modelo puede darnos una idea general de la simetría del arco, especialmente a nivel de la eminencia canina. Un arco estrecho está normalmente asociado con una bóveda palatina muy alta y una cara estrecha y viceversa para un arco amplio o de forma avoide. Trace una línea en los surcos centrales de cada diente posterior y el borde incisal de cada diente anterior. Observe la forma general del arco y la simetría general del arco y al mismo tiempo las rotaciones o malposiciones dentales que puedan existir.

Posición del diente. Trace una línea a través de la sutura palatina media de la papila incisiva hasta el borde posterior del modelo. Para el objetivo que nos proponemos con el estudio de los modelos, la sutura mediopalatina se presume es un punto estable y se considera como una marca esquelética (línea media esquelética) con la que todos los dientes tienen relación. La papila incisiva por sí misma no es un punto de mucha confiabilidad y puede desviarse con la línea media dental superior. Proyecte esta línea media palatina hasta la parte anterior de los incisivos superiores y allí estos determinan la línea media esquelética.

Coloque una de las puntas del compás en la línea cerca de la región anterior y la otra punta del compás en la fosa mesial oclusal o cualquier otro punto anatómico del molar más distal. Rote el compás hacia el mismo punto del molar homólogo. Esto nos determinará la relativa posición antero-posterior entre los dos molares. Observe si los molares se encuentran en una posición antero-posterior simétrica o asimétrica. Repita el mismo procedimiento para los demás dientes -

del arco. Cuando vaya a determinar la relación antero-posterior de los dientes anteriores, coloque una de las puntas del compás en la línea media cerca del borde posterior del modelo. Apunte cualquier discrepancia o la simetría del arco.

Coloque una de las puntas del compás en la línea media directamente opuesta al último molar. Coloque la otra punta del compás en la fosa oclusal mesial o en cualquier otro punto anatómico. Rote el compás al mismo punto del molar homólogo. Esto nos determina la relación buco-lingual entre los dos molares. Repita el procedimiento para los premolares y caninos teniendo en cuenta mover el compás a través de la línea media, de tal manera que siempre esté colocado opuesto al diente que está siendo medido.

Espaciamiento o apiñamiento del arco. Observe si existe espaciamiento o apiñamiento del arco. Considere si este espaciamiento es normal o anormal. De nuevo recuerde el estado de desarrollo de la dentición. Es importante que determinemos cualquier anomalía en el tamaño y forma de los dientes. Si existe apiñamiento, hay que considerar si es normal o anormal y si es consistente con la forma del arco, el tamaño del diente y el hueso base.

Modelo inferior

Transferencia de la línea media superior. Con el modelo en oclusión, haga una marca en la superficie labial de los incisivos inferiores directamente debajo de la línea media superior que se hizo previamente en el modelo superior. En la parte posterior del modelo coloque la porción en T del medidor de Boley de tal ma

nera que quede perpendicular en la superficie superior del modelo superior y al punto medio de la línea del esqueleto. Marque el modelo inferior en el borde posterior. Conecte los puntos anterior y posterior de la línea media, con una línea recta.

Esto representa la línea media superior y la forma como se relaciona con el arco mandibular. Es obvio ahora, el porqué los modelos tienen que estar adecuadamente recortados y la porción lingual del modelo inferior suavizada.

Simetría general del arco. Examine la simetría general del arco de la misma manera como la examinamos con un modelo superior. Determine si la línea media se transfirió y si divide el modelo inferior en dos partes iguales.

Posición dental. Examine las relaciones antero posterior y buco lingual de los dientes mandibulares y observe si existen algunas discrepancias, en la misma forma que se hizo para el modelo superior.

Espaciamiento y apiñamiento del arco. Observe la presencia de espaciamiento o apiñamiento y determine si es normal dentro del estado de desarrollo de dicha dentición.

Interpretación de los datos

Después de que el examen ha sido cuidadosamente realizado y se han tabulado las condiciones que se observaron en los modelos, el próximo paso y posible mente el más difícil es interpretar los datos. La iden

tificación de las condiciones es únicamente el primer-paso del diagnóstico. La primera pregunta que nos hacemos es cuales son las condiciones normales para el estado de desarrollo de la dentición. Por ejemplo, el espaciamiento observado en la región anterior del maxilar superior es bastante normal antes de la erupción de los caninos. Pero no se consideran normales después de su erupción. Cuidadosamente interprete sus hallazgos teniendo en cuenta lo siguiente:

1. ¿Qué es anormal en la oclusión y en los arcos en este estado de desarrollo?
2. ¿Cómo ocurrieron estas irregularidades? ¿los molares se movieron mesialmente?
3. ¿Porqué existe esta condición? ¿Está esto relacionado o cómo ocurrió?

¿Existió una pérdida prematura de los molares primarios de tal manera que permitió o se permitió una mesialización de los molares permanentes?

¿Existe o existió un hábito oral?

Una vez contestadas estas preguntas podemos formular un plan de tratamiento, el cual consiste en re- versar un proceso de cómo y porqué ocurrió dicha condición. Puede que no se presente alguna discusión respecto al desarrollo de la oclusión, algunos puntos que se relacionan al desarrollo de la oclusión y la mal-oclusión relacionados con el estudio de los modelos será discutido.

Relaciones molares y caninas. La relación molar puede ser clasificada como Clase I, Clase II, Clase III o borde con borde. La oclusión borde con borde puede ser considerada como una tendencia a la Clase II; es algo entre Clase I y Clase II. La relación borde con borde del primer molar permanente es normal en la dentición mixta cuando los segundos molares primarios y los caninos se encuentran en una relación Clase I. Si los dientes están en una relación borde con borde, entonces el problema es generalmente esquelético. También es normal que los molares permanentes estén en una relación Clase I mientras los segundos molares primarios y los caninos están también en una oclusión Clase I. Si ambos lados de la oclusión no son iguales, usualmente existe un factor local, por ejemplo, la falta de un diente que puede ser el responsable de esta discrepancia.

La relación molar debe ser tabulada como esquelética o dental; por ejemplo, Clase I dental, Clase III dental, o Clase II esquelética. En una Clase III dental, el primer molar permanente inferior puede haberse corrido, produciendo la relación Clase III.

La simple observación de una Clase III, puede dar una visión de que existe una protrusión mandibular.

Línea media dental. Los cambios de la línea media dental se deben al cambio de posición de los dientes, a cambio de posición en la relación de las mandíbulas o a una combinación de ambos factores. Un cambio de la posición dental generalmente resulta de la pérdida prematura de un diente anterior. El cambio puede ser hacia mesial o hacia distal. El movimiento distal de los dientes anteriores está generalmente acompañado por un colapso lingual.

Si existe una mordida cruzada posterior, la mandíbula se puede desviar en el cierre y producir cambios en la línea media tanto en el lado derecho como en el izquierdo.

Posición dental. Cuando determine las relaciones antero-posteriores y buco-linguales de los dientes relacionados unos con otros, debe tener en cuenta las fuerzas que ejercen los dientes. Esas fuerzas son: fuerzas musculares, fuerzas de oclusión y fuerzas de erupción.

La posición de los dientes se debe a la musculatura. Si existe una falta de balance muscular, los dientes se moverán a una posición donde exista balance muscular. Las fuerzas de oclusión producen movimientos dentales utilizando el componente anterior de fuerza que se deriva solamente de los molares permanentes. Esta mesialización o migración, ocasiona una falta de longitud del arco para que quede el espacio que se necesita para alinear los dientes permanentes. Los otros dientes generalmente se distalizan o se mueven hacia lingual como respuesta a las fuerzas musculares y a las fuerzas de oclusión. Las fuerzas de erupción son causa de que los dientes se ubiquen en malposición si existe insuficiente longitud de arco o si existe otro tipo de anomalía (por ejemplo, retención prolongada de los dientes primarios o dientes super-numerarios) y puede originar el desplazamiento en los otros dientes e impedir un alineamiento adecuado.

Espaciamiento y apiñamiento del arco. Como vimos anteriormente, cierto tipo de espaciamiento del arco es normal en algunos estados del desarrollo de la dentición. Los espacios iniciales se encuentran normalmente entre los laterales primarios y los caninos primarios superiores, mientras que en el arco inferior, el espacio se encuentra entre el canino y el primer molar

primario. Los espacios iniciales y otro tipo de espacio entre los dientes anteriores se utilizan para el alineamiento de los dientes permanentes anteriores. Un espaciamiento anormal puede estar asociado con un frenillo labial exagerado, un hábito oral tal como el chupar dedo o la protrusión de la lengua.

El apiñamiento del arco superior se considera anormal en los estados de la dentición mixta. Esto se debe a discrepancias en la forma del arco y muchas veces al resultado genético o influencia muscular. Una buena historia nos ayudará a determinar cuál de estos factores está involucrado. El apiñamiento del arco inferior generalmente es temporal y se corrige por sí mismo con la exfoliación de los caninos, si no se ha perdido la longitud del arco.

Los modelos son solamente ayudas diagnósticas y que se requiere otro tipo de ayudas para lograr un diagnóstico final. A través del análisis es importante que consideremos el estado de desarrollo de la dentición. Observe si todas las relaciones son normales o anormales. Interprete las relaciones dentales basadas en el conocimiento del crecimiento, el desarrollo y las fuerzas que actúan sobre los dientes.

CAPITULO XI

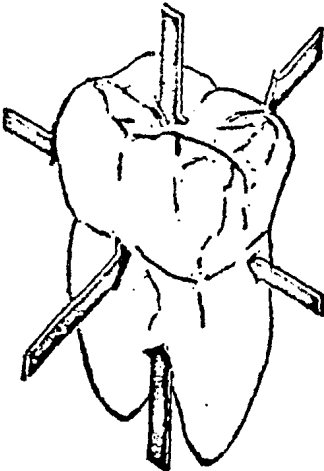
MANTENEDORES DE ESPACIO

Los efectos perjudiciales de la pérdida extemporánea de uno ó más dientes temporales difiere muchísimo en pacientes de la misma edad y etapa de la dentición.

Las conclusiones extraídas de la observación de pequeños grupos de niños por un período breve produjeron opiniones diversas y contradictorias en lo que concierne a las indicaciones de mantenimiento de espacio después de la pérdida del diente temporal. Pese a esto, el niño puede haber llegado a formar una oclusión normal o, por lo menos funcional.

La mayoría de los pacientes con pérdida prematura de un diente temporal, en particular los niños con algún tipo de maloclusión presente, se verán cambios anormales que podrán ser seguidos a lo largo de la vida del paciente.

Un diente se mantiene en su relación correcta en el arco dental como resultado de la acción de una serie de fuerzas.



Si se eliminara una de las fuerzas que actúan -- sobre un diente, como en el caso de la extracción de un diente mesial, se produciría una inclinación y traslado en sentido mesial.

Si se altera o elimina una de las fuerzas, se producirán modificaciones en la relación de los dientes adyacentes y habrá un desplazamiento dental y problemas de espacio. Por estas modificaciones los tejidos de sostén padecerán alteraciones inflamatorias y degenerativas.

POA EJEMPLO:

Las fuerzas que mantienen el segundo molar temporal inferior en su posición correcta durante el período de la dentición mixta sirven para lo que sigue. El primer molar permanente ejerce una fuerza mesial sobre el segundo molar temporal; el primer molar temporal ejerce una fuerza igual y opuesta; la lengua por dentro y la musculatura del carrillo por fuera, también ejercen fuerzas iguales y opuestas; el borde alveolar y los tejidos periodontales producen fuerzas hacia arriba, mientras que los dientes del arco antagonista ejercen una fuerza compensadora hacia abajo.

La alteración de una de estas fuerzas, como ocurriría de extraerse el primer molar temporal, permitiría que el segundo se desplace por influencia del primer molar permanente.

Como regla general, cuando se extrae un primer molar o se lo pierde prematuramente, los dientes por mesial y distal tendrán a desplazarse hacia el espacio resultante.

Observaciones recientes indican que la mayor parte del cierre del espacio se produce en los seis primeros meses consecutivos a la pérdida extemporánea de un diente temporal.

En muchos pacientes la reducción de espacio se ve en días. Por caries en cara proximal de un molar temporal que provoque el desplazamiento de los dientes y la pérdida de espacio necesario para la erupción de los dientes permanentes.

Después de la pérdida extemporánea de un diente temporal o permanente, creó que una cantidad de factores generales influirá sobre la creación de una maloclusión.

1) La anomalía de la musculatura bucal. Una posición lingual anormalmente alta sumada a un músculo mentoniano puede ser dañosa para la oclusión después de la pérdida de uno de los molares temporales inferiores.

El resultado será el colapso del arco dental y el desplazamiento distal del segmento anterior.

2) La presencia de hábitos bucales; los hábitos de succión del pulgar u otros dedos que ejercen fuerzas anormales sobre el arco dental.

3) La existencia de una maloclusión: la insuficiencia de la longitud del arco y otras formas de maloclusión, en particular la Clase II, división I normalmente empeoran progresivamente después de la pérdida extemporánea de los dientes temporales inferiores.

La ortodoncia preventiva incluye el tema de mantenimiento de espacio, pero especulativamente incluye mucho más.

La especulación entra en juego el decidir si ciertas medidas debe tomarlas el Odontólogo general o si son caomplcados procedimientos ortodónticos, en cuyo caso tendrán que tomarlos un especialista.

En este tema indicará algunos procedimientos que indicarán para casos en los que la intervención pueden evitar o aliviar ciertas afecciones que dejadas sin tratar, se desarrollarían normalmente serios problemas ortodónticos.

MANTENEDOR DE ESPACIO.- Es un dispositivo ortodóntico protésico que se usa cuando hay pérdida prematura de alguno o varios dientes temporales; tiene como finalidad conservar el equilibrio articular de los dientes y no se formen maloclusiones. Puede ser fijo o removible; bilateral o unilateral.

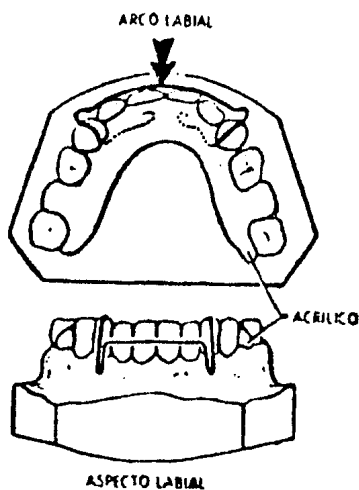
ELECCION DE MANTENEDORES DE ESPACIO.

La mayoría de los casos de mantenimiento de espacio puede hacerse por la inserción de mantenedores pasivos y removibles, hechos con hilos metálicos y resina acrílica.

El uso de resinas de curación propia convierten a esta técnica en un procedimiento de consultorio fácil y rápido.

En algunos mantenedores de espacio, también se usan bandas. Una banda hecha a medida y de ajuste perfecto, construida en la boca del paciente es más satisfactoria que una banda hecha en un modelo y construida por un laboratorio, también existen bandas prefabricadas en diferentes tamaños y son de gran éxito.

La pérdida de un segundo molar primario, puede remediarse con un mantenedor de acrílico e hilo metálico. Este puede subsistir la pérdida de uno o ambos lados.



Puede hacerse con o sin arco lingual, pero se aconsejan descansos oclusales en los molares (si están presentes), particularmente en el arco inferior unilateral.

Ventajas de un mantenedor de espacio de tipo removible son las siguientes:

- 1.- Fácil de limpiar
- 2.- Permite la limpieza de las piezas
- 3.- Mantiene o restaura la dimensión vertical.

- 4.- Puede usarse en combinación con otros procedimientos preventivos.
- 5.- Puede ser llevado parte del tiempo, permitiendo la circulación de la sangre a tejidos blandos.
- 6.- Puede construirse de forma estética
- 7.- Facilita la masticación y el habla
- 8.- Ayuda a mantener la lengua en sus límites.
- 9.- Estimula la erupción de las piezas permanentes.
- 10.- No es necesaria la construcción de bandas.
- 11.- Se efectúan fácilmente las revisiones dentales en busca de caries.
- 12.- Puede hacerse lugar para la erupción de piezas sin necesidad de construir un aparato nuevo.

Desventajas de un mantenedor removible son:

- 1.- Puede perderse
- 2.- El paciente puede decidir no llevarlo puesto
- 3.- Puede romperse
- 4.- Puede restringir el crecimiento lateral de la mandíbula.
- 5.- Puede irritar tejidos blandos

Las desventajas 1, 2 y 3 muestran la necesidad de convencer a los padres del paciente y al niño de la importancia y el costo del mantenedor.

Si se observa un posible desarrollo de sobremordida (desventaja No. 4), podemos descartar las grapas molares y pasar a retención anterior o espolones, interproximales, o un nuevo mantenedor para adaptarse a los cambios de configuración.

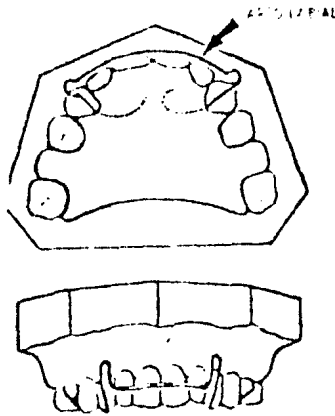
La irritación de los tejidos blandos (desventaja No. 5) puede requerir la substitución de un mantenedor fijo o semifijo, aunque esta situación puede ser eliminada, haciendo que el mantenedor sea parcialmente sostenido por las piezas.

CLASIFICACION DE MANTENEDORES DE ESPACIO.

Los mantenedores de espacio pueden clasificarse de varias maneras:

- 1) Fijos y Semifijos
- 2) Removibles
- 3) Con Bandas ó sin Bandas
- 4) Funcionales ó no funcionales
- 5) Activos o Pasivos
- 6) Ciertas combinaciones de las clasificaciones arriba mencionadas.

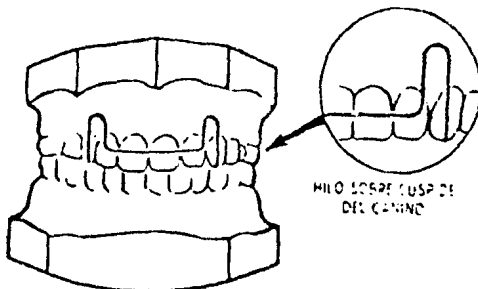
ARCO LABIAL.- Por lo regular el único hilo metálico incluido en el instrumento es un simple arco labial.

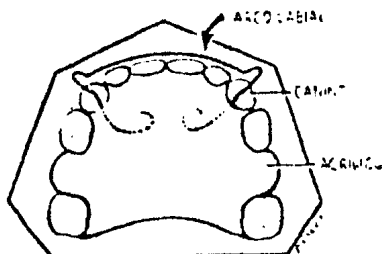


Esto ayuda a mantener el instrumento en la boca y en el maxilar superior evita que las piezas anteriores emigren hacia adelante.

Como se usa el arco labial para lograr retención, deberá tocar las papilas interdientales.

El paso del hilo metálico de labial a lingual generalmente puede ir en el intersticio oclusal entre el incisivo lateral y el canino, o distal al canino. Si el arco labial incluye los incisivos, se puede lograr suficiente retención. El hilo se doblará directamente sobre la cúspide del canino.



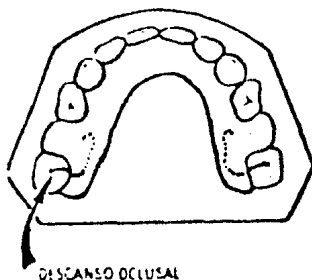


Generalmente se usará hilo de níquel-cromo (nichrome) de 0.032 ó 0.028 pulgada (0.8 a 0.68 mm.)

Si se presenta el problema de interferencias oclusales, se puede usar hilo de 0.026 pulgada (0.65 mm.) de acero inoxidable.

DESCANSOS OCLUSALES.

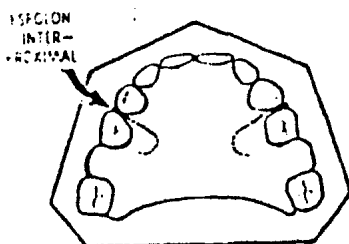
El siguiente elemento sería la adición de descansos oclusales en molares. Estos pueden aconsejarse en la mandíbula, incluso cuando no se usan arcos labiales.



ESPOLONES INTERPROXIMALES.

Después de los descansos oclusales, para lograr mayor retención se aplicarían los espolones interproximales.

En la mandíbula debido al juego constante del niño con la lengua, o su incapacidad para retener en su lugar el mantenedor al comer, pueden ser necesarios un arco labial y espolones interproximales, así como descansos oclusales.

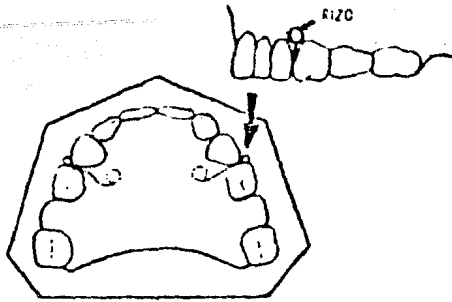


GRAPAS.

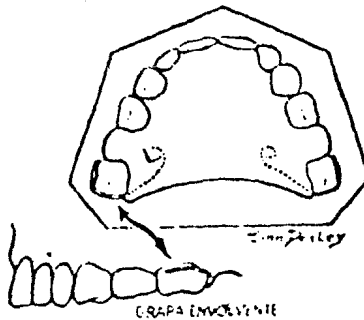
En escala de complejidad, vienen las grapas. Estas pueden ser simples o de tipo Crozat modificadas.

Cuando sólo interviene el mantenimiento de espacio generalmente no son necesarias las grapas Crozat - Modificadas, superretentivas y más complicadas.

Las grapas sencillas pueden ser interproximales o envolventes. Las grapas interproximales se cruzan sobre el intersticio lingual desde el acrílico lingual y terminan en un rizo en el intersticio bucal.



A causa del contorno de la pieza, la grapa en -
volvente generalmente deberá terminar con su extremi -
dad libre en la superficie mesial.



CONSTRUCCION DE UN MANTENEDOR DE ESPACIO SIN BANDAS.

La construcción de los mantenedores de espacio-
funcionales, pasivos y removibles deberá mantenerse lo
más sencilla posible.

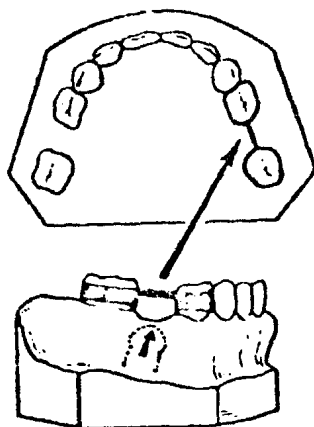
Ahorra tiempo el Odontólogo y su costo conside-
rablemente menor pone todos los beneficios del servi -
cio al alcance de un mayor número de personas.

MANTENEDOR DE ESPACIO CON BANDAS.

Hay varias razones para usar bandas y son las siguientes:

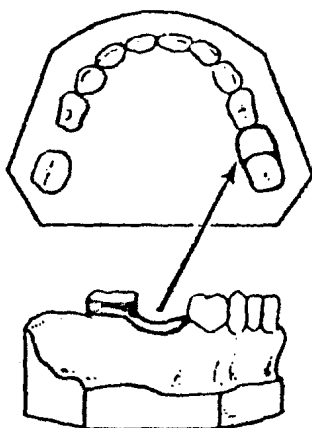
1.- Falta de cooperación del paciente desde el punto de vista de pérdida, fractura o no llevar puesto el mantenedor.

2.- En la pérdida unilateral de molares primarios. En este caso ambas piezas a cada lado del espacio pueden bandearse o soldarse una barra entre ellas, como lo muestra la figura siguiente:



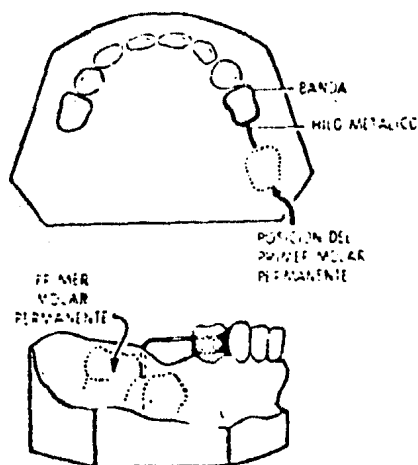
BANDA Y BARRA

o puede usarse una combinación de banda y rizo:



BANDA Y HIZO

Este tipo de mantenedor se usa en pérdidas tempranas de segundos molares primarios, antes de la erupción del primer molar permanente, deberá tomarse una impresión del cuadrante, con la banda en su lugar, antes de extraer el segundo molar primario; en el modelo se puede soldar un hilo metálico al lado distal de la banda y doblarlo en el lado distal del alveolo del segundo molar primario.

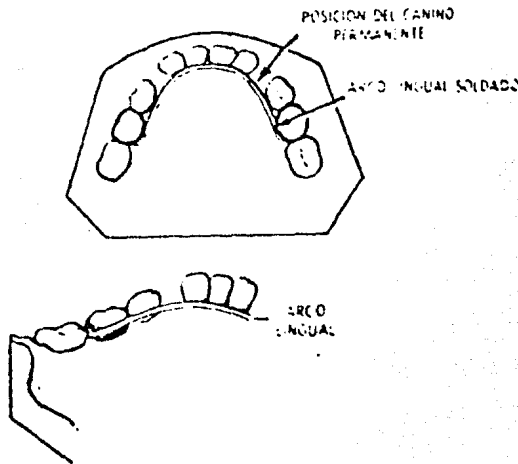


Se extrae el segundo molar primario con el mantenedor de espacio preparado para cementarse en el primer molar primario. Se limpia con una esponja el alveolo para obtener visibilidad, y se ajusta el hilo para que toque la superficie mesial del primer molar permanente.

Si vemos al paciente cuando el segundo molar primario está ausente puede estimarse examinando la radiografía, la longitud y grado de doblado adecuado del hilo se coloca la banda en la boca y se comprueba radiográficamente la posición del hilo en el tejido perforado.

Si hay pérdida temprana de caninos primarios - para dejar los incisivos lateral y central rotar y moverse hacia adelante en posición adecuada; existe el - peligro de que los segmentos posteriores se muevan me- sialmente bloqueando el espacio de los caninos perma- nentes y premolares.

En este caso se aconseja un mantenedor fijo, - bandeado, no funcional y pasivo.



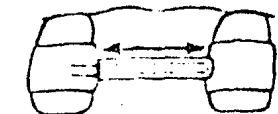
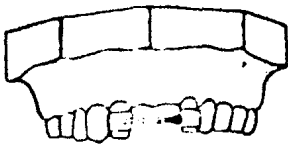
El espacio se mantendrá abierto por las bandas - en los segundos molares primarios, junto con un arco - lingual soldado adaptado a la unión del cingulo y la - encía de los incisivos.

Si se ha de usar un mantenedor de espacio del - tipo de los ya mencionados, pueden bandearse los segun - dos molares, primarios en vez de los primeros molares - permanentes.

Pueden bandearse porque brotan antes que los primeros molares permanentes y con este hecho dan mejor acceso al operador.

Y por su forma natural acampanada del segundo molar primario se presta a la construcción de una banda bien contorneada y de ajuste perfecto.

A veces hay que construir un mantenedor bandeadado en la parte anterior de la boca; como en el caso de pérdida temprana de los incisivos centrales maxilares primarios. El mantenedor que usaremos en este caso será de clavo y tubo soldados.



MANTENEDOR DE ESPACIO ANTERIOR PARA FERMIR EL CRECIMIENTO LATERAL

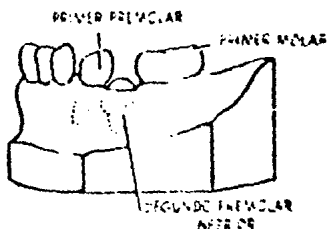
Esto permite al clavo deslizarse parcialmente fuera del tubo como reacción al crecimiento lateral del arco.

No se usará un mantenedor de tipo rígido ya que esto evitaría la expansión fisiológica del arco en esta región.

La erupción retrazada de un incisivo central puede requerir el uso de un mantenedor, en este caso puede usarse un tubo y clavo y puede aplicarse una pieza de acrílico en el tubo para lograr un efecto estético. También puede ser suficiente el mantenedor de acrílico removible y pasivo con pieza artificial. Presenta la ven-

taja de permitir ajustes individuales naturales de las piezas adyacentes, y la estimulación de la encía sobre la pieza no brotada puede acelerar la erupción.

MANTENEDOR DE ESPACIO FIJO Y ACTIVO.

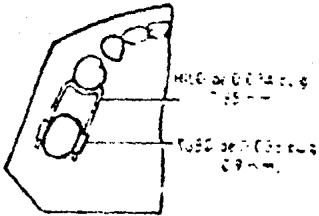


Mencionaré un caso en el que no hay lugar suficiente para un segundo premolar inferior pero existe espacio entre el primer premolar y canino y el primer molar está poco inclinado mesialmente.

Construiremos una banda en el primer molar permanente, la cual se construye con un punteador que también se usa para fijar tubos bucales y linguales a la banda. Los tubos deberán ser paralelos entre sí.

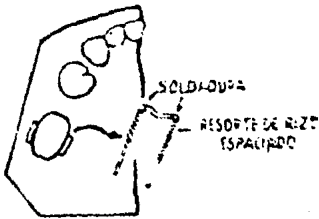
Se toma una impresión de la banda y tubos, con la banda asentada en la pieza y ésta se retira después. Se obturan los orificios de los tubos con cera para evitar que penetre el yeso. Se pone la banda en la impresión, se dobla el alambre metálico en forma de U y se ajusta pasivamente en los tubos bucal y lingual.

La parte curvada anterior de la U se le hará un doblés retrógrado, que hará contacto con el contorno distal del primer premolar, debajo de su mayor convexidad.

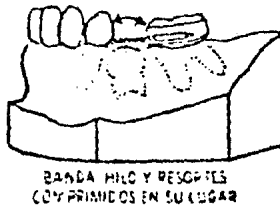

El tamaño del hilo deberá ser ligeramente menor que el tamaño del tubo. Se corta suficiente cantidad de resorte de rizo para extender desde el punto de detención hasta un

punto situado a $3/32$ de pulgada distal al límite anterior del tubo sobre el molar.



Se desliza sobre el alambre el resorte de rizo. Se enlaza el alambre en los tubos y la banda con el hilo y los resortes comprimidos se cementan en el molar.



Los resortes comprimidos se vuelven pasivos y ejercen presión recíproca en mesial sobre el premolar y en distal sobre el molar.

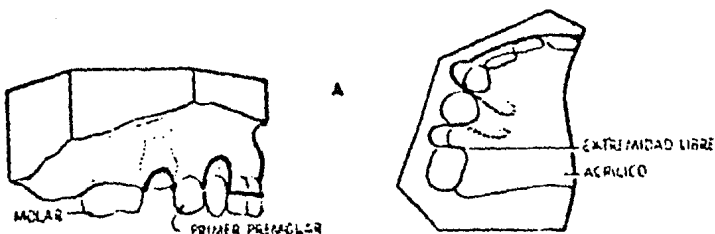
Para cementar las bandas la pieza debe estar - limpia y seca; poner una pequeña capa de barniz de copalite o sandarac colodión para proteger la pieza contra descalcificaciones iniciales del ácido fosfórico - libre en el cemento antes de que este endurezca. Se - mezcla el cemento con una consistencia similar a la de las incrustaciones.

Se recubre uniformemente la parte interna de la banda con el cemento y se pone en la pieza.

MANTENEDOR DE ESPACIO ACTIVO-REMOVIBLE.

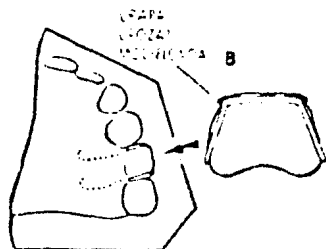
A veces se usan mantenedores removibles de alambre y plástico para los movimientos activos de reposición de los molares, para permitir la erupción de los- segundos premolares.

Se construye un arco lingual en piezas anteriores. En el lado afectado se dobla un alambre en forma de U para ponerse en el borde alveolar entre el primer premolar y molar. En la parte mesial del alambre en U- tendrá un pequeño rizo que entre en el acrílico lingual la parte distal se deja libre y descansa en la superficie mesial del molar.




Con este tipo de instrumento se requiere retención adicional para mantener en su lugar al mantenedor de espacio.

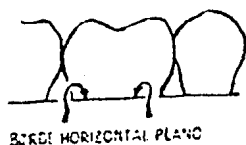
En el molar opuesto, se aplica una grapa modificada de tipo CROZAT.



Se modifica hasta el grado de que la grapa de alambre de Ni chrome, presente 2 extremidades libres, rizadas y engastadas en el acrílico.



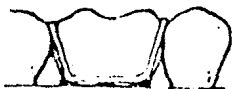En la sección gingival del modelo porbucal se recorta hacia abajo interproximalmente para que se extienda alrededor del molar un borde plano y horizontal desde mesial hasta distal.



Se adapta alambre de Nichrome de 0.028 pulgadas (0.680 mm.) en la superficie bucal, se extiende interproximalmente.

Esta red en forma de media luna se sella mesial y distalmente con yeso de impresión, se aplica con un pincel mojado.

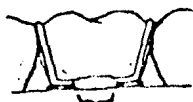La parte principal de alambre de gancho se adapta para pasar de lingual a bucal en los intersticios mesial y distal oclusal, se adapta a la superficie bucal de manera que la sección horizontal roce la media-luna.



Después de poner separador a nuestro modelo, se aplica una capa delgada de acrílico, rociando el polvo e impregándolo de monómero. Cuando se asienta la primera capa de acrílico, se aplican las secciones de alambre sobre el modelo.

La sección principal de la grapa modificada - CROZAT, se sellará oclusalmente y en parte bucalmente - más allá de donde se une a la media luna ó red con yeso de impresión aplicado con pincel.

Deberá observarse un espacio de $\frac{3}{16}$ de pulgada de espesor (4.68 mm.) en el lugar en donde los 2 alambres son paralelos y están en contacto. Se sueldan, la sección principal de la grapa y la red en el espacio de $\frac{3}{16}$ pulgada.



SOLDADURA DE $\frac{3}{16}$ pulg

Se pulveriza el resto del instrumento con polvo de acrílico y monómero, preferible en etapas para un espesor más uniformes; entre estas se cubrirá con una-taza para evitar que la evaporación del monómero.

En las grapas modificadas de CROZAT hay la ventaja de que el paciente puede cepillar esa pieza y la-facilidad del Dentista en examinarla.

MANTENEDOR DE CORONA Y ANSA DE ACERO AL CROMO.

Este tipo de mantenedor está indicado si el -diente pilar posterior tiene caries extensas y necesi-ta una restauración coronaria o si se le efectuó algu-na terapéutica pulpar vital.



Radiografía de un segundo molar temporal indicado para extracción. Se usó mantene-dor de corona y ansa, posteriormente el segundo premolar emergió de los tejidos. Ahora se puede quitar el ansa para permi-tir la erupción del diente.

Después se podrá cortar el ansa y dejar que la-corona siga funcionando como restauración para el dien-te pilar, producida ya la erupción permanente. Antes -de cementarla se tomará una impresión, se quitará la -

corona del diente.

Después de preparar el diente se toma una impresión exacta del diente pilar y la zona edéntula para producir un colado exacto.

Para confeccionar el modelo de trabajo se em-plea un material para revestimiento, que permita la expansión máxima.

Sobre éste se prepara el patrón de cera, includa el ansa; se corta el modelo para que entre en un aro para incrustaciones y se procede de la manera habitual a colar.


MANTENEDOR DE TIPO PUENTE FIJO MODIFICADO.

Se puede usar este tipo de mantenedor para mantener las relaciones de los dientes en el arco después de la pérdida prematura del primer molar temporal.

Se tallan el canino y el segundo molar temporales para coronas coladas enteras. Se debe tener presente que el canino permanente puede erupcionar antes que el primer premolar.

MANTENEDOR DEL ESPACIO EN LA ZONA DEL SEGUNDO MOLAR TEMPORAL.

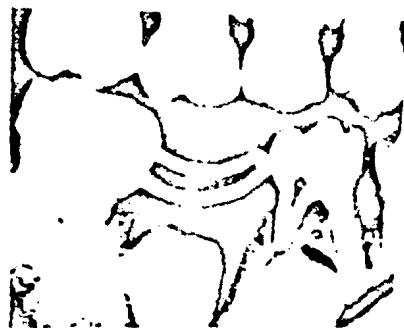
El resultado de la pérdida prematura del segundo molar temporal es el desplazamiento mesial del primer molar permanente, con retención del segundo premolar.



El dispositivo recomendado con mayor frecuencia es el de banda y ansa, con la banda en el molar permanente.

Se elige el primer molar permanente como pilar en razón de la secuencia de erupción.

Si el primer y segundo premolar se están desarrollando con ritmo parejo se puede emplear el primer molar temporal como pilar.



En este caso está indicada la extracción del segundo molar temporal. Se construyó un mantenedor de banda y ansa inmediatamente después de la extracción del molar temporal sin vitalidad.

Cuando hay pérdida prematura del segundo molar temporal antes de la erupción del primer molar permanente

te causará el desplazamiento del primer molar permanente hacia mesial.

MANTENIMIENTO DEL ESPACIO EN ZONA CANINA TEMPORAL.

Rara vez se pierde el canino por caries. Pero la pérdida es más frecuente ante la erupción del incisivo lateral.

Cuando la pérdida del canino temporal es prematura y no hay desplazamiento de la línea media o cierre de espacio, se emplea un Willett colado ó el de Banda y ansa. En este caso es pilar el primer molar temporal.

MANTENIMIENTO DEL ESPACIO EN LA ZONA INCISIVA TEMPORAL

Se suele tomar a la ligera la pérdida de los incisivos temporales por que rara vez se cierra el espacio en la parte anterior de la boca. Pero si hay evidencias de la insuficiencia del arco en la región anterior, será seguro que se colapse la zona anterior, después de la pérdida de uno de los incisivos.

En algunos pacientes, los caninos temporales se desplazan hacia mesial de su relación normal.

MANTENIMIENTO DEL ESPACIO EN ZONAS DE PERDIDA DE VARIOS DIENTES.

La pérdida múltiple de molares temporales en la etapa preescolar o en la dentición mixta conducirá a una severa mutilación de la dentición en desarrollo a menos que se construya un aparato que mantenga la relación de los dientes remanentes y guíe la erupción de los permanentes.

Por pérdida de los molares superiores se ha visto mordida cruzada en la zona del primer molar permanente y después el desplazamiento mesial.

La función masticatoria reducida no es conveniente desde el punto de vista de la nutrición, también por la falta de la función de limpieza normal hay acumulación de residuos alimentarios y placas microbianas y a consecuencia de todos estos factores habrá un incremento de la actividad de caries.

INDICACIONES PARA MANTENEDORES DE ESPACIO

La falta de un mantenedor de espacio llevará a maloclusión, hábitos nocivos o a traumatismo físico; para evitar estos problemas se aconseja el uso de estos aparatos.

INDICACIONES.

1) Indicado cuando el Odontólogo elimina un diente primario.

2) Después de la extracción o pérdida prematura de un diente primario, es importante que se mantenga u obtenga suficiente espacio para permitir la erupción del sucesor permanente. Esto generalmente es aceptable, supuesto que el sucesor permanente se encuentre en proceso de desarrollo normal y haya espacio y soporte óseo adecuado.

3) La cantidad de hueso si lo hay sobre la corona del diente permanente y la posición relativa del diente no erupcionado, en relación con los vecinos. La radiografía es esencial para el diagnóstico.

4) Cuando por medio de exámenes radiográficos - se demuestra que el tiempo comprendido entre la pérdida y el reemplazo es mayor de 3 meses.

5) La pérdida temprana de piezas primarias debe rá remediarse con el emplazamiento de un mantenedor de espacio.

6) Cuando se pierde el segundo molar primario - antes de que el segundo premolar esté preparado para - ocupar su lugar,

7) La pérdida del canino primario por extrac- - ción prematura, puede producir un cierre de espacio - por movimiento mesial de los dientes posteriores o por desplazamiento lingual de los anteriores.

8) Algunos sugieren la toma de una impresión - parcial o medición directa del espacio después de la - extracción y que el Odontólogo cite al niño a intervalos para preexámenes y notar si se ha producido una - desviación de los dientes vecinos.

9) Cuando hay pérdida de dientes anteriores inferiores ya que se pierde fácilmente el espacio.

10) Poner mantenedores de espacio para evitar - malos hábitos y ayudar a la fonación.

11) Si el primer molar temporal se pierde después de haber erupcionado el primer molar permanente, pero el lateral aún no hace erupción ya que ocurriría un cierre anterior.

12) Se pondrá un mantenedor si el segundo molar

primario se pierde poco tiempo antes de la erupción - del primer molar permanente, una protuberancia en la - cresta del borde alveolar indicará el lugar de erup- - ción del primer molar permanente.

En caso bilateral de este tipo es de gran ayuda un mantenedor de espacio funcional inactivo y removi - ble.

13) También se colocará un mantenedor de espa - cio cuando no exista lugar para el segundo premolar in - ferior, pero si existe espacio entre el primer premo - lar y el canino; y el primer premolar está inclinándo - se distalmente y está en relación de extremidad o ex - tremidad con el primer molar superior.

14) Cuando se extrae un diente primario poste - rior; las probabilidades de extrusión de los dientes - en el arco antagonista.

15) Si el segundo molar temporal y se pierde y - las radiografías demuestran que el segundo molar perma - nente erupcionará antes que el segundo premolar; se co - locará un mantenedor aunque el niño tenga 10 u 11 años porque el segundo molar permanente empujaría al primer molar permanente cerrándole el espacio al premolar.

CONTRAINDICACIONES.

1) En ausencia congénita del sucesor

2) Cuando por exámenes radiográficos nos damos - cuenta de que el intervalo entre la pérdida y el reem - plazo es menor de 3 meses.

3) Tampoco nos sería útil el mantenedor de espacio cuando ya se ha perdido el espacio, en estos casos se recomiendan los recuperadores de espacios.

4) En pacientes cuyos dientes y tejidos de sostén se encuentren seriamente comprometidos por su enfermedad general como ejemplo en la Epidemolisis y Síndrome de Papillón Lefevre.

5) En casos de malposiciones severas en donde estén indicadas las extracciones por falta de espacio.

6) En pacientes con perfil hiperdivergente. La divergencia es tomada en cuenta por el ángulo formado por el plano de Frankfort y el plano mandibular que sea mayor de 30 grados.

Estos pacientes constantemente mantienen la boca abierta en que se aconseja consultar con un Ortodontista.

7) Estado general del niño; como en la Leucemia ó anemia aplética cuyo pronóstico para la vida es desfavorable.

8) En enfermedades menos graves como la Hemofilia o Púrpuras eligiremos el menos complicado y que no irrite las mucosas.

9) Nunca pondremos un mantenedor de extensión distal.

CONCLUSIONES

Después de una minuciosa revisión del trabajo, podemos llegar a las siguientes conclusiones:

Debemos reconocer que el conocimiento de la odontopediatría clínica es muy esencial para el Cirujano Dentista que es la base para corregir los males al paciente en su primera dentición y no tengan serios problemas en la edad adulta.

La valoración real, y un estudio conciente del caso en particular nos llevará a la obtención de un diagnóstico acertado, que será el punto de partida para realizar la restauración bucal que reúna los requisitos funcionales y estéticos requeridos por el paciente.

El seleccionar el tipo adecuado de tratamiento para cada caso individual y, a veces el combinar mas de un tipo, puede solucionar convenientemente casi todos los problemas de restauración bucal.

El éxito de los procedimientos operatorios dependen de un máximo de protección de los tejidos orales para evitar lesiones traumáticas. Esto implica un profundo conocimiento de la anatomía bucal dental.

Todo lo anterior debe de enfocarse a una educación dental-
personal a cada paciente y a sus padres, enterándolos de-
la importancia que tiene la cavidad oral.

B I B L I O G R A F I A

Mc. DONALD

Odontología para el Niño y el Adolescente
Editorial Mundi

SIDNEY B. FINN

Odontología Pediátrica
Editorial Interamericana, Cuarta Edición, México, 1975

TOURO M. GRABER

Ortodoncia Teoría y Práctica
Editorial Interamericana, Tercera Edición, México, 1974

ROBERT E. MOYERS

Tratado de Ortodoncia
Editorial Interamericana, México, 1960

DAVID BERNAR KENNEDY

Operatoria Dental en Pediatría
Editorial Médica Panamericana, Buenos Aires, 1977

Mc. BRIBE

Tratado de Odontopediatría