

151  
Zej



**UNIVERSIDAD NACIONAL  
AUTONOMA DE MEXICO**

**FACULTAD DE ODONTOLOGIA**

**ENDODONCIA INFANTIL**

**T E S I S**

Que para obtener el Título de:

**CIRUJANO DENTISTA**

**P r e s e n t a n**

**Luis Alfonso Hernández Galindo**

**Patricia Juárez Cienfuegos**



**México, D. F.**

**1987**



Universidad Nacional  
Autónoma de México



## **UNAM – Dirección General de Bibliotecas Tesis Digitales Restricciones de uso**

### **DERECHOS RESERVADOS © PROHIBIDA SU REPRODUCCIÓN TOTAL O PARCIAL**

Todo el material contenido en esta tesis está protegido por la Ley Federal del Derecho de Autor (LFDA) de los Estados Unidos Mexicanos (México).

El uso de imágenes, fragmentos de videos, y demás material que sea objeto de protección de los derechos de autor, será exclusivamente para fines educativos e informativos y deberá citar la fuente donde la obtuvo mencionando el autor o autores. Cualquier uso distinto como el lucro, reproducción, edición o modificación, será perseguido y sancionado por el respectivo titular de los Derechos de Autor.

## I N D I C E

INTRODUCCION.	1
TEMA I. HISTORIA DE LA ENDODONCIA.	2
TEMA II. MORFOLOGIA PULPAR Y DE CONDUCTOS.	7
TEMA III. FISIOLOGIA PULPAR.	26
TEMA IV. PATOLOGIA PULPAR.	34
TEMA V. DIAGNOSTICO Y PLANEACION DEL TRATAMIENTO.	48
TEMA VI. DIAGNOSTICO CLINICO RADIOGRAFICO.	56
TEMA VII. AISLAMIENTO DE LA CAVIDAD ORAL.	65
TEMA VIII. PULPOTOMIAS.	68
TEMA IX. PULPECTOMIAS.	80
TEMA X. ANESTESIA INFANTIL.	87
TEMA XI. LESIONES TRAUMATICAS EN DIENTES TEMPORALES.	93
CONCLUSIONES	107
BIBLIOGRAFIA.	

## I N T R O D U C C I O N .

Entre las funciones que la odontología cumple dentro del campo de la salud, es importante mencionar la prevención y conservación de la habilidad masticatoria, así como también la restauración de la función y conservación de las cualidades estéticas y fisiológicas de la boca mediante trata-mientos pulpares y de restauración, temas que veremos a lo largo del estudio de esta tesis.

Los dientes se pierden por diferentes causas antes de su exfoliación normal, los métodos más efectivos para preservar la salud y armonía dental es a base de tratamientos que van de simples (como recubrimientos pulpares directo e indirecto), a mas complejos (como pulpotomías y pulpectomías), todos estos con sus respectivas restauraciones según sea el caso (como resinas, amalgamas y/o diferentes tipos de coromas grandes (de tipo psicológico o infeccioso), o la traumática extracción, "como todos sabemos no hay mejor mantenedor de espacio que el mismo diente".

Asi pues, con un estudio clínico-radiográfico para llegar a un buen diagnóstico y así realizar un plan de tratamiento adecuado, podemos contribuir a la salud del niño y en un futuro a una buena salud y dentición de adulto.

La intervención del odontólogo, antes de que se produzcan complicaciones o en su defecto ya tratarles, es obviamente una gran ayuda para el paciente y los padres, a los cuales se les evita un gran número de anomalías y tratamien-

to inmediato puede parecer costoso a los padres del paciente, es en verdad una buena inversión, considerando los problemas y gastos que afrontará en tratamientos posteriores.

El Sirio Alquígenes, que vivió en Roma aproximadamente a fines del siglo I, se percató de que el dolor podía aliviarse taladrando dentro de la cámara pulpar con el objeto de obtener el desagüe, para lo cual él diseñó un trépano para este propósito. Y en la actualidad a pesar de nuestros maravillosos medicamentos, no hay mejor método para aliviar el dolor de un diente con absceso que el método propuesto por Alquígenes.

El conocimiento endodóntico permaneció estático, -- hasta que en el siglo XVI Vesalius, Falopio, Eustaquio describieron la anatomía pulpar pero refiriéndose aún a la teoría del gusano citada por los Chinos.

En 1602 dos dentistas de Leyden, Jan Van Haurne y Piter Van Forest, parecieron diferir en sus puntos de vista.

El primero todavía destruía pulpas con ácido sulfúrico, mientras que el segundo fué el primero en hablar de la terapéutica de conductos radiculares y él mismo sugirió que el diente debería ser trepanado y la cámara pulpar llenada con triacas.

Hasta fines del siglo XIX, la terapéutica radicular consistía en el alivio del dolor pulpar y la principal función que se le asignaba al conducto era la de dar retención para un pivote o una corona con espiga.

Debido a ésto los trabajos de Prótesis se hicieron populares y en muchas escuelas odontológicas se enseñó que-

## T E M A I

## HISTORIA DE LA ENDODONCIA.

La historia de la endodoncia data de muchos años --- atrás ya que tanto los Chinos como los Egipcios dejaron registros en los cuales describían la caries y abscesos alveolares.

Los Chinos consideraron que los abscesos eran causados por un gusano blanco con cabeza negra que vivía dentro del diente. La "Teoría del gusano" fué bastante popular hasta mediados del siglo XVIII cuando Pierre Fauchard comenzó a tener sus dudas acerca del gusano pero él no pudo expresarlas de manera concluyente debido a que el décano de la Facultad de Medicina Antry creía todavía en la teoría del gusano.

El tratamiento de los Chinos para con los dientes con absceso estaba destinado a matar al gusano con una preparación que contenía arsénico. Esta substancia fué utilizada durante muchos años en el tratamiento, a pesar de que ya sabían que su acción no era limitada y de que producía extensa destrucción Quística.

Los tratamientos pulpares durante las épocas griegas y romanas estuvieron encaminadas hacia la destrucción pulpar por cauterización ya fuera con una aguja caliente, con aceite hirviendo o con fomentos de opio y beleño.

ningún diente debería usarse como soporte a menos que fuera previamente desvitalizado. Esto se popularizó debido al descubrimiento de la cocaína, con lo cual se podía extraer la pulpa sin dolor, la cocaína se administraba a presión o por contacto pulpar. La inyección de cocaína al 4% como -- técnica de bloqueo del nervio mandibular es atribuída a -- Willian Halstead en 1884.

El descubrimiento de los rayos X por Roentgen en - 1895 y la primera radiografía dental por W. Koenig en 1896, popularizó más la terapéutica radicular.

Al mismo tiempo se empezaron a fabricar instrumen- tos especiales para la terapéutica radicular, los cuales - . eran brocas con púas que eran utilizadas para remover el - tejido pulpar o limpiar el conducto de residuos.

En 1910, la terapéutica radicular había alcanzado - su cenit y ningún dentista respetable se atrevía a sacar - un diente por muy pequeño que éste fuera y posteriormente - se constituía un muñón y se colocaba una corona de oro o - porcelana. A menudo aparecían las fístulas en el diente -- muerto eran frecuentes pero no se tomaban medidas para --- ello.

En 1911 William Hunter obtuvo varias recuperacio -



nes de dientes con fístulas, extrayendo los dientes de los pacientes, él no condenó a la terapéutica radicular sino a las obturaciones defectuosas de los conductos y al medio séptico en el que se desarrollaban.

La radiografía ayudó muchísimo ya que mediante la cuál se dieron de la enfermedad ósea que rodeaba a las raíces de los dientes muertos. En 1918 se comenzó la remoción de los dientes no vitales así como de los dientes vitales, la dentición fué así culpada de las más obscuras enfermedades.

## T E M A II

## MORFOLOGIA PULPAR Y DE CONDUCTOS

Uno de los factores que diferencía la odontología para niños que para adultos es que el odontólogo al tratar niños debe actuar frente a 2 denticiones (primaria y permanente)

Función de los dientes temporales.

Se emplea para la preparación mecánica de los elementos, su digestión, su asimilación y durante uno de los períodos mas activos del crecimiento y desarrollo.

Otra función es para mantener el espacio en las arcadas para los dientes permanentes.

Los dientes temporales desempeñan también una función de crecimiento de los maxilares por medio de la masticación, en particular en cuanto al desarrollo de la altura de las arcadas.

Otra función es la evolución de la expresión oral.

La habilidad en el empleo de los dientes para pro-

nunciación se adquiere íntegramente con la ayuda de la den-  
tición primaria.

(La habilidad en el empleo de los dientes) Una pér-  
dida precoz y accidental de los dientes temporales anteriores  
puede llevar a la dificultad de la pronunciación de --  
los sonidos, (F, Z, S, V, TH).

Aún después de la erupción de los dientes permanen-  
tes puede persistir dicha dificultad.

#### CICLO VITAL DE LOS DIENTES.

Cada diente temporal o permanente para alcanzar su-  
madurez morfológica y funcional evoluciona a través de un-  
ciclo vital característico bien definido, compuesto por di-  
versas etapas, estas son progresivas, sin embargo, no de -  
ben ser interpretadas como estratos en el desarrollo sino-  
mas bien como puntos de observación de un proceso fisioló-  
gico en continúa evolución, donde las modificaciones histo-  
lógicas y bioquímicas tienen lugar progresiva y simultánea  
mente estas etapas de evolución son:

- 1.- Crecimiento.
- 2.- Calcificación.
- 3.- Erupción.

4.- Atrición.

5.- Reabsorción y esfolación (temporales).

Crecimiento: La primera etapa de crecimiento se puede dividir en:

a) Iniciación.

b) Ploriferación.

c) Histodiferenciación.

d) Morfodiferenciación.

e) Aposición.

Los dientes derivan de células altamente especializadas de origen ectodérmico y mesodérmico.

Las células ectodérmicas cumplen funciones especiales como las de formación del esmalte, estimulación odontoblástica y de terminación de la forma de la corona y raíz, estas células normalmente desaparecen luego de cumplir estas funciones.

Las células mesodérmicas o mecenquimáticas persisten durante toda la vida del diente y forma la dentina, el tejido pulpar, el cemento, membrana periodontal y el hueso alveolar. La primera etapa del crecimiento es evidente en la sexta semana de vida embrionaria.

El germen dentario comienza con una ploriferación-

de células en la capa basal del epitelio oral de lo que habrá de ser en el futuro el arco dentario, estas células continúan su ploriferación y por medio de un crecimiento diferencial penetran en el mecenquima y asumen un aspecto invaginado con los dobleces dirigidos en sentido opuesto al epitelio oral.

#### DIFERENCIAS MORFOLOGICAS DE LA 1A. Y 2A. DENTICION.

Los dientes temporales son más pequeños en todas -- sus dimensiones que los dientes permanentes.

Las coronas de los dientes temporales son más am -- plias en sentido mesiodistal en comparación a la altura cérvicooclusal, lo que da a los dientes anteriores un aspecto de cópita y a los posteriores de achatados.

Las protuberancias cervicales son más pronunciadas, en particular en vestibular de los primeros molares temporales.

Las superficies vestibular y platina de los molares temporales son más planas sobre el rodete cervical que la -- de los molares permanentes.

La superficie platina de los primeros molares con--

vergen hacia superficies oclusales de modo que el diámetro vestibulo-palatino es mucho menor en plano oclusal que a la altura del cuello.

Los dientes temporales tienen una marcada constricción en el cuello.

La cubierta adamantina es más delgada.

Los prismas del esmalte se orientan más hacia oclusal en vez de hacia gingival como los dientes permanentes.

Los cuernos pulpares son más altos en los molares temporales especialmente en los cuernos mesiales y las cámaras pulpares son más grandes.

Las raíces de los temporales anteriores son más estrechas en sentido mesiodistal.

Las raíces de los dientes temporales son más largas y finas.

Las raíces de los molares temporales se abren cada vez más hacia afuera al acercarse a los ápices.

Los dientes temporales suelen ser de color más

claro.

#### PRIMER MOLAR SUPERIOR TEMPORAL.

Este diente se parece más al diente que lo reemplazará que ninguno de los otros, no solo en diámetro si no también en la forma. Presenta cuatro superficies bien definidas. Vestibular, palatina, mesial y distal.

La raíz está constituida por tres prolongaciones - divergentes bien definidas.

La corona la superficie vestibular es convexa en todo sentido, con la mayor convexidad gingivoclusal en el reborde cervical, que está muy desarrollado. Del reborde cervical el diente cae bruscamente hacia el cuello y menos bruscamente hacia, la superficie vestibular está dividida por un surco vestibular, no muy marcado y situado distalmente con respecto a la mitad del diente haciendo mayor la cúspide mesiovestibular que la disto-vestibular. La cúspide mesiovestibular se extiende más allá, de aquí que sea más larga y que tenga una dimensión cervicoclusal más prominente.

La superficie palatina es ligeramente convexa en sentido cervicoclusal pero muy convexa en sentido mesiodistal.

Por lo general la superficie palatina está hecha de una cúspide mesiopalatina definida que es más redondeada y -- menos aguda en su unión con la superficie mesial y distal -- de las cúspides vestibulares. El diámetro menor de la cúspide lingual comparado con el diámetro total mayor de las dos -- cúspides vestibulares hace que sea menor el diámetro palatino.

La superficie palatino puede estar o no cruzada por un surco no muy bien marcado distopalatino, cuando existe -- cúspide distopalatina.

La superficie Mesial. Es mayor en su diámetro cervical que en el oclusal y cae hacia distal en el ángulo diedro mesiovestibular hacia la cúspide mesiolingual, mientras -- el ángulo diedromesiopalatino es más obtuso que éste.

El punto de contacto con el canino temporal tiene -- forma de una pequeña zona circular en el tercio oclusovesti -- bular del diente.

La superficie distal es ligeramente convexa en -- -- ambos sentidos, uniéndose a las cúspides vestibular y palatina casi en ángulo recto. Es más estrecha que la superfi -- cie mesial y más angosta en oclusal que en cervical.

El reborde marginal está cruzado por un surco dis-



tal notorio. El punto de contacto con el segundo molar temporal es ancho y con la forma de una media luna invertida en la mitad oclusopalatina de la superficie distal.

La superficie Oclusal, presenta un reborde vestibular más largo que el palatino, el reborde marginal mesial se une al vestibular en un ángulo agudo y con el palatino en uno obtuso. Ambos rebordes, vestibular y palatino, se unen con el distal en ángulo recto. La superficie oclusal está integrada por tres cúspides mesiovestibular, distovestibular, mesiopalatina.

El vestibular se encuentran las cúspides mesio y distovestibulares. La mesiovestibular es la mayor ocupa la porción mayor de la superficie ocluso vestibular. En algunos dientes la cúspide distovestibular puede estar poco desarrollada o faltar por completo. La porción palatina de la superficie oclusal está formada por la cúspide mesiopalatina que tiene numerosas variantes. Algunas cúspides palatinas tienen forma de media luna, otras están divididas por un surco palatino que puede diferenciar una pequeña cúspide distopalatina. La unión del reborde palatino de la cúspide distovestibular, con el reborde vestibular de la cúspide mesiopalatina constituye un reborde transversal no muy prominente que en un diente tricuspideo forma el reborde marginal distal de la superficie oclusal.

La superficie oclusal tiene tres fosas, central, mesial y distal. La fosa central está ubicada en la parte central de la superficie oclusal y de ella irradian tres surcos. Vestibular, mesial y distal.

Raíces son tres. Palatina, es la más larga, la raíz distovestibular es más corta, mesiovestibular.

La Cavidad pulpar. Consta de una cámara pulpar y tres conductos radiculares que corresponden a las tres raíces.

#### PRIMER MOLAR TEMPORAL INFERIOR.

Este diente es único entre los molares temporales, su forma difiere mucho de los otros dientes temporales y de cualquiera de los permanentes, su característica diferencial primordial es su reborde marginal mesial superdesarrollado, este reborde se asemeja bastante a una cúspide (quinta).

La Corona. La superficie vestibular presente un reborde cervical prominente y bien desarrollado que se extiende a través de toda la superficie vestibular justo por encima del cuello del diente, este reborde pronunciado se une a la superficie mesial en un ángulo agudo y a la superficie distal en uno obtuso, la superficie vestibular es

convexa en sentido mesiodistal pero cae en forma muy abrupta hacia la superficie oclusal, especialmente en la porción mesial, donde se inclina hacia lingual en grado marcado. -- El diámetro gingival del diente en sentido vestibulo lingual es mucho mayor que el diámetro oclusal, lo que le da un aspecto constreñido. Por sobre la eminencia cervical, -- la superficie vestibular se aplanada y esta compuesta por dos cúspides, siendo la más larga y la mayor la mesiovestibular y mucho menor la distovestibular, estas cúspides están divididas por una depresión vestibular extensión del surco vestibular.

La superficie Lingual. Es convexa en ambos sentidos y forma pendiente desde el reborde cervical prominente, por la línea media del diente hacia la superficie oclusal. El contorno cervico-oclusal es paralelo al eje mayor del diente, la superficie lingual está atravesada por un surco lingual que nace en la fosa central y termina en una depresión de la cara lingual cerca del borde cervical. El surco divide la cara lingual de una cúspide distolingual y otra mesio lingual la cual es la mayor.

La superficie Mesial es bastante aplanada en ambos sentidos, en el reborde marginal mesial se forma una convexidad que es muy prominente en la unión de la cúspide mesio vestibular y que desciende hacia gingival al acercarse a la cúspide mesiolingual.

La Superficie Distal es convexa en todo sentido y el reborde marginal distal está atravesado por un surco distal que está terminado en forma abrupta en la cara distal.

Superficie Oclusal, puede compararse con un romboide dividido por las dos cúspides prominentes mesiovestibulares y mesiolingual para asemejarse a un número 8, la superficie oclusal es más larga en sentido mesiodistal que en el linguovestibular y contiene las cúspides mesiovestibular, distovestibular mesiolingual y distolingual las dos cúspides mesiales son más grandes.

Las raíces son dos, una mesial y una distal son más delgadas que las del primer molar permanente se abren al acercarse al ápice para dar lugar al germen del permanente.

La Cavidad pulpar vista desde oclusal tiene forma romboidal, existen tres conductos dos mesiales y un lingual.

#### SEGUNDO MOLAR SUPERIOR TEMPORAL.

Es un diente tetracúspideo aunque con frecuencia se haya una quinta cúspide en su porción mesiolingual.

Corona, es similar al primer molar permanente.

La Superficie Vestibular presenta un reborde cervical bien definido que abarca el largo total de dicha cara. Sin embargo es menos prominente que en los primeros molares temporales, el reborde cervical alcanza su tamaño máximo donde se une con la cúspide mesiovestibular, la cara vestibular está dividida por un surco vestibular de una -- cúspide mesiovestibular y otra distovestibular, de las que aquélla es la mayor.

Superficie Lingual es convexa inclinándose ligeramente al acercarse al borde oclusal, esta inclinación es mayor en la parte mesial que en la distal.

La cara lingual está dividida por un surco lingual que es profundo en su porción oclusal, pero que va desapareciendo al acercarse al tercio cervical del diente, este surco divide dicha cara en dos cúspides mesio y distopalatinas, la mesiopalatina es más alta y más extensa.

Una quinta cúspide, cuando existe ocupa la porción mesiopalatina en el tercio medio de la altura coronaria, con frecuencia se le denomina tuberculo de Carabelli.

La Superficie Mesial. Presenta un reborde marginal bastante alto el ángulo mesiovestibular es agudo y el mesiopalatino es obtuso esta cara es convexa.

La Superficie Distal es convexa en sentido ocluso-cervical es aplanada en su porción media.

La Superficie oclusal se semeja bastante al primer molar permanente. Existen cuatro cúspides bien definidas y una quinta menor, no siempre se presenta. La cúspide mesiovestibular es la segunda en tamaño pero no es tan prominente como la disto-vestibular; su pendiente hacia el reborde palatino es más abrupta al acercarse al surco central de desarrollo. La cúspide disto-vestibular es la tercera en tamaño pero su reborde palatino es muy prominente y tiene una ligera inclinación mesial. El reborde palatino hace contacto con la gran cúspide mediopalatina para formar una gran cresta elevada, la cúspide mesio-palatina ocupa la porción mayor de la región ocluso-palatina, y se extiende más hacia vestibular que la cúspide disto-palatina. Contribuye a la formación de la cresta oblicua, característica sobresaliente de este diente. La cúspide disto-palatina es la más pequeña de las cuatro esta separada de las cúspides mesio-palatina por el surco disto-palatino.

La cara oclusal presenta tres fosas. La fosa central es la mayor y más profunda y es el punto de unión -- del surco vestibular, del mesial que se une a la pequeña fosa mesial, y del distal que atravieza la cresta oblicua para unirse a la fosa distal ésta es profunda y esta flanqueada por surcos triangulares bien definidos. El surco -

distopalatino es profundo con una inclinación mesial y produce una profunda entrada. Todas las superficies proximales son marcadamente convexas en sentido labio palatino, tiene un borde cervical pronunciado que es cóncavo hacia la raíz. La superficie labial es convexa en sentido mesiodistal en la superficie lingual presenta un cingulo bien marcado y rebordes marginales que se elevan en la superficie dentaria circundante y la depresión que forman es la fosa lingual.

LA RAIZ: Es única y de forma cónica y bastante regular y termina en un ápice bien redondeado.

CAVIDAD PULPAR: Corresponde a la superficie externa del diente tiene tres ligeras proyecciones, presenta un solo conducto pulpar y son bastantes amplios.

#### INCISIVOS LATERALES.

Son bastante semejantes a los centrales salvo que son menores, su cara labial es aplanada, el cingulo no es tan notorio, la raíz es delgada cónica, la cámara pulpar sigue el contorno del diente así como el conducto.

#### INCISIVOS INFERIORES TEMPORALES.

Son dientes muy pequeños, el lateral es más grande-

de ancho y largo que el central. La superficie labial es convexa, el borde incisal tiene un aspecto trilobulado - - característico con mamelones y presenta ángulos rectos en la unión con la cara proximal, la superficie distal y mesial son convexas, su ángulo de contacto se forma en el - - tercio incisal de las superficies interproximales. La superficie lingual son más angostas que en los labiales.

#### LA RAIZ.

La raíz del incisivo central es ligeramente aplanaada en mesial y distal y la raíz del lateral es más larga y las dos decrecen en el ápice.

#### CAVIDAD PULPAR.

Corresponde al contorno del diente, tiene las - - irregularidades de los lobulos, el conducto radicular es más oval y se estrecha al aproximarse al foramen apical, - al unirse la cara lingual.

Las Raices. Son tres mesiovestibular, distovestibular y palatina. Aunque las raices se asemejan a las de los permanentes son más delgadas y se abren más hacia el ápice, la raíz distovestibular es la más corta y estrecha.

La cavidad pulpar consta de tres conductos radicu



lares.

#### EL SEGUNDO MOLAR INFERIOR TEMPORAL.

Es un diente pentacuspideo, presenta un contorno -- axial más redondeada es más angosto en sentido linguovestibular en comparación con el diámetro mesiodistal y tiene - una protuberancia cervical más pronunciada en la cara ves-tibular.

**CORONA:** Presenta tres cúspides bien definidas sien-do la distovestibular la más grande, estas tres cúspides - se unen en un reborde cervical bien marcado que ocupa todo el ancho de la cara vestibular junto por encima del cuello del diente. En su cara lingual es convexa en todo sentido- presenta dos cúspides que están separadas por el surco lingual. En la superficie mesial es por lo general convexa en el centro le cruza el surco mesial, el punto de contacto - es amplio y en forma de media luna invertida. En la super-ficie distal es en general convexa y es menor que la cara-mesial el punto de contacto es menor y en forma redondeada.

**RAICES:** Es mayor que la del primer molar temporario. Esta porción radicular está compuesta por dos raices, me-sial y distal.

**CAVIDAD PULPAR:** Está constituida por una cámara y -

por lo general tres conductos radiculares, y presenta cinco cuernos pulpares su cámara que son los que corresponde a las cinco cúpides.

#### INCISIVOS SUPERIORES TEMPORALES.

Los incisivos centrales temporales tienen el diámetro cérvico incisal menor que el mesio distal, su borde incisal es largo y forma un ángulo agudo con la cara mesial y redondeado con la cara distal, presenta tres lóbulos de desarrollo divididas por el surco de desarrollo, y estas elevaciones o mamelones se gastan por la atricción formando el borde recto.

#### CANINO SUPERIOR TEMPORAL.

Superficie labial.- Es convexa y se inclina hacia lingual desde un lóbulo central de desarrollo que se extiende hasta formar la cúspide y presenta dos bordes incisales en donde el mesioincisal es más largo que el distoincisal. La superficie mesial y distal, son convexas convergentes hacia lingual, el diente es más ancho en sentido labiolingual de cualquiera de los incisivos. La superficie lingual es convexa en todo sentido existe una cresta que divide a toda la cara lingual en dos partes.

## LA RAIZ.

Es muy larga y gruesa y está aplanada en sus caras mesial y distal y su ápice los presenta redondeado.

## CAVIDAD PULPAR.

Corresponde a la forma externa del diente, tanto la cámara como el conducto son muy ancho y el conducto se va estrechando mediante se acerca al foramen apical.

## CANINO INFERIOR TEMPORAL.

La superficie labial es convexa en toda su superficie, tiene un lóbulo central prominente que termina en el borde incisal. Su borde se divide en dos siendo el distoincisal más largo que se articula con el mesioincisal del canino superior. Superficie distal y mesial.- Son convexas - sentido cervical, son menos amplios en sentido labiolingual, su zona de contacto se cumple en tercio incisal del diente. La superficie lingual está constituida por tres -- crestas la cúspide lingual y las crestas marginales, el -- cingulo es estrecho a causa de la convergencia de las caras proximales.

## RAIZ.

Es única con ancho labial mayor y la cara distal - y mesial aplanadas la raíz se estrecha hacia el ápice.

CAMARA PULPAR.- Sigue el contorno del diente, -- no hay diferencia y sigue la forma de la raíz.

## T E M A III

## FISIOLOGIA PULPAR

## LOCALIZACION.

La pulpa se encuentra alojada en la cámara pulpar y conductos radiculares. Las extensiones de la cámara pulpar hacia las cúspides del diente reciben el nombre de - - cuernos pulpares. Los conductos radiculares no siempre son rectos y únicos, si no que se pueden encontrar encuervados y poseer conductillos accesorios.

## ESTRUCTURA HISTOLOGICA

A diferencia del esmalte, que es una estructura - relativamente insensible, la pulpa dental está constituida fundamentalmente por material orgánico, contiene elementos que la hacen similar a otros tejidos conectivos sueltos -- del organismo.

La pulpa dentaria es una variedad de tejido conjuntivo bastante diferenciado, que se deriva de la papila dentaria del diente en desarrollo.

La pulpa está formada por sustancias intercelula

res y por células.

Substancias intercelulares.- Están constituidas por una substancia amorfa fundamental blanda, que se caracteriza por ser abundante, gelatinosa, basófila, semejante a la base del tejido conjuntivo mucoide y de elementos fibrosos tales como: fibras colágenas, reticulares o argirófilas y de Korff. No se ha comprobado la existencia de fibras elásticas entre los elementos fibrosos de la pulpa.

Las fibras de Korff, se han observado con facilidad en secciones dentales tratados con métodos de impregnación argéntica.

Son estructuras onduladas, en forma de tirabuzón, que se encuentran localizadas entre los odontoblastos. Las fibras de Korff juegan un papel importante en la formación de la matriz de la dentina. Al penetrar a la zona de la predentina, se extiende en forma de abanico, dando así origen a las fibras colágenas de la matriz dentinaria.

Células.- Se encuentran distribuidas entre las substancias intercelulares. Comprenden células propias del tejido conjuntivo laxo en general y son: fibroblastos, histiocitos, células mesenquimatosas indiferenciadas, células linfoideas errantes y células pulpares especiales -

que se conocen con el nombre de odontoblastos.

Fibroblastos.- En dientes de individuos jóvenes, -- se representan las células más abundantes. Su función es -- la de formar elementos fibrosos intercelulares (fibras colágenas).

Histiocitos o células adventicias.- Se encuentran -- generalmente a lo largo de los capilares. Durante los procesos inflamatorios de la pulpa se movilizan, transformándose en macrófagos errantes que tienen gran actividad fagocítica ante los agentes extraños que penetran al tejido -- pulpar; pertenecen también al sistema retículo-endotelial.

Células mesenquimatosas indiferenciadas.- Estas células se encuentran asociadas también a los capilares sanguíneos. Bajo estímulos adecuados, se pueden transformar -- en cualquier tipo de elementos del tejido conjuntivo. En -- reacción inflamatoria pueden formar macrófagos o células -- plasmáticas y después de la destrucción de odontoblastos -- emigran hacia la pared dentinal.

En un cuarto grupo de células, desempeña parte importante en las reacciones de defensas, con las células -- linfocíticas errantes, provienen probablemente del torrente sanguíneo. En las reacciones inflamatorias crónicas se di-

rigen al sitio de la lesión. Por el momento se desconoce la función de este tipo de células.

Odontoblastos.- Se encuentran localizados en la periferia de la pulpa sobre la pared pulpar y cerca de la pre-dentina, son células dispuestas en empalizada, en una solahilera ocupada por dos o tres células.

Por su disposición recuerdan a un epitelio. Tienen forma cilíndrico prismática, con diametro mayor longitudinal que a veces alcanzan 20 micras, tienen un ancho de 4 a 5 micras al nivel de la región cervical del diente.

Poseen un núcleo voluminoso, ovoide, de límites bien definidos, carioplasma abundante, situado en el extremo pulpar de la célula y provisto de un nucleolo. Su citoplasma es de estructura granular; puede presentar mitocondrias y gotitas lipóídicas, así como una red de Golgi.

La extremidad periférica o distal de los odontoblastos está constituida por una prolongación de su citoplasma, que a veces se bifurca antes de penetrar al túbulo dentinario correspondiente; a esta prolongación del odontoblasto se le llama fibra dentinaria o de Tomes.

Mientras los odontoblastos en pulpas jóvenes tienen-



el aspecto de una célula epiteloide grande, bipolar y nucleada, con forma columnar. En dientes seniles pueden estar reducidos a un haz fibroso.

El nombre de odontoblastos con que se designa a estas células resulta un tanto inadecuado, ya que no se trata de células embrionarias en vias de desarrollo si no de células adultas completamente diferenciadas y por lo tanto deberían llamarse odontocitos.

En la porción periférica de la pulpa, es posible localizar una capa libre de células, precisamente dentro y lateralmente a la capa de odontoblastos. A esta capa se le denomina "zona de Weil o capa subodontoblástica" y que esta constituida por fibras nerviosas. Sólo los dientes adultos poseen zonas de Weil.

Vasos sanguíneos.- La irrigación sanguínea de la pulpa dentaria, es abundante, los vasos penetran a la pulpa a través de los forámenes apicales y conductos accesorios y generalmente se localiza una arteria y una o dos venas. La arteria que lleva la sangre hacia la pulpa, se ramifica formando una red rica tan pronto entra al canal radicular. La sangre cargada de carboxihemoglobina es recogida por las venas que salen fuera de la pulpa por el foramen apical. Los capilares sanguíneos forman esas cercanas a los odontoblastos más aún, pueden alcanzar la ca-

pa odontoblástica y situarse proximos a la superficie pulpar .

Vasos linfaticos.- Se ha demostrado su presencia mediante la aplicación de colorantes dentro de la pulpa; dichos colorantes son conducidos por los vasos linfáticos hacia los ganglios linfáticos regionales y de ahí es donde se recuperan.

Nervios.- Ramas de la segunda y tercera división del V parcranal, penetran a la pulpa a través del foramen apical.

La mayor parte de los haces nerviosos que penetran a la pulpa son mielínicos sensitivos; solamente algunas fibras nerviosas amielínicas que pertenecen al sistema nervioso autónomo, inervan entre otros elementos a los vasos sanguíneos, regulando sus contracciones y dilataciones. Los haces de fibras nerviosas mielínicas, siguen de cerca a las arterias, dividiéndose en la periferia pulpar en ramas cada vez más pequeñas. Fibras individuales forman una capa subyacente a la zona de Will; atraviezan dicha capa ramificándose y perdiendo su vaina de mielina. - Sus arborizaciones terminales se localizan sobre los cuerpos de los odontoblastos.

## FUNCIONES DE LA PULPA

Las funciones de la pulpa son: formativa, sensitiva, nutritiva y defensa.

Formativa.- La pulpa dental forma dentina. Durante el desarrollo del diente, las fibras de Korff dan origen a las fibras y fibrillas colágenas de la substancia fibrosa de la dentina.

Sensitiva.- Es llevada a cabo por los nervios de la pulpa dental, que son muy abundantes y sensibles a los agentes externos. Como las terminaciones nerviosas son libres, cualquier estímulo aplicado sobre la pulpa expuesta, dará como respuesta una sensación dolorosa. El individuo, en este caso, no es capaz de diferenciar entre calor, frío presión o irritación química. La única respuesta a estos estímulos aplicados sobre la pulpa, es la sensación de un dolor continuo, pulsátil, agudo y más intenso durante la noche.

Nutritiva.- Los elementos nutritivos circulan con la sangre. Los vasos sanguíneos se encargan de su distribución entre los diferentes elementos celulares e intercelulares de la pulpa.

De defensa.- Ante un proceso inflamatorio, se mo-

vilizan las células del sistema retículo endotelial encontradas en reposo en el tejido conjuntivo pulpar, así, se transforman en macrófagos errantes; esto ocurre ante todo con los histiocitos y las células mesenquimatosas indiferenciadas. Si la inflamación se vuelve crónica se escapa de la corriente sanguínea una gran cantidad de linfocitos, que se convierten en células linfoideas errantes y estas a su vez en macrófagos libres de gran actividad fagocítica. En tanto que las células de defensa controlan el proceso inflamatorio, otras formaciones de la pulpa producen esclerosis dentinaria además de dentina secundaria, a lo largo de la pared pulpar. Esto ocurre con frecuencia por debajo de las lesiones cariosas.

A medida que se avanza en edad ocurren en la pulpa cambios que se consideran universales y completamente normales. La cámara pulpar se va haciendo cada vez más pequeña a medida que el diente envejece; esto es debido a la formación de dentina secundaria. En algunos dientes seniles, la cámara pulpar se encuentra completamente obligada por el depósito de dentina secundaria.

La corriente sanguínea también disminuye con la edad del diente estos cambios crónoficos de la pulpa no alteran la función del diente.

## T E M A IV

## PATOLOGIA PULPAR.

## CLASIFICACION DE LAS ENFERMEDADES PULPARES.

Es una adaptación de la clasificación preconizada por la Escuela Suramericana (Maisto, 1967) y la nueva-Escuela Francesa (Hess, C.J., 1970).

1.- Hiperemia pulpar  
 PULPITIS CERRADAS 2.- Pulpitis infiltrativa  
 3.- Pulpitis abscedosa

1.- Pulpitis ulcerosa traumática  
 PULPITIS ABIERTAS 2.- Pulpitis ulcerosa no traumática  
 3.- Pulpitis hiperplástica

Necrosis

Gangrena

Degeneración pulpar

Atrofia pulpar

## HIPEREMIA PULPAR.

La hiperemia pulpar es una excesiva acumulación de-

sangre en la pulpa resultado de una congestión vascular.

Se considera que la hiperemia no es propiamente una enfermedad de la pulpa; es, un síntoma prepulpítico.

Causas.

La hiperemia pulpar es la primera reacción de la -- pulpa ante el daño causado por distintos agentes tales co mo; traumatismos, problemas oclusionales, preparación de cavidades sin refrigeración: Excesiva deshidratación de -- la dentina, irritación de la dentina, irritación de la -- dentina por contacto con sustancias de obturación(ACRILI COS).

El sintoma principal es el dolor de mayor o menor -- intensidad. Una característica esencial de la hiperemia, -- es que el dolor es provocado; es decir, que se presenta -- en el momento en que es aplicado el irritante (calor, --- frío, dulce). Otra característica para el diagnóstico di -- ferencial, es que en la hiperemia, el dolor desaparece en cuanto es retirado el irritante. Se estima que en una hi -- peremia, una vez retirado el estímulo irritante, el dolor -- debe desaparecer en el término de un minuto aproximadamen -- te y en forma gradual. Si por el contrario, el dolor perse -- vera más de este tiempo e incluso aumenta, no se trata ya de una hiperemia; es indudablemente una pulpitis.

TRATAMIENTO.- Retirar lo más pronto posible la causa irritante.

#### PULPITIS INFILTRATIVA.

La pulpitis infiltrativa es una congestión intensa pulpar. Es en realidad una hiperemia avanzada y como ésta, pertenece a las pulpitis cerradas; solamente que la pulpitis infiltrativa, es casi siempre de evolución aguda.

CAUSAS.- Se origina a partir de una hiperemia pulpar con persistencia del irritante que la causó.

Signo característico de la pulpitis infiltrativa, es el pasaje de glóbulos blancos y suero sanguíneo através de las paredes de los capilares.

El infiltrado de hematíes es el tejido pulpar y -- la formación de trómbos en los vasos, es otra de las características de la pulpitis infiltrativas, que en su fase -- se denomina: hemorrágica. Estos cuadros defensivos generalmente se forman frente a la zona de ataque.

SINTOMATOLOGIA.- A diferencia de la hiperemia, el dolor de la pulpitis infiltrativa, es espontáneo y de mayor duración es decir, que aunque el irritante es retirado

(frío, calor, electricidad, etc.), el dolor continúa varios minutos y aún horas.

Las pruebas al frío, al calor y la electricidad, dan respuestas positivas.

TRATAMIENTO.- Generalmente el tratamiento aceptado, es la pulpectomía. No obstante hay muchos autores que aconsejan la biopulpectomía parcial o pulpotomía vital.

#### PULPITIS ABSCEDOSA.

La pulpitis abscedosa denominada también purulenta, es la formación de un absceso o de varios abscesos en la pulpa. Por pertenecer a la clase de pulpitis cerradas, la formación del absceso constituye, por los fenómenos de expansión y presión en el tejido pulpar, una de las pulpitis más dolorosas.

CAUSAS.- La pulpitis abscedosa es un estado avanzado de pulpitis infiltrativa. La presencia de la infección es un factor muy importante para el progreso de la liquefacción del tejido pulpar y el consecuente acúmulo de pus y exudado.



SINTOMATOLOGIA.- Debido a que la pulpa dentaria está contenida en una cámara de paredes inextensibles y sólo se comunica con el resto de los tejidos peridentales -- por un conducto y un foramen que además, con la edad del diente se reducen sensiblemente, cualquier volumen extra -- en el tejido pulpar (inflamación, absceso), comprime las -- fibras nerviosas amielínicas, las cuales transforman este -- tipo de estímulos, en sensación dolorosa. Por esta causa, -- el síntoma primordial e inconfundible de la pulpitis absce -- dosa es el dolor violento, pulsátil, severo y angustioso -- que se prolonga por un largo período. Lo aumenta el calor -- por dilatación interna del exudado, y lo mitiga la aplica -- ción del frío por la contracción, mínima pero sensible, -- del volumen seropurulento intrapulpar.

TRATAMIENTO.- Aunque se cuestiona por algunos auto -- res que el tejido pulpar apical no se estrangula con la pre -- sencia de una inflamación a nivel cameral, se estima que -- la pulpa abscedada no puede resolver los problemas de des -- combro por las exiguas vías apicales y termina generalmen -- te por sucumbir la infección. Por lo tanto, el tratamiento -- consiste en abrir urgentemente la cámara pulpar para ali -- viar la presión. La presencia de pus significa muerte de -- polinucleares; pero no siempre ello significa presencia de -- microorganismos.

No siempre es fácil realizar esta apertura emérgén tica debido a que en ciertos casos en que ha alcanzado los tejidos periodontales, el diente adquiere una extrema sensibilidad. A esto se agrega el estado psíquico del paciente que generalmente está sobreexcitado por el dolor. La -- aplicación de anestesia troncular facilita la operación de drenado.

#### PULPITIS ULCEROSA TRAUMÁTICA.

La pulpitis ulcerosa traumática es la exposición - violenta de la pulpa, accidental o intencionalmente.

CAUSAS.- Generalmente la causa principal de las - - pulpitis ulcerosas traumáticas, son accidentes automovilís ticos, escolares y de tipo penal.

SINTOMATOLOGIA.- Dependiendo del traumatismo de la porción coronaria fracturada, la pulpa puede estar total - mente expuesta, o cubierta con una delgada capa de dentina, todos los estímulos producen dolor y el diente puede pre - sentar movilidad.

TRATAMIENTO.- Dependerá en primer lugar de la edad del diente. Si es un diente que no ha completado la formación de su raíz, la biopulpectomía parcial es el tratamien to

to indicado. En segundo lugar, el tratamiento dependerá - del momento en que el operador tenga la oportunidad de intervenir. Si el caso se presenta cuando se sospecha ya -- una infección pulpar por contaminación, el tratamiento finalmente será una pulpectomía; tomando en cuenta que, si el diente no ha completado la formación de su raíz, la -- técnica de ápico-formación es obligada.

#### PULPITIS ULCEROSA NO TRAUMÁTICA.

Esta patología es la ulceración crónica de la pulpa expuesta, y la causa principal es la caries que con -- el transcurso del tiempo deja expuesta la pulpa inflamada o puede seguir a una forma de pulpitis ulcerosa traumática no tratada endodónticamente a tiempo.

SINTOMATOLOGIA.- La pulpa establece un medio de - defensa que permite al tejido pulpar, estar en contacto - con el medio externo a través de una zona de infiltra - ción; debajo de la cual, existe otra degeneración cálcica; por lo tanto, duele solamente a la presión directa con -- instrumentos y los alimentos; aquellos, durante la explo - ración clínica; estos durante la masticación.

Duele moderadamente al frío, al calor y a la - -- aplicación de electricidad. Es importante reconocer estos

signos de vitalidad para los efectos del diagnóstico diferencial con la necrosis y la gangrena pulpar.

Si se produce el cierre de la cavidad por empacamiento de alimentos sobre la úlcera, se produce una pulpitis aguda cerrada.

TRATAMIENTO.- Casi todos los autores están de acuerdo que el tratamiento de rutina es la pulpectomía total, pues a pesar que una pulpitis ulcerosa puede mantenerse mucho tiempo sin presentar sintomatología aguda, tarde o temprano y a pesar de ciertas terapéuticas de sostén, la pulpa termina necrosándose.

#### PULPITIS HEPERPLASICA.

La pulpitis hiperplástica, se denomina también pólipos pulpar y es una inflamación crónica de la pulpa expuesta.

CAUSAS.- Se produce generalmente en dientes jóvenes con pulpas de resistente vitalidad en donde ha actuado un irritante continuo; la pulpitis heperplásica, es en realidad una pulpitis ulcerosa con tejido de granulación en la parte pulpar expuesta.

SINTOMATOLOGIA.- Se presenta generalmente en molares con destrucción coronaria amplia; sobre todo, interproximalmente. Solamente duele a la masticación de alimentos duros y a la exploración con instrumentos agudos. Se le puede confundir con el pólipo de origen gingival; pero el diagnóstico diferencial, se logra con una exploración cuidadosa.

TRATAMIENTO.- Se acepta generalmente que el tratamiento acostumbrado es la pulpectomía total.

#### NECROSIS PULPAR.

La necrosis es la muerte de la pulpa y el término de sus funciones vitales. Algunos autores la denominan necrobiosis queriendo significar con ello un proceso atrófico o degenerativo del tejido pulpar.

La causa de una necrosis, se reconoce como una etiología física o química. Debe considerarse que el término cerrado al tratarse de pulpitis, es relativo, pues la micro penetración por los tubulillos dentinarios que no calcifican frente a la agresión, es evidente y ha sido demostrada por muchos autores. Por otra parte, tomar en cuenta estos considerados, dificulta decididamente el estudio y la comprensión de la patología pulpar ya de por sí compleja, so -

bre todo para el estudiante y el práctico general.

SINTOMATOLOGIA.- Las respuestas al frío y a la corriente eléctrica, son negativos; en cambio puede haber -- respuesta positiva a la aplicación del calor por la dilatación de gases dentro del conducto. El diente puede estar -- móvil. Puede o no haber dolor. Hay necrosis que duran años asintomáticas totalmente; y en cambio otras, son de violenta manifestación, como las producidas por obturaciones de acrílicos y silicato mal realizadas.

TRATAMIENTO.- El tratamiento indicado en la necrosis pulpar, es la conductoterapia. Y puesto que el 45% de las necrosis se consideran estériles, deben tratarse sin -- excesos de fármacos y de acuerdo a la experiencia clínica del operador.

#### GANGRENA PULPAR.

La gangrena pulpar es la muerte de la pulpa con -- infección.

CAUSAS.- La gangrena pulpar generalmente se origina de pulpitis abiertas como son, las pulpitis ulcerosas -- no tratadas a tiempo o en forma adecuada. No obstante, con

viene destacar que muchas gangrenas en pulpas "cerradas" - se originan por la penetración de gérmenes a través de la caries , por via periodontal y por vía sanguínea, proceso denominado anacoressis y hasta la fecha no demostrado suficientemente.

SINTOMALOGIA.- Son similares a los descritos en la necrosis; aunque en el caso de la gangrena, el dolor puede ser más severo, pues generalmente coexiste una complicación apical.

TRATAMIENTO.- En casos agudos con severa complicación periapical, conviene, ante todo, establecer el drenado del diente, por via del conducto radicular. Para ello no hace falta administrar anestesia dado que no hay vitalidad pulpar. A fin de eliminar la sensibilidad que podría causar la vibración de la turbina es conveniente presionar firmemente el diente por vestibular y lingual. Posteriormente se librerá el diente de oclusión.

El uso de paramono-clorofenol alcanforado en una pequeña torunda de algodón sellada dentro de la cámara pulpar, es muy popular en la escuela americana. Cabe destacar que la colocación de la cura antiséptica, es posterior a una instrumentación cuidadosa (para no forzar restos infectados al periápice) y mucho más detallada en los casos con

pulpa viva. Como se ve, el tratamiento de conductos en casos de gangrena pulpar, difiere en principio de los tratamientos con pulpa viva o necrosis aséptica. El uso racionalizado de fármacos, la instrumentación meticulosa y de mayor ensanchado, son requisitos estrictamente necesarios— así mismo, la obturación final del conducto, varía sensiblemente en cuanto a técnica se refiere.

#### DEGENERACION PULPAR.

Es un cambio patológico progresivo del tejido pulpar hacia una disminución de su funcionalidad como resultado del deterioro del mismo tejido; o por el depósito de un material anormal en el tejido, o la combinación de los dos.

La causa es un traumatismo violento, la formación de trombos y coágulos producidos por el éstasis sanguínea— en el momento del traumatismo, puede ser sustituidos por el tejido fibroso conectivo. Es la forma en que se produciría una de las degeneraciones pulpares, la degeneración fibrosa. Otro tipo de degeneración pulpar es la cálcica.

SINTOMATOLOGIA.- Las pruebas al frío, al calor y corriente eléctrica, suelen ser negativas y el diente puede estar asintomático.

TRATAMIENTO.- Por consenso general de muchos auto--



res, todos aconsejan dejar al diente tranquilo. Informar al paciente de que, aparte de cierta coloración amarillosa que presenta los dientes en su corona, no hay ningún motivo para efectuar tratamientos radicales.

#### ATROFIA PULPAR.

La atrofia pulpar es un proceso degenerativo caracterizado por la disminución del tamaño y forma de las células pulpares. A la inversa de la atrofia en la que hay un empobrecimiento celular; en la degeneración hay una neoproducción celular desordenada.

CAUSAS.- Generalmente la causa de muchas atrofia pulpare, son traumatismos que los pacientes relatan haberlos recibido hace tiempo.

SINTOMATOLOGIA.- Las pruebas al calor, frío y corriente eléctrica, suelen ser negativas. El diente puede presentar una coloración ligeramente amarillenta y el paciente recuerda haber tenido dolor sólo los días siguientes al traumatismo.

La confirmación del diagnóstico se hace en el momento de abrir el diente. La cámara pulpar y el conducto están vacíos y sólo en la zona apical pueden extraerse res

tos pulpaes en el momento de la instrumentación.

TRATAMIENTO.- Si el diente tiene un proceso carioso que no interesa a la pulpa, se recomienda protegerla - con un recubrimiento indirecto y controlarla a distancia. En el caso de una pulpa atrófica expuesta accidentalmente, debe realizarse la pulpectomía total.

## T E M A V.

## DIAGNOSTICO Y PLANEACION DEL TRATAMIENTO

Antes de efectuar un tratamiento pulpar en dientes primarios, hay que hacer un exámen clínico y radiográfico al paciente, el exámen clínico incluye, por supuesto, la historia del caso, utilizando preguntas clásicas con las alteraciones adecuadas, por ejemplo: Queja principal, -- ¿ Qué le ocurre ? ¿ Por qué pidió una cita para su hijo?, - enfermedad actual, ¿ Tiene molestias ahora ? ó ¿ Ha molestado alguna vez ? ¿ Duele cuando mastica ?, ¿ Duele al tomar algún líquido frío o caliente ?, ¿ El dolor es espontáneo o provocado ?, ¿ El dolor es constante o intermitente?, este tipo de preguntas nos ayudará a determinar si se está tratando un caso de pulpitis o de parodontitis apical, también es necesario una historia clínica personal -- con preguntas como: ¿ Está su hijo sano actualmente? ¿ Ha tenido alguna enfermedad grave ? (diábetis, cardiopatías, fiebre reumática epilepsia, etc.,) ?, ¿ Es alérgico a algún tipo de drogas ? ya que es importante conocer el estado sobre su salud actual en general. El exámen clínico --- (oral), del área se empieza con un exámen de los tejidos blandos, cualquier señal, como cambios de color, fístulas de drenaje, inactivas, inflamación, debería crear serias dudas sobre si se deba proceder con terapéutica pulpar sin

endodoncia.

Después, debe examinarse el diente para comprobar - - si existe (en que grado), destrucción clínica de la corona y la posible presencia de pulpa hipertrofiada, deberá seguir la persecución del diente, ya que si experimenta algún tipo de sensibilidad, la posible afección periapical-- nos hará dudar del éxito del tratamiento pulpar, puede hacerse una prueba de vitalidad, pero los resultados obtenidos en dientes primarios utilizando esta técnica han sido pocos seguros, son esenciales buenas radiografías, para -- contemplar el diagnóstico que nos llevará a la elección -- del tratamiento y pronóstico, son necesarias radiografías-- periapicales y de aleta mordible, al utilizarlas se puede tener cierta idea del estado de la pulpa, por ejemplo: Si existe algún tipo de resorción interna en las porciones coronal y/o apical, es poco probable que la pulpa responda - al tratamiento, de igual manera la radiografía nos puede - indicar si existe algún problema de bifurcación o problemas periapicales que nos sugerirían una pulpa degenerada.

También se ha informado que la presencia de cuerpos - calcificados o piedras pulpares es evidencia de degenera - ción pulpar, un hallazgo tan obvio como raíces reabsorbi-- das prematuramente contraindicaría totalmente el tratamiento

pulpar.

En resumen, cuando sea posible, es aconsejable evaluar la mayor cantidad de criterios para llegar a un diagnóstico antes de realizar algún tratamiento pulpar, y especialmente antes de anestésias.

Si ha de decidirse sobre la realización del tratamiento pulpar después de abrir el diente, habrá que basarse en buenas radiografías, síntomas y signos clínicos.

#### A).- NECESIDADES DE TERAPEUTICA PULPAR:

En el primer capítulo mencionamos la morfología de los dientes primarios entonces, si recordamos la anatomía de estos dientes, comprenderemos fácilmente la necesidad que tienen estos dientes de una terapéutica pulpar, específicamente, el esmalte y la dentina de los dientes primarios son solo la mitad de espesos (grosor), que el esmalte y la dentina de un diente permanente.

La pulpa, por lo tanto, está proporcionalmente más cercana a la superficie exterior y los procesos cariosos pueden penetrar más fácilmente, por ejemplo, el cuerno pulpar del primer molar superior primario esta a 1.8 mm. aprox

ximadamente de la superficie exterior del esmalte, y en el primer molar inferior primario esta misma medida es de 1.6 mm. la rapidez y facilidad que tiene la caries para penetrar a la pulpa dental fuerzan al odontólogo a familiarizarse con excelentes procedimientos de tratamiento pulpar.

Las dificultades en terapéutica pulpares se deben a la especial anatomía de los dientes primarios específicamente las raíces y en especial las de los molares, por que son largos, delgados y los canales estrechos y aplastados, los canales auxiliares y la constante resorción de los ápices de las raíces aumenta aún mas el problema de terapéutica endodónticas eficaces en dientes primarios.

#### B).- ELECCION DE TRATAMIENTO.

La base para tratamientos eficaces de cualquier enfermedad es el diagnóstico acertado de la afección existente, si no se sigue este concepto fundamental, se llevará a ciegas cualquier intento de terapéutica pulpar y el éxito será cuestión de suerte. También se admite que a pesar de los conocimientos actuales sobre pulpas dentales, aún existen varios factores que no pueden ser-

controlados o fijados facilmente, por ejemplo, la hemorragia excesiva se ha considerado como señal de procesos degenerativos en la pulpa, sin embargo, no se ha resuelto con exactitud cuanta pulpa ha de hacer hemorragia para que se le considere excesiva. También la penetración de caries y sus bacterias en la cámara pulpar puede ser superficial y suficientemente lenta para permitir que -- los mecanismos de defensa protejan la pulpa, pero la profundidad real y la rapidez de penetración son clínicos y radiográficamente impredecible, por lo tanto, deberán -- seleccionarse cuidadosamente los hechos en que habremos de basar el diagnóstico antes de empezar a realizar cual quier tratamiento.

De manera similar, todos los tratamientos tienen -- ciertas limitaciones, hasta la fecha, no existe método -- establecido de tratamiento aún incluyendo procedimientos endodoncicos completos, que sea eficaz 100%, al elegir -- el tratamiento, habrá que considerar muchos factores, -- además de la afección que sufre la pulpa dental, estas -- serían, tiempo que permanecerá el diente en la boca, salud general del paciente, estado de la dentadura, tipo -- de restauración que habrá de emplearse para volver al -- diente a su estado mas normal, uso a que será sometido -- el diente, tiempo que requiera la operación, cooperación que se puede esperar del paciente y costo del tratamiento.

Debe considerarse transitoria la presencia de dientes primarios en su sentido normal, aunque a veces le servirá mejor al paciente haciendo que retenga el diente primario - toda la vida, como sería el caso de dos segundos premolares mandibulares ausentes. Por lo tanto es necesario un buen diagnóstico radiográfico que muestre la longitud de la raíz, adicionalmente, el odontólogo tendrá que apreciar la edad del paciente y el estado de erupción de los dientes, habrá que determinar la salud general del paciente, un niño leucémico, un hemofílico o uno que sufre cualquier tipo de discracia sanguínea será considerado mal candidato para terapéuticas pulpares.

De igual manera, el niño susceptible a bacteriemias, como el paciente de fiebres reumáticas que es susceptible a endocarditis bacteriana, representa un riesgo, como declarabamos anteriormente, las terapéuticas pulpares nunca son 100% acertadas, y el fracaso de un tratamiento puede dar pie a complicaciones más graves.

La cooperación del paciente es una necesidad en cualquier procedimiento en que se necesite campo estéril y precaución, a menudo, esto se relaciona con la duración del tratamiento, el niño que requiere anestesia general - cada vez que necesita tratamiento sería un mal candidato para terapéuticas pulpares extensas que requerirían visitas largas o múltiples, por último, es muy importante to-



mar en cuenta el costo del tratamiento como en los casos en los que el tratamiento no se realiza en condiciones de urgencia, deberá estudiarse cuidadosamente el costo con los padres del niño o la persona responsable de su bienestar antes de iniciar el tratamiento.

C).- PRINCIPIOS GENERALES DEL TRATAMIENTO:

Existen ciertos procedimientos y técnicas aplicables a todas las formas de tratamiento que afectan a la pulpa dental en primer lugar, son esenciales técnicas indoloras, para lograr esto, deberá realizarse anestesia profunda y adecuada, usando adecuadamente los anestésicos locales, esto se puede lograr en la casi totalidad de los casos, cuando el aspecto indica que la pulpa está afectada, deberá lograrse analgesia al principio del tratamiento, especialmente en los casos de tratamientos de niños, parece poco aconsejable someter al paciente a más inyecciones.

La analgesia nos ayudará a evitar cualquier molestia durante el tratamiento y en la aplicación de grapas del dique de hule.

El dique de hule es otro valioso auxiliar para terapéuticas pulpares de dientes primarios, da al operador un campo estéril en donde operar, ya que aísla el diente

o dientes afectados y también controla actos inadvertidos de la lengua y labios, contribuye a dar sensación de seguridad y recuerda vivamente al niño, cuya atención puede -- alejarse, que el tratamiento sigue progresando. Desde hace tiempo, las personas que usan anestesia local y dique de hule en operatoria dental en odontopediatría, han experimentado que las terapéuticas pulpares pueden manejarse rápida y eficazmente sin necesidad de provocar tensiones in debidas en el paciente.

En todo momento deberá observarse la mayor higiene, condiciones casi estériles, al operar dentro de la cámara-pulpar después de anestesiar y colocar el dique de hule, - el operador deberá lavarse las manos y cepillarselas, se-- cárselas y enjuagarselas con alcohol y dejarles secar al - aire, utilizar instrumentos esterilizados previamente, el dique y las grapas se descontaminan frotándolos un minuto- con algodón o gasa sumergidos previamente en una solución- antiséptica, también deberán esterilizarse las fresas y -- demás instrumentos para cortar, es de primordial importan- cia observar éstas técnicas asépticas si se quiere lograr- éxito.

## T E M A VI.

## DIAGNOSTICO CLINICO RADIOGRAFICO.

El procedimiento técnico para tomar radiografías en niños plantea varios problemas. La boca es pequeña y es difícil colocar una película. El niño no comprende el dolor y no permite la toma de radiografías si se le lastima. Si las radiografías son la primera experiencia que recibe del tratamiento dental, debemos proceder con cautela y comprensión para asegurarle una experiencia agradable, explicar al niño todo lo que va a suceder y quizá permitiéndole que el sostenga la película.

Desde el nacimiento hasta los seis años de edad, la formación y desarrollo de los dientes y huesos faciales del niño tienen lugar a un ritmo muy rápido y es cuando por lo general el niño percibe su primer examen dental.

Las radiografías del niño constituyen una necesidad, si se desea llevar a cabo un diagnóstico completo y exacto. Las raíces de los dientes primarios erupcionados, así como los dientes permanentes en desarrollo localizados dentro de los límites del hueso alveolar, se observan en estas radiografías.

Además numerosas lesiones cariadas que prevalecen -

en esta edad, pasan inadvertidas sin la ayuda de las radiografías. Estas lesiones pueden descubrirse con un espejo y explorador solo hasta que el daño ha sido extenso en la estructura del diente.

Los trastornos en el proceso de desarrollo normal suelen ser diagnosticados solo mediante radiografías adecuadas. Al crecer el niño, el diente permanente puede no erupcionar dentro de los límites de tiempo normales. Así como la infección periapical y otros procesos patológicos se aclaran y diagnostican observando una radiografía de la zona en cuestión.

A menudo los dientes de los niños se dañan por alguna caída o en un golpe de la boca. La extensión del daño a los dientes, hueso de soporte y tejidos periapicales como consecuencia del traumatismo requiere la aclaración por medio de la radiografía.

Las radiografías más satisfactorias son las de la aleta mordible intrabucal de los dientes posteriores y exposición periapicales de toda la zona de ambas arcadas. Los problemas más frecuentes, para la exposición periapicales y de aleta mordible, son la resistencia de la colocación de la película por la lengua y por el estímulo del reflejo nauseoso.

Cuando se toman exposiciones laterales de las ar-

cadass.

Quando el niño tiene 6 años de edad, su capacidad de razonamiento y madurez suelen haber aumentado hasta el grado en que pueden tolerar las exposiciones periapicales y de aleta mordible del número 2. Este paciente por lo general presentará una dentición mixta con pérdida de los dientes anteriores primarios seguida de la erupción de los incisivos centrales permanentes y laterales, los primeros molares permanentes. A la edad de 10 ó 12 años. Estarán erupcionando los caninos y premolares permanentes hasta alcanzar sus posiciones respectivas. En cualquier punto de este período se debe de tomar una exposición lateral de las arcadas para obtener una imagen general de las etapas de desarrollo y de erupción de los dientes posteriores permanentes. Una vez que el niño ha alcanzado la edad de 12 años, deben de haber hecho su aparición los segundos molares permanentes. A esta edad el niño se considerará un adulto en los que se refiere al procedimiento radiográfico.

## EXPOSICIONES EMPLEADAS.

HASTA LOS 6 AÑOS:

DE PREFERENCIA.

Diez exposiciones periapicales incluyendo una exposición de incisivos centrales y laterales, y exposiciones derecha e izquierda de los caninos, y así como de los molares.

Exposición con aleta mordible posterior en ambos lados.

OPCIONAL.

Exposición lateral de las arcadas de cada lado.

Película oclusal de cada arcada.

Película de aleta mordible posterior a cada lado.

ENTRE LOS 6 Y 12 AÑOS:

Diez exposiciones periapicales que incluyan una exposición de incisivos centrales y laterales, exposiciones de caninos derecha e izquierda de molares.

Exposición con aleta posterior de cada lado.

El procedimiento que se utiliza para la toma de película en niños es la misma que se utiliza en adulto pero con algunas modificaciones por la diferencia de tamaño de las arcadas.

Existen dos tamaños de película empleadas en niños; la película periapical para adulto convencional (número 2), y la película más pequeña para niños (número 1), siempre que sea posible debe de emplearse la más grande, ya que -- proporciona una zona mayor para los datos de diagnóstico.

El niño con dientes temporales y molares de los 6 - años no necesitarán tantas exposiciones como el niño mayor de 12 años con molares erupcionados.

#### TECNICA OCLUSAL.

La radiografía oclusal es la más fácil de obtener - de la primera dentición su proyección será maxilar supe -- rior oclusal anterior.

Colocaremos al niño en el sillón con la línea media de la ala de la nariz al tragus paralela al piso, se coloca la película número 2 paralela al piso y el niño muerde sobre ella. El borde incisal de los dientes deberá coincidir con el borde de la película, el eje mayor de la pelícu

la se coloca de oreja a oreja, el rayo central del aparato se dirige a la punta de la nariz, con un ángulo de 60 grados.

La segunda película es la proyección oclusal inferior. Esta se coloca en la boca igual que la oclusal superior, pero con el lado sensible de la película hacia los incisivos inferiores. Debido a que no pueden obtenerse un ángulo de 60 grados con el plano oclusal paralelo al piso se coloca al paciente de tal forma que la línea del ala de la nariz al tragus forme un ángulo de 30 grados con el piso, se coloca al paciente, y se dirige al tubo del aparato hacia arriba con una angulación de 30 grados y el rayo central se dirige hacia los ápices de los incisivos centrales.

#### TECNICAS PERIAPICALES.

ARCADA SUPERIOR.- Exposición de incisivos centrales y laterales.- La película se coloca verticalmente y se centra sobre los dos incisivos centrales aproximadamente -- 3 mm. por debajo del borde incisal y paralelo a este.

Exposición del Canino.- La película se centra verticalmente sobre el canino en la misma forma que para adultos. Si no puede colocarse de tal manera que el borde inferior quede paralelo con el borde incisal de los dientes la



colocación oblicua será suficiente en cualquier caso, - - aproximadamente 3 mm. de la película deben de extenderse por debajo del borde de los dientes.

Exposición posterior.- Hasta que los segundos molares permanentes hayan erupcionado, solo se refiere una exposición de la zona posterior.

#### ARCADA INFERIOR.

Exposición de incisivos centrales y laterales.- Coloque la película verticalmente por debajo de la lengua de manera que se centre sobre los dos incisivos centrales. Debe tratarse de colocar la película lo suficientemente profunda de manera que aproximadamente 3 mm queden paralelos por encima del borde incisal.

Exposición del Canino.- Coloque la película verticalmente por debajo de la lengua de manera que quede cen- -- trada sobre el canino, aproximadamente 3 mm de la película deben extenderse por encima y quedar paralelos con el borde incisal de los dientes.

Exposición Posterior.- Hasta que el segundo molar -- permanente haya erupcionado, una sola exposición será suficiente para mostrar en forma adecuada los molares tempo

rales y los primeros molares permanentes.

#### ALETA MORDIBLE POSTERIOR.

Una exposición con aleta mordible de cada lado será suficiente para exponerse en forma adecuada las coronas de los dientes posteriores, la película se suavisa en las esquinas inferiores y se centra sobre los dientes posteriores.

Instruya al niño para que cierre lentamente mientras rueda el dedo por un lado de los dientes, cuando los dientes han cerrado sobre la aleta de la película deben de mantenerse en posición.

#### PELICULAS PANORAMICAS.

El perfeccionamiento de las radiografías panorámicas ha sido muy ventajoso para el odontólogo, y estas películas son más fáciles de hacer que una serie de radiografías intrabucales la radiación es menor y cubre una área mayor que una serie total intrabucal, la principal desventaja de las películas panorámicas es la falta de detalle, lo que exige se haga un examen de aleta mordible para descubrir lesiones cariosas e incipientes aunque la mayor parte de las películas periapicales son necesarias si se toman una película panorámica, puede haber distorsión en la imagen en ambas téc-

nicas, sin embargo esto depende de la observación clínica-hecha por nosotros.

PUNTOS QUE DEBEN DE RECORDARSE.

- 1.- Explique al niño cuánto puede ser de ayuda para usted que coloque la película en su lugar. Haga que coopere y siempre que pueda emplee algunos elogios.
- 2.- Algunos niños necesitan que se les maneje en forma muy firme, si esto es necesario hagalo, una vez que se dé cuenta de que usted es el que manda la situación del procedimiento se facilitará.
- 3.- El ablandamiento considerable de la película de aleta mordible hará que la oclusión sea más fácil.
- 4.- Una vez colocada la película actúe con rapidez.

## T E M A VII.

## AISLAMIENTO DE LA CAVIDAD ORAL.

La utilización de grapa y dique de goma en dientes secundarios es también utilizado en dientes primarios, se trabaja mejor y con más rapidez, la asepsia es óptima y se evita cualquier peligro para el niño.

Antes de colocar el dique se deberá anestesiarse al - - pacientito para ello se usará anestesia tópica y local, debiendo producir suficiente analgesia durante el tratamiento y no someterlo a más inyecciones.

## EQUIPO NECESARIO PARA OBTENER UN AISLAMIENTO COMPLETO:

- Dique de goma
- Pinza perforadora
- Pinza portagrapas
- Grapa
- Arco de Yong.

## VENTAJAS DEL DIQUE DE GOMA:

Mayor grado de protección para evitar que el paciente se -- trague los instrumentos, se evitan sabores raros se evitan las posibilidades de dañar los tejidos blandos con medica--

mentos o instrumentos, proporcionando enfoque a la pieza a tratar .

#### PINZA PERFORADORA Y PORTAGRAPAS.

La perforadora puede realizar cinco tipos de perforaciones circulares muy nitidas en el dique, siendo el tamaño de la perforación proporcional al diente a tratar. Se deberá perforar en ángulo cerca del centro del dique con el fin de - que esté centrado al cuadrante que se esté trabajando y no esté centrado a la cara del niño, permitiéndole respirar - sin dificultad.

La pinza portagrapas deberá ser universal para ser - utilizada con cualquier tipo de grapa.

#### SELECCION DE GRAPAS:

Todas las grapas para que se aseguren en las piezas - primarias deberán colocarse por debajo del contorno mayor - de la pieza, utilizandose:

DIENTES ANTERIORES PRIMARIOS.- Ivory 00 y No. 2

DIENTES MOLARES PRIMARIOS.- Ivory 00 y No. 2

SEGUNDOS MOLARES PRIMARIOS.- Ivory 14 y Ash # 14

En molares permanentes parvialmente erupcionados.- - Ivory # 14.

Para segundos molares muy pequeños la S.S.White # 27  
La colocación de la grapa y dique podrá hacerse de -  
las tres siguientes formas:

- 1.- Llevando la grapa y dique al mismo tiempo.
- 2.- Colocar primero el dique y luego la grapa.
- 3.- Insertar la grapa para hacer deslizar el dique, -  
bien lubricado por el arco posterior y por deba-  
jo de cada aleta lateral hasta su ajuste cervi -  
cal.

## T E M A VIII.

## P U L P O T O M I A S.

La Pulpotomía puede definirse como la eliminación completa de la porción coronal de la pulpa dental, seguida de la aplicación de curación o medicamento adecuado que ayude al diente a curar y a preservar su vitalidad.

Desde hace tiempo, se ha reconocido la importancia de mantener la longitud del arco en dentaduras primarias, y un diente sano es el mejor mantenedor de espacio. Los esfuerzos para conservar los dientes por medio de amputaciones pulpares se remonta a 1886, cuando se describió un método de pulpotomía, quienes abogan por las pulpotomías parciales sugieren que al eliminar sólo el material infectado en el área expuesta, se reducirán al mínimo traumatismos quirúrgicos, y resultaran mejores curaciones, desgraciadamente, el operador clínico no puede determinar con certeza alguna el grado exacto de penetración bacteriana en el área de exposición a caries.

## INDICACIONES:

Se aconseja la pulpotomía en toda exposición simple o múltiple de la pulpa vital de un diente primario sea por caries accidentales por maniobras operatorias (tallado cavitación

rio, tallado protético) o traumatismos.

#### CONTRAINDICACIONES:

##### A).- Evaluación Clínica.

- 1.- Historia del dolor espontáneo, ya que se considera generalmente indicación de degeneración avanzada y representa un riesgo para la pulpotomía.
- 2.- Dolor a la percusión.
- 3.- Movilidad dentaria patológica.
- 4.- Supuración.

##### B).- Evaluación Radiográfica.

- 1.- Zonas radiolúcidas apicales.
- 2.- Zonas radiolúcidas en la bifurcación.
- 3.- Resorción de más de un tercio de las raíces.
- 4.- Absorción interna.

Existen dos tipos de tratamientos:

- A).- Pulpotomía con hidróxido de calcio.
- B).- Pulpotomía con formocresol.



## A).- PULPOTOMIA CON HIDROXIDO DE CALCIO.

El uso de hidróxido de calcio en pulpotomías, mediante estudios histológicos muestran que, en los casos acertados, la porción superficial de la pulpa mas cercana al hidróxido de calcio se necrosaba antes, proceso acompañado de agudos cambios inflamatorios en los tejidos inmediatamente subyacentes.

Después de un período como de cuatro semanas, cedía la inflamación aguda, y seguía el desarrollo de una nueva capa odontoblastica en el lugar de la herida; en el futuro se formaría un puente de dentina. Desde el punto de vista clínico, el uso de hidróxido de calcio en pulpotomías ha logrado su mayor éxito en dientes permanentes jóvenes, especialmente incisivos traumatizados, la exposición cariada de los dientes primarios no ha reaccionado siempre tan favorablemente. Se informó sobre un éxito de 49 por 100 en un estudio de un año sobre pulpotomías en dientes primarios, utilizando hidróxido de calcio. En otro estudio de dos años sobre pulpotomías con hidróxido de calcio en molares primarios, se encontró éxito de sólo 31 por 100. A este tratamiento generalmente le siguen resorciones internas con destrucción de raíz, principalmente en dientes primarios. Esto puede deberse a sobreestimulación de las células pulpares no diferenciales.

## PROCEDIMIENTO:

Después de lograr una anestesia adecuada, se colocan la grapa y el dique de hule, se limpian los dientes expuestos y el área circundante con solución germicida adecuada. Utilizando una fresa de fisura (esterilizada) con enfriamiento de agua, se expone ampliamente al techo de la cámara pulpar, utilizando una cucharilla excavadora afilada y esterilizada, se extirpa la pulpa, tratanto de lograrlo en una -- intensión, es necesario una amputación limpia hasta los orificios de los canales, la eliminación de la pulpa cameral -- también se puede hacer con una fresa de bola, teniendo cuidado de no tocar la zona de la bifurcación, después de esto, puede irrigarse la cámara pulpar y limpiarse con agua esterilizada y algodón, si persiste la hemorragia, la presión -- de torundas de algodón impregnados con hidróxido de calcio -- será suficiente para inducir la coagulación, frecuentemente, hemorragías frecuentes o poco comunes son indicación de -- cambios degenerativos avanzados y en esos casos el pronóstico es malo.

Después del control de hemorragías de los tejidos pulpares radiculares, se aplica una capa de hidróxido de calcio sobre los muñones amputados, se aplica entonces una base de óxido de cinc-eugenol (generalmente), sobre el hidróxido de calcio para sellar la corona. En la mayoría de los-

casos después de la pulpotomía, es aconsejable restaurar el diente cubriéndolo totalmente, puesto que la dentina y el esmalte se vuelven quebradizos y deshidratados después de este tratamiento. La ausencia de síntomas de dolor o molestias no es indicación de éxito. Deben obtenerse radiografías para determinar cambios en tejidos periapicales o señales de resorción interna, además de un examen periódico para evaluar el estado del diente tratado.

#### B).- PULPOTOMIAS CON FORMOCRESOL.

En años recientes se ha usado cada vez más el formocresol como sustituto del hidróxido de calcio, al realizar una pulpotomía en dientes primarios, la droga en si una combinación de formaldehído y tricresol en glicerina (formaldehído 19%, tricresol 35%, en vehículo de glicerina 15% y agua 31%) tiene, además de ser bactericida fuerte, efecto de unión proteínica. Inicialmente se le consideraba desinfectante para canales radiculares en tratamientos endodónticos de dientes permanentes. Posteriormente muchos operadores clínicos lo utilizaron como medicamento de elección en pulpotomías.

Quando se inició el uso clínico de formocresol en terapéuticas pulpares en dientes primarios, se describió inicialmente, como un procedimiento de cuatro visitas después de la amputación pulpar inicial, pero ha sido gradualmente-

modificado hasta hoy, en que se realiza generalmente como -  
operación en una visita, en algunos casos, aún es aconseja-  
ble extender el tratamiento a dos visitas, especialmente --  
cuando existen dificultades para contener la hemorragia. --  
Actualmente ha sido investigada la acción de esta droga en-  
pulpas vitales de dientes de ratas, perros y monos, asi co-  
mo también en dientes humanos, en todos los estudios en que  
se le ha comparado con el hidróxido de calcio, el formocre-  
sol ha arrojado más porcentaje de éxito. En contraste con -  
el hidróxido de calcio, generalmente el formocresol no indu-  
ce formación de barrera calcificada o puentes de dentina en  
el área de amputación. En un estudio de pulpotomías con for-  
mocresol en una visita, se cubrieron los muñones pulpares -  
de molares primarios expuestos a caries con un cemento de -  
óxido de cinc-eugenol, donde el eugenol líquido se le había  
añadido formocresol (a partes iguales). Basándose en eviden-  
cia radiográfica, este procedimiento resultó 97 por 100 - -  
acertado, y basándose en evidencia histológica tuvo 82 por-  
100 de éxito. Sus hallazgos histológicos mostraron la reac-  
ción pulpar de la manera siguiente, revelando la existencia  
de tres zonas:

- 1.- Una zona amplia acidófila (fijación)
- 2.- Una zona amplia de tensión pálida, donde las célu-  
las y las fibras están disminuidas (atrofia).
- 3.- Una zona amplia de células inflamatorias.

Las partes apicales mas profundas del tejido pulpar - aparecen como "Tejido Normal" o como una "Infiltración de Tejido de Granulación".

En la actualidad ya no se utiliza la mezcla de eugenol y formocresol como obturación definitiva, ya que en estudios recientes se descubrió a nivel de médula ósea algo de formocresol de ahí que sólo está indicado su uso en cualquiera de las dos técnicas que describiremos a continuación.

#### PROCEDIMIENTO:

En general se utilizan dos técnicas con formocresol.

La de una cita o 5 minutos y la técnica de 2 citas o 7 días.

Las técnicas son denominadas de acuerdo con el tiempo que la torunda de algodón con el formocresol permanece en contacto con el tejido pulpar.

Como primer paso debe asegurarse anestesia adecuada y profunda del paciente antes de empezar a operar en cualquier diente primario, se procede a la colocación del dique de hule, después se elimina la dentina cariada con una fresa redonda o de fisura sin hacer comunicación con la pulpa-cameral, hasta haber eliminado toda caries y fragmentos de-

esmalte, para evitar contaminaciones innecesarias en el cam  
po de operación.

Se elimina después el techo de la cámara pulpar para  
dejar expuesta la pulpa en toda su extensión (figura 4-1).

Después se amputa la parte coronaria de la pulpa me--  
diante excavadores filosos o una fresa redonda hasta llegar  
a la entrada de los conductos con una angulación de 45°, pa  
ra evitar la perforación en la bifurcación (figuras 4-2 y -  
4-3).

Y se lava la cavidad pulpar con una solución fisioló-  
gica, después, detenida la hemorragia con torundas de algo-  
dón esterilizadas, se introduce una torunda de algodón satu  
rada con formocresol y encima de esta se coloca otra torun-  
da limpia, dejándolas en contacto con los muñones pulpares-  
durante un período de cinco minutos, durante este tiempo se  
prepara una pasta cremosa de óxido de cinc-eugenol (antes -  
se utilizaba también formocresol); después se retiran las--  
torundas antes colocadas, se coloca la pasta de óxido de --  
cinc-eugenol hasta la entrada de los conductos radiculares-  
presionando hacia las paredes para evitar la formación de -  
burbujas al sellar la cavidad pulpar, después se procede a-  
la reconstrucción del diente tratado.

Si después de aplicar el formocresol persiste la hemou

rragia se procede a la técnica de dos citas o de 7 días dejando las torundas de algodón "húmedas" (de las cuales se ha removido todo exceso de formocresol), en contacto con los muñones pulpares durante 24 horas; (Por los estudios mencionados anteriormente sobre el formocresol), y en casos muy especiales, se dejan las torundas los siete días. Esta técnica se puede utilizar siempre y cuando el paciente haya experimentado únicamente síntomas de hiperemia. A las 24 horas, se remueven las torundas de formocresol procediéndose a obturar la cámara pulpar y la porción accesible de los conductos radiculares con óxido de cinc-eugenol.

Una indicación de la técnica de 2 días ha sido usarla en dientes en los cuales se sospecha que la infección ha sobrepasado al sitio de la amputación.

El éxito clínico extraordinario del formocresol ha sido atribuido a su potente capacidad bactericida. El éxito de la terapia pulpar depende del control, eliminación y prevención de la infección.

Manera de reconocer el fracaso en la pulpotomía.

La pulpotomía a base de formocresol puede fallar en las siguientes condiciones:

- 1.- Recurrencia o formación de un tracto fistuloso.

- 2.- Formación de Patología Periapical o Intraradicular.
- 3.- Absorción Atípica Radicular.
- 4.- Movilidad continúa u otros síntomas que pueden indicar una Patología Periapical.

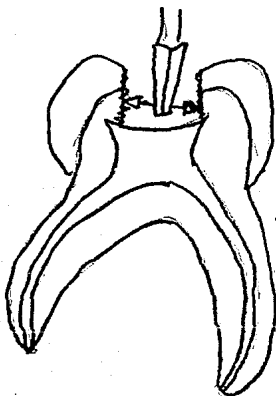


FIG. NO. 4 - 1

Este procedimiento puede ser efectivo también con la fresa de fisura.



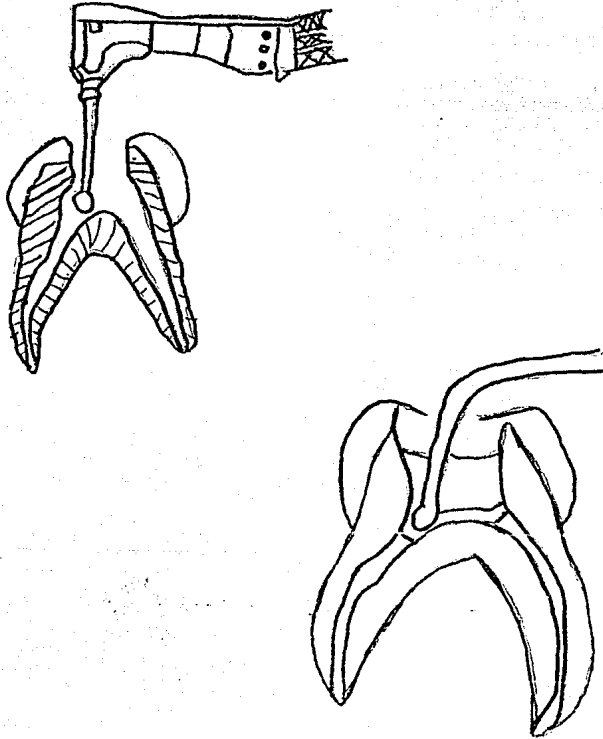


FIG. No. 4 - 2

No se tratará de cohibir la hemorragia en este paso sino -  
que se penetrará con una fresa de bola del No. 6.1 mm  
en la entrada de los conductores.

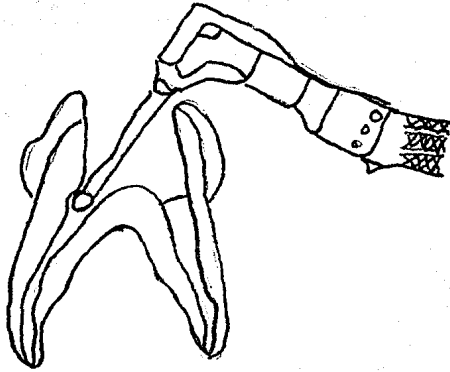


FIG. No. 4 - 3

Obsérvese la inclinación de la fresa a  $45^{\circ}$  para evitar la perforación en la bifurcación.

## T E M A IX.

## P U L P E C T O M I A S

La voluminosa cavidad pulpar que llega cerca de la superficie, hace que la pulpa primaria sea en especial sensible a irritaciones bacterianas, químicas y traumáticas.

Los conductos pulpares, muchas veces muy angostos y curvos en la región apical de los molares primarios, dificultan el tratamiento radicular.

La absorción radicular y la disminución fisiológica de la vitalidad deben ser consideradas en la terapéutica.

Por estas particularidades no es posible emplear en los dientes de la primera dentición, los métodos endodóncicos usados en dientes permanentes, aunque, se hace de forma muy similar.

La pulpectomía es la extirpación de tejido con vitalidad o no de la cámara pulpar coronaria y de los conductos radiculares. Después de la preparación mecánica y química de los conductos radiculares, estos se obturan, al igual que en la pulpectomía, por su uso común la pulpectomía se refiere a la limpieza y ulterior obturación de los conductos radiculares, las vías sinuosas y ramificadas de los filamentos pulpares del molar primario excluyen la posibi-

lidad de la extirpación completa de toda la pulpa radicular.

Por lo tanto, teóricamente toda pulpectomía en un molar es parcial. De acuerdo con su uso común la pulpectomía completa se refiere a aquellos casos que se emplea deliberadamente un tiranervios a una lima para establecer un drenaje por la ápices de un molar primario infectado desvitalizado.

La pulpectomía parcial es la extirpación de la pulpa y restos de caries y la posterior obturación de los conductos casi hasta el ápice.

La pulpectomía para dientes primarios y permanentes-- puede realizarse en una o varias visitas. Las técnicas para la pulpectomía son aplicables a dientes con pulpa radicular con vitalidad, inflamada o dientes con pulpa necrosada.

Un tratamiento pulpar conveniente en dientes primarios es uno de los servicios más valiosos que puede prestarse a un paciente infantil, porque no hay mejor mantenedor de espacio que el mismo diente.

El Odontólogo debe conocer los peligros de mantener-

molares primarios cariados sin tratamiento. Un molar que no se trata, es una invitación a la infección crónica que, en cualquier momento puede convertirse en un absceso alveolar agudo.

El diente y su periodonto son un foco de inflamación crónica, que tiene serias consecuencias en niños con cardiopatías congénitas o adquiridas por el riesgo de una endocarditis bacteriana subaguda.

#### INDICACIONES:

Pulpitis incipientes, hiperemia pulpar, hemorragia no detenible en la amputación vital, dientes primarios con pulpanecrotica y/o gangrenosa, cuya conservación es importante.

#### CONTRAINDICACIONES:

Necrosis pulpar parcial (el primer signo muchas veces es la translucidez en la bifurcación, visible en la radiografía), movilidad dentaria, absorción de las raíces por infección, diente con raíces cuya forma hace imposible la remoción completa del material necrótico o gangrenoso.

#### PROCEDIMIENTO:

Como primer paso se logra una anestesia profunda adecuada, para evitar molestias durante el tratamiento y en la aplicación de la grapa y dique de hule, una vez hecho lo anterior, se extrae con un ensanchador toda la pulpa radicular accesible aunque, en ocasiones se extrae la pulpa cameral al mismo tiempo que se hace el acceso, con la fresa de fisura o de bola.

No debe intentarse llegar con instrumentos (limas y ensanchadores, etc.), más allá del ápice radicular, se ensanchan los conductos para permitir una mejor condensación del material de obturación. No hacen falta las radiografías para medir la conductometría, como en los dientes permanentes. La comparación visual de la lima, con la radiografía preoperatoria, sobre el largo del conducto radicular será suficiente.

Las ramificaciones múltiples de la pulpa radicular del molar primario hacen imposible su completa limpieza. - Así mismo la forma tortuosa y acordonada de los conductos radiculares, con su estrecho ancho mesiodistal en comparación con su dimensión vestibulolingual, dificulta el agrandamiento de los mismos.

En dientes permanentes el objeto de la preparación mecánica es obtener un tercio apical circular parejo del -

conducto que será obturado con un punto de referencia exacto, en el diente primario el intento de preparar mecánicamente un tercio apical circular, puede dar lugar a la perforación lateral del conducto, así mismo el material de obturación del conducto radicular debe ser absorbible.

Se recomienda limas Hedstrom que remueven los tejidos duros sólo al ser retiradas (las limas tipo K o Hall son las mas comunes), lo que impide la entrada de material infectado a través de los ápices. Por este motivo no se recomienda ensanchadores comunes. Después de proceder al limado se irrigan los conductos y se secan con puntas de papel; se puede usar solución fisiológica, agua bidestilada y cloramina T, (zonite).

Una vez secos los canales se obturan con óxido de cinc y eugenol, (antiguamente se utilizaban óxido de cinc-eugenol y formocresol).

Con la lima o un léntulo se puede pasar la mezcla cremosa de la pasta de obturación alrededor de las paredes de los conductos. Después se presiona una pasta más firme con un condensador de amalgama sobre una torunda de algodón a la entrada del conducto.

Otro método consiste en inyectar la pasta en los con-

ductos con una jeringa a presión. Siempre que no se haya --  
llegado hasta los ápices, el peligro de la sobreobturación  
del material por éstos a los tejidos de sosten es mínimo.

Este tratamiento se realiza por lo menos en dos sesiones.

#### PRIMERA SESION.

Se cree esencial que en la primera sesión se elimi-  
nen sólo los restos coronarios de la pulpa, si se entra en  
algún conducto con un instrumento, habría el peligro de --  
forzar material necrótico a través de la porción apical --  
con la resultante reacción inflamatoria aguda dentro de --  
las 24 horas siguientes al tratamiento. En la cámara se se  
llará una torunda de algodón con formocresol de 2 a 3 días.

#### SEGUNDA SESION.

Si el diente se mantiene asintomático, se puede reti  
rar la curación y entrar en el conducto con una lima para  
retirar el resto de tejido pulpar. Después de una minucio-  
sa limpieza mecánica de los conductos como es descrita pa-  
ra las endodoncias normales, recordando que los movimien-  
tos son de un cuarto a media vuelta, los conductos pueden -  
ser irrigados con agua bidestilada seguida de cloramina T,  
(zonite), se secan con puntas de papel y si los conductos es



tán libres de exudado se puede completar la obturación radicular con una mezcla de óxido de cinc-eugenol.

## T E M A X.

## ANESTESIA INFANTIL

A pesar de los grandes adelantos de la odontología - la realidad es que la razón primordial para llevar al niño - al odontólogo sigue siendo el dolor, siendo el uso del anes tésico el principal método para evitarlo.

ANESTESIA.- Es la pérdida de la sensibilidad total o parcial del organismo, sin pérdida de la conciencia.

ANESTESICO.- Agente o sustancia que tiene la propiedad de suspender la sensibilidad.

## ANESTESIA LOCAL.

Es el medio de elección para el control del dolor, - su acción permite que esto se realice de la mejor manera -- con mayor eficiencia y tranquilidad si no se utiliza este - tipo de anestesia sería casi imposible realizar trabajos de operatoria y el uso del dique de hule ya que sería molesto - para el niño y el odontólogo al no tener un espacio que nos mantenga libre de saliva los procedimientos restauraticos.

Es recomendable el uso de anestésicos tópicos, que -

se presenta en forma de unguento o spray, durante dos o tres minutos antes de hacer la inyección.

#### VENTAJAS.

- No causa irritación y desprendimiento de los tejidos.
- Su acción es rápida.
- Sirve como antiséptico.

#### DESVENTAJAS.

- Su sabor es desagradable para el niño.
- El tiempo adicional requerido para aplicar el anestésico puede tornar al niño aprensivo.
- Para su mayor eficacia se deben de tener los siguientes cuidados.

Antes de la aplicación en la mucosa, se seca con una torunda de algodón y se coloca una pequeña cantidad de anestésico tópico en el lugar donde se pretende insertar la aguja. Y el efecto de la anestesia se logra en un minuto.

En los últimos años en muchos consultorios se ha

convertido en rutina el empleo de un anestésico tópico.

#### Precauciones para la aplicación de anestésicos.

- 1.- Historia clínica (buscando datos de alergia)
- 2.- El sillón debe de estar solo algo inclinado hacia atrás lo que proporciona un buen acceso al lugar indicado y evita que el paciente se mueva hacia adelante.
- 3.- El uso de jeringas de aspiración para evitar la inyección intravascular de la solución anestésica y reducir un grado mínimo las reacciones tóxicas, alérgicas e hipersensibles.
- 4.- La aguja desechable deberá de ser calibre No. 25 de longitud para la anestesia por infiltración y de 32 mm. para las regionales.
- 5.- No deben usarse anestésicos con concentraciones mayores del 2% de vaso constrictores.
- 6.- Tener cuidado en la fecha de caducidad.
- 7.- Observar que no haya cambios de color ni deformaciones en el cartucho del anestésico.

#### ANESTESIA REGIONAL.

Para tratar un cuadrante del maxilar inferior se apli

ca este tipo de anestesia. En el niño, el agujero mandibular se haya por debajo del plano oclusal de los diferentes temporales. La punción debe realizarse por tanto algo más-abajo y más a distal que en el adulto.

#### ANESTECIA TERMINAL O INFILTRATIVA.

La porosidad del hueso infantil en crecimiento y el gran poder de difusión de los modernos anestésicos locales casi siempre se hace innecesaria una anestesia regional en el maxilar superior por lo menos para los tratamientos con servadores y para extracciones aisladas.

En principio el anestésico debe de ser depositado - sobre el periostio lo más cerca posible de la pared osea - vestibular, en la región apical del diente enfermo. Si se emplea una grapa para el dique de goma se inyectarán tam--bién algunas gotas en la encía palatina. La punción se - - efectúa desde el lado vestibular ya anestesiado.

Para intervenciones quirúrgicas se emplea anestesia regional usual que puede ser complementada por una infil--trativa.

#### CUIDADOS POSTERIORES A LA APLICACION DEL ANESTESICO.

1.- Retirada la jeringa de la boca y fuera del cam-

po visual del niño se le pide que se enjuague la boca. De este modo se alivia la tención y se impiden gritos y llantos.

Para tranquilizarlo aún más se le dá un espejo para que compruebe que no está hinchado como quizá suponga.

En caso de anestesia regional debe advertírsele que no se muerda el labio o el carrillo insensible sobre el cual también se instruirá al acompañante para que lo tenga en observación hasta que cese el efecto.

Un hematoma provocado por la inyección se comprime en seguida con los dedos durante uno o dos minutos.

Hinchazones que persisten después de la intervención deberán de ser tratadas en el hogar mediante compresas frías.

La inyección intravenosa puede y debe evitarse mediante la técnica de aspiración, pero si a pesar de todo aparecen síntomas clínicos generales como, nerviosismo, sudoraciones, pulso acelerado, respiración rápida superficial, colapso circulatorio, paro respiratorio, cianosis. Se coloca al niño en posición horizontal procurando que queden libres las vías respiratorias, en algunos casos --

deberá practicarse respiración artificial y masaje cardiaco externo como en los adultos con el especial cuidado que requieren los huesos infantiles.

## T E M A XI.

## LESIONES TRAUMATICAS EN DIENTES TEMPORALES.

La Historia Dental y Exámen Clínico describe las - circunstancias y detalles del episodio traumático: Los he- chos del accidente.- El tiempo dedicado a las preguntas y respuestas puede crear un hámbito de calma y tranquilo --- apoyo donde los padres y pacientes se sienten más seguros, y la relación paciente-profesional queda establecida.

Al comprender la naturaleza del agente traumático, el clínico podrá concentrar la atención en un solo diente, y quizás en varios y considerar las posibles fracturas co- ronarias, radiculares o de las estructuras de sostén.

La historia establece también un factor muy impor- tante: El tiempo transcurrido desde el episodio traumático hasta el exámen del paciente.- Con el conocimiento del --- tiempo transcurrido, el profesional puede juzgar la exten- sión de la inflamación y elegir el tratamiento apropiado:- Protección pulpar, pulpectomía, pulpotomía o quiza, proced- imientos de apexificación.

El tiempo transcurrido puede brindar o denegar un- pronóstico favorable para el reimplante del diente avulso



nado.

La historia de traumatismo del paciente debe incluir la siguiente información:

INFORMACION GENERAL:

- 1.- ¿Cuál fué la naturaleza del accidente ?
- 2.- ¿ Cuánto tiempo transcurrió desde el incidente hasta el exámen ?
- 3.- ¿ Dónde ocurrió ?.- Es importante para saber el grado de contaminación de la fractura y en caso necesario administrar vacuna antitetánica.
- 4.- ¿ Hubo un tratamiento previo del traumatismo actual ?
- 5.- Síntomas subjetivos.-¿Cuál fué o es la queja principal del paciente ?

DIENES TEMPORALES Y TRAUMATOLOGIA.

El niño tiene sus 8 incisivos temporales, entre los 8 y 10 meses de edad, precisamente cuando comienza a caminar. A partir de este momento y hasta los 6 o 7 años de edad sufre innumerables caídas, tanto en el aprendizaje de andar con plena autonomía de movimientos, como en los jue-

gos infantiles o accidentes imprevistos que puedan tener.

Se comprende que la incidencia de lesiones pulpares en esta época de la vida infantil por etiopatogenia traumática puede involucrar exclusivamente los 8 incisivos.

LAS LESIONES MAS TIPICAS SON:

- a).- Subluxación (instrusión y extrusión)
- b).- Luxación con avulsión.
- c).- Sufusión y eventualmente necrosis.
- d).- Fractura coronaria y radicular.

Como los dientes temporales no completan su formación apical hasta los dos años de edad, para iniciar casi de inmediato la rizólisis fisiológica y como, además el hueso encaja perfectamente los golpes, es explicable que la lesión más frecuente en los niños de ésta edad sea la intrusión o sea, el enclavamiento de uno o varios dientes en el maxilar.- La luxación completa es más rara.

Respecto a la sufusión, puede provocar decoloración permanente del diente y acompañarse de necrosis por lesión a nivel apical, muchas veces aséptica.

Las fracturas en dientes temporales son menos co -

rrientes que en los dientes permanentes, tanto las coronarias como las radiculares.

Los recursos de que dispone el profesional y la conducta adecuada se pueden resumir en las siguientes normas:

- 1.- Se procurará en cualquier caso mantener la vitalidad pulpar del diente traumatizado. En la intrusión la conducta será espectante esperando la reerupción, que puede producirse entre los 6 y 8 semanas después del accidente.
- 2.- Si hay necrosis, no se intervendrá, sino en caso de infección, ya que existe la posibilidad de que el diente esté estéril, aunque con la pulpa necrótica no cause trastorno alguno y se exfolie normalmente cuando llegue el momento.
- 3.- Si surge la infección (sea por necrosis en la sección apical o por exposición fracturaria), se procederá a la terapéutica indicada en los molares temporales con procesos pulpares irreversibles.
- 4.- En caso de fractura coronaria con exposición -

pulpar, la pulpotomía al formocresol será el paso a seguir.

- 5.- En la fractura radicular se ferulizará el diente, observando la evolución de la vitalidad pulpar y de la reparación, si es necesario, intervenir como se indica en el punto 3.
  
- 6.- Es muy importante saber que diente fué el afectado.- Si es dentición primaria tomamos una radiografía, checamos que no haya fractura de hueso y también checamos la edad del paciente.- En dentición primaria NO LO VAMOS A REIMPLANTAR:
  - Porque tenemos que colocar férula.
  - Porque formará cayo y no dejará erupcionar al permanente.
  - Solo colocamos un mantenedor de espacio con el diente faltante.

## TRAUMATOLOGIA INFANTIL EN DIENTES PERMANENTES.

Los dientes más afectados en traumatología oral son los incisivos. La edad más vulnerable es la comprendida entre los 8 y 11 años y es más frecuente en niños que en niñas en proporción 1.6 x 1

En traumatología infantil y debido a que en el momento de la erupción de los dientes secundarios el ápice es inmaduro y le faltan de 3 a 4 años para terminar su formación apical, la clasificación de las diferentes lesiones traumáticas se hace de acuerdo a la edad del diente.

A.- En los dientes jóvenes que tienen el ápice inmaduro con la típica forma divergente, la terapéutica está encaminada a lograr la apicoformación por medio de una inducción o estímulo que actúe sobre la pulpa (en procesos reversibles) o sobre los tejidos apicales y periapicales (en procesos irreversibles).

B.- En los dientes con el ápice maduro o terminado -- de formar, la terapéutica de las diferentes lesiones traumáticas será idéntica a la del diente adulto, con las ventajas de las características propias del diente joven, que como el mayor tamaño pulpar, la mejor vascularización apical y el mejor soporte óseo, condicionan el tratamiento y pueden modifi

car el pronóstico en sentido favorable.

En las cuatro primeras clases, el problema por resolver será o podrá ser solamente pulpar, ya que el periodonto se encuentra indemne o con daño leve, pero en las clases V y VI, el problema será periodóntico-endodóncico, con doble objetivo de reparación: El periodonto y la pulpa - - eventualmente desvitalizada por lesión vascular apical.

La semiología nunca deberá ser precipitada, aún en -- los casos urgentes y el diagnóstico será lo más preciso po sible para evitar que pueda pasar, inadvertida alguna le-- sión secundaria, pero concomitante con la principal.

#### INFORMACION

- Cuando ocurrió el accidente.
- Como se produjo.
- Que otros accidentes ha tenido involucrando los dientes.
- Tratamiento recibido con anterioridad.

La semiología se hará de manera cuidadosa; muchas --- veces la exploración intrabucal es obstaculizada por dis-- tintas lesiones faciales, labiales o por el intenso dolor. La pauta exploratoria será la siguiente:

- 1.- Lesiones de los tejidos blandos: Mucosa gingival, vestibular y palatina, yugal, labial o lingual.
- 2.- Lesiones Dentales: Fracturas o fisuras coronarias, movilidad o desplazamiento de los dientes, decoloración, exploración vitalemétrica, exploración oclusal.
- 3.- Lesiones óseas: Fracturas alveolares, fisuras de las-corticales interna o externa, etc.

EN LA EXPLORACION RADIOGRAFIA SE OBSERVARA:

- 1.- Estado de la formación apical.
- 2.- Rarefacción periapical o perirradicular.
- 3.- Fracturas radiculares.- Luxación o desplazamiento radicular.
- 4.- Resorción dentinaria o cementodentinaria.
- 5.- Fracturas o fisuras óseas, cuerpos extraños.

Para facilitar el diagnóstico, pronóstico y terapéutica de la traumatología dental y peridental es conveniente recordar la anatomía patológica de reparación y a partir de ésto deducir los recursos disponibles para realizar un tratamiento correcto.

## ANATOMIA PATOLOGICA DE REPARACION.

Un traumatismo, cualquiera que sea la violencia de éste o la lesión dental que produzca, significa para los tejidos dentales y peridentales un suceso inesperado que es producido en una fracción de segundo, provocando una lesión mayor o menor de los tejidos duros (esmalte, dentina, cemento, hueso cortical y esponjoso) y de los tejidos blandos (encía, ligamento alveolodentario, pulpa).

Inmediatamente de producido un traumatismo y tras la formación de pequeños coágulos de sangre capilares, se inicia la reparación y regeneración de cada uno de los tejidos condicionada por factores topográficos, presencia de substancias extrañas o factores infecciosos.- La reparación final será tanto más rápida y más integral cuanto más se facilite la regeneración, pero los ameloblastos no, mientras que las heridas de la mucosa cicatrizan bien y rápidamente.

En síntesis, la reacción de los tejidos dentales ante un traumatismo es:

1.- El esmalte no se regenera; por lo tanto, cualquier lesión (fisura o fractura) será biológicamente irreparable.



2.- La dentina formada o madura tampoco se regenera, pero, ante una dentina fisurada o fracturada, puede producirse la reparación de la manera siguiente:

- a).- Por formación de dentina terciaria o reparativa, tipo común en la clase I (fracturas coronarias) y en ocasiones en la clase IV, --- cuando quedando la pulpa viva, ésta logra -- formar un "callo" de dentina reparativa alrededor de la línea fracturaria radicular.
- b).- Por regeneración del cemento, formando un "callo" periférico alrededor de la línea de - - fractura radicular.
- c).- Por interposición de los fragmentos de una - fractura radicular de tejido periodontal, conjuntivo de reparación, tejido de granulación - e incluso tejido calcificado de tipo osteoide o metaplástico.

3.- El cemento se regenera con facilidad, especialmente en ausencia de infección y con movilidad de los fragmentos, pero puede resorberse también, y es hasta --- cierto punto frecuente un proceso de resorción y aposición (cementaria u ósea).

4.- Los tejidos epitelial y conjuntivo de la encia tienen una capacidad extraordinaria de cicatrización y se -- adaptan con relativa facilidad a las situaciones traumáticas más adversas.

5.- El periodonto o ligamento alveolo-dentario se regenera y cicatriza relativamente bién; podrá de forma eventual perder la dirección de las fibras, pero su capacidad de adaptación ante situaciones inesperadas hace que en ocasiones se invagine y penetre en hendiduras o líneas fracturarias -- del cemento y dentina radicular, cuando se produce la luxa-- ción o avulsión completa de un diente, puede desaparecer de algunas zonas y provocar una anquilosis cemento ósea.

6.- El tejido óseo se regenera y repara fácilmente y aún en las ocasiones en que ha habido osteolisis y existen grandes coágulos de sangre, los fibroblastos primero y des-- pués los osteoblastos penetran de manera centrípeta para iniciar la osteogénesis reparativa o la regeneración ósea.

El tejido ósea, al igual que el cemento, exige para su cicatrización la ausencia de la infección y la inmovilidad de los fragmentos si los hubiere.

7.-La pulpa, aunque posee una capacidad extraordina

ria de regeneración y reparación, necesita dos requisitos básicos para iniciar la reparación pulpar ante un traumatismo que la involucre; estos son:

- a).- Debe mantener, integralmente la vascularización, y a ser posible, la inervación apical, de las que depende todo su metabolismo, defenza y su propia vida.

Cualquier lesión traumática que corte, detenga e interfiera los vasos y nervios apicales será fatal para la pulpa y provocará en un lapso -- corto o largo la necrobiosis o la necrosis pulpar, y al mismo tiempo la inhibirá de la reparación por hacer. Aún en lesiones pequeñas, si pequeños trombos, coágulos o lesiones capilares interfieren la circulación de retorno, la pulpa pasará por una situación precaria, que -- rara vez es reversible.

- b).- La capacidad pulpar de defenza estriba en su -- facilidad de dentinificarse, en diferenciar -- células urgentemente, tanto en la parte periférica como en cualquier otra, dotadas de una extraordinaria capacidad de formar dentina atubular, amorfa o metaplasia calcificada, con la -- cual poder cicatrizar la lesión que sea. Pero-

si, para defenderse se inflama y llega a producir exudados y a descombrar productos de desecho (necrosis parcial), la necrosis será la meta final. Por ello es estrictamente necesario que la pulpa no se infecte, para que pueda repararse.

La pulpa bien nutrida, recibiendo todos los elementos necesarios para iniciar y terminar la reparación, y sin infección, puede tener las reacciones siguientes:

- A. Formación de dentina reparativa (terciaria), de tipo regular o irregular.
- B. Dentinificación o calcificación masiva de casi toda la pulpa, la cual en ocasiones, no llega a hacerse visible a los rayos X, aún que queden vestigios de ella.
- C. Metaplasia y formación de tejido esteoide.
- D. Resorción dentinaria interna, la cual puede presentar eventualmente aposición de tejidos duros.

Si se consideran las reacciones distintas de cada tejido, se puede deducir de que recursos biológicos y terapéuticos podrá disponer el Cirujano Dentista para elaborar un plan de tratamiento general en los traumatismos denta-

les y peridentales.

Los recursos biológicos son:

- 1.- Mantener la vitalidad pulpar, estimulando así la dentinificación.
- 2.- Estimular las defensas anti-infecciosas.
- 3.- Facilitar la coaptación de los bordes de las heridas y de los fragmentos óseos y dentarios.

Los recursos terapéuticos son:

- 1.- Protección indirecta o directa pulpar, para mantener la vitalidad y estimular la dentinificación. En caso necesario (irreversible) conductoterapia.
- 2.- Terapéutica anti-infecciosa: Antibióticos por vía local o general.
- 3.- Sutura de heridas, aplicación de ferulas para inmovilizar los fragmentos o dientes, cemento quirúrgico -- etc.

## CONCLUSIONES

De acuerdo a lo anteriormente explicado, observamos que en un tratamiento operativo en dientes primarios, se deben tener cuidados especiales, debido a que es muy factible realizar una comunicación pulpar lo cual traerá como consecuencia una invasión de microorganismos hacia ella, y puede presentar alteraciones pulpares que pueden llegar a la infección de toda la pulpa dental cuando ésta no es tratada a tiempo, causando la pérdida prematura de los dientes primarios.

La finalidad de este tratamiento es mantener al diente no solo cumpliendo su función masticatoria, sino también actuará como excelente mantenedor de espacio para la dentición secundaria.

Es importante realizar un análisis minucioso, de los conceptos que demuestran que este tratamiento es uno de los procedimientos clínicos que nos permiten devolver al diente su función evitando así extracciones innecesarias.

Para realizar este trabajo tomaremos en cuenta los siguientes puntos:

El diagnóstico debemos apoyarlo en el estudio radiográfico, para que de esta manera, sea certero.

La anestesia para cada diente en particular deberá realizarse siguiendo las técnicas de anestesia específicas utilizadas en Odontología Infantil.

La asepsia es inevitable que durante el tratamiento, deba existir un campo operatorio estéril, por lo tanto se llevarán a cabo la más estricta norma de Asepsia y Antiseptia.

Los materiales dentales empleados en este tratamiento, deberán dominarse en su forma de acción, usos, ventajas y desventajas.

El operador deberá poseer todos los instrumentos específicos para la realización de un buen tratamiento.

B I B L I O G R A F I A.

Esponza Vila Rafaél  
" Anatomía Dental "  
Textos Universitarios Facultad Odontología  
México, D. F. 1978.

Finn B. Sidney  
"Odontología Pediátrica"  
Edit. Interamericana México D. F. 1976.

Ham W. Artur  
Tratado Histología  
Edit. Interamericana México, D.F. 1975.

Apuntes de Clase Odontología Infantil  
C.O.M.O. Ma. Elena L. Millán Sánchez  
Catedrático de Facultad Odontología  
U. N. A. M.

Lasala Angel  
" Endodoncia "  
Salvat Editores S. A. México, D.F. 1978.

Ingle Beveridge  
Endoncia  
Interamericana México, D. F. 1982.