

319.



**Universidad Nacional Autónoma de México**

**Facultad de Odontología**

**TECNICAS QUIRURGICAS PARA LA CORRECCION  
DEL PROGNATISMO MANDIBULAR**

**T E S I S**

Que para obtener el título de:

**CIRUJANO DENTISTA**

P r e s e n t a :

**MARIA GUADALUPE FLORES LUNA**



**México, D. F.**

**1981**



Universidad Nacional  
Autónoma de México

Dirección General de Bibliotecas de la UNAM

**Biblioteca Central**



**UNAM – Dirección General de Bibliotecas**  
**Tesis Digitales**  
**Restricciones de uso**

**DERECHOS RESERVADOS ©**  
**PROHIBIDA SU REPRODUCCIÓN TOTAL O PARCIAL**

Todo el material contenido en esta tesis esta protegido por la Ley Federal del Derecho de Autor (LFDA) de los Estados Unidos Mexicanos (México).

El uso de imágenes, fragmentos de videos, y demás material que sea objeto de protección de los derechos de autor, será exclusivamente para fines educativos e informativos y deberá citar la fuente donde la obtuvo mencionando el autor o autores. Cualquier uso distinto como el lucro, reproducción, edición o modificación, será perseguido y sancionado por el respectivo titular de los Derechos de Autor.

## I N D I C E

	Pág.
CAPITULO I	
<u>Definición</u>	1
CAPITULO II	
<u>Clasificación</u>	
Punto de vista <u>terapéutico</u>	
1. Pseudoprognatismo	5
2. Prognatismo real	6
Punto de vista <u>anatomo-clínico</u>	8
Mordida forzada en una maloclusión de Clase III	8
Prognatismo verdadero heredado	8
Prognatismo relativo	9
CAPITULO III	
<u>Etiología</u>	
a) Factores generales	
Hereditario (poligénico)	11
Congénito	12
Traumático	13
Alteraciones endócrinas (gigantismo y acromegalia)	13
Enfermedad de Paget	16
Sífilis congénita (prenatal)	16
Disostosis cleidocraneal (enfermedad de Sainton)	17
Disostosis craneofacial (enfermedad de Crouzon)	18
Síndrome de Klinefelter (hereditario)	18
Síndrome de Apert o acrocefalosindactilia	18
Paladar hendido y labio leporino	19
b) Causas locales	
Anomalias en la erupción dentaria	21
Extracciones prematuras	23
Posición dentaria anormal y hábitos perniciosos	26

## CAPITULO IV

Embriología y desarrollo de la cavidad bucal

Bóveda de la boca, cavidad nasal y paladar primitivo (paladar primario y secundario)	29
Paladar secundario (procesos palatinos)	36
Desarrollo maxilar y mandibular	42
a) Osificación endocondral	42
b) Osificación intramembranosa	43
Desarrollo de la mandíbula	44
Desarrollo del maxilar	45
Mecanismos de crecimiento óseo	45
La mandíbula	48
Cóndilo mandibular y el borde posterior de la rama	53
Genética del crecimiento craneofacial	55
Complejo nasomaxilar	55
Estudios de crecimiento	59

## CAPITULO V

Cefalometría

Puntos, planos y ángulos cefalométricos de referencia	64
a) Puntos cefalométricos	
1. Anatómicos	64
2. Derivados	67
b) Planos cefalométricos	69
c) Ángulos formados por la intersección de planos	74
Valores normales	74

## CAPITULO VI

Diagnóstico

Clasificación de la maloclusión (Clases I, II y III)	79
--	----

	Pág.
Fotografías	83
Altura facial	84
Perfil de los tejidos blandos	87
Carácter de la deformidad	90
 CAPITULO VII	
<u>Plan de tratamiento</u>	
Motivación del paciente para someterse a la intervención quirúrgica	94
Edad	95
Modelos de estudio	96
Papel de la ortodoncia	100
 CAPITULO VIII	
<u>Pronóstico</u>	104
 CAPITULO IX	
<u>Preoperatorio</u>	
Procedimientos sistemáticos	109
Preparativos diversos	109
Anestesia	110
Preparación de la piel y colocación de los campos	111
 CAPITULO X	
<u>Técnicas quirúrgicas</u>	
Propósitos de la operación	115
1. Ostectomía sobre el cuerpo mandibular (extra e intraoral)	116
Indicaciones	118
Ostectomía sobre cuerpo mandibular por vía extraoral (mixta)	
Técnica quirúrgica	
Primera etapa	120
Segunda etapa	123
Ostectomía del cuerpo mandibular modificada por Archer	129
Técnica quirúrgica	
Primera etapa	130

	Pág.
Técnica para colocar el aparato extra bucal de Stader	131
Tercer etapa	133
Regeneración del paquete neurovascular dentario inferior	137
Ostectomía de la rama horizontal y pre- servación del paquete neurovascular	
Técnica quirúrgica	
Primer etapa	138
Segunda etapa	138
Ostectomía del cuerpo mandibular por vía intraoral	139
Técnica quirúrgica	141
 2. Osteotomía de la rama ascendente mandi- bular (extra e intraorales)	
 Osteotomía oblicua deslizante de la rama ascendente	144
Técnica quirúrgica	147
Osteotomía vertical de la rama ascendente con decorticación ósea	152
Osteotomía subcondílea ciega	155
Técnica quirúrgica	157
Osteotomía horizontal de la rama ascendente	157
Técnica quirúrgica	159
Osteotomía horizontal intraoral	161
Técnica quirúrgica	163
Osteotomía subcondílea vertical intraoral	166
Técnica quirúrgica	167
Coronoidectomía	171
 3. Osteotomía bilateral del cuello condilar o bicondílectomía	173
 Técnica quirúrgica	174

## CAPITULO XI

### Técnicas especiales

Técnica modificada	179
Osteotomía de la rama mandibular en forma de L-invertida	180
Osteotomía por escisión sagital o técnica de Obwegeser-Dal Pont	182

	Pág.
Técnica quirúrgica	184
Técnicas combinadas	189
Prevención del prognatismo mandibular por la bicondilectomía temprana (reporte preliminar)	191
 CAPITULO XII	
<u>Fijación intermaxilar</u>	193
 CAPITULO XIII	
<u>Postoperatorio</u>	
Dieta	208
Dieta líquida completa	209
Dieta líquida	210
 CAPITULO XIV	
<u>Complicaciones y regresión</u>	
Regresión	216

## CAPITULO I

### DEFINICION

El prognatismo es quizá la deformidad más frecuente, en cuanto a importancia clínica. El prefijo pro significa hacia adelante y el sufijo gnatos quiere decir arcada; por lo tanto, prognatismo significa sencillamente arcada adelantada. En el prognatismo mandibular, la arcada inferior no sólo es más grande en la zona anterior, sino que su tamaño dimensional total es también mayor, en relación con el maxilar superior. La arcada inferior se ve afectada con más frecuencia que la superior. Horowitz, Converse y Gerstman opinan que en el prognatismo, los dientes se encuentran en una marcada maloclusión de Clase III, secundaria a la posición anterior de la arcada y al desequilibrio en el tamaño de la mandíbula y del maxilar superior (Fig. I-1).

John Hunter, uno de los primeros científicos médicos modernos, definió el prognatismo como "la proyección de la mandíbula demasiado hacia adelante, de manera que los dientes anteriores inferiores pasan por delante de los del maxilar, cuando la boca está cerrada; lo cual se cumple con dificultad y desfigura la cara". Según Hogeman, el término clínico de prognatismo mandibular, implica: "que cuando los dientes están en posición normal, hay en la oclusión sagital una sobremordida horizontal invertida en la parte anterior y una desfiguración facial, debido a que el perfil que forma parte de la mandíbula queda protruído por delante del contorno del



perfil del maxilar (Fig. I-2)

Kelsey describe al prognatismo mandibular como un "desorden del crecimiento craneofacial, con disarmonía facial concomitante, caracterizada por una mandíbula prominente".

Las consecuencias del prognatismo mandibular, consisten en - condiciones tales como: la interferencia en la oclusión con los desarreglos consecuentes de masticación y digestión, periodontoclasia, deterioro de la salud dental en general, hablar dificultoso, interferencia con la construcción de dentaduras satisfactorias, interferencia en restauraciones protésicas, apariencia desagradable de la cara, fisonomía agresiva y la disfunción de la articulación temporomandibular.

Se ha observado la desaparición de úlceras bucales refractarias y el alivio del dolor de la ATM, después de la corrección del prognatismo. Además, la cirugía ha hecho posible la colocación de coronas "jacket" de porcelana en incisivos hipoplásicos.

Aun cuando las mandíbulas prognáticas pueden presentar muchas variaciones morfológicas dentro de su grupo, todas ellas tienen las siguientes características comunes:

1. el ángulo mandibular tiende a ser más obtuso que el normal;
2. la escotadura sigmoidea forma un arco circular muy abierto;
3. el cóndilo no está agrandado;
4. el cuello mandibular es más largo y relativamente más estrecho que el normal;

5. la distancia lineal entre la cara superior del cóndilo y el gnation, es mayor que en la mandíbula normal;
6. no hay molares impactados, debido a la gran longitud del cuerpo mandibular (Fig. I-3).

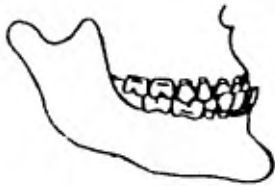

Fig. I-1 En el prognatismo, los dientes se encuentran en una marcada maloclusión Clase III, secundaria a la posición anterior de la arcada inferior.

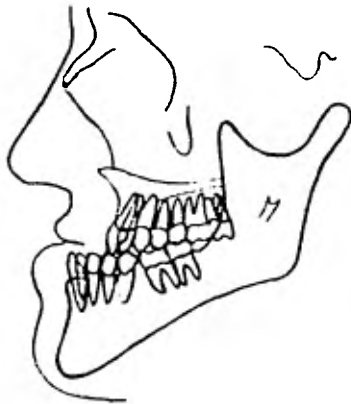


Fig. I-2 Cuando los dientes están en oclusión céntrica, existe en la oclusión sagital una sobremordida horizontal invertida y desfiguración facial.

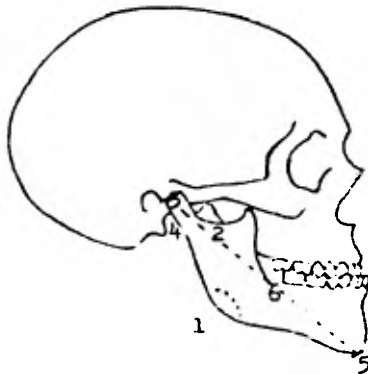


Fig I-3 Todas las mandíbulas prognáticas tienen características comunes.

## CAPITULO II

### CLASIFICACION

Existen muchas variedades de prognatismo, considerando el - aspecto terapéutico y el anatomo-clínico.

Desde el punto de vista terapéutico, hay dos tipos:

1.- El prognatismo que interesa a la región alveolar única-- mente, en el cual no suele estar indicado el tratamiento quirúrgi co el que, tratándolo precozmente por medio de la ortodoncia, se obtienen resultados satisfactorios, sobre todo cuando se emplea - anclaje bimaxilar y si es necesario, combinar esta técnica con apa ratos con un apoyo en la región occipital (Fig. II-1).

El falso prognatismo que interesa a la región alveolar, úni camente es debido a que una mandíbula de tamaño normal puede pare cer prominente a causa de su inclinación hacia adelante, provoca da por la malposición de los dientes.

Otros problemas que deben diferenciarse del prognatismo verda dero, que se mencionarán más adelante, son:

- la disfunción hipofisiaria (gigantismo, acromegalia), que da lugar a un exceso de crecimiento y a un prognatismo caracterís tico;

- la luxación anterior crónica bilateral puede tomar también un aspecto de prognatismo;

- en otro grupo, la mandíbula es relativamente prominente, en ciertos enfermos con fisura palatina o acondroplasia.

2.- El prognatismo real que afecta al conjunto del hueso y sobre todo a la región basilar; en este tipo de prognatismo es necesario el tratamiento correctivo de tipo quirúrgico.

Con la ayuda de la cefalometría se han hecho muchas tentativas de clasificación. Es difícil coordinar la maloclusión dental con los muchos tipos de deformidades esqueléticas que existen. - Hovell, después de muchos esfuerzos para clasificar el prognatismo mandibular, llegó a la conclusión de que había tantos tipos, - que cualquier intento de clasificación resultaba inútil e imposible y sin ningún valor en el diagnóstico y plan de tratamiento. - Hogeman, Biederman, Sanborn y Pasko han propuesto clasificaciones. La clasificación de Sanborn es simple y práctica. Consiste en - cuatro grupos principales:

1. maxilar superior dentro de los límites normales de protrusión y la mandíbula por delante de esos límites normales;
2. el maxilar superior por detrás del promedio normal y la mandíbula dentro del límite normal;
3. maxilar superior y mandíbula en los límites normales;
4. el maxilar superior por detrás de lo normal y la mandíbula por delante de lo normal (Fig. II-2).

La clasificación de Pasko es muy similar, añadiendo una modificación de mordida abierta anterior. Aparte de la clasificación, en el análisis final se deben definir el tipo y lugar del defecto y tratar de llegar a una corrección quirúrgica acorde.

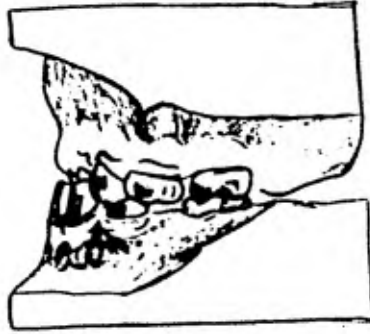


Fig. II-1 Pseudoprognatismo. Se observa una oclusión posterior de Clase I con sobremordida horizontal anterior.

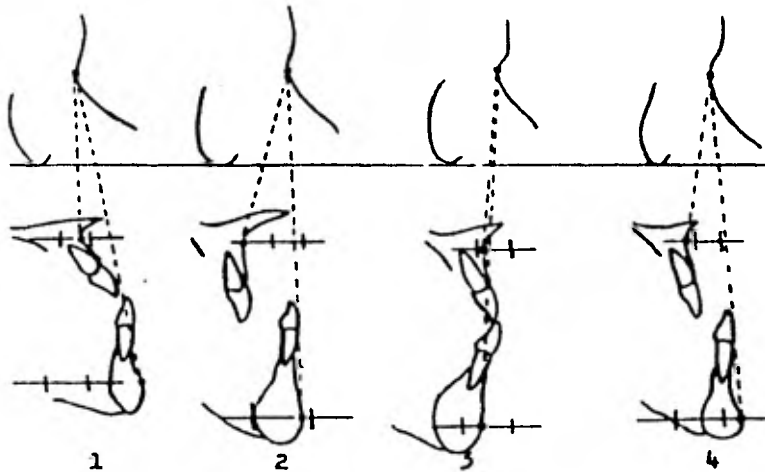


Fig. II-2 Clasificación del prognatismo según Sanborn.

Desde el punto de vista anatomoclínico, existen:

El prognatismo absoluto o relativo, es decir, causado por un crecimiento excesivo de la mandíbula o por un incremento insuficiente del maxilar superior. Korkaus distinguió diversas formas clínicas, en las cuales se pueden reconocer varias características morfológicas y etiológicas: mordida forzada en una maloclusión de Clase III, prognatismo verdadero heredado, y prognatismo relativo.

#### Mordida forzada en una maloclusión de Clase III

En esta clase de prognatismo, uno o más dientes tienen una relación inversa con los incisivos, dando lugar a que la mandíbula se mueva demasiado hacia adelante, en su fase final de cierre. Esta maloclusión desaparece durante el movimiento de apertura. Puede desarrollarse una mordida de borde a borde final, que se convierte en una característica diferencial muy importante. En una fase más avanzada de su desarrollo, puede formarse una mordida abierta anterior, mordida cruzada anterior y aplanamiento del arco superior y otras características del verdadero prognatismo (Fig. II-3).

Los factores responsables de una mordida forzada funcional pueden ser una posición anormal de los dientes anteriores, costumbre de chupar el labio superior, posición habitual de la lengua. Schwarz indicó que los factores genéticos también influyen.

#### Prognatismo verdadero heredado

Esta forma de prognatismo está caracterizada por un intenso

crecimiento excesivo de la mandíbula, mordida cruzada de los dientes anteriores y posteriores, erupción prematura de los molares mandibulares, proyección del mentón y labio inferior y aplanamiento del ángulo mandibular (Fig. II-4).

La hipoplasia maxilar también forma parte del cuadro, cuando no hay mordida cruzada anterior o cuando el prognatismo está asociado con mordida abierta, de manera que quede eliminada la influencia funcional sobre el crecimiento del maxilar superior.

Solamente es progresivo alrededor del 50% de los casos de prognatismo mandibular hereditario. El prognatismo puede ser evidente al nacer, pero esto es bastante raro.

#### Prognatismo relativo

En esta forma el maxilar está hipoplásico, mientras que la mandíbula es normal. Esto se altera rápidamente, debido a influencias funcionales, de manera que la mordida cruzada anterior puede incidir o estimular el crecimiento longitudinal de la mandíbula, lo mismo que el crecimiento longitudinal de un maxilar puede ser detenido. Estas mismas circunstancias transforman la mordida cruzada anterior en otra forma clínica. Esto también se observa en la enfermedad de Crouzon, en el síndrome de Down (trisomía 21) y en caso de labio leporino-paladar hendido.



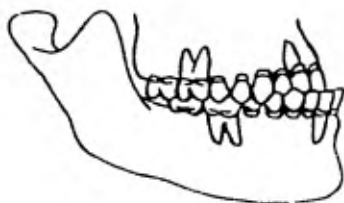


Fig. II-3 En una fase más avanzada de su desarrollo, puede formarse una mordida abierta anterior, mordida cruzada anterior y aplanamiento del arco superior y otras características del verdadero prognatismo.

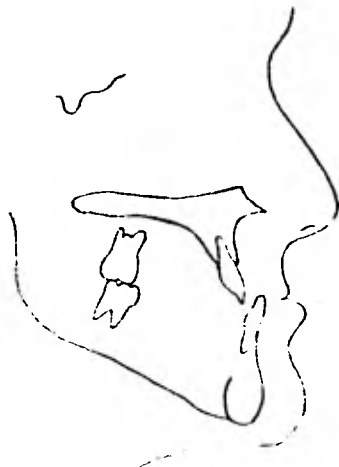

Fig. II-4 Prognatismo verdadero heredado. Crecimiento excesivo mandibular, mordida cruzada anterior y posterior, erupción prematura de molares inferiores, proyección del mentón y labio inferior, aplanamiento del ángulo mandibular.

### CAPITULO III

#### ETIOLOGIA

Desde el punto de vista de su etiología, se encuentran distintos tipos de factores que causan el prognatismo:

a) generales

b) locales

#### a.- Factores Generales

Comunmente se cita a la herencia como factor importante. No es raro observar una tendencia familiar del prognatismo que se transmite, como carácter mendeliano simple. Esta base hereditaria puede estar influida por factores endócrinos, sistémicos y ambientales.

Butstone nos dice, al respecto, que los factores esqueléticos y musculares básicos se heredan.

Se puede concluir que el prognatismo es poligénico y no es debido a un único gen dominante.

La herencia poligénica simula a menudo un patrón dominante simple, a causa de su transmisión regular. Shapiro abogó por la naturaleza familiar y multifactorial de la herencia en la maloclusión de Clase III.

El desarrollo excesivo o defectuoso de cada maxilar puede deberse a enfermedad, traumatismo o herencia.

Blair dijo: "una vez destruido el hermoso equilibrio en el cual se basa el desarrollo natural, las fuerzas musculares normales actuarán exagerando el desequilibrio". El primer factor es a veces

la herencia. Distintos tipos faciales se desarrollaron y preservaron en las primeras épocas de cada nación en el mundo. Los individuos son hoy, en su mayor parte, el producto de muchas mezclas. - En algunos casos, estas mezclas dan por resultado el prognatismo, mientras que en otros se conserva el ortognatismo.

Altemus señala que dentro de un grupo étnico o racial, pueden aparecer ejemplos de casi todos los tipos faciales, pero la frecuencia de un tipo particular varía de un grupo étnico a otro.

Así, se ve más prognatismo mandibular en individuos escandinavos y muchos más con retrognatismo en los países anglosajones, aunque extremos de prognatismo y retrognatismo se encuentran en ambos grupos étnicos.

Otro ejemplo lo podemos observar claramente, en el bien conocido caso de la familia real de los Habsburgo (Fig. III-1).

Anomalías en el sistema hormonal, como por ejemplo en la disfunción de la glándula hipófisis o pituitaria, en donde se presenta el síndrome acromegálico, que es poco frecuente (trastorno congénito). Este trastorno consiste en una hiperfunción de la glándula pituitaria, en donde se presenta elongación de la arcada inferior.

Frecuentemente se observan las divisiones palatinas y particularmente las diversas variedades de labios leporinos, acompañadas de prognatismo mandibular total, tanto más aparente, cuanto que con frecuencia existe aquí una atrofia o una dismorfosis de la región del maxilar, sobre todo en la parte media (congénito).

Existe un prognatismo de origen traumático, que es un falso prognatismo (adquirido). En este caso, no es la mandíbula la que ha sufrido modificaciones sino el tercio medio de la cara que, a consecuencia de un choque en dirección antero-posterior, ha resultado hundido.

Proffit y White establecen que las técnicas quirúrgicas para corregir el prognatismo mandibular son todavía las más usadas entre los procedimientos quirúrgicos, para la corrección de la maloclusión.

No existen factores etiológicos definidos a los que se pueda atribuir el prognatismo, como generalmente se presenta. Se cree que sea un resultado de hiperactividad del centro de crecimiento del cóndilo de la mandíbula.

Kruger ha observado que prácticamente todos los desarrollos prognáticos excesivos de la mandíbula, se han presentado en algún lugar de la rama ascendente.

#### Alteraciones endócrinas: gigantismo y acromegalia

La hiperactividad de las células eosinófilas del lóbulo anterior de la hipófisis, puede afectar de forma manifiesta el centro de crecimiento condilar y el crecimiento de los maxilares. Ello es bien patente en el gigantismo y acromegalia. En el gigantismo hay un exceso de desarrollo de todo el sistema óseo, antes de que se cierren las epífisis. A veces se aprecia una protusión y abultamiento de la mandíbula. En los maxilares existe una marcada -

desproporción entre el tamaño de las coronas de los dientes, que no son tan grandes y el tamaño que presentan los maxilares.

Contrastando con el gigantismo hiperhipofisismo del adolescente, la acromegalia o hiperhipofisismo del adulto se caracteriza por el desarrollo de notables disarmonías del cuerpo. La característica principal de las alteraciones acromegálicas en el cráneo, es el enorme agrandamiento mandibular. Este se debe al latente crecimiento por aposición perióstica de los demás huesos faciales; no puede compararse con el excesivo crecimiento condilar endocranial.

Ello produce que el crecimiento mandibular sea desproporcionado en relación con la maxila. La lengua también se agranda de forma manifiesta y es responsable de la aposición ósea compensadora, a lo largo de la superficie anterior de la mandíbula.

En la acromegalia, la aceleración del crecimiento del cóndilo causa el alargamiento anterior y posterior de la mandíbula y la corrección es difícil. Las alteraciones de los tejidos blandos están tan relacionadas, que la corrección de la maloclusión puede acabar en una apariencia cosmética desagradable. Hay tanto sobrecrecimiento del complejo nasal en los tejidos blandos, que muchas acromegalias con maloclusión de Clase III no parecen ser prognáticas y, si se colocan en una relación de Clase I, pueden asumir características de protrusión maxilar. Desde luego, se debe estar seguro de que el crecimiento haya terminado, si se piensa intervenir (Fig. III-2).

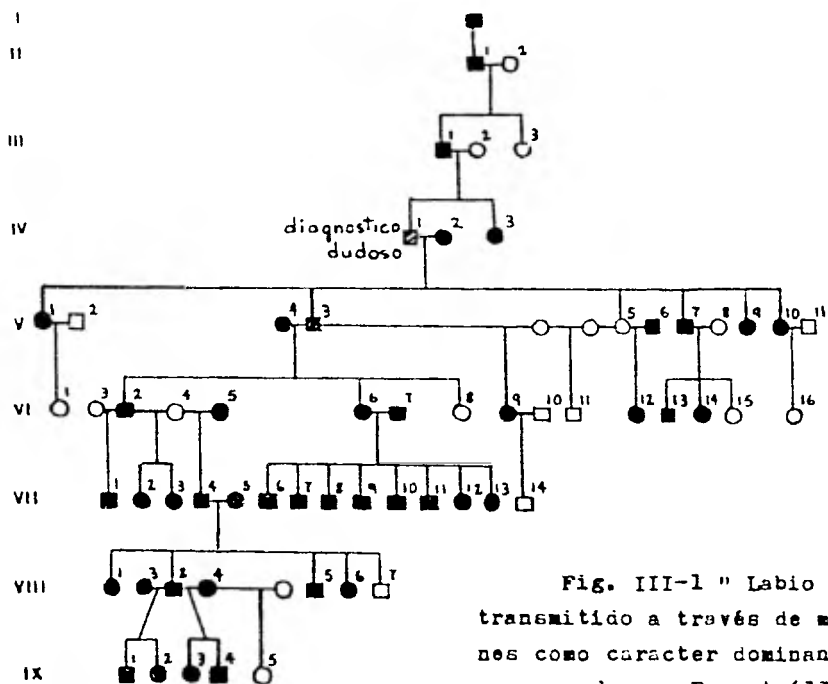


Fig. III-1 " Labio de Habsburgo" transmitido a través de muchas generaciones como caracter dominante autosómico, comenzando con Ernest (1377 - 1427) y que termina con Carlos II de España (1661 - 1700)

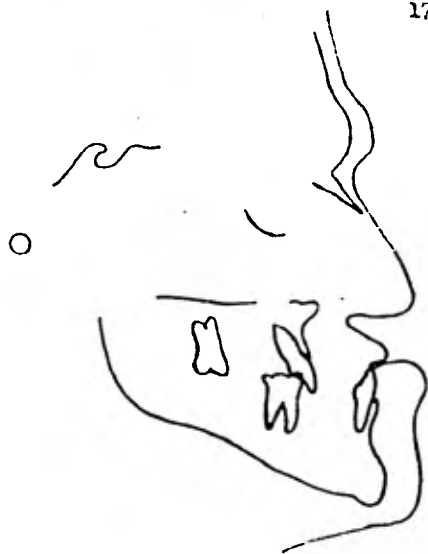

Fig. III-2 Cefalograma mostrando las características craneofaciales en un paciente que sufre de acromegalia.

### Enfermedad de Paget

La enfermedad de Paget afecta más comunmente al maxilar superior, aunque también puede estar lesionada la mandíbula, produciendo un cuadro de prognatismo. Sería inadmisibile emplear una técnica correctiva en un prognatismo mandibular, cuando está causado por la enfermedad de Paget. La participación de la mandíbula es relativamente tardía.

Como se sabe, esta enfermedad es una osteitis deformante, que es una de los padecimientos esqueléticos más comunes. Es una afección focal, aunque en ocasiones puede diseminarse; la gran actividad de los osteoclastos, con el acompañamiento de substitución de la médula ósea normal por tejido conjuntivo fibroso y vascular en forma irregular, da un aspecto característico de "mosaico" (imagen radiográfica). Algunas áreas de hueso pueden mostrar signos, tanto de resorción excesiva, como de la caótica formación de nuevo hueso.

Se ha visto que la frecuencia de aparición es mayor en los individuos que tienen más de 40 años de edad.

### Sífilis congénita (prenatal)

Es transmitida al hijo por la madre infectada, antes del nacimiento o en el momento de éste y no es hereditaria.

La infección tiene lugar a través de la placenta, hacia el quinto mes de embarazo. La sífilis en una mujer embarazada, no ocasiona siempre la infección del feto. Sin embargo, las mujeres

con sífilis no tratadas, dan a luz niños vivos no infectados, sólo cuando tienen una infección tardía o latente, no cuando han contraído la enfermedad durante el embarazo.

Las personas con sífilis congénita presentan una gran variedad de lesiones que incluyen, entre las que más nos importa reconocer a nosotros, los odontólogos: protuberancia frontal, maxilar corto, arco palatino alto, nariz en silla de montar, molares aframbuesados, protuberancia relativa de la mandíbula y las ragadias. - Es patognómico de la enfermedad, la presencia de la "tríada de - Hutchinson": hipoplasia de incisivos y molares, sordera y queratitis intersticial, con su opacificación difusa de la cornea, que es la más frecuente.

#### Disostosis cleidocraneal (enfermedad de Sainton)

Se caracteriza por el cierre tardío de las fontanelas y suturas craneanas, presencia de huesos wormianos (huesecillos irregulares entre los huesos principales del cráneo), subdesarrollo de la porción superior de la cara, sobre todo del maxilar, subdesarrollo de los senos paranasales, paladar alto y estrecho y prognatismo o una relativa prominencia de la mandíbula. Además, existe erupción tardía de los dientes y maloclusión, así como numerosos dientes supernumerarios y retenidos, algunos de los cuales pueden estar en relación con quistes foliculares. Se observa ausencia o hiperplasia de las clavículas, de modo que el paciente puede juntar los hombros con facilidad.



Disostosis craneofacial (enfermedad de Crouzon)

Es esencialmente el mismo estado que la disostosis cleidocraneal, salvo que las clavículas son normales y el trastorno se limita al cráneo, al macizo facial superior y a los dientes. Parece que se trata de una variante de la misma mutación que origina la enfermedad de Sainton.

Síndrome de Klinefelter (hereditario)

Aparece principalmente en varones en la pubertad o poco después de ésta. Los pacientes suelen tener testículos pequeños y firmes, con hialinización y degeneración peritubular diseminadas. En el tejido intersticial se encuentran diseminados racimos de células de Leyding. Además, se encuentran todos los grados de retraso del desarrollo sexual y la mayoría de los pacientes presenta azoospermia. Con frecuencia existe ginecomastia. El tipo de la cromatina nuclear de muchos pacientes con síndrome de Klinefelter es positivo, con cariotipo XXY, XXYY o raramente XXXY, XXXXY. Los pacientes suelen ser altos y delgados, con cara alargada y notable maloclusión. La hipoplasia maxilar, el prognatismo mandibular y el paladar aplanado, son frecuentes. En el Síndrome XXXXY es frecuente ver una fisura palatina.

Síndrome de Apert oacrocefalosindactilia (poco común)

Está caracterizado por una sindactilia de las manos y pies. La mayoría de los pacientes que padecen esta anomalía, muestra una región maxilar subdesarrollada, con el consiguiente pseudoprogнатismo. La nariz puede ser pequeña y en forma de pico de papagayo.

La boca tiene a menudo una forma trapezoidal. Existe retraso mental, angulosis articular y anomalías de la columna vertebral.

El paladar tiene forma de arco bizantino. El paladar blando es hendido, en un bajo porcentaje de los pacientes, en donde también se puede presentar úvula bífida. El paladar duro hendido es muy raro en este síndrome.

Frecuentemente se observa maloclusión, facetas de desgaste anormales y erupción retrasada. Probablemente el síndrome de Apert sea de carácter dominante.

#### Paladar hendido y labio leporino

Como más adelante se mencionará en el Capítulo IV, el paladar hendido y labio leporino son causados por una falta de unión en los procesos embrionarios correspondientes que les dieron origen (Figs. III-3 y III-4).

Por consiguiente, tiende a presentarse un desarrollo deficiente del maxilar superior o hipotrofia, ocasionándose ulteriormente un pseudoprognatismo, ya que la mandíbula siguió su curso normal de desarrollo. Por eso es indispensable que, además de la corrección quirúrgica, debe aplicarse al recién nacido, desde los primeros días, aparatología ortopédica específica, para estimular a los procesos maxilares que se vieron involucrados, a seguir un crecimiento y desarrollo más o menos equilibrados.

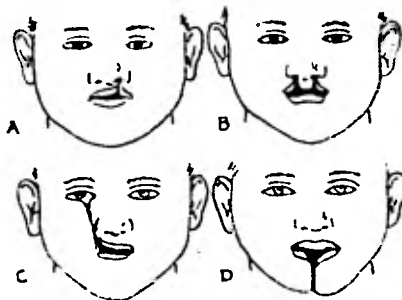


Fig. III-3 Anormalidades en el desarrollo de la cara. A - labio leporino unilateral; B - labio leporino bilateral; C - hendidura oblicua facial; D - hendidura media mandibular y del labio inferior.

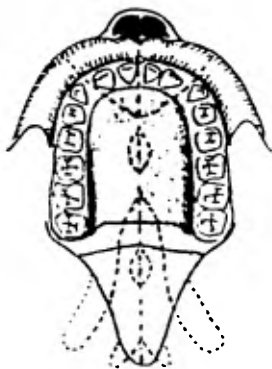


Fig. III-4 Un dibujo esquemático del paladar adulto mostrando sus componentes y las posibles anomalias.

b) Causas locales

Anomalías en la erupción dentaria

Existen, tanto en la primera como en la segunda dentición, y para saber diagnosticarlas es necesario conocer el orden normal de erupción.

El orden normal de erupción de la primera dentición, se considera generalmente como sigue: a los 6 meses, para los centrales maxilares; 7-8 meses para los laterales mandibulares; 8-9 meses los laterales maxilares; 12 meses, aproximadamente, los primeros molares; a los 16 meses, aproximadamente, los caninos. Se considera generalmente que los segundos molares hacen erupción a los 2 años.

Parece que el orden de erupción dental ejerce más influencia en el desarrollo adecuado del arco dental, que el tiempo real de la erupción. Tres o cuatro meses de diferencia, en cualquier sentido, no implica necesariamente que el niño presente erupción anormal (Fig. III-5).

El orden normal en la erupción de la segunda dentición, es como sigue: la primera pieza dental en hacer erupción es generalmente el primer molar mandibular, a los 6 años aproximadamente, pero a menudo el incisivo central puede aparecer al mismo tiempo, o incluso antes. Los incisivos laterales mandibulares pueden hacer erupción antes que todas las demás piezas maxilares.

A continuación, entre los 6 y los 7 años, hace erupción el

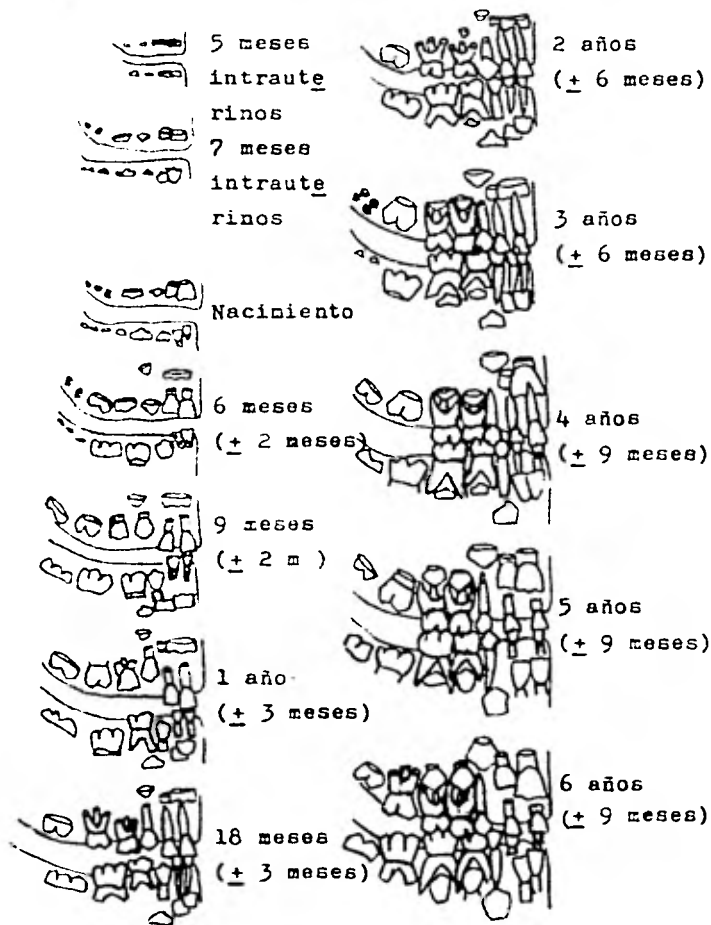


Fig. III-5 Desarrollo de la dentición hasta los 6 años. Los dientes de la primera dentición son los más oscuros.

primer molar maxilar, seguido del incisivo central maxilar, entre los 7 y los 8 años. Los incisivos laterales maxilares hacen erupción entre los 8 y los 9 años.

El canino mandibular hace erupción entre los 9 y los 11 años, seguido del primer premolar, el segundo premolar y el segundo molar.

En el arco maxilar se presenta generalmente una diferencia en el orden de erupción: el primer premolar maxilar hace erupción entre los 10 y los 11 años, antes que el canino maxilar, que erupciona a los 11 y 12 años de edad. Después aparece el segundo premolar maxilar, ya sea al mismo tiempo que el canino o después de él. El segundo molar aparece a los 12 años (Fig. III-6).

#### Extracciones prematuras como causantes de disgnacias

Bien se sabe que la pérdida de las piezas dentarias de la primera dentición trae como consecuencia un cierre de espacio, que condiciona a las arcadas a múltiples anomalías. Cada pieza dentaria está anatómica y funcionalmente correcta, cuando las presiones o fuerzas que las rodean se mantienen en equilibrio permanente. Es así que la pieza dentaria vecina mesial contrarresta la presión ejercida por la otra vecina distal; la lengua contrarresta la presión de los labios y carrillos, y la pieza dentaria antagonista la presión alveolar y periodonto.

La deficiencia de uno de estos factores va a determinar un -desequilibrio en el sistema y un ejemplo claro de ello, es la extracción de una pieza en la arcada dentaria.

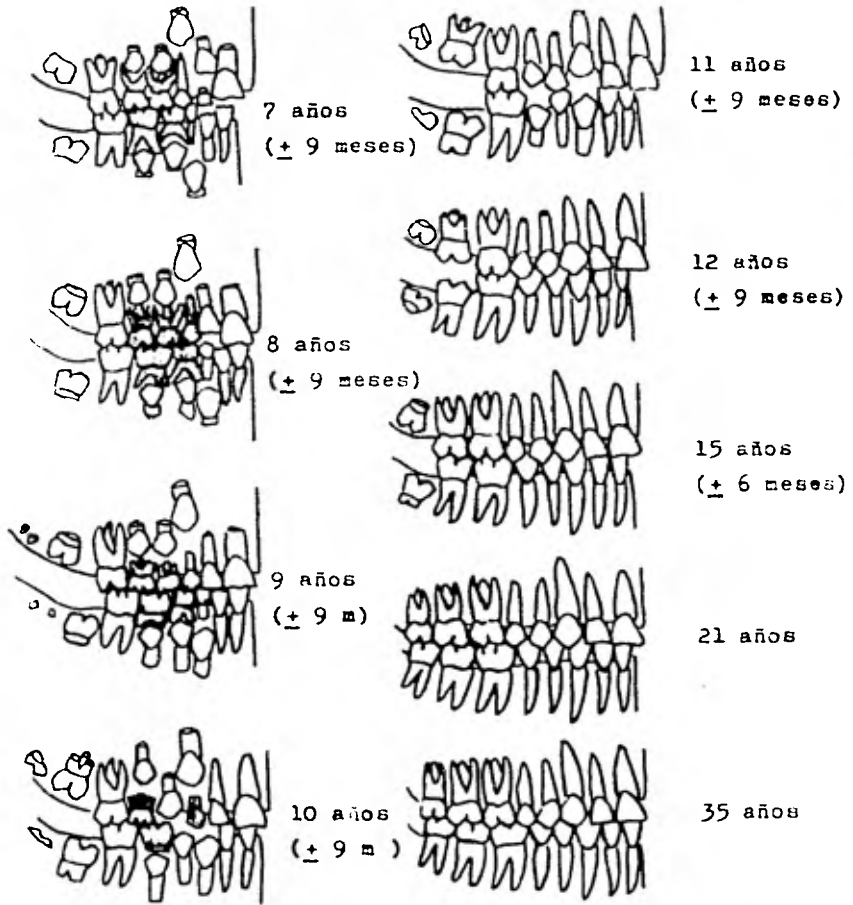


Fig. III-6 Desarrollo de la dentición desde los 7 años hasta la ma durez.

El grado de la anomalía estará condicionado a una serie de factores entre los cuales resalta, por su importancia, la edad en que se realizó dicha extracción.

Para que se considere prematura la extracción de una pieza dentaria, deberá ser efectuada, por lo menos, un año antes de la época normal de su caída.

Además del factor edad, es importante conocer si no existen problemas de maloclusión, los cuales se ven aumentados, llegando a anomalías irreversibles.

Cuando existe una oclusión de borde a borde o una tendencia a Clase III, se deben evitar las extracciones superiores, sobre todo de los dientes anteriores.

Es bien sabido que la pérdida prematura de los primeros molares de la segunda dentición, ya sea por extracción o por otras causas, trae consecuencias irreversibles sobre el crecimiento de los maxilares. Los dientes por detrás del espacio migran hacia adelante, con lo que se pierde la necesidad de un crecimiento a lo largo, para la ubicación del último diente o molar de la arcada. Esta inhibición de crecimiento se hace sentir hasta en la zona de los dientes anteriores, con una desviación de la línea media hacia el lado de la pérdida. Este síntoma, muchas veces no tenido en cuenta, es una de las características más importantes del acortamiento maxilar. Como consecuencia de estas inhibiciones en el crecimiento, puede también sobrevenir una compresión maxilar.

La inhibición de crecimiento, que en el caso de pérdida unilateral de un diente lleva a un movimiento de la línea media puede -



ser también bilateral, cuando se pierden prematuramente dientes de la primera dentición, de ambos lados, o se hacen extracciones tempranas, por ejemplo: ambos molares superiores en el octavo año de vida. Puede entonces formarse una retrusión dentaria anterior o una sobremordida invertida, que semeja una progenie (según los ortopedistas maxilares), siendo un tipo de disgnasia que responde al nombre de falsa progenie o pseudoprognatismo.

#### Posición dentaria anormal y hábitos perniciosos

Tanto la posición anormal de los incisivos superiores que exfolian por atrás de los incisivos inferiores, provocando una mordida cruzada anterior, como la erupción anormal del canino inferior muy adelante, y el hábito pernicioso de chuparse el labio superior, relacionados éstos con un patrón esquelético anormal, hacen que en el individuo se intensifique más su tendencia al prognatismo.

Los hábitos linguales y el tamaño de la lengua han sido, desde hace mucho tiempo, tema de interés respecto a todas las maloclusiones. Se ha visto en estudios que han hecho algunos cirujanos, que es más difícil corregir hábitos defectuosos de lengua con maloclusión; mientras que si esta maloclusión se corrige primero, los hábitos linguales son mucho más fáciles de controlar. Una opinión muy arraigada entre los cirujanos, es que después de la corrección de una deformidad esquelética y durante el largo período de inmovilización requerido, la lengua se ajustará favorablemente en muchos casos. - Subtelny y Theberge afirman que en ciertos casos de macroglosia, la

reducción de la lengua es muy pequeña y es muy prudente hacerla en operación aparte de la cirugía maxilar, si lo indican los registros tomados posteriormente.

#### CAPITULO IV

##### EMBRIOLOGIA Y DESARROLLO DE LA CAVIDAD BUCAL

El proceso dinámico comienza en el segundo mes de vida intrauterina. Comprende dos fases:

La primera se lleva a cabo durante la quinta y sexta semanas de gestación. En ella se separan los bloques formadores de la cara, se establece la comunicación entre cavidad bucal e intestino anterior, se forman los conductos nasales y por último, se establece una amplia comunicación entre cavidad nasal y bucal; la lengua ya se ha desarrollado.

La segunda fase se lleva a cabo durante la séptima y octava semanas; en ella se realiza el desarrollo del paladar, con la consiguiente separación de la cavidad bucal de la nasal.

Las malformaciones de la cara -labio leporino y paladar hendido, se originan durante la primera y segunda fases.

Esencialmente, la cara se deriva de siete esbozos embrionarios (Fig. IV-1):

- dos procesos mandibulares que se unen tempranamente;
- dos procesos maxilares;
- dos procesos nasales laterales;
- un proceso nasal medio.

Los procesos mandibulares y maxilares se derivan del I arco braquial, no siendo así los procesos nasales laterales y el procea

so nasal medio, que se derivan de los procesos frontonasales, los que a su vez, pertenecen a la porción cefálica (Fig. IV-2).

Poco después de la ruptura de la membrana bucofaríngea, el estomodeo aparece como una depresión superficial del ectodermo, limitado arriba por la proyección frontocefálica, lateralmente por el proceso mandibular y desarrollo de los procesos maxilares; y por abajo, entre los procesos mandibulares, por la capa ectodérmica de la prominencia pericardial.

Bóveda de la boca, cavidad nasal y paladar primitivo  
(paladar primario y secundario)

La cavidad bucal primitiva, después de la ruptura de la membrana bucofaríngea, es obturada por el ectodermo del estomodeo y endodermo de la porción postbucal; el área de unión entre ambas está indicada por el margen caudal de la bolsa de Rathke. Una delgada capa de mesodermo separa el techo ectodérmico del frontocéfalo pero, posteriormente, en la línea media, la notocorda se interpone entre el endodermo y el sistema nervioso (Fig. IV-3).

Durante la quinta y sexta semanas de vida intrauterina, se forma el paladar primario; de éste se desarrollará el labio superior -la porción anterior del proceso alveolar del maxilar (Fig. IV-4).

El primer paso en su formación, es la elevación de los bordes de las fositas olfatorias, a lo largo de la mitad inferior (zona caudal).

Arriba del margen del orificio del estomodeo, las plácodas na

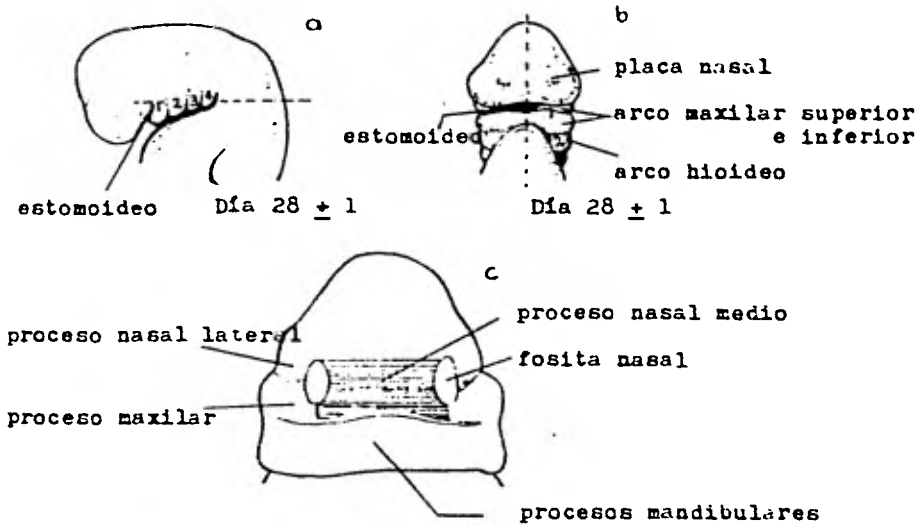


Fig. IV-1 a, b y c Esencialmente la cara se deriva de siete esbozos em  
brionarios.

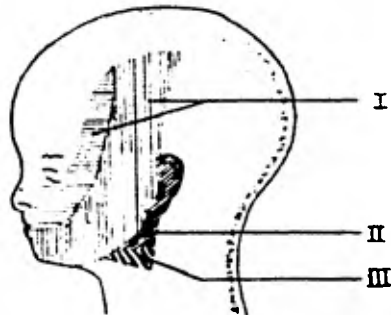


Fig. IV-2 Los procesos mandibulares y maxilares se derivan del I arco  
braquial, los procesos nasales laterales y nasal medio de los proce-  
sos frontonasales, que a su vez derivan de la porción cefálica.

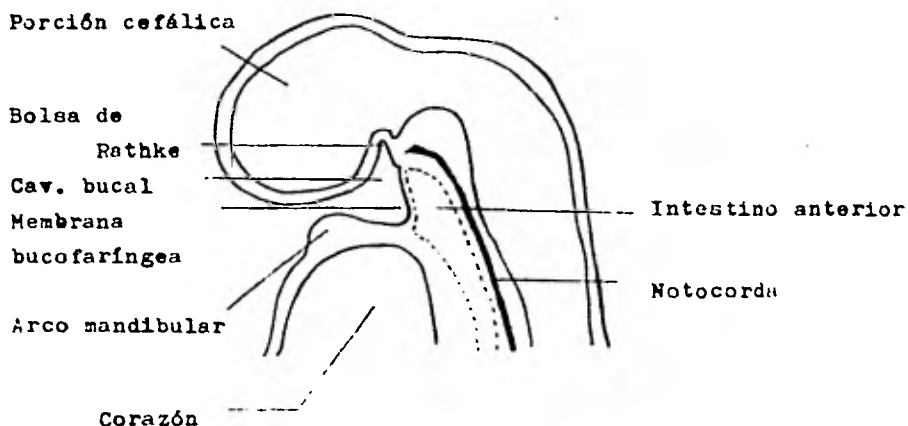


Fig. IV-3 Esquema de un corte sagital a través de la cabeza de un embrión humano de 3 mm. de longitud. La cavidad bucal se encuentra separada del intestino anterior por una capa epitelial doble, la membrana bucofaringea.

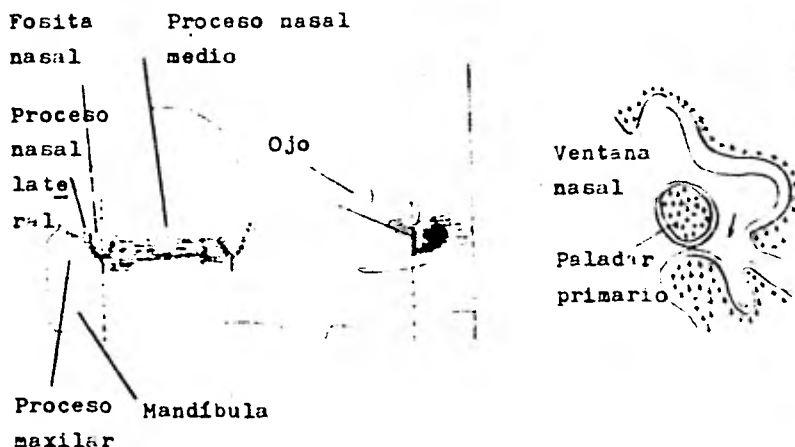


Fig. IV-4 Durante la quinta y sexta semana de vida intrauterina se forma el paladar primario ( se desrollan de este el labio superior, la porción anterior del proceso alveolar superior)

sales aparecen como una convexidad gruesa de la superficie ectodérmica. El crecimiento que se lleva a cabo en la región del fronto céfalo y la proliferación y diferenciación del mesodermo en el área circundante, acompañado de la formación de dobleces nasales de los procesos medio y lateral, y maxilares en su parte lateral, provoca un hundimiento en las placodas nasales, para formar las cavidades olfatorias. Las aperturas de esas cavidades pronto se proyectan al margen estomatoideo, donde están limitadas por los pliegues nasales medio y lateral.

Los márgenes inferiores crecen hasta ponerse en contacto y unirse estrechando la abertura externa y transformándolas en fondos de saco.

Los bordes laterales y medio de la porción inferior de la fosa olfatoria forman un puente epitelial, respaldado por proliferación mesodérmica, que hace que esta unión sea permanente. Al contrario que en el fondo ciego del saco, que por crecimiento de las zonas contiguas se va adelgazando y no es substituído por mesodermo, llegándose a romper esta membrana, el saco se transforma en conducto, existiendo una franca comunicación desde las ventanas nasales hasta la abertura que da a la cavidad bucal, o sea da origen a la coana primitiva o primaria (Fig. IV-5).

Cuando el embrión alcanza un tamaño de 12 mm., el techo de la porción estomoidea se profundiza grandemente, como un resultado del crecimiento hacia adelante de los procesos maxilares y la aparición o llegada del proceso fronto-nasal.

Ambos procesos maxilares crecen hacia la parte inferior abierta de las cavidades nasales, para unirse al proceso nasal medio, formando las narinas anterior y posterior. El aspecto profundo en la zona inferior del proceso frontonasal se va diferenciando del aspecto más superficial, por la extensión de los procesos maxilares hacia la línea media. La porción profunda crece hacia atrás, para formar el paladar primitivo, el cual yace o se localiza inferior a las narinas posteriores primitivas (Fig. IV-6).

Al mismo tiempo que la cavidad bucal primitiva aumenta en altura, las fosas nasales nominadas ahora como cavidades nasales primitivas, se han hecho más extensas y el tejido que pertenece al proceso fronto-nasal se ha adelgazado progresivamente, separando así a las dos ventanas nasales primitivas; dicho tejido crece hacia atrás y abajo para formar el septum nasal primitivo, que posteriormente será el futuro tabique nasal (Fig. IV-7).

El techo de la cavidad bucal está incompleto, en forma de herradura, formado por el paladar primario en la parte anterior y las partes laterales, por la superficie bucal de los procesos maxilares.

Aproximadamente cuando el embrión tiene 12.5 mm., de la extensión tecto-septal de cada proceso maxilar, el mesodermo se extiende hacia arriba y hacia la parte media, profundizando el ectodermo de la cavidad común buco-nasal hasta que alcanza la línea media, en donde se fusiona con la extensión que corresponde al lado contrario, para formar una proyección antero-posterior media hasta el borde posterior del proceso fronto-nasal. Esta proyección se con-



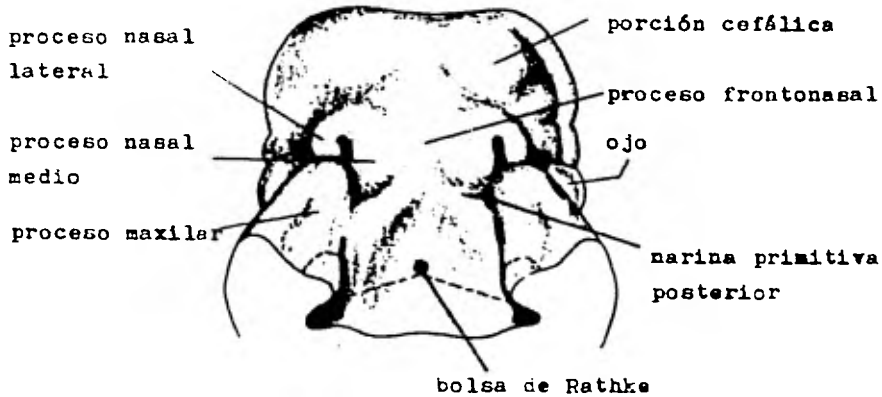


Fig. IV-5 Se muestra el desarrollo de las narinas primitivas anteriores y posteriores




Fig. IV-6 Ambos procesos maxilares siguen creciendo hacia la línea media



Fig. IV-7 El tejido del proceso frontonasal se ha adelgazado, separando así a las dos ventanas nasales primitivas.

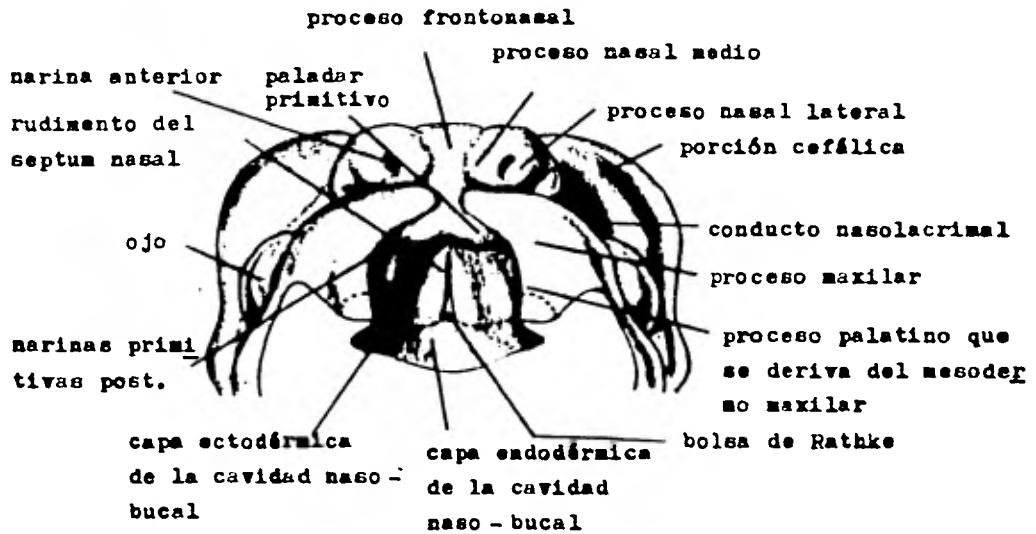


Fig. IV-8 De cada proceso maxilar, el mesodermo se extiende hacia arriba y hacia la parte media, fusionándose con el del lado contrario, hasta el borde posterior del proceso fronto-nasal y con el septum nasal. Se observa la separación que existe ahora de la cavidad nasal y el estomodeo

tinúa con el borde posterior del septum nasal primitivo, junto con él, forma el rudimento del septum nasal definitivo, el cual se proyecta hacia abajo y atrás, por un borde libre, hasta que alcanza la bolsa de Rathke (Fig. IV-8).

El crecimiento de la mandíbula sigue una curva peculiar. Durante su desarrollo temprano es pequeña, en comparación con las proporciones superiores de la cara; después su crecimiento en anchura y longitud se aceleran en algunas etapas del desarrollo palatino. Posteriormente, este crecimiento se retrasa nuevamente.

El feto muestra una micrognasia fisiológica, que desaparece al nacer, o después. En la vida embrionaria temprana, el orificio bucal es muy amplio, pero conforme los procesos maxilares y mandibulares se unen para formar las mejillas, disminuye la abertura bucal (Fig. IV-9).

#### Paladar secundario (procesos palatinos)

Mientras el septum nasal se desarrolla, ambas masas maxilares mesodérmicas dan origen a que se forme otra extensión, dirigida hacia la parte media: el proceso palatino.

Se desarrollan pliegues a partir de los bordes medios de los procesos maxilares, que se extienden hacia la parte media -como un borde libre-, abajo y atrás de las narinas posteriores primitivas, al nivel del paladar primitivo; estos pliegues crecen hacia abajo, casi verticalmente, a cada lado de la lengua y éstos son los procesos palatinos laterales. Continúan posteriormente creciendo, hasta

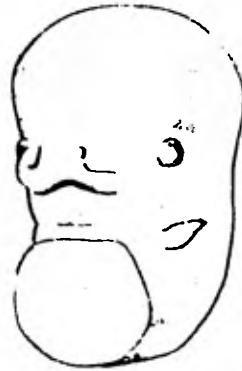

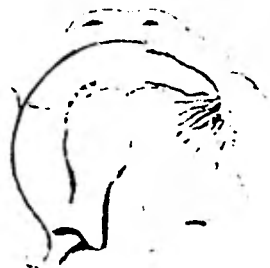Fig. IV-9 El feto muestra una micrognacia fisiológica que puede desaparecer ántes o después del nacimiento.



8 semanas



9 semanas



10 semanas



14 semanas

Fig. IV-10 Vista del techo bucal mostrando el cierre y la fusión del palar. El desarrollo óseo se muestra en el lado derecho.

que los bordes libres se fusionan; primero con el margen posterior del paladar primitivo y después progresivamente, de adelante hacia atrás; lo hacen con el borde libre inferior del septum nasal. Se extienden hacia atrás hasta las paredes laterales de la faringe - (Fig. IV-10).

En esta etapa, la lengua es plana y estrecha y llega hasta el tabique nasal. El paladar secundario se forma por la unión de los procesos palatinos laterales, después que la lengua adquiere una posición más inferior y los procesos palatinos han tomado una posición horizontal; entonces éste es el momento en que sucede la separación de la cavidad bucal de la nasal, encontrándose en la región superior un par de cavidades nasales y en la inferior, la boca definitiva (Fig. IV-11).

La lengua, como anteriormente se dijo, es desalojada de las cavidades nasales y por la fusión progresiva de los procesos palato-maxilares. De esta fusión también resulta una migración posterior gradual de las narinas posteriores; por lo tanto, vienen a estar a cada lado del borde libre posterior, que persiste del septum nasal.

Primeramente esta unión es epitelial y después, ésta es invadida por tejido mesenquimatoso en crecimiento (Fig. IV-12).

Simultáneamente a este proceso, la mandíbula crece rápidamente, tanto en su longitud como en anchura. La lengua se desplaza hacia el espacio amplio comprendido en el arco mandibular y adquiere su forma natural con mayor anchura que altura (Fig. IV-13).

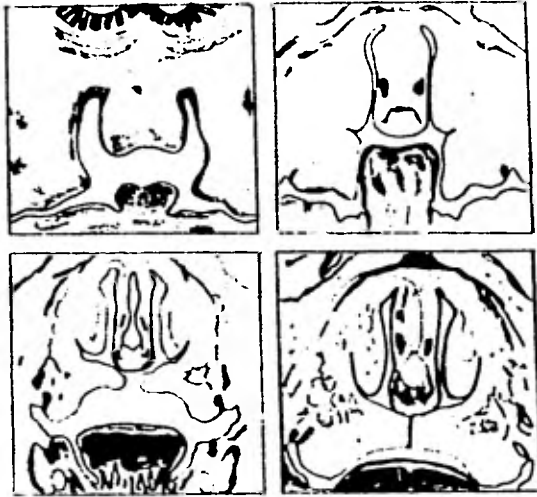


Fig. IV-11 Crecimiento y desarrollo de la lengua. Esta al principio ocupa la parte inferior de la cavidad bucal, posteriormente se coloca hasta el tabique nasal, tomando finalmente una posición más inferior, dejando así que se separen la cavidad bucal de la nasal.

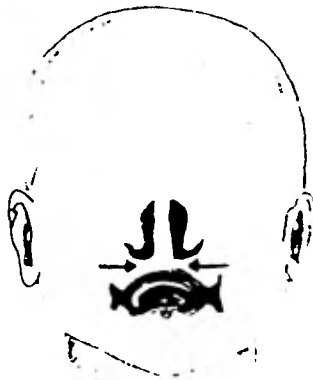

Fig. IV-12 Después que se ha establecido la unión epitelial hasta la línea media de los procesos palatinos laterales, ésta se ve invadida de tejido mesenquimatoso en crecimiento.



Fig. IV-13 Este esquema indica los movimientos de las prolongaciones palatinas y de la lengua durante el cierre del paladar.



Fig. IV-14 Desarrollo anormal del paladar. Sección coronal que muestra:  
A - Falta de uno de los procesos palatinos en alcanzar el septum nasal;  
B - Falta de ambos procesos palatinos al alcanzarlo

La osificación membranosa que se desarrolla más tarde se amplía hacia el paladar, para formar la premaxila en el paladar primitivo y también hacia el mesodermo maxilar, para formar los procesos palatinos del maxilar y los huesos palatinos en los procesos del paladar.

La porción posterior del mesodermo maxilar se extiende más allá del septum nasal, para formar el paladar blando y la úvula, en los cuales el hueso no se desarrolla. Persiste una pequeña abertura que es el canal naso-palatino, en la línea media, entre el paladar primitivo y los procesos palato-maxilares.

Solamente el paladar blando y la porción central del paladar duro, se forman a partir de los procesos palatinos. Las partes periféricas en forma de herradura se originan en los procesos maxilares.

La fusión anormal o la ausencia de ésta en los procesos palato-maxilares con los opuestos o con el margen posterior del paladar primitivo, da como resultado cierta forma de paladar hendido. Esta condición está frecuentemente asociada con labio leporino. Si ambos procesos palato-maxilares fallan al encontrar la línea media, el margen inferior del septum nasal aparece en el paladar hendido, como un borde libre. Si exclusivamente fallara un proceso al tratar de fusionarse en la línea media, solamente una cavidad nasal se comunicará con la boca, a través del paladar hendido (Fig. IV-14).



### Desarrollo maxilar y mandibular

Al comenzar el segundo mes de vida fetal, el cráneo se encuentra formado por tres partes:

1. condocráneo (cartilaginoso), que comprende: la base craneal y las cápsulas ópticas y nasales;

2. desmocráneo (membranoso), que comprende: las paredes laterales y el techo de la caja cerebral;

3. parte apendicular o visceral, formada por: bastones cartilagosos esqueléticos de los arcos braquiales.

Los huesos se desarrollan por medio de dos diferentes procesos:

- osificación endocondral (substituyendo el cartílago);
- osificación intramembranosa (en el mesénquima).

#### a) Osificación endocondral

Es una adaptación morfogénica que proporciona producción de hueso continuado, en aquellas regiones especiales que implican niveles de compresión relativamente altos. Así, se encuentra en los huesos asociados con articulaciones móviles y algunas partes de la base craneana. Durante la formación ósea endocondral, el tejido mesenquimático original primero se convierte en cartilago. Las células cartilagosas se hipertrofian, su matriz se calcifica, las células degeneran y los tejidos osteogénicos invaden el cartilago, que está muriendo y desintegrándose y lo reemplazan. El hueso endocondral no se forma directamente del cartilago: invade el cartilago y lo reemplaza (Fig. IV-15).

b) Osificación intramembranosa

El hueso se forma de tejido conectivo membranoso; las células mesenquimáticas indiferenciadas del tejido conectivo elaboran una matriz osteoide y cambian a osteoblastos. La matriz o substancia intercelular se calcifica y el resultado es hueso.

Los tejidos óseos depositados por el periostio, suturas y la membrana periodontal, son de formación intramembranosa. La osificación intramembranosa es el modo de crecimiento predominante en el cráneo, aún en elementos "endocondrales" compuestos, como el esfenoide y la mandíbula.

El crecimiento y remodelado intramembranoso pueden estar asociados aparentemente, ya sea con "tensión" o "presión", aunque la naturaleza de las relaciones y umbrales que se producen entre fuerzas diferentes in vivo y la aparición de depósito y resorción, no son claras ahora.

El tejido óseo es clasificado a veces como "perióstico" o "endóstico", de acuerdo a su sitio de formación. El hueso perióstico siempre es de origen intramembranoso, pero el hueso endóstico puede ser intramembranoso o endocondral, dependiendo del sitio de formación (Fig. IV-15).

Huesos endocondrales (base del cráneo): hueso etmoides, cornete inferior; cuerpo, alas menores de la porción basal, alas mayores y placa lateral de la apófisis pterigoidea del hueso esfenoides; porción petrosa del temporal; partes basilar, lateral e infe

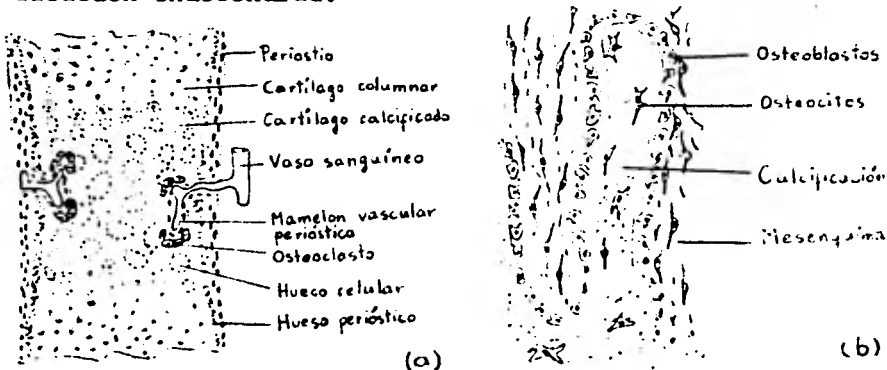
rior de la escama del hueso occipital.

Huesos con desarrollo de tipo desmocráneo: huesos frontales; huesos parietales; porción escamosa y timpánica del temporal; parte de las alas mayores y placa media de la apófisis pterigoidea - del hueso esfenoides; parte superior de la porción escamosa del occipital.

Todos los huesos de la porción superior de la cara, en su mayor parte, y también cerca del cartílago de la cápsula nasal.

#### Desarrollo de la mandíbula

Hace su aparición como estructura bilateral en la sexta semana de vida intrauterina, en forma de una placa delgada de hueso lateral y a cierta distancia del cartílago de Meckel (bastón cilíndrico de cartílago). La mayor parte de este cartílago desaparece, sin contribuir a la formación del hueso mandibular. Solamente en una pequeña parte, a cierta distancia de la línea media, sucede la osificación endocondral.



Figs. IV-15 a y b - En este diagrama se puede observar, a - corte histológico de la osificación endocondral; b - corte histológico de la osificación intramembranosa.

El cartílago se calcifica y es destituido por condroclastos, es substituido por tejido conjuntivo y después por hueso. Durante toda la vida fetal, la mandíbula es un hueso par. Se encuentran unidos en su parte media por fibrocartílago, a nivel de la sínfisis mentoniana. Este tipo de cartílago no se deriva del cartílago de Meckel; se diferencia a partir de tejido conjuntivo en la línea media.

Por medio del fibrocartílago se desarrollan los osículos mentonianos (pequeños huesos irregulares); al final del primer año se fusionan con el cuerpo mandibular y las dos mitades se unen mediante osificación del fibrocartílago sinfisiario.

La mandíbula se desarrolla como hueso intramembranoso, al lado del cartílago de Meckel, el cual constituye, en sus partes proximales, los esbozos de los huesecillos auditivos: yunque y martillo. El estribo se desarrolla del segundo arco braquial.

#### Desarrollo del maxilar

Está representado por dos huesos: el maxilar propiamente dicho y el premaxilar (hueso separado que porta a los incisivos y forma parte anterior del paladar duro y del borde de la abertura piriforme).

Los centros de osificación del premaxilar y maxilar, pueden estar separados por muy corto tiempo o solamente existiendo un centro de osificación común.

#### Mecanismos de crecimiento óseo

El crecimiento del hueso, a diferencia de los procesos de cre

cimiento en la mayoría de los tejidos blandos, implica un proceso directo de depósito en la superficie acumulativa. La formación de nuevo tejido óseo, sin embargo, debe ir acompañada por un proceso adicional de remoción resortiva. La combinación de agregado de hueso de un lado de una lámina cortical y la resorción del otro lado, produce un movimiento de crecimiento real, que proporciona las dimensiones progresivamente crecientes de todo el hueso.

El crecimiento óseo, sin embargo, no implica simplemente depósito externo junto con resorción interna, como se cree comunmente, porque también se requiere un remodelado complejo para mantener la configuración de todo el hueso, mientras simultáneamente aumenta de tamaño. Como algunas regiones se caracterizan por tener un crecimiento más extenso que otras, el hueso se haría desproporcionado progresivamente, sin los correspondientes cambios de remodelado.

Por ejemplo, a medida que se depositan grandes cantidades de hueso en el borde posterior de la rama mandibular, las posiciones de las otras partes de la mandíbula necesariamente se alteran, con respecto a las nuevas dimensiones del hueso agrandado. Más aún, muchas de las zonas localizadas de la mandíbula pasan por una reubicación progresiva, a medida que todo el hueso sigue agrandándose. Así, la porción posterior del cuerpo se reubica en el espacio ocupado previamente por la rama. La reubicación (el cambio en la posición relativa de la zona), es realizada por el proceso de remodelado. El remodelado produce un movimiento continuo, en secuen

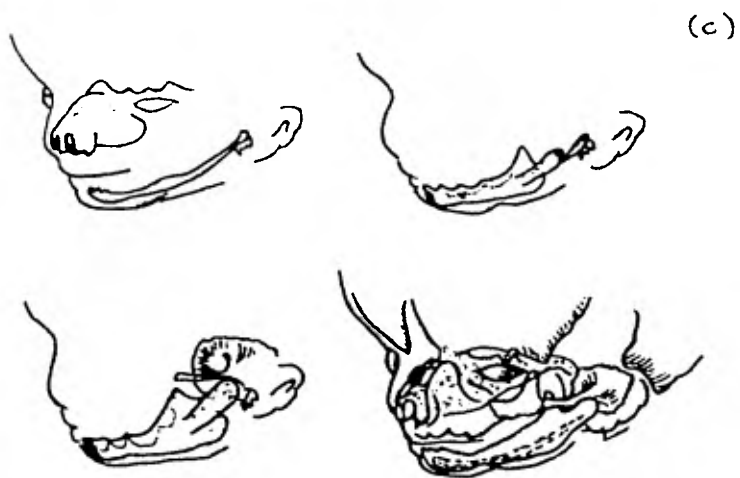


Fig. IV-15 c - Osificación endocondral e intramembranosa del complejo facial

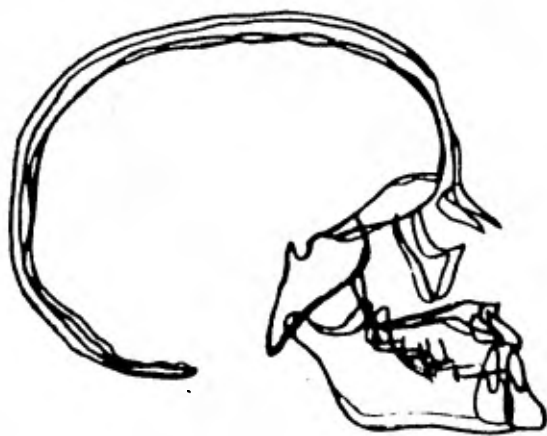


Fig. IV-16 Patrón de crecimiento; el mismo individuo en dos edades diferentes.

cia, y un agrandamiento de las partes regionales, de manera que todo el hueso mantiene una configuración proporcionada durante los aumentos de crecimiento diferenciales (Fig. IV-16).

#### La mandíbula

Está formada por tres partes principales: el cuerpo, el proceso alveolar y las ramas. En el neonato, el cuerpo está mal definido; el proceso alveolar se encuentra apenas presente. Las ramas son proporcionalmente cortas y los cóndilos todavía no se han desarrollado bien. El crecimiento sinfisiano sigue produciéndose, aumentando el ancho de la mandíbula. Sin embargo, para el segundo año, la sínfisis se ha cerrado -una característica del hombre y los otros primates.

El crecimiento normal de la mandíbula se efectúa de dos modos:

1. por aposición en todos sus bordes, excepto el borde anterior de la rama ascendente;
2. por crecimiento en las epífisis de los cóndilos (Fig. IV-17).

La mandíbula es un hueso mixto o compuesto "endocondral" e "intramembranoso". El crecimiento endocondral en la región condilar, por un corto tiempo, en otros sitios endocondrales secundarios también, juega un papel importante en el desarrollo mandibular. Este crecimiento endocondral ocurre junto con la osificación intramembranosa en otros sitios de crecimiento (Fig. IV-18).

La mandíbula puede ser considerada como un hueso tubular doblado (el cuerpo), al que se han agregado zonas especiales para la inserción muscular y fijación dentaria (Fig. IV-19).

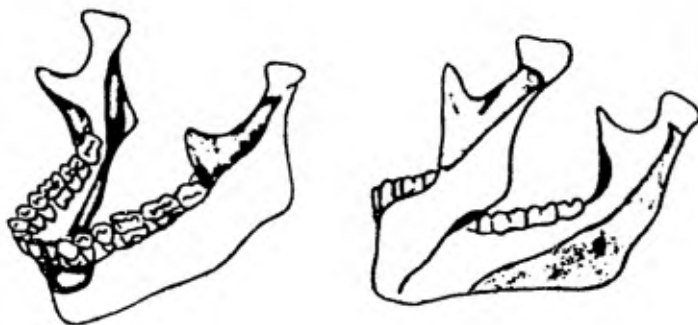


Fig. IV-17 Las superficies periósticas que sufren remoción progresiva durante el crecimiento están indicadas en negro, las superficies externas que son de carácter depositario están indicadas en gris claro.

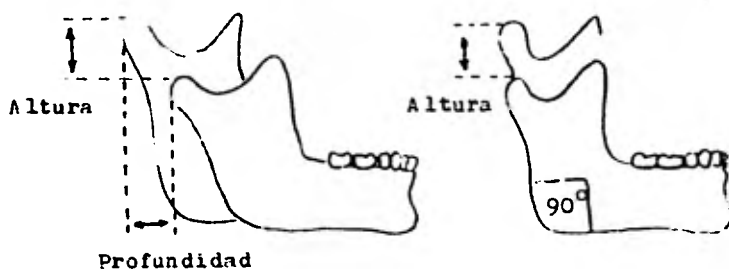


Fig. IV-18 El crecimiento del cóndilo contribuye a dar profundidad y altura a la mandíbula cuando el ángulo goníaco es obtuso.



En cada extremo de esta vara doblada, se encuentran centros de crecimiento epifisario endocondral de los cóndilos. El proceso alveolar no se forma hasta que los dientes comienzan a desarrollarse y hacen erupción, y se reabsorbe cuando se pierden los dientes. Las zonas de inserción muscular en la apófisis coronoides y en la región goniónica, se diferencian plenamente sólo en respuesta al desarrollo y funcionamiento de los músculos que se insertan allí. Se ha demostrado experimentalmente que estas regiones no se desarrollan bien, si los músculos son eliminados tempranamente o si los nervios y vasos que van a ellos, son cortados.

La mandíbula parece "crecer" en una forma hacia adelante y abajo, cuando se observa en trazados cefalométricos seriados superpuestos, registrados en la base craneana. El crecimiento, sin embargo, ocurre en una amplia variedad de direcciones regionales. La tendencia predominante de crecimiento generalmente es hacia atrás, pero un desplazamiento simultáneo de toda la mandíbula ocurre en sentido opuesto (hacia adelante y abajo) al margen de las muchas y variadas direcciones de crecimiento regional (Fig. IV-20).

El curso hacia atrás del agrandamiento mandibular generalizado, sirve para reubicar la rama en dirección progresivamente posterior. Así, niveles ocupados anteriormente por la rama, se convierten por remodelado, en nuevas partes del cuerpo. Este proceso brinda dos funciones de crecimiento:

1. produce un alargamiento del cuerpo mandibular;

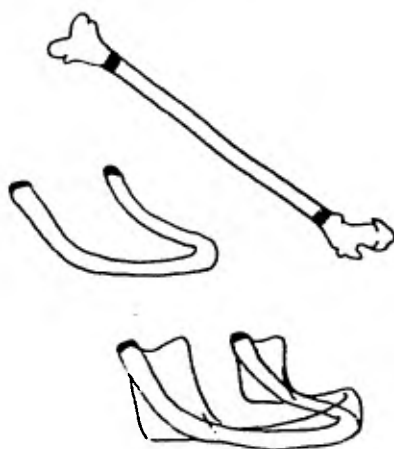


Fig. IV-19 La mandíbula puede parecer como la porción central de un hueso largo tubular que ha sido doblado de manera que la mitad de cada placa epifisiaria está en una posición condilar, a la cual se le han agregado zonas especiales para la inserción muscular y fijación dentaria.

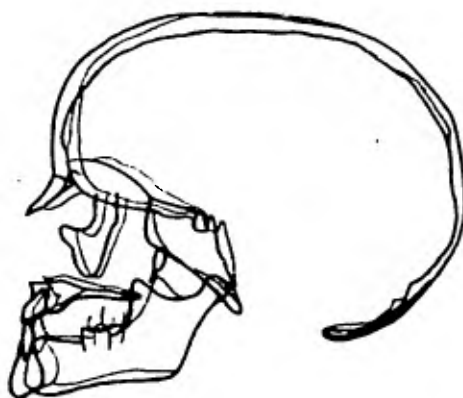


Fig. IV-20 La tendencia dominante de la mandíbula en el crecimiento es hacia atrás y arriba, pero se desplaza hacia abajo y adelante como se puede ver en el diagrama.

2. está asociado con un movimiento de toda la mandíbula hacia adelante, por desplazamiento simultáneo.

El movimiento hacia atrás de la rama, no obstante, no es simplemente un proceso de agregado de hueso en el borde posterior, - con resorción en el anterior; toda la rama está involucrada, incluyendo las superficies bucal y labial, entre los bordes anterior y posterior (Fig. IV-21).

Así, el lado bucal del proceso coronoides es resortivo y la superficie lingual opuesta es principalmente depositaria. De manera similar, el lado bucal de la parte inferior de la rama es depositario, mientras el lado lingual contralateral es principalmente reabsortivo. El conjunto de cambios de crecimiento en todas las diferentes zonas regionales, produce un movimiento generalizado - hacia arriba y atrás, de toda la rama -como unidad-, mientras simultáneamente permite el agrandamiento proporcionado de las diversas regiones.

Una función primaria del crecimiento de la rama, es la posición continua del arco mandibular, en relación con los movimientos complementarios de crecimiento del maxilar superior. A medida que el arco maxilar es desplazado hacia adelante, el crecimiento horizontal de la rama produce un desplazamiento simultáneo del arco mandibular, en direcciones equivalentes y en aproximadamente igual extensión. De manera similar, a medida que el cuerpo del maxilar - desciende durante el crecimiento, el arco mandibular es desplazado hacia abajo, junto con la elongación vertical continuada de la rama.

La zona condilar generalmente crece hacia arriba y atrás, aunque en dirección está relacionada con patrones generales de crecimiento facial total. El crecimiento condilar en una dirección más hacia adelante, está asociado con aumentos en el ángulo goníaco y erupción de los dientes hacia atrás.

#### Cóndilo mandibular y el borde posterior de la rama

El cóndilo contribuye al crecimiento continuado de la rama, - en dirección cefaloposterior, mientras funciona en contacto móvil con el cráneo. El mecanismo condilar es una adaptación estructural y funcional a esas dos particulares funciones; no es, como se ha sugerido a menudo, un centro de control que gobierna los detalles del crecimiento en las otras partes mandibulares. El cóndilo es una zona "especial" de crecimiento, en el sentido de que combina articulación con crecimiento regional. Los agregados de hueso nuevo que brinda el cóndilo, producen uno de los movimientos de crecimiento dominante de la mandíbula, como totalidad. El borde posterior de la rama, junto con el cóndilo, también realiza un movimiento de crecimiento mayor, que sigue un curso posterior y algo lateral. La combinación de crecimiento condilar y de la rama, produce:

1. una transposición hacia atrás de toda la rama (el borde anterior es resortivo), permitiendo así una elongación simultánea del cuerpo mandibular;
2. un desplazamiento del cuerpo mandibular en dirección anterior;

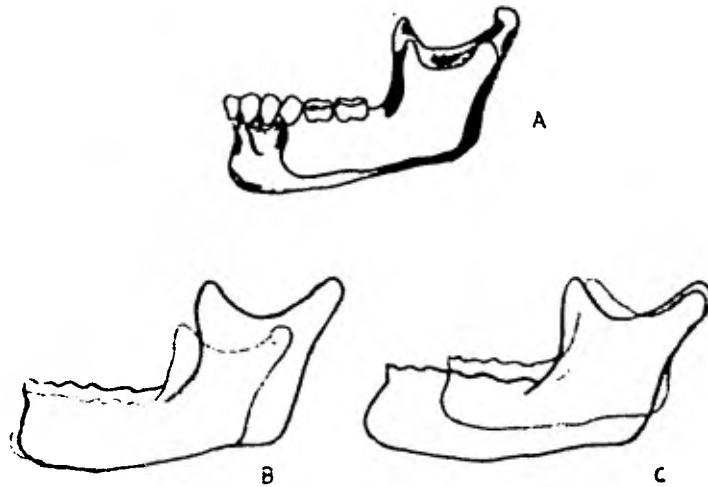


Fig. IV 21-A - Comparación de la mandíbula de un niño con la de un adulto. Esta comparación es incorrecta ya que el crecimiento no ocurre con esta orientación; B y C - colocandola de diferente manera se visualizan los efectos del desplazamiento del crecimiento, remodelado y resorción.

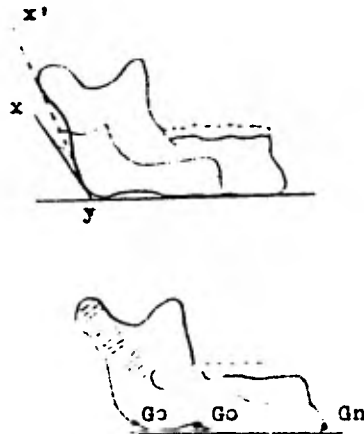


Fig. IV-22 El ángulo condíleo del niño es mayor que en el adulto. Además se pueden observar los incrementos de la rama ascendente debido al crecimiento condíleo cartilaginoso (rayado) y el crecimiento óseo por aposición (punteado)

3. un alargamiento vertical de la rama, permitiendo el desplazamiento de la mandíbula hacia abajo; y,

4. articulación movable durante los cambios de crecimiento (Fig. IV-22).

#### Genética del crecimiento cráneo facial

La cefalometría roentgenográfica se presta bien para el estudio cuantitativo de los efectos sobre el esqueleto óseo de cualesquier influencias genéticas sobre el crecimiento cráneo facial. - No está claro, en este momento, si los mecanismos genéticos operan directamente por la osteogénesis o indirectamente por factores tales como los músculos.

#### Complejo nasomaxilar

Así como la mandíbula crece en una variedad compleja de direcciones regionales -pero su curso predominante de agrandamiento es hacia atrás y arriba-, el desplazamiento del complejo nasomaxilar tiene lugar en forma opuesta: hacia adelante y abajo (Fig. IV-23).

El curso hacia atrás de agrandamiento maxilar, es producido -por depósitos progresivos en superficie sobre la tuberosidad maxilar que mira hacia atrás, aumentando las dimensiones horizontales (anteroposteriores) del arco alveolar, por alargamiento en sus extremos libres (posteriores). Mientras ocurre esto, simultáneamente se produce la reubicación de las otras partes del maxilar.

La posición del proceso cigomático se mueve constantemente, -por un proceso de cambio por remodelado. Este proceso combina re

resorción superficial en la cara anterior de la protrusión malar, - con depósito en el lado posterior opuesto. Las superficies que - miran hacia adelante del arco alveolar maxilar, son de carácter - más resortivo que depositario (Fig. IV-24).

La protrusión progresiva del maxilar es el resultado de un - desplazamiento, más que de un verdadero crecimiento.

La superficie alveolar en la porción anterior del arco mandí - bular, también es típicamente de naturaleza resortiva.

En la mandíbula, sin embargo, se produce un "mentón" protru - sivo, característico, por una combinación de ligera retracción al - veolar, junto con cantidades variables de depósitos periósticos, - creciendo hacia adelante en la región basal.

En el arco maxilar, el proceso de crecimiento vertical impli - ca la expansión orbital, nasal y el remodelado. El piso nasal des - ciende por una combinación de:

1. resorción de la superficie superior del paladar óseo, jun - to con depósito en el lado inferior; y
2. una elongación vertical de los procesos frontal y cigomá - tico, en asociación con el desplazamiento, hacia abajo, de todo el maxilar (acompañado presumiblemente por el tabique nasal) (Fig. - IV-25).

La posición del maxilar respecto al piso craneano, está aso - ciado con el crecimiento de los varios procesos horizontales y ver - ticales de los huesos maxilares, frontal y temporales. De manera similar, la posición de la mandíbula respecto al piso del cráneo -

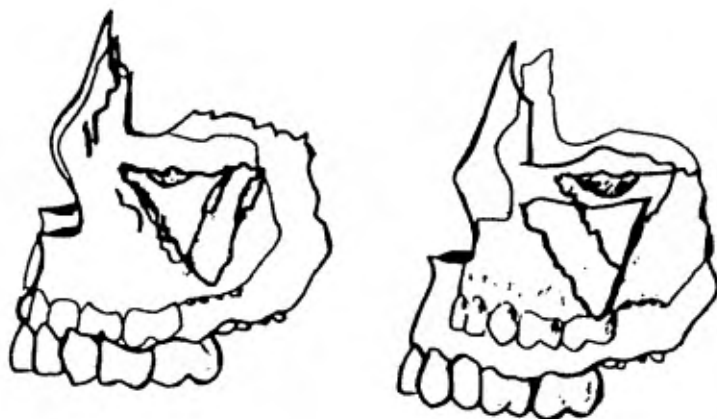


Fig. IV-23 El curso predominante de agrandamiento del maxilar es hacia arriba y atrás, pero el desplazamiento del complejo nasomaxilar tiene lugar en forma opuesta, hacia adelante y abajo.

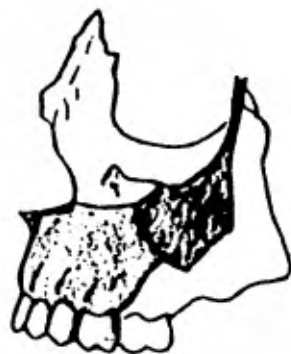

Fig. IV-24 Proceso de remodelación en el complejo nasomaxilar. Aquí las superficies resortivas se muestran en negro y las depositarias en gris claro.



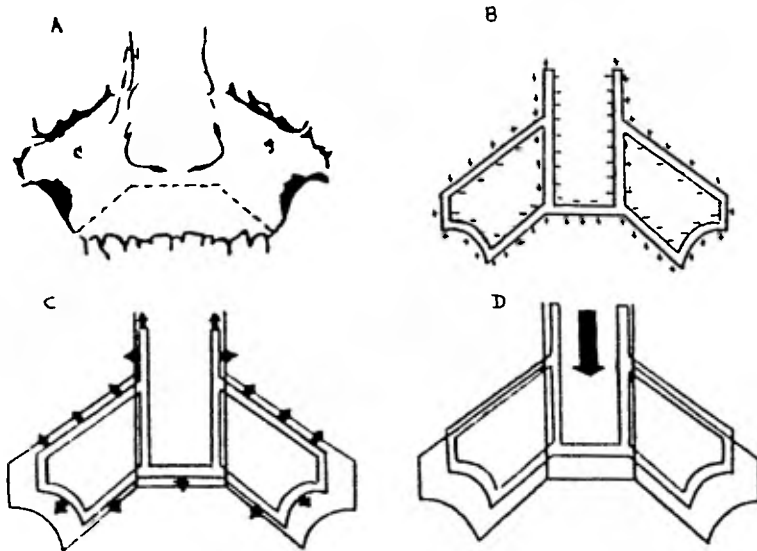


Fig. IV-25 Crecimiento vertical y desplazamiento del complejo nasomaxi-  
lar. A y B - El paladar crece en dirección inferior por depósito óseo  
subperióstico en toda su superficie bucal, con la correspondiente resor-  
ción de su superficie opuesta; C - Al mismo tiempo, el complejo nasoma-  
xilar está aumentando su tamaño total; D - También está siendo despla-  
zado hacia abajo por crecimiento de partes continuadas por arriba y detrás.

(y del maxilar), está asociada con el crecimiento de la rama.

Las porciones nasales de la cara ósea son característicamente depositarias en sus superficies externas, en contraste con la naturaleza resortiva del arco maxilar y de las regiones molares - adyacentes a ellos. Se produce así una protrusión hacia adelante, progresiva de toda la zona basal, con respecto al resto de la parte media de la cara. Las diversas regiones faciales, incluyendo la nariz, premaxila, la tuberosidad posterior, la frente, los huesos de la mejilla y las órbitas, son "llevadas adelante", a medida que sus contornos se expanden en una variedad de direcciones - divergentes.

#### Estudios de crecimiento

Broadbent demostró la progresión hacia abajo y hacia adelante del esqueleto facial, desde su base normal, durante el crecimiento y la gran influencia que una mala salud puede tener en el desarrollo dentofacial. El complejo nasomaxilar es empujado hacia abajo y hacia adelante de la base craneal. Durante el crecimiento, como resultado de la proliferación del cartílago del septum nasal. Según Subtenly, el maxilar tenderá a volverse menos protrusivo, - comparado con el resto del perfil esquelético. El mentón tendrá la tendencia a adoptar una posición más hacia adelante, en relación de la configuración mandibular, con el crecimiento vertical y el - horizontal.

Lande, siguiendo un estudio del perfil óseo facial, llegó a -

la conclusión de que la mandíbula tiende, durante el crecimiento, a volverse más prognática en relación con el cráneo, resultando - una disminución de la convexidad de la cara.

## CAPITULO V

### CEFALOMETRIA

La cefalometría roentgenografica fue introducida en 1931 por Broadbent y por Hofrath.

Los primeros estudios cefalométricos revelaron considerable variabilidad en la forma craneofacial y sugirieron que la diversidad ósea probablemente era un factor principal contribuyente - en la maloclusión. Muchos análisis cefalométricos que aparecieron después, proporcionan el método más preciso de que se dispone hoy, para el diagnóstico de la deformidad craneofacial, porque re vela las relaciones de las diversas partes de la cara y sus contribuciones a la deformidad.

La radiografía cefalométrica es un método de registro de - los componentes esqueléticos, dentarios y de tejidos blandos de la cabeza, en una sola placa. Permite la evaluación de las rela ciones de estos tres territorios, para el diagnóstico y plan de tratamiento.

Además, es necesario un estudio radiográfico completo, antes de emprender cualquier intervención; para descubrir posibles afec ciones patológicas periapicales, periodontales o anomalías - óseas que pueden influir en el tratamiento planificado. El esta do de los maxilares debe ser establecido antes de colocar disposi tivos de fijación, con o sin inmovilización de los mismos. Duran te la fijación mandibular hay momentos difíciles y/o complicacio-

nes con pulpitis aguda, subsecuente a la caries dental. Se utiliza la combinación del examen clínico completo de la boca y las técnicas más recientes de radiografías panorámicas (Fig. V-1). Cuando no es posible disponer de las radiografías panorámicas, el estudio periapical completo de la boca, junto con radiografías extraorales del tipo de la lateral, lateral oblicua, a ser posible un buen cefalograma de perfil o perfilograma, proyecciones posteroanteriores de la cabeza y de la mandíbula, proyecciones transfaríngeas de las ramas proporcionan muy buena información (Fig. V-2). Cada proyección ofrece una información particular, según se trate de practicar una operación sobre la rama horizontal o la vertical.

Las medidas básicas utilizadas en cefalometría se pueden clasificar en dos grupos, principalmente. El primero relaciona el maxilar superior y la mandíbula entre sí, con la base del cráneo. El segundo grupo establece las relaciones de los dientes con sus bases óseas respectivas y entre sí. En otras palabras, el primer grupo es un análisis esquelético de puntos, planos y ángulos. El segundo grupo se denomina comúnmente "análisis dentario" y en él se relaciona la posición de los dientes de un arco, con los del otro y con sus maxilares respectivos. Todos los puntos anatómicos y planes de estos dos grupos principales están localizados en los tejidos duros y en las variaciones que puedan presentarse en el perfil de los tejidos blandos. Se marcan los reparos cefalométricos adecuados y se trazan los tejidos blandos y duros en papel de




Fig. V-1 Diagrama de una radiografía panorámica.

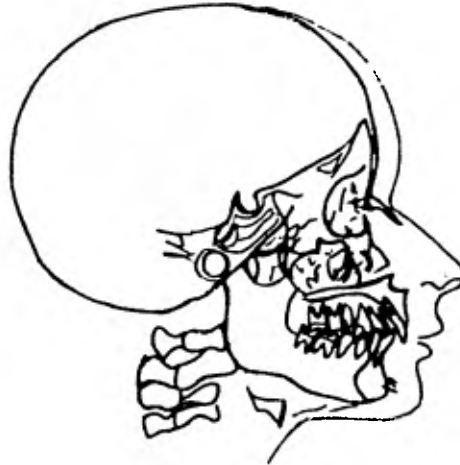

Fig. V-2 Diagrama de una radiografía lateral.

acetato, para fines de diagnóstico y plan de tratamiento. Casi siempre se trazan los incisivos centrales y los primeros molares, si están presentes, junto con las siluetas de los tejidos duros y blandos.

### Puntos, planos y ángulos cefalométricos de referencia

#### a) Puntos cefalométricos

Un punto de referencia, es el que sirve como guía para las mediciones o la construcción de planos.

Los puntos de referencia cefalométricos se clasifican en dos tipos:

1. anatómicos;
2. derivados.

Los anatómicos son los que representan estructuras reales del cráneo. Los puntos derivados son los que han sido construídos y obtenidos secundariamente de estructuras anatómicas en un cefalograma. Por ejemplo, el uso de la intersección de dos planos cefalométricos (Figs. V-3 y V-4).

#### 1. Puntos anatómicos

- Nasion (Na)

La unión de la sutura frontonasal en el punto más posterior de la curvatura en el puente nasal.

- Orbital (Or)

El punto más bajo de la órbita ósea. En el cefalograma posterior puede ser identificado cada uno; en el cefalograma la-

teral, los contornos de los rebordes orbitales se superponen. Habitualmente, se usa el punto más bajo en el contorno promediado.

- Espina Nasal Anterior (ENA)

El punto más anterior en el maxilar a nivel del paladar. El plano palatino es muy útil y preciso para mediciones verticales, pero ENA es de poco uso para análisis anteroposteriores, ya que la espina real a menudo no puede verse y su ubicación varía considerablemente, de acuerdo a la exposición radiográfica. Este punto es útil para registrar y dividir la altura facial.

- Subespinal (Punto "A")

El punto más posterior en la curva entre ENA y PrS. El punto "A" habitualmente se determina por una tangente a la curvatura ósea desde Na.

El punto "A" suele encontrarse aproximadamente a 2 mm. por delante de los ápices de las raíces del incisivo central superior. El punto "A" se usa solamente para mediciones anteroposteriores.

- Prosthion Superior (PrS)

El punto inferior más anterior en el proceso alveolar superior, que habitualmente se encuentra cerca de la unión cemento-egmalte de los incisivos centrales superiores. El Prosthion Superior es análogo al Supradental.

- Infradental (Id)

El punto superior más anterior en el proceso alveolar inferior, que habitualmente se encuentra cerca de la unión cemento-eg



malte de los incisivos centrales inferiores. El prostion inferior es análogo al Infradental.

- Supramentoniano (Punto "B")

El punto más posterior de la curvatura ósea de la mandíbula, debajo del Prostion inferior y arriba del Pogonion. El perfil - del mentón no siempre es cóncavo y, en esos casos, el punto "B" puede ser determinado ubicando una tangente a la región del Nasion. El punto "B" suele encontrarse cerca del tercio apical de las raíces de los incisivos inferiores.

- Pogonion (PoG)

El punto más anterior en el contorno del mentón. El Pogonion suele ubicarse trazando una tangente perpendicular al plano mandibular o por una tangente al mentón desde el Nasion.

- Gnation (Gn)

El punto inferior más anterior en la sombra lateral del mentón. El Gnation habitualmente se determina seleccionando el punto medio entre el Pogonion y el Mentón, en el contorno del mentón. Hay quienes lo consideran como un punto de referencia derivado, - que proviene de la intersección de dos planos cefalométricos: el plano facial interceptado por el plano mandibular.

- Mentón (Me)

El punto más bajo en el contorno de la sínfisis mentoniana. - Habitualmente se determina usando el plano mandibular como una tangente a la curva sinfisial.

- Gonian (Go)

El punto inferior más posterior en el ángulo mandibular. Puede determinarse por inspección o por derivación. Esto último se hace trazando una bisectriz al ángulo formado por la unión del plano de la rama y del mandibular.

- Condilion (Co)

El punto superior más posterior en el cóndilo de la mandíbula. Se usa para medir el largo mandibular y la altura de la rama.

- Porion (Po)

Punto craneométrico situado en la parte más superior del conducto auditivo externo. Los vástagos que se usan en los cefalostatos corrientes para orientar la cabeza, según el plano de Francfort, interfieren la localización del porion. La mayoría de los autores lo sitúa en el centro de la varilla auditiva.

- Espina Nasal Posterior (ENP)

El punto más posterior en el paladar duro óseo, en el plano saginal. Las superficies inferior y superior del paladar duro convergen; su punto de encuentro suele usarse como Espina Nasal Posterior. Como un determinante del plano palatino, ENP es confiable para mediciones verticales, pero no para anteroposteriores.

2) Puntos derivados (Fig. V-5)

- Silla (S)

El centro de la fosa hipofisaria o silla turca.

Los siguientes, son puntos bilaterales de referencia. Cuando

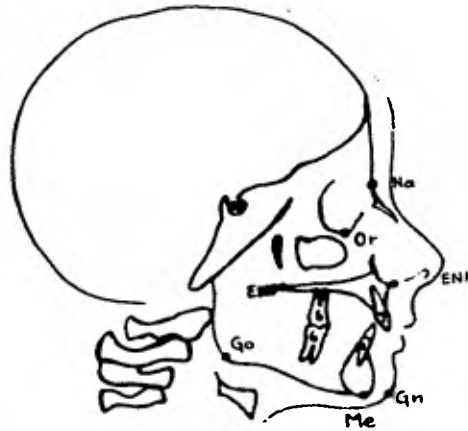


Fig. V-3 Puntos de referencia cefalométricos (anatómicos)

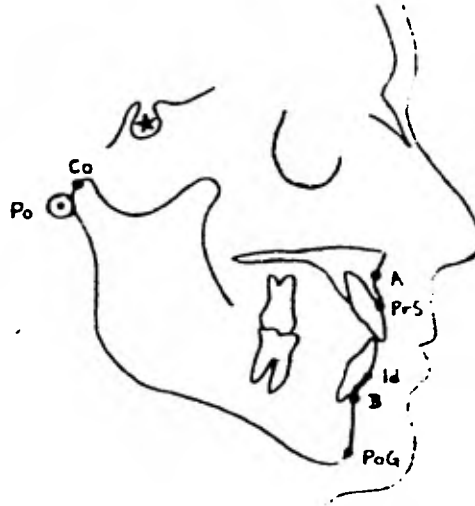


Fig. V-4 Otros puntos de referencia cefalométricos (anatómicos)

ambos lados son visibles, se suele usar el punto medio entre dos referencias.

- Articular (Ar)

La intersección de las imágenes radiográficas de la superficie inferior de la brasa craneana y las superficies posteriores de los cuellos de los cóndilos mandibulares. El articular se usa como un substituto del cóndilo, cuando éste no es claramente visible.

- Fisura pterigomaxilar (PTm)

Una zona de radiolucidez bilateral en forma de lágrima, cuya sombra anterior es la que corresponde a las superficies posteriores de las tuberosidades del maxilar. El punto de referencia mismo está en la confluencia inferior más anterior de las curvaturas.

- Reborde Llave (RLl)

El punto más bajo en el contorno del cigoma.

b) Planos cefalométricos

Los planos cefalométricos derivan por lo menos de dos puntos de referencia, preferentemente tres o más. Los planos se usan para mediciones, separación de divisiones anatómicas, definición de estructuras anatómicas o partes relacionadas de la cara, entre sí. Los planos anotados a continuación, se usan más comúnmente (Fig. - V-6).

- Silla-Nasion (SN)

Va de la Silla al Nasion. Este plano se usa como medida estándar para otras mediciones y ángulos.

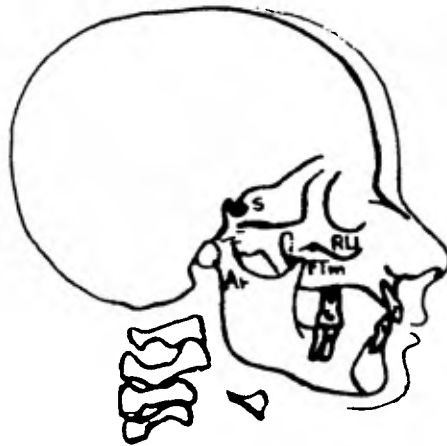


Fig. V-5 Puntos cefalométricos de referencia (derivados)

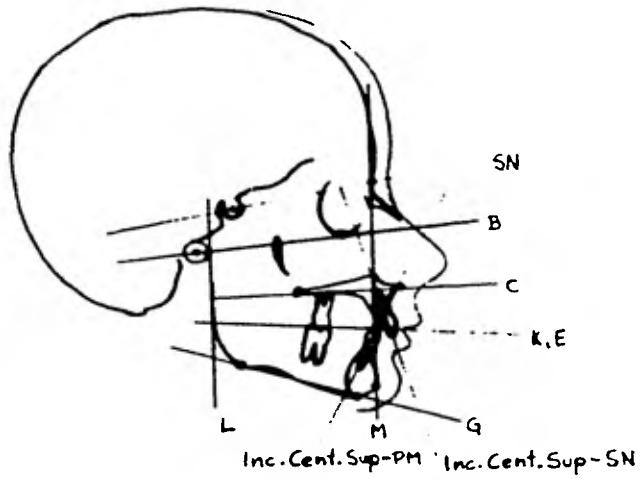


Fig. V-6 Planos cefalométricos de referencia.

Algunas veces la misma línea SN puede ser anormal y desviarse considerablemente de la verdadera horizontal. Es muy importante darse cuenta de la necesidad de usar una orientación precisa - de la cabeza, como lo han recalcado varios autores, los cuales han puesto énfasis en que la verdadera horizontal obtenida, cuando el cefalograma de un paciente se toma en posición natural de la cabeza, es más recomendable a las líneas intracraneales, como el plano SN o el horizontal de Francfort, porque estas líneas de referencia presentan ocasionalmente variaciones muy marcadas. La línea o plano SN es válido, cuando no se desvía más de 8 a 10 grados de la verdadera horizontal. Cuando varía más de lo permitido, hay que utilizar un factor de corrección de varios grados antes de tomar medidas adicionales (Fig. V-7).

- Francfort (B) (Fig. V-6)

En cefalometría, el plano de Francfort se traza desde el Porion hasta el Orbital.

- Palatino (C) o Maxilar Superior

De la Espina Nasal Posterior a la Espina Nasal Anterior.

- Oclusal (K,E)

Hay dos planos oclusales en uso común: Plano Oclusal (Downs), trazado desde los puntos medioclusales del primer molar permanente, a un punto a mitad del camino, entre los incisivos centrales superior e inferior; esto es, la mitad de la superposición incisal o mordida abierta (E).

Plano Oclusal natural (o funcional): es una línea que promedia

los puntos de contacto oclusal posterior; habitualmente, el primer molar permanente y la región molar primaria o premolar. Evita los puntos incisivos de referencia (K).

- Mandibular (G)

Hay varios planos mandibulares en uso. El plano mandibular clásico es sencillamente una tangente a los bordes inferiores de la mandíbula y a la curva sinfisial (Mentón o Gnation).

Otro método es unir Gonion y Mentón.

- Ramal (L)

Tangente a los bordes posteriores de la rama y los cóndilos.

- Facial (H)

Del Nasion al Pogonion

- Incisivo central superior a NA o SN

En una línea trazada a lo largo del eje mayor del incisivo central superior, hasta la intersección con el plano NA o con el plano SN.

Una inclinación anormal del incisivo puede indicar protrusión o retrusión del arco superior.

- Incisivo central inferior a NB o PM (Plano Mandibular)

Es una línea trazada a lo largo del eje mayor del incisivo central inferior, hasta la intersección con el plano NB o con el plano mandibular.

Un ángulo anormal indica protrusión o retrusión del arco alveolar mandibular.

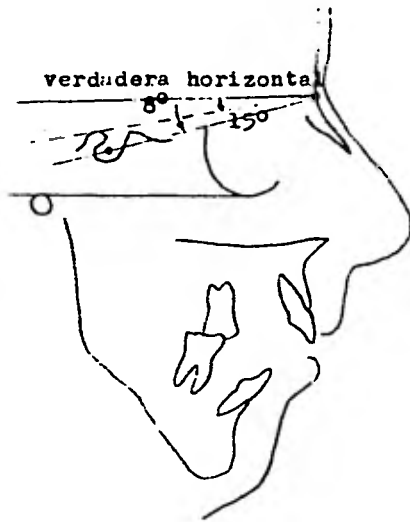


Fig. V-7 La desviación del plano S-N de la verdadera horizontal es mayor que  $8^{\circ}$ .

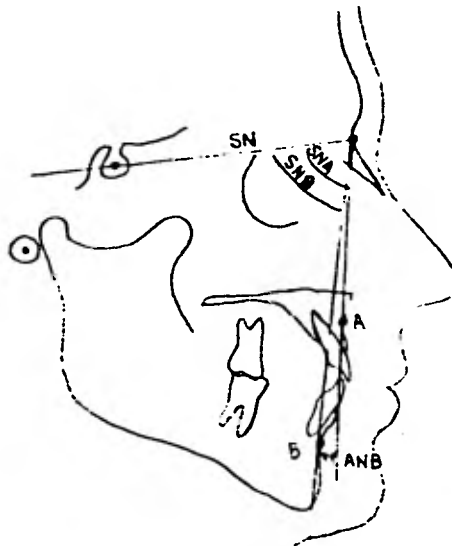


Fig. V-8 Angulos cefalométricos de relación.



c) Ángulos formados por la intersección de planos (Figs. V-8 y V-9)

- SNA

Ángulo formado por el plano Silla-Nasion y el plano Nasion-punto A. Representa la posición anteroposterior del maxilar superior, con respecto a la base craneana.

- SNB

Ángulo formado por el plano Silla-Nasion y el plano Nasion-punto B. Relaciona la posición anteroposterior de la mandíbula con la base craneana. Los ángulos SNB anormales indicarán la tendencia mandibular al prognatismo o al retrognatismo.

- ANB

El ángulo formado en el punto Nasion, entre el plano Nasion-punto A y el plano Nasion-punto B, indica la relación anteroposterior de la mandíbula y del maxilar. El ángulo ANB es la medida más sencilla para demostrar la discrepancia entre ambos maxilares.

- Incisivo central superior e incisivo central inferior

(Ángulo interincisivo)

La inclinación axial del incisivo central superior, con el incisivo central inferior.

Valores normales

El ángulo SNA, cuyo valor normal es de 82°, sirve para la determinación de los prognatismos o retrognatismos totales superiores.

El ángulo SNB tiene un valor normal de 80° y permite diagnos

ticar los prognatismos y retrognatismos totales inferiores. Estos dos ángulos permiten la determinación de la posición de los maxilares, con relación al cráneo, en cuanto a una proyección hacia adelante o hacia atrás, de lo que puede considerarse normal. El ángulo SNB es de capital importancia en la clínica diaria, puesto que ayuda a establecer el excesivo crecimiento de la mandíbula.

El ángulo ANB es la diferencia entre los ángulos SNA y SNB y su valor normal es de  $2^\circ$ ; sirve para comprobar la relación entre el maxilar superior y la mandíbula, en sentido anteroposterior. - Cuanto mayor sea el valor de este ángulo, mayor será la separación entre las bases óseas de los dos maxilares y el pronóstico del caso será más grave.

Pero además de conocer esta mala ubicación de los maxilares entre sí y en sentido anteroposterior, es indispensable conocer si el proceso alveolar y los dientes están en mala posición, para lo cual nos servimos de los ángulos incisivo-maxilar e incisivo-mandibular (Fig. V-10).

En el primero, su valor normal varía entre  $106^\circ$  y  $112^\circ$ . Mediante este ángulo, se pueden diagnosticar el prognatismo y el retrognatismo alveolar superior, independientemente de la posición que ocupe la totalidad del cuerpo del maxilar. Cuando el valor de este ángulo es menor que  $106^\circ$ , hay un retrognatismo alveolar con inclinación hacia atrás del proceso alveolar en la región anterior, y de los incisivos con relación al maxilar superior.

En el ángulo incisivo mandibular, su valor normal es de  $85^\circ$  a

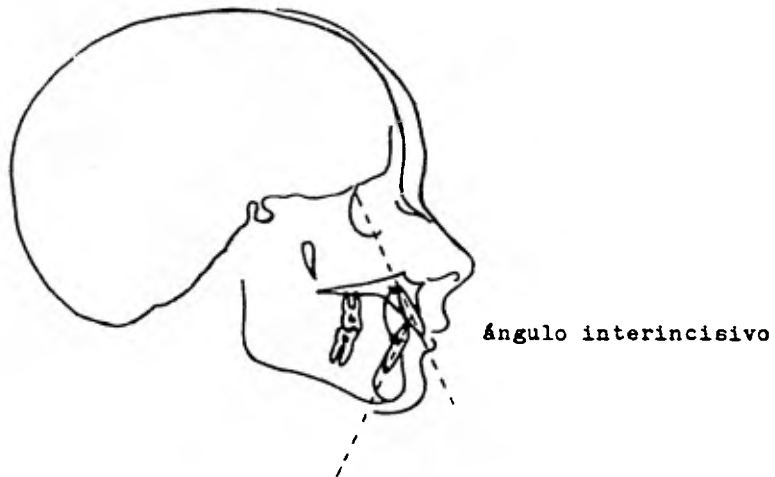


Fig. V-9 Ángulo interincisivo formado por el plano axial del incisivo central superior con el incisivo central inferior.

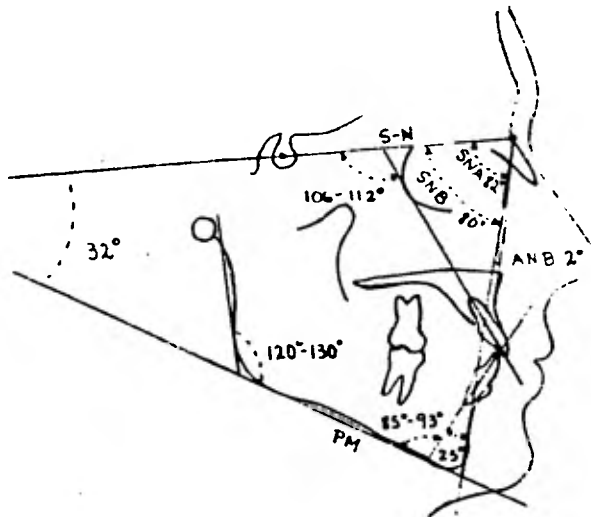


Fig. V-10 En este diagrama podemos observar los valores normales que se han establecido (valores promedio).

93° y mediante este ángulo se pueden diagnosticar los prognatismos y retrognatismos alveolares inferiores.

Independientemente de los ángulos anteriores, existen el ángulo maxilomandibular, el SN mandibular, y el goníaco, los cuales son también muy valiosos.

En el ángulo maxilomandibular, su valor normal es de 25° y sirve para estudiar la relación entre ambos maxilares, en sentido vertical, en cuanto a su mayor o menor aumento, tanto en su parte anterior como en la posterior (Fig. V-11).

Para determinar las anomalías de volumen de los maxilares, pueden utilizarse los planos y ángulos siguientes:

En el ángulo SN-Mandibular, su valor normal es de 32° y relaciona la inclinación del cuerpo de la mandíbula con la base del cráneo. En este caso, puede estudiarse el micrognatismo o el macrognatismo vertical de la rama ascendente.

El ángulo Goníaco posee un valor normal, que oscila entre 120 y 130°; cuando es mayor, existe una hipergonia o aumento del valor del ángulo Goníaco.

Todas éstas son medidas de forma de los maxilares, que no pueden ser modificadas por medios ortodóncicos, pero tienen una gran importancia en el diagnóstico.

La hipergonia viene acompañada, casi siempre, de retroinclinación, posición muy inclinada del plano mandibular (Fig. V-12).

ANGULOS	VALOR NORMAL	DIAGNOSTICO
SNA	82°	Prognatismo o retrognatismo total superior
SNB	80°	Prognatismo o retrognatismo total inferior
ANB	2°	Relación que debe existir entre el maxilar y mandíbula (anteroposterior)
INC.MAX	106°- 112°	Prognatismo y retrognatismo alveolar superior
INC.MAN	85°- 93°	Prognatismo o retrognatismo alveolar inferior
MAX - MAND.	25°	Relación de ambos maxilares en sentido vertical

Fig. V-11 Anomalías de posición y dirección de los maxilares.

ANGULOS	VALOR NORMAL	DIAGNOSTICO
SN - MAND.	32°	Retroinclinación, hipergonia, micro y macrognatismo vertical
GONIACO	120°- 130°	Hipergonia e hipogonia

Fig. V-12 Anomalías de volumen y forma de los maxilares.

## CAPITULO VI

### DIAGNOSTICO

El diagnóstico comienza con el examen clínico. Las características verticales y horizontales de los maxilares y de la cara se deben examinar con la cabeza en su posición natural. Hay que evaluar la mandíbula en todos sus aspectos, para descubrir anomalías. Los tejidos blandos de los labios, boca y faringe han de ser examinados, por si existen lesiones de los mismos. Es imperativo efectuar un examen dental completo, para ver si hay caries o enfermedad parodontal. Mediante la palpación bilateral, se notará la función de los músculos de la masticación y ha de obtenerse un breve examen de los nervios sensoriales y motores de la cabeza y del cuello. Por último, es muy importante una evaluación crítica de la oclusión céntrica y de los movimientos oclusales, con particular énfasis en la clasificación de la oclusión para establecer la etiología, el diagnóstico, el plan a seguir y el tratamiento.

La colocación de los labios en la posición labial de descanso, suele ser variable. Casi siempre es normal que quede un pequeño espacio vertical o separación interlabial, en posición de reposo. Específicamente en el prognatismo, la maloclusión hace que este espacio pueda ser muy grande o estar totalmente ausente, debido a la hipertonicidad del labio inferior, en su esfuerzo por mantenerse en contacto con el superior (Fig. VI-1).

#### Clasificación de la maloclusión

Las relaciones de los dientes en el espacio, que se menciona-

rán, son morfológicas y no etiológicas. La más frecuentemente usada y la que constituye una ayuda, por ser de todos conocida, es la clasificación de Angle, en la cual se encuentran modificaciones - propuestas por diferentes autores.

#### Clase I (oclusión neutra o normoclusión)

Existe una relación mesiodistal normal entre el arco dentario maxilar y el mandibular. La cúspide mesiobucal del primer molar superior de la segunda dentición ocluye, o mejor dicho, cae sobre el surco bucomesial del primer molar inferior de la segunda dentición, cuando la mandíbula está en reposo y los dientes se hallan en oclusión céntrica. La oclusión posterior da como resultado una oclusión anterior de caninos, que es la siguiente:

El vértice mesial del canino superior de la segunda dentición, coincide con el vértice distal del canino inferior de la segunda dentición (Fig. VI-2).

#### Clase II (distoclusión)

El arco dentario y el cuerpo de la mandíbula están en posición dental, por lo menos la mitad del ancho del primer molar permanente o el ancho total de un premolar, y se define como:

La cúspide mesiobucal del primer molar superior de la segunda dentición, cae en el espacio existente entre la cúspide mesiobucal del primer molar inferior de la segunda dentición y la vertiente distal de la cúspide bucal del segundo premolar inferior de la segunda dentición.

La oclusión de molares, da como resultado una oclusión anterior

de caninos, como sigue: el canino superior de la segunda dentición está por delante del canino inferior de la segunda dentición, coincidiendo la vertiente distal del canino superior con la vertiente mesial del canino inferior (Fig. VI-3).

Tanto las dos clases antes descritas como la Clase III, que posteriormente describiré, tienen subdivisiones, pero no creo pertinente señalarlas debido a que, para el fin que se busca, únicamente me interesa la Clase III.

#### Clase III (mesioclusión)

Se denomina como una relación "mesial" o "mesioclusión" (según Lischer) de la mandíbula respecto al maxilar.

El surco mesial del primer molar inferior de la segunda dentición, articula por delante de la cúspide mesiobucal del primer molar superior de la segunda dentición.

También se puede definir a la Clase III de Angle (1899), como:

La relación de los maxilares y de los arcos dentarios anormales, encontrándose la mandíbula en posición más mesial con respecto al maxilar superior. La cúspide mesiovestibular del primer molar superior de la segunda dentición, ocluye en el espacio interdentario, entre el primero y segundo molares inferiores de la segunda dentición. La mandíbula debe quedar aumentada de tamaño o situada mesialmente en un grado anormal que sea Clase III.

El patrón facial esquelético también ha sido clasificado. La Clase III esquelética implica un sobrecrecimiento de la mandíbula,





Fig. VI-1 El espacio interlabial ha desaparecido como producto de la hipertonicidad del labio inferior.

Clasificación de Angle

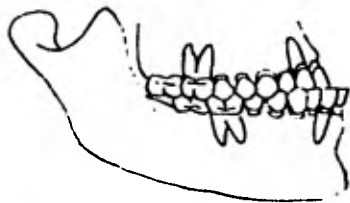
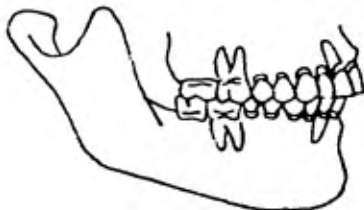
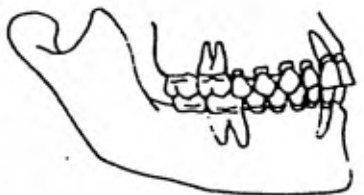


Fig. VI-2 Clase I



Fig. VI-3 Clase II



Fig. VI-4 Clase III

con un ángulo mandibular obtuso: el perfil se considera prognático en la mandíbula. Hay que tomar en cuenta que no siempre debe deducirse que de la descripción de una maloclusión tenga que suponerse un patrón esquelético anormal, con una posición anormal del mentón.

La Clase III (mesioclusión u oclusión prenatal) se caracteriza por prognatismo mandibular, una relación molar Clase III y los incisivos inferiores ubicados labialmente respecto a los superiores. Muy frecuentemente es una displasia esquelética arraigada, - aunque se ven Clases III funcionales (Fig. VI-4).

En el adulto, el tratamiento ortodóncico intenta camuflajear el patrón esquelético para mejorar la estética y la función, pero en el niño pequeño el crecimiento debe ser dirigido para obtener una corrección.

#### Fotografías

A continuación del examen clínico, han de tomarse fotografías completas de la cara, del perfil e intraorales. Para un diagnóstico cuidadoso y un plan de tratamiento adecuado, es importante colocar la cabeza del paciente de una manera rutinaria y sólida. La fotografía completa de cara se toma con la cabeza del paciente en posición natural, con el plano horizontal de Francfort paralelo al piso. Se deben advertir las posiciones anormales de la cabeza, que el paciente pueda haber adquirido como consecuencia de sus intentos para ocultar alguna deformidad particular. La fotografía de perfil también se toma con el plano de Francfort paralelo o casi paralelo

a la horizontal, y lo más aproximadamente posible a los 90° con respecto al plano medio sagital, de modo que el fotógrafo no pueda ver la ceja del lado opuesto de la cara. La mandíbula ha de quedar en posición de descanso, con los labios en reposo, para reconocer su posición real.

El empleo de una buena cámara fotográfica, como la reflex de lente simple con lentes apropiados y un flash electrónico, reportará continuos beneficios. Las cámaras baratas de caja suelen dar caras distorsionadas y baja calidad de la fotografías.

El punto orbitario, tragus y gonion se pueden marcar en la cara con un lápiz, para identificarlos en la fotografía. Esto facilita la localización de algunos de los planos cefalométricos y ángulos para comparar los tejidos blandos. Estas medidas tomadas en la fotografía también se pueden comparar con las del cefalograma, para anotar cualquier variación.

Las fotografías son valiosas en la determinación del tipo facial, presencia o ausencia de un contorno agradable, posición de los labios y para registros de control postoperatorio.

#### Altura facial

La posición vertical de los maxilares, particularmente de la mandíbula, puede estar muy afectada o puede seguramente alterar la relación anteroposterior de la mandíbula con el resto del esqueleto.

Las medidas absolutas de la altura vertical de la cara o de -

sus partes, son inútiles; las proporciones de totalidad de la cara, dividida en mitades o tercios, tienen un significado clínico importante. La altura facial anterior puede dividirse de la siguiente manera: Nasion-Espina Nasal Anterior-Gnation. Esta relación, N-ENA a ENA-GN, es menor que 1:1, siendo aproximadamente de 7:9 (Fig. VI-5). Otro método para medir la parte media de la cara, en relación con la parte inferior de la misma, consiste en tomar la medida desde Nasion a punto "A" y a Pogonion. Esta relación N-A a A-PoG, es ligeramente mayor que 1:1, siendo aproximadamente de 8:7. También se puede dividir la cara en sextos y el tercio inferior de la cara se puede dividir, asimismo, en otros tercios (Fig. VI-6).

Hay que recordar que las normas cefalométricas sirven como pautas con fines de diagnóstico y para ayudar a determinar y confirmar la naturaleza y el grado de la deformidad. Las cifras por sí mismas no tienen sentido; han de correlacionarse con otras medidas, con el cuadro clínico y con los modelos de estudio. Es más, las normas cefalométricas varían de acuerdo con los diferentes grupos raciales.

Las normas estéticas son muy subjetivas, de acuerdo con las características faciales de cada persona. Por ejemplo, los estudios cefalométricos de los negros muestran características agradables estéticamente, incluyendo un ángulo facial muy ancho, un plano mandibular inclinado, y protrusión bimaxilar de los arcos denta

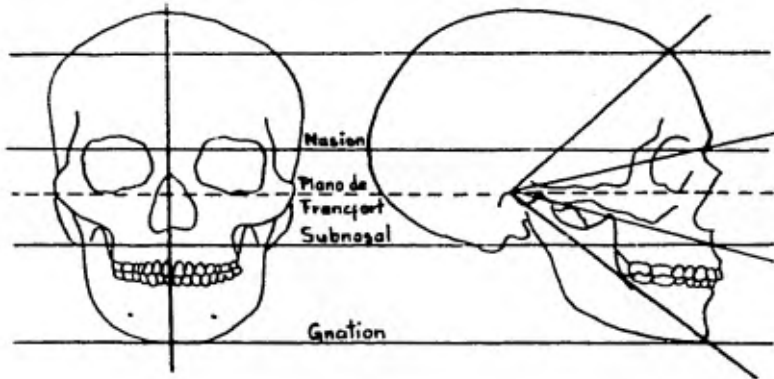


Fig VI-5 Altura facial anterior dividida en tercios iguales por medio de puntos y planos antropométricos.

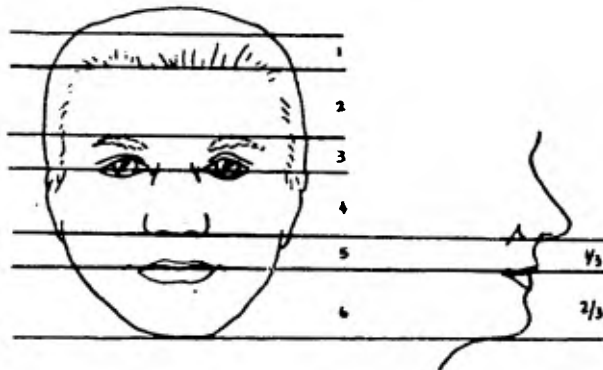


Fig. VI-6 También la cara se puede dividir en sextas partes.

rios. De hecho, las caras de los chinos, de los japoneses y de los negros son progresivamente más prognáticas que la del americano caucásico. También puede haber gran variedad de tipos faciales dentro de los mismos grupos étnicos. No se debe intentar cambiar las características faciales típicas de un grupo étnico, a una cara universal "común".

#### Perfil de los tejidos blandos

Un método simplificado para establecer el balance facial y la posición del mentón, es el de las líneas del perfil o plásticas, descritas por González-Ulloa. Este autor considera correctas las caras, si el mentón es tangente a una línea vertical, un verdadero meridiano de  $0^\circ$  de la cara. Esta línea vertical se traza desde el Nasion, perpendicularmente al plano de Francfort. Cuando el extremo de los tejidos blandos de la barbilla cae en esta línea, se considera que el balance facial es aceptablemente normal (Fig. VI-7).

La desviación dentofacial del prognatismo mandibular también es observable, según los planos frontales anterior y posterior propuestos por Simón e Izard, que se basan en los planos de Francfort y orbitario, en los cuales se muestra la posición del mentón con respecto a la frente (Figs. VI-8, VI-9 y VI-10).

Se considera que el perfil nasal es normal, cuando parte de la nariz no protruye o retrocede en grado apreciable y el ángulo del perfil nasal fluctúa entre  $23^\circ$  y  $37^\circ$ . El ángulo nasolabial es atractivo en los hombres cuando se acerca a los  $90^\circ$  y en las mujeres cuando sobrepasa los  $110^\circ$  (Fig. VI-11).

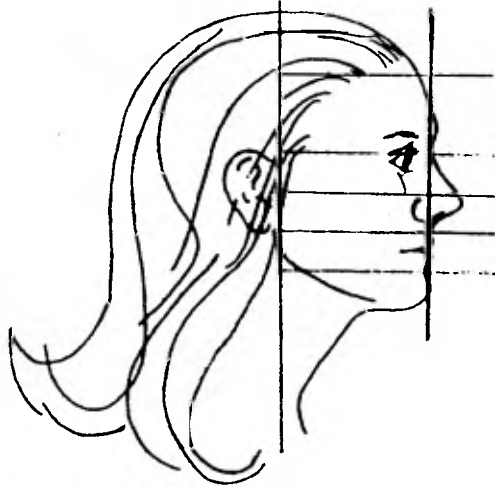


Fig. VI-7 Líneas perfilográficas según González-Ulloa y medidas del perfil nasal ideal.

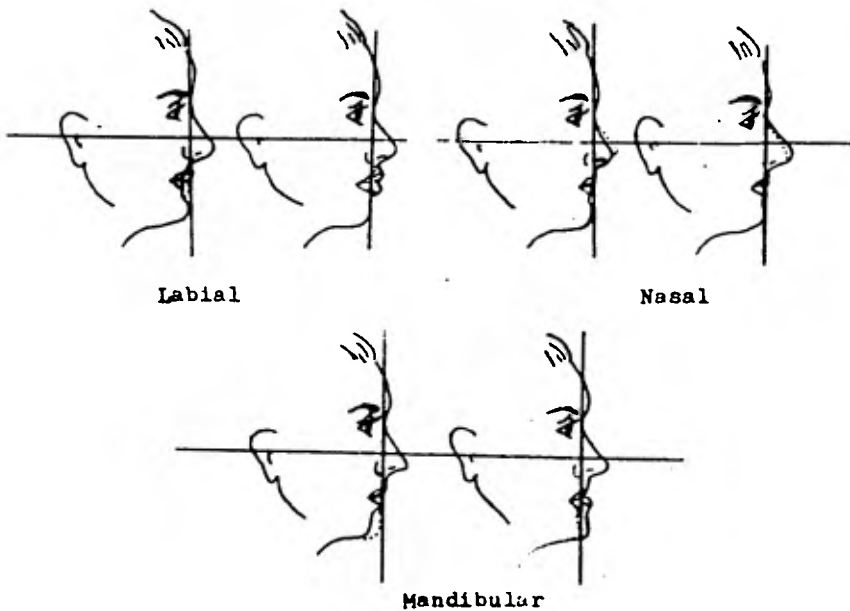


Fig. VI-8 Características faciales anormales que se diagnostican con las líneas perfilográficas.

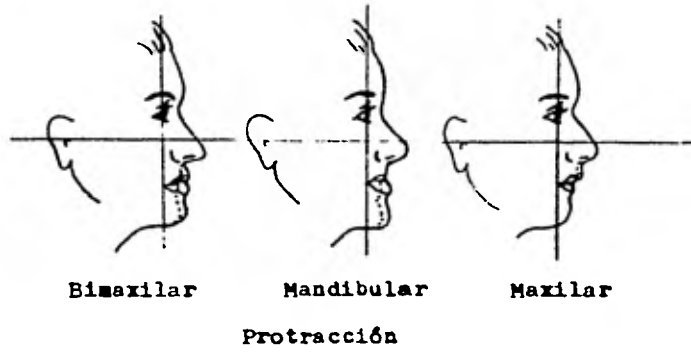


Fig. VI-9 Desviaciones dentofaciales(según Simon).

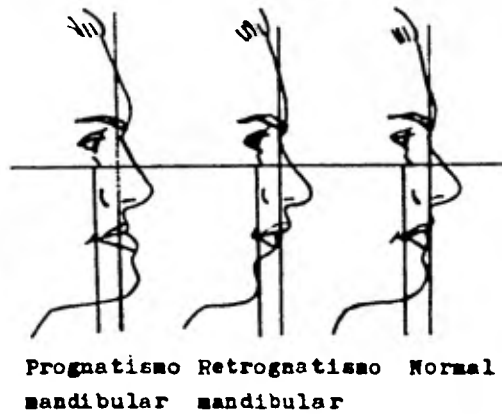


Fig. VI-10 Planos frontales (según Izard y Simon).



La posición de los labios es un aspecto importante del perfil facial inferior. La posición labial adecuada, es aquella en la que el paciente está capacitado para mantener un sellado labial adecuado, estando la mandíbula en posición de descanso fisiológico y sin tensión muscular perioral, incluyendo al músculo mentoniano.

Algunas posiciones labiales son características de diversos tipos de deformidades maxilares. El cierre labial inadecuado está íntimamente relacionado con la inclinación de los incisivos y es signo de un problema estético y funcional.

Un paciente con prognatismo mandibular cierra los labios, obligando al labio inferior a contribuir a la mayor parte del sellado. El movimiento del labio superior es casi normal y mínimo, mientras que el labio inferior se mueve hacia arriba y hacia atrás.

#### Carácter de la deformidad

Se han llevado a cabo varios estudios cefalométricos, relativos a la naturaleza de las deformidades maxilares. Quizá el más sobresaliente de ellos es el de Joffe, sobre el prognatismo mandibular. Fueron anotadas las siguientes características de sobrecrecimiento mandibular (Fig. VI-12).

1. distancia cóndilo-Gnación aumentada;
2. longitud del elemento basal aumentada;
3. diferencia disminuída del elemento básico cóndilo-Gnación;
4. ángulo goníaco obtuso;
5. ángulo ocluso-mandibular aumentado

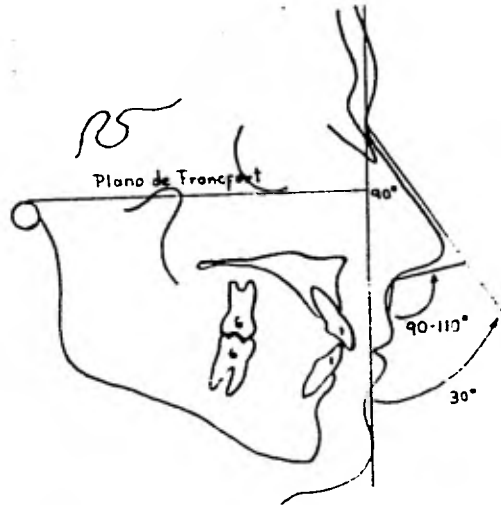


Fig. VI-11 El ángulo nasolabial es atractivo en los hombres cuando se acerca a los  $90^{\circ}$  y en las mujeres cuando sobrepasa los  $110^{\circ}$ .

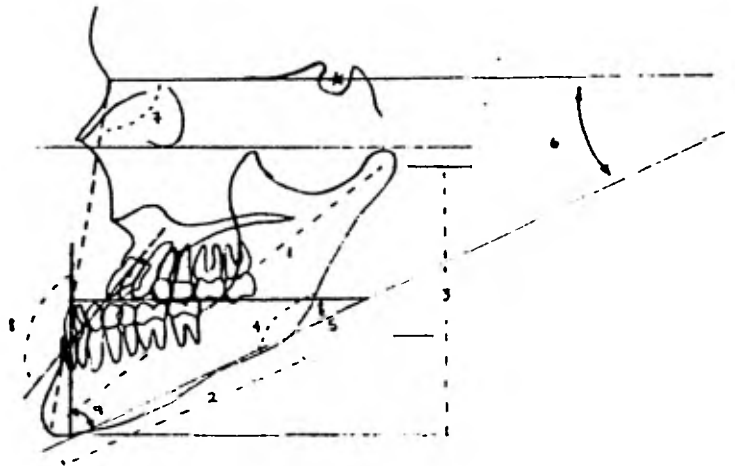


Fig. VI-12 Se pueden observar las características de sobrecrecimiento mandibular según un estudio realizado por Joffe.

6. ángulo SN-mandibular aumentado;
7. ángulo SNB aumentado;
8. ángulo interincisivo aumentado;
9. ángulo incisivo mandibular disminuído.

En una deficiencia del maxilar superior, lo expuesto arriba - está más cerca de lo normal y, además, hay con frecuencia:

1. un ángulo SNA reducido; y
2. un ángulo incisivo superior-Na aumentado (Fig. VI-13).

En los casos de insuficiencia del maxilar superior, el análisis cefalométrico mostrará una barbilla normal, en relación con la base craneal. Los planos mandibulares muy inclinados y los ángulos goníacos abiertos, son también hallazgos típicos en las mandíbulas de pacientes con deficiencias del maxilar superior. Los datos cefalométricos reflejan una modificación del crecimiento mandibular, que parece relacionada directamente con una falta de desarrollo vertical del maxilar superior.

Horowitz, Converse y Gerstman sacaron en conclusión, después - de un estudio sobre cincuenta y dos casos de prognatismo mandibular, que ésta no es principalmente una cuestión de discrepancia de tamaño, sino más bien el resultado de alteraciones complejas de las relaciones craneofaciales. A la inversa, la posición relativa y la forma de la mandíbula contribuyen a la deformidad.

Mientras que la forma y posición relativas (más que el tamaño) son los mayores tributarios del prognatismo en el caso de la mandí-

bula, en el maxilar superior esta situación se encuentra a la inversa. Por otra parte, la dimensión anteroposterior más pequeña - del maxilar superior, que se encontró en ambos tipos de prognatismo, parece ser un factor significativo en la etiología de esta deformidad.

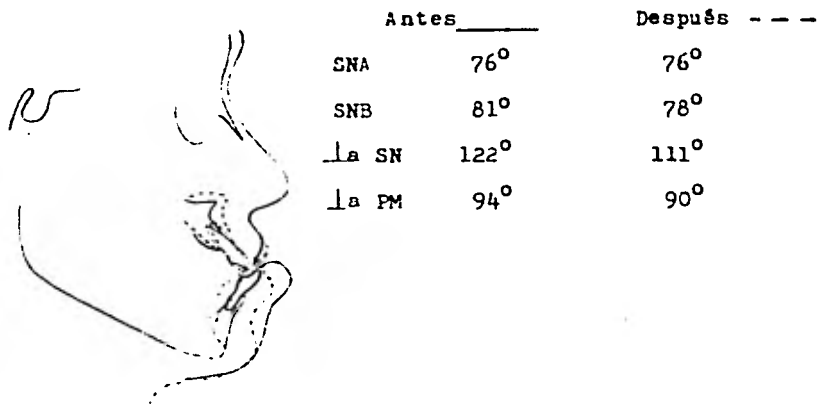


Fig. VI 13 Deficiencia del maxilar superior (pseudoprogmatismo) corregido con osteotomía alveolar superior sin extracciones, pero con injerto óseo en la línea media y osteotomía alveolar mandibular (extracción de dos bicúspides).

## CAPITULO VII

### PLAN DE TRATAMIENTO

El objetivo de la corrección del prognatismo mandibular es moverlo en sentido anteroposterior, de forma que se mantenga en una relación más funcional, con relación al maxilar. Al desplazar la mandíbula hacia atrás se obtiene moderación en la asimetría facial, una mejor relación entre la mandíbula y el maxilar, y una mejoría en la oclusión (funcionalidad), al mismo tiempo que se crean un labio y un perfil más agradables (estética).

Las indicaciones para el tratamiento quirúrgico del prognatismo mandibular, son:

1. Los casos de deformidad muy pronunciada que no fueron tratados con ortodoncia, siempre que el paciente busque la reparación, o en caso de regresión.

2. Debe existir absoluta confianza por parte del paciente, porque durante el período posoperatorio se pueden presentar penas - complicaciones.

#### Motivación del paciente para someterse a la intervención quirúrgica

Hay que tener en cuenta este factor, para realizar el plan de tratamiento.

En un estudio realizado sobre 25 individuos, los cuales fueron operados para corregir su prognatismo mandibular, podemos ver las razones imperantes que hicieron que estos pacientes tomaron la decisión de operarse.

El 60% de estos pacientes supo de la cirugía para la corrección de su anormalidad, a través de su dentista familiar o del ortodoncista; otros a través de sus amigos o de un cirujano plástico, y otros por pláticas con algún terapeuta.

Este estudio fue realizado por el Dr. Laufer y colaboradores, obteniendo como datos que las razones primarias fueron: en primer lugar, un alto porcentaje de pacientes que buscaba la corrección estética; en segundo, la dificultad al cierre bucal, que sería corregida con la intervención y, por último, un bajo porcentaje de pacientes que buscaba el someterse a la intervención quirúrgica por presiones familiares o dificultad al hablar.

#### Edad

No existe una edad precisa ni absoluta para la cirugía del prognatismo. Si es posible, debe aplazarse la intervención hasta que termine el crecimiento. Esto suele ocurrir en los chicos entre los 16 y los 18 años de edad y en las niñas uno o dos años antes. Debe haberse terminado la erupción completa de la dentición, excluyendo los terceros molares, antes de realizar la cirugía.

El ortodoncista debe precisar la edad óptima de tratamiento. En este aspecto, encontramos un desacuerdo considerable entre los ortodoncistas y los cirujanos orales. Algunos opinan que la corrección quirúrgica del prognatismo mandibular puede ser efectuada a una edad muy temprana, mientras que otros previenen contra la corrección de estas deformidades antes de que haya terminado el creci

miento. Hay quienes mantienen una actitud más conservadora pero - añaden que, cuando hay factores psicológicos predominantes, se puede intentar la corrección temprana, sobreentendiendo que podrá requerirse la cirugía posteriormente.

#### Modelos de estudio

Las impresiones deben ser corridas con yeso piedra. Los modelos de los arcos dentarios son una fuente informativa en el plan de tratamiento. En ellos se aprecian la longitud del arco, forma, posiciones individuales de los dientes y relaciones oclusales. Los modelos de estudio descubrirán puntos más exactos de naturaleza funcional y determinarán los límites de corrección de una deformidad maxilar, si se ponen en correlación con la información clínica y cefalométrica.

Si se quiere probar la técnica quirúrgica en los modelos de estudio, debe hacerse un duplicado. En la mayoría de las deformidades de los maxilares, la guía más segura en el planeamiento preoperatorio es la dentición misma. Se puede reproducir con bastante exactitud el movimiento que tendrá el maxilar, estableciendo las relaciones oclusales dentales correctas, simplemente moviendo o a veces, seccionando los modelos de estudio.

Si se ha planeado tratamiento ortodóncico, desde luego no se debe llevar a cabo un tallado de las interferencias cuspídeas prematuras, a menos que lo haya indicado el ortodoncista. Cuando los modelos ocluyen en la relación correcta, se notarán las interferen-

cias oclusales prematuras. Existen divergencias de opinión respecto al valor de estabilización preoperatoria de interferencias oclusales prematuras. Algunos autores dicen que si las interferencias oclusales son grandes, puede ser necesario tallar aisladamente tres o cuatro cúspides, para obtener la posición apropiada de los maxilares, en el momento de la operación y este equilibrio se efectuará hasta que los maxilares funcionen aceptablemente, después de quitar los aparatos de fijación.

Si es necesario el tallado, hay que desgastar diente por diente en los planos inclinados o en las cúspides, con el mismo grado de ajuste realizado simultáneamente en la boca. Si es necesario efectuar un equilibrio preoperatorio en el momento de la intervención, los modelos equilibrados de estudio deben ser llevados a la sala de operaciones, para servir de guía.

Los modelos pueden revelar la necesidad de tratamiento ortodóncico o protésico, o de una segunda intervención quirúrgica.

La evaluación clínica y cefalométrica del paciente puede demostrar la necesidad de avanzar o retroceder los maxilares, en mayor grado que lo que permite el estudio de modelos. Por lo tanto, puede ser necesaria una segunda intervención o una técnica adicional en el maxilar opuesto, para completar el tratamiento.

Las líneas trazadas en los modelos de estudio muestran, desde la condición preoperatoria, la posición anterior del modelo inferior y ayudan a determinar la extensión del desplazamiento quirúr-



gico. Transferida esta información al pronóstico de perfil o al trazado cefalométrico, se puede indicar la necesidad de una segunda intervención, tal como cirugía de mentón adicional, cuando el desplazamiento de los modelos de estudio no es suficiente para mejorar el perfil (Fig. VII-1).

La precisión de un modelo de estudio disminuye en la zona alojada del vestíbulo, a no ser que se recorte de acuerdo con registros cefalométricos. El montaje cefalométrico de los modelos dentarios representa una ayuda en la reproducción, lo más precisa posible, de los perímetros del maxilar y de la mandíbula. Por medio del tallado de los modelos, de acuerdo con las cotas cefalométricas, se imita el tamaño del maxilar y de la mandíbula, de gran importancia cuando se efectúa una operación como la ostectomía del cuerpo mandibular. En el trazado cefalométrico se dibujan tres planos (mandibular, palatino y SN). El modelo superior se coloca de tal forma, que los incisivos y los molares se superpongan en el trazado con los mismos dientes. Los planos oclusales del lado derecho y del izquierdo, deben estar al mismo nivel. Articulando el modelo mandibular con el modelo maxilar, los planos palatinos y mandibular quedan incluidos en los modelos. Los planos faciales anteriores y posteriores también quedan registrados y los modelos se tallan de acuerdo a ellos (Fig. VII-2).

Son importantes éstos en la determinación del plan de tratamiento y en determinaciones posteriores. Si con los modelos en la mano

podemos obtener una oclusión aceptable, moviendo el modelo infe---rior en sentido posterior, el método de elección será, en este caso, la ostectomía de la rama ascendente. Si la oclusión se volviera marcadamente divergente en la región molar, será mejor practi--car una ostectomía en el cuerpo mandibular, con lo que se corrigirá más fácilmente la disarmonía y se conseguirá que los dientes -posteriores mantengan una oclusión satisfactoria y funcional. Los modelos deben montarse en una posición orientada en relación al -plano de Francfort. Además, tienen un valor adicional para la construcción de férulas oclusales o de llaves de mordida, que constituyen una parte importante para la fijación, después de la intervención quirúrgica.

Guralnick opina que la característica más notable de los prognáticos, es el ángulo obtuso que se forma entre las ramas horizontal y ascendente. Esta forma obtusa se corrige mejor, mediante -una osteotomía sobre la rama ascendente, con lo cual se consigue un ángulo más definido cuando la arcada se mueve hacia atrás. Si este ángulo obtuso es mínimo o no existe, la operación se puede realizar indiferentemente en el cuerpo o en la rama ascendente. La oclusión es siempre un factor determinante.

Se construye una base removible de yeso piedra para el modelo inferior. Los modelos superior e inferior, con su base removible -de yeso piedra, se montan en un articulador simple. La porción lingual del modelo mandibular articulado se corta con una simple sie--

rra para yeso. Los segmentos bilaterales del modelo mandibular - se cortan, hasta que se obtiene la oclusión deseada. Los segmentos del modelo seccionado se colocan entonces en sus posiciones - claves originales. Los espacios resultantes indican el tamaño y - forma del área de la ostectomía. Se toman medidas desde un punto a 2 mm. por debajo de la cresta mandibular, hasta un punto 12 mm. por debajo de dicha cresta mandibular y se construye un modelo me - tálico. Cuando se incluye la rotación lateral de los fragmentos - posteriores, a los segmentos de hueso que han de ser removidos se les dará la forma de cuña, para permitir un empalme plano (Fig. - VII-3).

#### Papel de la ortodoncia

El ortodoncista puede tener un papel muy importante en el tra - tamiento del prognatismo mandibular.

Goldstein hizo énfasis en la importancia de la cooperación en - tre el ortodoncista y el cirujano oral y trazó el papel del orto - doncista. Las conclusiones a las que llegó en aquel tiempo, son - aún válidas y deben ser subrayadas. El ortodoncista debe determi - nar cuáles cambios son necesarios en los arcos individuales, para asegurar una buena oclusión de los dientes. Estos pueden variar, - desde un tratamiento completo de los dos arcos, hasta la extracción de determinados dientes o el tallado de puntos altos de interferen - cia. Se debe evaluar el caso: si se puede tratar con ortodoncia o definitivamente con cirugía. Si está indicada la cirugía ¿en qué -

puede contribuir la ortodoncia al resultado final? y ¿debe practicarse la ortodoncia antes o después de la intervención quirúrgica?

La mayoría de los autores está de acuerdo en que la ortodoncia preoperatoria está indicada en algunos casos, pero que la ortodoncia postoperatoria será necesaria en un porcentaje mayor.

El acuerdo entre el paciente y el especialista, acerca del grado y la localización de la deformidad es importante en el tratamiento de la deformidad. Se debe reconocer que el concepto estético del paciente reflejará experiencias étnicas y personales, más que una imagen universal ideal. El cirujano debe, sin embargo, tener una idea del equilibrio facial normal y de la oclusión, para tratar con éxito a cualquier paciente.

Se pueden lograr resultados excelentes en las deformaciones mayores de la mandíbula, cuando hay una estrecha cooperación entre el cirujano oral, el ortodoncista y otros especialistas, como por ejemplo: el gnatólogo, el fisioterapeuta y en ocasiones, el cirujano plástico.

Existe una corriente que apoya que los arcos dentarios deben ser alineados a lo ancho y según un contorno correcto, de manera que la oclusión de los dientes quede normal, antes del momento de la cirugía.

La otra escuela considera que el mayor movimiento se debe realizar después de la cirugía. Nos dice que el tratamiento combinado requiere la colocación de aparatos ortodóncicos antes de la cirugía,

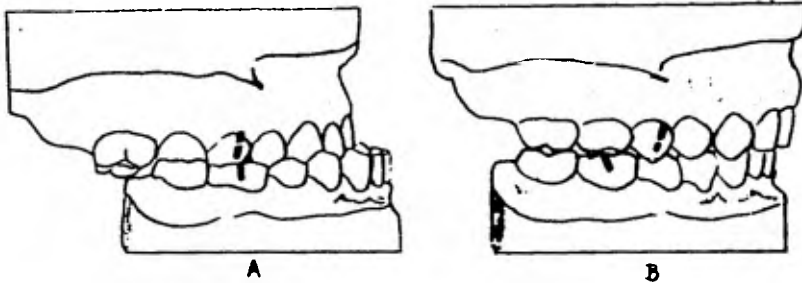


Fig. VII-1 A - modelo de yeso que muestra la oclusión existente. B - la distancia entre las marcas representa la cantidad de hueso que se ha de eliminar para corregir el prognatismo.

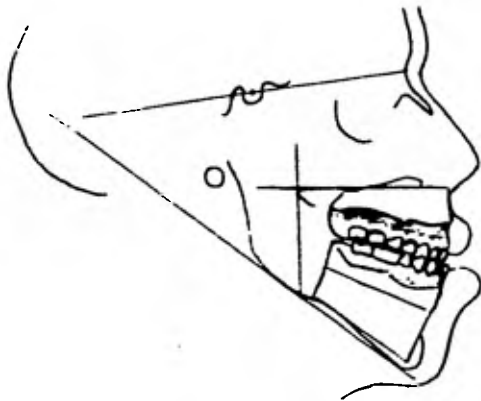


Fig. VII-2 Modelos recortados según los planos esqueléticos (palatino y mandibular) que reproducen la totalidad de la deformidad esquelética y dentaria.

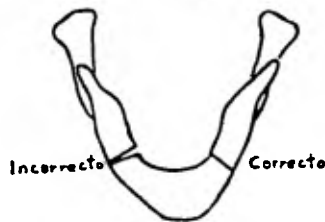


Fig. VII-3 Cuando a los fragmentos posteriores se les quiera dar una rotación lateral, se les proporciona una forma de cuña, que les da el empalme plano.

seguido sólo por aquellos movimientos dentales necesarios para hacer posible un procedimiento quirúrgico. La mayoría de los ortodoncistas y de los cirujanos, prefiere el uso de una férula de resina acrílica para ese tipo de técnica, puesto que la duración del tratamiento, respecto a la oclusión de los dientes, no es un factor decisivo. El uso de la férula acrílica elimina cualquier duda en el momento de la intervención quirúrgica, sobre la colocación exacta de los maxilares y permite al cirujano y al ortodoncista, mejorar las dimensiones verticales de la parte inferior de la cara, abriendo luego intencionalmente la mordida, si esto último es lo indicado.

## CAPITULO VIII

### PRONOSTICO

Hay que tomar en cuenta varios factores para que el pronóstico sea lo más satisfactorio posible.

En primer lugar, el trabajo de equipo en el diagnóstico y - - plan de tratamiento entre el ortodoncista, el cirujano y el fisio-  
terapeuta debe estar bien compaginado y debe existir un solo cri-  
terio entre todos.

Tanto la literatura médica como la opinión de algunos cirujanos, mencionan que la incidencia de complicaciones infecciosas ha bajado, debido a que los siguientes factores contribuyen a esta -  
relativa inmunidad: la resistencia del huésped, tratamiento bacte-  
riano por medio de antibióticos, las precauciones asépticas, el -  
buen riego sanguíneo nutricional colateral a la zona operada, y la  
técnica quirúrgica empleada.

La técnica apropiada engloba la eliminación de espacios muertos, incisión apropiada, la irrigación y el debridamiento correc-  
tos de la herida, la protección necesaria para evitar algún trauma  
a los tejidos blandos durante los procedimientos quirúrgicos, la -  
prevención de desvitalizar dientes en el acto quirúrgico, la correc-  
ta sutura para empalmar bien los bordes de la herida y la utiliza-  
ción de compresas, tanto intra como extraorales.

La regresión de la mandíbula de los pacientes sometidos a la  
ostectomía y osteotomía generalmente se puede omitir si se contro-

lan, tanto la unión ósea como los factores miofuncionales postoperatorios.

Los defectos periodontales y gingivales son controlados y evitados, si se realizan una buena técnica quirúrgica y un buen diseño de la incisión.

Con respecto a los factores miofuncionales postoperatorios, ampliaré más en los siguientes renglones.

El temporal puede actuar favorable o desfavorablemente, dependiendo del diseño de la osteotomía. La osteotomía horizontal recta de la rama, técnica no recomendada, muchas veces produce una unión retardada o una falta de unión y mordida abierta, debido a la tensión desfavorable del músculo (Fig. VIII-1). Por otro lado, técnicas tales como la L invertida y corte sagital en la rama, no se ven afectadas adversamente por la tensión muscular. En estas técnicas, aunque la tensión del músculo temporal superior actúa también sobre el fragmento proximal, el diseño de la osteotomía es tal, que logrará una rápida y favorable unión del hueso y el mismo músculo mantendrá el fragmento proximal en una relación de unión normal. En este caso, no es recomendable la coronoidectomía. La separación de la apófisis coronoides puede ser aconsejable en el prognatismo, cuando la colocación de la mandíbula hacia atrás, exige una gran distancia.

Generalmente, el músculo pterigoideo externo o lateral tiene poca importancia. Si se hace la osteotomía alta subcondílea, hay



más peligro de que la cabeza del cóndilo se desaloje por tensión del pterigoideo externo durante la fijación postoperatoria, que si se practican osteotomías inferiores (Fig. VIII-2). La tracción del pterigoideo externo es un factor favorable para mantener en una buena posición el fragmento distal, sobresaliendo contra la rama de la mandíbula. Raramente ocurre, después de la osteotomía condílea o vertical, la dislocación del cóndilo por espasmo muscular agudo. No hay mayor peligro de que se produzca una tracción desfavorable de los músculos masatero y pterigoideo interno. Las técnicas más comunes de intervención en la rama exigen la desinserción de la mayor parte de estos músculos, para tener un campo visual adecuado y practicar bien la osteotomía. Los músculos maseteros y pterigoideo interno, que se han desinsertado volverán a hacerlo en niveles apropiados de la rama ascendente de la mandíbula, después de la intervención. No es recomendable suturar los músculos en su relación preoperatoria, a lo largo del borde inferior de la mandíbula.

Se ha hecho poco para contrarrestar la acción desfavorable de los músculos suprahioides o depresores. Estos músculos tienen fuerza para actuar desfavorablemente, contribuyendo a la tendencia de la mordida abierta. La resistencia a esta tensión desfavorable se logra mejor, por la estabilización y la fijación correctas de la mandíbula después de la osteotomía. Se recomienda el empleo de ligaduras nasomandibulares de alambre en la línea media (Fig. VIII-3).

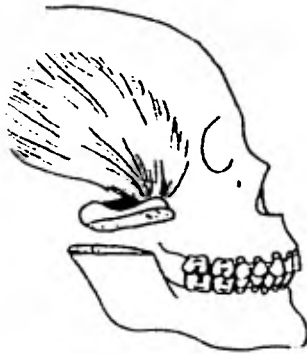


Fig. VIII-1 En la osteotomía horizontal de la rama ascendente, el músculo temporal es un elemento desfavorable

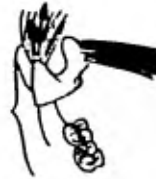

Fig. VIII-2 También es elemento desfavorable el músculo pterigoideo externo cuando se realiza la osteotomía alta subcondílea.

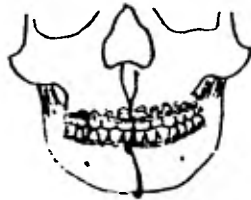

Fig. VIII-3 Para contrarrestar la fuerza de los músculos suprahioides se recomienda el uso de ligadura nasomaxilar con alambre en la línea media.



Fig. VIII-4 Si durante el período postoperatorio se llegara a desarrollar una mordida abierta puede estar indicada la glossectomía parcial.

Si durante el período postoperatorio se observa que se está desarrollando una mordida abierta, puede estar indicada la desinserción de los músculos suprahioides o una glosectomía parcial (Fig. VIII-4). Sin embargo, esto está indicado en muy pocas ocasiones. La causa real de la reincidencia de la mordida abierta (admitiendo que haya tenido lugar la unión correcta del hueso en el momento en que se retira la fijación) no está completamente explicada. Pueden contribuir varios factores relativos a la forma, función y remodelamiento del hueso (oclusión, tejidos blandos, músculos elevadores frente a músculos depresores).

CAPITULO IX

PREOPERATORIO

Procedimientos sistemáticos

Son necesarios en todo paciente que va a ser sometido a anestesia general y cirugía mayor; deben efectuarse el día anterior a la intervención, y son los siguientes:

1. examen físico preoperatorio;
2. examen sistemático de laboratorio:
  - a) general de orina,
  - b) biometría hemática y pruebas de coagulación y sangrado y en caso de ser necesario, química sanguínea,
  - c) tipo sanguíneo y prueba de compatibilidad cruzada, para restitución de la sangre,
  - d) radiografía de tórax.

Preparativos diversos

Además de los procedimientos sistemáticos, se consideran esenciales los siguientes preparativos:

1. Afeitado y preparación de la piel. A la mayoría de los varones, se le indica que se afeite la noche anterior de la intervención y si es necesario, horas antes de la misma.

A las mujeres se les indica que se recojan el cabello, para poder manipularlo fácilmente al colocarlo debajo de los paños del campo operatorio.

A todos los pacientes se les ordena que se bañen en regadera y usen shampoo con antiséptico.

2. Antibióticos. La elección y administración se realizan - el día anterior, para asegurar un nivel sanguíneo adecuado, como medida profiláctica contra una posible infección.

3. No está por demás administrar al paciente dosis convenientes de ácido ascórbico, ya que sabemos que interviene en la correcta cicatrización.

4. Aparatos de fijación. Normalmente éstos deben colocarse antes del día de la intervención, ya que la mayoría de los procedimientos quirúrgicos correctivos es de larga duración.

5. Higiene bucal. Efectuar tratamiento profiláctico, si está indicado.

#### Anestesia

La elección del anestésico compete al cirujano y al anestesiólogo; hay que tener en cuenta la posibilidad de alergias y de náuseas, así como las posibles complicaciones, ya que la mandíbula - del paciente está inmovilizada.

Se usa intubación nasotraqueal y se mantienen las vías aéreas permeables, hasta que el paciente se ha recuperado del anestésico. Se puede introducir una sonda gástrica de Levin, por la nariz, al principiar la operación evitándose, en la mayoría de los casos, los vómitos.

Algunos cirujanos prefieren anestesia regional o local y des-

pués intubación nasotraqueal. La anestesia local reduce materialmente la cantidad de anestesia suplementaria requerida y la epinefrina ayuda al control de la hemorragia. Además, la anestesia regional protege al cerebro de impulsos dolorosos aferentes. La sustancia inyectable es lidocaína al 2%, con epinefrina al 1:100/000.

#### Preparación de la piel y colocación de los campos

El paciente debe colocarse en la mesa en decúbito supino, con la cabeza bien extendida.

Después de que ha sido entubado y se encuentra dormido, se pueden colocar dos sacos de arena envueltos en paños, debajo de los hombros y a cada lado de la cabeza, lo que permite a ésta una mayor extensión y hace al área submaxilar más accesible a la intervención.

El anesthesiólogo debe colocarse a la cabecera de la mesa, para tener acceso directo a las vías respiratorias y por lo tanto, controlar bien el anestésico. De igual modo, el grupo de cirujanos tiene fácil acceso a ambos lados del paciente.

Sistemáticamente se emplean anestésico y un jabón detergente, para preparar la piel en el área quirúrgica. La preparación se inicia en el área inmediata a las incisiones y se lleva en círculos hacia afuera.

La colocación adecuada de los paños de campo es muy importante para mantener un campo quirúrgico adecuado, prevenir la infección postoperatoria y ahorrar tiempo al operar. Los pasos a seguir, son éstos:

1. Después de preparar la piel, todo el cuerpo se cubre con sábanas estériles, hasta un punto exactamente por arriba de las clavículas (Fig. IX-1).

2. Para cubrir la cabeza, se emplean una sábana y un paño estériles. Ambos se llevan a través de la mesa, por debajo de la cabeza del paciente, la que es levantada por el anesthesiólogo o la enfermera circulante, teniendo cuidado de no contaminar el campo de la cara que se ha enjabonado (Fig. IX-2).

3. El paño de la cabeza se asegura por encima del tubo endotraqueal, por medio de pinzas de campo.

4. Después se coloca un paño de campo a cada lado del cuello del paciente, con el borde doblado aproximadamente a 5 mm. por debajo del borde inferior de la mandíbula y paralelo a éste. Estos dos paños se unen con pinzas en el punto donde cruza la línea media, por encima del esternón y también se sujetan por ambos lados, a los paños de la cabeza.

5. Se puede o no colocar otro paño grande, por encima de la cabeza del paciente, asegurándolo a los de la cabeza con pinzas de campo y a los soportes, que se usan para inyección intravenosa de suero, en cada lado de la mesa, cubriendo así al anesthesiólogo.

6. Un paño más se coloca por la boca del paciente con el borde plegado, justamente por debajo del labio inferior; se dobla hacia la cabeza, dejando de este modo la boca fuera del área operativa. Este paño también se asegura con pinzas de campo, a cada lado.

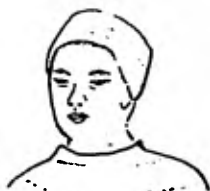

Fig. IX-1 Después de preparar la piel todo el cuerpo se cubre con sábanas estériles hasta un punto exactamente por arriba de las clavículas.

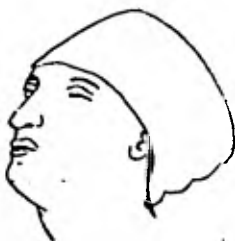

Fig. IX-2 Se emplean una sábana y un paño estériles para cubrir la cabeza, ambos se llevan a través de la mesa por debajo de la cabeza del paciente.



Este último paño de campo es muy importante y ahorra tiempo. Protege el área quirúrgica extrabucal de la contaminación y proporciona acceso a la cavidad bucal durante la intervención, ya que puede voltearse hacia abajo, sobre la herida. De este modo, después del ajuste de la oclusión y la fijación de los aparatos, el cirujano se cambia los guantes; esta cortina ajustable se vuelve a colocar hacia atrás, por encima de la boca, pudiendo así continuar la operación.

Es importante sujetar bien los paños en la periferia del campo operatorio, ya que durante la intervención quirúrgica la cabeza del paciente debe moverse de lado a lado. A menos que los campos se aseguren de este modo, tienden a deslizarse y a aflojarse, lo que favorece la contaminación.

## CAPITULO X

### TECNICAS QUIRURGICAS

Aunque en este capítulo sólo describiré las técnicas quirúrgicas más recomendables que se usan sobre la mandíbula, creo pertinente mencionar que existe otro tipo de intervenciones, para la corrección del prognatismo mandibular, como son: la osteotomía de la sínfisis; el injerto óseo en el maxilar superior, para mejorar el arco superior y la osteotomía a través del ángulo de la mandíbula; también las variadas técnicas quirúrgicas efectuadas en el pseudo prognatismo, el cual es en realidad una retrognacia maxilar, interviniéndose sobre el maxilar superior, como son: la osteotomía alveolar, las técnicas LeFort I y LeFort III, que son específicas para corrección de fracturas de este hueso.

Debemos saber que ningún procedimiento es único; ni aún el más elaborado puede corregir todas las diferentes formas que se presentan en el prognatismo mandibular. Cada caso deberá ser planeado individualmente como "una técnica elaborada especialmente para ese paciente".

Hay que prestar especial atención en cambiar, lo menos posible, la dirección y longitud de los músculos involucrados en la técnica utilizada.

#### Propósitos de la operación

Esta se realiza para llegar a los siguientes resultados:

1. la apariencia facial estética,

2. oclusión adecuada,

3. la correcta función, en conjunto, de la mandíbula.

La meta a seguir es la colocación de los huesos en la posición que dará por último, una oclusión útil y una línea facial - más simétrica.

La oclusión buscada debe ser un fin y no una guía.

Existen tres procedimientos quirúrgicos más comunes (Fig. X-1):

1. ostectomía de la rama horizontal o cuerpo mandibular, que puede ser intrabucal, extraoral o mixta;

2. osteotomía de la rama vertical o ascendente mandibular, - que se puede practicar: intraoral o extrabucalmente;

3. osteotomía cervical bicondílea.

1. Ostectomía sobre cuerpo mandibular -  
(extra e intraoral)

La ostectomía del cuerpo o de la rama horizontal, una modificación de la técnica original de Mullihen, fue estructurada por primera vez por Vilray Blair, en 1896. Whiple hace una descripción - muy gráfica de esta técnica. Algunos han defendido la resección - de segmentos cerca del ángulo de la mandíbula. En 1912 Harsha informa que ha removido un segmento de la mandíbula posterior al último molar inferior. Fue el primero en preservar el nervio dentario inferior. En su informe menciona que, en una ocasión, un caso intervenido, siguiendo la resección del cuerpo original de - - Blair, acabó en la pérdida de la mandíbula. New y Erich prefieren efectuar la ostectomía por medio de un acceso combinado intraoral-

extraoral en una sola etapa, respetando el nervio dentario inferior.

En la ostectomía del cuerpo mandibular se llevan a cabo cortes bilaterales de tamaño apropiado en la zona del segundo premolar o primer molar, creando así doble fractura mandibular.

Fue Dingman quien primero quitó la pieza dentaria referida y efectuó los cortes de la ostectomía de la parte superior en la primera fase, llevando a cabo la segunda parte cuatro semanas más tarde, preservando el nervio alveolar inferior.

Esta técnica ha sido criticada cuando no se preserva el nervio dentario inferior, por la extracción innecesaria de dientes del - nervio dentario inferior y porque se provoca una parestesia temporal o permanente. Sin embargo, este nervio puede preservarse o, si se corta, se regenera con cierta rapidez.

La preservación del nervio dentario inferior ha sido, durante mucho tiempo, objeto de controversia, sosteniendo algunos autores que no hay diferencia entre la parestesia resultante y la manipulación necesaria para la preservación, que puede por sí misma, causar problemas.

Puede existir la posibilidad de contaminación bucal y de que se presente infección y por lo tanto, falta de unión. Hay que tener en cuenta que casi todas las fracturas mandibulares se abren hacia la cavidad bucal y que estas fracturas abiertas curan tan rápidamente como las cerradas.

El uso de antibióticos reduce la posibilidad de complicaciones

postoperatorias. El temor a dificultades respiratorias motivadas por la caída de la lengua hacia la faringe, es común. No obstante, se ha observado la tendencia de la lengua a adaptarse a su nueva situación. Desde el punto de vista técnico, la dificultad de hacer cuatro cortes rectos, a través del cuerpo mandibular, con una sierra de Gigli, una vez creada la discontinuidad de la mandíbula, representa graves problemas.

#### Indicaciones

La ostectomía del cuerpo se aplica sobre todo en anormalidades oclusales que no pueden ser tratadas con la cirugía de la rama. El análisis de los modelos de estudio puede demostrar que una mordida cruzada no se puede corregir con cirugía de la rama. En este caso, la ostectomía del cuerpo permite estrechar los segmentos, para eliminar la mordida cruzada posterior. La rotación del cóndilo es mínima y no parece producir síntomas en la articulación temporomandibular.

Cuando es necesaria una rotación significativa de los fragmentos proximales, el hueso será seccionado en forma de cuña, a fin de lograr una unión plana. De otra manera puede haber un contacto mínimo en el sitio de la ostectomía, resultando en la falta de unión o en la unión retardada (Fig. X-2).

La segunda indicación oclusal (Clases I o III de Angle), corresponde a los casos de oclusión posterior altamente funcional y en donde la intervención en la rama producirá, con seguridad, una -

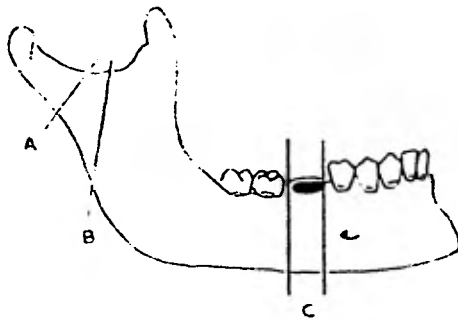


Fig. X-1 A - osteotomía cervical bicondilea, B - osteotomía de la rama ascendente mandibular y C - osteotomía del cuerpo mandibular.

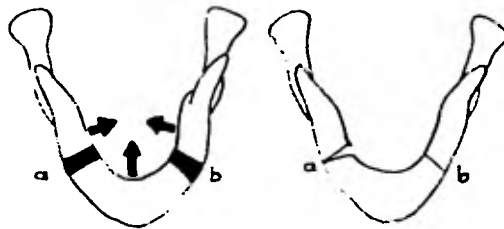


Fig. X-2 Osteotomía en forma de cuña cuando se efectúa rotación de los fragmentos proximales hacia la línea media para corregir la mor di da cr uz a d a p o s t e r i o r. a - incorrecto; b - correcto

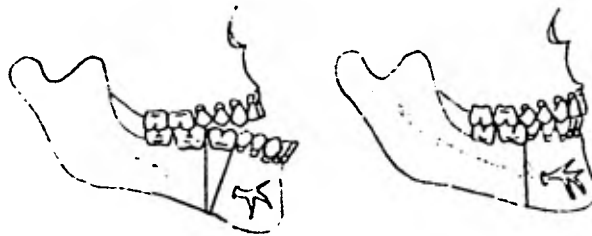


Fig. X-3 Entre una de las indicaciones para realizar la osteotomía de la rama horizontal o cuerpo mandibular está la mordida abierta anterior. La remoción de hueso se hace en forma de "V" o "de cuña".

relación molar poco satisfactoria. No hay mejoría en el ángulo goníaco.

Está indicada también cuando la arcada dental mandibular es mucho más ancha que la arcada dental maxilar, necesitando la corrección en dirección medio lateral, tanto como en la dimensión anteroposterior, de forma que se obtenga una relación oclusal satisfactoria.

Otra indicación es cuando existe una mordida abierta anterior, requiriendo que se gane un contacto incisal, corrigiendo la anomalía y reduciendo el aspecto facial alterado (Fig. X-3).

Es importante tener presente la última indicación, dada la crítica que muchos autores proponen para esta técnica, y que es: que esté ausente el segundo premolar o el primer molar inferior. Así se evitará la eliminación, con su consiguiente sacrificio de piezas dentarias. Hay que tomar también en cuenta que, en el momento de la fijación intermaxilar, existan piezas posteriores a la zona edentula, que sirvan como piezas dentarias de las cuales se puede echar mano (Fig. X-4).

Ostectomía sobre el cuerpo mandibular  
por vía extrabucal (mixta)

Técnica quirúrgica

Primera etapa

La pieza dentaria involucrada, preferentemente el primer molar, es extraído y al mismo tiempo, se hace un amplio colgajo por los lados bucal y lingual, levantando la lámina mucoperióstica hacia el

espacio vestibular. Después, con un instrumento afilado se marca, por la superficie bucal, el ancho del hueso por extraer y a través de la cortical se hacen orificios con fresas de punta de lanza, - de tamaño mediano, que se conectan con fresas de fisura, desde la cresta del borde hacia abajo, con una medida aproximada de 1 cm. - (Fig. X-5).

El punto clave de la técnica, durante este primer período, es que los cortes paralelos en la superficie lingual de la mandíbula, deben extenderse por debajo de la línea de inserción del borde - milohioideo, en la prominencia lineal que corre en sentido anteroposterior, por el lado lingual de la mandíbula. Si estos cortes no se realizan por debajo de este borde, se dificulta la visión - del campo, durante la segunda etapa de la operación. No es difícil practicar estos cortes linguales y se insiste en que deberán ser hechos en un sitio bajo (Fig. X-6).

El colgajo mucoperiostico se une con catgut de 3-0. La misma técnica se practica en el lado opuesto. Esta parte de la opera--ción puede ser efectuada en el paciente ambulatorio, bajo anestesia local. El mucoperiostio cura 3 o 4 semanas después del pri--mer período. Este procedimiento establece definitivamente un co--mienzo adecuado de perforación para la sierra de Gigli, en el mo--mento de la resección.

La completa curación de la herida operatoria intraoral, es uno de los factores más importantes para poder realizar la segunda fase



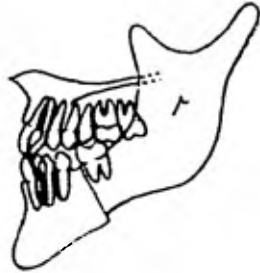

Fig.X-4 Deben existir piezas dentarias posteriores a la zona desdentada que sirven para efectuar la fijación intermaxilar.

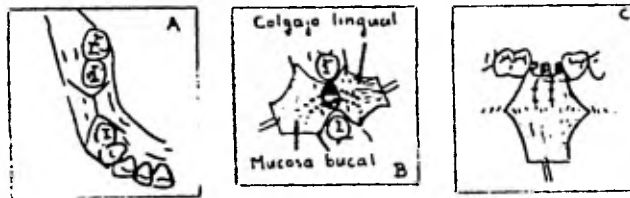


Fig. X-5 A - Incisión en el mucoperiostio; B- Orificios a través de la lámina cortical sobre el reborde alveolar y hacia las láminas bucal y lingual; C- los orificios se continúan con una fresa de fisura recta y primero se hace el corte distal.

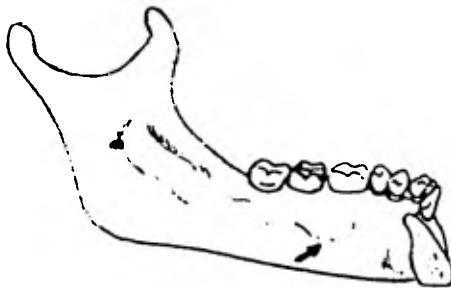


Fig. X-6 Es un punto clave que los cortes paralelos en la superficie lingual mandibular deben extenderse por debajo de la línea milohioidea.

del tratamiento, en la que la técnica de entrada submandibular se ha de realizar como una intervención en un campo completamente es téril, sin ninguna contaminación por parte de la cavidad oral. - Esta es una razón obvia pero en la realidad, la situación ideal - puede mantenerse raras veces durante el período que resta, hasta comenzar la segunda fase. Normalmente se produce la separación - del mucoperiostio, alrededor de los cuellos de los dientes adyacen tes o bien, diminutos desgarres del tejido recién cicatrizado.

Además, la desmineralización de los bordes del corte, más el aumento de circulación que tiene lugar después de este procedimien to y antes del segundo paso, ayuda materialmente a la rápida unión de los fragmentos óseos. Este procedimiento se lleva a cabo en - las dos hemiarquadas. Hay que permitir que la herida de la boca cu re de tres a cuatro semanas.

Los factores que conducen hacia una curación sin complicacio- nes, son la buena aposición y alineación ósea, la eliminación de - espacios muertos, la fijación de las arcadas y la inmovilización - junto con la irrigación y limpieza del campo operatorio.

#### Segunda etapa

Hospitalizar al paciente 24 horas antes de la operación. Se le lleva bien preparado a la sala de operaciones. Después de colo car los campos operatorios, se vaselinan los labios y se pone un - abrebocas.

Se sujeta la lengua con los dedos cubiertos de gasa y se saca

de la boca; se limpia la parte dorsal y ventral con germicida y se pasa una sutura en la línea media con hilo sutura de catgut simple de 1-0, a 2 cm. de la punta. Hay que tomar con pinzas hemostáticas la sutura de la lengua y fijarla a las ropas quirúrgicas del paciente, por medio de un sujetador. Esto evita que la lengua se deslice hacia la faringe, donde podría causar dificultades respiratorias - en los casos en que la intubación nasotraqueal fuera imposible y - permitiendo controlar la lengua, una vez retirado el tubo.

Hay que realizar una incisión cutánea horizontal, 2 cm. aproximadamente, por debajo del cuerpo de la mandíbula, en la zona implicada. Por medio de una disección aguda y roma, con cuidado de preservar la rama mandibular marginal del nervio facial, se deja al descubierto el borde de la mandíbula (Fig. X-7).

La rama mandibular marginal del nervio facial en este punto, - suele tener una dirección ascendente desde el borde inferior de la mandíbula, dirigiéndose hacia los músculos del labio inferior y no es preciso perder mucho tiempo en localizarla y protegerla. Una vez que se alcanza el borde inferior de la mandíbula se incide el periostio y entonces se puede hacer tracción hacia afuera con facilidad, puesto que aquí no existen potentes inserciones musculares. Es una excepción la inserción anterior del músculo digástrico, que debe desviarse hacia adelante (Fig. X-7).

La disección aguda y roma se lleva hacia arriba, a fin de localizar los dos cortes verticales. Una vez localizados estos cor-

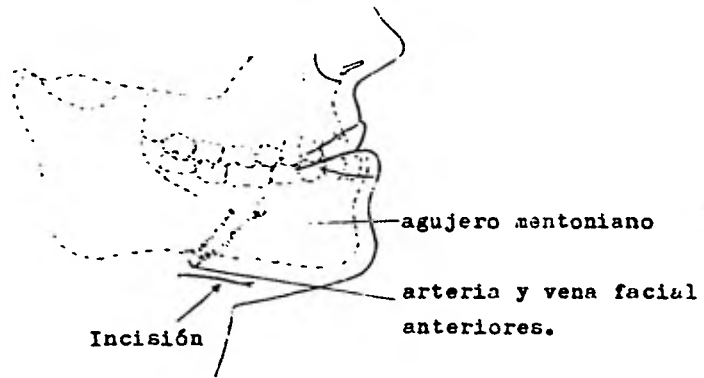

Fig. X-7 Se realiza una incisión cutánea horizontal aproximadamente 2 cm. por debajo del cuerpo mandibular en la zona implicada.

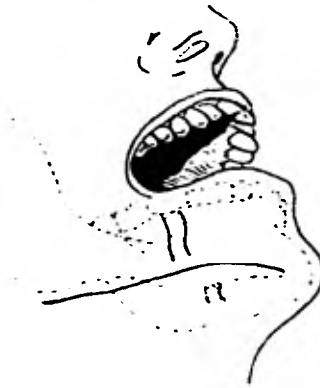

Fig. X-8 El corte óseo puede continuarse, pero no debe ser completada hasta el borde inferior mandibular.

tes, que se hicieron en la primera fase en el lado interno y externo de la mandíbula, se prolongan hacia abajo para exponer el paquete neurovascular con una fresa apropiada (normalmente con fresa - de fisura del # 703), acompañada bajo una pulverización constante de solución salina, para enfriar el instrumento y el hueso.

El paquete neurovascular puede ser separado o protegido, como posteriormente se verá, y la resección del hueso puede continuarse, pero no debe ser completada, hasta el borde inferior de la mandíbula (Fig. X-8).

Pueden producirse desgarros inadvertidos, si los cortes han quedado cerca del agujero mentoniano, puesto que el paquete neurovascular, en esta zona, parece estar fijado más firmemente al citado agujero. El reconocimiento de los cortes podrá evitar estas complicaciones.

Normalmente, se atraviesa un alambre de acero inoxidable de calibre 24 o 26 mm., a través de unos pequeños orificios producidos con taladro, practicados cerca del borde inferior de la mandíbula, a ambos lados de la osteotomía, antes de terminarla. Producida ésta por los cortes completos, se emplea el mismo procedimiento en el otro lado. El hueso que queda en el lugar de la osteotomía, en el punto inicial, se quita en este momento (Fig. X-9). Cuando los fragmentos distal y proximal del hueso están colocados en forma apropiada y los dientes se colocan en la oclusión deseada, la boca es "reingresada" según el método de fijación escogido y por último,

se liga el alambre, con lo cual se mantiene la alineación y ayuda a evitar que el borde inferior de la mandíbula pueda dislocarse (Fig. X-10).

La misma sutura que se utilizó como elemento de tracción en el dorso de la lengua, al iniciarse la intervención quirúrgica, llevará los extremos de la lengua a un espacio adecuado en la parte anterior de los dientes, para su posible empleo en el período inmediatamente después de la intervención. Como en el espacio ocupado por la lengua se ha producido una disminución volumétrica de la zona, una vez que se ha eliminado una parte de la arcada, la sutura puede ayudarnos a mantener la lengua hacia adelante, mientras el enfermo se recobra de la anestesia. Cuando el enfermo ya posee plenamente reflejo tusígeno y movimientos voluntarios, la sutura simplemente se corta en la parte de los espacios interproximales.

Antes de suturar la herida se irriga y limpia rigurosamente con soluciones salinas copiosas. Para evitar complicaciones postoperatorias, deberá tenerse especial cuidado en la sutura de los tejidos blandos, eliminando todos los espacios muertos. La herida se cierra por planos.

Las heridas nunca permanecen abiertas durante más de 4 horas e incluso, si durante este período se contaminasen quedan mecánicamente limpias, al realizar la sutura. Deben evitarse los factores de suciedad, detritus y espacios muertos y los tejidos se mantendrán en buen estado, para que no se produzca cualquier contaminación de la herida.

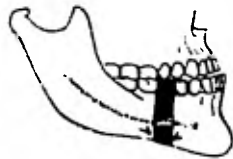


Fig. X-9 Se atraviesa un alambre de acero inoxidable de calibre - 24 o 26 a través de unos orificios, cerca del borde mandibular antes de terminar la ostectomía.

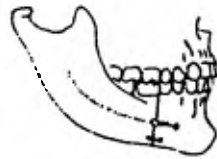


Fig. X-10 Cuando ya se han eliminado los fragmentos, los segmentos distal y proximal se acercan y la boca es "reingresada" a una posición correcta y se coloca el alambre transóseo.

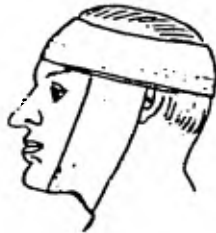
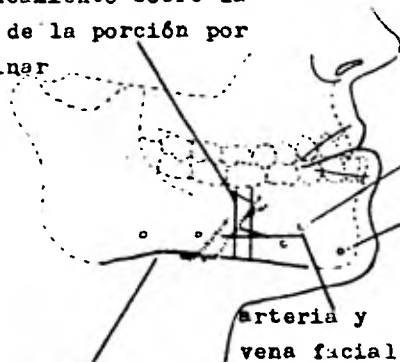


Fig. X-11 Por último se practica un vendaje de compresión.

delineamiento sobre la piel de la porción por eliminar



agujero mentoniano

marcas sobre la piel para los agujeros de los tornillos.

arteria y vena facial

delineamiento sobre la piel del borde inferior mandibular.

Fig. X-12 Localización de la arteria facial cuando pasa sobre el borde inferior mandibular.

Aunque en realidad no es de desear el corte o amputación de las raíces de los dientes próximos a la ostectomía, no es una complicación necesariamente desastrosa. Aparentemente, los dientes en buen estado de salud, estabilidad y condiciones higiénicas dentro de los alveolos, si no se suele añadir una infección al accidente, tienen una gran tolerancia frente a los traumatismos. El hueso rellena el espacio creado por la apicectomía y una nueva lámina dura rodea al modelado del ápice radicular. Por último, se practica un vendaje de compresión (Fig. X-11).

#### Ostectomía del cuerpo mandibular modificada por Archer

El Dr. Archer prefiere, en la gran mayoría de los casos, la ostectomía de la rama horizontal, por remoción de un segmento bilateral de la zona del primer molar. Para simplificar la extracción de secciones bilaterales de la rama horizontal el autor coloca, sobre cada lado de la mandíbula, el aparato extrabucal de Stader o el de Roger Anderson. Esto facilita, durante el corte, el difícil procedimiento de estabilizar la mandíbula.

El autor indica que la colocación del mencionado aparato de Stader o Roger Anderson tiene las siguientes ventajas:

1. el sitio de la operación es más accesible;
2. la operación puede realizarse bajo visión correcta, obteniéndose la ubicación predeterminada;
3. hay poca o ninguna interferencia con las estructuras anatómicas. Los músculos de la masticación no son invadidos; no se pro



duce trismo. El conducto dentario inferior con el paquete neuro--vascular es cortado, pero se regenera fácilmente. No se observa - parálisis facial ni fístulas salivales extrabucales, como problema postoperatorio;

4. no se observa mordida abierta postoperatoria;

5. el control de los fragmento, tanto durante la operación como después de ella, se ve facilitado por el aparato extrabucal. - Después del primer corte no se tiene el problema de controlar los dos o tres fragmentos en los cortes siguientes;

6. después de la ostectomía, los fragmentos se alinean con comodidad en su nueva posición. Cualquier ajuste que sea preciso hacer en dirección posterior o lateral, puede ser fácilmente realizado con tuercas y barras de conexión, con que el mismo aparato viene equipado;

7. por medio de un aparato extrabucal la inmovilización se cumple, sin que el paciente esté sujeto a mantener los dientes unidos durante 8 a 10 semanas.

### Técnica quirúrgica

#### Primera etapa

Las maniobras realizadas en esta etapa, son las mismas que en la técnica clásica descrita anteriormente; después, en la sala de operaciones, se coloca a ambos lados de la mandíbula el aparato extrabucal de Stader o de Roger Anderson, dejando libre las zonas de las que deben quitarse las secciones óseas. La fijación extrabucal

tiene la gran ventaja de que la mandíbula es sostenida rígidamente, como una unidad a lo largo de la operación. Esto es ventajoso, cuando se corta el hueso con la sierra de Gigli y en especial, cuando se hacen cortes bilaterales del cuerpo mandibular.

Sin la fijación previa es difícil controlar los segmentos mandibulares, al hacer los cortes.

Además de la fijación extrabucal, hay que fijar a los dientes de ambos maxilares las férulas de inmovilización de Erick o Jelenko y ligarlas con alambre a los cuellos dentarios. Al cambiar la sierra se quitarán rápidamente los alambres y se les atará otra vez en la nueva posición, mientras se ajusta a la nueva relación de los segmentos mandibulares el aparato extrabucal. Estas férulas intrabucales y elásticos intermaxilares se mantienen en posición, por lo menos durante 2 semanas, para aliviar la tensión del aparato extrabucal. El inconveniente más grande de este aparato consiste en que es muy caro.

#### Técnica para colocar el aparato extrabucal de Stader

Se limpia la piel de la mandíbula con tintura de jabón y se seca bien; se desinfecta con solución germicida: merthiolate, metafrén o zefirán; se delinea el borde inferior de la mandíbula con lápiz indelebre; se trazan líneas verticales sobre la piel, indicando la zona ósea por extraer; se marcan puntos con el mismo lápiz, para los tornillos del aparato. Estos tornillos deben estar colocados a cada lado, tan lejos de los cortes mandibulares como -

sea posible. Deben estar a un centímetro por encima del borde inferior de la mandíbula. Al nivel del ángulo, con la punta de los dedos, hay que localizar la arteria facial, cuando pasa sobre la mandíbula. Al hacer las marcas, es preciso evitar esta zona (Fig. X-12). Se coloca el tornillo en el mandril perforado, se pone una barra plástica sobre el tornillo y se le mantiene paralela al cuerpo mandibular o a la sínfisis. Se unta la punta del tornillo con un poco de vaselina esterilizada, para evitar que en el momento en que vaya entrando produzca desgarramiento de los tejidos.

Al pasar a través de la piel el tornillo afilado, especialmente en la zona del ángulo mandibular, hay que moverlo lateralmente, para evitar lastimar cualquier vaso grande de la zona. El tornillo se empuja con suavidad a través de los tejidos, hasta que se llegue al hueso. El mandril y el tornillo se sostienen como un lapicero y los dedos anular y meñique se apoyan sobre el borde inferior de la mandíbula. De este modo se determina la distancia entre el tornillo y el borde inferior mandibular pues, pese a haber marcado el borde con lápiz, la piel se mueve libremente, desplazando de su lugar a la línea. Al penetrar los tornillos en la piel y en los músculos buccinador y masetero, puede haber algo de hemorragia, la cual se controla presionando la piel alrededor del tornillo. Al hacer contacto con el hueso, el tornillo se coloca de modo que su plano horizontal forme un ángulo de 90° con el cuerpo mandibular. Se perforan con los tornillos las láminas bucal ósea, la esponjosa y la lingual, hasta que la punta del tornillo -

se perciba sobre esta última (Fig. X-13). Se aprieta la rosca en la barra, contra los tornillos. Se colocan los otros tres tornillos, como ya se describió (Fig. X-14). Se coloca la unidad de Stader sobre los tornillos, se aprietan todas las tuercas (Fig. X-15), debiendo transcurrir 2 o 3 días antes de empezar con la tercer etapa, para que el edema pase.

#### Tercer etapa

La mucosa del segmento de hueso que se debe eliminar se incide de un lado mandibular y a lo largo del reborde alveolar. Se continúa hacia abajo, en ángulo de 45°, hacia el fondo del surco, por vestibular y lingual y a ambos extremos del corte horizontal (Fig. X-16).

Se despega el colgajo por bucal y lingual y se le mantiene por medio de separadores. Se pasan un trocanter y una cánula debajo del cuerpo mandibular, a través de una incisión corta sobre la piel, hasta que conecta con la superficie lingual (Fig. X-17) y se mantiene en contacto el trocanter con la cortical lingual, hasta que la punta aparezca en la cavidad bucal, por debajo del colgajo mucoso (Fig. X-18). Se quita el trocanter, se pasa un extremo de la sierra de Gigli a través de la cánula y se quita la cánula (Figs. X-19 y X-20). Se juntan los mangos. Se separa la mejilla mediante separador metálico. Cuando los aparatos de Stader están en su lugar, esto rara vez es necesario. Se corta a través de la mandíbula, haciendo primero el corte distal (Fig. X-21). Hay que

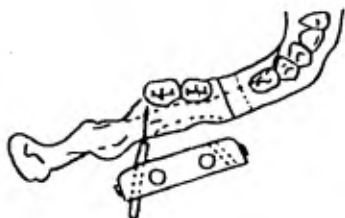


Fig. X-13 Se perfora con el tornillo la lámina ósea bucal, la esponjosa y la lingual hasta que el tornillo se perciva sobre esta última.

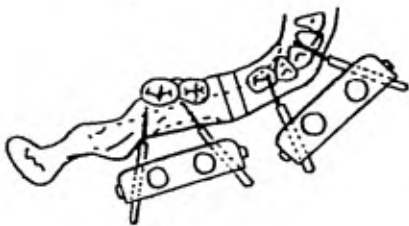


Fig. X-14 Se colocan los otros tres tornillos.

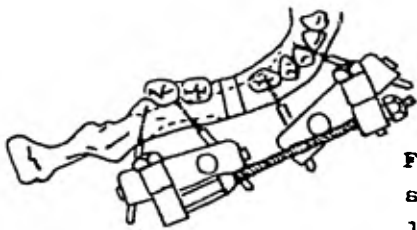


Fig. X-15 La unidad de Stader se aplica sobre los tornillos y se aprietan todas las tuercas.

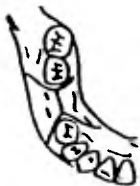


Fig. X-16 Se realiza una incisión en el mucoperiostio sobre la zona desdentada y se continúa el trazo como lo indica el diagrama.

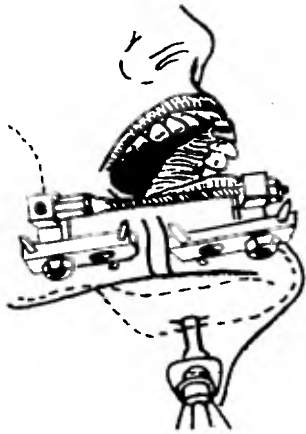


Fig. X-17 Se pasan un trocánter y una cánula a través de una incisión hecha en la piel debajo del cuerpo - mandibular, a lo largo del crote dig - tal y en contacto con la cortical - lingual.

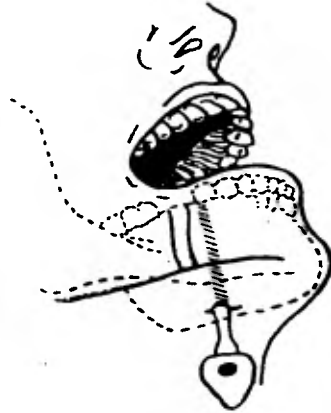

Fig. X-18 Se quita el trocánter de - jando la cánula en su lugar. En el - dibujo se muestra la porción de la - cánula.



Fig. X-19 La cánula en su lugar apa - rece por distal en la cavidad oral.

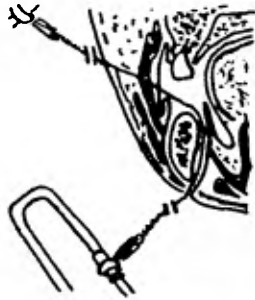

Fig. X-20 Se pasa un extremo de la sierra de Gigli a través de la cánula y se retira ésta última.

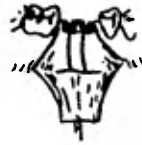

Fig. X-21 Se realizan los cortes óseos empezando por el distal y continuando con el mesial.



Fig. X-22 Al terminar los cuatro cortes, se elimina el segmento de hueso y los fragmentos óseos mandibulares se acercan ajustando la barra conectora del aparato de Stader.

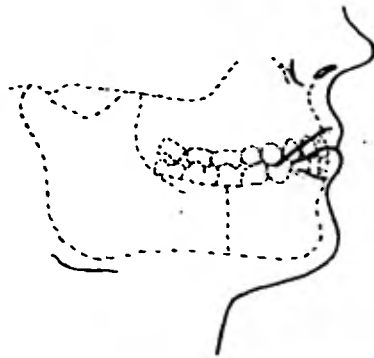


Fig. X-23 Se checa la nueva oclusión dentaria y si es satisfactoria, se aprietan las bisagras sobre las barras conectoras.

cuidar que la sierra de Gigli esté sostenida en la posición deseada, durante toda la operación, y que no lacere el labio o la piel.

Se mueve la sierra hacia atrás, a través del corte y a lo largo de la lámina cortical lingual, hasta que se llega al punto para hacer el corte mesial. Tan pronto la sierra ha pasado hacia atrás, a través del corte, se aprieta la barra de conexión, de modo que los extremos cortados estén en contacto. Esto controlará inmediatamente la hemorragia de la arteria dentaria inferior y además, hará que la mandíbula se una sólidamente otra vez. Se repite el procedimiento con el corte mesial. Para mantener la sección cortada en su lugar, se saca la sierra de la boca y se aprieta la barra de conexión de Stader.

Se repiten las operaciones del otro lado mandibular, para los cortes mesial y distal; se aflojan las barras conectoras de Stader; se eliminan los segmentos óseos y ajustan las barras conectoras, de modo que los fragmentos se unan; se controla la nueva oclusión de los dientes y si es satisfactoria, se aprietan las bisagras sobre las barras conectoras (Fig. X-23). Se interrumpe la anestesia, se saca al paciente de la sala de operaciones y cuando haya vuelto en sí, se aplican las bandas elásticas intermaxilares.

#### Regeneración del paquete neurovascular dentario inferior

En los casos operados mediante la técnica descrita, existe la regeneración del paquete neurovascular dentario inferior, en el término de un año, aproximadamente. Esto se comprueba, no solamente -



porque reaparece la sensibilidad en los labios, sino porque los dientes anteroinferiores responden normalmente a una prueba térmica.

Ostectomía de la rama horizontal y preservación del paquete neurovascular

Técnica quirúrgica

Primera etapa

Después de haber completado los estudios preliminares y determinado el tamaño de los segmentos por eliminar, se extraen los dientes y se realizan los cortes intrabucales, de la misma manera como se describió en la técnica de Dingman (Fig. X-24).

Segunda etapa

Cuando se completa la cicatrización de los tejidos blandos, el borde inferior y la superficie vestibular de la mandíbula quedan expuestos a causa de la incisión extrabucal que se hizo paralelamente y a más o menos 2.5 cm. del borde mandibular, a nivel de la zona implicada. Si los vasos faciales fueron expuestos y obstruyeron el campo operatorio, deberán ser ligados y cortados.

Los cortes en el hueso se localizan -y por medio de fresas se continúan- a través de la cortical vestibular, hacia el borde inferior de la mandíbula, más allá del espesor de la cortical ósea, - pues por inadvertencia se podría lastimar con la fresa el paquete neurovascular.

En la mitad de la superficie vestibular y a lo largo del borde inferior, los cortes verticales se conectan por medio de cortes

horizontales (Fig. X-25). Los segmentos bucales superior e inferior se eliminan, dejando al descubierto el paquete neurovascular. Se excava en ambos lados un hueco en el hueso esponjoso descubierto, para acomodar dicho paquete, cuando se cierre el espacio (Fig. X-26).

Se practican dos orificios, uno sobre el otro, a través del cuerpo de la mandíbula, en ambos lados del corte. Estos se utilizarán para ligar directamente los segmentos mandibulares. El paquete neurovascular se retrae y se elimina la porción remanente de la cortical lingual. Se lleva a cabo el mismo procedimiento en el lado opuesto (Fig. X-27).

Se aplican bandas elásticas a las férulas colocadas previamente en ambos maxilares, se sitúan los dientes en su nueva posición de oclusión y finalmente, se suturan los tejidos blandos.

Según la experiencia del autor, aunque se tomen todos los procedimientos para no "pellizcar" entre ambos cabos óseos el paquete neurovascular, cuando se unen con alambre estos fragmentos, los pacientes experimentan falta de sensibilidad transitoria, que desaparece al cabo de unas semanas o meses.

#### Ostectomía del cuerpo mandibular por vía intraoral

Converse y Shapiro publicaron una técnica para la ostectomía de la rama horizontal en una etapa, usando la técnica intraoral.

Este tipo de ostectomía debe realizarse según las indicaciones ya mencionadas en la técnica por vía extraoral, con la única -

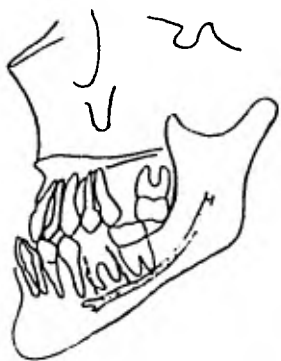


Fig. X-24 Se extraen los dientes involucrados de ambos lados, y se realizan los cortes intrabucales.

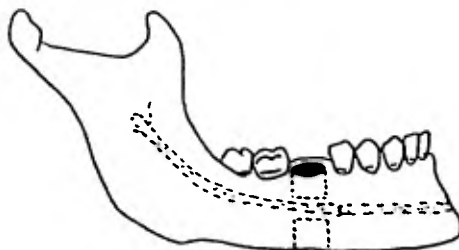


Fig. X-25 En la mitad de la superficie vestibular y a lo largo del borde inferior, los cortes verticales se conectan por medio de cortes horizontales.

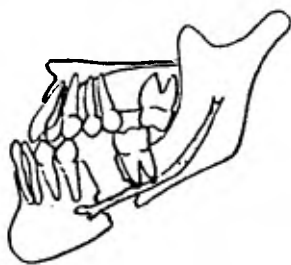


Fig. X-26 Se excava un espacio en el hueso esponjoso descubierto en ambos lados, para acomodar en este espacio excavado el paquete neurovascular

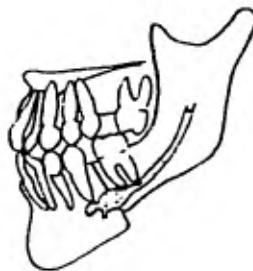


Fig. X-27 El paquete neurovascular se retrae, y se elimina la porción remanente de la cortical lingual.

diferencia de que se lleva a cabo cuando el paciente presenta gran predisposición a desarrollar cicatrices queloides o está renuente a que se haga la intervención, por miedo a la pequeña cicatriz que le quedará en la piel.

#### Técnica quirúrgica

El colgajo mucoperióstico intraoral puede ser marcado de una de estas dos maneras:

1. Se puede efectuar mediante incisiones verticales anteriores y posteriores al segmento de hueso que se va a extirpar. Deben hacerse desde el margen gingival libre, en sentido inferior, - tan extensas como se desee. El colgajo debe hacerse en forma tal, que la base sea más ancha que el margen libre (Fig. X-28).

2. En algunos casos se ha preferido usar la técnica con exposición total de la mandíbula.

Se hace una incisión desde el margen libre anterior al lugar en que se va a extirpar el hueso, llevada anterior e inferiormente a lo largo del surco, hasta encontrar una incisión similar en el - lado opuesto, a fin de permitir la exposición total de la mandíbula, tal como lo explica Converse. Esta incisión se hace a través del - músculo, mediante una disección roma (Fig. X-29). Los dos nervios mentonianos se identifican y disecan, de manera que la cirugía pueda continuar con preservación del nervio mentoniano; se lleva a ca - bo hacia atrás la incisión al nivel del margen gingival libre, a - través del punto de remoción del hueso y luego puede ser llevada -

posterior e inferiormente en forma oblicua, para obtener una exposición adecuada de la zona de la ostectomía (Fig. X-30). Se extrae el diente involucrado, generalmente el primer molar. se inserta el patrón, previamente hecho en el punto de la extracción del hueso y éste se marca con una fresa pequeña, para señalar el contorno de la ostectomía; los cortes se pueden hacer con un taladro dental, usando una fresa de fisura redonda o con una sierra de Stryker. Se retira primero el hueso por encima del paquete neurovascular y después, la parte de ésta que queda dentro del segmento que se va a extraer. Se taladran orificios en toda la porción inferior de la mandíbula, inmediatamente por delante y por detrás de la zona de la ostectomía, para aumentar la fijación (alambre de acero inoxidable de calibre 24). Antes de terminar la extracción del hueso, en el primer lado se trata el lado contrario de manera similar y luego se completa la remoción del hueso. Se hacen huecos en el segundo lado, con taladro, para pasar el alambre. Entonces se termina la extracción del hueso en el primer lado. Los dientes se colocan en la oclusión deseada, con los aparatos de fijación apropiados y se aseguran los alambres horizontales de acero inoxidable, en el lugar de la ostectomía. La herida se cierra en un plano, usando - catgut simple 3-0.

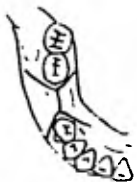

Fig. X-28 La incisión se puede realizar mediante cortes vestibulares anteriores y posteriores al segmento de hueso por eliminar.

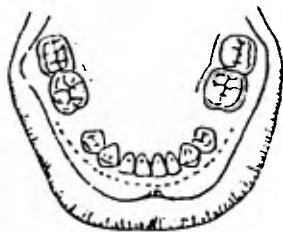


Fig. X-29 También se puede efectuar una incisión que recorra todo el surco mucogingival de ambos lados de la mandíbula.

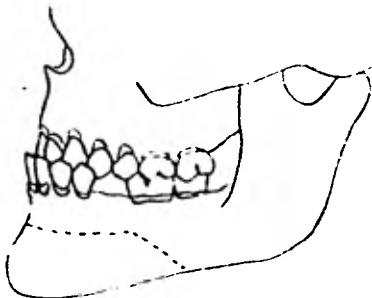


Fig. X-30 Se extiende hacia atrás la incisión a partir del punto de remoción del hueso y luego se continúa posterior e inferiormente en forma oblicua, para obtener una exposición total mandibular.

2. Osteotomías de la rama ascendente mandibular  
(extra e intraorales)  
Osteotomía oblicua deslizante de la rama ascendente

Este término se usa como referencia a una osteotomía llevada a cabo hacia atrás y hacia abajo, desde la parte media de la escotadura sigmoidea a un punto inmediato, por encima del ángulo de la mandíbula. En 1909 Babcock sugirió muchas variaciones de la osteotomía, a través de la rama ascendente de la mandíbula, para la corrección de deformidades maxilares (Fig. X-31). En 1923 Limberg hizo un tipo similar de operación, para corregir una mordida unilateral abierta. En 1955 Hinds y Robinson practicaron la osteotomía extraoral subcondílea vertical. Esta parece ser una de las técnicas preferidas hoy en día, para la corrección del prognatismo (Fig. X-32).

Es un procedimiento operatorio rápido y fácil de realizar. Incluso, cuando el segmento distal debe ser desplazado a una distancia posterior, no se requiere una exactitud precisa ni un paralelismo de los cortes, mientras existe un buen contacto óseo en los puntos de unión de los segmentos divididos. Tampoco es necesario poner especial cuidado en las raíces de los dientes adyacentes, ni hace falta perder tiempo en separar y proteger el paquete neurovascular, ya que los cortes se hacen de ordinario por detrás y por encima de la llingua (Fig. X-33). Además, la visibilidad de la rama ascendente es mejor que la que se consigue con la superficie interna del cuerpo mandibular, cuando se practica la intervención submandibular. Si se emplea la vía de entrada por el ángulo -

mandibular o vía de Risdon, éste puede ser un método más lento - que cuando se hace por vía anterior intrabucal, debido a que la - rama mandibular marginal del nervio facial se localiza muchas veces en esta área y la pérdida de la función motora del labio inferior para el enfermo, aunque sea temporalmente, es probablemente más molesta que cualquier pérdida sensorial (Fig. X-34).

Se han utilizado, tanto los métodos extraoral como el cerrado y el intraoral, sin que haya habido contaminación de la herida de de la boca.

En la osteotomía de la rama ascendente mandibular existe la - posibilidad de aparición de hemorragias más severas que las que se presentan cuando se opera sobre el cuerpo mandibular, si se seccio na inadvertidamente uno de los grandes vasos sanguíneos. La rama terminal de la carótida externa -temporal superficial- y la arte-- ria maxilar interna, se encuentran en las inmediaciones de la zona a intervenir.

La posibilidad de hemorragia y la trágica secuela que deja el desplazamiento mesial del fragmento proximal pueden ser eliminadas, mediante la osteotomía oblicua por el acceso a cielo abierto.

Muchas de las antiguas dificultades conectadas con la cirugía para la corrección del prognatismo, pueden ser eliminadas. La apa rición del mentón chato, el desorden de las estructuras en el piso de la boca y la posibilidad de que se retrase o no se produzca la unión de las partes, causada por la técnica de la osteotomía en el cuerpo de la mandíbula, se suprimen.



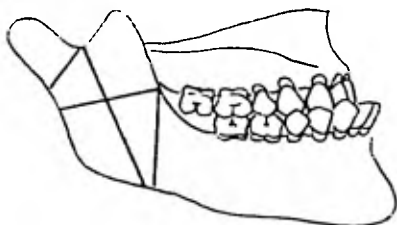


Fig. X-31 Esquema que muestra las diferentes técnicas de osteotomía en la rama ascendente mandibular propuestas por Earbock en 1909.

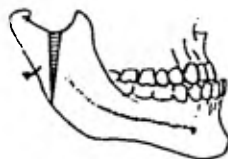


Fig. X-32 Hinds y Robinson practicaron este tipo de osteotomía sobre la rama ascendente mandibular en 1955.

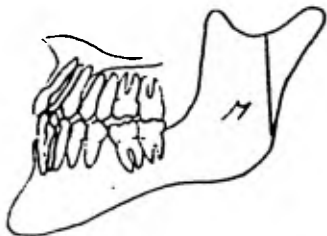


Fig. X-33 Comúnmente el corte se realiza por detrás y por encima de la lingula.

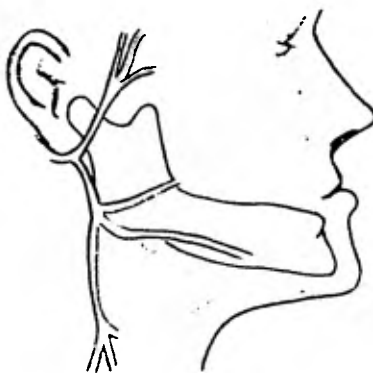


Fig. X-34 Localización de la rama marginal mandibular del nervio facial.

Además, esta técnica procura evitar los riesgos destructores, como por ejemplo, la pérdida innecesaria de dientes. Cuando se hace según el método cerrado, el ángulo y la localización del corte no son determinados con facilidad. El procedimiento es ciego y se arriesga lastimar las glándulas parótidas, causando una fístula salival, y el nervio facial y, por consiguiente, una pérdida de movimiento o parálisis.

La osteotomía oblicua de la rama a cielo abierto de la rama fue propuesta por Shira y es un método único para corregir dos deformidades: la mordida abierta y los casos en que hay diferencia en el tamaño de los arcos. Sin embargo, cuando haya diferencia entre las arcadas en el postoperatorio, habrá que modificar algo la posición de los dientes o lo que es más común, realizar un desgaste selectivo.

Antes de la intervención, los modelos exactos son montados arbitrariamente en la posición que tendrán después de la operación. Posteriormente se les monta con una sobrecorrección de 1.5 mm. y se le aumenta, en la zona del segundo molar, 1 mm. de apertura. Se confecciona entonces una férula de acrílico oclusal, que cubra las caras oclusales y los bordes incisales.

#### Técnica quirúrgica

Sobre la piel se realiza una incisión de aproximadamente 3 o 4 cm. de longitud; se hace paralela al borde posterior de la rama ascendente, desde un punto situado exactamente por debajo del ló-

bulo de la oreja y se dirige hacia abajo hasta un punto encima del ángulo de la mandíbula (Fig. X-35). Los tejidos blandos se separan por medio de una disección aguda y roma. El músculo masetero queda expuesto y la rama marginal mandibular del nervio facial, si queda a la vista, se retrae (en muchos casos no se encuentra). Esto generalmente permite acercarse a la rama ascendente, por encima de la rama mandibular marginal del nervio facial. El citado músculo masetero se levanta y se libera de la superficie lateral de la rama ascendente habiendo sido, anteriormente, despegado el periostio. Se identifica la escotadura sigmoidea y se inserta el retractor de Obwegeser en la escotadura sigmoidea (Fig. X-36). El corte de la osteotomía puede hacerse con una sierra de Stryker, con una fresa redonda número 8, con el torno dental o también, con una sierra nasal. La sección se hará desde la porción anterior de la escotadura hasta un punto arbitrario, situado a 2 cm. por encima del ángulo mandibular, sobre el borde posterior de la rama ascendente; tal sección debe ser tan larga como sea posible, evitando el paquete neurovascular dentario inferior (Fig. X-37). Se hace primero la parte superior del corte, después de lo cual se cambia a un retractor de próstata de Young o a un retractor tiroideo de Lahey, para hacer la parte restante del corte. La parte central del corte, en la vecindad de la arteria alveolar inferior se hace al final, de tal manera que si se presenta hemorragia, rápidamente se puedan separar los fragmentos (Fig. X-38). Toda hemorragia copiosa debe controlarse con una compresa de gasa. Se mueve entonces la -

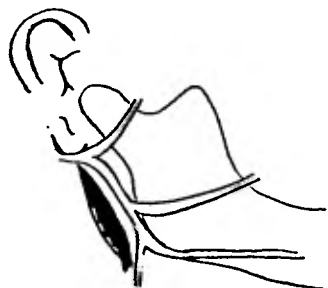

Fig. X-35 La incisión tiene aproximadamente 4 cm. de longitud, se localiza en la parte posterior y paralela al borde posterior de la rama ascendente mandibular.

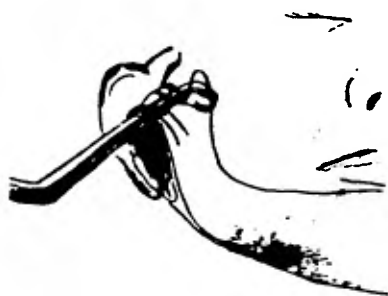

Fig. X-36 Se identifica la escotadura sigmoidea y se inserta el retractor de tejido de Obwegeser en la misma.

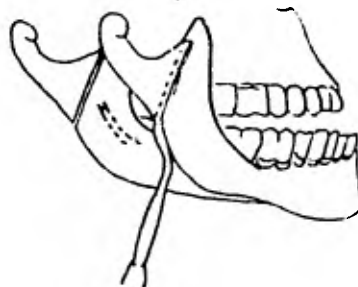


Fig. X-37 La sección ósea se hace desde la porción anterior de la escotadura - hasta un punto arbitrario situado a 2 cm. del ángulo mandibular, evitando por supuesto el paquete neurovascular del dentario inferior.

mandíbula hacia atrás, dejando el fragmento proximal lateral al - distal (Fig. X-39). El mismo procedimiento se lleva a cabo en el lado opuesto. Se realiza una fijación directa con alambre de ace ro inoxidable, de calibre 24 o 26. Hay algunos autores que indican que no es necesaria la fijación en el sitio de la interven-- ción, a base de alambre, ya que la tracción del músculo pterigoide lateral tiende a mantener el fragmento distal al lado del frag<sup>o</sup>mento proximal.

Se suturan provisionalmente las heridas; el aparato de acrílico intrabucal con la sobrecorrección que previamente se hizo, se ubica entre los arcos dentarios y se coloca la fijación intermaxi<sup>i</sup>lar. Se vuelven a abrir las heridas y se observa la correcta posi<sup>i</sup>ción de los cabos óseos.

Una vez que el cirujano verifica que los fragmentos condila-- res están superpuestos en posición lateral y que no hay tejidos - blandos entre los fragmentos óseos se cierran las heridas, lavando previamente la zona con suero fisiológico.

Debido al amplio espacio que existe entre los incisivos maxila<sup>a</sup>res y mandibulares, se produce un desplazamiento hacia arriba y ha<sup>a</sup>cia adelante de la mandíbula. Con esto se produce un descenso de los dientes posteriores y muchas veces después de estas maniobras, los dientes posteriores quedan sin oclusión. Esto no constituye un grave problema, puesto que los dientes tienden a ponerse en contac<sup>o</sup>to y, siguiendo un proceso normal de erupción, acaban por conseguir




Fig. X-38 Se realiza primero la - parte superior del corte continuándose como lo indican los números. La parte central es muy delicada - ya que está muy próximo el nervio dentario inferior.

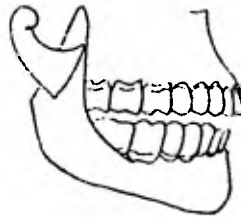


Fig. X-39 Se mueve la mandíbula hacia atrás dejando el fragmento proximal lateralmente al distal.

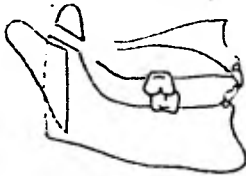


Fig. X-40 En algunos pacientes - puede ser necesario separar la apófisis coronoides en forma completa, para evitar la tensión del músculo temporal.

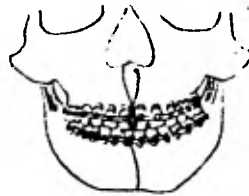


Fig. X-41 Se llega a realizar fijación alámbrica nasomandibular completando la fijación intermaxilar. La colocación de este tipo de alambre es en posición oblicua para evitar estirarlo completamente.

una posición correcta. El efecto de desplazamiento da lugar a una alteración mecánica y fisiológica de la rama ascendente. Como los dientes anteriores se dirigen hacia arriba para ocluir, el ángulo obviamente se desviará hacia abajo. Esto produce un estiramiento de los grandes músculos insertados en la rama ascendente y en el proceso coronoides de la mandíbula. En algunos casos puede ser necesario separar la apófisis coronoides de la mandíbula, en forma completa, con el fin de evitar, durante el período de convalecencia, la tensión fisiológica del músculo temporal (Fig. X-40).

En muchos casos la fijación anterior se suplementa colocando alambre nasomandibular, el que deberá colocarse oblicuamente a través de la base de la espina nasal, para evitar estirarlo completamente (Fig. X-41).

#### Osteotomía vertical de la rama ascendente con decortización ósea

En 1954 Cadwell y Letterman desarrollaron una osteotomía vertical de la rama ascendente, que implica la decortización y perforación de los fragmentos con fijación alámbrica directa. Era una técnica nueva y tenía la ventaja de curar rápidamente. La objeción principal a esta técnica es el exceso de cirugía requerida y el prolongado tiempo de la operación. Su ventaja sobresaliente es el hecho de que la fijación intermaxilar se puede quitar muy pronto.

#### Técnica quirúrgica

El borde inferior y el ángulo mandibular, la posición de la -

vena facial y el lugar donde se piensa realizar la incisión, son delineados con lápiz indeleble o lápiz tinta. El área quirúrgica es infiltrada con una solución al 2% de lidocaína con epinefrina al 1:100 000. Se hace una incisión de 4 o 5 cm., aproximadamente un dedo abajo del ángulo mandibular o sea, por vía de Risdon. Para exponer el tejido muscular, la incisión debe profundizarse a través de la piel y la capa de tejido subcutáneo. La capa muscular es incidida y se observa la capa superficial de la aponeurosis cervical profunda. Si la rama mandibular, la cervical o ambas ramas del nervio facial fueran identificadas, deben ser protegidas y retiradas del campo operatorio. En algunas ocasiones venas importantes, como la facial deben ser interrumpidas; por lo tanto, se ligan y se cortan. El ligamento pterigomaseterino es dividido con una disección roma en el borde inferior mandibular, para poner visible el ángulo mandibular. Después de esto, el periostio se observa en la superficie lateral de la rama ascendente. El periostio es también desnudado en la zona media de la mandíbula, para separar el borde inferior del músculo pterigoideo interno. La escotadura sigmoidea es identificada y se hace un corte vertical que termina en el ángulo mandibular, ya sea con la sierra de Stryker, el taladro de Hall o una sierra nasal. Como se ve, el corte es posterior al orificio mandibular; se taladran unos huecos en los fragmentos proximal y distal (Fig. X-42). El fragmento distal se decortica; posterior a esto se desplaza el fragmento proximal sobre



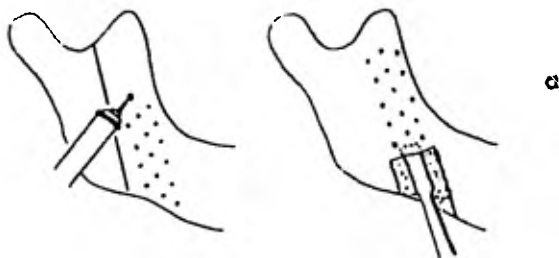


Fig. X-42 El corte se realiza posterior a la l<sup>í</sup>ngula y con la fresa se hacen unos orificios en el fragmento distal.

Fig. X-43 a. El fragmento distal se decortica por vestibular.

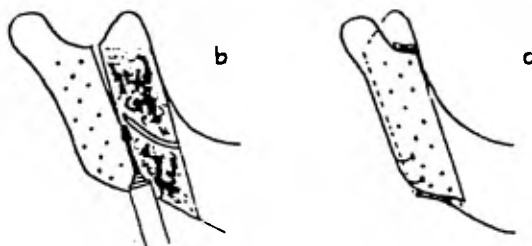


Fig. X-43 b. El fragmento proximal se decortica por la superficie lingual. Se completa el corte.

Fig. X-43 c. Se desplaza el fragmento proximal sobre el distal.

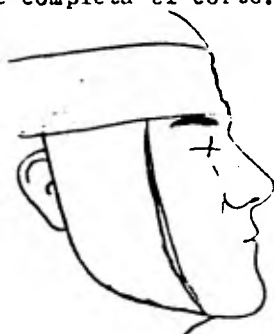

Fig. X-44 Vendaje compresivo o de Barton.

el distal. Si se cree conveniente, se puede realizar una coronoi  
dectomía. La herida se empaqueta con una gasa humedecida con solu  
ción salina (suero fisiológico); una técnica idéntica se lleva a  
cabo en el lado opuesto de la mandíbula (Fig. X-43).

Una férula oclusal, construida previamente al momento quirúr  
gico es colocada por el tercer miembro del equipo de cirujanos, -  
en la boca del paciente y con eso se establecerá la relación oclu  
sal planeada anteriormente.

Los fragmentos se fijan con alambre de calibre 24. Las áreas  
quirúrgicas son irrigadas a fondo con suero fisiológico y las heri  
das son suturadas por planos, con catgut crómico de 3-0 para la -  
aponeurosis profunda cervical y el tejido muscular; para los teji  
dos subcutáneos catgut simple de 4-0 y para la piel dermalón o hi  
lo nylon de 5-0. En los sitios de las incisiones se colocan gasas  
con bacitracina y en las zonas intervenidas se aplica un vendaje -  
compresivo o de Barton (Fig. X-44).

#### Osteotomía subcondílea ciega

En 1930 KostECKA realizó, por primera vez, la osteotomía sub  
condílea ciega y Schofer y Reiter la emplearon posteriormente. Una  
larga serie de casos atendidos por Reiter y sus colegas, en la clí  
nica de Reiter fue divulgada en 1957 por Verne y colaboradores. -  
Los resultados obtenidos con esta técnica fueron, en general, sa  
tisfactorios. La magnitud de la corrección que se puede obtener, -  
sin embargo, es limitada y no se debe intentar en casos que requie  
ran más de 7 mm. de corrección.

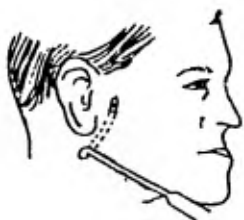

Fig. X-45 Se inserta la aguja corva o aguja de Kostecka evitando las estructuras anatómicas que son tan importantes en la zona: ramas del nervio facial, arteria maxilar interna y glándula parótida.

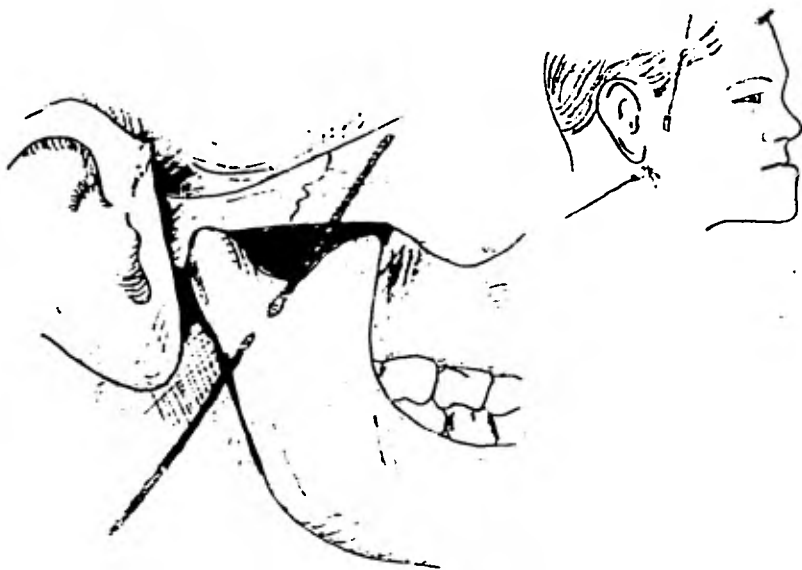


Fig. X-46 La sierra de Gigli se une a la aguja de aneurisma y se pasa a través del camino creado anteriormente.

### Técnica quirúrgica

Se inserta en la parte posterior de la rama ascendente un aneurisma o aguja de KostECKA, a través de una incisión punzante, hecha por debajo del punto medio entre la cabeza del cóndilo y el ángulo goníaco, manteniéndose la aguja junto a la mandíbula (Fig. X-45).

Cuando se pasa la aguja por detrás de la mandíbula, se abre la boca y los cóndilos se llevan hacia adelante. La aguja se pasa entonces a lo largo de la parte central de la rama, por la escotadura sigmoidea y hacia afuera, a través de la piel, manteniéndose la boca en esta posición. La sierra de Gigli se une a la aguja de aneurisma y se pasa a través del camino creado, pudiendo terminarse muy rápidamente la osteotomía con esa sierra (Fig. X-46).

Hay que tener en cuenta los riesgos que pueden existir para los nervios y las venas, especialmente con las ramas del nervio facial y las arterias maxilares internas, así como para la glándula parótida.

Es bien sabido que se corre el riesgo de causar una fístula salival, si llegaran a lastimarse las glándulas parótidas.

### Osteotomía horizontal de la rama ascendente

La osteotomía horizontal de la rama ascendente fue efectuada, por primera vez, por Lane en 1905, para corregir el retrognatismo. Sin embargo, fue Babcock quien utilizó primero la osteotomía horizontal, para la corrección del prognatismo. Esto se llevó a cabo en 1908, a través de una escisión abierta.

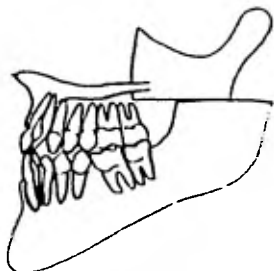


Fig. X-47 Técnica de osteotomía horizontal de la rama ascendente mandibular la cual tiene el gran inconveniente de provocar mordida abierta anterior.

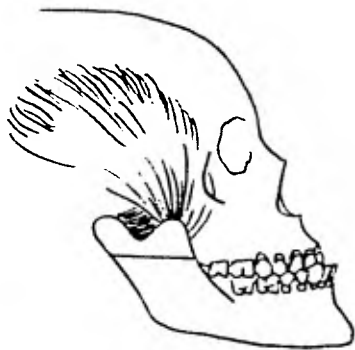


Fig. X-48 La tracción desfavorable del músculo temporal y pterigoideo externo es la que produce la mordida abierta anterior.

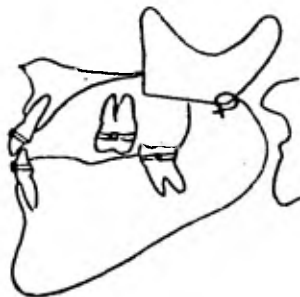

Fig. X-49 En esta técnica la inmovilización dentaria debe ser muy prolongada (en tiempo) para facilitar la unión.

Moose y Sloan desarrollaron técnicas intraorales para efectuar la osteotomía horizontal y en 1951 Skaloud describe una técnica abierta y cerrada (técnica de sierra de Gigli). El sitio fue abierto sobre la escotadura sigmoidea puesta al descubierto (Fig. X-47). Fue popular durante muchos años, pero actualmente ha caído en desuso por la incidencia de complicaciones (particularmente la mordida abierta).

Incluso por la técnica de la osteotomía horizontal de la rama, existe la posibilidad de que se aumente la dimensión vertical. La tracción muscular desfavorable del músculo temporal y pterigoideo externo, es la que produce la mordida abierta y la falta de unión (Fig. X-48). Debido sobre todo a lo último, la inmovilización debe ser muy prolongada, cosa que representa un inconveniente (Fig. X-49).

#### Osteotomía subsigmoidea

En 1954 Smith y Robinson desarrollaron una técnica para corregir el prognatismo -que implica la remoción de una parte predeterminada de la región subsigmoidea de la rama ascendente-, junto con una osteotomía horizontal en el cuello del cóndilo.

#### Técnica quirúrgica

Esta operación se efectúa por medio de un corte preauricular, con un tipo de incisión de "palo de hockey", que comienza en el nacimiento del pelo, en la región temporal y se curva hacia atrás y hacia abajo, inmediatamente por delante del tragus de la oreja (Fig. X-50). Se retrae hacia adelante una porción de piel, moderadamente

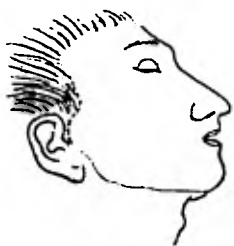

Fig. X-50 Incisión preauricular del tipo "palo de hockey" que comienza en el nacimiento del pelo en la región temporal y se curva hacia atrás y abajo por delante del tragus.

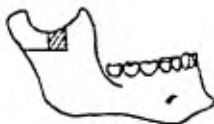

Fig. X-51 Se coloca un patrón previamente construido sobre la escotadura sigmoidea y se remueve el hueso con fresas y osteotomos.

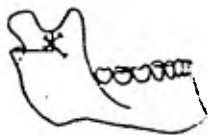


Fig. X-52 Se realiza la osteotomía deslizante hacia atrás a través del cuello con dilator. Se coloca la mandíbula en el lugar deseado y se fija con alambre transóseo.

damente grande y la disección se dirige hacia abajo, a través de - la glándula parótida, en dirección a la escotadura sigmoidea. De be tenerse sumo cuidado, para evitar y preservar cualquier rama - del nervio facial. Después de haber quedado descubierta la escotadura sigmoidea -requiriéndose una disección considerablemente tediosa-, se coloca sobre la escotadura un patrón previamente construido y se marca la zona de hueso por eliminar.

El hueso se remueve con fresas y osteotomos (Fig. X-51) y a continuación se efectúa una osteotomía deslizante, a través del - cuello condilar; la mandíbula se lleva hacia atrás, en la posición deseada y los fragmentos se ligan directamente con alambres de - acero inoxidable, de calibre 24; se ayuda a la inmovilización por medio de una fijación intermaxilar. Esta técnica puede ser de - gran éxito, a pesar de que parece innecesariamente tediosa, complicada y sujeta a posibles riesgos, sobre todo por daños en el - nervio facial (Fig. X-52).

#### Osteotomía horizontal intrabucal

Las principales ventajas de esta técnica, son las siguientes:

1. no queda cicatriz externa;
2. el tiempo de operación es relativamente breve (solamente 1 o 2 horas);
3. pueden lograrse la relación y la oclusión normales de las arcadas, sin sacrificar dientes o procesos alveolares que pueden - llevar prótesis;



4. no es fácil lesionar al nervio dentario inferior;

5. puede lograrse un buen resultado estético, ya que no solamente se logra un buen perfil, sino que disminuye el ángulo obtuso de la mandíbula.

Las principales desventajas son las siguientes:

1. los instrumentos especiales de Sloan son óptimos, pero no se consiguen fácilmente en el mercado;

2. la tendencia a la mordida abierta anterior es grande, especialmente cuando es necesaria una corrección mayor de 10 a 12 cm. Ello depende de varios factores, que son:

1. lo delgado de la rama ascendente y la tendencia de los extremos seccionados a cabalgar; como resultado de la gran fuerza del masetero y del pterigoideo interno, y la tracción del grupo de músculos depresores, que se combinan para crear una palanca de primer género, con los dientes posteriores como punto de apoyo;

2. junto con esta tendencia a la mordida abierta, existe la posibilidad de una falta de unión. La acción del músculo temporal tiende a hacer girar el fragmento proximal hacia arriba, por medio de su inserción en la apófisis coronoides, separando así los extremos cortados del hueso; esto puede impedir la consolidación;

3. la citada consolidación puede necesitar un período muy largo de inmovilización. En la rama ascendente, donde debe hacerse el corte, el hueso es muy delgado, pues consta casi por completo de hueso cortical que, por su estructura densa tiende a retardar la

unión, aunque los extremos cortados se fijan directamente con alambre. Cuanto mayor sea la corrección, tanto menor será el contacto de hueso en los extremos cortados.

#### Técnica quirúrgica

Los tiempos son como sigue:

La cara se enjabona del modo acostumbrado, la boca se limpia completamente y se aplica una solución de cloruro de Zefirán al 1:750; se hace una incisión desde la parte superior del borde anterior de la rama ascendente, dirigiéndola inferiormente hacia el área retromolar. Para lograr un resultado exacto, los tejidos blandos se comprimen hacia la línea media y lateralmente, por medio de separadores o con los dedos índice y medio y la incisión se hace firmemente a través del periostio (Fig. X-53).

Las inserciones tendinosas del músculo temporal quedan visibles inmediatamente; un ayudante separa el carrillo y hace aspiración del campo; el cirujano retrae los tejidos blandos hacia la línea media y utilizando una cucharilla ancha y afilada, desprende el periostio: la elevación de éste debe iniciarse en la parte inferior, prosiguiendo hacia arriba hasta las inserciones del músculo temporal, algunas de las cuales deben cortarse.

La desinserción del periostio llega hasta la escotadura sigmoidea por arriba, al borde de la rama ascendente por detrás y/a la lín-gula, hacia abajo, por encima del agujero dentario. El periostio se separa lo suficiente para descubrir e identificar el nervio

dentario. El periostio se separa lo suficiente para descubrir e identificar el nervio dentario inferior, al salir del agujero dentario (Fig. X-54).

En este momento el periostio y los tejidos blandos pueden despegarse de la superficie externa de la rama ascendente, lo suficiente para poder practicar agujeros con el taladro, como se describirá después; con el separador se apartan los tejidos blandos hacia la línea media, para lograr una visibilidad adecuada; la guía de la sierra se coloca y fija en la superficie interna, sin lesionar el nervio, lo más bajo posible, para aprovechar la parte más gruesa del hueso en esta área y aumenta las posibilidades de la consolidación temprana. La hoja de la sierra se coloca en la ranura de la guía y se corta el hueso (Fig. X-55).

Los sujetadores derecho e izquierdo y el mango desarmable de la sierra permiten la conveniente aplicación en ambos lados. Terminadas ambas osteotomías se hacen agujeros con el taladro, en ambos fragmentos. Es esencial que las partes se coloquen en íntimo contacto y se fijen con alambre, con lo que se obtienen buenos resultados.

No es difícil hacer estos agujeros utilizando una fresa para hueso, del número 14, colocada en un mango recto del motor dental. Se pasa un alambre doble de 0.4 o 0.45 mm. (0.016 o 0.018 pulgadas), a través de los agujeros. El alambre doble se separa, dejando sin apretar dos hilos sencillos que se tuercen individualmente.

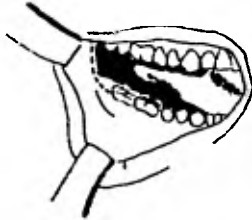


Fig. X-53 La incisión se realiza desde la parte superior del borde anterior de la rama ascendente mandibular dirigida inferiormente hacia la zona retroauricular.

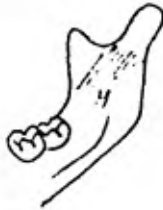

Fig. X-54 La desinserción del periostio - llega por arriba hasta la escotadura sigmoidea por arriba, por atrás al borde posterior de la rama ascendente y por encima de la lingula.

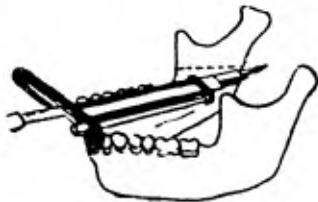


Fig. X-55 La hoja de la sierra - de Sloan se coloca en la ranura de la guía que tiene esta y se corta el hueso.




Fig. X-56 Alambrado transverso en la zona anterior de la rama ascendente.

La herida se cierra en ambos extremos, pero no en el área, - inmediatamente encima de los cabos del alambre; la mandíbula se - vuelve a colocar en la relación oclusal deseada y la fijación intermaxilar se lleva a cabo. Uno de los cabos sencillos se tuerce hacia abajo contra el hueso, utilizando un portaagujas de Mayo. - El otro alambre se quita, ya que solamente se puso como auxiliar - para que, en caso de que el primer alambre se rompiera, el otro - quedara colocado. Una vez ajustado el alambre en ambos lados se - corta el sobrante y el extremo doblado se voltea y aplana contra - el hueso (Fig. X-56).

#### Osteotomía subcondílea vertical intraoral

Siguiendo experiencias anteriores con la osteotomía horizontal intraoral de la rama ascendente, Moose expuso en 1960, una técnica - para efectuar, por vía intraoral, la osteotomía subcondílea; sin em - bargo, la técnica se limitó a ciertos casos en los que la anatomía era compatible con la técnica. Llevó a cabo la osteotomía desde la parte media de la rama, usando retractores especiales.

Recientemente Minstanley ha informado sobre la práctica de una osteotomía subcondílea intraoral, desde la parte lateral, usando un taladro directo. Esto ha sido modificado por Herbert, Kent y Hinds usando una sierra de Stryker con una hoja corta en ángulo recto, - habiendo obtenido un éxito considerable en los últimos años. Se ha intervenido un número importante de casos, utilizando esta sierra. Sin embargo, la técnica intraoral debe reservarse para ser utilizada

en pacientes a los que se les desarrolla cicatriz queloide y que se opongan a la incisión extraoral.

Las desventajas de esta técnica estriban especialmente en la falta de visibilidad; la visión directa del corte del hueso no es siempre posible (particularmente en pacientes con la rama convexa o arqueada). Si hay hemorragia fuerte, es conveniente la incisión directa, para poder establecer la homostasis. Esta técnica es más difícil en pacientes que tienen una apertura oral limitada o mejillas duras. Además, se requiere un equipo especial, tales como - retractores y una sierra de Stryker con fresas especiales que oscilen.

Las ventajas que nos ofrece esta técnica, son: evitar el riesgo de lastimar, tanto las glándulas parótidas como el nervio facial y por lo tanto, evitar la subsecuente parálisis facial. Sin embargo, se ha informado de casos en que no ha habido unión o ha sido defectuosa. Existe gran riesgo de provocar una celulitis profunda de cuello, como resultado de la contaminación bucal.

#### Técnica quirúrgica

Antes de la osteotomía se colocan férulas nasomandibulares de alambre. Se puede inyectar la anestesia local apropiada. Para - ayudar a la hemostasis se puede inyectar anestesia local, con un - vasoconstrictor (adrenalina al 1:100,000); se palpa el borde anterior de la rama, desde la apófisis coronoides a la parte lateral del segundo molar. Desde el extremo de la apófisis coronoides al surco

vestibular del segundo molar, se practica una incisión a través del periostio (Fig. X-57). Se descubre enteramente la parte lateral de la rama; se retrae el haz pterigomaseterino, desde los bordes inferior y posterior de la mandíbula, con un separador de Obwegeser; - se localiza la escotadura sigmoidea y se exponen el cuello del cóndilo y la apófisis coronoides.

Debe hacerse todo lo posible para no descubrir la bolsa de - grasa vestibular. El cirujano ha de preferir perfilar el corte - del hueso con la sierra oscilante de Stryker, con una hoja en ángulo recto de 3 mm., que permite más visibilidad y usar después una hoja de 6 mm. para terminar el corte (Fig. X-58). Después de que los cortes están terminados en ambos lados, la mandíbula se mueve hacia atrás y en casi todos los casos el fragmento proximal se forzará hacia el lateral de la rama. Si el fragmento proximal no se mueve lateralmente, puede levantarse con facilidad y recolocar, manipulando el cuerpo de la mandíbula. El músculo y el periostio se separarán desde los lados inferior mesial y posterior, al fragmento condíleo. El mucoperiostio se cierra a lo largo del borde - con catgut liso de 3-0 y la mandíbula se coloca en la posición de seada, asegurándose con fijación intermaxilar. Si hay tumefacción o si se anticipa una hemorragia postoperatoria, se pueden colocar drenajes. Después de la intervención se aplica extraoralmente un vendaje de compresión, en cada región de la rama.

Es substancialmente más difícil realizar la osteosíntesis por

medio de alambre después de la osteotomía intraoral, que cuando se interviene por vía extraoral. La dificultad no estriba en hacer los agujeros con el taladro, sino en la colocación del alambre y en torcerlo bien, para una fijación firme. Los procedimientos de alambrado aumentan aproximadamente de 30 a 40 minutos, el tiempo requerido en la técnica de la osteotomía subcondilar vertical intraoral y aún así, puede resultar una fijación fallida. Por otra parte, puede haber un movimiento anteroinferior o una dislocación anterior, si el segmento condilar no es fijado.

Para facilitar la maniobra del alambrado transóseo, puede seguirse la siguiente técnica: después de completar la osteotomía sobre la superficie media de la rama mandibular, se usa un elevador de periostio, para hacer un canal en el hueso, de 1 cm. de ancho. La punta de una aguja raquídea del número 18 es curvada delicadamente y un alambre de acero inoxidable, del 24 o 26, se inserta en la punta; para un mayor control de la aguja, se le puede enganchar un manguito. Como alternativa, se puede usar una lezna mandibular. La aguja o lezna (como la portadora del alambre) se pasa en forma rotatoria a través del canal óseo, para hacer visible el alambre posterior y lateral a la rama. Si es usada una aguja, el alambre debe ser desplazado en estos momentos, unos pocos milímetros. Es muy importante obtener una retracción amplia de los tejidos blandos, posterior y laterales a la rama, para evitar que la punta se oblitere con tejido blando. También se puede conseguir una visibilidad,



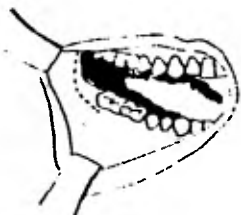

Fig. X-57 Se practica una incisión a través del periostio desde el extremo anterior de la apófisis coronoides al surco mucogingival en la superficie vestibular del segundo molar.

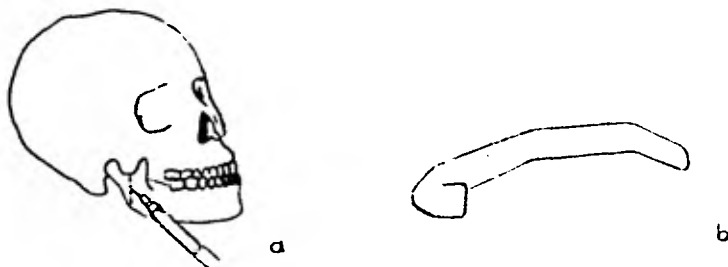


Fig. X-58 a. Corte óseo efectuado con pieza de mano en la tática de osteotomía subcondílea vertical intraoral; b. Separador de tejidos - que se coloca en el borde posterior y mantiene lateralmente en el período transoperatorio al músculo masetero, a la mejilla y al ángulo de la boca.



Fig. X-59 Alambre transóseo colocado después de haber sido realizada la osteotomía subcondílea vertical intraoral.

auxiliándose con la retracción lateral del segmento condilar. El alambre se empuña con una pinza hemostática y la aguja o lezna se remueve con el alambre izquierdo, en posición correcta, alrededor de la rama; el segmento proximal es movido contra la rama y el alambre colocado lateralmente.

Después de que la mandíbula se colocó en su nueva posición y los dientes fueron fijados en la nueva oclusión, se realiza una escotadura en medio del borde anterior de la rama ascendente, entre el foramen mandibular y la escotadura sigmoidea. El segmento condilar se asienta con firmeza en la fosa glenoidea y otra escotadura o muesca se hace sobre la superficie lateral, a nivel de la escotadura de la rama.

El alambre se coloca dentro de estas muescas y se retuerce fuertemente; si el segmento condilar es muy largo, el agujero inferior puede ser removido con el uso de la pieza de mano (Fig. X-59).

#### Coronoidectomía

Al contrario de lo que dice Caldwell, respecto a las limitaciones de la osteotomía vertical subcondílea la reposición posterior de la mandíbula, al menos hasta 23 mm., se ha llevado a cabo con éxito sin seccionar la apófisis coronoides.

En los casos muy acentuados puede servir de ayuda la eliminación de una cuña de hueso de la escotadura sigmoidea, puesto que parece que es el punto donde es más fácil que el cóndilo tropiece con la cavidad glenoidea, en su parte posterior (Fig. X-60). En al

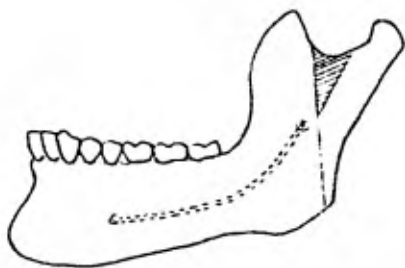


Fig. X-60 En casos graves sirve el hacer un corte y eliminación de un fragmento en forma de "cuña" en la escota dura sigmoidea.

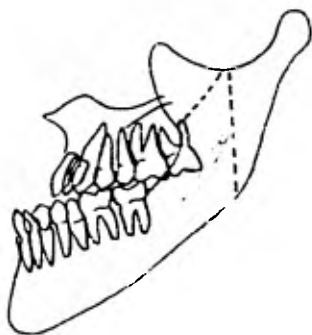


Fig. X-61 En pacientes con mordida - abierta anterior, puede ser necesaria la sección de la apófisis coronoides.

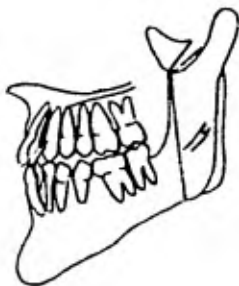


Fig. X-62 No es necesaria la eliminación de la apófisis coronoides, sino únicamente la sección de su base, siendo suficiente esto para solucionar el problema.

gunos casos, especialmente cuando hay una mordida abierta anterior, puede ser necesaria la sección de la apófisis coronoides para poder colocar los dientes en oclusión satisfactoria (Fig. X-61). Estos casos se han presentado en la práctica diaria, con un bajo índice de frecuencia. No es necesario eliminar la apófisis coronoides, pues la acción simple de su base será suficiente para lograr el resultado propuesto. (Fig. X-62).

### 3. Osteotomía bilateral del cuello condilar o bicondilectomía

Esta técnica, como tratamiento del prognatismo, fue desarrollada, primeramente, por Jaboulay, en 1895 y por Duafourmental, en 1921. Este procedimiento fue descrito por Kostecka, en Praga, Checoslovaquia, en 1934. Su técnica resultó muy satisfactoria, porque evitaba el paquete neurovascular dentario inferior y por la facilidad con que se podía fijar la mandíbula al maxilar.

"La técnica permite que se lleven todos los dientes a la oclusión. El paciente obtiene resultados estéticos y funcionales. Estos se llevan a cabo seccionando a través del cuello del cóndilo, por encima del orificio del conducto dentario inferior, donde entra el paquete neurovascular. Esta técnica no sólo es recomendada por los resultados satisfactorios que con ella se obtienen, sino también porque, en razón de su simplicidad, el tiempo operatorio se reduce de 30 a 45 minutos y no hay secuelas faciales".

Recientemente la condilectomía ha sido empleada por González Ulloa y Morville. Este método está obviamente limitado a la magnitud de la corrección que se puede lograr y supone una gran cantidad

de complicaciones substituyendo, de hecho, una deformidad por otra. Otros métodos parecen preferibles.

La resección bicondilar es el método preferido en Inglaterra y Francia y por algunos cirujanos bucales de Estados Unidos. Este método o técnica se aplica mediante procedimiento intra o extraorales, con cortes hechos desde la escotadura sigmoidea hasta el borde posterior de la rama ascendente, en dirección horizontal u oblicua (Fig. X-63).

#### Técnica quirúrgica

La anestesia puede realizarse local o general, lo cual permite la completa inmovilización del paciente, antes de iniciarse la intervención. El sitio de la primera incisión se ubica a mitad del camino, entre el ángulo mandibular y el lóbulo de la oreja y por detrás del borde posterior de la rama ascendente, señalándose después con azul de metileno (Fig. X-64); se palpa la escotadura sigmoidea y se le marca también con la misma substancia; se hace una incisión de 4 cm. de largo sobre la marca que se ha hecho primero, en el lado derecho mandibular.

Se pasa una aguja a través de la primera incisión, hacia el interior de la rama (Fig. X-65). La aguja se mantiene en íntimo contacto con la rama, por la proximidad de la arteria maxilar interna -que está por detrás del cuello de la mandíbula (Fig. X-66). Se pasa la aguja hacia la cara, a través de la escotadura sigmoidea, por la incisión abierta; la sierra de Gigli se engancha a la aguja curva

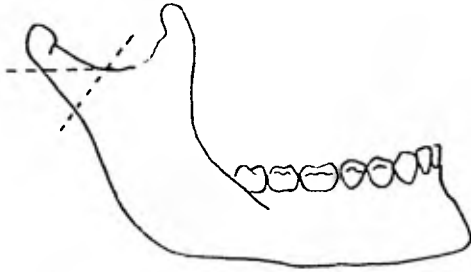


Fig. X-63 El corte se extiende desde - la escotadura sigmoidea hasta el borde posterior de la rama ascendente mandibular en dirección oblicua u horizontal.

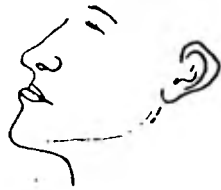

Fig. X-64 Sitio de la primera incisión que se encuentra situado en el borde posterior de la rama ascendente y del lóbulo de la oreja.




Fig. X-65 Se pasa una aguja a través de la primera incisión, hacia el interior de la rama. Hay que tener cuidado en mantener en contacto la aguja al hueso, debido a la relación anatómica que guardan algunas estructuras importantes.

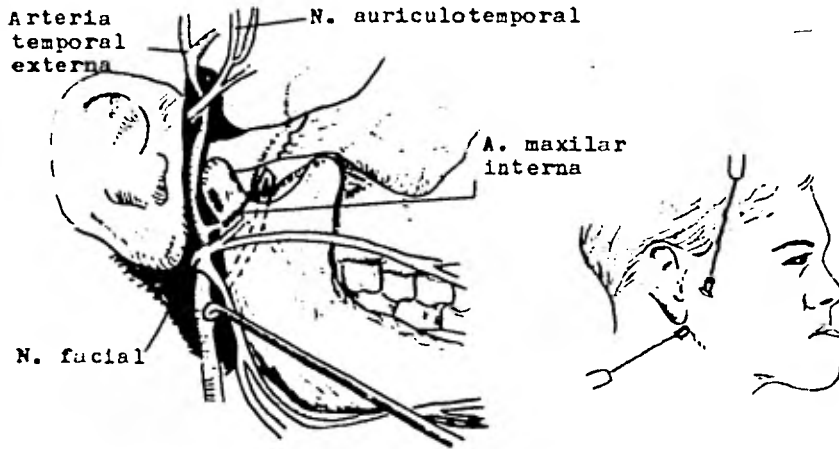


Fig. X-66 Relaciones anatómicas im portantes de la aguja. Se puede ob-  
servar el riesgo que implica la -  
técnica quirúrgica.

Fig. X-67 Se colocan dos manguitos  
metálicos para proteger los tejidos  
blandos de la colocación de la sis-  
erra de Gigli.

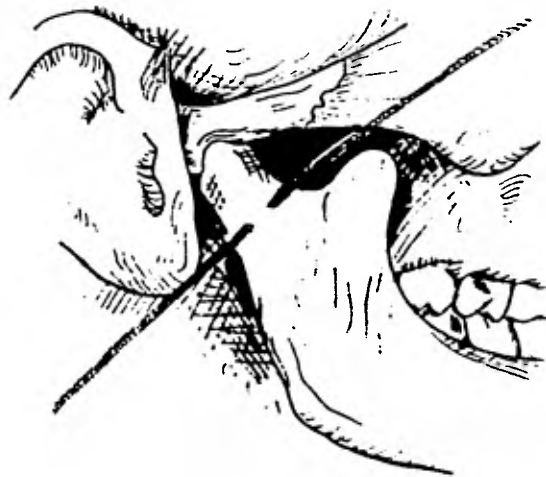


Fig. X-68 La sierra en su movimiento, debe interrumpirse una vez que  
se haya seccionado el cuello condilar, ya que existe una estrecha re-  
lación anatómica de los vasos temporales y del nervio facial.

con alambre y se tira de ésta, para sacarla por la primera incisión; se colocan dos manguitos metálicos para proteger los tejidos blandos, se mueve la sierra de Gigli hacia atrás y adelante, a través de las incisiones y se secciona así el cuello de la mandíbula, a nivel condilar (Fig. X-67). Hay que obrar con sumo cuidado -para de tenerse en cuanto se ha seccionado el cuello condilar-, a causa de la vecindad de los vasos temporales y el nervio facial. Entonces -se retira la sierra y la hemorragia provocada se podrá detener normalmente, con solo presionar (Fig. X-68).

La parte mandibular derecha podrá ser llevada hacia atrás con facilidad (Fig. X-69). Se sutura la piel con hilo fino de seda (Fig. X-70); la sección del cuello del cóndilo del lado opuesto se hace de la misma manera; se retruye la mandíbula a su correcta oclusión y se le mantiene por medio de tracción elástica. El tratamiento postoperatorio es exactamente igual al que se aplica para fracturas de la mandíbula. Se administrará una dieta líquida, reforzada con vitaminas o el preparado de Sustagen (complemento alimenticio).

Se cree que la fijación intermaxilar por medio de tracción elástica, durante el lapso de 6 semanas, es lo suficientemente efectiva. Los resultados pueden observarse realizando un control radiográfico, 1 o 2 años después de la intervención.



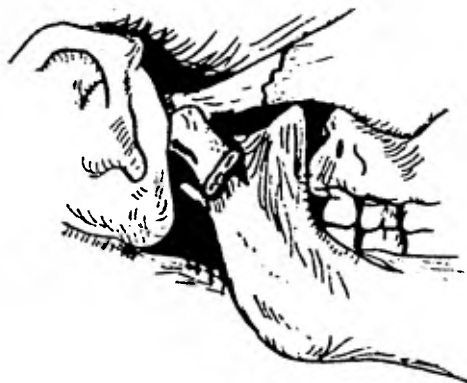

Fig. X-69 La mandíbula se coloca hacia atrás, quedando el fragmento proximal sobre el distal.



Fig. X-70 Se sutura la piel con hilo seda de 5-0 o 6-0 o en su defecto con hilo dermalón.

CAPITULO XI

Técnicas especiales

Técnica modificada

Para la corrección del prognatismo existe un método de osteotomía en el cuerpo mandibular, que consiste en hacer una proyección en forma de barra, desde la cortical externa del cuerpo mandibular y una cavidad correspondiente a la anterior, en la lámina cortical de la rama mandibular. Por lo tanto, tendremos la ventaja de que el área de contacto de las superficies de la herida de los fragmentos de hueso se vean incrementadas y así, la cicatrización del hueso sea más rápida (Fig. XI-1).

La proyección en forma de barra y la cavidad previenen el desplazamiento del fragmento anterior de la mandíbula hacia abajo, evitando la complicación de mordida abierta que se presenta posteriormente. Se han obtenido resultados satisfactorios, tanto cosméticos como funcionales, al observar a los pacientes que fueron sometidos a este tipo de intervención quirúrgica.




Fig. XI-1 Técnica modificada que consiste como ya se mencionó en realizar una proyección en forma de barra, desde la cortical externa del cuerpo mandibular y una cavidad correspondiente, claro está que se debe realizar con decortización para que la superficie en contacto se vea aumentada.

Osteotomía de la rama mandibular en forma de  
L-invertida

Esta técnica fue realizada por los Dres. DiStéfano y Spilka, en 1978, a un paciente en el cual la osteotomía oblicua de la rama ascendente mandibular no pudo ser llevada a cabo en uno de los la dos, debido a la obliteración de la escotadura sigmoidea -por un - procedimiento quirúrgico previo-, en el momento en que decidieron intervenir.

Los autores del artículo piensan que se presentó una regresión en el paciente, porque tres años antes se le había hecho una osteotomía oblicua de la rama, a la edad de 17 años y por lo tanto, con tinuó el crecimiento de la mandíbula. Del lado izquierdo se hizo - una osteotomía oblicua de la rama y del derecho, la osteotomía de - la rama ascendente en forma de L-invertida.

Se efectuó el acceso con una incisión curvilínea de aproxima damente 2 cm. de longitud, en un doblés de la piel, debajo del ángu lo de la mandíbula (Fig. XI-2). La rama mandibular del nervio fa- cial fue identificada y retraída del campo operatorio; el músculo - masetero fue removido -para exponer el aspecto lateral de la rama - mandibular (la que era bulbosa)- y la escotadura sigmoidea no pudo ser identificada. Por lo tanto, tuvo que localizarse el borde ante rior de la rama mandibular y se pensó que la osteotomía de la "L-in vertida" debería ser utilizada como método efectivo para completar la separación, sobreponer los fragmentos y llevar a cabo un movi-- miento posterior de la mandíbula.

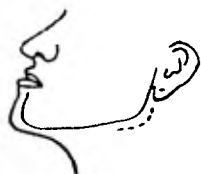

Fig. XI-2 El acceso a la zona se efectúa con una incisión curvilínea de aproximadamente 2 cm. de longitud en un doblez de la piel (según las líneas de tensión muscular), debajo del ángulo mandibular.

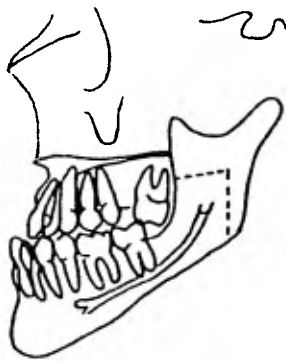


Fig. XI-3 Esquema que demuestra la dirección del corte óseo en la técnica de osteotomía de la rama ascendente mandibular en forma de L-invertida.

Se hizo un corte sobre hueso, en dirección vertical, desde el ángulo inferior hasta un punto posterior que, a su criterio, librara el foramen mandibular, por donde penetra el nervio dentario inferior. Desde ese punto, el corte óseo fue extendido anteriormente en una dirección horizontal, al borde anterior de la mandíbula (Fig. XI-3); el fragmento proximal fue traccionado lateralmente, la mandíbula fue fácilmente retruida y los dientes puestos en oclusión. Los segmentos óseos fueron ligados en su lugar.

Después de que los lados derecho e izquierdo de la mandíbula fueron ligados y se checó la relación dentaria apropiada, para la fijación intermaxilar se colocaron las bandas elásticas maxilomandibulares. Las heridas fueron suturadas por planos y con una compresa estéril se presionó; el paciente tuvo un período postoperatorio normal y estuvo conforme con los resultados. Dos años después se le revisó, notándose que no había regresión alguna; que se presentaba una buena oclusión y una facie bien proporcionada. Una radiografía mostró, en los sitios de la operación, la excelente unión ósea.

Osteotomía por escisión sagital o técnica de Obwegeser - Dal Pont

El primer informe sobre corrección de deformidades maxilares por medio de la técnica de la escisión sagital, se incluyó, en 1957, en una amplia discusión de Trauner y Obwegeser sobre técnicas quirúrgicas de las deformidades de los maxilares.

Esta técnica especial se le ocurrió a Obwegeser después de -

observar gran número de pacientes con fracturas. La escisión sagital fue modificada y divulgada posteriormente por Dal Pont, alumno de Obwegeser, que se pone en práctica solamente en aquellos casos en los que se van a corregir pacientes con retrognatismo mandibular. Actualmente esta modificación la realizan algunos cirujanos, cuando intervienen casos de prognatismo mandibular. Esta técnica se ha difundido mucho y tiene efectivamente muchas aplicaciones. Sin embargo, está expuesta a muchos peligros y, a pesar de estar indicada en ciertas deformidades maxilares y según algunos autores, no es la técnica elegible en la corrección del prognatismo mandibular, como por ejemplo E. Hinds y J. Kent. No obstante, en mi investigación encontré que en el pabellón de Cirugía Plástica del Hospital General de la Secretaría de Salubridad y Asistencia, el reconocido cirujano plástico Dr. Ortiz Monasterio ha practicado esta técnica en muchos de sus pacientes con muy buenos resultados para la corrección de prognatismo. También se realiza en otros centros hospitalarios de México.

En los casos en que el prognatismo mandibular está asociado con una mordida abierta anterior acentuada, se puede efectuar una osteotomía vertical subcondílea, a través de una incisión extraoral en un lado y una escisión sagital en el lado opuesto. La osteotomía vertical subcondílea se usa, porque es un procedimiento simple que ahorra tiempo. El lado opuesto se interviene mediante una escisión sagital, a fin de conseguir un espacio más grande para el con-

tacto óseo y permitir una unión más rápida y segura del hueso, necesaria cuando hay mordida abierta.

Cuando se emplea correctamente esta técnica, es una valiosa contribución a la corrección de las deformidades mandibulares. No hay duda de que la unión ósea ocurre mucho antes que con otras técnicas, debido al amplio contacto trabecular de los fragmentos.

#### Técnica quirúrgica

Para evitar complicaciones con la técnica de escisión sagital, la boca debe sostenerse lo más abierta posible, es indispensable una buena iluminación (se sugiere una lámpara frontal) y son necesarios los instrumentos adecuados. El retractor de Obwegeser o los retractores acanalados similares y los separadores de músculo, "hacer la operación".

Se realiza una incisión inmediatamente por debajo del extremo de la apófisis coronoides y se dirige hacia abajo, a lo largo del borde anterior de la rama, hasta el surco bucal de los bicúspides (Fig. XI-4). Algunas veces hay que ligar la arteria bucal en el borde anterior de la rama; de lo contrario, se taponarán los vasos menores con los retractores de hoja ancha, colocados en la superficie lateral de la rama. La exposición de la bola grasosa vestibular puede evitarse, presionando con los dedos a ambos lados del borde anterior de la rama, cuando se hace la incisión. En la parte lateral de la mandíbula se repliega una sección completa del mucoperiostio, para descubrir los bordes posterior e inferior, la mitad su-

perior de la rama queda descubierta en el borde posterior, con un elevador de periostio agudo; la escotadura sigmoidea y la llingula debern quedar a la vista. El separador de Obwegeser, que es parecido a un retractor de venas, se inserta lateralmente y por enmedio, para diseccionar el haz pterigomaseterino y el tejido blando de los bordes posterior e inferior (Fig. XI-5).

Mientras se hace el corte intermedio el retractor acanalado se coloca en la parte media de la rama, insertando el borde posterior para proteger el nervio alveolar inferior. La lnea oblicua interna puede reducirse con una fresa para material acrilico, para dejar a la vista todas las partes de la rama mandibular. Se usa una fresa aguda para laminectomia -como la de Lindemann- (Fig. XI-6) a una velocidad moderada, para producir un surco de hueso sangrante, desde la lnea oblicua interna hasta el borde posterior, lograndose en pocos segundos; usando una fresa redonda del numero 8 se hacen orificios y se conectan al borde anterior de la rama, desde el surco medio hecho anteriormente en direccion hacia abajo hasta un punto en la region del tercer molar, donde se debe hacer el surco lateral. La fresa queda "libre" cuando cae a traves del hueso cortical en el espacio medular, a lo largo del borde anterior de la rama (Fig. XI-7).

El tercer corte es realizado en la cara vestibular de la rama ascendente, que va desde el surco lateral que termino en la zona del tercer molar, hasta el borde posterior de la misma rama ascen



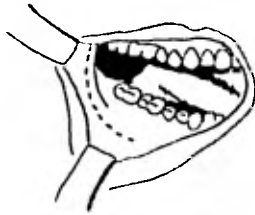


Fig. XI-4 La incisión se efectúa por de bajo del extremo superior de la apófisis coronoides, dirigiéndola inferiormente, a lo largo del borde anterior de la rama ascendente mandibular, hasta la unión mu cogingival.



Fig. XI-5 Separadores para múscu lo de tipo Obwegeser.



Fig. XI-6 Fresa para laminectomía - tipo Lindemann -

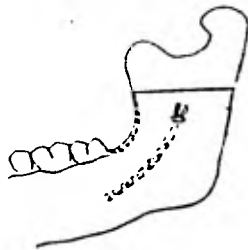


Fig. XI-7 Corte lingual que se ex- tiende desde el borde posterior de la rama mandibular hasta el borde anterior de la misma, completando- se el surco lateral realizado con dirección anteroinferior hasta un punto situado en la región retrom lar.

dente (Fig. XI-8). Se hacen osteotomías pequeñas y grandes, a través del borde anterior de la rama, con una ligera inclinación buccal. El cirujano debe sentir cuando la hoja roza el estrato cortical interior de la lámina lateral (Fig. XI-9). La incisión final a través del borde posterior se aplaza, hasta que se llega en el lado opuesto a esta etapa del procedimiento (Fig. XI-10). Para llevar a cabo la técnica en el lado opuesto, en una posición de apertura amplia es menos difícil, si la mandíbula aún está intacta.

Se debe evitar rozar la capa cortical con el osteotomo simple; por el contrario, para completar la escisión hay que usar osteotomos anchos pero delgados (que trabaje uno contra otro). En muchos casos en los que la parte medular de la mandíbula es ancha, el nervio alveolar inferior no se podrá ver; en otros, el nervio se verá antes de que la mandíbula esté hendida, permitiendo al cirujano evitar seccionarlo. A veces, la parte medular del hueso es delgada y el nervio inevitablemente es seccionado. Una radiografía posteroanterior de la mandíbula, antes de la cirugía, puede sugerir la selección de una técnica diferente. En ocasiones es necesario martillar en maxilares fuertes, ya que al escarbar con los osteotomos, el exceso de palanca puede producir una fractura indeseable.

Mientras se opera un lado, en el otro deben colocarse apósitos de gasa, así como celulosa oxidada o Gelfoam; una solución salina con antibióticos tópicos se usa como enjuague. Más que en ninguna otra osteotomía conocida hoy en día, la experiencia del cirujano --

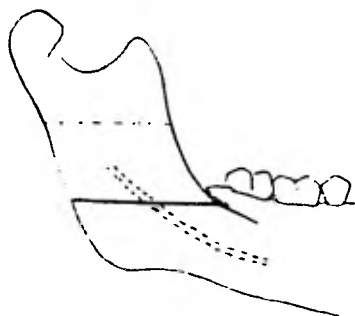


Fig. XI-8 El corte vestibular va del surco lateral que terminó en la zona del tercer molar hasta - el borde posterior de la misma ra ma ascendente.

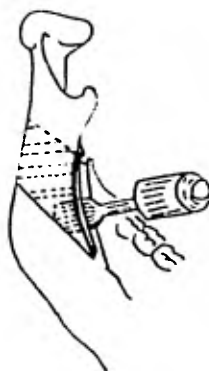


Fig. XI-9 Se realiza la osteotomía primero con osteotomos pequeños y a continuación con osteotomos gran des a través del borde anterior de la rama con ligera inclinación bu- cal.

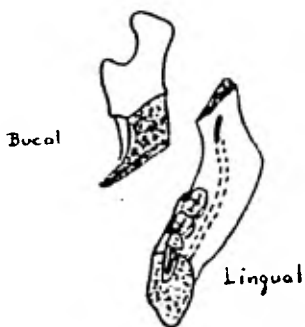


Fig. XI-10 El corte final se rea- liza en el borde posterior y no se efectúa éste, hasta que se llega al mismo punto en el otro lado mandibular.



Fig. XI-11 Es suficiente colocar alambre transóseo sobre el borde anterior de la rama o en la cresa- ta del reborde alveolar.

contribuirá a reducir el tiempo de la operación, así como las frust<sup>u</sup>traciones y complicaciones inherentes a esta técnica; inclusive, - los terceros molares en ocasiones pueden extraerse cuando se efectúa la intervención.

Es conveniente que los fragmentos óseos deban unirse con alambres, aunque hay algunos cirujanos que opinan que no es necesario; otros piensan que es suficiente colocar un simple alambre transóseo sobre el borde anterior de la rama o en la cresta del borde alveolar (Fig. XI-11). Es preferible cerrar el tejido blando con suturas reabsorbibles y se recomienda colocar drenajes de goma o un hemovac a través de la piel, para reducir el espacio muerto, el edema y la formación de hematoma. La aplicación de un vendaje de compresión en la cabeza puede ayudar, siempre que su tensión no desplace la inflamación hacia las zonas perifaríngeas. También se prescribe hasta el tercer día del período postoperatorio, dieta líquida o suave y, rutinariamente antibióticos, así como el uso de esteroides pues parece que con éste disminuye la inflamación postoperatoria.

#### Técnicas combinadas

La elección de la técnica quirúrgica combinada está basada en estudios operatorios completos.

En el siguiente caso intervino el Dr. José Luis Molina, médico adscrito y profesor de Cirugía Maxilofacial del Centro Hospitalario 20 de Noviembre. Debido a que al paciente se le diagnosticó prognatismo mandibular, desviación facial y mordida abierta late--

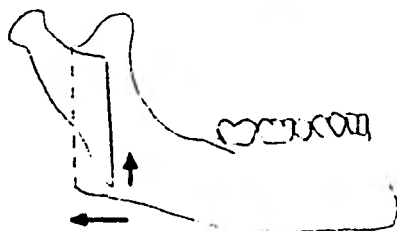


Fig. XI-12 Mediante la técnica subsigmoidea vertical (en el lado derecho donde se presentaba la mordida abierta), se obtuvo la elevación del segmento proximal y la retrusión mandibular.

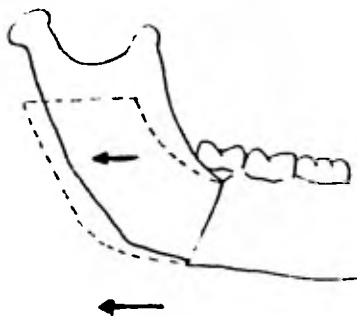


Fig. XI-13 Del lado izquierdo mediante la técnica de la escisión sagital o técnica de Obwegeser - Dal Pont, se obtuvo un desplazamiento horizontal e igualmente se retruyó la mandíbula.

ral, se utilizaron las técnicas quirúrgicas siguientes:

1. sagital o de Obwegeser-Dal Pont por vía intraoral del lado izquierdo, y

2. osteotomía vertical subsigmoidea por vía extraoral del lado derecho por vía Risdon.

Mediante la técnica subsigmoidea en el lado derecho, donde se presentaba la mordida abierta, se obtuvo la elevación del segmento anterior, logrando de este modo el cierre de la mordida y la retrusión de la misma. Del lado izquierdo, mediante la técnica de corte sagital, se logró un desplazamiento horizontal y la retrusión de la mandíbula (Figs. XI-12 y XI-13).

Prevención del prognatismo por la bicondilectomía -  
temprana (reporte preliminar)

Cuando una hiperplasia condilar es reconocida, la condilectomía temprana es aceptada como método de corrección en el crecimiento desmedido unilateral mandibular. Se consideró lógico desarrollar una condilectomía bilateral para detener el posterior crecimiento mandibular en niños con exceso de crecimiento de este hueso.

Al realizar este tipo de técnica quirúrgica en pacientes jóvenes se obtuvo un resultado muy importante, pues se observó que la ausencia de cóndilos daba como consecuencia el cese del crecimiento anteroposterior de la mandíbula. Si los cóndilos eran eliminados completamente antes de que el crecimiento corporal hubiera cesado, el desarrollo anteroposterior continuaba.

Sin embargo, es importante considerar esta técnica en la corrección temprana del prognatismo. Inmediatamente después de la operación se ha obtenido un resultado palpable, porque todos los pacientes experimentaron una retroposición de la mandíbula. En los niños la erupción progresiva de los dientes restaura rápidamente el balance. Se ve claramente que si se realiza una condilectomía temprana -como método para la prevención del prognatismo- se reduce la eficacia, ya que el crecimiento continúa.

## CAPITULO XII

### FIJACION INTERMAXILAR

En primer lugar se debe tener en cuenta que una vez culminada la intervención quirúrgica, realizando alguna de las técnicas quirúrgicas mencionadas en el capítulo anterior, el método para conseguir la retroposición del segmento mandibular fue efectuando cortes óseos y por consiguiente, diferentes tipos de fracturas óseas según la técnica usada. Debido a esto, en el período transoperatorio debe colocarse fijación intermaxilar para consolidar el callo óseo y el buen resultado de un correcto plan de tratamiento.

A continuación describiré los principios de fijación y los aparatos más comunes que se usan para lograrla en forma correcta.

El uso de férulas de alambre adaptadas satisfactoriamente a los dientes, es la manera más común de mantener la fijación intermaxilar. Las férulas de alambre, preparadas por las casas comerciales, se pueden adaptar fácilmente a la dentición, en la mayoría de los casos. Este tipo de férulas prefabricadas son: las de Jelenko, Winter y Erick, sujetas a los cuellos dentarios de ambos maxilares, con ligaduras de alambre; después de la intervención quirúrgica y la colocación de los dientes en su oclusión correcta, por medio de la tensión constante y gradual de las bandas elásticas intermaxilares sujetas a las férulas de cada maxilar, dan muy buenos resultados en la inmovilización maxilomandibular (Fig. XII-1).

Las férulas de alambre, construidas individualmente, con apoyos






Fig. XII-1 Férulas comerciales prefabricadas; a. Férula tipo Erick; b. Férula tipo Winter; c. Férula tipo Jelenko.

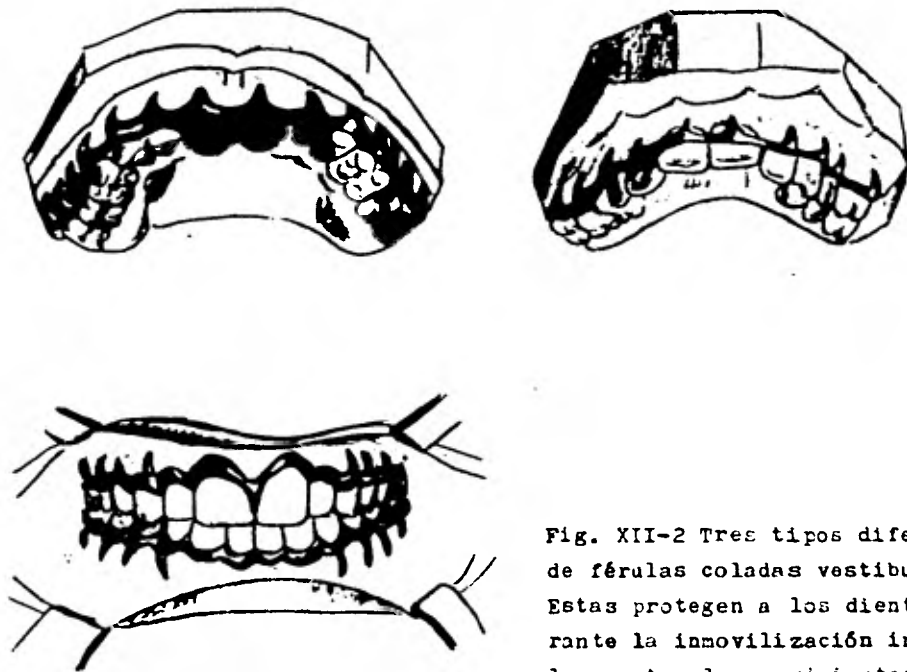


Fig. XII-2 Tres tipos diferentes de férulas coladas vestibulares. Estas protegen a los dientes durante la inmovilización intermaxilar contra los movimientos indeseados y las extrusiones.

soldados previamente, pueden ser adaptadas a los modelos de estudio antes de la intervención. También pueden ser construidas, previamente, férulas vestibulares coladas. Estas son útiles a veces, cuando la inmovilización se mantiene por mucho tiempo. Las férulas prefabricadas de alambre y las coladas, cuando se construyen y adaptan correctamente, durante la inmovilización protegen los dientes contra los movimientos indebidos o las extrusiones (Fig. XII-2). El uso de bandas ortodóncicas con ganchos adecuados o alambre de arco rectangular con ganchos soldados, es un método excelente para lograr la fijación intermaxilar y es usado por algunos cirujanos, aun cuando no se haya planeado tratamiento ortodóncico. Cuando es necesario usar aparatos ortodóncicos para fijación intermaxilar, el ortodoncista debe saber que se van a ejercer grandes fuerzas sobre estos aparatos.

Arcos hechos con alambre redondo y apoyos delgados o deficientemente soldados, están contraindicados cuando se usan aparatos ortodóncicos para fijación intermaxilar. Alambres de asas múltiples, como la de Ivy o Stout, se han usado para períodos cortos de inmovilización. Sin embargo, como regla general Hinds recomienda no usar esta técnica, que es de sencilla y rápida colocación, pues no protege los dientes de movimientos o extrusiones indeseables y puede ser poco satisfactoria cuando la tracción muscular es grande.

A continuación se describirá la técnica de ligadura con asas múltiples. El alambre se pasa, ante todo, por el espacio interpro

ximal -entre el primero y segundo molares, desde la superficie -  
lingual. El alambre se tira hacia adelante, hasta llegar al inci  
sivo lateral, dejando este extremo del alambre lo suficientemente  
largo para retorcer los cabos al final, sobre el ángulo mesioven-  
tibular del canino.

El otro extremo lingual se pasa por el lado mesial del primer  
molar, gingivalmente al alambre que está sobre la superficie bucal  
de los dientes; luego se curva sobre sí mismo y se vuelve a pasar  
por el mismo espacio interproximal, formando un anillo que encie-  
rra el extremo más corto del alambre. En ese punto se inserta en  
el anillo un alambre de plomo, calibre 8 y de 5 cm. de largo y se  
mantiene paralelo al alambre bucal, en contacto con esta superfi-  
cie de los dientes. El extremo lingual del alambre se tira, apre-  
tando bien y dándole al asa la forma, medida y relación correctas  
al alambre bucal. A continuación, se pasa el alambre lingual por  
el espacio interproximal siguiente entre los premolares, por enci  
ma de los alambres bucal y de plomo; se vuelve el extremo por el  
mismo lugar, formando así una segunda asa (que rodea el alambre de  
plomo y el bucal). Se tira apretando bien y después se continúa  
en la misma forma, hasta llegar al espacio interproximal mesial -  
del canino. Aquí, el alambre lingual se pasa hacia bucal y se ti  
ra del alambre bucal, con la misma tensión que al otro extremo del  
alambre, lo que hará que las asas se coloquen en su posición correc-  
ta y adquieran medida uniforme. El alambre de plomo se quita de su

lugar, moviéndolo por rotación suave hacia adelante, con los dedos o con una pinza. Los extremos de alambre se sujetan con pinzas y se enrollan varias veces, para estabilizar el alambre y para que la porción retorcida se ubique en el ángulo mesiobucal del canino. La última asa se sujeta con unas pinzas lisas y se enrolla tres cuartos de vuelta, lo cual la llevará a una posición horizontal. Las otras asas se tratan de la misma forma y así se adapta bien el alambre alrededor de cada diente. Se enrollan los extremos hasta que el alambre se adapte al ángulo mesiolabial. El exceso se corta y se adapta contra la cara mesial del diente. A veces estos extremos se pueden utilizar como asas adicionales. A continuación se ajustan las asas, dándoles media vuelta; este ajuste final las inclina hacia gingival, de modo que tengan ligero contacto con la encía y puedan ser utilizadas para la tracción con las bandas elásticas (Figs. XII-3 y XII-4).

Al encontrarse partes desdentadas, la formación de anillos debe ser interrumpida y el alambre se enrosca, para hacer un puente sobre los espacios. Al enrollar el alambre que pasa por el espacio, da mayor estabilidad a los dientes del arco y provee de un punto de anclaje para las bandas elásticas intermaxilares (Fig. XII-4).

La objeción que hace el Dr. Hinds hacia el uso de esta técnica, es que gradualmente el alambre se afloja y tiene que ser apretado de continuo en las inmovilizaciones muy prolongadas, ya que -

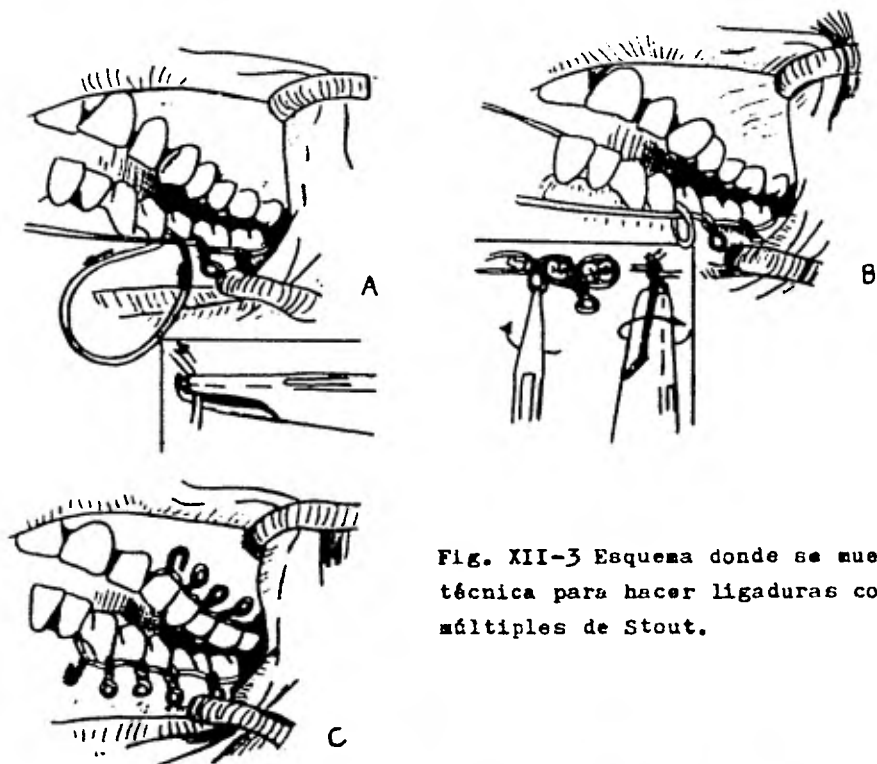


Fig. XII-3 Esquema donde se muestra la técnica para hacer ligaduras con asas múltiples de Stout.



Fig. XII-4 Al encontrarse partes desdentadas, la formación de anillos se interrumpe, entonces el alambre se tuerce para hacer un puente sobre los espacios desdentados.

de otra manera ésta se pierde.

Una férula hecha con acrílico, termo o autopolimerizable se usa siempre que haya alguna duda respecto a la estabilidad en la oclusión de los segmentos maxilares, durante la fijación postoperatoria. Esta férula acrílica se fabrica sobre los modelos de estudio tomados en las etapas de diagnóstico y preoperatoria, para que en el momento de la inmovilización esté lista para colocarse (Fig. XII-5).

La férula acrílica está claramente indicada, cuando se han perdido muchos dientes y la relación postoperatoria maxilar es incierta. Si se puede obtener una buena oclusión con suficiente contacto de las cúspides, la férula acrílica quizá no sea necesaria. Algunos cirujanos sostienen que, mientras el uso de la férula acrílica puede ser necesario, el tallado postoperatorio de la oclusión ocurre con más frecuencia y es generalmente más extenso cuando se usa una férula acrílica, que cuando no se usa.

No hay duda de que la fuerza máxima contra la fijación intermaxilar está en la línea media (localización de la zona de tensión de los músculos suprahioides y zona más alejada del "fulcro"). Cuando se usan férulas de alambre preparadas comercialmente, se recomienda insistentemente el uso de un alambre circunmandibular en la línea media y otro alambre en la espina nasal. Esto permite la colocación de gomas sobre los apoyos anteriores de la férula de alambre, sin temor a que se desarrolle una mordida abierta y/o extrusión de los dientes anteriores unirradiculares. Cuando se usan

férulas de alambre más rígidas, tales como la férula colada vestibular, ligar los dientes anteriores con alambre delgado, puede ser lo único necesario para evitar la protrusión de los dientes anteriores y/o el desarrollo de la mordida abierta. Para prevenir la extrusión de los dientes anteriores, también puede servir una férula acrílica correctamente construida.

Las férulas coladas de metal se colocan en las superficies vestibular y lingual de los dientes, proveen una fijación excelente después de la ostectomía del cuerpo mandibular. Se construyen sobre los modelos dentales con los segmentos maxilares en la posición postoperatoria planeada. Las férulas seccionales se ligan o cementan en los dientes, antes de la ostectomía; a continuación de la intervención se colocan las barras conectoras con los segmentos maxilares en la correcta posición; si las instalaciones del laboratorio y/o el costo no implican problemas, el uso de férulas seccionales es un medio excelente de estabilización.

El uso de férulas acrílicas, especialmente hechas para pacientes parcial o totalmente desdentados es económico y un medio muy aceptable de inmovilización y estabilización. Se diseñan de acuerdo con el tipo de cirugía prevista, el número de dientes conservados, etc.; el dispositivo puede consistir en una férula acrílica -cuando los dientes existen-, con extensiones en las zonas desdentadas. En las férulas de tipo Gunning o en cualquier tipo de férula individual se pueden hacer grandes perforaciones, para facili

tar al paciente la ingestión de líquidos. Cuando se usan férulas acrílicas, los rebordes se deben reducir hasta una distancia un poco menor de la parte más profunda del surco, para prevenir la aparición de úlceras dolorosas causadas por la excesiva extensión de los rebordes. A menudo es muy útil para el cirujano describir al ortodoncista, prostodoncista o al técnico del laboratorio, el procedimiento quirúrgico y las férulas requeridas. Las férulas inadecuadas y voluminosas pueden requerir ajustes difíciles en la mesa de operaciones, que prolonguen innecesariamente el tiempo de la intervención y conduzcan a eventuales complicaciones y resultados menos satisfactorios.

La etapa final en la fijación intermaxilar consiste en la colocación de elásticos o ligaduras intermaxilares. En la mayoría de las deformidades se usan los elásticos como únicos medios para la fijación intermaxilar. Mantienen una fuerza constante que fatiga los músculos; cuando se colocan adecuadamente, mantienen el cuerpo de la mandíbula en buena relación con respecto al maxilar. Los elásticos permitirán, durante las primeras horas después de la operación, una pequeña separación de los dientes, si el paciente experimenta náuseas o vómitos.

Existe una técnica que es a base de gomas o ligas intermaxilares, que se cambian aproximadamente cada dos semanas; hay positiva y continua inmovilización de los fragmentos y los dientes del paciente están sostenidos en la oclusión determinada. Puede ser -



necesaria la inserción de un tubo nasogástrico si la alimentación ha sido mínima. Otros autores nos dicen que cuando aparece la relajación muscular, se pueden reemplazar las gomas por alambre o seda gruesa.

También opinan que los elásticos maxilomandibulares tienen una tendencia a agrandarse y perder su fuerza de elasticidad, a menos de que sean reemplazados en el momento exacto, pues no son capaces de mantener inmóvil los fragmentos y mantener una correcta alineación. Los alambres de acero inoxidable pueden estar tensos cuando acaban de ser colocados, pero tienen la desventaja de desenlazarse y además, son bastante molestos. El material de para suturar, sin embargo, no se alarga cuando se humedece y es lo suficientemente fuerte para resistir las fuerzas de la mandíbula, cuando el paciente pretende abrir la boca; además, ejerce una acción constante, sin provocar presión desagradable. Una vez colocado este material, por lo general no tiene que ser reemplazado durante el período de inmovilización.

Cuando se ha obtenido una oclusión satisfactoria y el espasmo muscular activo no es ya un problema (de tres a siete días después de la intervención quirúrgica), los elásticos maxilomandibulares son retirados y se coloca hilo seda, del número 0 o 1. La seda es atada alrededor de los ojales o asas de las barras metálicas vestibulares, dos o tres veces y después es atada a los mismos ojales o asas. Las ligaduras son colocadas en los cuadrantes posteriores, -

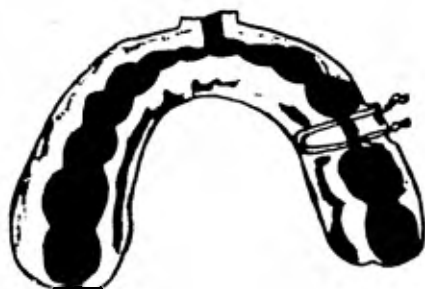

Fig. XII-5 Esquema de una férula acrílica, hecha con acrílico termo polimerizable.

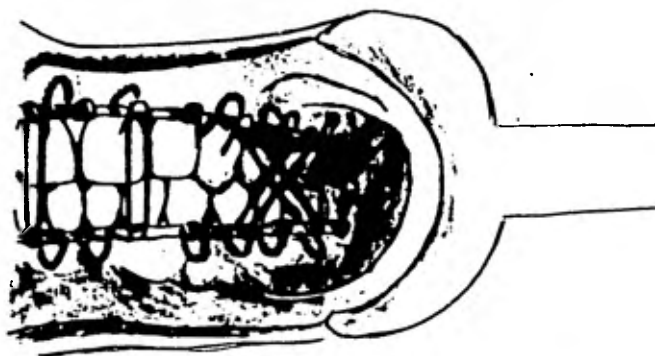


Fig. XII-6 Ligaduras con hilo seda del 0 o 1. Estas se pueden colocar después que se ha controlado el espasmo muscular activo ( de 3 a 7 días después de la intervención quirúrgica)

en forma de una "X". Otra ligadura se coloca verticalmente en la boca, a cada lado de la línea media, para mantener fuertemente en oclusión los dientes. Después de una instrucción adecuada, el paciente puede lavar las superficies vestibulares de sus dientes; - la irrigación a base de agua también es conveniente, para mantener la buena higiene oral (Fig. XII-6).

CAPITULO XIII

POSTOPERATORIO

Las prescripciones y cuidados postoperatorios deben seguir - una rutina general, pero estarán determinados por la clase de técnica quirúrgica y las necesidades médicas individuales de cada paciente.

La posición del paciente mientras se le conduce a la sala de recuperación y cuando se le retira de la misma, es importante: - los líquidos deben ser drenados por el lado de la boca y no dejarlos pasar a la orofaringe. Algunos pacientes reaccionan algo violentamente cuando despiertan de la anestesia; esto, desde luego, se debe sobre todo a la presencia de la fijación intermaxilar y a los tubos endotraqueales. No se puede asegurar que no se den reacciones violentas durante la fase postoperatoria inmediata, aunque antes de la operación se le haya advertido al paciente que al salir de la anestesia estos dispositivos estarán colocados en su boca. Por eso, hay que colocar tijeras y alicates para cortar alambre al lado de la cama del paciente, para usarlos en caso de vómitos inesperados y/o dificultad respiratoria; afortunadamente, la incidencia de tener que cortar alambres o elásticos, es muy baja. Sin embargo, es aconsejable la inclusión de estos instrumentos en la hoja de normas postoperatorias, por razones médico-legales. En las instrucciones postoperatorias también se incluye el uso de esteroides; las dosis se van disminuyendo paulatinamente, -

de manera que los esteroides se interrumpen al cuarto día del período postoperatorio (esto está a discusión). Los antibióticos - que se empiezan a administrar antes o durante la intervención, se administran por vía intramuscular o intravenosa, hasta que el paciente está capacitado para tomar líquidos.

Tan pronto como pueda hacerlo el paciente, se empieza el cuidado de la boca con variedad de enjuagues bucales y solución salina normal; la importancia de esto no puede sobreestimarse, particularmente si se ha efectuado una técnica intraoral. La admisión - de líquidos generalmente no presenta problemas, usándose comúnmente una solución equilibrada electrolítica, tal como: 5% dedextrosa con solución láctea Ringer; posteriormente a la cirugía se administra una dosis de 1,000 a 2,000 ml. -a no ser que ocurran problemas postoperatorios como hemorragia y vómito-, se suspende la administración de soluciones intravenosas en la primera mañana - del período postoperatorio.

En los individuos sanos que han sufrido una operación importante, la pérdida de sangre puede llegar de 700 a 800 cc., sin - que deba ser reemplazada. No se le da más de una unidad de líquido de reemplazo de peso molecular alto y generalmente, es suficiente para evitar la administración total de sangre. Los pacientes intervenidos para corregir el problema de prognatismo mandibular no requieren, contra el dolor, grandes dosis de opiáceos u otros analgésicos.

El uso de enzimas proteolíticas para el edema postoperatorio no ha sido notable. Una buena técnica quirúrgica, el uso de esteroides y el drenaje corriente, reducirán el edema postoperatorio. Las técnicas intraorales muy extensas, como la técnica de escisión sagital, requieren tubos de drenaje. Estos pueden ser: drenaje - de tipo cigarrillo o bien catéteres de polietileno conectados a - un simple aparato de succión (Hemovac). Estos catéteres pueden - ser colocados en la boca a través de la incisión o directamente a través de la piel, en la región submandibular, mediante pequeñas - incisiones. Se utiliza jalea de petróleo o una crema-base hidrosoluble con hidrocortisona (Pantho-F), para recubrir los labios y - las comisuras labiales, especialmente si se han presentado estiramientos por las técnicas intraorales. Para reducir el edema no - es recomendable usar apósitos con mucha presión, especialmente - cuando se utilizan técnicas intraorales, debiéndose dejar que éste progrese en todas direcciones pues, cuando se fuerza a que se dirija mesialmente, se ocasionan inflamaciones parafaríngeas que pueden acarrear dificultades respiratorias. Una aireación positiva - durante la anestesia, ejercicios adecuados de respiración profunda y de tos en el postoperatorio y el asegurar el paso nasofaríngeo y perioral del aire, son de gran ayuda para estimular el intercambio respiratorio apropiado en los pacientes con tendencia a la tumefacción. Son comunes las temperaturas orales postoperatorias entre - 37.5 a 38.5°C. Si se presentan temperaturas más elevadas, sobre -

todo después del segundo día postoperatorio, el médico debe sospechar que pueden haberse presentado complicaciones pulmonares o urinarias.

La náusea y el vómito postquirúrgico con frecuencia son el resultado de que el paciente haya tragado sangre, o representan un estímulo del centro vomitivo de la médula, provocado por los agentes anestésicos o por factores psicológicos. El uso postoperatorio inmediato de antieméticos en muchos casos los reducirá. Si el paciente reaccionara contra estos agentes, se le pueden dar sorbos de bebidas carbónicas, té o café y pedacitos de hielo en la boca, para disminuir su frecuencia. Otros factores relacionados con la atención postoperatoria general de todos los pacientes sometidos a cirugía (tales como eructar, movimientos intestinales, etc.) son importantes y no deben descuidarse.

#### Dieta

La fijación intermaxilar implica una dieta líquida o de papillas, durante 6 u 8 semanas. En el primero y segundo días posteriores a la intervención, se toman puros líquidos y después, concentrados. Los carbohidratos, proteínas, vitaminas y suplementos alimenticios líquidos, preparados comercialmente, son fáciles de conseguir y tienen un poder nutritivo suficiente; si surgen problemas en cuanto a la cantidad y calidad de la ingestión de líquidos, ha de consultarse con un especialista en dietética. Se debe evitar la ingestión elevada de carbohidratos, con exclusión de otras necesidades líquidas.

Hoy en día, la batidora eléctrica puede servir para preparar una gran variedad de comidas líquidas, que tienen la propiedad de reforzar, aún más, la nutrición. Con la batidora se reduce la selección sosa y repetida de líquidos como son los jugos, caldos y bebidas dulces. La mayoría de los pacientes quiere que se les aumente el número de alimentos diarios para impedir que se produzca una pérdida innecesaria de peso (generalmente 10%, la cual ocurre durante las dos primeras semanas). En términos generales, hay que prescribir en la dieta una selección alimenticia que incluya - proporciones altas de calorías y de proteínas. Los suplementos vitamínicos son muy fáciles de obtener en el comercio. La intención de proponer una dieta, es solamente con el fin de poner énfasis en la importancia de una nutrición adecuada.

Dieta líquida completa

<u>Alimentos incluidos</u>	<u>Cantidad</u>	<u>Descripción</u>
Leche	550 cc.	Como bebida, mezclada - con cereal
Cereales	1 porción	Cereal colado con agua y caldo
Huevos	1 o 2	Flan, batidos naturales
Grasas	Según tolerancia	Mantequilla, margarina - fortificada, crema en - alimentos
Jugos de frutas+	450 cc.	Jugos colados
Papas	1 porción	En puré



Vegetales	1 o 2 cucharadas de postre	Jugos vegetales colados, vegetales colados con jugo de carne o en sopa de crema
Sopas	1 o 2 porciones	Caldo ligero, sopas coladas de crema
Bebidas	Según deseo	Café, té, cocoa, bebidas azucaradas o con cereales
Dulces	Según tolerancia	Azúcar, miel, confituras
Postres	2 porciones	Flan blando o cocido, helado, requesón, postres, refrescos, gelatina
Varios	Según tolerancia	Sal.

+) En casos de vómitos, el jugo de tomate y de uva se evitarán, -- por su efecto contraproducente.

#### Dieta líquida

##### Desayuno

Media copa de jugo de frutas, colado (naranja)  
Media copa de caldo, cereal colado (maíz)  
1 copa de leche  
1 cucharada, de postre de azúcar  
Café o té

##### Almuerzo

3/4 partes copa de sopa (caldo)  
1/2 copa de postre (flan blando)  
1 copa de leche  
2 cucharaditas de azúcar  
Café o té

Cena

1/2 copa de jugo  
3/4 copa de sopa colada  
1/2 copa de postre (refresco)  
1 copa de leche entera  
Café o té

Media mañana

1/2 copa de jugo de fruta, co-  
lado

Media tarde

Hi-pro suplemento

Al acostarse

Hi-pro suplemento

Análisis aproximado

Calorías: 1,655  
Proteínas: 70 g.  
Grasas: 70 g.  
Hidratos de C: 215 g.

Hi-pro suplemento:

175 g. de leche homogeneizada  
1 cucharada de postre de polvo  
de leche desnatada  
1 cucharada de postre de jara-  
be de chocolate

Control

Se quita la fijación intermaxilar entre las 5 a 8 semanas, de-  
pendiendo del tipo de técnica quirúrgica, del progreso del pacien-  
te, edad, nutrición y complicaciones. Es necesario que se vea al  
paciente dentro de las 24 a 48 horas después de haberle quitado -  
las ligas. Se observa la oclusión al mismo tiempo que se quitan -  
los elásticos; si dentro de las 24 o 48 horas se observan señales  
de mordida abierta o movilidad poco común de los segmentos, se - -  
vuelven a colocar las gomas por dos semanas más. El hecho de ver  
al paciente una semana después de quitar las gomas, puede originar  
una mordida abierta de 3 o 4 mm., por lo cual ya se puede hacer po

co, excepto un desgaste intenso de los dientes posteriores.

A los pacientes intervenidos se les deben realizar estudios cefalométricos el primer y segundo años después de haber sido intervenidos, para tener un buen control sobre ellos, comparando los citados estudios y observando si existe algún tipo posterior de regresión o complicación.

CAPITULO XIV

COMPLICACIONES Y REGRESION

Hay muy pocas técnicas quirúrgicas que no tengan, por lo menos, como consecuencia alguna complicación ocasional. Un procedimiento complicado, como la corrección quirúrgica del prognatismo, está expuesto a enfrentarse con un gran número de complicaciones posibles. Uno de los que se observan con mayor frecuencia, es la mordida abierta anterior residual; esto se presenta con mayor frecuencia en la osteotomía horizontal, a través de la rama ascendente, debido a la influencia muscular postoperatoria desfavorable. En un pequeño porcentaje de casos pueden verse mordidas abiertas anteriores residuales, inclusive en la osteotomía subcondílea vertical. En la mayoría de los casos, esto se puede arreglar satisfactoriamente con un buen equilibrio oclusal. En raras ocasiones puede ser necesario volver a operar.

Hay que advertir sobre la complicación que se da a veces; el hacer inadvertidamente una osteotomía horizontal cuando se está intentando hacer una osteotomía subcondílea vertical. Esto sucede por confundir el borde anterior de la rama ascendente con la escotadura sigmoidea. Cuando se haga cirugía en esta área, para asegurar la perfecta localización de la escotadura sigmoidea, siempre se deben identificar primero el borde posterior de la rama ascendente y la cabeza del cóndilo. La mordida abierta puede darse en la osteotomía del cuerpo, pero ocurre muy raras veces. Casi no se ha

hablado de una falta de unión asociada a la osteotomía vertical - subcondílea; la curación en esta zona es muy buena y se lleva a cabo plano por plano; en cambio, la unión retardada o la falta de unión consecutiva a las osteotomías del cuerpo son relativamente frecuentes y se encuentran entre las principales desventajas de esta operación.

La hemorragia es una de las complicaciones más temidas y puede presentarse en cualquier tipo de osteotomía y hay más posibilidad de que haya problemas en la osteotomía con sierra de Gigli sobre la rama ascendente. No es probable que se presente hemorragia grave en la osteotomía infracondílea ejecutada correctamente. Esta complicación es mejor controlarla mediante la aplicación de vendajes de compresión, ya que los intentos de obturar los vasos con pinzas hemostáticas, son prácticamente inútiles. A veces puede presentarse una hemorragia tardía; por esta razón, se recomienda el uso de apósitos a presión, con vendaje cefálico, durante 24 o 48 horas.

Se debe disponer de transfusiones sanguíneas antes de la intervención, cuando se prevé cualquier clase de hemorragia. Afortunadamente, con técnicas estériles, cirugía hábil y antibióticos, las infecciones se presentan muy rara vez; pueden darse, sin embargo, particularmente en relación con hemorragias excesivas, hematomas y descuidos al retirar cuerpos extraños, como apósitos de gasa. Se sabe de un caso en el cual se formó una fístula arterio

venosa postquirúrgica, consecutiva a una osteotomía subcondílea vertical. Este tipo de fístulas postquirúrgicas es siempre posible, pero afortunadamente muy raro y se corrige por ligadura de las ramas de la arteria carótida.

El trismus puede presentarse -y se observa más frecuentemente- de naturaleza temporal; se ha informado de casos con grados variables de necrosis, con pérdida de hueso. Estos casos son también raros.

Hay que estar prevenidos contra las posibles cicatrices queloides, especialmente en los enfermos de grupo étnico negro; en estos casos se recomienda la osteotomía subcondílea vertical intraoral o bien, la ostectomía intraoral del cuerpo.

Por raro que parezca, la disfunción de la articulación temporomandibular casi nunca se presenta después de la corrección del prognatismo mandibular. Según la experiencia de algunos autores, la disfunción de dicha articulación no suele estar asociada con mordida prognática, aunque se han encontrado algunos casos que se han corregido mediante reposición de la mandíbula.

Troyer presentó un caso de anquilosis de la apófisis coronoides de la mandíbula con el arco cigomático, como consecuencia de la corrección quirúrgica de un prognatismo en el cual el corte vertical se hizo por delante de la apófisis coronoides, en lugar de hacerlo por detrás.

También se han presentado fístulas parotídeas y el síndrome -

de Frey siempre es una posibilidad, cuando se practica la cirugía en la zona de la rama ascendente y de la glándula parótida.

El síndrome de Frey o Auriculotemporal, consiste en: enrojecimiento y sudoración de la mejilla al masticar los alimentos; en las lesiones de la glándula parótida, a causa de una complicación del nervio auriculotemporal. Este nervio contiene, al lado de sus fibras sensoriales, otras que pertenecen al sistema vegetativo, - vasomotrices y sudoríparas, así como fibras secretoras destinadas a la parótida. Esto explica la existencia y los caracteres del - síndrome.

El síndrome se desencadena en el curso de las comidas, por - la masticación y las excitaciones gustativas; en el dominio del IX par (la masticación en vacío no desencadena el fenómeno).

#### Regresión

Esta sucede por muchas razones. La más grave en el tratamiento quirúrgico del prognatismo mandibular, ocurre en aquellos pacientes operados demasiado pronto, cuando aún están en la etapa activa de crecimiento. En muchas mandíbulas prognáticas, los incisivos - inferiores están retroinclinados, debido a la acción del labio superior. Cuando la posición de la mandíbula se corrige, la fuerza de la lengua tenderá a desplazar estos dientes hacia adelante. En consecuencia, al recolocar la mandíbula se debe tener en cuenta - todo lo anterior; de otra manera será causa de una regresión. Además, al corregir la posición de la mandíbula por osteotomía subcon

dílea, parece haber regresión de 1 o 2 mm.; esto tiene menos oportunidad de ocurrir, si la oclusión está ajustada cuando se practica la intervención. Los errores en la técnica quirúrgica ocasionarán regresión, en determinado número de casos. Si no se presta la adecuada atención al equilibrio postoperatorio, también pueden ocasionarse diversos grados de regresión. Hay que evitar realizar una sobrecorrección.



## B I B L I O G R A F I A

- 1.- ARCHER, W. Harry. Atlas paso a paso de técnicas quirúrgicas. Tomo II, 1978.
- 2.- MAUREL, Gerard. Clínica y cirugía maxilofacial, Tomo II, 1959.
- 3.- GURALNICK, Walter C. Tratado de Cirugía Oral. Editorial Salvat, 1971.
- 4.- ORBAN, Balint. Histología y embriología bucodental. México - Fournier, 1976.
- 5.- MOYERS, R. Manual de Ortodoncia. Editorial Mundi, 1976.
- 6.- HAMILTON BOYD, Mossman. Human embryology (Prenatal development of form and function). Baltimore, 1945.
- 7.- HINDS, Edward C. y KENT, John N. Tratamiento quirúrgico de las anomalías de desarrollo de los maxilares. Editorial Labor, S.A., 1974.
- 8.- BARSKY KAHN, Simón. Cirugía plástica. Editorial Médica Panamericana, 1967.
- 9.- KRUGER, Gustav O. Tratado de Cirugía bucal. Editorial Interamericana, 1960.
- 10.- PALACIO GOMEZ, Alberto. Técnicas de cabeza y cuello.
- 11.- HARRISON y col. Principles of Internal Medicine. The Blakiston Company Inc., 1954.
- 12.- Asociación Argentina de Ortopedia Dento-Maxilar Funcional. Jornadas XV Aniversario de A.A.O.F.M. Temas clínicos y prácticos de Ortopedia-dento maxilar. Buenos Aires, 1972.
- 13.- FINN B., Sidney. Odontología Pediátrica. Editorial Interamericana, 1976.
- 14.- SHAFER G., William. A textbook of oral pathology. London. W.B. Saunders, 1948.
- 15.- ZEGARELLI V., Edward. Diagnóstico en patología oral. Barcelona. Editorial Salvat, 1972.
- 16.- THOMA, Kurt H. Oral Pathology, a histological roentgenological and clinical study of the diseases of the teeth, jaws and mouth. St. Louis, Mosby, 1941.

- 17.- BHASKAR, S.N. Patología dental. Buenos Aires. El Ateneo, 1971.
- 18.- MAYORAL HERRERO, Guillermo y SANDOVAL GUTIERREZ, Antonio H. - Diagnóstico Cefalométrico. Diagnóstico por medio del Cefalograma. Revista A.D.M., Vol. XXXVI, Núm. 4, julio-agosto, 1979.
- 19.- Diccionario de Especialidades Farmacéuticas: PLM., S.A., Vigésimatercera edición, 1976.
- 20.- Diccionario Terminológico de Ciencias Médica. Editorial Salvat, S.A., 1974.
- 21.- DeCHAUME, Michel. Estomatología. Editorial Toray-Masson, S.A., Barcelona. 1a. edición, 1969.
- 22.- MOORE, Keith L. Embriología clínica. Editorial Interamericana, 1975.
- 23.- SEMENCHENO, G.I., & LOZENKO, P.A. Surgical correction of mandibular prognathism. Dental Abstract. Feb. 1976, Vol. XXI, Núm. 2.
- 24.- LAUFER, Dov et al. Patient motivation and response to surgical correction of prognathism. Dental Abstract. Vol. XXI, Núm. 10, oct., 1976.
- 25.- KELLER, Eugene E. et al. Review of mandibular body procedures. Dental Abstract. Vol. XXI, Núm. 10, oct., 1976.
- 26.- JORDAN, Jack E. et al. The use of silk for maxilomandibular fixation. Dental Abstract. Vol. XXI, Núm. 10, oct., 1976.
- 27.- ADLER, Edmond A. Early condylectomy to prevent prognathism: a preliminary report. Journal Oral Surgery 34:702-706, Aug., 1976.
- 28.- HIROSE, Tatsuo and others. Surgical-orthodontic approach to skeletal Class III malocclusion. Journal Oral Surgery 23:980-987, Nov., 1976.
- 29.- NEUNER, O. Surgical correction of mandibular prognathism. Oral Surgery 42:415-430, Oct. 1976.
- 30.- SCHMOKER, R. Use of osteosynthesis. Dental Abstract. Vol. XXII, Núm. 3, March, 1977.
- 31.- DISTEFANO, J.F. and SPILKA, C. Inverted-L osteotomy for correction of mandibular prognathism after relapse. Journal Oral Surgery 36: 147-149, Feb., 1978.

- 32.- ORIBE, J.A. Tratamiento quirúrgico del prognatismo mandibular. Médico Moderno, Vol. XII, Núm. 3, Nov., 1973.
- 33.- MOLINA MOGUEL, José Luis y colab. Prognatismo y desviación facial. Odontólogo moderno. Vol. VI, Núm. 2, oct-nov., 1977.
- 34.- HOROWITZ, SIDNEY L. and HIXON, H. Ernest. The nature of orthodontic diagnosis. The C.V. Mosby Company, Saint Louis, 1966.
- 35.- Odontología clínica de Norteamérica. Ortodoncia interceptiva. Dolor bucal y facial. Serie III, Vol. VIII, Editorial Mundi, 1961.
- 36.- REICHENBACH, Erwin y BRÜCKL, Hans. Clínica y terapéutica ortodóntico-maxilar. Editorial Mundi, S.A., Buenos Aires, 1965.
- 37.- WANG and WAITE. Vertical osteotomy vs. sagittal split osteotomy of the mandibular ramus. Journal of Oral Surgery 33: 596-599, Aug., 1975.
- 38.- IDRESANO A., Thomas. Simplified technique of wiring the condyloid process after intraoral vertical subcondylar osteotomy. Journal of Oral Surgery 33: 384-385, May, 1975.
- 39.- WEINBERG, Warren and VAN DE, Mark. Simplified technique to reduce perioral edema in intraoral sagittal split osteotomies. Journal of Oral Surgery. 33: 61-62, Jan., 1975.
- 40.- SMITH, A.E. y ROBINSON, M. Surgical correction of mandibular prognathism by subsigmoid notch osteotomy with sliding condylotomy; a new technique. J.A.D.A. 49: 46-62, 1954.