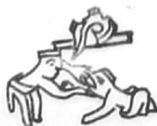

24/1031

UNIVERSIDAD NACIONAL AUTONOMA DE MEXICO
FACULTAD DE ODONTOLOGIA



TESIS DONADA POR
D. G. B. - UNAM

CONCEPTOS BASICOS DE
LA EXODONCIA PAIDODONTICA

Alfonso Tapia Mendoza

T E S I S
QUE PARA OBTENER EL TITULO DE
CIRUJANO DENTISTA
P R E S E N T A

ALFONSO TAPIA MENDOZA

México, D. F.

1981



Universidad Nacional
Autónoma de México



UNAM – Dirección General de Bibliotecas
Tesis Digitales
Restricciones de uso

DERECHOS RESERVADOS ©
PROHIBIDA SU REPRODUCCIÓN TOTAL O PARCIAL

Todo el material contenido en esta tesis esta protegido por la Ley Federal del Derecho de Autor (LFDA) de los Estados Unidos Mexicanos (México).

El uso de imágenes, fragmentos de videos, y demás material que sea objeto de protección de los derechos de autor, será exclusivamente para fines educativos e informativos y deberá citar la fuente donde la obtuvo mencionando el autor o autores. Cualquier uso distinto como el lucro, reproducción, edición o modificación, será perseguido y sancionado por el respectivo titular de los Derechos de Autor.

TESIS CON FALLA DE ORIGEN

I N D I C E

INTRODUCCION.....	1
1.- PSICOLOGIA Y MANEJO DEL NIÑO EN EL CONSULTORIO DENTAL.....	2
2.- CRONOLOGIA DE LA DENTICION.....	12
3.- IMPORTANCIA DE LA PRIMERA DENTICION, DEL MOLAR DE LOS 6 AÑOS Y CICLO VITAL DEL DIENTE.....	16
4.- ANATOMIA DENTAL DE PIEZAS DECIDUAS.....	22
5.- INDICACIONES Y CONTRAINDICACIONES DE LA EXTRACCION EN UN NIÑO.....	38
6.- HISTORIA CLINICA, DIAGNOSTICO Y PLAN DE TRATAMIENTO.....	41
7.- ESTUDIO RADIOGRAFICO.....	47
8.- PREMEDICACION.....	51
9.- ANESTESIA.....	56
10.- INSTRUMENTAL.....	64
11.- TECNICA EXODONTICA.....	68
12.- COMPLICACIONES DE LA EXODONCIA Y CUIDADOS POSTQUIRURGICOS.....	74
CONCLUSIONES.....	81
BIBLIOGRAFIA.....	82

I N T R O D U C C I O N

Gran cantidad de Cirujanos Dentistas tienen una especie de fobia a los pacientes infantiles, se piensa que en esta clase de pacientes se encuentran los de más difícil manejo, pero todo es cuestión de conocer un poco la forma más conveniente de trabajarlos; Hay que saber conocerlos, escucharlos y comprenderlos; Si uno se pone al nivel de los niños y se entra en su mundo que se caracteriza por imaginativo, sencillo y sincero, podemos sacar ventaja y lograr un buen tratamiento, puesto que nuestra meta es el de lograr una buena salud bucal que a fin de cuentas va a beneficiar al niño en el presente y en el futuro.

La Exodoncia Infantil es solo una parte de los muchos tratamientos que se realizan en los niños, pero para realizarla sin problemas, tanto para el paciente como para el Dentista, se necesita conocer todas las bases y los principios de la Exodoncia General, así como las diferencias que existen entre pacientes adultos y pediátricos. De esta forma se conjugan en el presente trabajo, dos ramas de la Odontología, la Exodoncia y la Paidodoncia.

CAPITULO 1

PSICOLOGIA Y MANEJO DEL NIÑO
EN EL CONSULTORIO DENTAL

La Exodoncia es una de las ramas físicamente más traumáticas de la Odontología, y en un niño si no se le conoce bien y no se sabe trabajarlo, puede resultarle un trauma además de físico, psicológico provocando en él una fobia a los dentistas, que quizá nunca más en su vida se le pueda quitar completamente, porque el comportamiento de cualquier individuo en el consultorio dental, se basa principalmente en las experiencias -- que haya o no tenido en su niñez. Es por eso que debemos conocer y valorar al niño, además de tener la habilidad necesaria para poder manejarlo, así como ganarnos su confianza y cooperación.

Para empezar debemos de conocer los diversos factores -- que van a influir en el comportamiento del niño con el dentista.

Uno de los primeros factores que debemos de conocer, es la influencia de los padres, ya que principalmente son ellos -- los que van a condicionar el comportamiento del niño.

Debemos de contar con el apoyo de los padres y saber -- que educación dental tienen ellos y si la han transmitido a -- sus hijos, si no la tienen, el dentista tiene la obligación de dársela. También debemos de conocer que tipo de opinión acerca de la Odontología tienen, porque los niños son capaces de observar, y si descubren que sus padres sienten temor y desconfianza al dentista, será esta una de las razones por las que el niño entre con miedo y desconcierto al consultorio: Pero si observan que sus padres se preocupan por su salud bucal, el niño al ver por primera vez al Cirujano Dentista, demostrará su interés por cooperar.

El trato de los padres con sus hijos en la vida cotidiana, también se va a reflejar en el comportamiento de los pequeños pacientes dentro del consultorio dental, y así podemos ver que el demasiado afecto, la indulgencia, la ansiedad, la autoridad excesiva, el desafecto, el rechazo y la forma de castigar a un niño por sus malas acciones, va a influir en su personalidad, por ejemplo, un niño con demasiado afecto y consenti-

miento, al que se le da todo lo que pide, va a resultar un niño caprichoso y exigente y van a ser frecuentes sus arranques de llanto, ya que seguramente con esto ha conseguido todo lo que pide, esto es frecuente en el hijo único y es un paciente difícil de tratar ya que va a actuar de la misma manera en el consultorio, porque el niño va a pensar que con lágrimas va a conseguir que el Dentista no prosiga con su tratamiento.

Así podemos ver que dependiendo el diferente trato que los padres puedan dar a sus hijos, pueden resultar diferentes tipos de pacientes, los cuáles debemos de tratar de diferentes maneras según el caso.

Para ganarnos la confianza del niño tenemos que empezar por ganarnos la de los padres, empezando por la pulcritud de nuestra persona, la buena presentación del consultorio y la sala de espera, al trato amable pero que demuestre conocimientos, y otras cualidades que se pueden llegar a tener, ya que ahí se van a reflejar la calidad de nuestros trabajos.

A los padres hay que demostrarles interés por la salud bucal de sus hijos; Se recomienda el envío de una carta a los padres, explicando la importancia de la primera cita, tanto para los niños como para el Cirujano Dentista. Esta carta debe de evitar toda terminología dental, debe ser breve, además de insistir en las ventajas de tener una boca sana y en las visitas periódicas que se tienen que hacer al Cirujano Dentista. Los padres agradecerán la atención y habrá más cooperación de ellos para con nosotros.

Otro de los factores que condiciona la conducta de un niño es el miedo. El miedo es una perturbación angustiosa del ánimo por el peligro real o imaginario, es además una reacción natural a lo desconocido. Si un niño nunca ha visitado al dentista, es lógico que su primera respuesta va a ser el miedo, aunque en diferentes grados dependiendo el caso. Así es que depende en gran parte del Dentista, poder brindarle toda la confianza para que ese miedo pueda ir desapareciendo.

El miedo es una de las primeras emociones del recién nacido y es una respuesta primitiva que se desarrolla para proteger al individuo contra daños y la destrucción de sí mismo, es un mecanismo de preservación propia.

El miedo puede ser bien utilizado en los niños, para -- que reaccione con el ante estímulos que verdaderamente son peligrosos, ya sea de tipo físico o social, pero también debe en señarsele que hay estímulos a los que no hay que demostrar esta emoción.

Los padres tienen la obligación de enseñarles a sus hijos que los tratamientos dentales deben ser necesarios, porque es para su propio bien. Nunca se les debe de amenazar con ir al Dentista, los tratamientos dentales no deben ser un castigo para ellos.

Existen diferentes factores que provocan miedo: Un medio ambiente extraño, Dolor, Enfermedad, Empleo de lenguaje poco familiar, Acompañante inadecuado.

Tampoco debemos dejar que los padres nos digan lo que tenemos que hacer, al menos en frente de sus hijos, ni permitir que, para que se dejen trabajar, los amenacen con algún -- tratamiento dental, es frecuente que los padres le digan a sus hijos "Si no te dejas curar, el doctor te va a poner una inyección", o "Si no te dejas te van a tener que sacar la muela", porque esto va a aumentar su miedo, y en caso de que verdaderamente sea necesario y tengamos que anestesiarnos o practicar-- les una extracción, nos va a resultar muy difícil y en algunos casos imposible realizar dichos actos.

También es frecuente que, cuando el pequeño paciente -- llega con el Dentista acompañado de su mamá y solo permitamos que entre el niño, la respuesta de su mamá sea: "pero va a llorar", esto condiciona al niño a aumentar su miedo, porque el -- pensará, que si su mamá dice eso, es que hay algo que temer.

Es por eso que debemos educar a los padres para poder -- llevar a cabo un buen tratamiento.

El miedo puede ser provocado por estimulación física di recta sobre los órganos sensoriales, así vemos que un niño que anteriormente ha tenido tratamientos dentales en los cuáles ha sido maltratado y en los que se le ha producido dolor innecesario, será un paciente que debemos de comprender y con el cuál -- tenemos que proceder con lentitud y demostrarle que hay formas de trabajar en el sin que haya nada que temer, y así poco a poco ir restableciendo su confianza.

El miedo también puede ser subjetivo, y puede ser provocado por personas que lo rodean sin que él las haya experimentado personalmente; Simplemente al oír una conversación ajena entre sus padres, hermanos mayores u otros familiares, en la que se manifieste el temor a los tratamientos dentales, o que otro niño le platique sus malas experiencias en el consultorio dental, el niño al necesitar ir a este, va ir predispuesto y con temor, además de que no lo va a hacer por su propia voluntad.

Al niño no se le debe mentir nunca, y siempre hacerle saber que el tratamiento que necesitan lo vamos a hacer con su cooperación o sin ella, no dejarle opciones a escoger, excepto las que favorezcan al Dentista. Cada niño tiene su propia forma de expresar miedo, un niño física y mentalmente sano, va a reaccionar distinto a un niño que no lo es, un niño adormilado va a tener más temor que un niño que no lo está, porque su capacidad de razonar va a estar disminuida.

La edad también es importante en el miedo que demuestra un niño, mientras más edad tenga este, su razonamiento es mayor y por lo tanto, el miedo con que va a reaccionar a un determinado estímulo, puede ir disminuyendo con la edad dependiendo la educación que se le dé. Lo que asusta a un niño de 2 años de edad puede no hacerlo cuando tenga 6.

También existe en los niños el miedo a separarse de sus padres, el hecho de dejar entrar al consultorio al pequeño paciente junto con su mamá, no importará siempre y cuando esta no transmita su ansiedad hacia el niño.

Otro factor importante en el comportamiento del niño, es su estado físico; Si ha estado enfermo durante bastante tiempo en su casa, generalmente es un niño que ha sido mimado y consentido, los responsables de su comportamiento son sus padres, quienes deben de actuar con buen criterio, brindarles su apoyo y cuidados necesarios sin llegar a la indulgencia. Si el paciente ha sido hospitalizado y ha convivido con otros niños, generalmente ha tenido que comportarse con cierta disciplina, este paciente casi siempre se comportará bien en el consultorio dental.

El estado nutricional del niño también es un factor que

influye en su conducta, un niño con deficiencias vitamínicas y minerales generalmente va a cursar con inquietud, fatiga e irritabilidad.

Los que padecen deficiencias físicas y mentales son pacientes que deben tener consideración, ya que por lo regular tienen menor control muscular. Estos pacientes tienen la necesidad de ser comprendidos y de brindarles la confianza necesaria para que el tratamiento dental pueda llevarse a cabo con éxito, aunque por lo regular este tipo de pacientes que asiste al consultorio dental particular padecen subnormalidad leve -- con cociente de inteligencia de 50 a 69 y edad mental en el adulto de 8 a 12 años. Estos pacientes por lo regular son tratados odontológicamente sin mayores problemas, pero si no es posible su tratamiento, entonces queda como recurso la anestesia general. Los pacientes con subnormalidad moderada, con cociente de 20 a 49 y edad mental en el adulto de 3 a 7 años, y con subnormalidad grave, de cociente 0 a 19 y edad mental en el adulto de 0 a 2 años, generalmente sus tratamientos dentales se hacen a nivel hospitalario y bajo anestesia general.

Estos pacientes, con excepción de los que cursan con -- Síndrome de Down, no tienen padecimientos dentales característicos, aunque por tener casi siempre mala higiene, su índice de caries y de enfermedades parodontales se encuentra más elevado que en niños normales.

Otros factores que tienen importancia en la conducta -- del niño son la escuela y la herencia. Un niño que asiste al -- jardín de niños estando en edad preescolar, tendrá contacto -- con otros niños de su misma edad, y será más accesible al odon -- tologo, además de que se adaptará más rápidamente a los procedimientos dentales necesarios.

La herencia es un factor que va a importar en la conduc -- ta de un paciente, porque toda personalidad es influenciada geneti -- camente, pero la herencia solo predispone mas no condiciona de una manera obligatoria la conducta de los individuos. Vemos -- también que existen enfermedades que son realmente heredadas , como el Daltonismo, la Sífilis (que también es adquirida), Albinismo y la Hemofilia. Otras enfermedades que son heredadas -- aunque sea por predisposición son la Tuberculosis, la Diabetes

y Cardiopatías.

Por último, otros factores importantes son el religioso y el social. Los niños que han crecido con educación religiosa, generalmente son personas con más honestidad y sentido de responsabilidad que uno que carece de ella. Los niños de poca edad no tienen bien definido el concepto de la moral, la educación religiosa ayuda a la formación de una sana conciencia.

La sociedad también es un factor que va a moldear el comportamiento de un niño, así vemos que aparte de sus padres, hermanos y compañeros de escuela, otras personas y otros niños, pueden ser capaces de modificar a favor o en contra una determinada conducta. También los medios de comunicación como es la televisión, que la mayoría de los niños ven, o el radio, son importantes en el desarrollo mental de un niño, y en ocasiones llega a ser perjudicial.

El manejo del niño en el consultorio dental dependerá mucho de la forma de ser del niño, del tipo de educación que ha recibido y de sus ideas acerca de los tratamientos dentales. Sabemos que cuando un niño se niega a cooperar con el Dentista es por un deseo de evitar lo desagradable y doloroso, así como todo aquello que pueda alterar su bienestar.

Cuando un niño nunca ha asistido al consultorio dental y ha llegado el momento de hacerlo, se recomienda lo visite antes de su cita, de esta forma se irá familiarizando con el; Si es posible, que vea a un hermano, familiar o persona que el conozca, sentado en el sillón y recibiendo tratamiento dental, de esta manera el niño sentirá que no hay motivo para tener miedo. Aunque no se recomienda que un niño menor de 3 años observe a su hermano mayor o a sus padres en pleno tratamiento dental, porque si no llega a ver expresiones de dolor, el niño puede llegar a entusiasmarse e inclusive el mismo puede llegar a pedir que se le haga lo mismo, pero si al estar en el sillón dental descubre que a él si le hacen daño, será contraproducente y la confianza que buscamos tener será mucho más difícil de obtener, incluso pasado el tiempo. En niños mayores de 3 años sí puede dar resultado, porque el simple hecho de ver a un hermano mayor soportando con tranquilidad un tratamiento, puede ser como un reto para él y de esta manera obtener la cooperación -

que nosotros necesitamos.

Son frecuentes los arranques de llanto de los pacientes -- difíciles en el consultorio, ya que por lo general es así como consiguen lo que ellos quieren, y pensarán que de esta forma -- van evitar todo tipo de intervención dental, pero hay que hacerles saber que de nada les va a servir, porque de cualquier manera se va a proseguir con el tratamiento, de esta manera -- pierden toda esperanza y es posible que se tranquilicen.

Tampoco se pueden hacer tratos con este tipo de pacientes, y en algún caso que la elección favorezca al Dentista.

Nunca se debe dejar un tratamiento a medias y dejarlo -- para la consulta siguiente (En caso de no obtener cooperación) ya que en esta será igual o más difícil dicha intervención.

No se debe utilizar el ridículo para obtener cooperación en el niño, porque con este no se va a disminuir el miedo, sino que va a aumentar el resentimiento y la aversión a dentistas y a tratamientos dentales.

No se puede hacer que el niño pierda el miedo hablando-le solamente, hay que darle razones completas para que lo haga; y nunca hay que mentirle, si la intervención tiene que producir dolor, es mejor decirle la verdad y prevenirlo que dejarle creer que ha sido engañado.

Para lograr una buena impresión en el niño se tienen -- que tomar en cuenta muchas cosas, como la buena presentación y pulcritud del dentista, que la sala de espera esté arreglada , si es posible con adornos y motivos infantiles, ya sean dibujos o arreglos que les pueda llamar la atención, también revistas o pequeños juguetes, todo esto para que su espera antes de entrar al consultorio, sea más agradable y empiecen a tener -- confianza. La recepcionista y la ayudante, si es que los hay , deben ser amables y tener simpatía por los niños. El sillón, en caso que se trate de un Paidodontista, debe ser de tamaño infantil. También debe estar el consultorio arreglado y limpio. El niño es capaz de observar todos estos detalles antes de comenzar su tratamiento, y si se lleva una buena impresión, su miedo natural irá disminuyendo notablemente.

Para que el niño no tema al diverso instrumental y equipo, hay que enseñárselo y explicarle como funciona cada parte,

por ejemplo, se le pueden enseñar un espejo y unas pinzas de - curación y dejar que el niño las tome con sus propias manos, - también podemos mostrarle la pieza de mano de baja velocidad - colocándole una copa de hule, le enseñamos como se controla, y le hacemos ver que no hace ningún daño. También podemos mos- - trarle la jeringa triple y dejar que el niño la maneje. Todos- - estos detalles van a hacer que el niño nos tenga más confianza y nos permita introducir todos nuestros instrumentos en su boca.

También podemos o debemos hacer plática con el niño, pre- - ferentemente de temas que al niño interesen, y que no estén re- - lacionados con la odontología, ya sea hablar de animales, de - programas de televisión, de sus amigos o de sus juegos preferi- - dos, hacerle saber que hay interés por conseguir su amistad.

Ya para empezar el tratamiento indicado, se recomienda- - realizar, en la primera cita, tratamientos sencillos y que no- - produzcan ningún dolor, a menos que se trate de una urgencia;- - Por ejemplo elaborar una historia clínica, enseñarle a cepi- - llarse los dientes, eliminar placa bacteriana y sarro, y apli- - car fluor. Es mejor pasar de tratamientos sencillos a más com- - plejos, aunque no se pueden dejar para después los de caracter - urgente.

En la primera cita se puede dejar pasar a los padres al - consultorio, y si logramos la confianza y aprobación necesaria - para que seamos los indicados para tratar su boca, en la si- - guiente cita, la mayor de las veces, podremos trabajar a solas - con el.

Es frecuente que los niños que visitan el consultorio - por primera vez, lo hagan porque necesitan tratamientos de ur- - gencia, en estos casos el dentista deberá usar toda su capaci- - dad y habilidad, y hacerle saber al niño que hay ocasiones en - que el tratamiento produce algo de dolor, nunca mentirle y man- - tener esta sinceridad en todas las consultas posteriores.

Cuando un niño, a pesar de todos los puntos descritos - anteriormente, se suelta llorando, y aunque se le den razones- - suficientes para explicarle que su temor es infundado, no en- - tienda o no quiera hacerlo, se puede hacer uso de la discutida - técnica de "mano sobre boca" que aunque hay quienes dicen que-

no funciona y que es contraproducente, en lo personal creo que hay casos en que si funciona y otros en que no, solo hay que saber valorar cuando se puede usarla.

Nunca se debe mencionar la palabra dolor, ya que esto sugiere al niño y su umbral tiende a bajar; para sustituir esta palabra se puede utilizar "molestia" que no tiene el mismo impacto que dolor.

Procurese llamar siempre al niño por su nombre de pila o como prefiera el niño que se le lleme.

La duración de la cita no debe pasar, en lo posible de 30 minutos, ya que pueden fastidiarse y empezar a comportarse mal. Se recomienda que a la hora que se cite el paciente, sea la hora en que pueda pasar al consultorio, no es bueno hacer esperar mucho tiempo al niño.

Tampoco es recomendable que el niño asista al dentista cuando cursa con una enfermedad o con una experiencia emocional, como la muerte de un familiar o el nacimiento de un hermano (con excepción de urgencias) porque su desequilibrio emocional provocará aumento de ansiedad y desconcierto, y así nunca llegaremos a la cooperación ideal.

Al platicar con el niño hay que usar palabras que entiendan, debemos ponernos a su nivel y no usar palabras o términos que son incomprensibles para él, tampoco debemos de tratarlos como si fueran más chicos de lo que en realidad son, a los niños en general les gusta que se les trate como si fueran mayores.

Es bueno conocer de antemano que tipo de niño es, saber como es su comportamiento, conocer sus gustos, sus temores, el tipo de relaciones que tiene con sus padres, hermanos, amigos y otras personas, ya que esto nos servirá para podernos guiar en el manejo de nuestro paciente.

En el transcurso del tratamiento dental, los castigos y recompensas deben de existir, claro que estos solo deben ser lo suficientemente necesarios para hacerle saber al niño que su comportamiento ha sido bueno o malo, pero nunca se debe ofrecer una recompensa como medio para obtener la cooperación del niño, ya que esto se convertiría en soborno, y esto no funciona, ya que en tratamientos posteriores, el niño buscará un

premio como condición para que se deje; Lo único que se logrará es un aumento de su mal comportamiento porque de esta forma el niño buscará que los sobornos aumenten.

Nunca se le debe sugerir el tratamiento al niño, porque le demos la oportunidad de aceptar o rechazar, hay que decirle que obedezca una orden y así no le quedará otro remedio que aceptar. Esta orden debe hacerse con amabilidad pero a la vez - con firmeza.

Así vemos que existen diversas formas de lograr la cooperación de un niño, y si a eso se agrega la destreza, rapidez y eficacia del Cirujano Dentista, se puede asegurar que el paciente sentirá satisfacción porque su salud bucal es buena y - la forma en que ha sido restablecida ha dado como resultado -- una experiencia que en el futuro le será útil.

Si a pesar de todos los esfuerzos posibles, un niño necesita un tratamiento y no obtenemos su cooperación, aún queda como último recurso la anestesia general.

CAPITULO 2

CRONOLOGIA DE LA DENTICION

Es importante conocer la época en que aparecen los diferentes dientes en la cavidad oral, así como el orden en que lo hacen, esto, por ejemplo, puede determinar el tipo de oclusión que nuestro paciente vaya a tener, y muchas veces, tomándolo en cuenta, podemos ayudar a formar una buena oclusión a base de extracciones seriadas o de mantenedores o expansores de espacio, u otro tipo de aparatos que pueden ser utilizados en combinación y en los cuáles es básico conocer el orden y la época de aparición de los dientes.

Se aclara que el paciente es considerado infantil mientras tenga piezas deciduas.

A continuación se presentan en cuadros, las principales etapas de formación, de erupción y de terminación en la formación de la raíz.

DIENTES DECIDUOS

INFERIORES:

	Formación de Tejido Duro.	Terminación del Esmalte	Erupción	Terminación de Raíces
Incisivo Central	4 meses in Utero	mes y 1/2	7 1/2 m.	1 1/2 años
Incisivo Lateral	4 1/2 meses in Utero	2 1/2 meses	9 meses	2 años
Canino	5 meses in Utero	9 meses	18 meses	3 años con 3 meses
Primer Molar	5 meses in Utero	6 meses	14 meses	2 1/2 años.
Segundo Molar	6 meses in Utero	11 meses	14 meses	3 años

INFERIORES:

	Formación de Tejido Duro	Terminación del Esmalte	Erupción	Terminación de Raíces
Incisivo Central	4 1/2 meses in Utero	2 1/2 meses	6 meses	1 1/2 años
Incisivo Lateral	4 1/2 meses in Utero	3 meses	7 meses	1 1/2 años
Canino	5 meses in Utero	9 meses	16 meses	1 1/4 años
Primer Molar	5 meses in Utero	5 1/2 meses	12 meses	2 1/4 años
Segundo Molar	6 meses in Utero	10 meses	20 meses	3 años

En algunas ocasiones se observan dientes supernumerarios en la dentición decidua, sobre todo en región de laterales superiores. Los dientes deciduos, son raros que se ausenten congénitamente. En esta dentición hay menos anomalía que en la sucedánea.

DIENTES SUCEDANEO

FORMACION DE TEJIDO DURO:

	SUPERIORES	INFERIORES
Incisivo Central	3-4 meses	3-4 meses
Incisivo Lateral	10-12 meses	3-4 meses
Canino	4-5 meses	4-5 meses
Primer Premolar	18-20 meses	21-24 meses
Segundo Premolar	2-2 1/4 años	2 1/4-2 1/2 años
Primer Molar	Al nacer	Al nacer
Segundo Molar	2 1/2-3 años	2 1/2-3 años

TERMINACION EN LA FORMACION DE ESMALTE:

	SUPERIORES	INFERIORES
Incisivo Central	4-5 años	4-5 años
Incisivo Lateral	4-5 años	4-5 años
Canino	6-7 años	6-7 años
Primer Premolar	5-5 años	5-6 años
Segundo Premolar	6-7 años	6-7 años
Primer Molar	2 1/2-3 años	2 1/2-3 años
Segundo Molar	7-8 años	7-8 años

ERUPCION:

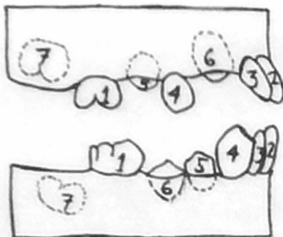
	SUPERIORES	INFERIORES
Incisivo Central	7-8 años	6-7 años
Incisivo Lateral	8-9 años	7-8 años
Canino	11-12 años	9-10 años
Primer Premolar	10-11 años	10-12 años
Segundo Premolar	10-12 años	11-12 años
Primer Molar	6-7 años	6-7 años
Segundo Molar	12-13 años	11-13 años

TERMINACION DE LA FORMACION DE LA RAIZ

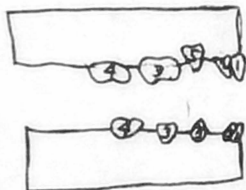
	SUPERIORES	INFERIORES
Incisivo Central	10 años	9 años
Incisivo Lateral	11 años	10 años
Canino	13-15 años	12-14 años
Primer Premolar	12-13 años	12-13 años
Segundo Premolar	12-14 años	13-14 años
Primer Molar	9-10 años	9-10 años
Segundo Molar	14-16 años	14-15 años

A CONTINUACION SE PRESENTAN DOS DIBUJOS QUE REPRESENTAN EL ORDEN DE ERUPCION DE LAS PIEZAS DENTARIAS.

DIENTES SUCEDANEO



DIENTES DECIDUOS



CAPITULO 3

IMPORTANCIA DE LA PRIMERA
DENTICION, DEL MOLAR DE LOS
6 AÑOS Y CICLO VITAL DEL
DIENTE

IMPORTANCIA DE LA PRIMERA DENTICION

Las clásicas funciones de los dientes que todos conocemos, y que son la masticación, la estética y la fonación, son características de las denticiones decidua y sucedánea; De esta manera debemos entender que cualquier función provechosa — que realice un diente es importante y básica, así que estas — funciones que acabamos de mencionar son, al igual que en los — sucedáneos, las principales razones por las que los dientes de ciduos sean parte de nuestro organismo. Los dientes deciduos — forman una parte vital en el aprovechamiento alimenticio para — el buen desarrollo fisiológico de un niño.

La razón por la que existen dos denticiones en una persona normal es simple, en la boca de un niño de 7 meses a 12 a ños de edad aproximadamente, los dientes sucedáneos sencillamente no cabrían, es por eso que mientras el craneo y la cara se desarrollan, los dientes deciduos cumplirán sus funciones — hasta que sean insuficientes y llegue el momento en que sean — sustituidos por los sucedáneos, y para cuando esto ocurra, se supone que, al haber crecido cara y craneo, habrá espacio para estos dientes que son más grandes, aunque muchas veces no hay — crecimiento suficiente para que la boca pueda alojar a los 32 dientes sucedáneos y se tiene que recurrir a la exodoncia y a la ortodoncia.

Muchas veces sucede que cuando ya han erupcionado los — centrales superiores sucedáneos, al no haber terminado su etapa de crecimiento el niño, estos dientes se le ven demasiado — grandes, pero esto es normal, ya que cuando el crecimiento del niño va siendo mayor, esta aparente anomalía irá desapareciendo poco a poco hasta que llegue el momento en que su tamaño se vea normal.

De las funciones que se mencionaron al principio, la — principal en los dientes deciduos es la masticación, porque — significa la preparación mecánica de los alimentos para poder — digerirlos y asimilarlos durante uno de los períodos más activos del crecimiento y desarrollo.

Otras funciones que tienen los dientes, son la de mantener el espacio para los dientes sucedáneos, la de estimular el crecimiento del maxilar y la mandíbula por medio de la masticación, especialmente en el desarrollo de la altura de los arcos dentales, mejor conocida como dimensión vertical.

Otra función más, es la ayuda que dan los dientes deciduos en la fonación, porque para cuando aparezcan los sucedáneos, el niño ya sabrá como usar los dientes para producir diferentes sonidos.

La pérdida prematura de dientes deciduos puede provocar la dificultad para provocar sonidos como la efe, ve, ese y zeta, incluso cuando ya hayan aparecido sus sucesores. También puede provocar el cierre de espacio y posteriormente el apiñamiento de los sucedáneos; Se pueden ocasionar también maloclusiones, pero el principal daño que causa esta pérdida es el desaprovechamiento de los alimentos, ya que al no existir una otima masticación de estos, no se podrá brindar al niño toda la energía que este necesita.

IMPORTANCIA DEL MOLAR DE LOS 6 AÑOS

Se debe considerar que esta pieza es la primera de la serie de los sucedáneos en hacer erupción, aunque a veces lo hace junto con los incisivos centrales inferiores; Este diente, hablese del superior o del inferior, es una pieza que además de ser más grande en todos sentidos que sus semejantes, va a desarrollar una función muy importante en la oclusión y en la nutrición.

Pueden existir trastornos ocasionados por la falta de cuidado del primer molar sucedáneo; por ejemplo, la pérdida de este diente puede provocar una maloclusión, que a la vez será una predisposición a enfermedades parodontales.

Se le llama molar de los 6 años por hacer su erupción aproximadamente a esa edad; aunque puede adelantarse o retrasarse su erupción, ese es su promedio de salida a la cavidad bucal y lo hace por detrás del último molar de los deciduos.

Si el molar sucedáneo inferior erupciona antes que el superior, favorecerá a una buena oclusión, ya que este ejerce-

rá una fuerza mesial fuerte, que en algunos casos, movilizará el segundo molar decíduo de uno a dos milímetros, impidiendo así una relación vértice a vértice de los molares sucedaneos.- Cuando existe esta relación en la dentición mixta, se puede corregir por sí sola con el simple hecho de erupcionar el segundo molar sucedáneo.

Es por esto que en Ortodoncia, este diente es considerado como "La llave de la Oclusión", ya que va a mantener una relación entre los maxilares mientras haya dientes deciduos, que va a ser vital para la buena o mala oclusión del resto de los dientes sucedaneos.

Por último diremos que estos dientes son los únicos que se desarrollan directamente de la lámina dental, que es el único cuya corona está completamente calcificada en la época en que el niño está en pleno desarrollo físico y necesita un buen aprovechamiento de los alimentos. Este diente es el que mantiene una relación intermaxilar en el momento que caigan los molares deciduos.

En esta época del niño, es este diente el que más debemos de procurar mantener en la boca y en buenas condiciones, y la extracción de él solo deberá hacerse en casos que verdaderamente resulte imposible evitarla.

CICLO VITAL DEL DIENTE

Cualquier diente, ya sea decíduo o sucedáneo, está caracterizado por seguir varias etapas progresivas en las cuáles van a ocurrir cambios histológicos y bioquímicos. Estas etapas son las siguientes:

CRECIMIENTO:

- a).- Iniciación
- b).- Proliferación
- c).- Histodiferenciación
- d).- Morfodiferenciación
- e).- Apoiación

CALCIFICACION

ERUPCION

ABRASION

RESORCION Y EXPOLIACION (Piezas deciduas)

CRECIMIENTO:

a).- Iniciación.- Todos los dientes se derivan de células de origen ecto y mesodérmico. Las de origen ectodérmico -- son las que van a formar esmalte, estimulan a los odontoblastos y determinan la formación de la corona y de la raíz. Las de origen mesodérmico se encargan de la formación de dentina, pulpa, cemento, membrana periodontal y hueso alveolar.

b).- Proliferación.- El diente empieza a brotar gracias a la multiplicación activa de células en la capa basal del epitelio bucal, desde lo que será el arco bucal.

Esta multiplicación de células profundiza el órgano del esmalte. Suceden en total diez brotes de la lámina dental en cada arco, lo que más adelante serán los dientes deciduos. Estas células van a condensarse formando la papila dental que en el futuro serán la pulpa y la dentina.

Después estas células sufrirán cambios en su concentración y darán así la formación del saco dental, que más adelante será cemento, membrana periodontal y hueso alveolar.

c).- Histodiferenciación.- En esta etapa se diferencian varias capas de células bajas y escamosas entre el retículo estrellado y el epitelio del esmalte interior, para así formar un estrato intermedio necesario para la formación de esmalte.- Es aquí donde se forman los brotes para los molares sucedáneos.

d).- Morfodiferenciación.- Las células del epitelio interno del esmalte se transforman en odontoblastos. Esto va a ser lo que se conoce como unión amelodentinaria.

e).- Aposición.- Los ameloblastos y los odontoblastos depositan, los primeros, matriz de esmalte calcificado en 23 a 30 %, y se deposita en capas incrementales; los segundos depositan un material no calcificado y colagenoso llamado predentina, también en dichas capas.

Esta aposición va a hacerse por grupos de dientes en una definida secuencia:

Grupo A.- Prenatal, los dientes deciduos inician su aposición-

de matriz entre las 4 y 6 semanas in utero.

Grupo B.- Hacen su aposición los primeros molares sucedaneos, los anteriores sucedaneos, y lo hacen a los 3 meses después del nacimiento, excepto los incisivos laterales superiores que lo hacen a los 10 meses.

Grupo C.- Hacen su aposición todos los premolares y segundos molares entre el año y medio y los tres años de edad.

Grupo D.- Hacen su aposición los terceros molares entre los 7 y los 10 años de edad.

CALCIFICACION:

Se endurece la matriz por precipitación de sales de calcio tanto en el esmalte como en la dentina.

ERUPCION:

Es la migración que efectúan los dientes desde dentro de los maxilares, hasta salir a la cavidad oral y hacer contacto con su antagonista, por lo tanto tiene varias fases y las podemos clasificar en 3:

Fase preeruptiva.- Es cuando las piezas dentarias hacen movimientos hacia oclusal y bucal para irse acomodando conforme van creciendo.

Fase prefuncional.- Es cuando se ha calcificado completamente la corona y comienza la formación de la raíz. Después el diente una vez en posición comienza su salida a la cavidad oral.

Fase funcional.- Es cuando el diente ha alcanzado su plano de oclusión.

ABRACION:

Disminución del tejido del esmalte debido principalmente a maloclusiones. Este desgaste suele ser frecuente en dientes deciduos una vez que se acerca el tiempo en que deban ser sustituidos. También es frecuente en dientes con mala oclusión y en dientes viejos.

RESORCION Y EXPOLIACION:

Resorción es la capacidad que tiene el organismo para reabsorber un tejido que el mismo ha formado, en este caso la-

raiz del diente deciduo que irá siendo reabsorbida desde el ápice y en dirección al cervix del diente.

Inmediatamente después de la resorción sigue la exfoliación, que es en sí el hecho de caerse de los dientes deciduos.

Estas etapas de las piezas deciduas están en relación con su desarrollo fisiológico.

CAPITULO 4

ANATOMIA DENTAL DE PIEZAS
DECIDUAS

DIFERENCIAS ENTRE PRIMERA Y SEGUNDA DENTICION

Antes de empezar a estudiar la anatomía de los dientes deciduos, debemos de conocer las diferencias básicas que existen entre estos y los sucedaneos. A continuación se enumeran las características que hacen distintas las dos denticiones:

- 1.- La dentición sucedánea se compone de 32 piezas dentales, mientras que la dentición decidua solo tiene 20.
- 2.- La dentición sucedánea esta compuesta de 4 grupos de dientes, mientras que en la decidua falta el grupo de los premolares.
- 3.- En la dentición sucedánea el tamaño de los molares es decreciente, es decir, el primer molar es más grande que el segundo así como este lo es más que el tercero, en la dentición decidua el segundo molar es más grande que el primero.
- 4.- La evolución de los dientes deciduos presenta una fase más que en la de los sucedaneos, esta consiste en la resorción que sufren las raíces antes de que aparezca en la cavidad bucal el diente destinado a reemplazarlos.
- 5.- El diente deciduo es más pequeño en todas dimensiones que el sucedáneo.
- 6.- Las coronas de los dientes deciduos son más amplias en sentido mesiodistal en comparación con el área cervico oclusal, lo que da a los dientes anteriores un aspecto de copita, y a los molares de achatados.
- 7.- Los dientes deciduos tienen una marcada constricción en el cuello a comparación de los sucedaneos.
- 8.- En comparación, existe menor cantidad de tejido dentinario que proteja la pulpa en los deciduos.
- 9.- Los cuernos pulpares son más altos en los dientes deciduos que en los sucedaneos (especialmente los cuernos mesiales).
- 10.- Las raíces de los deciduos anteriores son más estrechas en sentido mesiodistal que en los sucedaneos.
- 11.- Las raíces de los dientes deciduos son más largas y finas en comparación con el tamaño de la corona, que aquellas de los

dientes sucedaneos.

12.- En los dientes deciduos, la bifurcación de la raíz se produce en pleno tercio cervical, bien cerca de los cuellos, en cambio en los sucedaneos, ocurre en la unión del tercio medio con el tercio cervical.

13.- Existe mayor sensibilidad en los sucedaneos que en los deciduos, porque parece ser que las terminaciones nerviosas son más numerosas.

14.- Los deciduos son más susceptibles a los ataques de los agentes infecciosos y terapéuticos. La caries avanza más rápidamente y alcanza a comprometer más precozmente la integridad -- pulpar, en virtud de su menor calcificación y además porque el caparazón amelodentinario es de menor espesor.

ANATOMIA DENTAL DE PIEZAS DECIDUAS

INCISIVOS SUPERIORES:

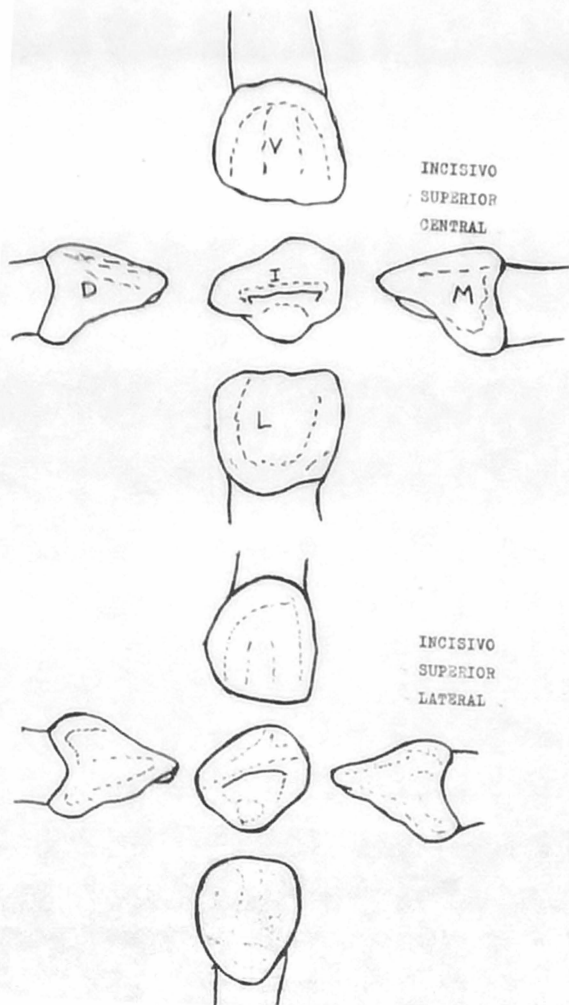
Muy parecidos a los sucedaneos, una de sus diferencias es el diámetro mesiodistal y cervicocclusal o incisal, en los deciduos este último es más grande mientras que en los sucedaneos resulta al revés.

CORONA.- Su borde incisal se une con la cara mesial en forma de ángulo agudo y con la distal como ángulo redondeado.

Sus superficies proximales son convexas labiolingualmente y la superficie labial lo es mesiodistalmente y un poco menos incisocervicalmente. En la cara lingual el cingulo está -- bien definido y ocupa de la mitad a la tercera parte de la superficie.

RAIZ.- Única, cónica y con ápice redondeado.

CAVIDAD PULPAR.- La forma de la cámara pulpar se asemeja a la corona del diente. Tiene tres cuernos pulpares, existe un solo conducto radicular y no se aprecia una demarcación entre cámara y conductos, aunque en los laterales se puede apreciar, si se le observa por labial y lingual, una pequeña demarcación entre estas dos partes.



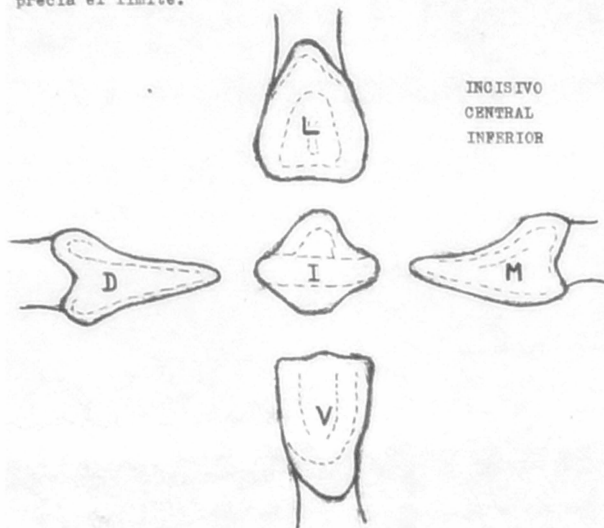
INCISIVOS INFERIORES:

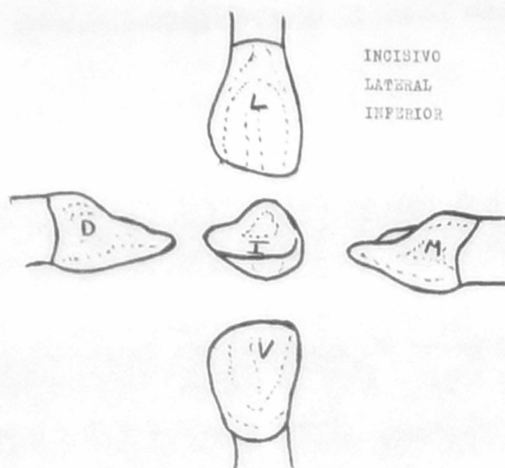
Son los dientes más pequeños de la boca, y los centrales lo son aún más que los laterales, aunque ligeramente.

CORONA.- La superficie labial es convexa en todas direcciones.- la lingual es más estrecha que la labial por el hecho de la convergencia de las caras proximales hacia el cervix de la cara -- lingual. No existe un marcaje definido entre las caras proximales y esta. El cingulo ocupa la parte cervical.

RAIZ.- Es aplanada mesial y distalmente, se adelgaza hacia el ápice. La raíz del lateral es más larga.

CAVIDAD PULPAR.- Sigue la forma de la corona. Labiolingualmente la cámara es más ancha en el cingulo. En el central existe una demarcación bien definida, mientras que en el lateral no se aprecia el límite.





INCISIVO
LATERAL
INFERIOR

CANINO SUPERIOR:

ES el diente anterior más grande de los deciduos.

CORONA.- La superficie vestibular es convexa y el lóbulo central de desarrollo forma la cúspide, y su brazo mesial es más largo que el distal.

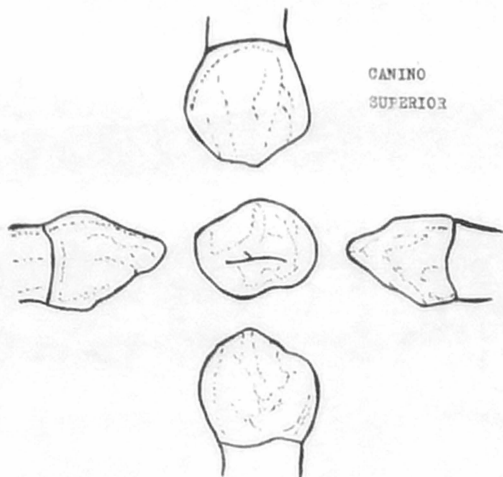
La superficie lingual es convexa en todas direcciones. Aquí empieza un borde que va de la punta de la cúspide, después atraviesa toda la superficie para así separar los surcos mesio y distolingual.

El cingulo es menos grande que en los incisivos superiores - pero más afilado.

RAIZ.- Es larga, ancha y aplanada mesiodistalmente. Su ápice es redondeado.

CAVIDAD PULPAR.- Sigue, al igual que en los anteriores, la forma de

neral del diente. El cuerno pulpar central es más alto que el resto de la pulpa. El cuerno pulpar mesial es más grande que el distal. - Hay muy poca demarcación entre cámara pulpar y conducto radicular.



CANINO INFERIOR:

Es en general más chico que el superior.

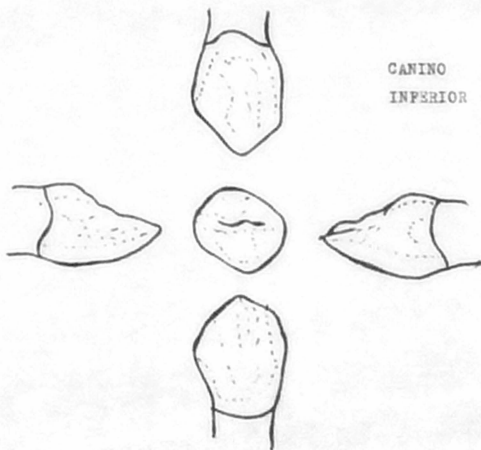
CORONA.- La superficie labial es convexa en todas direcciones. También en este diente el lóbulo central de desarrollo es más prominente y de esta manera forma la cúspide. El brazo distal es más largo que el mesial.

La superficie lingual tiene 3 bordes, uno va desde la punta de la cúspide hasta el cíngulo. Otros dos bordes marginales van desde el borde incisal hasta unirse también con el cíngulo, uno se encuentra en la parte mesial y otro en la distal. Este último es más -

largo que el anterior. El cingulo es convexo en todas direcciones y más estrecho, a causa de la convergencia de las caras proximales. También existen los surcos del desarrollo mesial y lingual - entre los bordes marginales y el lingual. Las superficies proximales son convexas en el tercio cervical, pero la mesial puede llegar a ser cóncava a causa del grosor del borde marginal.

RAÍZ.- Una sola, más ancha por labial que por lingual, las superficies proximales son ligeramente aplanadas y esta se adelgaza hacia el ápice terminando en punta.

CAVIDAD PULPAR.- Al igual que en los anteriores, sigue la forma de la pieza; También como en el superior, el cuerno pulpar central es el más largo. No existe demarcación definida entre cámara y conducto radicular.



PRIMER MOLAR SUPERIOR:

Este diente es el único molar que se diferencia grandemente de sus semejantes, más bien se parece, y mucho, al diente que lo va a sustituir, que es el primer premolar superior.

CORONA.- La superficie bucal es convexa en todas direcciones. Se encuentra dividida por un surco que se distaliza del centro de la cara, esto hace que la cúspide mesiobucal sea más grande que la disto bucal. Existen dos bordes, el mesial más desarrollado que el distal, y van desde la punta de sus respectivas cúspides hasta el cervix.

La superficie lingual también es convexa y tiene una sola cúspide que es más redondeada que las bucales. Puede llegar a existir una cúspide disto lingual, en este caso habrá un surco que la separa de la anterior y estará mal definido.

La superficie mesial es más ancha cervicalmente que a nivel oclusal. El ángulo mesiobucal es agudo, y el disto bucal es obtuso.

La superficie distal es ligeramente convexa y une a las cúspides bucal y lingual en ángulo casi recto. Más chica que la mesial y más angosto el tercio oclusal que el cervical. Esta dividida por un surco distal.


La superficie oclusal es más larga por bucal que por lingual. Consta de 3 cúspides, dos bucales y una palatina. De las bucales la mesial es más grande. Como ya dijimos, puede existir una 4ª cúspide, la distopalatina, que sería muy pequeña. La cúspide palatina puede tener forma de media luna o separada por un surco palatino que daría forma a la cúspide cuarta.

Tiene 3 fosetas, la central, la mesial, que es la más profunda, y la distal que es la más superficial.

RAÍCES.- Son 3, mesial, distal y palatina, de las cuáles la última es la más larga y la distal la más corta. Estas raíces son divergentes entre sí.

CAVIDAD PULPAR.- Una cámara y un conducto por raíz. La cámara pulpar consta de 3 o 4 cuernos pulpares, dependiendo el número de cúspides.

pices que tenga, estos son muy puntiaguados. También sigue la forma de la pieza. El cuerno mesiobucal es el más grande, le sigue el mesiolingual que es muy afilado, por último sigue el distobucal que es el más pequeño. (Solo en caso de que exista la cúspide disto palatina, esta será la más pequeña de todas).



PRIMER MOLAR INFERIOR:

CORONA.- La superficie bucal es convexa en sentido mesiodistal y se inclina marcadamente hacia oclusal. Consta de dos cúspides la mesiodistal y la distobucal, de las cuáles la primera es la más grande en todos sentidos; Estas cúspides se dividen por una depresión originada del surco bucal.

La superficie lingual es convexa en ambos sentidos. El contorno cervico oclusal es paralelo al eje longitudinal del diente. Consta de dos cúspides, la mesio lingual y la disto lingual, de las cuáles la primera es la mayor, se encuentran divididas por un surco lingual que es originado por la cavidad central.

La superficie mesial es plana en ambos sentidos, aunque algo convexa en el borde marginal mesial, y aún más en la unión de la cúspide mesiobucal.

La superficie distal es convexa en ambos sentidos y su borde marginal distal está dividido por su correspondiente surco.

La superficie oclusal es de forma romboidal, es más larga mesiodistal que bucolingualmente y consta de 4 cúspides: la mesiolingual y la mesiobucal que son las mayores, la distolingual y la distobucal.

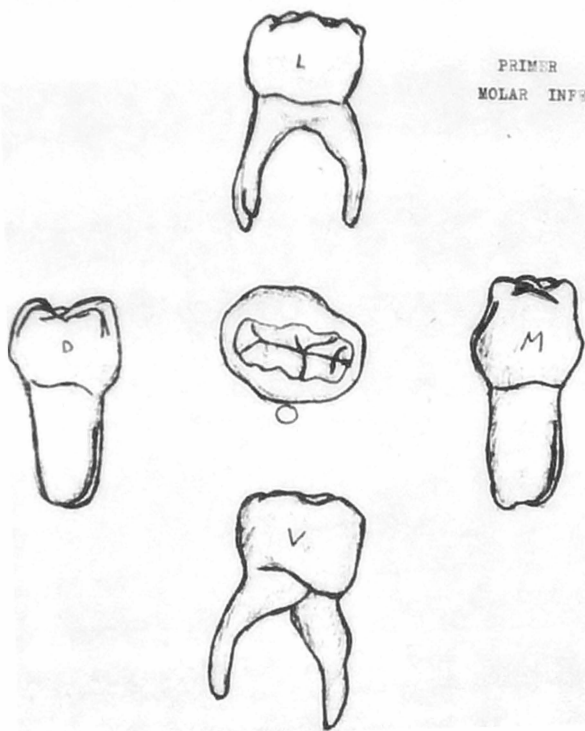
Existen 3 fosetas, la mesial que es mediana en tamaño, la central que es la más profunda y la distal que es la más superficial. Estas fosetas están divididas por el surco central del desarrollo. Existen otros surcos que son el mesial y el mesiobucal. Hay otros surcos pero son mucho muy superficiales.

RAICES.- Tiene dos raíces, una mesial y una distal, son delgadas pero se ensanchan al llegar al ápice.

CAVIDAD PULPAR.- Sigue la forma de la corona y tiene 4 cuernos pulpares, de los cuáles el mesiobucal es muy prominente y por lo tanto el mayor de todos. El mesiolingual es el que sigue en altura pero no en área, porque en esta le sigue el distobucal. Por último el distolingual, que es el menor de todos en todos los sentidos.

Existen 3 conductos radiculares, 2 mesiales (mesio lingual y mesio bucal) y uno distal.

PRIMER
MOLAR INFERIOR



SEGUNDO MOLAR SUPERIOR:

CORONA.- La superficie bucal presenta un borde cervical bien definido, y llega a su mayor magnitud en donde se une con la cúspide mesial. Consta de dos cúspides, la mesiobucal más grande que la distobucal, y están divididas por el surco también llamado bucal.

La superficie lingual es convexa y consta también de dos cúspides, mesiolingual más grande que la distolingual, que están divididas por el surco lingual. También se puede encontrar, al igual que en el primer molar superior sucedáneo, el Tuberculo de Carabelli.

La superficie mesial es convexa en ambos sentidos, pero más oclusocervicalmente. Su borde marginal es muy elevado.

La superficie distal, también es más convexa oclusocervicalmente y su contacto con el primer molar superior sucedáneo es en forma de media luna invertida.

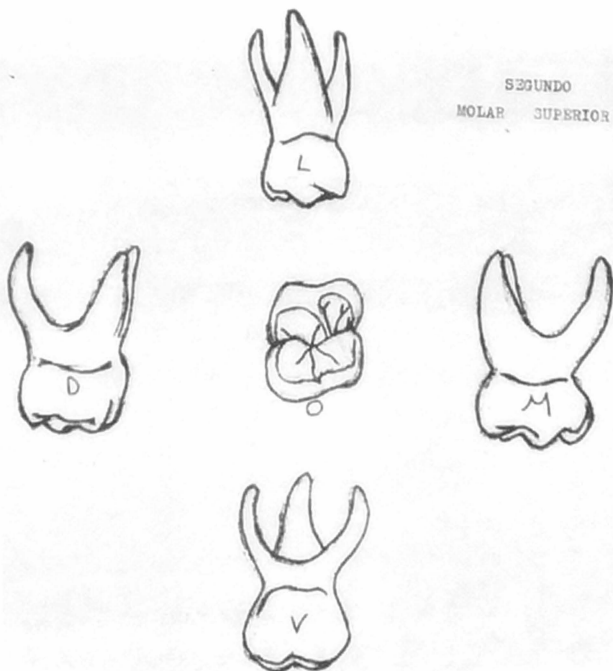
La superficie oclusales muy parecida a la del primer molar superior sucedáneo, solo que más chica. Tiene 4 cúspides y a veces 5, si es que existe el tuberculo de Carabelli. La cúspide mesiobucal es la más prominente y ocupa más espacio bucal que las otras, además forma junto con la disto mesial, que es la tercera en tamaño, una prolongación conocida como puente de "ásmalte dentinario", que es una característica de esta pieza al igual que de los molares sucedáneos superiores. La cúspide mesiolingual es la segunda en tamaño y la distolingual la más pequeña. Existen 3 fosetas, la central, más grande y profunda y que une al surco bucal del mesial; la foseta distal también profunda, y la mesial más superficial. El surco distal es muy pronunciado.

RAÍCES.- Son 3, la mesiobucal, la distobucal y la lingual o palatina. Son delgadas y se encuentran muy ensanchadas a nivel del ápice. La distobucal es la más chica de las 3.

CAVIDAD PULPAR.- Sigue la forma de la pieza y consta de una cámara y 3 conductos. Puede tener 4 o 5 cuernos pulvares, dependiendo de la existencia del tuberculo de Carabelli o quinta cúspide, en este caso el último cuerno será muy pequeño. El cuerno mesiobucal es el

haber además de que es muy partiagudo. El mesiolingual es el que sigue en tamaño, y es ligeramente más largo que el distobucal que es el tercero. El cuerno pulpar distolingual es el más chico.

Existen 3 conductos radiculares, uno por raíz.



SEGUNDO MOLAR INFERIOR;

CORONA.- La superficie bucal consta de 3 cúspides, la distobucal que es la mayor, la mesiobucal, segunda en tamaño, y la distal que es la más pequeña. La mesio y disto bucal están divididas por el surco mesiobucal que se origina de su correspondiente surco mesial de la cara oclusal. Las cúspides distobucal y la distal están divididas por el surco distobucal originado por el surco distal de la cara oclusal.

La superficie lingual es convexa en todas direcciones y consta de 2 cúspides, la mesiolingual y la distolingual que están divididas por el surco lingual.

La superficie mesial es convexa y está atravesada por el surco mesial. Su contacto con el molar primario es amplio y en forma de media luna invertida.

La superficie distal también es convexa pero más chica que la mesial. Su contacto con el molar permanente es también menor.

La superficie oclusal es más ancha bucal que lingualmente, ya que las caras proximales convergen hacia lingual. Tiene 5 cúspides, 3 bucales y dos linguales, de las primeras la distobucal es la mayor, siguiéndole la mesiobucal y por último la distal. Las dos primeras están separadas por el surco mesiobucal y las dos últimas por el distobucal.

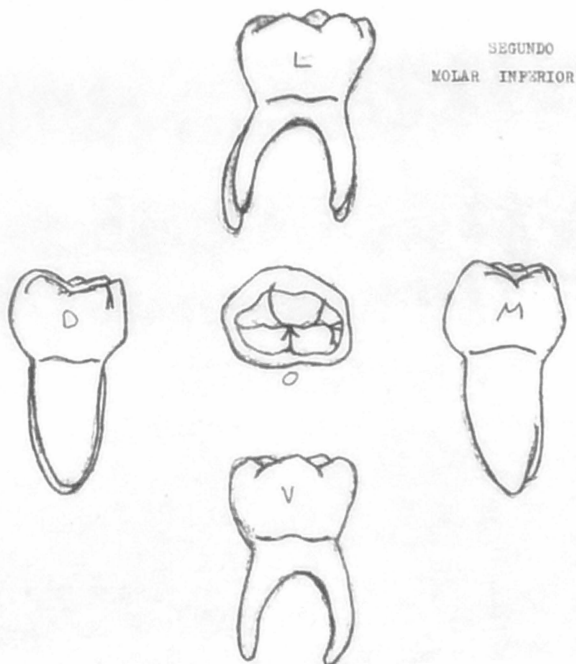
La parte lingual tiene a la cúspide mesiolingual y a la distolingual, que son más o menos del mismo tamaño y más grandes que las bucales.

Hay 3 fosetas, de las cuáles la central es la mayor, seguida de la mesial y por último la distal.

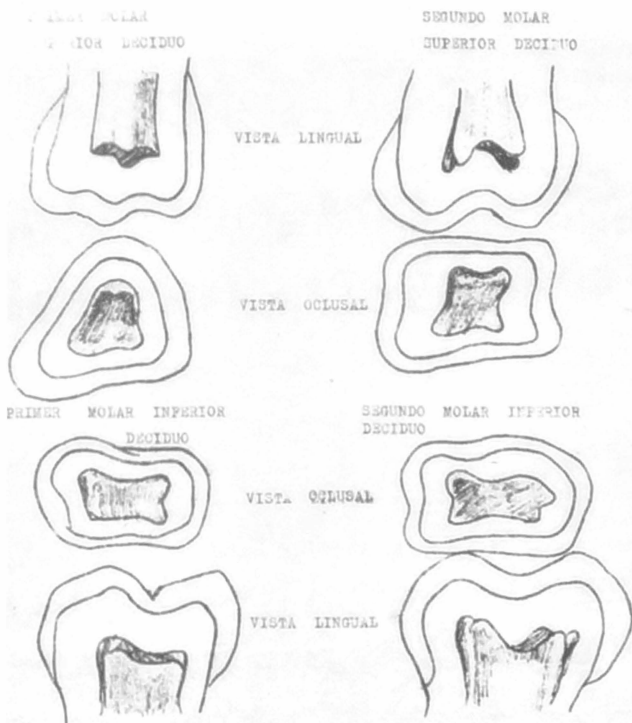
RAICES.- Tiene 2 raíces, una mesial y una distal, y son más grandes que las del primer molar decíduo inferior, además son divergentes entre sí.

CAVIDAD PULPAR.- Sigue la forma general de la pieza. Tiene 5 cuernos pulpares en la cámara, y corresponden a las 5 cúspides. Los mesiales son los más grandes, pero el mesiolingual es más puntiagudo. El distal es el más pequeño, y el distolingual junto con el distobucal son intermedios en tamaño.

Existen 3 conductos radiculares, 2 en la raíz mesial, el mesiobucal, y el mesiolingual que es más chico. El otro conducto es el más chico.



CAVIDADES PULPARES DE LOS MOLARES DECIDUOS



CAPITULO 5

INDICACIONES Y CONTRAINDICACIONES
DE LA EXTRACCION EN UN NIÑO

La extracción dental, principalmente de dientes deciduos, suele ser el tratamiento que se utiliza cuando el diente se encuentra ante una pieza difícil de tratar, o, en el caso de los deciduos, poniendo como pretexto que van a ser sustituidos, pero para realizar cualquier tipo de extracción se debe valorar el caso de la siguiente manera:

Se debe realizar un buen diagnóstico ayudados por una historia clínica, estudios radiográficos y, de ser necesario, estudios de laboratorio. En base a esto podemos determinar si es necesaria o no dicha extracción, o si hay algún otro padecimiento o circunstancia que nos impida o contraindique el realizar dicho acto.

Sabemos que todos los dientes deciduos tienen que ser exfoliados, para que después aparezcan en la cavidad bucal los dientes sucedáneos, y aunque existen los promedios de caída normal de los dientes deciduos, muchas veces nos podemos presentar ante casos en los que dichos promedios no concuerdan. Es por esta razón que no debemos realizar una extracción de dientes deciduos por el simple hecho de que la edad del paciente coincida con la de una tabla de promedios de caída normal.

También se debe considerar en la exodoncia infantil, la oclusión, el desarrollo del arco dentario, la resorción radicular de piezas deciduas, estado de la pieza sucesora y de las adjuntas, presencia o ausencia de infección.

En los pacientes infantiles también se llegan a realizar extracciones de piezas sucedáneas, especialmente de primeros molares, por lo que interesan saber las indicaciones especiales en estos casos.

Las indicaciones y contraindicaciones de exodoncia en odontopediatría son básicamente las mismas que en adultos, pero si existen indicaciones especiales.

Tomando en cuenta lo anterior dicho, a continuación se presentan las indicaciones y contraindicaciones en pacientes infantiles.

TESIS DONADA POR 39

INDICACIONES

D. G. B. - UNAM

- 1.- Cualquier pieza que no sea útil al mecanismo dental.
- 2.- Piezas que se encuentren tan destruidas, que sea imposible restaurarlas; Puede ser que la destrucción alcance la bifurcación de las raíces o que no haya un margen gingival duro y seguro.
- 3.- Dientes con patología pulpar que no se puedan tratar con endodoncia.
- 4.- Parodontopatías que no tengan posibilidad de tratamiento.
- 5.- Dientes deciduos retenidos que deberán extraerse cuando estén impidiendo la correcta erupción de un diente sucedáneo.
- 6.- Dientes supernumerarios.
- 7.- En casos de piezas intruidas.
- 8.- En casos de absceso dentoalveolar con presencia de celulitis.
- 9.- Cuando la raíz de un diente deciduo ha perforado la mucosa, y contiene una lesión ulcerosa.
- 10.- Dientes ectópicos que molestan estética y funcionalmente. Las consideraciones estéticas a veces son más importantes que los factores meramente funcionales.
- 11.- En tratamientos de Ortodoncia cuando estos así lo requieran. En Ortodoncia preventiva e interceptiva se utilizan mucho las llamadas "extracciones seriadas", que se utilizan para poder buscar espacios a las piezas sucedáneas, aunque casi siempre con la ayuda de aparatos removibles tales como los mantenedores de espacio o los expansores también de este.
- 12.- Dientes con fracturas radiculares.
- 13.- Antes de terapias radiantes para lesiones malignas bucales deben ser extraídos los dientes con una extensa alveolectomía.

INDICACIONES PARA LA EXTRACCION DE PRIMEROS MOLARES SUCEDANEO EN PACIENTES INFANTILES

- 1.- Cuando se presente la necesidad de extraer esta pieza, deberá procurarse hacerlo antes de que el segundo molar sucedáneo haga su aparición en la cavidad bucal, ya que de esta for-

ma, existen buenas posibilidades de que este emigre mesialmente y llegue a ocupar el espacio del primer molar sucedáneo. De lo contrario, si ya hizo su aparición el segundo molar, este se inclinará hacia el espacio vacante, favoreciendo la implantación de problemas parodontales y ortodónticos.

2.- Si existen 3 primeros molares sucedáneos con la necesidad de ser extraídos, deberán extraerse los 4 primeros molares con el fin de obtener como resultado una dentadura más simétrica.

Si ya han hecho erucción los segundos molares, se deberá a toda costa, procurar salvar los primeros molares, y si es to no es posible, utilizar mantenedores de espacio.

CONTRAINDICACIONES

- 1.- Lesiones como la infección de Vincent, estomatitis infecciosa aguda y herpética, que deberán ser eliminadas antes de practicar cualquier extracción.
- 2.- Pacientes cardiopatas, con discracias sanguíneas y con padecimientos renales.
- 3.- Infecciones sistémicas agudas.
- 4.- Cuando se sospecha de enfermedades malignas.
- 5.- Piezas que han tenido una formación ósea irradiada.
- 6.- Diabetes sacarina sin control médico (Poco frecuente en niños)
- 7.- Pacientes hemofílicos. Las extracciones de estos pacientes deberán hacerse a nivel hospitalario.

CAPITULO 6

HISTORIA CLINICA, DIAGNOSTICO
Y PLAN DE TRATAMIENTO

Para realizar cualquier extracción, debe de existir un buen diagnóstico fundado en una historia clínica. Las indicaciones y contraindicaciones de la extracción deben tener como base un buen examen oral, clínico radiológico, y en casos necesarios, de laboratorio.

Cada dentista u odontopediatra, así como en diversas clínicas privadas o institucionales, cuentan con diversos tipos y formas de historias clínicas. Lo realmente importante es que cuenten con datos verdaderamente útiles, que en un momento dado nos van a servir. La historia clínica puede estar dividida en varias partes como: Ficha de identificación, Antecedentes personales patológicos, Hereditarios, Examen por aparatos y sistemas, examen bucal, etc.

En casos de urgencias, el examen se concretará a la zona afectada, se dará un diagnóstico inmediato y por lo tanto un tratamiento rápido que alivie las molestias de nuestros pacientes; Después de haber resuelto el problema de dolor, entonces se procederá a realizar el examen más completo.

A continuación se ha confeccionado una historia clínica que, aunque no es muy extensa, tiene la característica de contener preguntas concretas, y de que, en caso de que se sospeche de alguna enfermedad, alteración o anomalía, se puedan ampliar los datos y profundizar a base de preguntas y de otros métodos.

HISTORIA CLINICA

NOMBRE _____ DIMINUTIVO _____ EDAD _____
 FECHA DE NAC. _____ LUGAR DE NAC. _____
 DIRECCION _____
 TELEFONO _____ GRADO ESCOLAR _____
 PADRE O ACOMPAÑANTE _____ FECHA _____

	Subraye	
1.- GOZA SU HIJO DE BUENA SALUD?	SI	NO
EN CASO DE NEGACION, PORQUE? _____		
2.- ESTA O HA ESTADO EN TRATAMIENTO MEDICO DURANTE EL ULTIMO AÑO?	SI	NO
MOTIVO _____		
3.- HA ESTADO HOSPITALIZADO?	SI	NO
MOTIVO _____		
4.- ES ALERGICO A ALGUN MEDICAMENTO O SUSTANCIA? A CUAL? _____	SI	NO
5.- TOMA EL NIÑO ALGUN MEDICAMENTO ACTUALMENTE? CUAL? _____	SI	NO
6.- HA SIDO ANESTESIADO?	SI	NO
7.- HA SUPRIDO HEMORRAGIAS IMPORTANTES?	SI	NO
8.- CUANDO FUE LA ULTIMA VEZ QUE VISITO AL DOCTOR? _____		
9.- MARQUE CON UNA CRUZ LAS ENFERMEDADES QUE HA PADECIDO EL NIÑO:		
ASMA _____	SARAMPION _____	
CARDIOPATIAS _____	TOSFERINA _____	
ANEMIA _____	VARICELA _____	
TRASTORNOS HEPATICOS _____	ESCARLATINA _____	
TRASTORNOS RENALES _____	DIFTERIA _____	
TRASTORNOS DEL LENGUAJE _____	TIPOIDEA _____	
EPILEPSIA _____	PAROTIDITIS _____	
PIEBRE REUMATICA _____	POLIOMELITIS _____	
TUBERCULOSIS _____	PIEBRES ERUPTIVAS _____	
OTRAS _____		
OBSERVACIONES _____		
10.- COMO CONSIDERA A SU HIJO EN EL APROVECHAMIENTO ESCOLAR?		

11.- MOTIVO DE LA CONSULTA _____		
12.- EXPERIENCIAS ODONTOLÓGICAS? _____	SI	NO
APLICACIONES DE FLUOR _____		

ACTITUD DEL NIÑO HACIA EL ODONTÓLOGO _____

EXAMEN BUCAL

13.- TEJIDOS BLANDOS _____

14.- TEJIDOS DURES _____

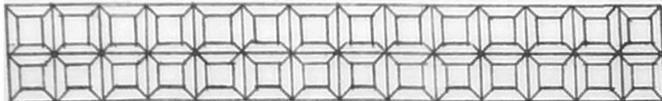
15.- SALIVA _____

16.- ARTICULACION TEMPORO MANDIBULAR _____

17.- ESTADO GENERAL DE LAS PIEZAS DENTALES:

17 - 16 - 15 - 14 - 13 - 12 - 11 - 21 - 22 - 23 - 24 - 25 - 26 - 27

55 - 54 - 53 - 52 - 51 - 61 - 62 - 63 - 64 - 65



85 - 84 - 83 - 82 - 81 - 71 - 72 - 73 - 74 - 75

47 - 46 - 45 - 44 - 43 - 42 - 41 - 31 - 32 - 33 - 34 - 35 - 36 - 37

NOTA: MARQUESE EL ESTADO GENERAL Y PARTICULAR DE LAS PIEZAS DENTALES DE ACUERDO A LA SIGUIENTE CLAVE:

O.- OBTURADA

E.- EXTRACCION INDICADA

P.- PERDIDA

C.- CARIADA

○.- CUANDO LA PIEZA ESTE PRESENTE SIN PATOLOGIA (ENCIERRE EN UN CIRCULO EL NUMERO DE LA PIEZA)

18.- ABRASIONES _____ 19.- OCLUSION _____

20.- DIENTES SUPERNUMERARIOS _____ 21.- ECTOPICOS _____

22.- ANODONCIA _____ 23.- HIGIENE BUCAL _____

24.- INTERPRETACION RADIOGRAFICA _____

25.- DIAGNOSTICO _____

26.- PRONOSTICO _____

27.- PLAN DE TRATAMIENTO _____

28.- FECHA TRATAMIENTO EFECTUADO _____

A esta pequeña historia clínica se pueden anexas hojas, si es que encontramos algún dato de importancia y del que debemos de obtener un mejor reconocimiento, como por ejemplo en el punto 12 que se refiere a experiencias odontológicas y actitud hacia el dentista en caso de que ya las haya tenido, si ya existió un rechazo hacia el dentista, podemos profundizar más en nuestras preguntas y descubrir las razones de esa actitud. Si encontramos algún otro dato de importancia, también debemos de anotarlo.

En el tejido que se refiere a tejidos blandos y duros, debemos revisar labios, mucosa labial y bucal, tejido gingival, lengua, paladar, faringe, amígdalas y posibles malformaciones óseas, además de quistes y posibles lesiones tumorales, solo en caso de encontrar algún padecimiento lo anotaremos, y si es necesario, se anexarán otras hojas adicionales.

Después de haber realizado la historia clínica y el examen clínico-bucal, se hará el debido estudio radiográfico; se tomarán las radiografías necesarias para llegar a un buen diagnóstico, tales como las de aleta mordible que generalmente se usan para detectar caries interproximales, o las periapicales que pueden detectar abscesos o quistes, erupción dental o algún otro dato importante. Hay otro tipo de radiografías del -- que se hablará en el tema siguiente. Este estudio se mencionó aquí para ver la importancia que tiene como dato preliminar para un buen diagnóstico.

En ocasiones, aparte de la historia clínica, examen bucal y radiográfico, puede ser necesario que recurramos a exámenes de laboratorio como es la biometría hemática, esta siempre y cuando esté encaminado a buscar un diagnóstico y por consiguiente el tratamiento adecuado.

EL DIAGNOSTICO es la determinación de una enfermedad -- por los signos propios. La mejor forma de lograr un diagnóstico es mediante la recopilación de datos que se han obtenido en los exámenes previos. En ocasiones mas o menos frecuentes, el Dentista deberá diagnosticar una enfermedad antes de que los datos hayan sido recopilados, para evitar que el proceso de la enfermedad siga su curso. Para poder hacer un diagnóstico de --

cualquier enfermedad, se deben conocer los estados normales -- del organismo, y en base a eso reconocer las anomalías que sufre para así poder plantear un tratamiento.

Siempre existe la posibilidad de que haya más de una enfermedad al mismo tiempo, sin embargo el examinador puede desmenuzar los datos recogidos para identificar una entidad patológica que podrá tratarse adecuadamente. En algunas ocasiones, o si es necesario, se podrá consultar a otros especialistas o médicos generales para poder llegar a un diagnóstico final, y -- prescribir y plantear un plan de tratamiento. Muy frecuentemente se tiene que hacer excavación en lesiones cariogénicas extensas y/o profundas, para llegar a un diagnóstico y determinar el tratamiento.

Una vez diagnosticado uno o varios padecimientos, se -- procederá a realizar una secuencia del tratamiento. Primeramente se harán los tratamientos de urgencia, en el mismo momento que se nos ha presentado el paciente, después, cuando los exámenes previos así lo sugieren, se consultará con su médico general para asegurarse del estado general del paciente durante el tratamiento.

En los pacientes pequeños, muchas veces los tratamientos dentales como operatoria y cirugía bucal, suelen ser muy -- traumáticos para ellos y más si nunca han experimentado con -- ellos, así que será conveniente que en la primera cita se practiquen tratamientos sencillos como profilaxis bucal, aplicaciones de fluor y técnicas de cepillado; De esta forma podemos empezar por ganarnos su confianza a la vez que podemos ir conociendo el comportamiento de ellos y por lo tanto saber manejarlos en la próxima cita. Los tratamientos más complicados los dejaremos para el último.

Puede ser necesario que en algunos pacientes tengamos -- que premedicar, ya sea por encontrarnos con pacientes aprehensivos, espásticos, o bien con problemas cardíacos y otros infecciones que se deban controlar antes de iniciar tratamientos dentales; en este caso será medida inteligente consultar -- con su médico general para poder administrar dosis exactas. Toda droga que utilicemos deberá anotarse en el plan de tratamiento.

Durante las primeras citas deberán realizarse las ex--
tracciones y las endoncias; La decisión entre una y otra (en
caso de que exista alternativa) deberá ser hecha en base al --
criterio del dentista y de los padres.

Después se deberán considerar todas las posibilidades -
de tratamientos alternados o futuros como por ejemplo un reco-
nocimiento pulpar imprevisto.

Se harán los tratamientos restaurativos y parodontales--
para que una vez terminada la fase, se realicen tratamientos -
protésicos y ortodónticos. Debemos indicarle a los padres cuál
es el tratamiento ideal, pero también deberá presentarse a ---
ellos otras alternativas, (si es que las hay) que darán resul-
tados lo más beneficiosamente posible, pero que no serán tan -
buenos como el ideal.

Por último, una vez dado de alta el paciente, se darán--
citas para una nueva revisión, estas citas se hacen, general--
mente, de 3 a 6 meses posteriores a su última visita dental; -
Esto va a depender de la actividad de la caries y de la higlie-
ne bucal que tenga el niño, y que se puede observar durante -
los tratamientos efectuados.

CAPITULO 7

ESTUDIO RADIOGRAFICO

La radiografía resulta de gran importancia en el diagnóstico de enfermedades dentales en pacientes infantiles. En esta se pueden observar las raíces de los dientes deciduos, así como de los sucedáneos en desarrollo localizados en los límites del hueso alveolar. En una radiografía se pueden observar lesiones cariosas, que casi en un 50% pasarían inadvertidas con la simple ayuda de un espejo y un explorador. Las lesiones cariosas interproximales en sus primeras etapas, son las más difíciles de observar clínicamente. En una película se pueden observar infecciones periapicales y otros procesos patológicos. Así como estos datos, existen otros que pueden ser observados mediante una radiografía, pero es muy importante conocer los estados normales de la zona radiografiada, para que de esta forma podamos descubrir las anomalías.

En los pacientes infantiles, es muy conveniente hacer estudios radiográficos y de esta forma estar ayudando a controlar el estado bucal de nuestros pequeños pacientes. Además un estudio radiográfico no constituye ningún motivo para que el paciente experimente dolor, a los niños pequeños se les puede explicar el aparato de rayos X como una cámara fotográfica, y enseñarle las "fotos" de otros pacientes, esto les dará confianza y podremos esperar una buena cooperación de su parte.

Las radiografías más satisfactorias son las periapicales y las de aleta mordible, es importante que en todos los niños tomemos series completas, pero en varias ocasiones nos vamos a encontrar con problemas como el de la lengua y el estímulo del reflejo nauseoso, en estos casos se puede recurrir a otro tipo de radiografías como son las extrabucales, como la lateral de mandíbula, en la cuál también vamos a observar muchos datos aunque no tan claros como en las anteriores. También son de buena ayuda las radiografías oclusales. Cuando el niño ya se ha familiarizado con este último tipo de radiografías, se puede volver a intentar tomar las de aleta mordible, para que de esta forma obtengamos un estudio radiográfico lo más completo posible.

La serie radiográfica más indicada es la que consta de 10 exposiciones periapicales, incluyendo en cada arcada una exposición de incisivos centrales y laterales, otra de caninos y por último u-

a de molares. Dichas exposiciones son tomadas en ambos lados, exceptuando la primera, ya que abarca los dos lados.

También deben incluirse exposiciones con aleta mordible posterior en ambos lados.

EXPOSICIONES PERIAPICALES

La técnica para tomar estas películas es básicamente la misma que la que se usa en adultos, aunque por la diferencia en el tamaño de las arcadas, existen algunas modificaciones como es el tamaño de las radiografías. Existen dos tamaños de películas, la # 2 que es la convencional utilizada en adultos, y que deberemos usar cuando sea posible, ya que abarcará una zona mayor. La película más pequeña y especial para niños es la #1.

En la técnica de bisección del ángulo, la angulación vertical deberá aumentar para la mayor parte de las exposiciones; La película la detendrá el niño igual que como lo debe de hacer el adulto, el pulgar para las radiografías superiores, y el índice para las inferiores. La colocación del ángulo será de acuerdo a la técnica de bisección del ángulo.

A continuación se describen los procedimientos para tomar radiografías en niños:

RADIOGRAFIAS SUPERIORES

Exposición de incisivos centrales y laterales.- La película se coloca verticalmente y se centra sobre los dos incisivos centrales, aproximadamente 3 mm por debajo y paralelo al borde incisal. La exposición resultante mostrará los incisivos centrales y laterales, además de la zona adyacente.

Exposición del canino.- La película se colocará en la misma forma que en los adultos. Si no puede colocarse de tal manera que el borde inferior quede paralelo con el borde incisal de los dientes, la colocación oblicua será suficiente. En cualquier caso, aproximadamente 3 mm de la película deben extenderse por debajo del borde de los dientes. Esta exposición mostrará al canino y su zona adyacente.

Exposición posterior.- Mientras los segundos molares sucedáneos no hayan erupcionado, solo se requerirá una exposición de la zona pos-

terior; Esto mostrará en forma adecuada los molares deciduos y el primer molar sucedáneo. La película se centra sobre los dientes -- posteriores, aproximadamente 3 mm por debajo del borde oclusal. Esta exposición mostrará los molares antes dichos, además de su zona adyacente.

RADIOGRAFIAS INFERIORES

Exposición de incisivos centrales y laterales.- Se coloca la película verticalmente por debajo de la lengua, de manera que se centre sobre los dos incisivos centrales. Debe tratarse de colocar la película lo suficientemente profunda, de modo que aproximadamente 3 mm queden paralelos por encima del borde incisal. En la radiografía resultante se observarán los incisivos centrales y laterales con su zona adyacente.

Exposición del canino.- Se coloca la película verticalmente por debajo de la lengua, de manera que quede centrada sobre el canino. Aproximadamente 3 mm de la película deben extenderse por encima y quedar paralelos con el borde incisal de los dientes. La radiografía mostrará la zona del canino y sus zonas adyacentes.

Exposición posterior.- Mientras que el segundo molar sucedáneo no haya erupcionado, una sola radiografía bastará para mostrar en forma adecuada los molares deciduos y el sucedáneo. La película se centra sobre los dientes posteriores 3 mm por arriba y paralela al borde oclusal de los dientes.

EXPOSICION POSTERIOR CON ALETA MORDIBLE

Una exposición con aleta mordible de cada lado será suficiente para exponer en forma adecuada las coronas de los dientes -- posteriores. La película se suaviza en las esquinas inferiores. Se le dice al niño que cierre sobre la aleta de la película, y los -- dientes deben mantenerse en posición. El rayo se dirige perpendicularmente a la película; aproximadamente 10 grados es la angulación que debe tener el cono, y esto es porque la película se debe de inclinar ligeramente en la parte superior, para poder compensarla -- curvatura del paladar más marcada en los niños.

Exposición anterior de la arcada superior.- Se ajusta el cabezal de manera que la cabeza del niño se encuentre erecta y la arcada superior paralela con el piso. Se coloca una película periapical de adulto en la boca, con el lado puntado hacia arriba, y con el borde anterior de la película al mismo nivel que los bordes incisales de los incisivos centrales. Se le dice al niño que cierre sobre la película. El extremo del cono se coloca exactamente por encima de la punta de la nariz, dirigiendo el rayo central al centro de la película a $+65^{\circ}$ de la angulación vertical. Para mostrar una mayor zona de los maxilares, puede emplearse una película oclusal, en lugar de la periapical. Se coloca en posición transversal y se centra sobre la arcada.

Exposición anterior de la arcada inferior.- Se ajusta el cabezal -- hasta que la cabeza del niño se incline hacia atrás, en un ángulo de 25° de la vertical. La película se coloca en la boca con el lado puntado hacia abajo y el borde anterior al mismo nivel que los bordes incisales de los incisivos centrales inferiores. Se le pide al niño que cierre sobre la película. El extremo del cono se coloca en la punta del mentón, con una angulación vertical de -25° . Como en la superior, puede emplearse una película oclusal para mostrar una zona mayor.

En estas dos exposiciones se emplea el mismo tiempo de radiación que en las periapicales.

EXPOSICION LATERAL DE LAS AR-CADAS

Se ajusta la cabeza del niño, haciendo que la arcada superior quede paralela al piso, inclínala ligeramente hacia el lado opuesto. Haga que el niño junte los dientes posteriores en ambas arcadas. El borde inferior de la película debe encontrarse al mismo nivel -- que el borde inferior de la mandíbula, una vez hecho esto, se le pide al niño que coloque sus dedos contra la película para mantenerla en posición. La cabeza del tubo se ajusta de manera que el rayo central pase exactamente por debajo del ángulo de la mandíbula a 5 o 10 grados de angulación vertical con respecto al centro de la película. El extremo del cono debe tocar ligeramente la piel del niño.

C A P I T U L O 8

P R E M E D I C A C I O N

Los tratamientos dentales en general, representan motivos su ficientes para que los pacientes experimenten tensiones nerviosas - en distintos grados, según el paciente de que se trate, esto es cau sa de que el umbral del dolor sea elevado, para eso el dentista -- cuenta con los anestésicos, pero muchas veces no se logra obtener - la confianza del paciente o la resistencia de este al dolor; inclu- sive en los niños resultará muy difícil siquiera aplicar el cartuu- cho del anestésico local o, en casos indicados, la anestesia gene-- ral. En estas situaciones, el dentista cuenta con el uso de fárma-- cos que van a reforzar la anestesia local y que van a poner a nues- tros pacientes en estados más tranquilos y accesibles para nuestros procedimientos dentales.

Existe una gran gama de fármacos que se pueden utilizar para estos propósitos, y de los cuáles el dentista puede elegir de acuer do a sus necesidades. Cada dentista puede usar o escoger los fárma-- cos que sean de su agrado, siempre y cuando conozca los efectos, in dicaciones, contraindicaciones y dosificación de los que vaya a u-- sar.

No se deben usar estas drogas de manera sistemática, en to- dos y cada uno de los pacientes que solo vayan a necesitar una anes tesia local para un tratamiento relativamente corto y sencillo, pe- ro en tratamientos prolongados y complicados como son los de ciru-- gía bucal, la premedicación resultará necesaria.

Las finalidades de la premedicación son las siguientes:

- 1.- Mitigar la aprensión, tensión, ansiedad o miedo.
- 2.- Elevar el umbral del dolor.
- 3.- Controlar la secreción de las glándulas salivales y mucosas.
- 4.- Controlar las arcadas.
- 5.- Contrarestar el efecto toxico de los anestésicos locales.
- 6.- Controlar los trastornos motores en pacientes con parálisis- cerebral.

La premedicación se utilizará siempre en combinación con un anestésico.

Los fármacos que más se utilizan en premedicación odontologi- ca son los barbitúricos, los narcóticos, los tranquilizantes y los- anticolinérgicos.

BARBITURICOS.- Estos fármacos son hipnóticos, pero si se administran a dosis terapéuticas pequeñas, actúan como sedantes. Existe un buen número de derivados del ácido barbitúrico y se utilizan para diversos fines; los más utilizados como medicación antes de la anestesia local o general son el Pentobarbital y el Secobarbital. Estas sustancias tienen una mínima acción depresora sobre la circulación y la respiración, y rara vez producen náuseas y vómitos. -- Cuando se utiliza la anestesia general y se administran estas sustancias, el paciente despierta más rápido que si se utilizan narcóticos, pero suele hacerlo con excitación más elevada, debido quizás a una mayor conciencia del dolor.

El barbitúrico más utilizado en odontología, para pacientes ambulatorios es el Pentobarbital sódico U.S.P., y su nombre comercial es Nembutal sódico; la dosis sedante es de 30 a 60 mg, dos o tres veces al día, y la hipnótica es de 100 mg. Viene en varias presentaciones: cápsulas de 30, 50, y 100 mg; comprimidos de 100mg y supositorios de 30 mg (para niños menores de 2 años) y 60 mg (para niños de 2 a 3 años) y 120 y 200 mg (para adultos); ampollitas de 50 mg/ml. Existen otras dosis pero estas son las más usadas. La dosis en niños se dará de acuerdo a su peso, se administrarán de 3 a 5 mg por kilogramo de peso corporal, por vía bucal o intramuscular.

El Secobarbital U.S.P. (Seconal) tiene como dosis hipnótica media para adulto 100 mg/ml. Esta droga se halla en polvo, en cápsulas que contienen 30, 50 y 100 mg; en supositorios con 30, 60, - 120 y 200 mg; para administración parenteral en ampollita que contienen 250 mg del polvo estéril y en solución que contiene 50 mg/ml.

NARCOTICOS.- Este grupo de fármacos tiene como principal función la potente analgesia, y los utilizados para estos fines son los opioides y sus derivados, de los cuáles el más conocido es la morfina; En odontología esta droga será usada en casos muy raros de Cirugía bucal y maxilofacial, en los niños será suficiente con utilizar la Meperidina que también es un derivado del opio.

El clorhidrato de meperidina tiene también cierto valor como sedante. Las ventajas de la meperidina administrada junto con un barbitúrico son las siguientes:

--- Se logra un efecto sinérgico sobre el barbitúrico y al mismo --

tiempo un efecto sedante propio.

---Se eleva el umbral del dolor.

---Casi siempre se logra en el paciente una sensación de bienestar sin llegar a la euforia.

Sus desventajas son las siguientes:

---Por ser narcótico, se puede crear adicción o hábito a la droga, si se usa inadecuadamente; las citas con el paciente deben hacerse con intervalos de una semana.

---Este medicamento puede provocar en ocasiones depresión respiratoria y hasta cardiovascular grave.

---Los pacientes hipotiroideos que presentan hipersensibilidad a los narcóticos, pueden intoxicarse con dosis terapéuticas de este fármaco, puesto que su acción es equivalente a la de la morfina cuando se administra en dosis 10 veces mayor a la de esta.

---La meperidina puede provocar una estimulación cortical inicial de tipo motor, que se traducirá por cierto grado de excitación; así mismo, puede estimular el centro del vómito provocando arcadas y náuseas; La aparición de estos últimos efectos se evita administrando primero el Barbitúrico.

El nombre comercial de la meperidina es el Demerol, este fármaco se expende para uso bucal en tabletas de 50 mg/5 ml; Para uso parenteral en ampollitas de 0.5, 1, 1.5 y 2ml y en frasquitos de 10 y 30 ml (50 mg/ml); También hay ampollitas de 1 ml y frasquitos de 20 ml que contienen 100 mg/ml. Suele administrarse por vía bucal o intramuscular ya que son las más seguras. La dosificación para pacientes infantiles se calcula según el peso.

TRANQUILIZANTES.— Estos fármacos tienen algo de acción sedante, al igual que los sedantes tienen algo de acción tranquilizante; los grupos principales incluyen Fenotiacinas, Butiferas y Benzodiazepinas.

En el grupo de las Fenotiacinas existen 3 drogas que han sido las más utilizadas con éxito en los pacientes infantiles; Estas son la Clorpromacina, La Florclorperacina y la Promacina; Las 3 drogas están consideradas como tranquilizantes mayores.

En el grupo de las Benzodiazepinas, el fármaco más utilizado es el Diazepam, comercialmente conocido como "Valium", y está considerado como un tranquilizante menor.

La diferencia entre tranquilizantes mayores y menores con-

siste en la capacidad que tienen para reducir las manifestaciones mayores o menores de ansiedad y tensión.

De los fármacos que hemos mencionado, al que más uso se le ha dado es al Diacepam (Valium). Este fármaco mitiga la aprehensión con poca acción soporífera y proporciona amnesia, especialmente en combinación con escopolamina. Esta droga puede aumentar el umbral de la toxicidad de anestésicos locales para el sistema nervioso central. El Diacepam en dosis de 5 mg a 10 mg es el más empleado. Es activo por vía bucal, pero la acción es más predecible después de inyección intramuscular. Tiene poco efecto sobre la respiración y no potencia la depresión por opiáceos.

El Diacepam (Valium) se presenta en tabletas de 2, 5 y 10mg; ampollitas de 10 mg/ml y frascos ampula de 50 mg/ml.

ANTICOLINÉRGICOS.— Este tipo de fármacos se utilizan básicamente para contrarrestar los efectos vagales que ocurren a menudo durante la anestesia general, pero también tiene otros efectos como es el de provocar sequedad en la boca, y en tratamientos dentales va a ser muy útil. Los más conocidos son la Atropina y la Escopolamina, y los dos son alcaloides de la Belladona.

Atropina.— Esta droga puede aplicarse intramuscularmente en una inyección con dosis estándar de 0.4 mg a 0.6 mg, en 10 a 15 minutos provocará sequedad de la boca y visión borrosa; provoca bloqueo vaginal pequeño y de corta duración. Esta droga se expende en polvo o tabletas, como solución inyectable y en solución oftálmica.

Escopolamina.— Es mejor que la Atropina como antisialogogo y tiene efecto sedante más señalado que esta que también lo tiene. Se administra en dosis intramusculares de 0.4 a 0.6 mg.

La combinación de Atropina o Escopolamina con un barbitúrico es subjetivamente más desagradable que la de los primeros con un analgésico narcótico. La Escopolamina y el Secobarbital provocan depresión respiratoria en grado medio; pero la combinación de Escopolamina y un analgésico narcótico como es la Meperidina, provocan menos depresión respiratoria que el narcótico solo.

La premedicación en odontología infantil y general, se va a utilizar básicamente en tres casos:

A.— Cuando se vaya a utilizar anestesia general.

B.— Cuando nos encontremos ante pacientes tensos, aprensivos o simplemente difíciles.

C.- Cuando el tratamiento a realizar vaya a ser complicado, traumático y el tiempo que tarde la intervención sea largo.

Cuando no existan estos casos, con usar simplemente un anestésico local o regional, se podrán realizar todos los tratamientos que el paciente necesite.

Cuando sea necesaria la premedicación, el Dentista cuenta con un gran número de drogas para diferentes usos y con distintas presentaciones y dosis. No se recomienda el uso sistemático de determinadas drogas; Aunque los doctores Jorgensen y Hayden, recomiendan la administración de Pentobarbital Sódico por vía intravenosa y Meperidina mezclada con Escopolamina a dosis variables según el caso, para tratamientos sin anestesia general. Pero el Dr. Finn dice que la mejor forma de utilizar esta clase de fármacos, es empezar usando solo una droga para 40 o 50 pacientes, de esta forma se podrá dominar la variabilidad de dosificación y respuesta del paciente; la experiencia que esto otorgue será mejor que utilizar gran número de drogas. Debería ser útil que se seleccione un fármaco de cada grupo, para usarlo repetidamente, solo y en combinaciones, hasta que el resultado de la variación de dosis, en circunstancias diferentes, pueda ser previsto con exactitud cada vez mayor.

CAPITULO 9

ANESTESIA

La anestesia es una parte fundamental en la exodoncia ; Para realizar cualquier extracción, es necesario evitar el dolor que este acto provoca. Para evitar esta sensación, el dentista cuenta con los anestésicos locales y generales además de las drogas.

Existe cierta polémica sobre el uso de la anestesia general como sistema para intervenciones dentales, gran cantidad de dentistas que se encuentran ante pacientes problema, optan por remitirlos a tratamientos bajo anestesia general, o ellos mismos hacerlo bajo anestesia total pero dentro del consultorio. Los que están en contra del uso de la anestesia general como sistema para la mayoría de las intervenciones, argumentan que, los peligros que esta representa son razones suficientes para que el dentista trate hasta lo posible de evitarla; Pero existe otra filosofía que dice lo contrario, ya que basada en estadísticas, estos peligros resultan ser bastante infimos; Además que la anestesia general para procedimientos bucodentales representa menos peligro que para intervenciones a nivel general, y entre las ventajas que tiene es poder realizar, por lo menos, 4 veces más la cantidad de trabajos. En odontopediatría, que es donde se encuentra la mayoría de los pacientes -- problema, el uso de la anestesia general puede ser de gran ayuda; Si se ha optado por esta filosofía, el dentista que haga uso de ella, deberá primero recibir un adiestramiento especial. Como la mayoría de los dentistas carecen de ese adiestramiento, se puede seguir haciendo uso de los anestésicos locales que -- son bastante seguros si se usan con prudencia.

La anestesia local resulta ser la más usada por el dentista, pero para que esta dé buen resultado, se necesita que este conozca sus ventajas, desventajas, características y buenas técnicas para que el tratamiento sea un éxito.

ANESTÉSICOS LOCALES

Son fármacos que bloquean la conducción nerviosa cuando se aplican en el tejido nervioso en concentración adecuada. Ag

túan en cualquier parte del sistema nervioso y en todos los tipos de fibras nerviosas.

Las características que debe tener un anestésico local son las siguientes:

- 1.- Período de latencia corto.
- 2.- Duración adecuada al tipo de intervención.
- 3.- Compatibilidad con vasoconstrictores.
- 4.- Difusión conveniente.
- 5.- Estabilidad de las soluciones.
- 6.- Baja toxicidad sistémica.
- 7.- Alta incidencia de anestesia satisfactoria.

Los anestésicos locales más usados en la práctica odontológica son: La Xilocaína (Clorhidrato de Lidocaína), Carbocaina (Clorhidrato de Mepivacaína), Citanest (Clorhidrato de Prilocaina) y la Novocaína (Procaína).

El uso de vasoconstrictores prolongan la acción anestésica por retardo en su absorción. Existen varios tipos de vasoconstrictores, pero los que se han usado con más éxito en odontología son la epinefrina y el octapresín. Estas sustancias son capaces de despertar reacciones tóxicas en el organismo, pero si se usan en concentraciones mínimas aunque efectivas, el peligro será remoto. La concentración que debe tener la epinefrina es de 1:100 000 U.I x ml, y la del octapresín es de 0.03 U.I. x ml. Existen contraindicaciones para el uso de vasoconstrictores tales como trastornos renales, hepáticos y cardiovasculares principalmente, en estos casos se omitirá su uso.

En odontopediatría es necesario contar con la autorización y cooperación de los padres del niño para la realización del tratamiento indicado, y ya que el hecho que representa una inyección en el niño, significará un aumento del del miedo en la mayoría de los casos, el dentista necesitará una preparación adecuada de su paciente para que sea un éxito el tratamiento.

Es muy favorable que antes de realizar la inyección, el dentista ya se haya familiarizado con el niño en una consulta previa, y a menos que se trate de un caso de urgencia, el tratamiento que vaya a necesitar de una inyección de anestesia, se haga en una consulta subsecuente.

Parece ser que el niño tolera más la anestesia local después de haber ingerido algún alimento aproximadamente dos horas antes de la operación. Inmediatamente antes de sentar al paciente en el sillón dental, se le ordenará vaciar la vejiga y el intestino para después someterlo a la anestesia.

Se le debe de informar al niño lo que se le va a hacer, y en el caso de la inyección, decirle que va a experimentar alguna molestia como un pellizco o un piquete de mosco; No debe prometersele ningún acto indoloro si no se le va a cumplir. Tampoco se deberá preparar la jeringa frente al paciente. La posición del niño será ligeramente reclinada.

TECNICA DE INYECCION

Antes de hacer la punción se recomienda el uso de anestésicos tópicos aproximadamente 3 minutos antes de empezar, de esta manera la inyección será menos dolorosa. Antes de colocar el anestésico tópico se deberá secar la zona por anestesiar, después se mantendrá el anestésico tópico en contacto con la superficie a tratar. Se recomienda el uso de pomada de Xilocaf na que no produce irritación.

Después se realiza la antisepsia de la zona por puncionar. La presión digital por unos pocos segundos en el sitio de la inyección antes de empezar esta, se ha encontrado útil para reducir el dolor que ella provoca.

Se utiliza una aguja bien afilada y esteril, y también se usa una jeringa de aspiración para evitar la inyección intravascular. Antes de depositar la solución anestésica se deberá aspirar para saber si no nos encontramos en un vaso sanguíneo.

La solución anestésica deberá depositarse lentamente; en el trayecto se infiltrarán gotas de la sustancia, para que se reduzca hasta lo posible el dolor que esta maniobra produce.

Se deben explicar al niño los síntomas de la anestesia-hormigueo, labio hinchado, etc.). Por último se deja transcurrir un tiempo razonable antes de efectuar cualquier tratamiento.

TECNICAS DE INFIJTRACION Y BLOQUEO NERVIOSO

La anestesia local en los niños no es muy diferente a la de los adultos. La menor densidad ósea acelera la difusión del anestésico local a través de las capas compactas de hueso. Por otro lado, el menor tamaño de las mandíbulas reduce la profundidad a que habrá de penetrar la aguja en ciertas anestésias de bloqueo.

Se encontrará que, con excepción del bloqueo dental inferior no son necesarios otros bloqueos en los niños. En el maxilar superior se utiliza casi siempre la técnica de infiltración marginal o suprapariosteica, y rara vez será necesario utilizar otra técnica como la infraorbitaria, la del agujero palatino mayor u otras.

TECNICA DE INFILTRACION MARGINAL O SUPRAPERIOSTICA.- La punción se hace en la mucosa alveolar cerca de la mucosa gingival. Para evitar que la aguja resbale entre el perióstico y el hueso, se aconseja dirigirla de manera que forme un ángulo obtuso con el hueso. La profundidad de la inyección va de acuerdo con la longitud de la raíz del diente a tratar, y que se puede observar en la radiografía. Una vez penetrada la aguja se aspira y luego se inyecta lentamente la solución, sin provocar distensión de los tejidos. La mucosa palatina puede anesthesiarse por dos métodos diferentes: Puede depositarse una gota de anestésico lentamente en la mucosa palatina, a aproximadamente 0.5 cm sobre el margen gingival; Esto requiere cierta presión y es doloroso, incluso con el uso de un anestésico tópico. Otro método emplea el acceso a través de la papila interdental: Dos o tres minutos después de la infiltración de la superficie labial, se inserta una aguja delgada en la papila del mismo lado y se lleva lentamente hacia arriba y palatinamente a través de los espacios interdentarios, liberando unas cuantas gotas de solución a medida que la aguja avanza. Este último método es menos doloroso y sirve perfectamente a nuestros propósitos.

TECNICA DE BLOQUEO DEL NERVIIO DENTAL INFERIOR.- El dedo índice del operador colocado sobre el cuerpo adiposo de la mejilla, se utiliza para empujarlo lateralmente hasta que la punta del dedo quede apoyada en la escotadura coronoides, aquí se hace la-

punción. Debe tenerse presente la ubicación del agujero dentario inferior en los niños, este se encuentra por debajo del plano que forman las caras oclusales de los dientes, la inyección debe hacerse de acuerdo a ello. La colocación de la aguja debe hacerse más cerca del plano oclusal que en los adultos.-- Después de hacer la punción se penetra unos 4 o 5 mm y se mueve la jeringa hacia el otro lado, a la altura del primer molar inferior deciduo o premolares, y se penetra más la aguja hasta tocar el perióstico en la parte anterior de la espina de Spix . Se aspira y luego se inyecta lentamente la solución.

Para realizar cualquier extracción de piezas dentales - en niños, con utilizar cualquiera de las dos técnicas descritas anteriormente, será suficiente. En verdad es raro utilizar en los niños otras técnicas de anestesia local, solo en casos de piezas incluídas o impactadas, o cuando esta dos técnicas hayan fracasado, se podrá recurrir a otras técnicas de anestesia-local tales como el bloqueo infraorbitario, mentoniano, del nervio maxilar superior, del nervio dental posterior y de los nervios palatino anterior y esfenopalatino. Estas técnicas se realizarán igual que en los adultos, solamente tomando en cuenta que las dimensiones en los niños son menores.

Para extraer los dientes anteriores inferiores deciduos y en ocasiones el primer molar inferior deciduo, muchas veces se podrán extraer utilizando solamente infiltración marginal , sin necesidad de bloquear el nervio dental inferior.

Las complicaciones de la anestesia local en los niños - no difieren mucho de las ocurridas en los adultos, las más frecuentes son las arcadas o vómitos provocados por razones psicológicas o tóxicas. También es frecuente la formación ulcerosa en el labio inferior provocada por mordedura de esta estructura anestesiada.

Se debe advertir a los padres que vigilen a su hijo cuidadosamente después de inyecciones de bloqueo dental inferior, hasta volver a la sensación normal, para evitar que el niño se muerda los labios. También deberá advertirseles que se muerdan muy cuidadosos en no dar al niño alimentos muy calientes-hasta que recupere sus sensaciones normales, para evitar que se provoque graves quemaduras.

ANESTESIA GENERAL

Como ya se dijo al principio de este capítulo, para que un Cirujano Dentista pueda hacer uso de la anestesia general, se necesita que tenga un especial entrenamiento, además debe contar con el material necesario como es, el equipo anestésico, un dispositivo de aspiración quirúrgica, el oxígeno y el óxido nitroso. También debe contar con un mínimo de tres asistentes y una enfermera con un buen entrenamiento, por lo que se entiende que el personal mínimo que se necesita para realizar un tratamiento bajo anestesia general, es de 5 personas incluyendo al Cirujano Dentista.

La anestesia general tiene mucha aplicación en odontopediatría, ya que cuando nos encontramos con pacientes de difícil manejo, principalmente niños muy pequeños, la anestesia general resultará ser la alternativa ideal, aunque hay personas que prefieren realizar todos los tratamientos restaurativos y quirúrgicos con anestesia general sin siquiera intentarlo con la local.

INSTRUCCIONES PREPARATORIAS.- Se advierte al enfermo que no debe tomar alimentos ni líquidos, por lo menos 4 horas antes de la cita. Se debe usar premedicación.

SELECCION DEL ANESTESICO.- Existen gran cantidad de anestésicos generales muy eficaces, pero para uso en el consultorio dental se recomienda utilizar el Metohexital Sódico (Brevital) para pacientes ambulatorios. Su acción más breve permite un control exacto de la profundidad de la anestesia, mediante la administración de pequeñas dosis intermitentes; además elimina los prolongados períodos de recuperación. Con este anestésico se pueden realizar tratamientos hasta de dos o tres horas en el paciente ambulatorio. Algunos tratamientos dolorosos pueden llevarse a cabo con anestesia muy poco profunda. La depresión respiratoria es muy leve y el reflejo de deglución se conserva en la mayoría de los casos.

INDUCCION.- Para hacer la inyección se escoge una vena del antebrazo o del pliegue del codo y se punciona, entonces se fija la aguja del brazo con esparadráp y el brazo se inmoviliza usando una banda alrededor de la muñeca y del brazo del sillón.

Al iniciar la administración de la dosis de inducción, se coloca un dispositivo para mantener la boca abierta. Se logran resultados óptimos con una solución de Metohexital Sódico al 1 x 100, inyectada a razón de 15 mg (1.5 ml) por segundo. Esta dosis de inducción proporciona un nivel de anestesia de trabajo y la operación debe iniciarse inmediatamente después de haber completado la inducción. Para impedir la penetración de sangre o de cualquier otro material extraño, se coloca en la garganta un tapón bucal.

La dosis para un niño en buen estado de salud es de unos 80 mg (8 ml). Para mantener el nivel de trabajo de la anestesia es preciso hacer inyecciones intermitentes suplementarias de cantidades equivalentes a un tercio o la mitad de la dosis inicial. El dentista debe procurar tener un equilibrio entre la anestesia y los estímulos operatorios a medida que el tratamiento avanza hacia su terminación. El uso de inyecciones intermitentes de Metohexital Sódico, proporciona una anestesia profunda de tipo "altibajos", si estos cambios llegan a ser extremos, se recomienda aplicar anestesia por inhalación para regularizarlos; por ejemplo, el uso de Óxido Nítrico como anestésico suplementario permite no solo espaciar las inyecciones de Metohexital Sódico, sino también reducir las cantidades inyectadas.

Al terminar el tratamiento, el enfermo deberá permanecer en el mismo lugar para poder observarlo, hasta que todos sus reflejos recuperen la actividad y que el paciente sea capaz de ejecutar algunas ordenes.

La brevedad de la acción del método con Metohexital Sódico hace que sea posible emplear otra técnica, la endotraqueal, utilizada también para pacientes ambulatorios. Aunque es preferible hospitalizar a estos pacientes cuando se utiliza este método, también se puede usar esta técnica en el consultorio particular. A pesar de que este método tiene ciertas desventajas, las ventajas llegan a ser más importantes, como son el control más positivo de las vías aéreas que en el método intravenoso, respiración controlada y posibilidad de manejar algunos enfermos resistentes e intratables bajo anestesia ligera.

La anestesia endotraqueal se realiza después de haber -

utilizado el Metohexital Sódico y un relajante como es el cloruro de succinilcolina, administrado también por vía intravenosa a dosis de 10 mg en solución de 0.2 x 100 ml (para niños) , hasta lograr una relajación suficiente para realizar la intubación, que de preferencia debe ser nasal, ya que la bucal impide el trabajo del Cirujano Dentista.

También se puede utilizar una combinación de Oxido Nítrico y Oxígeno o de Oxígeno y Halotano, para completar las dosis intermitentes de Metohexital Sódico.

CAPITULO 10

INSTRUMENTAL

La diferencia principal entre un consultorio dedicado únicamente a la Exodoncia y otro diseñado para la práctica general, es la ausencia de equipo fijo alrededor del primero. El espacio libre que queda a la izquierda del sillón, se utiliza para que un ayudante se coloque ahí. En lugar de la escupidera, que en otros casos estaría en el lugar del ayudante, se utiliza una palangana de acero inoxidable mantenida en el regazo o sostenida por una enfermera, también se puede utilizar una máquina de aspiración.

Debe utilizarse una mesa de mayo colocada atrás del sillón, para colocar el instrumental y material que se va a utilizar, de esta forma el paciente no podrá ver los instrumentos que estaremos usando, y así evitaremos un aumento en la comprensión y en el miedo natural del paciente.

Debe existir un aparato de rayos X y un negatoscopio - en el mismo consultorio, para que el paciente no tenga que desplazarse para tomarle radiografías después de la operación o durante ella.

El instrumental y equipo que se utiliza en Exodoncia infantil, es generalmente el mismo que se usa para extracciones de adulto; Todas las piezas deciduas pueden ser extraídas con instrumental específicamente usado para piezas sueltas, pero existen instrumentos especiales para los deciduos. El único forceps de adulto que no debe utilizarse en piezas deciduas es el llamado "cuerno de vaca", porque al usarlo se corre el peligro de extraer también el germen permanente.

En la gran mayoría de los casos, cuando se realizan extracciones en niños, solo se utiliza una jeringa con aguja, un sindesmotomo, un forceps y/o un elevador. Hay una gran variedad de estos instrumentos, y existe uno para cada caso. Estos instrumentos son los básicos para esta extracciones. El instrumental accesorio y para casos especiales (Bisturí, Tijeras de disección, Material de sutura, Curetas, etc.) deberá tenerse en disponibilidad.

Cuanta más experiencia adquiera el dentista y mayor vo

lumen de trabajo tenga, más sencillo y estandarizado se volv
rá su armamentario.

El instrumental que debe tenerse para extracciones in-
fantiles es el siguiente :

Jeringa Carpule
Agujas
Forceps
Elevadores
Instrumentos Quirúrgicos

JERINGA.- Debe tener adaptadores para agujas largas y cortas.
También debe tener un aditamento especial para aspirar antes
de introducir el anestésico en el organismo.

AGUJAS.- Largas y cortas, esterilizables o desechables previ
amente esterilizadas, del número 25 o 27.

FORCEPS.- Los Forceps que se utilizan específicamente en ni-
ños (Marca Krauskopf), y que pueden ser con resorte o sin re-
sorte, son los siguientes:

3710/6 KLEIN	----	Para incisivos superiores
3711/6 KLEIN	----	Para incisivos superiores
3700/37	----	Para incisivos y caninos supe- riores.
3700/29S (163)	----	Para incisivos y raíces supe- riores.
3710/5 KLEIN	----	Para molares superiores
3710/7 KLEIN	----	Exclusivamente para molares de ciduos superiores
3711/5 KLEIN	----	Para molares superiores
3711/7 KLEIN	----	Exclusivamente para molares de ciduos superiores
3700/39 y 39 1/2	----	Para molares superiores
3700/39 R y L	----	Para molares superiores dera- chos e izquierdos respectiva- mente.
3700/30S (159)	----	Para premolares y raíces supe- riores
3710/4 KLEIN	----	Para raíces superiores

3711/4 KLEIN	----	Para raíces superiores
3700/51S	----	Para raíces superiores
3710/2 KLEIN	----	Para incisivos inferiores
3711/2 KLEIN	----	Para incisivos inferiores
3700/38	----	Para incisivos y caninos inferiores
3700/162	----	Para incisivos y raíces inferiores
3710/1 KLEIN	----	Para molares inferiores
3711/1 KLEIN	----	Para molares inferiores
3700/22S	----	Para molares inferiores
3700/40	----	Para molares inferiores
3600/73S	----	Para molares inferiores
3700/161	----	Para molares inferiores
3700/13S	----	Para premolares inferiores
3710/3 KLEIN	----	Para raíces inferiores
3711/3 KLEIN	----	Para raíces inferiores
3700/33S	----	Para raíces inferiores

ELEVADORES.- Los más utilizados son los siguientes:

- Elevadores de Winter 14R y L, utilizados para extraer raíces de molares inferiores asentadas a profundidad.
- Elevadores de Winter 11R y L, utilizados para elevar raíces dentales cerca del borde del alveolo.
- Elevadores en herradura de tronco recto, se usan para elevar raíces así como dientes completos
- Elevadores radiculares #s. 1, 2 y 3 (Hu-Friedy) Se utilizan para extraer puntas radiculares fracturadas.
- Elevadores de Potts R y L, especiales para extraer puntas radiculares deciduas.

INSTRUMENTOS QUIRURGICOS.- Aunque pocas veces serán utilizados en los niños, es bueno tenerlos a disposición. Los más necesarios son los siguientes:

- Mango de Bard-Parker #3 para bisturí
- Hoja de bisturí (La #15 se usa con más frecuencia)
- Pinzas de Gobia #4, universales para cortar hueso
- Cinzel Gardner #52

Mazo standar #1
 Pieza de mano de alta velocidad con fresas
 Curetas
 Sindensmotomos
 Pinzas para fragmentos (3745 ALLEN de la Krauskopf espe-
 cial para dientes deciduos)
 Portaguñas
 Agujas de medio círculo con borde cortante
 Material de sutura
 Tijeras de disección
 Tijeras para material de sutura
 Pequeñas pinzas de hemostasia curvadas
 Pinzas de Allis para asir tejido

Todo el instrumental debe ser de acero inoxidable, ya que aunque es más caro dura más. Debe además existir, por lo menos dos juegos completos de instrumentos.

ESTERILIZACION Y CUIDADOS DE LOS INSTRUMENTOS

La forma más recomendable para esterilizar los instrumentos, es el autoclave. Los instrumentos afilados como cinceles y bisturíes, pueden esterilizarse en soluciones frías como el benzalcoño, siempre y cuando esten un largo período y sin interrupción sumergidos en dicha sustancia. Las gasas también deben esterilizarse en el autoclave.

Después de haber sido utilizados los instrumentos, deberán lavarse con cepillo y jabón para eliminar sangre y desechos que se endurecerían durante la esterilización. La bisagra del forcens debe moverse libremente en todo momento. Las puntas de trabajo de todos los instrumentos deberán estar afiladas. Las hojas de bisturí y las agujas deberán cambiarse -- frecuentemente en caso de no usarse artículos desechables.

CAPITULO 11

TECNICA EXODONTICA

La exodoncia en niños sigue básicamente la misma técnica que en los adultos. El especial cuidado que se debe tener consiste en la protección que necesitan los germenescudaneos. Cuando una pieza decidua ha sufrido suficiente resorción radicular, la extracción resultará muy fácil, pero cuando no sea así, y las raíces de los molares deciduos rodeen -- las coronas de los premolares, la extracción será más complicada.

En el tema anterior se dijo que para la exodoncia infantil existen forceps especiales, pero que también se pueden utilizar los mismos que se utilizan para los adultos; La ventaja que presentan los infantiles es que se pueden esconder -- en la mano y de esta manera no asustar al niño.

La exodoncia en adultos sigue tres pasos para la extracción de dientes, y estos son prehensión, luxación y avulsión, en exodoncia infantil serán exactamente los mismos.

Antes de realizar una extracción de cualquier pieza, -- se debe planear la forma en que habrá de realizarla, para esto es necesaria la radiografía, en donde se alcanzará a apreciar los problemas que se nos pudieran presentar, y de esta manera pensar en la forma más conveniente de realizar el acto exodontico.

Cuando por alguna razón se tiene que realizar una extracción de un molar deciduo antes del tiempo de exfoliación normal, las raíces de este podrán encerrar a la pieza sucedánea de tal forma que la extracción resulte peligrosa para ella, en estos casos será necesaria una extracción por odontosección.

Otro problema que se puede presentar es la resorción irregular que se produce a medio camino entre el ápice y la unión de cemento y esmalte, esto debilita considerablemente la raíz, y las fracturas de este tipo de raíz no son raras. Si se rompe una raíz de este tipo, se plantea la pregunta de saber si se deberá extraer inmediatamente o si deberá adoptarse una actitud de espera y observación. La decisión depende de la habilidad del operador y de la accesibilidad de la punta --

de la raíz. Si se puede extraer la punta sin causar traumatismo al germen sucedáneo, deberá elevarse con elevadores pequeños. A veces será deseable elevar un colgajo mucoperiostico y eliminar hueso bucal para acercarse a este tipo de punta.

Muchas de las puntas radiculares fracturadas se reabsorberán, o con mayor frecuencia, llegarán a la superficie y se desalojarán al brotar la pieza sucedánea. En algunos casos, una punta radicular puede actuar como cuña y evitar la erupción del sucesor sucedáneo, lo que requerirá extracción quirúrgica.

Si se desplaza un germen de pieza sucedánea durante una extracción, deberá ser empujado cuidadosamente hasta llegar a su posición original, y deberá cerrarse el alveolo con uno o dos puntos de sutura. Se puede cubrir el germen con Gel foam. Si por error se extrajera un germen de pieza sucedánea, deberá ser reinsertado inmediatamente sin tocar el folículo dental o las papilas dentinales. Deberá tenerse gran cuidado en orientar la pieza en el alveolo en la posición bucolingual apropiada, y deberá cerrarse el alveolo con puntos de sutura. Después de la erupción, deberán hacerse pruebas pulpares.

Si una pieza sucedánea que ya hizo erupción con raíz insuficientemente formada, ha sido desalojada durante la extracción de una pieza decidua, deberá ser reinsertada e inmediatamente habrá que ferulizarla. Después de curar, deberán realizarse pruebas pulpares, aunque los hallazgos radiográficos de mayor desarrollo radicular son la prueba de que se ha vuelto a establecer el suministro vascular.

Las lesiones periapicales crónicas y los tractos sinusoidales no deberán tratarse con raspado, ya que sanan después de la extracción de las piezas infectadas, y el raspado del alveolo puede dañar al folículo dental y causar trastornos en la calcificación del esmalte de la corona. Sin embargo, los quistes si deberán ser extraídos.

EXTRACCION DE DIENTES DECIDUOS DEL MAXILAR SUPERIOR

INCISIVOS Y CANINOS: La técnica de extracción para estos dientes es similar a la indicada para extracción de sucedáneos.

--- Prehensión.- La pinza toma el diente por encima de su cuello anatómico.

--- Luxación.- En estas piezas solo se aplican dos movimientos: luxación hacia afuera y rotación. Estos movimientos, lógicamente condicionados por la integridad y grado de calcificación de la raíz. En el período de expulsión, basta a veces la sola presión de la punta para extraer el diente.

--- Tracción.- Este movimiento se realiza hacia afuera y abajo y es una continuación, sin pausa, del movimiento rotatorio.

MOLARES:

--- Prehensión.- Se toma el molar con las pinzas por su cuello anatómico.

--- Luxación.- Generalmente es suficiente el movimiento hacia vestibular (lateralidad)

--- Tracción.- Se termina con un movimiento hacia afuera y abajo; La fuerza necesaria para extraer el molar está en relación con la edad del paciente y el grado de resorción radicular.

EXTRACCION DE DIENTES DECIDUOS DEL MAXILAR INFERIOR

INCISIVOS Y CANINOS: La extracción es similar a la de los sucedaneos.

--- Prehensión.- Se toma con las pinzas el diente a la altura de su cuello.

--- Luxación.- Los movimientos de luxación se efectúan hacia afuera y en rotación.

--- Tracción.- La tracción continúa estos movimientos, dirigiendo el diente hacia arriba y adelante.

MOLARES: Semejante a la técnica indicada para la extracción de molares sucedaneos.

--- Prehensión.- Se toma con las pinzas la pieza a la altura de su cuello.

--- Luxación.- Generalmente basta un movimiento de luxación hacia afuera. En caso necesario, será completado con un nuevo movimiento hacia lingual y otro hacia bucal.

--- Tracción.- La intensidad de los movimientos de luxación -

depende del grado de resorción radicular. La tracción termina estos movimientos hacia afuera y abajo.

EXTRACCION DE DIENTES DECIDUOS POR ODONTOSECCION

Los molares deciduos, profundamente cariados, se fracturan con suma facilidad al presionarlos con el forceps. Tal accidente suele ser de difícil solución. También cuando las raíces envuelven al germen sucedáneo, resultará peligroso para el germen intentar la extracción. Ambos problemas se pueden resolver seccionando la corona y separando los bloques radiculares. Después se procederá a extraer las raíces una por una.

EXTRACCION DE RAICES DE DIENTES DECIDUOS

La extracción de estas raíces sigue en todo la técnica que se utiliza para la extracción de las raíces de los sucedáneos; En lo único que varía es en el instrumento usado para extraer estas raíces.

El instrumento indicado para la extracción de los dientes deciduos es la "palanca". Cualquier instrumento de dentística operatoria puede hacer tales veces. Comúnmente se utilizan las cucharillas de Black # 61 y 62, cuya hoja arqueada y robusta permite su uso sin temor a fracturarla. Estas cucharillas indistintamente se utilizan para ambos maxilares; Se emplean aplicando la cara cóncava contra las caras proximales de las raíces a extraer. Girando el mango del instrumento y apoyándose en el tabique interdentario o en la cara proximal del molar vecino, se eleva la raíz de su alveolo. Algunas raíces más solidamente implantadas (Porque aún no ha habido proceso de resorción o solo está efectuado en parte) requieren para su extracción el empleo de elevadores, rectos o angulares, que se usan con la misma técnica que para dientes sucedáneos. Los mismos principios mecánicos de palanca pueden usarse; hay que tener en cuenta la proximidad con el diente sucedáneo de reemplazo.

El orden con que deben de realizarse las extracciones de las raíces de los molares sucedáneos es la siguiente: En molares superiores debe extraerse primero la raíz distal, después la mesial y por último la palatina; En inferiores debe extraerse primero la distal y luego la mesial; Este orden se

debe seguir, para lograr una mejor visibilidad, que de no hacerlo, la hemorragia que provoquemos con la primera raíz que extraigamos, nos impedirá ver correctamente las siguientes raíces que nos falte quitar.

En general, no es necesario la preparación de un colgajo previo para las extracciones de los molares deciduos, a no ser que se trate de raíces profundamente retenidas. En tal caso, el colgajo sigue las normas indicadas para la extracción quirúrgica de dientes sucedaneos.

Las raíces de incisivos y caninos que son abordables a un forceps, se extraerán por este procedimiento; En su defecto también se pueden emplear elevadores o cucharillas. Un elevador de hoja fina colocado entre el hueso y la raíz, desplaza como en la extracción de sucedaneos, la raíz del deciduo.

En casos de extracciones prematuras de piezas deciduas, es deber del odontólogo asegurarse de que se haya mantenido espacio para los sucesores.

La técnica para la extracción de primeros molares sucedaneos en niños, no difiere de la aplicación a adultos, excepto que habrá de considerarse el espacio que se tendrá que mantener, en casos en los que el segundo molar sucedaneo ya haya hecho erupción a través de la encía.

EXTRACCION DE DIENTES NECNATALES

En algunos casos se pueden observar, al nacer, la presencia de los incisivos centrales inferiores prematuramente erupcionados, y más rara vez hallar otros dientes deciduos.

Si estos dientes están firmemente sostenidos en el reborde alveolar y la madre no sufre traumatismos en el pezón al alimentar al bebé, los dientes no serán extraídos. Pero si se produjeran lesiones en la madre, habrá que consultar con el médico pediatra para que indique otra forma de alimentación. Otra alternativa sería la extracción del diente o los dientes, hecho que se trataría de evitar en lo posible.

Si estos dientes prematuramente erupcionados tuvieran movilidad y al cabo de una semana no se afirmaran, deberán ser extraídos para evitar la posibilidad de que al salir del alveolo sean aspirados.

Fuede existir la posibilidad de una hemorragia al extraer el diente como resultado de una hipotrombinemia que podría estar presente en los primeros días de vida, o como consecuencia del gran desarrollo vascular de la papila que acompaña al diente parcialmente formado.

CAPITULO 12

COMPLICACIONES DE LA EXODONCIA
Y CUIDADOS POSTQUIRURGICOS

COMPLICACIONES Y ACCIDENTES DE LA EXODONCIA

Las complicaciones y los accidentes que pueden producirse o provocarse en una extracción o después de ella, son las mismas en los niños que las que suceden en los adultos, por lo que el tratamiento es igual. Afortunadamente el caso de la alveolitis es un problema verdaderamente raro en los niños, y si se llega a presentar, el dentista deberá considerar inmediatamente la existencia de alguna infección poco común, como actinomicosis o alguna complicación de trastorno sistémico (anemia, trastorno nutricional, etc.)

La extracción infantil generalmente es más sencilla que en el adulto, por el hecho de que el hueso, por ser joven, resulte ser más elástico, además en la mayoría de los casos, las raíces de dientes deciduos ya habrán empezado el proceso de resorción en el momento de realizar el acto quirúrgico. Estos hechos hacen que las complicaciones y accidentes de la Exodoncia infantil sean relativamente menos frecuentes y de más fácil resolución.

Los accidentes exodonticos que se pueden presentar en el mismo momento de la extracción y después de ella son los siguientes:

1.- Aspiración o deglución de piezas o raíces: Esto se produce especialmente bajo anestesia general, cuando la boca se mantiene abierta por la fuerza. En algunos casos puede ser evitado, cuando sea posible deberán de quitarse la mayoría de las piezas sueltas antes de iniciar la anestesia general. Este mismo accidente se puede producir en extracciones bajo anestesia local. En extracciones explosivas y forzadas, una pieza puede verse subitamente liberada del hueso, y debido a su forma y a la acción de cuña ejercida por el forceps, puede escaparse de los picos de este y ser aspirada o tragada. Este accidente se puede evitar a menudo por la presión controlada de los mangos del forceps, y con una esponja de 10 X 10 cm que actúe como cortina bajo la pieza que va a ser extraída. Si

durante o después de la operación no se encuentra una pieza o parte de ella, deberán realizarse inmediatamente exámenes radiográficos de la caja torácica y del abdomen. La ausencia de tos no prueba que la pieza no haya sido aspirada. Una pieza o parte de ella alojada en el árbol bronquial deberá ser extraída cuanto antes por broncoscopia, para evitar graves complicaciones. Si la pieza u otro cuerpo extraño se aloja en el canal alimentario, deberá asegurarse su eliminación, examinando las heces fecales en busca de la pieza. Si esta no es recuperada y se observan síntomas abdominales, deberá obtenerse la consulta de un médico.

2.- Fractura del diente: La fractura que resulta, de la fuerza que se aplica en un diente debilitado, hecha por un fórceps en el momento de iniciar movimientos de luxación, es un accidente frecuente, y que en la mayoría de los casos es causado por la falta de un buen estudio clínico y radiográfico.- El estudio radiográfico del órgano dentario a extraer impone la técnica. La fractura podrá hacerse evitable si se ha tomado una radiografía y se ha planeado la forma en que habrá de hacerse la extracción, de esta manera solo en casos excepcionales sucederá una fractura.

Cuando se ha producido una fractura, el paso a seguir es la eliminación de la porción restante. Es necesario tener una radiografía de la porción restante donde se podrá apreciar su posición y su forma.

La fractura del diente causa desgarros en la encía, desplazos de esquirlas óseas, la pulpa puede quedar expuesta, en la boca del alveolo se sitúan trozos del diente. La encía desgarrada y el periostio lesionado producen una hemorragia que obscorece el campo operatorio. Para poder eliminar el resto del diente que ha quedado en el alveolo, primero hay que eliminar los trozos óseos y dentarios, cohibir la hemorragia y así podremos observar el resto del diente. Una vez que se ha logrado un campo operatorio en buenas condiciones, se procede a eliminar el resto del diente con elevadores o con una raigónera.

3.- Fractura y luxación de los dientes vecinos: La presión e-

mercida sobre el forceps o los elevadores, puede ser transmitida a un diente vecino, provocando la fractura de su corona o luxándolo. El diente luxado puede ser reimplantado en su alveolo, fijándolo por los procedimientos usuales.

4.- Fractura del instrumental empleado en exodoncia: En los niños es muy raro, pero se puede fracturar un forceps, un elevador o cualquier instrumento usado en el acto quirúrgico, -- cuando excesiva fuerza se aplica sobre ellos. Pueden así herirse las partes blandas u óseas vecinas. Trozos del instrumental fracturado pueden quedar como cuerpos extraños en el interior del hueso. Para extraerlos se necesita una nueva intervención, si no es posible extraerlos en el mismo momento. -- También pueden quedar en el alveolo, restos de amalgamas, provenientes de dientes vecinos o del mismo diente.

5.- Lesión de las partes blandas vecinas: Los desgarros de la mucosa gingival, lengua, carrillos, labios, etc., son accidentes posibles pero no frecuentes, que se producen al actuar -- con brusquedad, sin medida y sin criterio quirúrgico. Algunas veces pueden deslizarse los instrumentos de la mano del operador (después de una extracción laboriosa) y herir la encía o las partes blandas vecinas. Luego de terminar la extracción, las partes desgarradas serán cuidadosamente unidas por medio de puntos de sutura.

6.- Lesión de troncos nerviosos: Una extracción dentaria puede ocasionar una lesión de gravedad variable sobre los troncos nerviosos. Estas lesiones pueden radicarse en los nervios superiores o inferiores. El traumatismo sobre el tronco nervioso puede consistir en sección, aplastamiento o desgarro -- del nervio. Estas lesiones se traducen en neuritis, neuralgias o parestesias en zonas diversas.

7.- Hemorragia: Se considera un accidente postextracción. Puede presentarse en dos formas, inmediata o mediata.

Quando es inmediata, la hemorragia sigue a la operación. La falta de coagulación de la sangre se debe a razones generales o a causas locales. Como ejemplo de razones generales se puede mencionar el caso de la hemofilia, cuyo tratamiento exodóntico deberá hacerse a nivel hospitalario y bajo

ciertas condiciones. Las causas locales obedecen a procesos congestivos en la zona de la extracción, debidos a granulomas, focos de osteítis, polipos gingivales, lesiones gingivales ocasionadas por paradentosis, gingivitis, herida y desgarros de la enfa, esquirlas o trozos óseos que permanecen entre la herida gingival. En ocasiones es un grueso tronco arterial el que sangra, o la hemorragia se debe a los múltiples vasos capilares lesionados por la operación. El tratamiento de este tipo de hemorragia se realiza suprimiendo quirúrgicamente el foco congestivo sangrante. Se hace el taponamiento y la compresión del alveolo sangrante. El taponamiento se realiza con un trozo de gasa estéril, la cuál puede usarse seca o impregnada de medicamentos hemostáticos, tales como el agua oxigenada, la adrenalina, sueros, tromboplastina, percloruro de hierro. De acuerdo con el grado de hemorragia se emplearán los diversos medicamentos que se mencionaron, que han sido escritos según el grado de su acción terapéutica.

La gasa se coloca sobre el alveolo y se le pide al paciente que muerda sobre la gasa durante un tiempo que es variable (15 a 30 minutos). Después de este tiempo la gasa se retira y si la hemorragia ha cesado, el paciente podrá retirarse. Pueden también utilizarse apósitos quirúrgicos o sutura.

La hemorragia mediata es la que se produce varias horas después de la extracción. Como en este momento el paciente ya habrá salido del consultorio, deberá colocarse el mismo una gasa mientras regresa o acude a otro lugar a recibir un tratamiento adecuado. El método ideal para el tratado de estas hemorragias es el siguiente:

Inspección de la zona sangrante para localizar la región de la hemorragia; se realiza una anestesia local, cuyo efecto vasoconstrictor "blanqueará" el campo; después se practica una sutura sobre los bordes de la herida, tratando de tamar con ella el vaso que sangra. En la mayoría de los casos, el cese de la herida será inmediato. En caso de persistencia de la hemorragia, a pesar de los tratamientos locales instituidos, habrá que recurrir a medicaciones generales, tales como la transfusión sanguínea, inyecciones de sustancias que secele-

ren la coagulación, devolviendo al tejido algunos de los elementos que le faltan.

8.- Hematomas: Es un accidente frecuente que consiste en la difusión de la sangre, siguiendo planos musculares, o a favor de la menor resistencia que le oponen a su paso los tejidos vecinos del lugar donde se ha practicado una operación bucal.

El hematoma se caracteriza por un aumento de volumen a nivel del sitio operado y un cambio de color de la piel vecina; este cambio de color sigue las variaciones de la transformación sanguínea y de la hemoglobina; Así toma primeramente un color rojo vinoso, que más tarde se hace violeta, amarillo violeta y amarillo. El cambio de color de la piel dura varios días y termina generalmente por resolución al octavo o noveno día.

Pero la colección sanguínea en sí puede infectarse, produciendo dolor local, rubor, fiebre, reacción ganglionar. Todo este cortejo dura aproximadamente una semana. Su tratamiento consiste en colocar bolsa de hielo para disminuir el dolor y la tensión, sulfamidoterapia y antibióticos; Si el hematoma llega a abscedarse será necesario abrir quirúrgicamente el foco con bisturí, electrocauterio o separando los labios de la herida operatoria, por entre los cuales emergerá el pus; Un trozo de gasa yodoformada mantendrá expedita la vía de drenaje.

9.- Alveolitis: Como ya se dijo, este padecimiento es verdaderamente raro en niños, pero conviene tomarlo en cuenta porque se nos pudiera llegar a presentar.

La alveolitis es la infección putrida del alveolo dentario después de una extracción. Dos factores intervienen en la producción de la alveolitis: Un estado general predisponente y un factor desencadenante local.

Como causas locales está el uso de anestesia local con vasoconstrictores, los cuales provocan isquemia local, disminuyendo la capacidad de recuperación de los tejidos. Esto solo se produce con un uso indiscriminado del anestésico.

Otro factor local es el traumatismo; cuando en el curso de una extracción difícil o accidentada se recurra a manio

bras que traumatizan el margen gingival o las tablas alveolares y al curetaje indiscriminado.

En ocasiones la presencia de esquilas óseas, dentarias o de tártaro dentro de la cavidad alveolar, que incluso provocan la aparición de tejido de granulación de aspecto arrepolloado en el margen gingival. Las otras causas locales que pueden favorecer a la instalación de alveolitis son: Complicaciones infecciosas de vecindad, lesiones periapicales, -sepsis bucal, gingivitis crónica, omisión o falta de cuidados postoperatorios.

Los signos y síntomas de la alveolitis son los siguientes: Dolor intenso, continuo e irradiado; Se observa un alveolo vacío de paredes grises o parcialmente ocupado por un magma gris y maloliente.

El tratamiento es el siguiente: Se administran vacunas antipatógenas polivalentes o de gamma globulina; adecuada antisepsia de la zona a intervenir; precisa dosificación anestésica; correcta tartrectomia previa; adecuada sindesmotomia; lavado a presión con suero fisiológico tibio; con una gasa impregnada en agua oxigenada se procede a la asepsia del alveolo; cuando no se logre dejar completamente limpio el alveolo se procederá a eliminarlo con la cureta, sin lesionar las paredes alveolares para respetar las defensas orgánicas; por último se efectuará el relleno de la cavidad alveolar con un cemento quirúrgico. Apartir de las 48 hs. se procederá a su paulatino retiro a medida que se vaya formando tejido de granulación y consecuentemente estableciendose la cicatrización alveolar.

10.- Complicaciones de la anestesia: Una señal relativamente frecuente de estimulación central son las arcadas o vómitos, que pueden deberse a reacciones psicológicas o tóxicas. Entre las complicaciones postanestésicas las observadas con mayor frecuencia son la formación de una úlcera en el labio inferior, debido a mordedura de esta estructura anestesiada.

CUIDADOS POSQUIRURGICOS

Después de cada intervención, se deberán dar instruc--

- ciones a los padres del niño, las cuáles son las siguientes:
- El niño deberá mantener mordiendo la gasa que se le dejó, de 15 a 30 minutos, después podrá tirarla.
 - Deberá abstenerse de tomar alimentos que contengan demasiada grasa y otros alimentos que contengan sustancias químicas tales como refrescos y alimentos enlatados.
 - En algunos casos se recetan medicamentos para prevenir el dolor o alguna posible infección.
 - En casos de extracciones traumáticas, se deberá colocar : inmediatamente después de la operación, una bolsa de hielo; al día siguiente, calor.
 - Los padres del niño deberán vigilar a su hijo cuidadosamente después de una inyección de bloqueo dental inferior, hasta volver la sensación normal, para evitar que el niño se muerda los labios. También deberá advertirseles que se muestren muy cuidadosos en no dar al niño alimentos muy calientes hasta que recupere su sensibilidad total, para evitar que se produzca graves quemaduras.

Todas estas indicaciones evitarán muchas complicaciones, la formación de un buen coágulo y la implantación de un buen proceso de cicatrización. Además en caso necesario, se podrá pedirle a los padres del niño, que lo traigan de nuevo para revisar si el proceso de cicatrización se está efectuando normalmente.

CONCLUSIONES

Como ya se vió en el presente trabajo, la Exodoncia Infantil sigue los principios básicos de la Exodoncia General, las diferencias más claras que existen entre -- las dos son:

El manejo del niño, que va diferir al de -- los adultos por tratarse de mentes que em-- pían a aprender y no tienen el mismo razo namiento que de un adulto.

Instrumental y equipo, que pueden ser dife-- rentes pero no necesariamente.

Técnicas de Anestesia y de Exodoncia que -- van a variar ya que se trata de bocas más -- chicas así como dientes más pequeños (tra-- tándose de los deciduos) pero en general si gue las bases de la Exodoncia General.

Los pacientes infantiles no son más difíciles de trabajar que los adultos, si -- acaso son iguales, lo único que varía es la forma de dirigirnos a cada uno de ellos, que obviamente será diferente. Además se encuen-- tran problemas bucodentales más serios en -- los adultos que en los niños. Se puede de-- cir que en los niños es donde empiezan a im plantarse los padecimientos, y es más fácil prevenirlos; En los adultos que visitan el-- consultorio dental, estos problemas ya se -- han hecho presentes, y hay que buscar una -- solución. Desde este punto de vista, los pa cientes adultos resultan ser más difíciles de trabajar que los pacientes infantiles.

BIBLIOGRAFIA

ANATOMIA ODONTOLOGICA

Humberto Aprile
5^a Edición. Ed. "El Ateneo"
Buenos Aires 1975

ANESTESIA ODONTOLOGICA

Niels Bjorn Jorgensen
1^a Edición. Ed. Interamericana

APUNTES DE ODONTOPEDIATRIA

Del Dr. Luis Collado Picazo
Clínica Periférica Naucalpan

BASES FARMACOLOGICAS DE LA TERAPEUTICA

Louis S. Goodman
5^a Edición. Ed. Interamericana
México 1978

CATALOGO DENTAL #8

De la KRAUSKOPF

CIRUGIA BUCAL

Ries Centeno
7^a Edición. Ed. "El Ateneo"
Buenos Aires 1978

CIRUGIA BUCAL TOMO I

W. Harry Archer
2^a Edición. Ed. Mundi
Buenos Aires 1968

I.P.S.O. (Información Profesional y de
Servicios al Odontólogo)

3^a Edición

MANUAL ILUSTRADO DE ODONTOLOGIA

Publicado por ASTRA

MODULO DE EXODONCIA

Del Sistema de Universidad Abierta
de la U.N.A.M.1^a Edición

MODULO DE ODONTOPEDIATRIA TOMOS I Y II

Del Sistema de Universidad Abierta
de la U.N.A.M.1^a Edición

ODONTOLOGIA PARA EL NIÑO Y EL ADOLESCENTE

Ralph E. McDonald
Ed. Mundi Buenos Aires

ODONTOLOGIA PARA NIÑOS

John Charles Brauer
4^a Edición. Ed. Mundi
Buenos Aires 1960

ODONTOLOGIA PEDIATRICA

Sidney B. Finn
4^a Edición. Ed. Interamericana
México 1980

RADIOLOGIA DENTAL

Richard C. O'Brien
2^a Edición. Ed. Interamericana
México 1975

TRATADO DE CIRUGIA BUCAL

Gustav O. Kruger
4^a Edición. Ed. Interamericana México 1978

"FE DE ERRATAS"

- En la página 8, párrafo 3, línea 3, palabra 10, donde dice didha, debe decir dicha.
- Pág.8, párr.5, lín.5, pal.1, donde dice ceer, debe decir creer.
- Pág.8, párr.6, lín.11, pal.6, donde dice cnsultorio, debe decir consultorio.
- Pág.29, párr.8, lín.2, pal.14, donde dice divegentes, debe decir divergentes.
- Pág.53, párr.5, lín.2, pal.3, donde dice Diazepam, debe decir Diacepam.
- Pág.54, párr.2, lín.2, pal.8, donde dice fátmaco, debe decir fármaco.
- Pág.54, párr.2, lín.2, pal.11, donde dice aprehensión, debe decir aprensión.
- Pág.54, párr.2, lín.5, pal.4, donde dice tosicidad, debe decir toxicidad.
- Pág.77, párr.1, lín.7, pal.8, donde dice lod, debe decir los.
- Pág.45, párr.5, lín.2, pal.9, donde dice aprehensivos, debe decir aprensivos.

Nota.- En el diccionario de especialidades farmacéuticas, la palabra Diazepam se escribe así, y en la bibliografía utilizada para este trabajo se escribe con ce.

