



24. 1030
Universidad Nacional Autónoma de México

Facultad de Odontología

**TESIS DONADA POR
D. G. B. - UNAM**

**“TRATAMIENTO DEL NIÑO EN
ODONTOPIEDIATRIA”**

T E S I S

Que para obtener el título de:

CIRUJANO DENTISTA

p r e s e n t a :

María de Lourdes Tapia Fuentes

México, D. F.

Recibido
Méx.
1991



Universidad Nacional
Autónoma de México



UNAM – Dirección General de Bibliotecas
Tesis Digitales
Restricciones de uso

DERECHOS RESERVADOS ©
PROHIBIDA SU REPRODUCCIÓN TOTAL O PARCIAL

Todo el material contenido en esta tesis esta protegido por la Ley Federal del Derecho de Autor (LFDA) de los Estados Unidos Mexicanos (México).

El uso de imágenes, fragmentos de videos, y demás material que sea objeto de protección de los derechos de autor, será exclusivamente para fines educativos e informativos y deberá citar la fuente donde la obtuvo mencionando el autor o autores. Cualquier uso distinto como el lucro, reproducción, edición o modificación, será perseguido y sancionado por el respectivo titular de los Derechos de Autor.

TESIS CON FALLA DE ORIGEN

I N D I C E

	Pág.
INTRODUCCION.	1
CAPITULO I.- Desarrollo embrionario de la cara	3
- Desarrollo de la cara	3
- Paladar	4
CAPITULO II.-Orientación en el manejo del niño	6
-Desarrollo psicológico del niño	6
-Comportamiento del Odontólogo	9
-Reacciones a la experiencia odontológica	11
CAPITULO III._ Primera dentición	17
- Morfología de la primera dentición	20
- Tablas de erupción	30
- Diferencias morfológicas de la primera y segunda dentición.	33
- Importancia del molar de los seis años	34
CAPITULO IV.- Anestesia	38
- Anestesia local	38
- Anestesia regional	41
- Anestesia general	45
CAPITULO V.- Terapeutica pulpar	48
- Tratamiento pulpar indirecto	52

- Pulpotomía	53
- Pulpectomía	57
- Pulpectomía total	59
CAPITULO VI.- Operatoria dental en odontopediatría	61
- Instrumental	61
- Preparación de cavidades	64
- Material de obturación	71
CAPITULO VII.- Coronas de acero - cromo	79
- Indicaciones	79
- Preparación de la pieza dentaria	80
- Selección de la corona	82
CAPITULO VIII.- Mantenedores de espacio	87
- Indicaciones	87
- Contraindicaciones	88
- Clasificación	90
CONCLUSIONES	95
BIBLIOGRAFIA	96

INTRODUCCION

El atender a los niños, trajo a mí gran inquietud al darme cuenta que en grupos especiales de ellos, se presentaban infinidad de problemas dentales.

Naturalmente ésto nos obliga a pensar en una solución enfocada a todos los problemas de la salud dental específica en niños, a la mayor brevedad posible.

Todas las deficiencias en los tratamientos dentales exhiben en su totalidad sus correspondientes fracasos, que van a traer consigo secuelas graves que se relacionan a enfermedades sistémicas que en algunos casos traen repercusiones psicológicas.

El tratamiento que se le debe dar a un niño difiere mucho con el que se le aplica al adulto, de acuerdo a la morfología de los dientes del niño y de los dientes del adulto, así como la diferencia de edades.

El niño ocupa un lugar social alto, por esta razón, la preparación del odontólogo debe estar encaminada a la búsqueda de técnicas y tratamientos adecuados y oportunos a cada uno de los problemas que se presentan.

El objetivo de esta tesis es dar un enfoque práctico de los tratamientos específicos en niños.

El cirujano dentista tiene una responsabilidad social, en la contribución de la solución de problemas de salud dental del pueblo.

La odontopediatría trata al niño en su totalidad física y mental, con bases científicas para los problemas de la salud dental, tomando las medidas preventivas para conducir en forma adecuada la salud general del niño.

CAPITULO I

DESARROLLO EMBRIONARIO DE LA CARA

DESARROLLO DE LA CARA.

En la etapa inicial, el centro de las estructuras faciales en desarrollo es una depresión ectodérmica llamado ESTOMODEO. En el embrión de cuatro y medio semanas de edad, el estomodeo está constituido por una serie de elevaciones formadas por la proliferación del MESENQUIMA.

Los procesos o APOFISIS MANDIBULARES se advierten al estomodeo, y la PROMINENCIA FRONTAL es una elevación algo redondeada en dirección craneal, los PROCESOS MAXILARES se encuentran lateralmente.

A cada lado de la prominencia e inmediatamente arriba del estomodeo se advierte un engrosamiento local del ectodermo superficial, la PLACODA NASAL.

Durante la quinta semana aparecen dos pliegues de crecimiento rápido, los PROCESOS NASOLATERALES y NASOMEDIANO que rodean a la placoda nasal, la cual forma el suelo de una depresión la FOSITA NASAL. Los procesos nasolaterales formarán las alas de la nariz y los nasomedianos originarán las porciones medias de la nariz, labio superior y maxilar y todo el paladar primario.

Mientras los procesos maxilares se acercan a los procesos nasomedianos y nasolaterales, pero están separados de los mismos por los surcos definidos.

En las dos semanas siguientes se modifica mucho el aspecto de la cara, los procesos maxilares siguen creciendo en dirección interna, y comprimen los procesos nasomedianos hacia la línea media. En etapa ulterior estos procesos se fusionan entre sí, esto es: el surco que los separa es borrado por la migración del mesodermo de los procesos adyacentes y también se unen con los procesos maxilares hacia los lados.

En consecuencia, el labio superior es formado por los procesos nasomedianos y los dos procesos maxilares. En el desarrollo normal el labio nunca se caracteriza por hendiduras.

Además de participar en la formación del labio superior los procesos maxilares también se fusionan entre sí en un breve trecho con los procesos del arco mandibular, lo cual forma los carrillos y regula el tamaño definitivo de la boca.

La forma en que se unen los procesos maxilares con los nasopalatinos es algo más complicada. En etapa inicial estas estructuras están separadas por un surco profundo el SURCO NASOLAGRIMAL.

La fusión de los procesos solo ocurre cuando este surco ha sido cerrado y forma parte del conducto nasolagrimal o nasal.

"PALADAR"

El paladar primario deriva del segmento intermaxilar. Sin embargo

la porción principal del paladar está formada por las excrecencias laminares de la porción profunda de los procesos maxilares, estas elevaciones llamadas prolongaciones o crestas palatinas aparecen en el embrión de seis semanas y descienden oblicuamente hacia ambos lados de la lengua, se desplaza hacia abajo y las crestas palatinas ascienden y se tornan horizontales. Durante la octava semana las prolongaciones palatinas se acercan entre si en la línea media, se fusionan y forman el paladar secundario.

Hacia adelante las crestas experimentan fusión con el paladar primario triangular, el agujero incisivo puede considerarse el detalle mediano de separación entre los paladares primario y secundario.

Al tiempo que se fusionan las prolongaciones palatinas, el tabique nasal crece hacia abajo y se une con la superficie del paladar neoformado.

CAPITULO II

ORIENTACION EN EL MANEJO DEL NIÑO

DESARROLLO PSICOLOGICO EN EL NIÑO

La orientación de la conducta de un niño en el consultorio odontológico, es el requisito previo para su atención dental completa.

Los odontólogos logran en general llevarse bien con los niños, son capaces de trabajar en el mismo grado de eficiencia con los adultos. El odontólogo que gufa con éxito a los niños, por la experiencia odontológica se dá cuenta de que un niño normal pasa por un crecimiento mental además del físico. Este cambio es quizás una razón, para que la reacción del niño pueda diferir en el consultorio entre una visita y otra.

El miedo y la ansiedad son probablemente los estados emocionales más importantes que se presentan al odontólogo. Los niños pequeños pueden adquirir el miedo al tratamiento dental a través de pláticas escuchadas en el hogar, y también con los amigos de juego. En otros casos pueden haber sido sometidos a situaciones traumáticas en el hospital o en el consultorio médico.

El manejo del niño se divide en tres grupos de acuerdo a su edad:

- 1.- Edad Preescolar
- 2.- Edad Escolar
- 3.- Edad Adolescente

1.- EDAD PREESCOLAR:

Este grupo abarca 2 y 3 años. Los niños difieren mucho en su capacidad de comunicación; sobre todo porque existe una diferencia considerable en el desarrollo del vocabulario.

A esta edad el odontólogo debe permitir que el niño tenga contacto con algunos instrumentos de trabajo.

El tratamiento en sí, a la primera visita del niño al dentista debe ser un contacto físico y mantener además una relación amistosa entre ambos. Para esto se aconseja platicar con el paciente, sobre temas que interesan al niño, por ejemplo, de su vestimenta, juguetes, su comida favorita, sobre su cumpleaños, programas de T.V. etc. Como el niño a esta edad, es tímido ante la gente extraña, y los lugares, deben pasar acompañados por sus padres al consultorio casi sin ninguna excepción, hasta que conozcan bien al personal y los procedimientos dentales.

2.- EDAD ESCOLAR

El niño por lo común escuchará con interés las explicaciones y normalmente responderá bien a las indicaciones verbales.

Los niños a esta edad, suelen tener mentes vivaces y ser grandes conversadores aunque tienden a exagerar en su conversación. Y se

encuentra listo para aceptar las actividades en grupo y la experiencia comunitaria.

A esta edad la relación personal y social están mejor definidas y el niño suele no sentir temor de dejar al padre en la sala de recepción. Ni tendrá temor a experiencias nuevas como la de ir al jardín de niños, o al consultorio médico o al dental.

El niño responde muy bien, a los comentarios satisfactorios sobre su aspecto personal.

La hora adecuada para su atención dental, es durante la hora de ir a la escuela. La espera en la sala de recepción no debe prolongarse ya que a menudo durante la espera el niño puede asustarse y no prestar su cooperación al dentista.

3.- EDAD ADOLESCENTE.

A esta edad tratan de agradar y ser admirados por todos. Y adoptan posturas de un adulto.

Las críticas sobre su aspecto personal son poco satisfactorias a esta edad.

Debemos dejar que el paciente participe en los procedimientos del consultorio dental. Al darle las instrucciones de su higiene oral no se debe asumir una posición autoritaria.

Tanto el odontólogo como los miembros del equipo odontológico deben crear una relación favorable con el adolescente.

encuentra listo para aceptar las actividades en grupo y la experiencia comunitaria.

A esta edad la relación personal y social están mejor definidas y el niño suele no sentir temor de dejar al padre en la sala de recepción. Ni tendrá temor a experiencias nuevas como la de ir al jardín de niños, o al consultorio médico o al dental.

El niño responde muy bien, a los comentarios satisfactorios sobre su aspecto personal.

La hora adecuada para su atención dental, es durante la hora de ir a la escuela. La espera en la sala de recepción no debe prolongarse ya que a menudo durante la espera el niño puede asustarse y no prestar su cooperación al dentista.

3.- EDAD ADOLESCENTE.

A esta edad tratan de agradar y ser admirados por todos. Y adoptan posturas de un adulto.

Las críticas sobre su aspecto personal son poco satisfactorias a esta edad.

Debemos dejar que el paciente participe en los procedimientos del consultorio dental. Al darle las instrucciones de su higiene oral no se debe asumir una posición autoritaria.

Tanto el odontólogo como los miembros del equipo odontológico deben crear una relación favorable con el adolescente.

COMPORTAMIENTO DEL ODONTOLOGO

El odontólogo que limita su ejercicio profesional a los niños, o el odontólogo en general que incluyen muchos niños en su práctica suponen que es por un genuino gustar de los niños.

Esto es muy importante, pero más importante aún es el deseo de cumplir un verdadero servicio de salud dental para el niño.

Además se dá cuenta de que prestando atención dental a los niños, ayudará a reducir el acumulo nacional de necesidades dentales.

Es muy importante que un odontólogo comprenda la conducta del niño Solo con la comprensión y un conocimiento activo de la conducta infantil podrá comprender su propia conducta, y sus propias reacciones ante los problemas del consultorio dental.

Las reacciones de un niño diferirán, y por cierto, el enfoque del odontólogo diferirá de vez en cuando.

Es de gran importancia que el odontólogo aprenda a enmascarar su reacción emocional ante una determinada situación. Hasta el niño mas pequeño puede captar rapidamente la indecisión o la angustia.

El odontólogo no debe mostrar jamás ira cualquiera, que sea la provocación. Debe crear una atmósfera de comprensión, al parecer controlada. Ya que ocasionalmente puede haber una reacción negativa en el paciente pequeño. Y el profesional debe tener presente que esta reacción puede ser considerada normal, y que es parte del proceso de aprendizaje y no una reacción provocada por él o su personal.

Debe trabajar con rapidéz, suavidad y firmeza.

Las visitas para el niño muy pequeño, o el muy temeroso deben ser relativamente cortas, hasta que el niño esté plenamente informado de los procedimientos y haya adquirido confianza en sí mismo y en el odontólogo.

En la primera visita el odontólogo invitará a pasar al consultorio al paciente y su acompañante, la asistente saludará al niño y al acompañante, el odontólogo procederá en segundo plano sin mucho apuro por hacer su intervención.

En seguida hará un breve cuestionario al acompañante, tratando a la vez de atraer la atención del niño; Y para lograrlo deberá emplear un lenguaje que el niño pueda interpretar o comprender, pronunciando las palabras con lentitud y claridad.

Durante la primera visita no se hará ningún procedimiento operativo, siempre y cuando el niño no lleve ninguna molestia.

El uso de aparatos e instrumentos dentales, que tengan que emplearse durante la consulta deberán ser explicados sencillamente a nuestro paciente.

El odontólogo debe alentar todos los buenos hábitos con elogios y debe esperar el momento apropiado para felicitar al niño.

Se ha de intentar una trasfencia de la confianza, seguridad y entusiasmo del odontólogo y su asistente al niño.

Una conversación constante de parte del odontólogo y su asistente ayudará a cumplir este objetivo.

Si el niño no desea conceder que hay trabajo importante por realizar, el odontólogo debe mantener su enfoque positivo, en primer

lugar mediante el control de la voz; Si esto no tuviera éxito se deberá utilizar alguna forma de restricción para crear la imagen de que va a ser constante el esfuerzo por proporcionar el debido servicio de salud. El niño que carezca de disciplina es su hogar muchas veces otorgara su respeto al odontólogo que se la brinde.

REACCIONES A LA EXPERIENCIA ODONTOLÓGICA.

Nuestros tratamientos significan una serie de estímulos que el niño reacciona y retiene como experiencia.

El odontólogo debe tener conocimiento de las reacciones, así como de los estados emocionales y aplicarlos convenientemente.

Adelante tenemos las más comunes que se presentan en el consultorio dental:

Temor:

El temor es una emoción que se presenta con mayor frecuencia en la infancia; Su efecto sobre el bienestar físico y mental del niño puede ser dañino.

Los niños suelen tener ciertos temores naturales relacionados con la inseguridad.

Los niños mayores experimentan un segundo tipo de temor, un temor adquirido por aquellos que temen; Este tipo de temor es una imitación a las personas que temen por ejemplo, temor a las tormentas con truenos, la visita al odontólogo, y una gran variedad de situaciones.

Un tercer temor expresado por un niño es el resultado de experiencias desagradables con un animal, un compañerito, o quizás un médico o un dentista.

Durante el manejo del niño temeroso en el consultorio dental, el odontólogo debe procurar primero determinar el grado de temor y los factores que pudieran ser responsables de él.

En algunos casos el paciente llega al consultorio dispuesto a responder con tensión y temor sobre todo a causa de la manera en que se le explicó la odontología en su hogar.

El miedo es controlado por el sistema nervioso central y es imposible razonar con el niño realmente asustado y controlar su temor. Si durante una conversación el niño con el odontólogo, éste se entera de la causa del temor del niño, obtendrá resultados satisfactorios ya que así el profesional borrarán la idea mediante demostraciones y explicaciones.

En la primera sesión no se deberá intentar más, que procedimientos simples, y debe explicarle al niño cuidadosamente el uso de todos los instrumentos.

Los padres por otra parte, deberán comprender que en algunos casos el odontólogo y sus asistentes tendrán que retener al niño para cumplir siquiera un exámen superficial y probar al niño, que el procedimiento es placentero y en verdad bien distinto a lo que esperaba o se le había dicho.

Ansiedad:

La ansiedad o inseguridad está probablemente relacionado con el estado de temor.

Los niños angustiados están esencialmente asustados por cualquier nueva experiencia, su reacción puede ser violenta y agresiva.

Existen casos en los que el niño hace demostraciones de rabietas en su hogar y es recompensado, entonces las rabietas pueden convertirse en hábitos. Cuando el niño se comporta de modo similar en el consultorio odontológico, el profesional debiera decidir si la reacción es de temor agudo o se trata tan solo de una rabieta.

Si el niño está realmente asustado, el odontólogo debe mostrarse comprensivo, y si se trata tan solo de una rabieta deberá mostrar autoridad y dominio de la situación.

Resistencia:

La resistencia es una manifestación de ansiedad o inseguridad y de hecho el niño se rebela contra el miedo.

La regresión puede ser otra manifestación en cuyo caso el niño se rehusa a desarrollarse.

El odontólogo tiene dificultad para comunicarse con este tipo de pacientes; el niño se siente lastimado con facilidad y llora casi por cualquier ocasión.

Timidez:

La timidez es una reacción más, que se observa ocasionalmente, en

particular en el caso de paciente de primera vez; suele estar relacionada con una experiencia social muy limitada por parte del niño. El niño tímido necesita ganar confianza en sí mismo y en el odontólogo. Por otra parte la timidez puede reflejar una tensión de que los padres esperan demasiado del niño, o aún lo protegen en exceso. Es preferible en estos casos evitar toda forma de preparación previa del niño, para la primera visita ya que el profesional puede relacionar al niño con la odontología y el consultorio dental de una manera más satisfactoria que los padres.

La conducta de los padres hacia los hijos trae como consecuencia las diferentes reacciones antes vistas. Por eso se han desarrollado indicaciones relacionadas con el comportamiento de los niños. Y son las que a continuación se describen.

- No hablar en forma exagerada de la visita al dentista; limitarse únicamente a hacer saber al niño en forma simple y sencilla que juntos irán al dentista a que le curen los dientes.

- Las preguntas que haga el niño de lo que va a realizar el dentista, no deberán ser respondidas en forma detallada ya que eso le corresponde al dentista.

- No se deberá mentir al niño en lo que respecta a la visita con

el dentista, diciéndole por ejemplo que solo le pondrán curación, que no le va a doler o que no lo van a inyectar.

. No se deberán hacer comentarios delante del niño, sobre todo con temas que puedan causarle algún temor, por ejemplo, que feo se siente la inyección.

. Se cuidará en especial a los niños de mayor edad que platican con cierta exageración, ya que podrían acobardar al niño de menor edad.

. Hay padres que tienen en su imagen la idea de que su niño estará muy nervioso durante la visita con el dentista; Sin embargo estos niños en su mayoría de los casos, aceptan el tratamiento dental sin ningún problema.

Nas bien el nerviosismo es de los padres que en un momento dado podrían estorbar el avance del tratamiento.

. En ocasiones cuando el pequeño llora durante el tratamiento dental los padres expresan una gran preocupación sin pensar en ese momento en las consecuencias que podrían suceder en un futuro del niño.

. En ningún momento se tratará de utilizar palabras para amenazar al niño, tales como: si no te portas bien te llevaré al dentista para que te inyecte o te saque los dientes.

. Se evitará lastimar el orgullo del niño, no se deberán expresar de él diciéndole que es un llorón o miedoso, cuando en ciertos momentos tuvo algún temor durante el tratamiento dental.

. Los padres no solamente tendrán la misión de llevar al niño al odontólogo para el tratamiento dental, sino que deberán intervenir para el cuidado de un cepillado correcto, una alimentación balanceada y todo tipo de prevención en la vida cotidiana.

. Finalmente debe ser explicado a los padres, que todo lo antes mencionado se deduce a las experiencias en el manejo del niño durante largo tiempo, y que la realización de lo anterior es una forma de educación de gran importancia para el niño, lo cual debe ser practicado.

CAPITULO III

PRIMERA DENTACION

La dentición es el cúmulo de circunstancias que ocurren para la formación, crecimiento y desarrollo de los dientes en sus distintas etapas hasta su erupción, afin de formar la dentadura.

Hay dos tipos de denticiones: La primera conforma la dentadura infantil, y consta de veinte pequeños dientes cuya forma y tamaño satisfacen las necesidades fisiológicas del niño; La segunda dentición, es la que forman los dientes del adulto, o dientes permanentes, los que van a sustituir a los dientes temporales.

En la primera dentición, los dientes tienen ciertas características, que los diferencian de los dientes permanentes, como por ejemplo, el tamaño, su color blanco lechoso ligeramente azulado, así como su forma estrangulada en la región del cuello.

Para el estudio de las características individuales de cada diente los dividimos en dos grupos de acuerdo a la posición que tienen, en la arcada. Y estos son: dientes anteriores y dientes posteriores.

En los dientes Anteriores subdividimos en: incisivos y caninos.

Incisivos.- Dientes unirradiculares, con borde constante o incisal en la corona. Con función estética y fonética de un 90% y con función masticatoria de 10%.

Caninos.- Dientes unirradiculares, cuya corona tiene la forma de cúspide y su borde cortante tiene dos brazos que forman un vértice. Su función estética y fonética de 80% y la masticatoria de un 20%. Los dientes Posteriores se subdividen en premolares y molares. Esto sucede unicamente en la segunda dentición, en la primera no hay premolares.

Molares.- Dientes multirradiculares, con caraoclusal en la corona con cuatro o más cúspides. Con función estética de 10% y función masticatoria en casi el 100%.

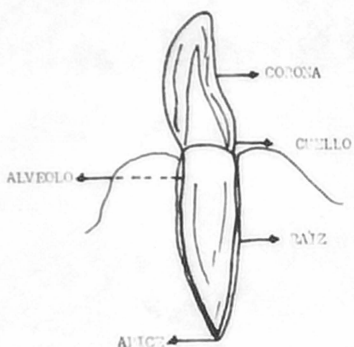
Todos los dientes son diferentes morfológicamente, pero guardan entre sí características generales. Ya que para su estudio anatómico, lo dividimos en tres partes: corona, cuello y raíz.

La corona es la porción del diente que está visible fuera de la encía y trabaja directamente en el momento de masticación, y se le llama corona clínica y se encuentra cubierta de esmalte.

Cuello de un diente es el contorno que marca la unión entre la

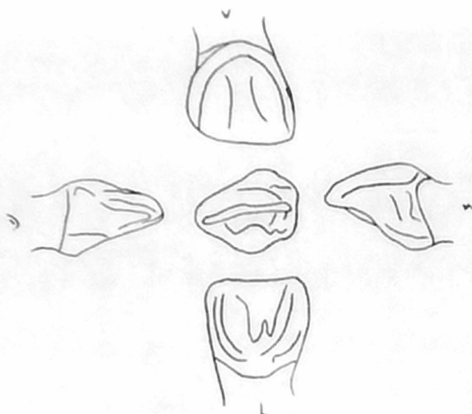
corona y raíz. El cuello anatómico está señalado por la línea de demarcación del esmalte; Y el cuello clínico es donde comienza la inserción epitelial.

La raíz del diente es la parte que le sirve de soporte, se encuentra firmemente colocada dentro de la cavidad alveolar de los huesos maxilares y mandibular; La raíz está constituida por dentina y cubierta por cemento, en el cual se insertan las fibras colágenas del ligamento parodontal que la sostiene y fija al alvéolo.



MORFOLOGIA DE LA PRIMERA DENTICION

Incisivo Central Superior

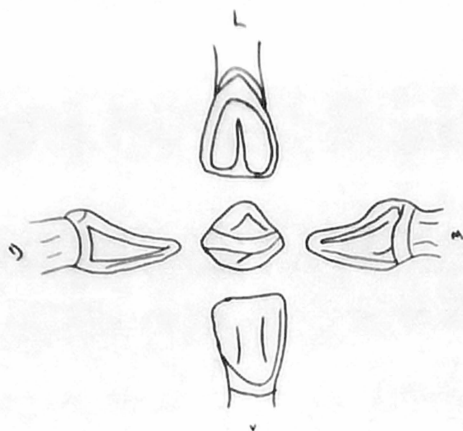


El diámetro mesiodistal de la corona es superior a la longitud cervico-incisal. No suelen ser evidentes en la corona las líneas de desarrollo, de modo que la superficie vestibular es lisa. El borde incisal es casi recto; Hay rebordes marginales bien desarrollados en la cara lingual y un cíngulo bien desarrollado. Es un diente unirradicular y su raíz es cónica. Su número total es de cuatro y se encuentra uno en cada arcada.

Incisivo

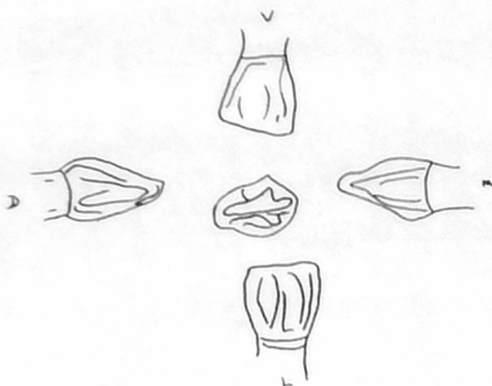
Central

Inferior



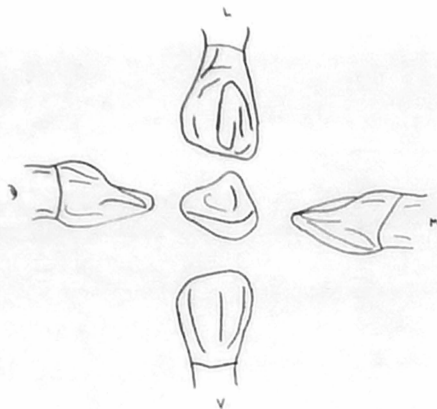
Es más pequeño que el superior, pero su espesor es sólo un mm. más pequeño. La cara vestibular es lisa, sin los surcos de desarrollo. La cara lingual presenta rebordes marginales y cingulo. El borde incisal es recto y divide la corona linguavestibularmente por la mitad. La raíz tiene más o menos el doble de largo de la corona.

Incisivo Lateral Superior



La forma del incisivo lateral es similar a la del central, pero la corona es más pequeña en todas sus dimensiones. El largo de la corona de cervical o incisal es mayor que el ancho mesiodistal. La forma de la raíz es similar a la del central, pero es más larga en proporción con la corona.

Incisivo Lateral Inferior

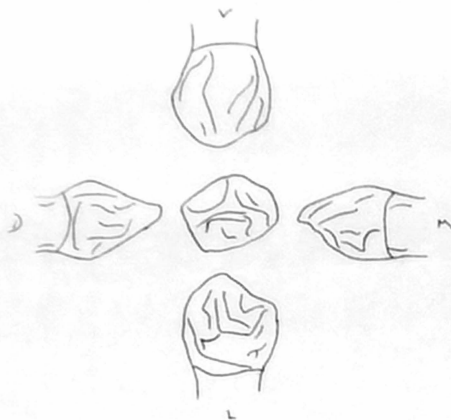


La forma del lateral es similar a la del incisivo central, pero es mayor en todas las dimensiones, excepto la vestibulolingual.

Puede tener una concavidad mayor en la cara lingual, entre los rebordes marginales.

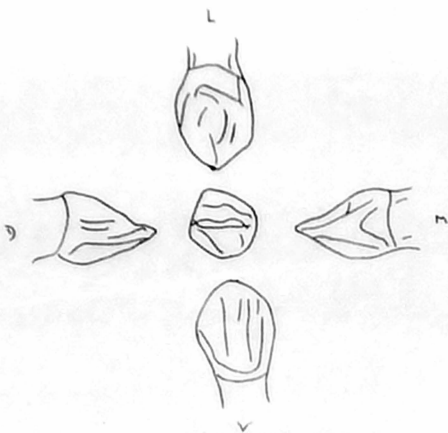
El borde incisal se inclina hacia distal. Es un diente unirradicular.

Canino Superior



La corona del canino es más estrecha en cervical que la de los incisivos, y las caras distal y mesial son más convexas. Tiene una cúspide aguzada bien desarrollada, en vez del borde recto incisal. El canino tiene una larga raíz cónica que supera el doble de largo de la corona. La forma de la raíz es similar a la del central, pero es más larga en proporción con la corona.

Canino Inferior

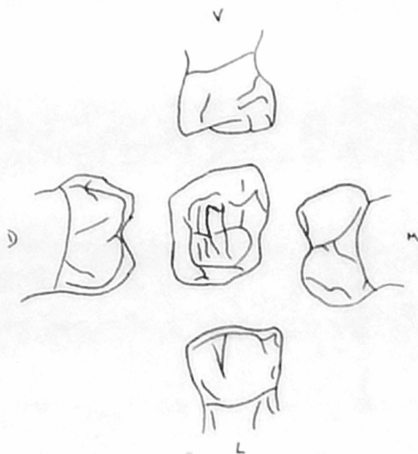


La forma del canino inferior es muy similar a la del canino superior, con muy pocas excepciones.

La corona es apenas más corta y la raíz puede ser hasta dos mm. más corta.

No es tan ancho en sentido linguovestibular como su antagonista.

Primer Nolar Superior

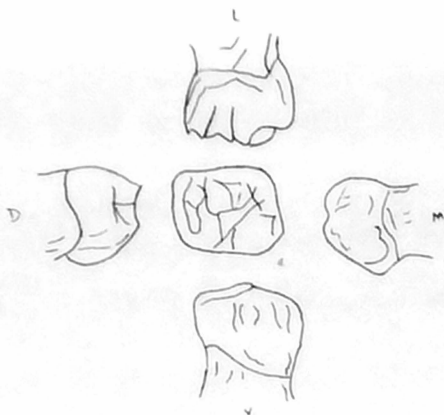


La mayor dimensión de la corona está en las zonas de contacto masiodistal y desde estas zonas, la corona converge hacia la región cervical.

La cúspide masiolingual es la mayor y más aguzada; cuenta con una cúspide distolingual pequeña y redondeada.

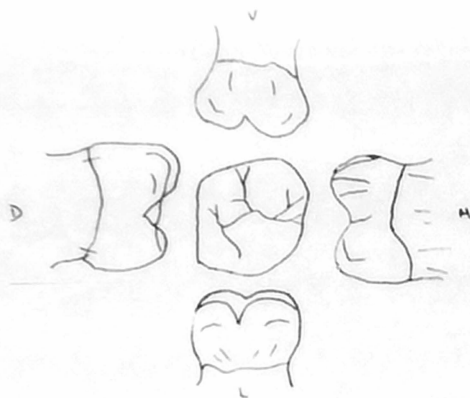
La cara vestibular es lisa, con pocas evidencias de los surcos de desarrollo. Las tres raíces son largas, finas y bien separadas.

Primer Molar Inferior



La cara mesial del diente, visto desde vestibular, es casi recta. La zona distal es más corta que la mesial; presenta dos cúspides vestibulares sin evidencias de un claro desarrollo del surco, que las divide; la cúspide mesial es mayor. Hay una acentuada convergencia lingual de la corona en mesial. La cúspide mesiolingual es larga aguzada en punta; un surco de desarrollo separa esta cúspide de la distolingual que es redondeada. Es birradicular.

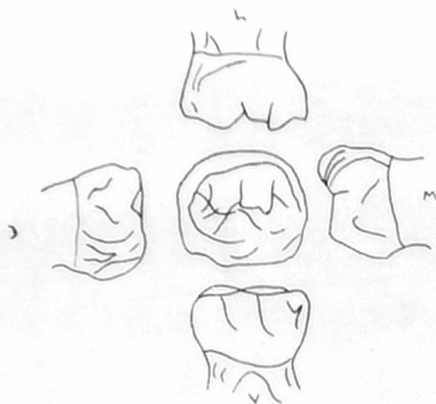
Segundo Molar Superior



Se asemeja considerablemente al primer molar permanente. Existen dos cúspides vestibulares bien definidas, con un surco de desarrollo entre ellas. La corona es bastante mayor que la del primer molar superior. Hay tres cúspides en la cara lingual: una cúspide mesiolingual que es grande, una cúspide distolingual y una cúspide suplementaria menor (Tubérculo de Carabelli).

Hay un surco bien definido que separa la cúspide mesiolingual de la distolingual. Las raíces son más largas y gruesas que las del primer molar, siendo la lingual la más grande y gruesa de todas.

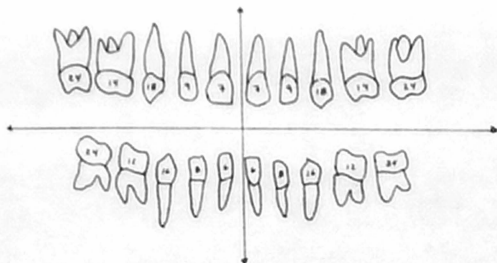
Segundo Molar Inferior



ay un parecido con el primer molar permanente inferior, excepto n que el diente temporal es menor en todas sus dimensiones. La uperficie vestibular está dividida en tres cúspides separadas por n surco de desarrollo mesiovestibular y otro distovestibular. Las úspides tienen un tamaño igual. Dos cúspides de casi el mismo ta añaño, aparecen en lingual y están divididas por un corto surco lin gual. Las raíces del segundo molar temporal son largas y finas con una separación característica mesiodistal en los tercios medio y apical.

TABLAS DE ERUPCION

En la siguiente figura se explica el orden de erupcion de la dentición temporal.



Maxilar.

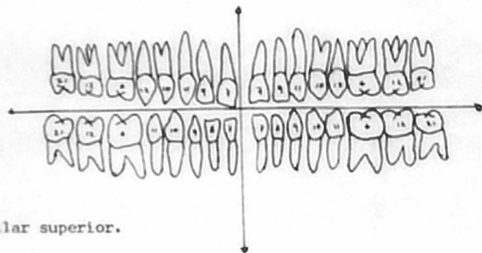
Incisivos Centrales	- 7 meses
Incisivos Laterales	- 9 meses
Caninos	-18 meses
Primer Molar	-14 meses
Segundo Molar	-24 meses

Mandibula.

Incisivos Centrales	- 6 meses
---------------------	-----------

Incisivos Laterales	- 8 meses
Caninos	-16 meses
Primer Nolar	-12 meses
Segundo Nolar	-20 meses

En la figura siguiente se especifican las edades en que hacen erupción los dientes permanentes.



Maxilar superior.

Incisivos centrales	- 7 años
Incisivos Laterales	- 9 años
Caninos	- 11 años
Primeros Premolares	- 11 años
Segundos Premolares	- 12 años
Primeros Molares	- 6 años
Segundos Molares	- 12 años
Terceros Molares	- 21 años

Maxilar Interior (Mandibula).

Incisivos Centrales	-	7 años
Incisivos Laterales	-	8 años
Caninos	-	9 años
Primeros Premolares	-	10 años
Segundos Premolares	-	11 años
Primeros Molares	-	6 años
Segundos Molares	-	12 años
Terceros Molares	-	21 años

DIFERENCIAS MORFOLOGICAS DE LA PRIMERA Y SEGUNDA DENTICION

Las coronas de los dientes temporales son más anchas en sentido mesiodistal en comparación con su longitud coronaria que los permanentes.

Las raíces de los dientes temporales anteriores son más estrechas y largas en comparación con el ancho y largo coronarios.

El reborde cervical de esmalte de las coronas anteriores es mucho más prominente en vestibular y lingual de los dientes temporales .

Las coronas y raíces de los molares temporales son más finas en sentido mesiodistal en el tercio cervical que las permanentes.

El reborde cervical vestibular de los molares primarios es mucho más definido en particular en los primeros molares superior e inferior.

Las raíces de los molares temporales, son relativamente más largas y más finas que las permanentes; Asimismo, es mayor la extensión mesiodistal entre las raíces temporales ; esta separación deja más lugar entre las raíces, para el desarrollo de las coronas premolares.

Las caras vestibulares y linguales de los molares temporales son más planas por sobre las curvaturas cervicales que en los molares

permanentes, con lo cual la cara oclusal es más estrecha comparada con los dientes permanentes.

Los dientes temporales suelen tener color más claro que los dientes permanentes.

MORFOLOGIA DE LA CÁMARA PULPAR DEL DIENTE TEMPORAL

Hay una variación individual en el tamaño de la cámara pulpar y los conductos radiculares de los dientes primarios.

Inmediatamente después de la erupción de los dientes, las cámaras pulpares son bastante grandes, y en general siguen el contorno de la corona.

La cámara pulpar disminuirá de tamaño con el paso del tiempo, y bajo la influencia de la función y abrasión de las superficies oclusales e incisales de los dientes.

IMPORTANCIA DEL MOLAR DE LOS SEIS AÑOS

Sin lugar a dudas, el molar de los seis años es el diente más agredido por afecciones cariosas, con mayor frecuencia el inferior que el superior.

Se puede explicar esta particularidad entre otros, por ser el primer diente de la segunda dentición (dentición permanente), que

aflora el medio bucal.

A esta edad, por regla general el cuidado de la boca es bajo, y también existe una relación directa a la dieta acostumbrada que es en la actualidad, el consumo persistente de carbohidratos (azúcar) por los niños.

A quedado demostrado que el azúcar es el factor principal de acidificación del medio bucal, a través de la placa dento bacteriana. El molar de los seis años, es frecuentemente confundido con los dientes de la primera dentición.

Es factor importante el mayor volumen de este diente, si se compara con los otros de la arcada, por tal motivo tiene más sinuosidades en la configuración superficial, sus eminencias son de mayor número y tamaño, así como los surcos más profundos e intrincados; todo ello lo expone a la caries.

A pesar de estas circunstancias que aparentemente son negativas, puede considerarse que no todas lo son en absoluto, precisamente por su mayor talla permite accesiblemente ser tratado en clínica operatoria; las restauraciones físicas hechas para rehabilitar su forma y función son las más frecuentes y comunes.

En preparaciones necesarias para hacer accesible el tratamiento

de una cavidad, los cortes requeridos pueden lograrse sin mayor peligro, en primer lugar, por la amplitud de superficies y mayor volumen del diente.

En prótesis de puentes fijos, es un pilar para soporte excelente. Se encuentra constituido por tres cuerpos radiculares el superior, y dos el inferior, forman un firme apoyo siempre preferible a cualquier otro.

La preparación del muñon para funda coronaria es la más clásica de todos los dientes.

La oclusión normal entre ambos dientes, superior e inferior, es la clave para que lo haga toda la arcada; En la colocación de aparatos ortodónticos siempre son preferibles como anclaje, para colocarlos fijos y removibles.

Es el diente más tratado en clínica dental de operatoria en endodoncia, en ortodoncia, en exodoncia y hasta en parodoncia y prótesis fija y removible.

Como se ha dicho anteriormente, es el diente más voluminoso de los dientes maxilares, ocupa el sexto lugar a partir de la línea media. Hace erupción a los seis años de edad, por lo que toma el nombre de molar de los seis años.

Es un diente multirradicular, colocado distalmente del molar temporal.

Para finalizar vemos que la ignorancia de su presencia en la boca, es lo que hace que se confunda frecuentemente con los dientes que constituyen una dentadura infantil, y muchas veces es sacrificado cuando es atacado por caries.

CAPITULO IV

A N E S T E S I A

Uno de los aspectos más importantes en la orientación de la conducta del niño, es la eliminación del dolor. Si el niño siente dolor durante nuestros procedimientos operatorios, su futuro como paciente será un fracaso.

Como suele haber malestar o dolor, asociado al procedimiento está indicado un anestésico local, que realice operatoria dental en dientes permanentes, y casi sin excepción, lo mismo es válido para la preparación de la cavidad en dientes temporales.

El trabajo del odontólogo se llevará a cabo más rápida y eficazmente, cuando el niño se encuentra cómodo y libre de dolor.

El anestésico local tiene la facultad de eliminar cualquier malestar asociado a la colocación de un dique de hule, ligaduras de dientes y tallado de tejido dental. Desde luego pueden realizarse trabajos de operatoria dental en niños sin anestesia, pero en la mayoría de los casos, su empleo significa una gran ventaja para el odontólogo y el niño.

TESIS DONADA POR D. G. B. - UNAM

- 39 -

Porque puede suceder que al estar preparando una cavidad simple el niño puede morder la pieza de alta velocidad, provocando comunicación pulpar bastante dolorosa, reaccionando el niño en forma negativa hacia el tratamiento dental.

El uso del anestésico nos facilita además, la colocación del dique de hule, el cual nos mantiene un campo libre de saliva en los procedimientos operatorios, evitando también el cambio continuo de rollos de algodón, lo que aumentaría el tiempo de trabajo y contaminación de los materiales de obturación. El dique de hule nos permite controlar los movimientos de la lengua evitando lesiones en ésta o en los tejidos blandos de la cavidad bucal.

Nunca deberá decirsele una mentira al niño, solo se le engaña una vez, y a partir de ahí perderá la confianza para siempre. Es más seguro decir al niño que va a experimentar alguna molestia, como una picadura de mosquito o un pellizco, que asegurarle ninguna molestia al inyectarle, ya que eso en la mayoría de los casos no nos traerá buen resultado.

Es recomendable el empleo de un anestésico local de superficie en forma de ungüento (por ejemplo, Xilocaína al 5%) durante dos o tres minutos antes de hacer la inyección.

También es recomendable el uso de jeringas de aspiración para evi-

tar la inyección intravascular de la solución anestésica y reducir a un grado mínimo las reacciones tóxicas, alérgicas e hipersensibles.

La aguja desechable no deberá ser más delgada que el No. 25 (el calibre más fino que aún permite la aspiración); Las longitudes usuales son de 25 mm. para las anestésias por infiltración y de 32 mm. para las regionales.

Al usar anestésico de superficie y una aguja desechable bien afilada, el dolor a la punción es mínimo.

Por razones de toxicidad no deben usarse anestésicos con concentraciones mayores del 2%.

El mecanismo de la inyección, exige llevar algunas reglas:

El sillón debe estar sólo algo inclinado hacia atrás, lo que proporcionará buen acceso al lugar elegido y evita que el paciente vea la jeringa, y observe el niño el proceso de la inyección. La posición acostada es inconveniente, porque da al niño la sensación de desamparo y ofrece un mayor peligro de aspiración.

El odontólogo debe proceder de tal manera que pueda dominar movimientos bruscos indeseables de la cabeza; La asistente estará atenta para evitar cualquier movimiento defensivo, o algún intento del niño de tomar la jeringa, sosteniendo los brazos del niño,

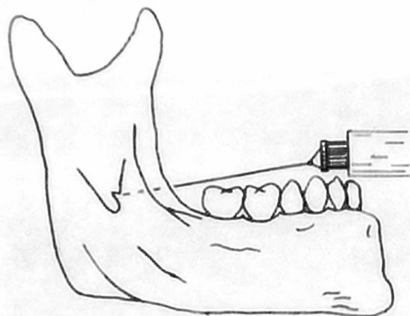
pero ella no debe dar ordenes, ésto solo le corresponde al profesional.

ANESTESIA PARA LOS DIENTES INFERIORES

ANESTESIA REGIONAL

1.- Del Dentario Inferior. El agujero de entrada del dentario inferior está por debajo del plano oclusal de los dientes temporales del niño, por lo tanto la inyección debe ser dada algo más abajo y atrás que en los adultos.

Según una técnica aceptada, se coloca el pulgar sobre la superficie oclusal de los molares, con la uña sobre el reborde interno y la yema del pulgar descansando en la fosa retromolar; Se puede obtener un apoyo firme durante el procedimiento de inyección si se apoya la yema del dedo medio en el borde posterior de la mandíbula. La jeringa estará orientada desde un plano entre los dos molares temporales del lado opuesto de la arcada; Es aconsejable inyectar una pequeña cantidad de la solución tan pronto se penetra en los tejidos y seguir inyectando pequeñas cantidades conforme se va avanzando hacia el agujero del dentario inferior. La profundidad de la penetración, oscila en unos 15mm. pero variará con el tamaño del maxilar inferior y la edad del paciente.



La solución anestésica se deposita en torno del nervio dentario inferior.

- 2.- Anestesia Regional del Nervio Lingual.- El nervio puede ser bloqueado si se lleva la jeringa al lado opuesto con la inyección de una pequeña cantidad de la solución al retirar la aguja.
- 3.- Anestesia Regional Del Buccinador.- Para anestesiarse el nervio buccinador, se deposita una pequeña cantidad de anestesia en el surco vestibular por distal y vestibular del diente indicado.

Todos los dientes del lado inyectado estarán anestesiados para los procedimientos operatorios con la posible excepción de los incisivos centrales y laterales, que puedan recibir inervación cruzada del lado opuesto.

ANESTESIA PARA LOS INCISIVOS Y CANINOS TEMPORALES Y PERMANENTES

TECNICA SUPRAPERIOSTICA

Para anestesiar los dientes temporales anteriores, se emplea la infiltración (técnica supraperiostica). La inyección debe ser efectuada más cerca del borde gingival que en el paciente con dientes permanentes, y se depositará la solución muy cerca del hueso. Al anestesiar los incisivos centrales permanentes, el sitio de punción está en el surco vestibular y la solución se deposita lentamente, apenas por encima y cerca del ápice dental; Como puede haber fibras nerviosas que provengan del lado opuesto podría ser necesario depositar una pequeña cantidad de la solución anestésica

junto al ápice del otro incisivo central para obtener la anestesia adecuada.

ANESTESIA PARA LOS MOLARES TEMPORALES Y PREMOLARES SUPERIORES

El nervio dentario superior, medio inerva los molares temporales superiores, los premolares y la raíz mesiovestibular del primer molar permanente.

Hay que depositar solución anestésica frente a los ápices de las raíces vestibulares cerca del hueso.

Para anestésicar al primero y segundo premolar superior, basta una sola inyección en el surco vestibular para que la solución quede depositada algo por encima del ápice dental, la inyección debe ser hecha lentamente cerca del hueso, si se han de extraer los premolares será necesario inyectar también al lado palatino del diente.

ANESTESIA PARA LOS MOLARES PERMANENTES SUPERIORES

El punto de punción está en el surco vestibular por encima y por distal de la raíz mesiovestibular del primer molar permanente. Si ha erupcionado el segundo molar la inyección se hará por sobre el segundo molar.

La aguja avanza arriba y distal para depositar la solución sobre los ápices de los dientes, se la inserta algo menos de 2 cm. hacia atrás y arriba. La aguja debe ser ubicada cerca del hueso con el bisel hacia éste.

Para acompletar la anestesia del primer molar permanente, se realiza la inyección suprapariéltica, depositando la solución en el ápice de la raíz mesiovestibular del molar.

Retirada la jeringa de la boca y fuera del campo visual del niño,

se le pide que se enjuague la boca, de este modo se alivia la tensión y se limpian gritos y llantos.

Para tranquilizarlos aún más, se le alcanza un espejo para que compruebe que no está hinchado como quizás suponga.

En caso de anestesia regional, debe advertirsele que no se muerda el labio o carrillo insensibles, sobre lo cual también se instruirá al acompañante para que lo tenga en observación, hasta que cese el efecto de la anestesia.

ANESTESIA GENERAL

Antes de tomar la decisión de hospitalizar a un niño y realizar el trabajo de anestesia general, se debe hacer por lo menos un intento de realizar el trabajo en el consultorio; Esto es cierto hasta para los niños disminuidos, que a primera vista pueden parecer totalmente incapaces de cooperar.

Como ayuda para ir ganando la cooperación del niño y su manejo exitoso, cuando es un verdadero niño problema, se debe intentar la restricción de los movimientos involuntarios por medio del personal auxiliar y los padres.

La mayoría de los odontólogos considera que la limitada cantidad de tratamiento dental, que es posible en las sesiones iniciales con ayuda de premedicación y restricción moderada, es en verdad preferible a la hospitalización, y la anestesia general, siempre por supuesto que se realice una atención odontológica aceptable.

INDICACIONES PARA LA ANESTESIA GENERAL

La utilización de un anestésico general como auxiliar de una atención odontológica completa para los siguientes grupos de niños.

- 1.- Niños con retardo mental al punto de que el odontólogo no puede comunicar la necesidad de atención odontológica.
- 2.- Niños en quienes no se puede lograr un control adecuado de la conducta, por los procedimientos habituales, a tal efecto complementados por premedicación, anestésicos locales y un grado aceptable de restricción.
- 3.- Pacientes con alergias conocidas a los anestésicos locales.
- 4.- Pacientes hemofílicos en quienes el uso de un anestésico puede provocar una hemorragia interna.
- 5.- Niños con movimientos involuntarios.
- 6.- Niños con trastornos generales y anomalías congénitas, que imponen el uso de un anestésico general.

PROCEDIMIENTOS OPERATORIOS DENTALES

Podría no ser obtenible una radiografía seriada completa, en ocasión del examen inicial en el consultorio, tan pronto como el niño esté dormido se completará esta etapa tan necesaria.

Todas las caries aunque parezcan estar limitadas de esmalte, deben ser restauradas para que no sea necesario realizar un tratamiento adicional en un futuro próximo, con otra hospitalización y anestesia general.

En terminos generales, todos los procedimientos que pudieron tener un resultado dudoso, como la protección pulpar y la pulpotomía, deben ser descartados; En vez, los dientes con pronóstico dudoso deben ser extraídos.

Una asistencia dental experimentada, de preferencia aquella con la cual el odontólogo está acostumbrado a trabajar, debe acompañarlo a la sala de cirugía para ayudarlo en su trabajo.

La colocación del dique de goma para aislar un cuadrante, facilitará la preparación de las cavidades y su restauración en el niño anestesiado, tal como ocurre en el niño conciente.

El dique de hule será una decidida ayuda, para evitar que se acumulen residuos y sobrantes del material de restauración en el empaquetamiento de gasas de la garganta.

Los procedimientos quirúrgicos que sean necesarios deberán ser postergados hasta lo último, y se ha de reprimir la hemorragia antes de interrumpir la administración del anestésico.

CAPITULO V

TERAPEUTICA PULPAR

Dentro de los aspectos preventivos de mayor importancia en la odontología para niños, está la conservación de la pulpa dental.

En la primera dentición se presenta la necesidad de una terapéutica pulpar ya que específicamente, el esmalte y la dentina de los dientes temporales, son solo de la mitad en cuanto a grosor se refiere en relación con los dientes permanentes, por lo tanto la pulpa se encuentra proporcionalmente mas cercana a la superficie exterior y las caries pueden penetrar mas facilmente.

Las cavidades pulpares de los dientes temporales, tienen ciertas características comunes, que nos pueden dificultar un poco la terapéutica pulpar, ya que las raíces de la primera dentición y principalmente en los molares, son largas y delgadas y los canales son estrechos y aplanados. Además se presentan en algunos casos gran cantidad de conductos accesorios y la constante absorción que sufren los ápices de las raíces, aumentan el problema de una manera considerable como para permitirnos realizar una terapéutica endodóntica eficaz.

Existe exposición pulpar cuando se quebranta la continuidad de la dentina que rodea a la pulpa, ya sea por medios físicos o bacterianos.

Un traumatismo que fractura parte de la porción coronal de la pieza dentaria, o la introducción de instrumentos demasiado profundos al hacer movimientos de exploración y rotación con mano, además de la invasión de caries dental, son las causas más comunes que pueden provocar la exposición de la pulpa dental, independientemente de la agresión que pueda provocar a la pulpa los agentes químicos y térmicos. Sin embargo la exposición pulpar generalmente se explica como la destrucción directa de la integridad de la dentina que rodea a la pulpa misma.

La base fundamental para lograr tratamientos eficaces de cualquier alteración pulpar, consiste en efectuar un diagnóstico acertado de la afección existente.

Al elegir el tratamiento, habrá que considerar muchos factores, además de la afección que sufre la pulpa.

Estos serían: El tiempo que permanecerá la pieza dentaria en la boca, la salud general del paciente, el estado que presenta toda su dentadura, el tipo de restauración que habrá de emplearse para volver al diente a su estado más normal, el uso a que será sometida, el tiempo en el cual se va a llevar a cabo el tratamiento operatorio, la cooperación que se puede esperar del paciente y la remuneración que se pretende efectuar para el tratamiento.

Como circunstancia adicional, el odontólogo tendrá que apreciar la edad del paciente y el estado de erupción de los dientes permanentes para determinar si el tratamiento puede llevarse a cabo, o si definitivamente modifica el plan de tratamiento.

Se habrá de determinar la salud general del paciente de una manera muy especial, ya que al niño leucémico, un hemofílico o cualquier paciente que sufra un tipo de discracia sanguínea, será definitivamente considerado como mal candidato para cualquier terapéutica pulpar. De igual manera, el niño susceptible a bacterias como el paciente de fiebre reumática.

La cooperación del paciente es imprescindible para el tratamiento terapéutico pulpar, ya que se requiere trabajar en un campo estéril y sobre todo con mucha precaución. A menudo, esto debe relacionarse y con la duración del tratamiento ya que si un niño requiere anestesia general por cada intervención que se le vaya a hacer, sería un mal candidato para terapéuticas pulpares extensas que requerirían visitas largas o múltiples.

DIAGNOSTICO CLINICO Y RADIOGRAFICO

Antes de empezar a efectuar cualquier tipo de terapéutica pulpar en dientes temporales, es indispensable contar con una buena historia clínica, la cual se complementará con las radiografías del paciente. El interrogatorio estará enfocado en primer lugar a la molesta actual que presenta el niño, saber que le duele, ya sea en el momento de la consulta o al ingerir agua fría o caliente, si le duele al masticar, etc., estos datos nos permitirán determinar el diagnóstico. Posteriormente se efectuará una historia clínica personal, e la cual se interrogará a los padres si su hijo está sometido a algún tratamiento, si goza de buena salud, si ha tenido alguna enfermedad grave como diabetes, fiebre reumática o similar, si es alérgico a algún

tipo de medicamentos o alimentos, etc.

El examen del área se inicia primordialmente con un examen de los tejidos blandos, ya que cualquier señal de cambios de color, fistulas de drenaje con inflamación, deberá crear dudas serias sobre si debe proceder con terapéutica pulpar sin endodóncia, posteriormente deberá examinarse la pieza dentaria de pulpa hipertrofiada. Deberá comprobarse la movilidad del diente, ya que si existe puede ser advertencia de una posible pulpa necrótica.

También deberá seguir la persistencia a la percusión, ya que si el paciente experimenta dolor o algún tipo de sensibilidad, la posible alteración periapical nos dará dudas sobre el éxito de la terapéutica pulpar.

Es de vital importancia contar con buenas radiografías, para completar el diagnostico que llevará a la elección del tratamiento y el pronóstico.

Se llevará a cabo de tipo periapicales y de aleta mordible.

Al observar las películas, se podrá adquirir cierta idea del estado que guarda la pulpa, por ejemplo si existe algún tipo de absorción interna en las porciones coronal o apical, es poco probable que la pulpa responda bien al tratamiento.

De igual manera, la radiografía puede indicar problemas en la bifurcación o periapicales que sugerirían una pulpa degenerada.

PRINCIPIOS GENERALES DE TRATAMIENTO

Cuando el aspecto indica que la pulpa está afectada, deberá lograrse

suficiente analgesia al principio del tratamiento, esto se da con la aplicación de un anestésico local acompañado de una buena técnica de inyección.

Posteriormente a la aplicación del anestésico local, se procederá a utilizar el dique de hule, ya que está se prepara a trabajar más rápida y eficazmente.

RECUBRIMIENTO PULPAR INDIRECTO

El campo de trabajo debe estar bajo la mayor higiene, en condiciones casi esteriles, al operar dentro de la cámara pulpar, así como el instrumental que se va a emplear.

La remoción de caries se lleva a cabo con fresas redondas grandes o con cucharillas filosas.

Las paredes de la cavidad deben ser alisadas con una fresa de fisura hasta no dejar caries dentinaria ni adomantina; La restauración no debe de quedar alta para que la pieza dentaria no reciba esfuerzos durante la masticación.

Los recubrimientos pulpares indirectos en profundidades menores de la cavidad en la cual se haya eliminado caries, van acompañados de algún preparado de hidróxido de calcio, que endurece después de aplicado, sirve de recubrimiento y al mismo tiempo de piso protector, pudiéndose obturar en la misma sesión.

El recubrimiento indirecto está indicado cuando todavía existe una capa de dentina delgada, no cariada pero 100% intacta encima de la pulpa.

Es decir, se debe remover toda la caries reblandecida y por medio de un excavador, reafirmar la inexistencia de una posible exposición pulpar.

En cavidades profundas como las anteriores, el material de recubrimiento ideal es el óxido de zinc y eugenol, por su acción bactericida y germicida, este medicamento tiene la propiedad de quelante que estimula el tejido para la formación de dentina esclerótica.

Si durante la remoción de dentina reblandecida queda expuesta la pulpa de un diente temporal, aunque sea en poca extensión, debería recurrirse a la amputación vital de la pulpa cameral (pulpotomía).

Este tratamiento se lleva a cabo preferentemente, ya que el tejido adyacente a la comunicación, se encuentran microorganismos que pueden degenerar a la pulpa. En las piezas temporales, se observó que es rara la formación de dentina secundaria.

Se ha notificado en muchas ocasiones la necrosis pulpar, después de un recubrimiento con hidróxido de calcio.

INDICACIONES PARA PULPOTOMIAS CON FORMOCRESOL.

Se aconseja en todas las exposiciones por caries o accidentales en incisivos y molares primarios. Es preferible este tratamiento a los recubrimientos pulpares, a las pulpotomías parciales o con hidróxido de calcio.

PULPOTOMIA

Implica la amputación completa de la pulpa coronal y la colocación de medicamento adecuado sobre el tejido remanente expuesto; Su objetivo es mantener la pulpa con vitalidad en los conductos radicula

res así el diente puede ser sano y cumplir su función biológica. El material medicamentoso elegido es el formocresol en las exposiciones cariosas de los dientes temporales, mientras el hidróxido de calcio es el preferido para los permanentes juvenes, tales como los incisivos lesionados por traumatismo. La pulpotomía con formocresol, se considera en la actualidad como una forma de tratamiento pulpar vital.

INDICACION

Exposición simple o múltiple de la pulpa vital de un diente temporal sea por caries, instrumentos o trauma.

CONTRAINDICACIONES

Clinicamente se contraíndica cuando hay historia del dolor espontáneo, cuando hay dolor a la percusión, movilidad dentaria patológica, supuración.

Radiográficamente es contraíndicado el tratamiento cuando hay zonas radiolúcidas apicales, en zonas radiolúcidas bifurcales, resorción de más de un tercio de las raíces, absorción interna.

MATERIAL

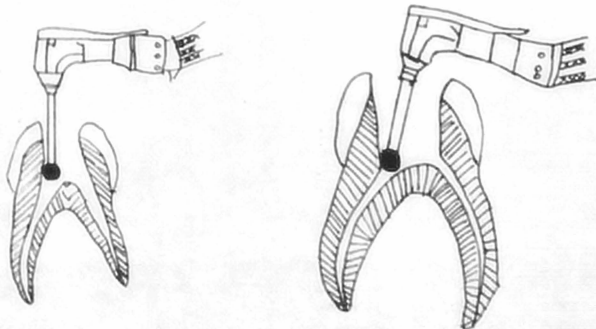
- . Fresas esterilizadas (No. 33) de carburo de alta velocidad.
- . Fresa de bola No. 8 y 6 de carburo de baja velocidad.
- . Cucharilla estéril, jeringa hipodérmica con aguja curva.
- . Agua bidestilada o suero fisiológico.
- . Torundas de algodón esterilizadas.

- Formocresol.
- Óxido de Zinc y eugenol.

PROCEDIMIENTO Y TÉCNICA

En general se utilizan dos técnicas con el formocresol, la de una cita ó 5 min. y la técnica de dos citas ó 7 días; Las técnicas son denominadas de acuerdo con el tiempo que la torunda de algodón con el formocresol permanece en contacto con el tejido pulpar.

Una vez que se ha anestesiado perfectamente al paciente por medio de anestesia local o por bloqueo, se procede a la colocación del dique de hule. Se elimina la dentina cariada con una fresa redonda grande y se remueve el techo pulpar con una fresa de fisura, para dejar expuesta la pulpa en toda su extensión, después se amputa la parte coronaria de la pulpa mediante excavadores filosos o una fresa redonda del No. 8.



No se tratará de cohibir hemorragia en este paso, sino que se penetrará con una fresa de bola del No. 6 un milímetro en la entrada de los conductos, con una angulación de 45o., y se lava la cavidad pulpar con solución fisiológica. Detenida la hemorragia con torundas de algodón saturada con formocresol, la cual se coloca en contactos con los muñones pulpares durante un periodo de 5 minutos, durante este tiempo se prepara la pasta F.C. que consiste en una mezcla de una gota de formocresol mas una de eugenol y polvo de óxido de Zinc en una consistencia cremosa, despues de 5 minutos se retiran las torundas con el formocresol; Posteriormente se seca de nuevo la cavidad con torundas estériles, colocando la pasta F.C. en las paredes y con una torunda de algodón Inpregnada con polvo de óxido de zinc, se llegará dicha pasta a la entrada de los conductos radiculares presionando hacia las paredes para evitar la formación de burbujas al sellar la cavidad pulpar.

La capa se hará de un espesor aproximado a los 2 mm., enseguida se puede colocar otra capa de óxido de zinc más densa, encima se coloca cemento, conviene tomar una radiografía de control antes de la obturación definitiva.

Después de realizar la pulpotomía se procede a la reconstrucción. Los dientes que han sido tratados quedan muy debilitados y pueden fracturarse por la deshidratación que sufren, por este motivo la restauración ideal será la corona de acero-cromo.

Si despues de aplicar el formocresol persiste la hemorragia, se procede a la técnica de dos citas o 7 días, dejando la torunda de algodón húmeda (de la cual se ha removido todo exceso de formocresol) que

se coloca en contacto con los muñones pulpares, aproximadamente durante 7 días; Esta técnica se puede utilizar siempre y cuando el paciente haya experimentado síntomas de hiperemia, a los 7 días se remueve la torunda de formocresol procediéndose a obturar la cámara pulpar y la porción accesible de los conductos radiculares con óxido de zinc y eugenol.

Una indicación de la técnica de 7 días, ha sido usarla en dientes en los cuales se sospecha que la infección ha sobrepasado el sitio de amputación.

La pulpotomía a base de formocresol puede fallar en las siguientes condiciones:

- 1.- Recurrencia o formación de un tracto fistuloso.
- 2.- Formación de patología periapical o intraradicular.
- 3.- Absorción atípica radicular.
- 4.- Movilidad u otros síntomas que indiquen patología periapical.

PULPECTOMIA

La voluminosa cavidad pulpar llega cerca de la superficie, hace que sea sensible a irritaciones bacterianas, químicas y traumáticas.

La pulpectomía es la extirpación de tejido con vitalidad de la cámara pulpar coronaria, y de los demás conductos radiculares; Después de la preparación mecánica y química de los conductos radiculares, éstos se obturan. Al igual que la pulpotomía, la pulpectomía se refiere a la limpieza ulterior y obturación de los conductos radiculares; las vías sinuosas y ramificadas de los filamentos pulpares del molar temporal, excluyen la posibilidad de la extirpación completa de toda la pulpa, por lo tanto, técnicamente toda pulpectomía en un molar temporal es parcial.

La pulpectomía para dientes temporales y permanentes puede realizarse en una o varias visitas. Las técnicas para la amputación radicular son aplicables a dientes con pulpa radicular con vitalidad inflamada o dientes necrosados.

PULPECTOMIA PARCIAL

Está indicada en pulpitis incipientes, hiperemia pulpar y hemorragia no detenible en la amputación vital; es contraindicada en necrosis pulpar parcial, el primer signo muchas veces es la translucidez en la bifurcación visible en la radiografía.

Utilizando anestesia local y con la colocación del dique de goma se extrae con un ensanchador toda la pulpa radicular accesible, no debe intentarse llegar con instrumentos más allá del ápice; se ensancharán los conductos para agrandarlos, lo que permitirá la condensación del material de obturación; no hacen falta las radiografías diagnósticas para la conductometría, como en los dientes permanentes. La comparación visual de la lima y lo largo del conducto radicular en la radiografía periapical preoperatoria, serán suficientes. Las ramificaciones múltiples de la pulpa radicular del molar temporal, hacen imposible su completa limpieza, asimismo, la forma acintada de los conductos radiculares, con su estrecho ancho mesiodistal en comparación con su dimensión cubo-lingual, dificulta el agrandamiento de los mismos.

Después de proceder al limado, se irrigan los conductos y se secarán con puntas de papel, se puede usar una solución fisiológica, agua bidestilada y cloramina T. (Zonite).

Una vez secos los canales, se obturan con óxido de zinc formocresolizado, pasta Oxpara o puede usarse hidróxido de calcio con Iodoforo, se ha observado que esta última mezcla se absorbe más rápido que las anteriores.

Con la lima o un léntulo, se puede pasar la mezcla cremosa de la pasta de obturación alrededor de la paredes de los conductos. Después se presiona una pasta más firme, con un condensador de amalgama, sobre una torunda de algodón a la entrada del conducto; Otro método consiste en inyectar la pasta en los conductos con la jeringa de presión.

Siempre que no se haya llegado hasta los ápices, el peligro de la sobreobturmación del material por éstos a los tejidos de sostén es mínimo.

PULPECTOMIA TOTAL

Está indicada en dientes temporales con pulpa necrótica y o gangrenosa, cuya conservación es muy importante.

Es contraindicada en movilidad, radiolucidez en la bifurcación, absorción de las raíces por infección, dientes con raíces cuya forma hace imposible la remoción completa del material necrótico o gangrenoso.

Se realiza por lo menos en dos sesiones, la técnica para el tratamiento endodóntico es similar al procedimiento de la pulpectomía parcial.

Primera Cita.- Se cree esencialmente que en la primera cita se eliminan sólo los restos coronarios de la pulpa.

Si se entra en el conducto con un instrumento, habría el peligro de forzar material necrotico através de la porción apical con la resultante reacción inflamatoria aguda dentro de las 24 horas. En la cámara se sellará una torunda de algodón con formocresol de 2 a 3 días.

Segunda Cita.- Si el diente se mantiene asintomático, se puede retirar la curación y entrar en el conducto con una lima para retirar el resto del tejido pulpar, después de una minuciosa limpieza mecánica de los conductos, irrigandolos con peróxido de hidrógeno (agua oxigenada) seguido por cloramina (zonite).

Es conveniente en esta segunda cita, secar los conductos y aplicar yodoformo y formocresol con una punta de papel sellando el conducto por 7 días.

Tercera Cita.- Posteriormente se retira la medicación y se irrigan los conductos con solución fisiológica estéril, se saca con puntas de papel. Si el diente permanece asintomático y si los conductos están libres de exudado, se puede completar la obturación radicular con cualquiera de las mezclas antes mencionadas.

CAPITULO VI

OPERATORIA DENTAL EN ODONTOPEDIATRIA

INSTRUMENTAL

El área operatoria debe estar bien aislada para los procedimientos de preparación de la cavidad, y la colocación del material de obturación.

El aislamiento permite el mejor acceso y visibilidad, y la esterilidad en el caso de tener que realizar un tratamiento pulpar.

Existen dos medios de lograr el aislamiento; por medio de un dique de goma, o por el uso de rollos de algodón y gasa. De estos dos el dique de goma es el más indicado y mejor método de aislamiento.

El dique de goma no insume mucho tiempo y permite al odontólogo trabajar más rápido, permite también que la operatoria dental por cuadrantes se realice eficientemente en una sesión.

DIQUE DE GOMA

Las ventajas del dique de goma se resumen así:

- 1.- Mejor acceso.
- 2.- Retracción y protección de los tejidos blandos.
- 3.- Provisión de un campo operatorio seco.
- 4.- Provisión de un medio aséptico.
- 5.- Prevención de la ingestión e inhalación de cuerpos extraños.

6.- Ayuda en el manejo del paciente.

El mantenimiento del campo operatorio seco durante la preparación - cavitaria y la colocación del material de restauración, ayudará a asegurar una operación eficiente y la creación de una restauración que servirá y que mantendrá el diente y la integridad de la oclusión en desarrollo.

El dique de goma ahorra tiempo, ya que el tiempo requerido para la colocación del dique invariablemente será recuperado por la eliminación de los buches, la salivación y la charla habitual del niño.

Se ha comprobado por experiencia, que muchos niños aprensivos o que no cooperan a menudo resultan más fáciles de controlar con un dique de goma en posición. Como el dique de goma reprime fácilmente los movimientos de la lengua y el labio, el odontólogo tiene mayor libertad para llevar a cabo su operatoria.

Evitan la saliva. Esto es muy importante para la terminación de una preparación cavitaria ideal en dientes temporales.

Las exposiciones pulpaes mínimas, pueden ser descubiertas con mayor facilidad cuando el diente está aislado.

El empleo del dique de goma impedirá que objetos extraños entren en contacto con los tejidos bucales, cuando pequeños trozos de material de obturación, como cemento de óxido de zinc y augenol y amalgama de plata caen en el piso de la boca o se ponen en contacto con la lengua, estimulan el flujo salival e interfiere en los procedimientos operatorios o de restauración.

El dique de goma impide asimismo, que el niño reclinado se trague o aspire objetos o materiales extraños.

Mientras el dique de goma está en posición el odontólogo puede mostrar comodamente el trabajo terminado a los padres de nuestro paciente.

INSTRUMENTAL PARA LA COLOCACION DEL DIQUE DE GOMA

- 1.- Hojas de 15 por 15 de goma oscura.
- 2.- Perforadora para dique.
- 3.- Selección de grapas.
- 4.- Portagrapas.
- 5.- Portadique o arco de Young.
- 6.- Grapas.

Es recomendable un arco de Young para dique de goma, para sostenerlo alejado de la cara del niño, su tamaño debe tener una dimensión relacionada con el tamaño del rostro infantil, se prefiere seda dental encerada para las ligaduras individuales porque se deshila menos que la no encerada en los bordes agudos; Se recomienda dique de goma de material oscuro, pesado o extrapesado, el color oscuro ofrece un buen contraste y la goma extrapesada retrae mejor y protege los tejidos blandos; Se prefieren grapas con aletas en la mayoría de pacientes infantiles (alrededor del 90%) las grapas Ivory 14 A y Ash 14, se usan en el primer molar permanente y el segundo molar temporario respectivamente.

Se necesita anestesia bucal y lingual para colocar las grapas del dique de goma en dientes temporales y permanentes parcialmente erupcionados.

Los dientes que se van a sujetar, cuando se piensa efectuar una sola restauración superficial, sólo se aislará el diente afectado. Cuando hay que aislar un cuadrante posterior, se pondrá la grapa en el diente más distal; los dientes anteriores individuales se ligan o aíslan por inversión del dique de goma en el surco gingival ayudado cuando es preciso por cuñas. El aislamiento de las piezas anteriores se llevará a cabo con hilo dental.

PREPARACION DE CAVIDADES

Las clasificaciones de preparaciones de cavidad en dientes permanentes originadas por Black, puede modificarse ligeramente y aplicarse a dientes temporales.

Estas modificaciones pueden describirse como sigue:

Preparación de cavidades de primera clase:

Las fosas y fisuras de las superficies oclusales de los dientes molares y las fosas bucales linguales de todas las piezas dentarias.

Preparaciones de cavidades de segunda clase:

Todas las superficies proximales de dientes molares con acceso establecido desde la superficie oclusal.

Preparación de cavidades de tercera clase:

Todas las superficies proximales de dientes anteriores que pueden afectar o no a extensiones labiales o linguales.

Preparación de cavidades de cuarta clase:

Preparación de proximal en dientes anteriores que afectan a la restauración de un ángulo incisal.

Preparación de molares de quinta clase:

En el tercio cervical de todos los dientes, incluyendo la superficie proximal, en donde el borde marginal no está incluido en la preparación de la cavidad.

Para la preparación de cavidades Black fundó principios básicos que nos sirven para dientes temporales y permanentes con la siguiente secuencia:

- 1.- Elección del lugar de acceso.
- 2.- Establecer su forma.
- 3.- Eliminar las caries.
- 4.- Establecer la forma de resistencia y retención.
- 5.- Ruido y limpieza de la cavidad.

De los principios anotados, cabe mencionar ciertas condiciones para la preparación de cavidades y obturaciones para los dientes de la primera dentición.

- a) Es condición previa absoluta, la completa remoción de todo tejido cariado. Esto se hace con excavadores filosos y con fresas redondas a poca velocidad, la remoción de la caries debe efectuarse sin temor a una eventual exposición de la pulpa.
- b) La regla de Black, de extensión para la prevención solo tiene validez para la dentición permanente, debido a que la cámara pulpar es demasiado amplia, pudiendo provocar comunicación con los cuerpos pulpaes.
- c) Para evitar pulpitis secundaria o necrosis pulpaes, debajo de obturaciones en dientes primarios, debe quedar entre el piso cavitario y la pulpa una capa de dentina radiológicamente visible de 0.3

a 0.5 mm. de espesor. Dentina decolorada marrón pero todavía dura, puede dejarse como recubrimiento indirecto de la pulpa.

CAVIDADES CLASE I.

En una cavidad oclusal (clase I.) del primero y segundo molar inferior y primer molar superior, debería incluirse puntos y fisuras conservando un anillo de esmalte de 1.5 a 2 mm.

La profundidad de la cavidad en la dentina no debe ser mayor de 0.5 mm. Para conseguir poder de retención, se le da forma de artesa o sea los ángulos de la línea interna deben ser redondeados, esto se puede lograr utilizando fresas de carburo del número 330, 331 y 332 en forma de pera, una vez terminado el delineado de la cavidad se usan fresas de fisura de pera número 556 ó 557, para eliminar las prismas libres del esmalte, tratando de no tocar el piso pulpar. La caries de un segundo molar superior, se prepara en lo posible por separado en dos cavidades, una mesiocentral y una disto palatina, conservando el puente de esmalte central.

CAVIDADES DE CLASE II

La cavidad de la clase dos, se prepara con un anclaje oclusal y una caja interproximal que se une en el istmo.

Es una preparación difícil porque por una parte sugiere el cuidado de la pulpa y la sustancia dentaria, y por otro la obturación debe tener espesor suficiente para evitar una fractura posterior.

La profundidad mínima de la cavidad es de 0.5 mm. pulpar hacia la unión amelodentinaria, si queda algo de caries se puede eliminar con fresas redondeadas de baja velocidad o excavadores.

Los ángulos de la línea interna serán redondeados para aliviar las tensiones de la masticación, también proporciona un elemento mecánico de retención. Los bordes de la caja proximal deben extenderse hasta las superficies autolimpiantes.

Las paredes de la caja proximal deben ir divergentes de oclusal a gingival, de modo que quedan casi paralelas a la respectiva superficie externa del diente, esto también da como resultado una forma tentativa de la caja proximal. La caja proximal se puede preparar con una fresa 330, utilizando una acción de péndulo.

Se lleva la fresa en sentido gingival a lo largo de la lesión integral proximal, cuanto más gingival se lleve la fresa, más ancho será el arco del péndulo, lo que asegurará que los bordes resulten limpiantes gingivalmente, la pared axial quedará aproximadamente a 90° en relación con el piso de la caja oclusal.

Las fracturas de la obturación se evitarán redondeando el ángulo axio-pulpar, este redondeado es importante para la distribución de fuerzas y puede ser realizado sin problemas de comunicación pulpar ya que la forma anatómica de la pulpa lo permite.

Los prismas libres del esmalte en la caja proximal, se eliminan con fresa de bola de baja velocidad o con cucharilla.

CAVIDADES DE CLASE III

Cuando existen los espacios de desarrollo o fisiológicos y la lesión es incipiente, puede prepararse directamente de la cavidad, por lo tanto no hay necesidad de un anclaje para mejor acceso y la retención.

La forma del contorno será triangular con la base del triángulo en la cara gingival de la cavidad, para preparar la cavidad conviene una fresa de cono invertido.

La pared gingival de la cavidad se inclinará ligeramente hacia incisal, adoptando una posición paralela a la estructura de los prismas del esmalte; ésto también permite el escalón de retención mecánico. La cara incisal de la cavidad no debe ser recortada, porque esto perjudica al esmalte incisal que más adelante está sujeto al desgaste oclusal.

Los caninos temporales muestran con frecuencia un gran desgaste, en especial cuando los contactos prematuros facilitan una desviación lateral que provoca una mordida cruzada posterior, la profundidad de la cavidad será de 0.5 mm. pulpar hacia unión amelodentinaria.

Los surcos de retención se harán a lo largo de la unión amelodentinaria con una fresa de fisura piramidal número 170 L. a baja velocidad, alternativamente pueden hacerse fositas de retención en el punto interno de los ángulos buco-gingival y linguo-gingival.

A menudo es necesario un anclaje para facilitar el acceso a la lesión de la caries y para contribuir a la retención de la obturación. El anclaje se hará solo en dientes anteriores temporales, por lo común se necesitan en los caninos temporales sobretudo cuando el área de contacto está cerrada y la lesión es más grande que la incipiente. El anclaje se hará en el tercio medio del diente a una profundidad de 0.5 mm. en la dentina.

Se evita el tercio incisal del diente por el desgaste que él mismo sufre y el tercio gingival porque la obturación puede facilitar la retención de la placa bacteriana y es necesario impedir en lo posible la irrigación gingival.

El área interproximal de la cavidad debe adoptar la forma de la letra "C", cuando se observa directamente el extremo abierto de la "C", se encuentra con anclaje retentivo en cierto sentido, la cavidad es similar a la de la clase II.

CAVIDADES DE CLASE IV

Las cavidades de la clase IV se limitarán únicamente a la eliminación de la caries y planear su restauración de acuerdo a las lesiones cariosas, generalmente el tipo de restauración indicada será la corona total que se mencionará en coronas de acero-cromo.

CAVIDADES DE CLASE V

La forma de la cavidad estará limitada a la caries y a las zonas descalcificadas adyacentes, las regiones descalcificadas y las caries se encuentran a dos mm. de separación, se incluirán en la misma cavidad, como extensión preventiva y no como lesiones separadas. La cavidad de la clase V puede tener forma arriñonada, una forma ligeramente curva es tan aceptable como un cuadrado en los bordes mesial y distal.

Puede utilizarse la fresa de cono invertido del número 35, para profundizar la cavidad 0.5 mm. en la dentina, si se usa fresa de cono

Invertido se harán escalones dentinarios, para lograr debida retención mecánica.

Se extraerá todo el resto de caries con una fresa redonda del número 2 de baja velocidad, se puede obtener mayor retención realizando pequeñas fositas con la fresa de fisura plana número 170 L. en la punta de los ángulos mesial y distal gingival pulpar; el borde del esmalte gingival seguirá una curva paralela a la inserción gingival a menos que la lesión se extienda hacia la porción gingival.

Los bordes serán tallados con cinceles de esmalte, para asegurarse que no quede porción de esmalte sin apoyo dentinario, ésto es muy importante por la posible descalcificación adyacente a la lesión.

BANDAS Y MATRICES

En la restauración de la dentición temporal, deben hacerse obturaciones que no permitan la retención de restos de alimentos, materia alba y placa bacteriana, para que no actúen en detrimento de la salud gingival, o favorezcan las caries recurrentes, para cumplir estos objetivos debe usarse una matriz de buena adaptación y forma cuando se obturan cavidades de Clase II y III.

Las matrices deben ser compatibles con el tamaño del molar temporal debe tener buena adaptación a los bordes interproximales de la cavidad, suficiente estabilidad para soportar las presiones de la condensación y retención para resistir el esfuerzo del niño por deplazarla.

CUÑAS

Debe usarse una cuña con cualquiera de las matrices; La cuña correctamente colocada, mejorará la adaptación cervical de la banda a las paredes de la cavidad y estabiliza la misma, hasta el punto de que a menudo es innecesario este soporte compuesto, puede insertarse la cuña desde lingual o bucal, según la facilidad de acceso. Se recomienda hacer presión para apartar ligeramente los dientes y asegurar así un contacto estrecho al retirar la cuña.

Si la cuña se coloca demasiado hacia oclusal, el contacto plano dará por resultado un escalón gingival.

Las siguientes matrices posteriores son las de uso más común:

- 1.- Banda Z
- 2.- Banda Ortodóntica a la medida.

MATERIALES DE OBTURACION

Resinas.- Este grupo incluye adhesivos que utilizan condicionadores ácidos y aceleradores de la polimerización.

Las resinas simples han sido superadas con el perfeccionamiento de las resinas compuestas, éstas son similares en composición a las resinas simples, pero tienen cualidades perfeccionadas, sobre todo mayor dureza, reducido coeficiente de expansión técnica, mejor resistencia a la abrasión que puede atribuirse en parte al componente cuarzo.

Estos materiales obturadores del color del diente, están indicados en los dientes anteriores por razones estéticas.

Los fabricantes han recomendado también, resinas compuestas para restauración de cavidades de las clases I y II en dientes permanentes posteriores, donde no se presenta el problema de estética.

RESINAS SIMPLES

Pueden usarse para restauraciones de cavidades de las clases III, IV y V en dientes temporales anteriores.

Se puede aplicar el material de una vez o de manera gradual (Método de Nealon-Bead). La aplicación del volumen completo está contraindicada por diversas razones.

La exotermia del fraguado irrita la pulpa, es difícil condensar el material en las áreas irregulares de la preparación, es más difícil controlar la forma de la obturación y aumenta la reducción por polimerización.

Aplicación.-Después de preparada la cavidad, se aplicará un sellado a la misma, esta capa aumenta el flujo y humectabilidad de la resina. El exceso de sellado puede producir una línea blanca alrededor de la obturación.

El monómero y el polímero se colocan en vasitos de vidrio separados y limpios, se sumerge un pincel fino de pelo de camello, primero en el monómero y luego en el polímero y se van agregando poco a poco a la preparación. En un principio se debe mantener a la resina lo más húmeda posible para facilitar el relleno de las zonas dispares de la cavidad, que deben llenarse primero.

Después de completar la obturación hasta el contorno correcto utiliz

zando una matriz de celulolde acuilada, conviene un relleno en exceso para compensar la reducción por polimerización, después de cada incremento de material se limpiará el pincel con una gasa para evitar la contaminación del monómero.

Terminación.- Durante la polimerización final, se cubre la resina con una película protectora y se deja hasta su completa polimerización de acuerdo con las recomendaciones del fabricante, se usan discos de lija para modelar la superficie labial, lingual e incisal accesible mientras que la superficie proximal se aliza con tiras de lino; los restos de resina que se extienden en la región interproximal se quitan con un escapelo, un bisturi o una cureta.

Durante los procedimientos de terminación debe evitarse el calor, se recomienda el uso de bajas velocidades y lubricación.

RESINAS COMPUESTAS

Las resinas compuestas fueron rápidamente aceptadas por la profesión, por el mal resultado de los silicatos y las resinas simples, ésta aceptación se produjo en ausencia de pruebas clínicas de la capacidad de la resina compuesta para resistir a las agresiones de la cavidad oral. Su durabilidad en la boca a corto término (hasta hace tres años), sólo se ha demostrado recientemente.

Aplicación.- Existen diferentes tipos de resinas compuestas, incluyendo los adhesivos, se las considera no irritantes para la pulpa, se recomienda en todos los dientes el uso de bases protectoras pulpaes de hidróxido de calcio.

No se recomiendan los barnices para la cavidad, porque pueden alterar la polimerización de la resina. Los materiales deben manipularse de acuerdo con las indicaciones del fabricante.

En general se coloca todo su volumen utilizando una matriz de coloidal en las cavidades de las clases III. El uso de estimuladores gingivales, de goma o de instrumentos de plástico, o de ágata de diseño especial, resulta útil para condensar el material. No recomiendan instrumentos de metal porque puede mancharse el acrílico con fragmentos del mismo, se debe dejar el material sin tocar durante la polimerización.

Al igual que en todos los materiales de obturación, pueden esperarse los mejores resultados cuando se coloca el material libre de contaminación, por medio del empleo de un dique de goma.

Terminación.- A diferencia de las restauraciones con silicatos, las resinas compuestas pueden terminarse a los cinco minutos de colocadas. Como la matriz (polímero) y el líquido de la resina compuesta tienen diferente dureza y resistencia a la abrasión, la terminación tiende a producir un acabado mate por el desgaste diferencial, por lo tanto, todo esfuerzo debe hacerse para que la obturación reproduzca exactamente la forma del diente para reducir al mínimo el tallado final.

Los excedentes pueden reducirse con fresas de tungsteno a alta velocidad con refrigerante de agua, los pequeños fragmentos de material pueden fracturarse con instrumentos manuales; indudablemente la mejor superficie se obtiene cuando las maniobras de terminación son mínimas.

USO EN OBTURACIONES DE CLASE II

No es recomendable el uso de este material en molares temporales, -
unicamente es para piezas permanentes.

Técnica Clínica.- El material debe tener apoyo en una matriz acuña-
da (Ribbons y Col), describen una modificación de ésta que facilita
la terminación.

Se prepara una férula de acrílico preoperatoria, preparando un ro-
llo delgado de pasta de acrílico a las superficies oclusales de los
dientes para reparar y los dientes adyacentes; cuando la lesión es
grande se establece el contorno por medio de cera de impresiones, un
lubricante sobre las superficies oclusales impide su adhesión.

Esta férula oclusal de acrílico se emplea después de haber introdu-
cido la resina compuesta en la cavidad delimitada por la matriz pa-
ra reproducir el contorno correcto por el mismo, reducir al mínimo
las tareas de terminación.

Durante la aplicación de la resina compuesta, hay que cuidar que no
queden vacíos entre la cavidad y la obturación, y esto es difícil
porque la consistencia del material muestra tendencia a separarse
de las paredes de la cavidad.

La terminación de la obturación es la misma que se describió para
los dientes anteriores. Con seda dental no encerada se probarán la
adaptación de interproximal y el contorno de la obturación, si se
deshilacha, ello indica que hay escalones que deben ser eliminados.

AMALGAMAS DE PLATA

Las amalgamas son tipos especiales de la aleación formados en parte
por mercurio.

La unión del mercurio con la aleación de otros metales, se realiza por el proceso de "amalgación"; como la amalgama es débil si se le compará con materiales fundidos como el oro, se utiliza mayor volumen para impartir su fuerza.

La amalgama de plata es el material principal utilizado para restauraciones en pacientes infantiles, en dentaduras primarias y también permanentes.

Las restauraciones de amalgama preparadas con aleaciones de grano pequeño son más fáciles de adaptar a las paredes de la preparación de la cavidad, tienen mayor fuerza hasta 24 horas después de su colocación y proporciona una superficie más lisa y resistente a la corrosión. Una propiedad adicional especialmente ventajosa en la práctica de odontopediatría, es el endurecimiento más rápido de restauraciones de amalgama hechas con aleaciones de grano pequeño.

Por sus propiedades superiores de manipulación en años recientes se ha intensificado el uso de aleaciones de grano pequeño.

Los pasos a seguir al manejar este material pueden dividirse en:

- 1.- Proporción
- 2.- Trituración
- 3.- Condensación
- 4.- Tallado (anatomía)
- 5.- Pulido

Proporción.- Para que su máxima fuerza, la obturación terminada deberá contener la menor cantidad posible de mercurio, se produce una gran pérdida de fuerzas cuando el contenido en mercurio excede el

el 56%, lo ideal sería el 50% o menos.

La proporción final de mercurio aleación debe ser en lo posible de 1,1.

Trituración.- Es la mezcla del mercurio con la aleación la variable importante es el tiempo de trituración que determina:

- 1.- La integridad de la muestra
- 2.- La fuerza
- 3.- La expansión

La trituración insuficiente disminuye la integridad de la mezcla y su fuerza, aumenta la contracción de la amalgama; hay que recordar que el uso de condensadores mecánicos a alta velocidad, prolongará efectivamente el tiempo de trituración. La trituración puede efectuarse a mano, usando un mortero o mecánicamente, se prefiere el último método por su conveniencia y por sus resultados estandarizados.

Condensación.- La finalidad de la condensación, es adaptar la amalgama lo más posible a las paredes de la cavidad y llevar al mismo tiempo a la superficie el excedente de mercurio.

Se llena deliberadamente de más la cavidad para poder quitar por medio del cincelador la capa superficial rica en mercurio. Se llenarán primero las partes menos accesibles de la preparación para que se produzca totalmente la condensación de éstas.

La condensación debe terminarse lo más rápidamente posible, una vez que la amalgama ha comenzado a fraguar durante 3 minutos, debe desecharse. Si se usa una aleación parcialmente cristalizada el exce -

dente de mercurio no podrá exprimirse, éstos significa que el contenido en mercurio residual será demasiado alto y traerá apareadas una reducción en la fuerza y mayor tendencia a la corrosión, deterioro marginal y caries secundaria.

Tallado.- Cuando se tallan los molares primarios, los surcos inter cuspídeos deberán ser poco profundos, conformandose a la anatomía original del diente.

Los bordes marginales deberán ser de tamaño conservador y no deberán estar en contacto oclusal excesivo, ésto lo podemos comprobar con papel de articular, observando la oclusión en todas sus excursiones.

Al completar el tallado, no debe de bruñirse la amalgama, y aunque el bruñido da fuerza al mercurio hacia los márgenes de la restauración, cuando el mercurio se disipa deja márgenes ténués.

Ya terminada la restauración se advertira al paciente y a sus padres, para que no tome alimentos duros durante los ocho siguientes horas.

Pulido.- Las restauraciones deben ser cuidadosamente pulidas por razones estéticas, para limitar la corrosión y de ese modo prolongar su vida, y para reducir concentraciones de tensión oclusal que pueden resultar nocivas.

El pulido final no deberá realizarse en las 48 horas que sigan a la colocación de la amalgama, para que esta logre su máximo grado de fuerza y dureza.

El lustre final puede impartirse a la restauración con una pasta de óxido de zinc, mezclada con amalgamo y glicerina con una copa de caucho.

CAPITULO VII

CORONAS DE ACERO - CROMO INOXIDABLE

La corona de acero inoxidable es un adelanto relativamente reciente (1950, Humphrey) en odontopediatría, y se ha ayudado a resolver el problema del diente con caries amplias.

Frente a las alarmantes cifras de fracaso de grandes obturaciones, con amalgama en clase II en molares temporales, sobre todo en el primer molar inferior, la corona de acero cromo se fabrica en diferentes tamaños para cada diente.

INDICACIONES

El odontólogo deberá evaluar primero los resultados de sus grandes obturaciones con amalgama, el tejido peridontal deberá estar sano.

Es necesario que en los dientes primarios exista suficiente tejido radicular y que por lo menos la mitad de la raíz no se haya absorbido, para ésto necesitamos una radiografía para determinarlo.

- 1.- Restaurar dientes primarios y permanentes jóvenes que presenten caries extensas.
- 2.- Restaurar molares primarios con caries que incluyan más de dos cúspides.
- 3.- Restaurar molares primarios que se hayan sometido a tratamiento pulpar.

- 4.- Restaurar dientes primarios excesivamente destruidos por el ataque de caries rampante.
- 5.- Restaurar dientes primarios y permanentes juvenes con anomalías hereditarias.
- 6.- Restaurar dientes primarios y permanentes juvenes con hipoplasia.
- 7.- Como soporte de aparatos fijos.
- 8.- Como restauración de emergencia en el tratamiento de dientes anteriores fracturados.

PREPARACION DE LA PIEZA DENTARIA

Corona de Acero-Cromo para Molares:

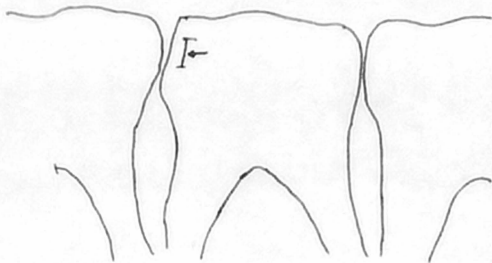
Primeramente se deberá administrar un anéستico local, cuando sea necesario.

Después se llevará a cabo el recorte proximal. La reducción de mesial y distal toman forma de un corte vertical sin borde saliente, que abra superficie de contacto hacia lingual, bucal y gingival. Se requiere la reducción de distal, aún cuando no existe diente erupcionado, como ocurre en el segundo molar temporal del niño en edad preescolar, ya que de otra manera podemos dificultar la erupción del primer molar permanente.

Se prefiere la fresa No. 169 L, al disco de diamante para la reducción por el peligro de lesión a los tejidos blandos, lo que puede provocar éste último; Desde luego podemos usar los discos de diamante, pero teniendo mucha precaución y ayudados por el dique de hule

que nos sirve de protector.

Se acciona la fresa 169 L en dirección bucolingual, comenzando en la superficie oclusal, 1 a 2 mm. de distancia del diente adyacente. A medida que se lleva la fresa hacia gingival, se formará un borde éste desaparecerá cuando la reducción deje abierta el área de contacto en gingival.



La reducción oclusal debe seguir la anatomía del diente hasta una profundidad de 1.2 a 2 mm., lo que permite suficiente espacio para la corona de metal.

Mink y Bennett (1968) recomendaban la realización inicial de surcos de 1 mm. de profundidad en la superficie oclusal, para contribuir a establecer la reducción correcta indudablemente éste es el método más certero, pero lleva tiempo.

La altura de la cúspide del diente adyacente ofrece al operador una

buena base sobre la cual juzgar el grado de reducción oclusal, de manera similar.

Terminación.- Se quitará todo resto de caries con una fresa redonda accionada de baja velocidad, se completa la preparación redondeando los ángulos agudos, no se requiere uniformemente la reducción bucal y lingual para reducir los escalones inferiores; Se obtiene la reducción de la corona abarcando la bulbosidad normal gingival de molares temporales y dejando bordes de la corona apical a ella en el surco gingival, de esta manera, no conviene quitar escalones.

SELECCION DE LA CORONA

Existen varias marcas de coronas de acero-cromo inoxidable, y el odontólogo realizará su elección sobre la base de su experiencia. Una corona correctamente seleccionada, antes de su adaptación y recortado, deberá cubrir todo el diente y ofrece resistencia cuando se trata de retirarla.

Se pueden adquirir coronas ya recortadas o no, estas últimas requieren más reducción para evitar que los bordes se introduzcan en la encía, pero son útiles cuando la preparación se extiende hasta la región subgingival.

Las distintas coronas difieren de su resistencia, algunas son rígidas mientras que otras se deforman fácilmente al ser recortadas. La corona de acero inoxidable recortada de Unitek, casi no precisa recortado, reduciendo de tal modo el tiempo de la sesión.

Puede medirse el ancho mesiodistal preoperatorio del diente que se

va a recubrir con la corona, por medio del calibrador para seleccionar la corona de acero inoxidable del tamaño adecuado. La corona que ofrece demasiada resistencia cuando se trata de quitarla o que requiere de presión para su colocación inicial, probablemente sea demasiado pequeño o no de lugar a su ulterior recortado. Para calcular con certeza la reducción gingival, se hará una marca en la corona a nivel del reborde libre de la encía y se reducirá la corona con tijeras curvas, ésto se hará apartandola de la cara del niño para evitar el peligro de que los recortes de metal pudieran introducirse en un ojo.

Toda la preparación quedará cubierta por la corona, cuyos bordes se adaptan al surco gingival libre.

No debe observarse una zona isquémica en la encía, porque nos indicaría la excesiva extensión de la misma, sin embargo cuando la caries exige una preparación subgingival, es conveniente y necesario extender los bordes hacia apical.

Si es necesario contornear en gingival la corona, se utilizará una pinza de Unitek 800-412.

Como es imposible bruñir los bordes de la corona en la boca, se regularán los procedimientos fuera de ella; la corona terminada para su colocación deberá tener una forma uniforme y lisa sin cambios notables en su contorno.

Es más fácil evaluar los bordes bucal y lingual, que la adaptación interproximal. Si al pasar un hilo dental encerado éste se deshila, es que la adaptación interproximal de la corona no es satisfactoria, una radiografía de aleta mordible diagnostica antes del ce -

mentado una excelente evaluación de la adaptación interproximal y es recomendable para quienes deben adquirir experiencia en la técnica de la corona de acero inoxidable.

Durante la adaptación de prueba y cementado se colocará la corona en lo posible desde lingual rotundo hacia bucal, porque de esta manera se puede controlar la adaptación interproximal mirando en ángulo recto la preparación y comparando la profundidad y contorno de la corona.

Se controlará la oclusión para ver que la corona no moleste al paciente.

El ancho de una corona de metal, no permite la reducción sin peligro de su perforación, por lo tanto la adaptación oclusal se hará por medio de la preparación del diente, permitiendo así la colocación de la corona más hacia gingival.

PULIDO Y CEMENTADO

Antes de cementar la corona, se deberá de pulir con un disco de goma para limpiar las imperfecciones, se obtiene el lustre final con un paño impregnado con rojo inglés. El borde de la corona deberá ser romo porque si es afilado se producirán bordes que actuarán como zona de retención de placa bacteriana. Se pasará lentamente una rueda de piedra ancha hacia afuera y el centro de la corona, esto mejorará la adaptación de la misma, acercando el metal al diente sin reducir la altura de la corona.

Se colocarán bases protectoras de la pulpa en las superficies profundas de la preparación, esto es innecesario cuando se ha hecho

tratamiento pulpar.

El medio cementante es óxifosfato de Zinc o un cemento integrado con fluoruro, se recomienda una consistencia similar a la que se emplea para cementar incrustaciones de oro, aunque puede utilizarse una mezcla más espesa cuando sólo se cementa una corona.

Las coronas de acero inoxidable deben cementarse en dientes limpios y secos, se recomienda el aislamiento con rollos de algodón; No se tocará la corona durante el fraguado y se hará que el niño aplique presión por medio de un rollo de algodón. El excedente de cemento en el surco gingival, se quitará completamente con un explorador.

CORONAS DE ACERO-CROMO PARA DIENTES ANTERIORES TEMPORALES

La finalidad de la reducción del diente, es proporcionar suficiente espacio para la corona de acero, remover la caries y dejar una estructura dentaria suficiente para la retención de la corona. Es necesario rebajar en distal y mesial para abrir los contactos interproximales, no deberá quedar hombro en el borde gingival, el bisel se irá formando en la estructura del diente hacia apical en el borde gingival de la encía libre, se requiere la reducción incisal para evitar que el diente se observe alargado.

La reducción del diente no debe destruir la zona anatómica de estragulación que nos servirá de retención mecánica; la reducción palatina es necesaria cuando la mordida superior es completa, de manera que los incisivos inferiores estén en contacto con las superficies linguales de los incisivos superiores.

Con una piedra de diamante se desgastarán de manera uniforme, aproximadamente 1 mm. ; cuando la mordida superior es incompleta o abierta y hay indicaciones que no ha de cerrarse, no debe reducirse la superficie palatina.

En las superficies más profundas de la preparación, se coloca una base protectora pulpar; la selección de la corona y su recortado se hacen de la misma manera que para las coronas posteriores.

La corona de acero anterior puede ser cerrada o con carilla abierta ésta última resulta más estética, en este caso se adaptará la corona hasta el punto del cementado antes de quitar la superficie labial de la misma.

Las pequeñas dimensiones de la corona de acero anterior, hacen que sea más larga y difícil de manipular.

Debe ser tratada con cuidado para evitar su deformación, mientras se corta y confecciona una ventana labial; ésta se preparará mejor con una fresa de alta velocidad fuera de la boca, dejando por lo menos un cuello labial de 2 mm. en el borde gingival. La corona abierta se coloca en el diente y se bruñen los bordes labiales con un condensador de amalgama contra toda la estructura sana del diente, se retira la corona, se pule y se cementa. Puede usarse resina compuesta para llenar cualquier defecto de la superficie labial.

CAPITULO VIII

MANTENEDORES DE ESPACIO

El término de mantenedor de espacio, se refiere a un aparato ortodóncico protético diseñado para conservar una zona o espacio determinado, generalmente en dentaduras primarias o mixtas. La conservación del espacio dejado por las piezas temporales perdidas, se lleva a cabo por medio de un mantenedor de espacio, que limitará completamente la longitud mesio-distal del espacio perdido, y evita que la longitud del arco sea reducida y al mismo tiempo, conserva la posición normal de las piezas contiguas, evitando con ésto su deslizamiento que en su caso originaría la mal posición del diente sucesor, ya que al cerrarse el espacio, se intercepta su desarrollo.

INDICACIONES

En extracciones prematuras de molares donde hay más posibilidad de cerrarse el espacio.

Pérdida prematura de varios dientes anteriores que pueden determinar el cierre del espacio.

Quando se anticipa la erupción de una pieza permanente en un período no mayor de un año ó 6 meses, en este caso es necesario mantenedor de construcción rápida con bandas.

En un crecimiento óseo que es entre 4-6 años por un crecimiento lateral hay separación de dientes temporales.

Después de pérdidas prematuras de caninos y del segundo molar primario, ya que el canino mantiene la posición de los incisivos permanentes y determina la flexibilidad del arco dentario.

En pérdida de incisivos y primeros molares, cuando se observa que el espacio se está cerrando.

Para no complicar una maloclusión ya existente.

CONTRAINDICACIONES

Está contraindicado principalmente, el fijo en pacientes cuya higiene bucal es deficiente o nula.

Cuando una de las piezas de anclaje tiene un proceso exofilitivo muy avanzado.

En un espacio suficientemente cerrado, que sea imposible recuperar una distancia deseada con un mantenedor de espacio activo.

Pérdida de piezas primarias que no tienen soporte posterior, en este caso es recomendable la sustitución por una prótesis parcial.

En las piezas de anclaje, cuando presentan gran destrucción anatómica. Está contraindicado principalmente el fijo.

Cuando se observa clínica, radiográficamente y sobre modelo de estudio, que no hay pérdida de espacio, y que la pieza permanente puede en un tiempo no mayor de 6 meses hacer erupción si no se ha perdido el espacio.

REQUISITOS Y FUNCIONES

Las cualidades que debe reunir un mantenedor de espacio son:

- . Deberá mantener suficiente espacio para permitir la erupción del diente permanente.
- . Debe mantener la dimensión mesio-distal del diente perdido.
- . No interferir de ninguna manera con los procesos de crecimiento y desarrollo de los dientes y arcos alveolares.
- . Deberán ser limpiados fácilmente y no fungir como trampas para restos de alimentos que pudieran grabar caries dental y enfermedades de los tejidos blandos
- . No interferir en funciones tales como masticación, fonación y la deglución.
- . No deben ponerse en peligro los dientes restantes mediante la aplicación de tensión excesiva sobre los mismos.
- . Ser fácil de construcción, económicos y práctico al mismo tiempo
- . De ser posible deberán ser funcionales, al menor grado de evitar la sobreerupción de los dientes antagonistas.
- . Deben mejorar el aspecto en caso de pérdida prematura de dientes anteriores.
- . Si es fijo, estar confeccionado con el mínimo desgaste de los dientes pilares.
- . Deben ser poco voluminoso y de fácil cuidado.

Dentro de las funciones que deben tener tenemos:

- . Prevenir la sobre-erupción de los dientes antagonistas, principalmente en dientes múltiples, unilaterales y bilaterales; Esto es fa-

cil prevenir en pérdidas aisladas, si el dispositivo no contacta con la pieza antagonista.

- . Ayuda a mantener el diametro mesio-distal del espacio, que permite la erupción del permanente.
- . Permite el crecimiento vertical de los dientes y procesos alveolares, conservando el equilibrio articular de los dientes y el crecimiento del proceso alveolar hacia adelante y hacia afuera.
- . Mantiene el movimiento funcional de los dientes, si el diente no se anticipa en un lapso de tiempo de 6 meses o más, el niño se habituara a masticar en determinado lugar, teniendo consecuencia de atrofia muscular parcial y desviación de las arcadas con diferencias de dimensiones, tanto de un lado como del otro por desarrollo muscular y óseo.
- . Resistir la estética y la función anatómica y fisiológica.

CLASIFICACION

Los mantenedores de espacio se pueden clasificar de la siguiente manera:

	Fijos
Por su remoción:	Semifijos
	Removibles
	Funcionales
De acuerdo a su función	Semi-funcionales
	No funcionales

Por su acción pueden ser:	Activos
	Pasivos
	Con Banda
Por su estructura puede estar construido	Sin banda

POR SU REMOSION

Fijos.- Es un tipo de mantenedor, que cuenta con la ventaja de su permanencia, pues una vez cementado no puede ser retirado por el paciente, evitando así que lo rompa o lo pierda. Está indicado en caso de que el resto de los dientes se encuentre sanos o bien que puedan ser separados, tomando en cuenta que los dientes que van a ser cubiertos no vayan a perderse pronto.

VENTAJAS

- . No irrita los tejidos blandos.
- . No se pierden ni se rompen facilmente.
- . Restaura la función fisiológica.
- . Puede construirse la pieza soporte en caso que esta tenga caries.

DESVENTAJAS

- . Dificil de adaptar las bandas.

- . No se adapta facilmente a los cambios de crecimiento de la boca.
- . Dificil de preparar los dientes soportes en caso de coronas prefabricadas o totales vaciadas.
- . Impide un movimiento fisiológico normal de las piezas.
- . Dificil de control si hay reincidencia de caries.
- . Dificil de limpiar.
- . Un mal ajuste provocará el acumulo de placa dental bacteriana.

Semi-fijos.- Los mantenedores semifijos, tienen como ventaja principal permitir el movimiento fisiológico de las piezas dentarias, además pueden ser construidos con coronas vaciadas.

Consta de apoyo fijo y otro articulado que se caracteriza por presentar una banda con tubo en el extremo y una banda con tubo en el extremo opuesto.

Removibles.- Son aquellos que van anclados y es retenido por adhesión o por ganchos.

Los descansos oclusales se usan en los casos en que existan soportes posteriores.

VENTAJAS

- . Es fácil de higiene.
- . Puede utilizarse en combinación con otros procedimientos preventivos.
- . Mantiene o restaura la dimensión vertical.
- . Puede ser llevado parte del tiempo, permitiendo la circulación

sanguínea a los tejidos blandos.

- . Facilita la masticación y el habla.
- . Estimula la erupción de los dientes permanentes.
- . No es necesario la construcción de bandas.
- . Se efectúan fácilmente revisiones dentales en busca de caries.

DESVENTAJAS

- . El paciente puede decidir no usarlo.
- . Puede perderse.
- . Puede restringir el crecimiento lateral de la mandíbula, si se le incorporan grapas.
- . Puede irritar los tejidos blandos.

Funcionales.- Es aquel que no solo conserva el espacio sino que también restaura la función de la zona involucrada en la afección. Es recomendado cuando existe pérdida múltiple de dientes.

No Funcional.- Consta de una anza soldada a la corona o banda ortodóntica, a este tipo no se le considera como funcional, desde el momento que está adosado a la encía y no establece contacto con las piezas dentarias de la arcada opuesta, por lo mismo no ayuda a la masticación.

POR SU ACCION

Activos.- Estos son utilizados cuando las piezas han sufrido una

Inclinación mesial y distal hacia el lugar donde se produjo la extracción.

Pasivos.- Los mantenedores de espacio pasivos actúan únicamente como conservadores de espacio de las piezas faltantes, sin desempeñar otra función.

Para la elección de cualquiera de estos aparatos dependerá de varios factores como:

- . Posición de los dientes faltantes.
- . Número de dientes faltantes.
- . Edad del paciente.
- . Oclusión.
- . Economía del paciente.

CONCLUSIONES

El odontólogo debe encaminarse hacia el estudio y aprovechamiento de los conocimientos científicos y fundamentales de la odontología.

Debe conocer la morfología de los dientes primarios, para así prever los tratamientos de restauración en cada caso.

El odontólogo debe dar una correcta preparación psicológica al niño para una mejor atención dental.

Dentro del aspecto de orientación en la conducta del niño, es la eliminación del dolor asociado a procedimientos operatorios; entonces suele estar indicada la aplicación de un anestésico local, y la labor del odontólogo podrá llevarse a cabo más rápido y eficazmente. La atención dental oportuna, prevendrá enfermedades de la pulpa que se presentan con mayor frecuencia en caries profundas en las piezas dentarias temporales y permanentes.

Las restauraciones de las piezas dentaria que han sido destruidas por caries dental, es uno de los más valiosos servicios que puede ofrecer el odontólogo en general a toda la comunidad.

Las coronas de acero - cromo están fabricadas para restaurar piezas con caries proximales extensas en dientes temporales.

El propósito del mantenedor de espacio es darle al paciente infantil buena funcionalidad, ya que es un medio de prevención a las maloclusiones, hábitos de labios, pérdida de espacio dentario, además ayuda a la estética por la pérdida prematura de las piezas dentarias.

Sin lugar a dudas el molar de los seis años es el diente más agredido por afecciones cariosas; es el diente de la segunda dentición y ocupa un espacio durante la primera, y esto hace con demasiada frecuencia que sea confundido; es además un diente guía en la oclusión.

BIBLIOGRAFIA

- 1.- Odontopediatria.- Volúmenes I y II; C.D. Angel Kameta
C. D. N. O. Ma. Guadalupe Nieto M., C. D. N. O. Miguel
Angel Fernandez V., Facultad de Odontología, Universi-
dad Autónoma de México, Cd. Universitaria México 20 ,
D. F.
- 2.- Operatoria Dental en Pediatría.- Kennedy; Editorial -
Médica Panamericana, Buenos Aires, 1977.
- 3.- Odontología para el niño y el adolescente.- Ralph E.
Mc. Donald ; Ed. Mundt, Buenos Aires Argentina, 1975.
- 4.- Odontología Pediátrica.- Sindney B. Finn; Cuarta Edi-
ción, Ed. Interamericana, México, 1976.
- 5.- Anatomía Dental.- Rafael Esponda Vila; Cuarta Edición
Universidad Autónoma de México, Cd. Universitaria Mé-
xico 20, D. F. 1977.

- 6.- Endodoncia en la práctica clínica.- F. J. Harty; Ed. El Manual Moderno S. A., México 11, D. F.1979
Capítulo 9. (Endodoncia en niños).

- 7.- Bacteriología Médica.- C. M. Jan Langman; Ed. Interamericana, México, Argentina, España, Brasil, Colombia, Chile, Perú, Uruguay, Venezuela, Segunda Edición, 1973.