TESIS DONADA POR
D. G. B. - UNAM

Universidad Nacional Autónoma de México

FACULTAD DE ODONTOLOGIA

PULPECTOMIA EN LA PRACTICA DIARIA DEL ODONTOLOGO

T E S I S

Que para obtener el título de:

CIRUJANO DENTISTA

P r e s e n t a n :

DORA MA. HURTADO MONDRAGON
YOLANDA ELIGIA ROMERO RIOS

México, D. F. 1980

Universidad Nacional Autónoma de México
UNAM
Biblioteca Central
Dirección General de Bibliotecas de la UNAM

UNAM – Dirección General de Bibliotecas
Tesis Digitales
Restricciones de uso

DERECHOS RESERVADOS ©
PROHIBIDA SU REPRODUCCIÓN TOTAL O PARCIAL

Todo el material contenido en esta tesis esta protegido por la Ley Federal del Derecho de Autor (LFDA) de los Estados Unidos Mexicanos (México).

El uso de imágenes, fragmentos de videos, y demás material que sea objeto de protección de los derechos de autor, será exclusivamente para fines educativos e informativos y deberá citar la fuente donde la obtuvo mencionando el autor o autores. Cualquier uso distinto como el lucro, reproducción, edición o modificación, será perseguido y sancionado por el respectivo titular de los Derechos de Autor.

I N D I C E

Pág.

CAPITULO I.

INTRODUCCION. 1

CAPITULO II.

HISTOLOGIA Y FISIOLOGIA DE LA PULPA. 3

1.- Descripción histofisiológica. 3

2.- Células de la pulpa. 4

a) Fibroblastos. 4
b) Odontoblastos. 4
c) Células de defensa. 6

3.- Fibras colagenas. 6

4.- Fibras de la pulpa. 7

5.- Sustancia fundamental de la pulpa. 8

6.- Elementos histológicos. 9

7.- Fisiología de la pulpa. 10

a) Formación de defensa. 11
b) Función nutritiva. 12
c) Función sensorial. 13
d) Función defensiva. 15

CAPITULO III.

CONDUCCION DE LOS CASOS ENDODONTICOS. 17

1.- Diagnóstico. 17
2.- Preparación de los instrumentos y materiales. 20
3.- Diagnóstico y el tratamiento de urgencia. 22
4.- La presentación del caso. 23
5.- La terapéutica definitiva del conducto radicular. 24
6.- La restauración de la corona. 26
7.- La visita para comprobar el estado del paciente. 27

CAPITULO IV.

TECNICAS NO QUIRURGICAS. 28

1.- El dique de goma. 28
2.- Intervención en los conductos radiculares. 30
3.- Irrigación. 33
4.- Medicación intrarradicular. 35
5.- Obturación de los conductos radiculares. 38
6.- Blanqueamiento. 42

CAPITULO V.

PREPARACION ENDODONTICA DE LOS DIENTES SUPERIORES ANTERIORES Y POSTERIORES. 46

1.- Central superior, anatomía de la cavidad pulpar y vía de acceso. 55

2.- Lateral, canino, anatomía de la cavidad pulpar y vía de acceso. 58

3.- Primer premolar, segundo premolar, primer molar, segundo molar, anatomía de la cavidad pulpar y vía de acceso. 59

CAPITULO VI.

PREPARACION ENDODONTICA DE LOS DIENTES INFERIORES ANTERIORES Y POSTERIORES. 71

1.- Central inferior, anatomía de la cavidad pulpar y vía de acceso. 71

2.- Lateral, canino, anatomía de la cavidad pulpar y vía de acceso. 73

3.- Primer premolar, segundo premolar, primer molar, segundo molar inferiores, anatomía de la cavidad pulpar y vía de acceso. 75

CAPITULO VII.

TECNICAS DE OBTURACION DE LOS CONDUCTOS. 86

1.- Obturación con gutapercha y pastas fluídas. 86
2.- Técnica de condensación vertical o seccional. 87
3.- Técnica de condensación lateral. 89
4.- Técnica del cono invertido. 92

CAPITULO VIII.
CONCLUSIONES. 95

INTRODUCCION

Siendo la endodoncia una de las bases sobre la cual descansa la mayoría de las ramas de la odontología debemos considerarla como una necesidad y no ya como una especialidad de la práctica diaria, puesto que sería imposible evitar que se influyera sobre la pulpa dentaria y el parodonto, ya que constituye el campo especial de trabajo del cirujano dentista.

En un principio les diré que la pulpectomía consiste en la remoción o extirpación total de la pulpa dentaria y su tratamiento, en ocasiones encontramos que la pulpa se encuentra en un estado normal y en otras su estado es patológico, debido a las agresiones ocasionadas por injurias del medio externo.

En realidad la pulpectomía trata de evitar la pérdida total de la pieza dentaria, estudiando sus características histológicas y fisiológicas, y como se origina una pulpa dentaria. En consecuencia, es importante tener éstos conocimientos básicos para saber en que estado se encuentra la pulpa.

Describiré los pasos a seguir para realizar una pulpectomía correcta, los instrumentos y técnicas que se deben tomar en cuen

ta, y la forma como se deben manejar los instrumentos.

Se dice que la obturación de conductos es el reemplazo de la pulpa cameral y radicular, que al ser extirpada por el cirujano dentista durante la preparación biomecánica del conducto radicular, deja un espacio vacío dentro de éste; que debe de ser substituído por un material, que oblitere compacta y perfectamente dicho espacio, este material debe de formar una masa inerte del conducto capaz de hacer un cierre hermético, para evitar infecciones posteriores a través de la corriente sanguínea o de la corona del diente.

Veremos que las piezas dentarias tienen diferente anatomía y por lo tanto debemos estudiarlas por separado, para comprender mejor cuál es su estructura y forma, y así tener en cuenta cuál es la técnica e instrumentos que debemos emplear. El odontólogo deberá considerar el tiempo necesario para terminar este tratamiento, saber si hay oportunidad o no.

Es obligación que el odontólogo tenga los conocimientos básicos para realizar una pulpectomía y así llegar a tener éxito.

CAPITULO II

HISTIOLOGIA Y FISIOLOGIA DE LA PULPA

1.- Descripción Histofisiológica.

El mesodermo es la capa germinativa que da origen a todos los tejidos conjuntivos.

La pulpa es el órgano vital sensible del diente y está compuesto por un sistema de tejido conjuntivo laxo muy vascularizado, formado por células que forman una matriz básica y precursora del complejo de fibras y sustancia fundamental.

Los tejidos conjuntivos son los tejidos de sostén del organismo, la consistencia de la pulpa depende de los elementos que se encuentran en ella y está entre líquida y dura. Las fibras y células del tejido conjuntivo se incluyen en una sustancia fundamental o matriz que contiene líquido hístico.

La pulpa está formada por tejido conectivo mesenquimatoso tiene muchos pequeños vasos sanguíneos y está bien inervada, a los lados de la pulpa existe una capa de células conectivas llamadas — odontoblastos, cuya función principal es producir la dentina.

Durante el desarrollo temprano la papila dental está formada de una red de células mesenquimatosas unidas entre sí por fibras de protoplasma, las cuales están separadas por la sustancia fundamental intercelular amorfa. Esta papila dental se transforma mas tarde en pulpa.

2.- A continuación veremos los diferentes tipos de células que integran la pulpa:

a).- Fibroblastos.- Son similares a los de cualquier tejido conjuntivo, son fusiformes y en la pulpa predominan sobre las fibras colágenas. Las células disminuyen al envejecer porque existen más fibras y menos células, es por esto que la pulpa se torna más fibrosa y por lo tanto, con menor capacidad para defenderse contra irritaciones.

b).- Odontoblastos.- Son células pulpares muy diferenciadas, su función principal es producir dentina, su morofología celular va cambiando desde las células cilíndricas altas (en la corona del diente), hasta el tío cilíndrico bajo (en la mitad de la raíz). En la raíz suelen ser cuboides y cortos y se aplanan en el ápice.

En la porción coronaria de la pulpa donde su forma es más cilíndrica, es donde elaboran dentina mas amorfa.

El núcleo de un odontoblasto típico es de forma elipsoidal y contiene cromatina y nucleolos. En el núcleo se aprecian dos membranas finas, la interna es continua, pero la exterior presenta gránulos de 150' de diámetro en diversos puntos.

Los odontoblastos forman una capa a lo largo del límite con la predentina, su espesor es de 6 a 9 células paralelas, las cuales se ramifican hacia el esmalte, estas prolongaciones son llamadas fibras de Thomes, ocupa un canalículo en la matriz dentinaria y llenan el lumen del túbulo dentinario.

Los núcleos de los odontoblastos siempre permanecen dentro de la dentina y no quedan incluidos dentro de ella. Por medio de prolongaciones citoplasmáticas están en contacto con células adyacentes y otras células situadas en el centro de la pulpa. Es por esto que al dañarse un odontoblasto otros resultan afectados; entonces una lesión en la dentina origina una reacción en la pulpa dental.

El citoplasma de los odontoblastos contiene RNA y diminutos gránulos y vacuolas sudanófilas.

Su función es la secreción de sustancia fundamental, debajo de la capa de odontoblastos de la parte coronaria está la capa de —

Weil que es una zona libre de células que contiene elementos nerviosos. En la porción media o apical no se observan zonas libres por debajo de - la capa de Weil, está la zona rica de células ,la cual contiene fibroblastos y células mesenquimáticas, indiferenciadas.

c).- Células de defensa.- Entre éstas se encuentran los histiocitos o células migratorias en reposo, con prolongaciones ramificadas muy largas, las cuales pueden restirar para convertirse rápidamente en macrófagos cuando es necesario.

Las células mesenquimáticas indiferenciadas de la pulpa, son capaces de convertirse en macrófagos, fibroblastos, odontoblastos u osteoclastos en presencia de una lesión, son células de reserva y -- suelen encontrarse fuera de los vasos sanguíneos, su forma es alargada antes de la lesión, y después de ella se diferencían en macrófagos.

Las células amiboidales y las células migratorias linfoi-- deas son tan solo formas celulares transicionales de la pulpa. En la pulpa dental no existen células adiposas.

3.- Fibras Colagenas.

Son las más comunes, dan al organismo resistencia tensil. Estas fibras están construidas por fibrillas cuyo ancho va desde

varios miles hasta menos de 100 A°, compuestos por moléculas colágenas bien alineadas de 15°A°de espesor. Las fibrillas presentan bandas o estriaciones y se mantienen unidas entre sí por mucoproteínas.

En la pulpa joven las fibras colágenas se encuentran al rededor de los vasos sanguíneos como elementos de sustento. El colágeno se deposita en mayor cantidad en la pulpa al envejecer, por lo cual incrementan las fibras.

4.- Fibras de la pulpa.

Son como los de otros tejidos conjuntivos, alrededor de los vasos y de los odontoblastos se encuentran fibras reticulares, también contenidos en los espacios intercelulares donde pueden transformarse en colágenas.

Las fibras de Van Korff son fibrillas argirófilas, forman ases en espiral pasando entre los odontoblastos y se abren en abánico hacia la predentina o dentina no calcificada. Quedan incluídas en una sustancia orgánica fundamental antes de la calcificación. Se cree que los odontoblastos son los que secretan esta sustancia fundamental. La trama orgánica fibrilar es colágena. El depósito de colágena en la pulpa dental puede ser difuso (porque las fibras colágenas carecen de orientación definida) o el tipo de as (los grandes hacen correr parale-

los o independientes a los nervios). Su aspecto es blancusco, porque predominan las fibras colágenas.

5.- Sustancia fundamental de la pulpa.

Es parecida a la de otros tejidos conjuntivos, influye sobre la extensión de las infecciones metabólicas de las células, efectos de las hormonas, vitaminas y otras sustancias metabólicas.

Está compuesta por proteína asociada a gluboproteinas y mucopolisacáridos, ácidos (azucares animados del tipo del ácido hialurónico).

El consumo endógeno pulpar del oxígeno es superior durante la dentinogénesis, que después de concluida la formación dentinaria.

El metabolismo de células y fibras pulpares es mediado por la sustancia fundamental, es por medio de ésta que los nutrientes pasan de la sangre arterial a las células, asimismo las sustancias excretadas por la célula pasan a la sustancia fundamental para llegar a la circulación eferente. Es por esta razón que la sustancia fundamental juega un papel muy importante en la salud y enfermedad de la pulpa.

6.- Elementos Histológicos.

a).- Estroma conjuntivo.- Está formado por una red fibrilar y es poco denso en la pulpa joven.

b).- Células pulpares:-

1. Odontoblastos.- Son los que forman la dentina. Primero aparecen en los cuernos pulpares, rodean a la pulpa y sus prolongaciones hacia la dentina se llaman fibras de Thomes. Las fibras de Thomes son alargadas con núcleo, disminuyen en número y tamaño y cambian de formas desde la corona al ápice y desde dientes jóvenes a seniles, al formarse el dentinoblasto su núcleo es redondo, oval cuando joven, y al madurar se hace más pequeño.

2. Fibroblastos.- Su forma es redonda estrellada o acidulada, se encuentra en la sustancia intercelular y al avanzar la edad disminuye su tamaño y número.

3. Células de defensa.- Entre éstas se encuentran los histiocitos que son de forma irregular, y las células mesenquimatosas indiferenciadas con núcleo ovoide y alargado, éstos dos tipos de células están cerca de los vasos capilares y forman parte del sistema reticuloendotelial en la pulpa.

4. Células errantes.- Son las células con núcleo grande en forma de riñón.

5. Células pericitos.- Su núcleo es redondo u oval y se colocan cerca de los capilares.

c).- Sistema vascular.- Es muy rico, una o dos arterias penetran por el foramen se van al centro del conducto y originan ramas laterales, dividiéndose en una fina red capilar por debajo de los dentinoblastos, donde empieza la red venosa aumenta su calibre y salen por el foramen dos venas sin válvulas por cada arteria.

d).- Sistema nervioso pulpar.- Tiene dos tipos de fibras:

1. Fibras mielínicas.- Entran por el forámen en forma de manojos y se distribuyen por toda la pulpa. Representan la mayoría; pierden su capa mielinica en el trayecto final y se anastomosan en la zona de la predentina interna.

2. Fibras amielínicas.- Del sistema simpático que acompañan a los vasos, hay terminaciones nerviosas en los túbulos hasta la mitad del grosor de la dentina.

7.- Fisiología de la Pulpa.

La pulpa dentaria es un brote mesenquimático que se diferencía formando el cuerpo principal del diente. Su función es la de calcificar la dentina y la ejerce durante toda su vida, al mismo tiempo que la nutre e inerva.

Su acción calcificadora nace poco tiempo después de la aparición del germen dentario, calcificando primero la dentina coronaria y luego la dentina radicular, constituyendo respectivamente la corona y la raíz del diente.

Esta función calcificadora la ejerce también compensando la pérdida de sustancia dando lugar a dentina secundaria, dentina traslúcida barrera cálcica, todos estos procesos dirigidos a mantener la pulpa en adecuado grado de aislamiento para que cumpla su función normal. La pulpa tiene cuatro funciones importantes:

a).- Formación de dentina.- Es la función más importante de la pulpa, existen tres dentinas diferentes que se distinguen:

1. La dentina primaria.- Se origina en el engrosamiento de la membrana basal, aparecen primero las fibras de Korff que constituyen la predentina (no calcificada), luego aparecen los dentinoblastos y empieza la calcifiación dentinaria. La dentinogénesis avanza hasta el ápice formando la dentina primaria o fisiológica. Los túbulos dentinarios ocupan casi la cuarta parte de toda la dentina, pues son muy numerosos.

2. La dentina secundaria se forma con la erupción dentinaria al ocluir un diente con el opuesto, y la pulpa recibe los cambios térmicos ligeros, masticación, irritaciones, esta dentina está sepa-

rada de la primera por una línea de demarcación poco perceptible, es menos permeable y el número de túbulos disminuye porque -- son menos dentinoblastos y fibrillas de Thomes. Su finalidad es defender mejor la pulpa y engrosar la pared dentinaria reduciendo la cavidad pulpar. Se localiza más en el suelo y techo de las - cámaras de los premolares y molares.

3. La dentina terciaria es la que se forma cuando las irritaciones -- son más agresivas (erosión, caries, exposición por fracturas, por medicamentos, etc.) Algunos autores la denominan dentina patológica o irregular. Se localiza frente a la zona de irritación, sus túbulos son muy irregulares y en menor número o sin ellos, su calcificación es deficiente por lo que es menos dura, su tonalidad es diferente.

b).- Función nutritiva.- La pulpa nutre a los dentino-- blastos por medio de la corriente sanguínea y por la circulación linfática a la dentina. Por medio de la circulación sanguínea las células reciben los elementos nutritivos y eliminan los productos de desecho.

En la pulpa la irrigación se origina en las ramas dental - posterior, infraorbitaria y dental inferior de la arteria maxilar interna, pequeñas arterias penetran por el agujero ápical y vasos menores por agujeritos laterales y accesorios.

En el piso de la cámara pulpar, la irrigación es abundante. La transferencia de elementos nutritivos es a nivel capilar donde la sustancia fundamental es semipermeable y permite el intercambio de líquidos. Cuando las células necesitan aumentar este intercambio, liberan productos de desecho aumentando la permeabilidad de la membrana.

El aporte sanguíneo está regulado por el mecanismo nervioso y el mecanismo humoral, todo es gracias a los músculos lisos de las paredes arteriales y venosas, también por un mecanismo hormonal como la epinefrina que produce vasoconstricción y la acetil colina que es liberada por los nervios parasimpáticos produciendo dilatación.

En las pulpas viejas disminuye la circulación y los vasos se estrechan y calcifican cada vez más, al atrofiarse y morir las células, la fibrosis aumenta.

c).- Función sensorial.- La pulpa reacciona con una sensación dolorosa frente a toda clase de agresiones (calor, frío, presión, contacto, etc.)

Las fibras nerviosas sensoriales son mielínicas, pero en sus porciones terminales se desmielinizan. En el tejido pulpar radicular y en la pulpa coronaria central existen troncos nerviosos grandes, los cuales se ramifican e irradian fibras hacia la predentina, en la

parte coronaria de la pulpa, las fibras forman una red, de la cual salen fibrillas y van hacia la zona libre de células y la zona rica de células. Algunas entran en la predentina y otras terminaciones llegan a la porción más central de la pulpa.

Las fibras sensoriales son las encargadas de transmitir el dolor. Existen varias teorías en cuanto a la percepción del dolor, una de éstas postula la presencia de fibrillas nerviosas en los túbulos dentarios, las cuales son irritadas al lesionarse los túbulos produciendo el dolor.

Bernick demostró en 1964 que las terminaciones nerviosas de los nervios pulpares se ramifican y terminan eh el estroma conectivo de la zona pulpo-odontoblástica, sin penetrar en la capa odontoblástica. También se comprobaron terminaciones nerviosas en la zona de máxima sensibilidad en el límite amelodentinario.

Ansderson y Maylor, verificaron que al colocar histamina en la pulpa dental se propicia dolor. Puede ser porque la histamina es generada por células pulpares.

Al liberarse la acetilcolina a lo largo de un nervio, se hidroliza por la acetilcolinesterasa, poniendo fin a la actividad nerviosa.

Ciertos autores hallaron colinesterasa especítica en los nervios de la pulpa, en la región de los odontoblastos, en el límite amelodentinario y en las fibras de Thome. Las terminaciones nerviosas envían impulsos a los nervios pulpares mayores.

En otros experimentos quedó demostrado que al aplicar acetilcolina, cloruro de potasio, histamina, o sulfa de creatinima en pulgas expuestas, causaba dolor.

La presión también puede causar dolor. La presión del aire sobre los odontoblastos hace que se desplacen hacia dentro de los túbulos dentarios, entonces el núcleo se mueve ocasionando una disminución en la presión del extremo pulpar de los túbulos; se crea un vacío y se acumulan iones de potacio fuera de la célula estimulando así a la célula nerviosa pulpar y produciendo dolor.

También la vibración de las prolongaciones odontoplásticas (al cortarlas durante una preparación cavitaria) envia impulsos a las terminaciones nerviosas que están cerca del núcleo del odontoblasto y se siente dolor.

d).- Función defensiva.- La aposición de la dentina secundaria y la maduración dentinaria actúan en esta función. El diá-

metro u obliteración de los túbulos disminuye ante agresiones más intensas, la pulpa opone dentina tercearia. Las células pulpares (histiocitos), mesenquimatosas indiferenciadas y las errantes amiboideas se combierten en macrófagos o poliblastos, desempeñando acciones de defensa ante las reacciones inflamatorias.

CAPITULO III

CONDUCCION DE LOS CASOS ENDODONTICOS

Para la conservación de un diente con enfermedad pulpar o periapical la terapéutica endodóntica debe eliminar el dolor, la infección, etc. Se describe a continuación:

1.- Diágnostico.

Para conseguir el éxito del tratamiento endodóntico es indispensable hacer un diagnóstico preciso.

Después de anotar la historia, se efectúan las objetivas para identificar el diente afectado endodónticamente y estimar el grado de intensidad del proceso enfermo. También puede ayudar a determinar la causa de la irritación. Se han de realizar las mismas pruebas en dientes vecinos para comprobar las respuestas.

El comprobador eléctrico de la pulpa o vitalómetro, establece con certeza la vitalidad o la falta de ésta. No diferencia los grados de inflamación pulpar, pero a veces cabe observar una diferencia entre la respuesta de una pulpa normal y la de una pulpa inflamada.

Se fabrican varios aparatos eléctricos para verificar la vitalidad de la pulpa y todos cumplen satisfactoriamente el objeto para el cual fueron construidos.

Se ha utilizado el vitalómetro de Burton estándar de 110 - voltios y el vita-pulp de Pelton y Creane que opera con una bateria, y se consideran aparatos dignos de confianza.

Las pruebas técnicas con una barrita de hielo o una to-- runda de algodón empapada de cloruro de etilo, y con gutapercha caliente o un rollo de algodón mojado en agua caliente, nos permiten calcu-- lar el grado de inflamación o de degeneración pulpar existente.

La percusión ligera del diente con el mango del espejo descubre la presencia o la ausencia de la afección periapical, si ha habido pérdida de hueso y hay edema de ligamento periodontal, el sonido de la percusión es apagada en comparación con el sonido que se obtiene - - cuando el aparato de fijación del diente es normal. La percusión de - un diente con una inflamación perirradicular aguda produce dolor, - cuya intensidad varia según el grado de inflamación.

Una radiografía de buena calidad puede revelar muchos - datos diagnósticos útiles. Las lesiones cariosas, las restauraciones profundas, las protecciones pulpares, la calcificación secundaria - -

anormal o la resorción de la cámara pulpar, los dentículos pulpares, - las raíces o los canales supernumerarios, las fracturas radiculares, la hipercementosis, el ensanchamiento del espacio del ligamento periodontal y las alteraciones óseas periapicales, constituyen desviaciones importantes de la normalidad que se han de registrar. Nunca se ha de -- utilizar una radiografía como única fuente de información, pero es un instrumento insustituible.

Todo equipo de diagnóstico debe contener una sonda periodontal, en todos los casos se ha de diferenciar un absceso periapical.

En algunas ocasiones coexisten e incluso pueden estar comunicados; en tales casos el tratamiento de pulpectomía ha de ir seguido del tratamiento periodontal para conseguir que el diente recupere la salud.

Cuando el diagnóstico resulta excesivamente difícil casi - siempre es posible determinar si la pulpa tiene vitalidad o si la ha perdido preparando una pequeña cavidad de ensayo, sin anestesia, en la superficie lingual de un incisivo o en la oclusal de un diente posterior. Si la pulpa conserva la vitalidad, el paciente experimentará las mismas sensaciones dolorosas percibidas anteriormente durante las maniobras de restauración.

La palpación y el examen visual de las estructuras orales y faciales como auxiliares diagnósticos no deben descuidarse. Las fracturas dentinarias, las lesiones de caries profundas, las facetas que indican una oclusión defectuosas, las tumoraciones del tejido blando, las deformaciones óseas o las fístulas, pueden proporcionar la clave más importante que oriente hacia un diagnóstico preciso.

Se plantearan repetidamente problemas de diagnóstico difícil y confuso, pero si se recoge la suficiente información subjetiva y objetiva, se podrá diferenciar la mayor parte de afecciones pulpares y periapicales.

2.- Preparación de los instrumentos y materiales.

La selección y preparación de los instrumentos requeridos para el tratamiento de pulpectomia constituye un prólogo importante de la terapéutica.

Para que el tratamiento de la pulpectomía sea económicamente aceptable, tanto para el dentista como para el paciente, las técnicas utilizadas han de ser rápidas y eficaces. Al mismo tiempo que no se han de poner en peligro la asepsia ni la calidad del tratamiento.

El ayudante dental ha de ser capaz para preparar todo lo -- necesario para un tratamiento de pulpectomía de urgencia o definitivo en menos de 3 minutos. Todos los instrumentos para el uso de la pulpectomía deberán estar perfectamente esterilizados y preempaquetados y se han de guardar parte de los instrumentos quirúrgicos.

El mejor lugar para guardar las limas, brocas, fresas y -- otros pequeños instrumentos que se usan en el interior del conducto radicular, es una caja metálica. Los de mano pueden envolverse en — una toalla o guardarse en una bandeja especial. Junto con el equipo y la caja se han de guardar un equipo quirúrgico sencillo y otro de retro obturación.

Los equipos envueltos en una toalla han de esterilizarse con calor seco (150°durante hora y media) o en la autoclave después de cada uso, pero la caja de metal se ha de esterilizar cuando se rellena su contenido si se tiene la precaución de tomar los instrumentos aceptivamente. La caja metálica es mejor esterilizarla con calor seco para evitar la oxidación de los delicados instrumentos intracanaliculares que contiene. Si se prefiere utilizar un esterilizador de bolas de vidrio como elemento auxiliar junto al sillón de operaciones.

Si se esterilizan en él todos los instrumentos, es aconse-

jable que estos estén previamente empaquetados para evitar confusiones y pérdida de tiempo.

3.- Diagnóstico y tratamiento de urgenica.

Las enfermedades de la pulpa y de los tejidos periapicales - pueden enjuiciarse basándose en los síntomas subjetivos, y puestas de manifiesto mediante un interrogatorio preciso del paciente y algunas — pruebas rápidas pero objetivas y eficaces. A continuación veremos unas preguntas típicas:

¿Cuál es el diente que le duele o le molesta?

¿Qué clase de dolor o sensación nota usted en el diente?

¿Qué es lo que despierta el dolor: la presión el calor, los dulces?

¿Cuánto tiempo dura el dolor?

¿Cuándo noto las primeras molestias?

¿Empezó el dolor después de ponerle una nueva obtura-- ción?

¿Ha recibido el diente algún golpe fuerte en alguna ocasión?

¿Ha observado alguna tumefacción o tumor alrededor del diente?

¿Le ha supurado el diente o la encia?

Es frecuente que el paciente responda a la solicitud de información acerca de su problema dental con tan buena voluntad y tantos detalles que no sea necesario hacer muchas más preguntas.

Después de tomada la historia se usa el quipo de diagnóstico, para ensayar la respuesta de la pulpa y de los tejidos periapicales a diversos estímulos. Los dientes sospechosos se estimulan mediante el calor, el frío, la percusión y la corriente eléctrica. En todos los casos el sondeo periodontal debe formar parte del examen para determinar la presencia o ausencia de enfermedad periodontal que podrá complicar el diagnóstico.

La información obtenida con el interrogatorio y los hallazgos clínicos y radiográficos se anotarán en la ficha del paciente, y se hace el diagnóstico durante la primera visita. También se hace el tratamiento urgente para calmar el dolor y combatir la infección; se prescriben los antibióticos y analgésicos necesarios y se cita al paciente para la presentación del caso.

4.- Presentación del caso.

Durante la visita de urgencia el estado del paciente no es el más apropiado para hacerle una elección inteligente entre terapeúti

ca endodóntica y extracción, pues muchas personas creen que la extracción es el único remedio del dolor dentario. Si se difiere la presentación del caso hasta que el paciente haya pasado unos días tranquilo, se mostrará más receptivo para la idea de conservar un diente desvitalizado y sin pulpa.

Luego se le expone la terapéutica y se comparan los honorarios con los de la extracción y la prótesis sustitutiva.

Como el costo de la primera incluida la restauración de corona, suele ser menor que el de la prótesis no existe impedimiento de tipo económico para escoger la pulpectomía como tratamiento de elección. Si la presentación del caso es clara y concisa (para lo cual ayudan las radiografías), el paciente inteligente acostumbra pedir la conservación de sus dientes naturales. En la cita para la presentación del caso se ha de preveer el tiempo suficiente para permitir algún tratamiento definitivo, porque el paciente toma a menudo la decisión rápida y se puede iniciar la terapéutica definitiva inmediatamente.

5.- Terapéutica definitiva

El tratamiento definitivo mediante la fase de obturación del conducto, normalmente requiere unas dos horas para los dientes

anteriores y aproximadamente cuatro horas para los molares. Cuando una fractura expone una pulpa vital, el ensanchamiento del conducto, la obliteración y la restauración temporal con una corona, suelen completarse durante la visita inicial de urgencia. Si se extirpa una pulpa vital como medida de urgencia y se cierra la abertura de acceso, los -- conductos pueden obturarse tan pronto como se completa actuación de los instrumentos.

Cuando la pulpa sufre necrosis el tratamiento del diente suele requerir tres sesiones. En circunstancias extraordinarias, como cuando hay una infección periapical persistente, pueden ser necesarias una o dos visitas extras.

Un plan de tratamiento típico de un diente con la pulpa necrótica comprende:

Primera sesión:

Preparación del acceso.
Ensanchamiento inicial del conducto.
Medicación del conducto.

Segunda sesión:

Terminación del ensanchamiento del conducto.
Medicación.

Tercera sesión:

Obturación del conducto.
Cierre del acceso.
Comienzo de la restauración (si el tiempo lo permite).

Los intervalos entre las sesiones no han de ser inferiores a dos días ni superiores a 7. Este lapso permite la disminución de la inflamación periapical, pero no es tan largo como para que los agentes antibacteriales se diluyan y pierdan su eficacia o el cierre de la cavidad deje de ser hermético. Es evidente que si surgen complicaciones habrá que modificar el tratamiento, pero la mayor parte de los casos podrán completarse sin incidentes en tres visitas.

6.- Restauración de la corona.

La restauración de la corona de un diente sometido a tratamiento de pulpectomía es una parte importante del mismo tratamiento. El diente posterior desprovisto de pulpa que ha perdido crestas marginales necesita que se protejan sus cúspides para evitar la fractura vertical de la corona. Una corona anterior débil se ha de reforzar con una espiga que penetre bastante en el conducto radicular. Uno de los fracasos más comunes en la endodoncia es la fractura de la corona no protejida, no debe de retrasarse la cita de restauración.

Cuánto más pronto se restaure la corona, cuánto más - - pronto el dentista se verá liberado de la preocupación directa por el éxito del tratamiento y por el bienestar del paciente.

7.- La visita para comprobar el estado del paciente.

La fase final de la terapéutica de la pulpectomía es la revisión concienzuda y regular del paciente para la evaluación pos-operatoria del éxito o del fracaso del tratamiento.

Terminada la restauración de la corona se ha de citar el - paciente para seis meses después, en cuyo momento se hace una radiografía periapical que se examina y se monta en un marco especial. Además se verifica la integridad de la corona, de las estructuras periodontales y de los tejidos blandos que rodean al diente.

Si la curación progresa de manera normal en la primera revisión, se cita al paciente para un nuevo examen al cabo de un año de la operación. Luego se hacen nuevas revisiones a los dos y a los - cinco años y con las radiografías tomadas durante estas visitas se completa la serie que se conserva como ficha permanente. Si en algunas de las visitas, de revisión se observa que fracasa el tratamiento inicial, se instituyen las técnicas de un nuevo tratamiento.

CAPITULO IV
TECNICAS NO QUIRURGICAS

En la gran mayoría de los casos endodónticos, la terapéutica no quirúrgica es el tratamiento definitivo de elección que comprende el modelado, la limpieza y la desinfección y el relleno y obliteración de los conductos radiculares del diente privado de pulpa.

1.- Dique de goma.

La aplicación adecuada del dique es un requisito previo importante para el éxito de la terapéutica endodóntica. El diente afectado se ha de aislar de los contaminantes salibales. En la mayoría de los casos el método es aislar un solo diente, presenta dos ventajas:

La primera, que el dique se aplica rápida y fácilmente; y la segunda, con una sola abertura es menos probable que se produzcan filtraciones y contaminación bacteriana.

Muchos dientes anteriores se pueden aislar por medio de una de las tres grapas para dique de goma: Las de Ivoryo números 0, 2, 00.

Las dos primeras son apropiadas para los dientes anteriores superiores, mientras que la 00, es la que suele preferirse para los incisivos inferiores.

En cuanto a los dientes posteriores, se utiliza la de Ivory, número 2, para los premolares y la S S White, números 200 y 201 para los molares.

El método de aplicación de el dique verificará según los casos y la experiencia de cada dentista. En la región anterior el auxiliar lo coloca y lo sostiene sobre el diente, mientras que el dentista ajusta la grapa. Para el aislamiento posterior el método más simple es colocar el dique sobre la grapa y está ser sostenida por el portagrapa fuera de la boca y luego adaptar la grapa sobre el diente.

El dique puede apoyarse en diversos tipos de bastidores, pero los más sencillos son sumamente útiles en la terapéutica endodóntica. El bastidor metálico de Young es un ejemplo excelente.

Una vez acentado con firmeza el dique, la técnica aséptica es la regla.

La superficie dental expuesta y el dique se limpian cuida-

dosamente con una torunda de algodón o un pincel mojado en desinfectante para eliminar los microorganismos residuales.

2.- Intervención de los conductos radiculares.

Las intervenciones de los conductos radiculares tienen dos finalidades: Una, es eliminar los restos de tejido necrótico y de la dentina infectada e irregular; la segunda es la de dar al canal una forma conveniente para alojar el material de obturación adecuado.

En la preparación biomecánica del conducto radicular se observan las siguientes reglas:

a) Debe obtenerse un acceso directo a través de líneas rectas.
b) Los instrumentos lisos deben preceder a los barbados.
c) Los instrumentos finos deben preceder a los más gruesos en la serie de tamaños.
d) Los ensanchadores deben seguir a las limas y hacerlos rotar solo en 1/4 de giro.
e) Las limas deben usarse en movimientos de tracción.
f) En los ensanchadores y limas se colocan topes de detención.
g) En dientes posteriores y anteriores inferiores, se emplearan instrumentos de mango corto, en dientes an-

tero-superiores y en premolares superiores se usarán siempre que sea posible el mango largo.

h) El conducto deberá ser ensanchado por lo menos tres tamaños más grandes que su diámetro original.

i) Los ensanchadores y limas no deben forzarse cuando se traban.

j) Toda la instrumentación se realizará con el conducto humedecido.

Los conductos de los dientes con una sola raíz suelen ser rector y amplios y pueden prepararse con limas más pequeñas con relativamente poca dificultad.

Los conductos finos y curvados de los molares si es que pueden prepararse con instrumentos pequeños generalmente quedan estropiados en los intentos de ensancharlos hasta el tamaño de los conductos de los dientes anteriores.

Si durante la intervención sobre el conducto no es posible percibir el estrechamiento de la unión dentina-cemento ni de terminar su situación cabe que el conducto se extienda hasta el mismo agujero apical. Por otro lado, hay una tendencia por parte de muchos operadores a llevar la regularización del conducto inadvertidamente

más allá de la unión dentina cemento.

En ambos casos el conducto se tendrá que obturar hasta la terminación final, que, en circunstancias será el mismo ápice de la raíz, la relación que debe tener la obturación y la manipulación de instrumental es la siguiente:

a) La manipulación instrumental de un conducto implica la conformación de éste al tamaño y grado de convergencia de las paredes que permita la inserción de una obturación perfecta.

b) El enzanchamiento implica también el aislamiento de las paredes para facilitar el paso del material de obturación hasta el punto exacto a donde tiene que ir, sin fricción ni obstrucción creadas por irregularidades de la superficie de la pared del conducto.

Los dientes anteriores tienen un solo conducto con la excepción de alguna curvatura distal, los conductos suelen ser cónicos rectos y fácilmente accesibles.

El diámetro vestíbulo lingual es mucho más ancho que el mesio-distal. El material de obturación que se usa corrientemente es

la gutapercha junto con alguna forma de material de sellado.

Los intentos de hacer pasar instrumentos mayores y más rígidos por las curvaturas de los conductos mesiales de los molares inferiores, o de los conductos bucales de molares superiores, terminan invariablemente formando resaltes en las paredes del conducto. Una vez formados los resaltes es prácticamente imposible rebasarlos. En consecuencia, como los extremos apicales del conducto no pueden ser alcanzados es imposible insertar una obturación satisfactoria, y la filtración que ocurrirá conducirá invariablemente al fracaso.

En conclusión, para realizar una buena intervención y preparación del conducto es necesario tener habilidad y adecuado manejo del instrumental.

3.- Irrigación.

Al preparar un canal radicular para la obturación, la irrigación adecuada es el aspecto más importante después de la intervención de los instrumentos, éste aspecto es uno de los más descuidados en el tratamiento endodóntico.

Ya que el propósito primordial de la irrigación es el de arrastrar restos orgánicos, gérmenes y partículas dentinarias que ha

yan quedado retenidas dentro del conducto como resultado de la instrumentación.

La irrigación debe efectuarse en todos los casos en que el conducto ha quedado abierto con el fin de facilitar el drenaje. Puede realizarse en cualquier diente posible de tratamiento en el que el conducto haya sido suficientemente ensanchado.

En otros casos la irrigación de la entrada del conducto únicamente puede ser posible si la solución irrigante se bombea dentro del conducto radicular.

Posiblemente el líquido de mayor uso como irrigante es la solución de hipoclorito sódico al 5% que se encuentra en el comercio con el nombre de Zonite. Es un excelente solvente y decolorante de los tejidos. La solución se coloca en una jeringa hipodérmica desechable dotada de una aguja desechable de calibre 25, 27. Con la aguja introducida flojamente en el conducto se va eyectando lentamente el irrigante para que arrastre los restos de tejido blando y las partículas de dentina que se encuentran en la cavidad pulpar.

El líquido se recoje con una esponja de gasa o por un eyector.

Algunas veces se utiliza también la cloramina T como irrigante que el hipoclorito sódico pero no es tan eficaz como solvente hístico. Se han recomendado también las irrigaciones alternantes de hipoclorito y agua oxigenada es una técnica eficaz pero requiere mucho tiempo. El método de utilizar solución salina simple es dudoso por no poseer acción antibaxteriana ni disolver tejidos.

La irrigación debe ser completa y frecuente. Coadyuva al triple fin de desbridar los canales durante la actuación con los instrumentos, humedecer la dentina para facilitar su corte y asegurar la limpieza requerida para que sea eficaz la aplicación de medicamentos en el interior de los canales.

4.- Medicación intrarradicular.

El objetivo de los medicamentos es mantener la asepcia -- dentro del canal radicular de las piezas dentarias.

Hay muchos agentes antibacterianos y antifúngicos aceptables, pero los que gozan de mayor aceptación son el eugenol y el paraclorofenol alcanforado (CMCP) y el acetato de metacresil (que es la cresatina). Se moja una bolita de algodón en la sustancia medicamentosa, se pone en la cámara sobre las aberturas de los canales y se cierra con una obturación temporal, tras la extirpación de la pulpa vital

suele empaparce el eugenol. Es lo suficientemente germicida para mantener la asepsia en la cavidad pulpar, hasta que se obtura el canal y como es un anodino eficaz reduce al mínimo las molestias consecutivas a la extirpación.

a) El eugenol, es el principio activo de la esencia de clavo y está relacionado en cierto modo con el fenol, es ligeramente más irritante que la esencia de clavo. La esencia de clavo se emplea más frecuentemente por su acción sedante que con fines de esterilización.

Los anticépticos de los conductos radiculares pueden agruparse arbritrariamente en:

- Aceites esenciales.
- Compuestos fenólicos.
- Sales de metales pesados.
- Halógenos.
- Sulfamidas
- Antibióticos.

Aceites esenciales.- Son desinfectantes débiles.

Compuestos fenólicos.- Como el fenol, el cresol, la creosta, la cresatina y el formaldehido que es una combinación con el cre

sol que es utilizado en la desinfectación de los conductos radiculares.

Fenol.- Desinfectante y cáustico para destruir los restos pulpares.

Cresol.- Tiene un poder desinfectante unas 3 veces mayor que el fenol y es algo menos tóxico que éste. Mezclado con soluciones de formaldehido se recomienda como desinfectante de los conductos.

Formocresol.- Mezcla de cresol y aldehido fórmico. Las proporciones de formol y cresol van de 1:2 a 1:1. Las soluciones de formaldehido son desinfectantes poderosos que presentan una gran afinidad por muchas sustancias orgánicas. Son además muy irritantes para los tejidos en los que causan una marcada inflamación seguida de necrosis.

Cresatina.- El acetato de metacresilo o cresatina es el éster del ácido acético y metacresol. Es antiséptico, analgésico y fungicida. Se presenta como un líquido claro, algo oleoso, poco volátil y estable. Su baja tensión superficial acrecienta su acción antibacteria y su escasa volatilidad prolonga su acción. La cresatina, no es muy esterilizante pero es menos irritante, es cáustica en menor grado.

Creosota.- Es mejor desinfectante que el fenol, y menos tóxica e irritante. Probablemente se emplea en proporción menor que

el fenol, debido a su olor pungente muy penetrante. En odontología se debe usar sólo la creosota de haya.

Sales de metales pesados.- El nitrato de plata debido a pronunciadas manchas que produce es de poco empleo en la endodoncia.

Halógenos.- Su acción desinfectante como el cloro que tiene peso atómico más bajo es el que tiene mayor acción desinfectante. El clorofenol alcanforado. El alcanfor sirve como diluyente y vehículo que reduce el efecto irritante y cáustico del monoclorofenol puro.

5.- Técnica de obturación con cono único.

Existen varios métodos para la obturación del conducto radicular. En algunos se utilizan cementos,soluciones o pastas conjuntamente con un cono único de gutapercha mientras en otros se usan varios conos. En la mayoría de los casos se utiliza un cono único estandarizado de guta complementado con cemento sin embargo, cuando se trata de conductos amplios, que exigen conos adicionales, se emplea la técnica de condensación lateral, mientras que en conductos estrechos utilizan la opturación con conos de plata.

La técnica para curar un conducto con un cono de gutapercha único y cemento para conductos es en esencia: mediante la ra

TESIS DONADA POR
D. G. B. - UNAM

diografía en la observación de la longitud, el recorrido y el diámetro del conducto que se habrá preparado mecánicamente y se elige un cono estandarizado de gutapercha del mismo tamaño. La extremidad gruesa del mismo se recorta según la longitud conocida del diente. Se introduce en el conducto y si el extremo grueso está a nivel de la superficie oclusal o incisal del diente, el extremo fino debe llegar a la altura del ápice. Se toma una radiografía para determinar la adaptación tanto en longitud como en diámetro, si pasará el foramen se recorta el exceso correspondiente si no alcanzara el ápice pero se aproximara hasta 1 o 2 mm. del mismo, se le puede empujar con un obturador de conductos.

A veces, al introducir el cono de gutapercha éste proyecta delante de si una columna de aire aún antes de llegar al ápice causando dolor pasajero. En ese caso, debe ser retirado y colocado otra vez cuidadosamente, deslizándolo a lo largo de una de las paredes para facilitar la salida del aire. Elegido el cono, se mezcla el cemento para conductos con una espatula y vidrios esteriles, hasta obtener una mezcla uniforme, gruesa y de consistencia espesa. Se forman las paredes aplicándole una pequeña cantidad de cemento en un atacador flexible de conductos. Los atacadores para conductos de Crescent Nos. 33 y 34 son apropiados para éste fin. Se repite dos o tres veces la operación hasta cubrir todas las paredes con cemento, luego se pasa el cono de gutapercha por el cemento cubriendo bien la mitad apical y se lleva al

conducto con una pinza para algodón, hasta que su extremo grueso -- quede a la altura del borde incisal o de la superficie oclusal del diente. Se toma luego una radiografía, si la adaptación del cono es satisfactoria, se secciona con un instrumento caliente el extremo grueso del cono a nivel de la cámara pulpar, o mejor aún 2 mm. más allá hacia el - apice. Si el cono fue bien adaptado, el resultado será una obturación radicular satisfactoria; si la radiografía revelase que el cono no llegó - al apice recortarlo al nivel del piso de la cámara pulpar y empujarlo mediante una ligera presión. Si sobrepasase ligeramente el apice, retirarlo del conducto, recortar la parte correspondiente de la punta y volver a cementarlo. Como el cemento fragua muy lentamente, proporciona el tiempo necesario para hacer estas modificaciones.

Si bien debe retirarse de la cámara la mayor cantidad posible de remanente de cemento para conductos, su remoción total resulta difícil y no es necesaria en ese momento, pues el mismo no mancha la estructura del diente.

En consecuencia, puede colocarse a continuación una base de cemento de fosfato de cinc, seguida por una obturación temporal, o también obturarse tanto la cámara pulpar como la cavidad y remover posteriormente algo de cemento reemplazándolo con una restauración.

Si se emplean conos de gutapercha de los convencionales no estandarizados, se recorta el extremo fino de modo que tenga aproximadamente el mismo diámetro que el foramen apical, para evitar así la irritación del tejido periapical. El extremo grueso se secciona según el largo del diente y el cono se inserta en el conducto para tomar una radiografía.

En la técnica de la punta de plata también se ajusta el cono primero para que encaje en los 3 o 4 mm. apicales. Antes de asentar el cono se untan las paredes con material de obturación.

Por medio de una lima o espiral de lentulo. Si queda mucho espacio en la porción coronaria del canal, se ponen puntas secundarias de gutapercha junto al cono de plata. Esto con frecuencia es necesario en los canales palatinos de los molares maxilares y en los canales distales de los molares mandibulares, cuando una curvatura apical exagerada impide el uso de un cono de gutapercha, se condensa con -- una placa de plata base de gutapercha sobre el suelo pulpar alrededor de las puntas de plata salientes para facilitar su extracción si alguna - vez fuese necesario. Finalmente el sobrante de cada cono de plata se corta con unas tijeras de punta y el fragmento saliente se dobla y se — aplana sobre el suelo pulpar y se cubre con cemento de fosfato de cinc.

También se puede marcar una muesca en dos conos, en el punto en -- que se desea que se rompan y luego se rompe el sobrante; después de - cementado el cono o se estabilizan los conos con una copa de cemento de fosfato de cinc y se cortan con una fresa.

6.- Blanqueamiento.

La restauración de un diente desprovisto de pulpa y de color oscuro a su coloración original es una experiencia satisfactoria tanto para el paciente como para el dentista. La técnica es simple y exige poco trabajo.

Muchos cambios de coloración de la corona son conse-- cuencia de un descubrimiento inadecuado de la cámara pulpar durante un tratamiento endodóntico. Si se dejan en los espacios coronales los pigmentos hemáticos y el exceso de material de obturación especialmente la variedad que contiene plata, se difunden en los túbulos dentinales. Estos pigmentos que con frecuencia no son visibles durante el - tratamiento, producen con el tiempo una coloración oscura progresiva. Por lo tanto, la mejor cura del cambio de coloración del diente sujeto a tratamiento endodóntico es la prevención.

No obstante si ya han producido manchas, se ha de pro-

ceder a devolver al diente su coloración original. Las manchas metálicas no se aclaran fácilmente, pero las resultantes de la hemolisis son más fáciles de tratar. Antes de emprender el tratamiento hay que averiguar si la obturación del canal radicular es inadecuada. Si la radiografía demuestra que el canal no se ha obturado correctamente, hay que volver a tratar el diente.

Los agentes blanqueadores encerrados en la corona de un diente con una obturación deficiente se difunden por los espacios del canal a los tejidos periapicales y causan un dolor intenso al paciente.

Con el dique de goma colocado, se retira la restauración que cierra el acceso y se limpia la cámara pulpar con fresas e instrumentos de mano. Las áreas de los cuernos de la pulpa se alisan con una fresa redonda pequeña, hasta que se haya extirpado la dentina extensamente coloreada. Se ha de proceder con cuidado para evitar el debilitamiento innecesario de la corona. El material que obtura el canal se elimina hasta la unión cemento-esmalte, o algo más con una fresa redonda grande, luego se pone una delgada capa de sellado de cemento de fosfato de cinc, sobre el material de obturación del canal para asegurar mejor que no se escapen agentes decolorantes.

Se frota la cámara pulpar con una pequeña torunda de algodón empapada en xileno o cloroformo hasta eliminar todos los residuos. Algunos operadores han obtenido excelentes resultados en el desbridamiento y la desecación de la cámara con una mezcla de 3 partes de alcohol (a 95%) y una de cloroformo.

El peroxido de hidrogeno no valetil a 30% con el nombre comercial de superoxol, es más estable, puede aplicarse comodamente y es eficaz, para ello se pone en la cámara pulpar del diente un taponcito de algodón saturado de supexol.

Luego se introduce una fuente calorífica que puede ser un instrumento comercial de blanqueo que se gobierna con un reóstato, o simplemente se toca el algodoncito con un instrumento plástico calentado.

Inmediatamente burbujes el peróxido cuya actividad química ha aumentado. Se repite la operación varias veces para tener la seguridad de que se ha introducido el producto químico resistente en todos los túbulos de la dentina.

Como coadyuvante se puede encerrar en la cámara entre 2 sesiones un blanqueador ambulatorio descrito por Nutting. Se hace

una pasta con perborato sódico (el amosan es aceptable) y superoxol.

Se cubren las paredes de dentina de la cámara pulpar con la pasta. Se pone una torundita de algodón seco y se cierra el acceso - con una obturación temporal, se examina al paciente una semana después y se evalúa el resultado obtenido. Si el diente necesita un blanqueamiento adicional, se repite el tratamiento hasta que se logra el matiz deseado. Finalmente se limpia a fondo la cámara pulpar con alcohol se cierra con barniz de cavidad y se obtura con un cemento de silicato de tonalidad adecuada.

una pasta con perborato sódico (el amosan es aceptable) y superoxol.

Se cubren las paredes de dentina de la cámara pulpar con la pasta. Se pone una torundita de algodón seco y se cierra el acceso - con una obturación temporal, se examina al paciente una semana des- pués y se evalúa el resultado obtenido. Si el diente necesita un blan- queamiento adicional, se repite el tratamiento hasta que se logra el ma tiz deseado. Finalmente se limpia a fondo la cámara pulpar con alcohol se cierra con barniz de cavidad y se obtura con un cemento de silicato de tonalidad adecuada.

CAPITULO V

PREPARACION ENDODONTICA DE LOS DIENTES SUPERIORES ANTERIORES Y POSTERIORES.

Una vez establecido un diagnóstico y un plan de tratamiento, el primer paso es la preparación de la cavidad de acceso, denominada también acceso endodóntico. Se sabe que este paso es la parte más importante de la terapéutica endodóntica.

Esta preparación puede dividirse en dos fases: la correspondiente a la porción coronaria y a la radicular. La fase coronaria, que está dada por la cavidad de acceso, debe darnos acceso directo a los canales radiculares y a las foraminas apicales, en forma tal que estas áreas puedan ser limpiadas y conformadas de manera adecuada en la fase interradicular del tratamiento, por lo tanto, todo el tratamiento va a depender de la exactitud y corrección con que se haya realizado la apertura. Si el acceso no fue preparado correctamente en su profundidad o extensión no va a ser fácil llegar a un resultado óptimo.

Tomando en cuenta la terapéutica endodóntica para asegurarse el éxito obtenido, se deben observar las siguientes reglas:

a). - El objetivo de la apertura de la cámara es dar acceso

directo a las foráminas apicales y no sólo a los orificios de los conductos en el piso de la cámara pulpar. Dado que el foramen apical de cada canal en que debe ser sellado, la cavidad de acceso debe permitir remover cualquier estructura dentaria que impedir la preparación y obturación de esa área.

b).- Las cavidades de acceso a los conduttos son bastante diferentes a las típicas cavidades oclusales para operatoria dental. Las cavidades de acceso para los tratamientos endodónticos están diseñadas para descubrir en forma eficiente el techo de la cámara pulpar y proveer acceso directo a las foraminas apicales vía conducto radicular.

c).- Debe determinarse al aspecto anatómico interno del diente bajo tratamiento. Cada diente tiene una longitud, número y conformación característicos de raíces y conductos, como está indicado en las tablas 1, 2 y 3. Antes de comenzar la apertura deben estudiarse radiografías tomadas en, como mínimo, dos ángulos diferentes. Conociendo las posibles combinaciones de la anatomía de cada pieza dentaria, podrá establecer con jus el sistema canalicular presentado por el diente a ser tratado. Esta información, obtenida antes de la iniciación del tratamiento, va a facilitar en gran medida el acceso y la obtención de buenos resultados.

d).- Cuando los conductos son difíciles de encontrar no se debe colocar el dique de goma, sino hasta que su ubicación correcta ha sido determinada.

La anatomía oclusal da excelentes datos sobre la ubicación de los conductos subyacentes, pero puede estar considerablemente alterada. Por esto es preferible realizar la primera parte de la preparación antes de la colocación de la goma, de manera que la forma e inclinación del diente vecino, los tejidos gingibales y las estructuras duras que cubren las raíces sirvan de ayuda para determinar la posición de los conductos.

Una vez que el techo de la cámara pulpar está expuesto y se verifica el correcto acceso, puede colocarse el dique de goma.

Bajo ninguna circunstancia podrá utilizarse una lima, escareador o tiranervios hasta que la goma dique esté bien puesta.

e).- Las aperturas de cámara se preparan a través de las superficies oclusales o linguales, nunca a través de las proximales o vestibulares.

Cuando trabajamos sobre un diente con destrucción gingival o proximal, las áreas afectadas deben ser limpiadas y restauradas,

con una obturación provisoria o definitiva. Luego se prepara una cavidad de acceso normal a través de la cara oclusal o lingual.

l).- Como parte de la preparación para la apertura pulpar las cúspides sin soporte dentinario de los dientes posteriores deben -- ser desgastadas. El tratamiento endodóntico requiere la eliminación de mucho tejido de la porción central del diente en tratamiento, reduciendo en gran parte la resistencia al etress masticatorio.

En las tablas 1, 2 y 3 esta clasificación se utiliza para describir las conformaciones canaliculares presentes en cada raíz. Las - cifras tabuladas son aquellas aplicables en la mayor parte de las casos.

TABLA 1. Longitudes dentarias medias, número de raíces y conformación radicular de los dientes anteriores.

Diente	longitud total	longitud coronaria	longitud radicular	No. de raíces	Clases Cond.
Inc. central superior	A = 23 L = 28 S = 18	10.5 12 8	12.5 16. 8	una	1
Inc. lateral superior	A = 22,5 L = 27 S = 17	9 10.5 8	16.5 16.5 8	una	1
Canino sup.	A = 27 L = 32 S = 20	9,5 12 8	16,5 20,5 11	una	1
Inc. inferiores	A = 21 L = 25 S = 16	9 10,5 7	12 14,5 9	una	1 + frec. 11 - frec. 111 poco frec.
Caninos inferiores	A = 24	10	15	una, 2 vest. ling.	1 + frec. 11 - frec. 111 poco frec.

Las Tablas 1, 2 y 3 presentan los datos obtenidos de más de 9,000 casos de una práctica privada. Se compilaron las longitudes de trabajo para cada diente, con corona normal o restaurada. La longitud promedio (A) se tomó desde la cúspide hasta el ápice de un diente me-- dio; la longitud mayor (L) fue tomada de un diente en el percentual 95; la longitud menor (S) fue la medida de un diente en el percentual 5. - Las longitudes de coronas y raíces están tomadas del libro de Black — "Anatomía descriptiva de los dientes humanos".

TABLA 2. Longitud dentaria media, número de raíces y conformación radicular de los premolares.

Diente	longitud total	longitud coronaria	longitud radicular	No. de raíces	Clase Cond.
1o prem. sup.	A = 21 L = 24 S = 17,5	8,5 10 7	12,5 14,5 10	2+ frec. (60%), V y P. (40%)	Cada raíz 1 111+ frec. 11 - frec. 1 raro
2o prem. sup.	A = 21 L = 25 S = 17	8,5 10,5 7	12,5 15 9,5	tres raro 1 (85%) 2(15%VyP)	1 + frec. 11 - frec. 111 poco frec. Cada raíz 1
1o prem. inferior	A = 22 L = 25 S = 17	7,5 9 6,5	14 17 11,5	una 2, VyP raro	1 + frec. 11 - frec. 111poco frec.
2o prem. inferior	A = 21,5 L = 25 S = 17	8 10 6	14 17 11,5	una 2, VyP muy raro	1 + frec. 11ó111 raro IV muy raro Cada raíz 1

TABLA 3. Longitudes dentarias medias, número de raíces y conformación radicular de los molares.

Diente	longitud total	longitud coronaria	longitud radicular	No. de raíces	Clase de Conductos
1er. molar superior		7.5 9 7	13 15 10	tres, dos vest. y una pal.	distovestibular I palatina I mesiovestibular I + frec. II - frec. III poco frec.
2o. molar superior	A = 20 L = 34 S = 18	7 8.5 7	13 15.5 10	tres, dos vest. y una pal. dos, una vest. y una pal.	igual al primer molar superior I + frec. raíz vest. puede ser II ó III poco frec.
1er. molar inferior	A = 21 L = 24.5 S = 18	7.5 10 6	13.5 15 11	dos más común mesial y distal	Mesial III + frec. II - frec. Distal I + frec. II - frec. III poco frec.
				tres, una mesial y dos distales.	Mesial lo mismo Distal cada raíz I, distolingual muy curva
2o. molar inferior	A = 20 L = 24 S = 17	7 8.5 6	13 15.5 12	dos más común, mesial y distal	Mesial III + frec. II - frec. I poco frec.

una	Distal I + frec. II y II raro II + frec. I - frec. III poco frec.
tres, dos mesiales, una distal mesiolingual curvada.	cada raíz I

Por lo tanto, como parte de la preparación de acceso, deben ser desgastadas, mediante el uso de una fresa de fisura de carburo o una piedra de diamante troncocónica, hasta obtener un espacio libre en oclusión y en los movimientos laterales.

CONFIGURACIONES CANALICULARES MAS COMUNES.

Aún cuando los forámenes apicales son los que deben ser sellados mediante la terapéutica endodóntica, es el conducto radicular el que provee la ruta para alcanzar el ápice. Por lo tanto, es importante estar familiarizado con los varios caminos que la ruta puede tomar para llegar al ápice.

CLASE I: Conducto único desde la cámara hasta el ápice.

CLASE II; Dos conductos separados en la cámara pulpar pero que convergen cerca del ápice para formar uno solo.

CLASE III: Dos conductos separados en la cámara pulpar y que dejan la raíz por diferentes forámenes.

CLASE IV: Un conducto en la cámara pulpar que se divide en las -- proximidades del ápice en dos conductos separados con - diferente foramen.

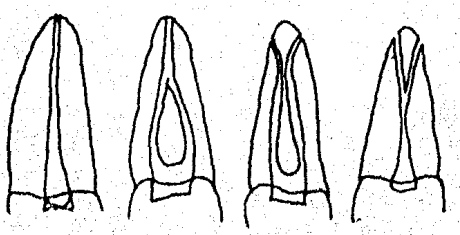

(fig. 1)

INSTRUMENTAL PARA LA PREPARACION DEL ACCESO.

Espejo plano para mejor visibilidad.

Exploradores endodónticos (extremo en punta y el otro en gancho)

Cucharillas endodónticas.

Condensadores para sustancia plástica.

Condensadores para amalgama.

Espátula.

Pinza para algodón.

Tiranervios.

Lozeta.

Algodón.

Fresas extralargas, número 701 o 558, número 4, número 2.

1.- Incisivo Central Superior, Anatomía de la cavidad pulpar y vía de acceso.

El incisivo central superior tiene una sola raíz y conducto Clase I. La raíz es voluminosa y tiene una ligera inclinación axial hacia distal.

En una sección vestibulolingual muestra que la cámara -

pulpar se hace puntiforme cerca del borde incisal, se ensancha a nivel del cuello y se angosta hacia el ápice. El foramen apical se encuentra cerca del ápice, cargado hacia vestibular.

La sección mesiodistal permite ver que la cavidad pulpar es más ancha en la zona incisal y disminuye de tamaño hacia el ápice.

La cavidad de acceso se comienza usando una fresa tronco cónica, exactamente en el centro de la cara palatina. La fresa debe dirigirse paralela al eje mayor de la corona.

Una sección del diente realizada en sentido transversal a nivel del área cervical, muestra que el conducto tiene una forma ligeramente triangular, con el vértice hacia la cara palatina y la base hacia vestibular. Por esta razón la cavidad debe tener una forma redondeada, pero ligeramente triangular para dar acceso directo a todo el -- conducto.

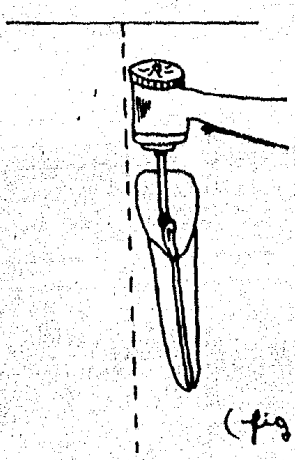

(fig. 2)

Todas las fresas usadas en la preparación de la cavidad de apertura de la cámara, deben usarse en una angulación semejante a la del eje mayor del diente en tratamiento. Siempre que la fresa actúe en el centro del diente, y paralelo a su eje mayor, se va a alcanzar la pulpa, aún cuando se encuentre disminuida de tamaño por la aposición de dentina secundaria. Para determinar la verdadera angulación de la raíz se debe observar correctamente la radiografía.

Las raíces de los incisivos (centrales, laterales y caninos superiores), y por lo tanto, sus conductos radiculares tienen una inclinación de su eje mayor hacia distal. Esto significa que la penetración a lo largo del eje mayor debe hacerse con una ligera angulación hacia la cara distal.

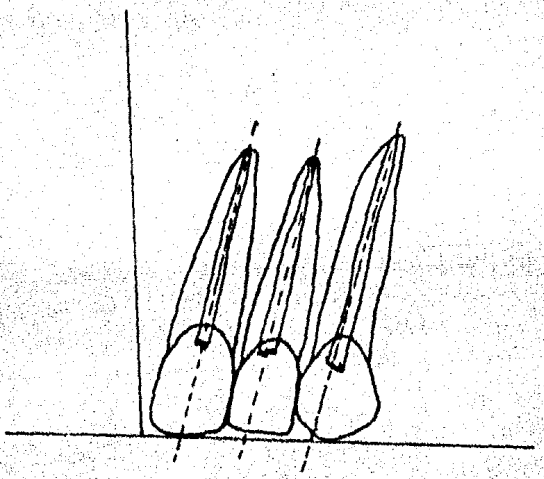

(fig. 3)

2.- Incisivo lateral superior, anatomía de la cavidad pulpar y vía de acceso.

Este tiene siempre una raíz y su conducto es de Clase I. La raíz es más delgada que la del incisivo central superior y frecuentemente tiene una dilaceración o curvatura hacia distal y/o palatino. Las medidas promedio de la raíz, están dadas en la tabla No. 1, son ligeramente menores que las del central.

La forma del conducto radicular, tanto en la sección vestíbulo-palatina como en la mesio-distal, es la misma que la del incisivo central.

La sección transversal a través del cuello del diente, mues

tra que el conducto tiene una forma ovalada, y por lo tanto la vía de acceso también tiene esa forma.

3.- Canino superior, anatomía de la cavidad pulpar y vía de acceso.

El canino superior tiene una sola raíz y su conducto es de clase 1. La raíz puede parecer delgada en la visión vestibular, tal como se ve en la clásica radiografía intraoral, pero es bastante voluminosa en la vista proximal. La longitud media que figura en la tabla No. 1, muestra que este diente es el más largo de toda la arcada.

La sección vestibulopalatina muestra que el conducto se hace puntiforme cerca del borde incisal y es bastante amplio en los tercios cervical y medio de la raíz, hasta llegar al tercio apical, donde se hace más angosot. Al corte mesiodistal el conducto se ve más angosto que en la sección vestibulopalatina, con una forma bastante irregular en todo su recorrido. Al corte transversal a nivel cervical, el conducto muestra forma ovalada, siendo ésta la forma correcta de la cavidad de acceso.

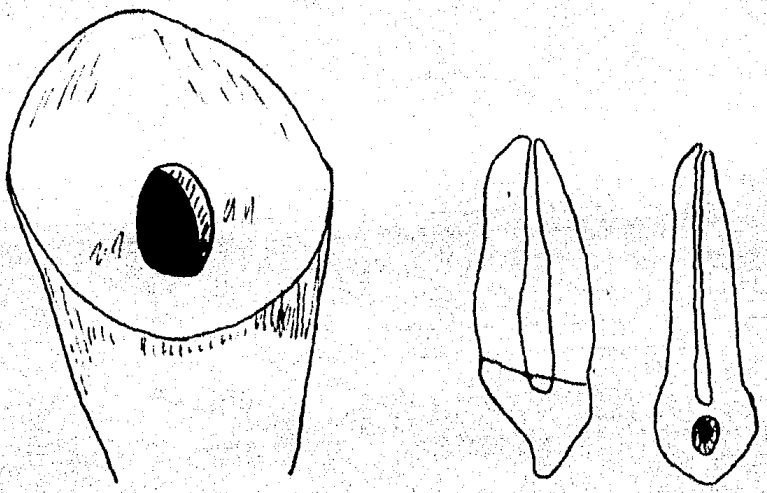

(fig 41)

La cavidad de acceso para los caninos superiores es ovalada,con su diámetro mayor en sentido incisogingival, para dar acceso directo al ápice.

En una vista proximal demuestra el gran tamaño del conducto en el tercio medio de la raíz, que se adelgaza hacia un diámetro muy pequeño cerca del ápice.

Este estrechamiento es más gradual en el enfoque vestibular.

4.- Primer premolar superior.

Los primeros premolares superiores tienen algunas variaciones en la conformación de sus raíces y conductos aproximadamente en un 50% tienen dos raíces, una vestibular y otra palatina, cada una con un solo conducto. Las dos raíces pueden estar completamente separadas, o sólo separadas en el tercio medio de la raíz. Siendo ésta un poco más frecuente. Por lo general las dos raíces tienen la misma longitud de cúspide a ápice.

Cerca de un 40% los primeros premolares superiores presentan una sola raíz, por lo general con dos conductos separados (clase II).

Las mismas conformaciones de raíz y conducto se presentan en los segundos premolares superiores, pero cambia bastante la -- frecuencia con que se les ve.

Una sección transversal a través de la línea cervical muestra un conducto acintado o con forma de ocho, con su mayor diámetro en sentido vestibulopalatino. Por lo tanto, la cavidad de acceso es un óvalo delgado con su dimensión mayor en el mismo sentido exactamente lo contrario que la cavidad oclusal correspondiente a los premolares superiores que se realizan en operatoria dental.

La cavidad de acceso a todos los premolares se comienza usando una fresa troncoconica en el medio del surco central. Movimientos hacia vestibular y lingual le confieren la forma ovalada necesaria para casi todos los premolares. Una vez que se entra en la cámara pulpar, se utiliza una fresa de fisura con extremo de seguridad para descubrir los orificios de los conductos y tener la cúspide vestibular mientras que debajo de la cúspide lingual se entrara al conducto correspondiente. (Ver figura

En dientes esclerosados es generalmente mejor buscar el conducto que está más alejado de la caries u obturación preexistente, que estará menos calcificado. Una observación cuidadosa del piso de la cámara, con la ayuda de la fibra óptica para iluminar permitirá ver la línea aplanada del conducto próximo a la zona calcificada. La exploración en el terreno opuesto en el conducto descubierto va a revelarnos el otro canal.

Al tratar premolares con restauraciones muy grandes, debajo de puentes o férulas, a veces es difícil decir cuál de los dos conductos fué encontrado, si se supone que se descubrió un canal y no es ese el encontrado, al continuar la preparación hacia el extremo opuesto de la cámara, se hará una perforación. Para evitar esto "regla del objeto bucal, tan importante en los enfoques".

(Figura 5) Preparaciones de acceso para tres casos típicos de premolares superiores:

a). La apertura para un diente de dos raíces separadas es ovalada, con su eje mayor en sentido vestibular palatino. La cavidad debe alcanzar la altura de las cúspides porque el canal vestibular se encuentra bajo la cúspide vestibular, mientras que el conducto palatino está debajo de su cúspide correspondiente.

b). Si se intenta acortar la cavidad evitando llegar a las cúspides el acceso a los ápices va a estar dificultado. La cavidad no debe ser muy amplia en sentido mesiodistal.

c y d). Radiográficamente el control postoperatorio de un diente típico de esta conformación.

e). A pertura para un premolar superior con una sola raíz, con dos conductos en piso de cámara.

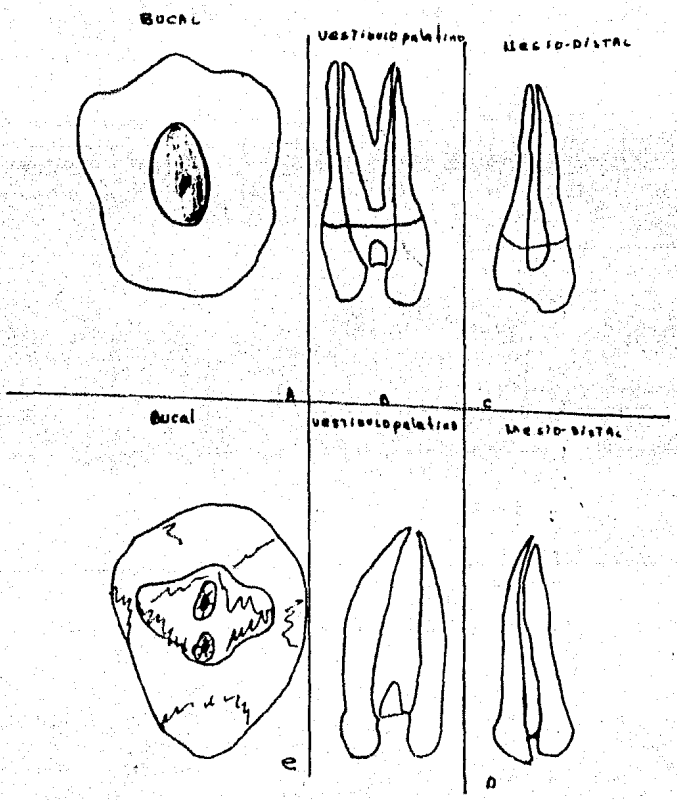
BUCAL
VESTIBULO palatino
MESIO-DISTAL
A
B
C
Bucal
VESTIBULO palatino
MESIO-DISTAL
e
D

(Fig. 5)

5.- Primer molar superior, anatomía de la cavidad pulpar y vía de acceso.

El primer molar superior tiene siempre tres raíces, dos vestibulares y una palatina. Las raíces distoverstibulares y palatina tienen siempre un solo conducto cada una, pero la mesio-bucal puede tener una conformación clase I, II o III.

La sección mesiodistal a través de las raíces vestibulares muestra que los conductos son delgados y bien centrados en su respectiva raíz, pero ambos orificios se encuentran en la mitad mesial de la corona.

La sección vestibulopalatina muestra que el conducto palatino es mucho más ancho que los vestibulares.

El orificio de la raíz palatina se destaca más que los de las vestibulares y se encuentra debajo de la cúspide mestiopalatina. El orificio de la raíz mesiovestibular está bajo la cúspide del mismo nombre, pero el orificio del conducto distovestibular no guarda relación con la cúspide correspondiente. El orificio del conducto distovestibular es encontrado generalmente por medio de su relación con el orificio mesiovestibular.

La distancia entre los dos orificios vestibulares puede estar aumentada cuando hay una considerable esclerosis dentinaria. Dado que las raíces vestibulares divergen a medida que se alejan de la corona, los conductos forman una y se aproximan el uno al otro cerca del piso de la cámara pulpar.

Para comenzar la cavidad se utiliza una fresa de carburo para penetrar el esmalte en el medio del surco central, aumentándose la profundidad hacia la cúspide mesiopalatina.

Lo mejor es ubicar primero el conducto palatino, dado que es el más grande y el más fácil para encontrar.

Una vez ubicado, su posición va a servir para encontrar los más pequeños y difíciles de hallar conductos vestibulares.

La fresa con extremo de seguridad se mueve en sentido vestibular por toda la cámara. Una vez que se encuentra el orificio mesiovestibular bajo su cúspide, el conducto distovestibular va a ser descubierto moviendo la fresa de seguridad hacia distal y ligeramente hacia palatino. El segundo conducto mesiovestibular puede aparecer como un canal separado o emerger con el conducto principal.

Para hallar este cuarto conducto la fresa de seguridad se - mueve desde el orificio mesiovestibular hacia el conducto palatino a una distancia de 1 a 3 mm. Cuando exista, su orificio se va a encontrar en esa área.

La conformación canalicular de los molares superiores va a ser determinada antes del tratamiento mediante el estudio cuidadoso de radiografías anguladas. Sin embargo, la proximidad de los dos conductos en la raíz vestibular, impiden una predicción exacta por medio de las radiografías.

Cuando la dentina reparativa va llenando la cámara y disminuye el diámetro de los conductos, los orificios se encuentran elevados con respecto a las raíces, y, por lo tanto, más separados. Esto es un dato importante a tener en cuenta cuando se intenta encontrar estos conductos en pacientes con grandes esclerosis.

La sección transversal a través del área cervical muestra - que el piso de la cámara pulpar tiene la forma de un cuadrilatero con - sus cuatro lados diferentes.

Dado que el piso de la cámara del primer molar superior es cuadrangular, la cavidad de acceso debe tener la misma forma.

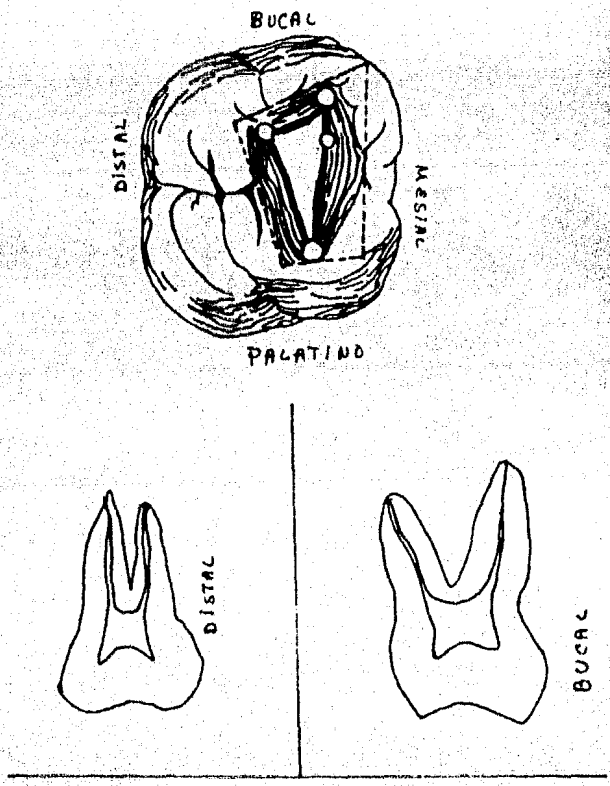

(fig. 6)

El lado más corto es el palatino, paralelo al surco central de la cara oclusal. El lado que se sigue en tamaño es el vestibular, -- que tiene una fuerte inclinación en sentido distopalatino, porque la posición del orificio distovestibular es más palatina con respecto al mesiovestibular.

El lado más largo es el mesial, siendo el distal ligeramente más corto. Como la cavidad tiene forma cuadrilatera y no triangular, el lado mesial no forma un ángulo tan águdo hacia palatino y hay más lugar para localizarlo muchas veces presenta segundo conducto mesiovestibular. Como todos los orificios de este diente se encuentran en - su mitad mesial, no es necesario destruir el puente adamantino de la cara oclusal en la preparación de la cavidad.

Si no se le encuentra se realizará la terapia de rutina para preparar y obturar los tres conductos. Si aparecen o persisten síntomas clínicos o radiográficos tales como un trayecto fistuloso, sensibilidad al calor y/o al frío, o radio lucidez periapical, debe intentarse nuevamente ubicar el conducto adicional.

6.- Segundo molar superior, anatomía de la cavidad pulpar y vía de acceso.

El segundo molar superior tiene generalmente la misma

conformación de raíces y conductos que el primer molar: dos raíces – vestibulares y una palatina con un conducto cada una.

La raíz mesiovestibular puede tener dos conductos, separados o convergentes cerca del ápice, pero con una frecuencia menor -- que la encontrada para el primer molar. En un 10% de los casos, aproximadamente, el segundo molar superior va a tener dos raíces, una -- vestibular y otra palatina.

La cavidad de acceso se prepara de la misma manera y con la misma forma que para el primer molar, excepto que el lado vestibular del cuadrilátero no es tan largo, dado que los conductos vestibulares, por lo general, se van a encontrar más próximos.

CAPITULO VI

PREPARACION ENDODONTICA DE LOS DIENTES INFERIORES ANTERIORES Y POSTERIORES Y SU VIA DE ACCESO

1.- Incisivos central y lateral del maxilar inferior.

Son tan semejantes en forma, aspecto y dimensión que una sola descripción es válida para los dos. Gran parte de la información relativa a estos dientes nunca fue presentada con tanto detalle hasta la publicación de su importante estudio. Por esta razón, los accesos endodónticos y la descripción de las formas de las cavidades de acceso a los incisivos inferiores sugeridas aquí difieren de las recomendadas por otros autores.

Estos dientes tienen una sola raíz, la que es angosta en sentido mesiodistal, pero relativamente ancha en su dimensión vestibulolingual y puede tener una curvatura distal y/o lingual. Los conductos pueden ser clase I, II o III, en este orden de frecuencia.

Si hay dos conductos, el vestibular es más recto. El punto de división para conductos bifulcados se encuentra en el tercio cervical de la raíz. La sección vestibulolingual muestra el gran tamaño de conducto pulpar, nunca visualizado así en las radiografías intra--

orales de rutina que tiene espacio suficiente como para dos conductos separados o en un canal amplio con una isla de dentina en el medio -- (figura 5-11, C y D). El corte mesiodistal muestra que el conducto es bastante angosto y esta especialmente constreñido en el trayecto radicular, con una curvatura gradual de raíz y conducto hacia distal (figura 5-11, B). Es por esta razón que la cavidad del acceso debe ubicarse en forma precisa para evitar la perforación de la raíz. Depresiones propias del desarrollo del diente se encuentran las superficies mesial y distal de la raíz, disminuyendo la dimensión mesiodistal de la misma. Por lo tanto, el ensanchamiento de los conductos más allá de medidas 70 u 80 pueden llegar a perforar los incisivos delgados.

Una sección transversal a nivel cervical muestra un conducto con forma de óvalo alargado muy delgado y comprimido en sentido mesiodistal. Por las implicancias de la conformación de los conductos la cavidad sugerida para su apertura es ovalada pero bastante alargada en sentido vestibulolingual para permitir la correcta instrumentación. (figura 7).

Vía de acceso.

La preparación para la apertura de un incisivo central o lateral inferior es un largo óvalo, con su eje mayor colocado de incisal a gingival y el borde superior colocado cerca.



(fig. 7)

2.- Canino inferior.

Los caninos inferiores habitualmente tienen una sóla - - raíz, pero en algunos casos aislados pueden tener dos raíces separa-- das. Los caninos con una sola raíz pueden tener una conformación - canaticular clase I, II o III como sucede con los incisivos inferiores, estos dientes son generalmente los más largos del maxilar inferior, pe ro sus longitudes varían con un rango mucho más amplio que los ca- ninos superiores, como se muestra en la tabla No. 1.

El canal radicular es angosto en sentido mesiodistal, pero amplio en sentido vestíbulo lingual. La sección transversal a nivel --

cervical, del conducto radicular, es ovalada siendo ésta la forma sugerida para la cavidad de acceso de esta pieza (figura 8). Las radiografías preoperatorias sugieren la posibilidad de un conducto bifulcado, debe realizarse una cavidad más amplia en sentido vestibulolingual.

Este diente tiene por lo general, una pequeña inclinación de la corona hacia vestibular. Por lo tanto, la cavidad de acceso debe - estar dirigida hacia la superficie lingual.

Vía de acceso:

La apertura para un canino inferior es ovalada, con su -- diámetro mayor ubicado en sentido incisogingival.

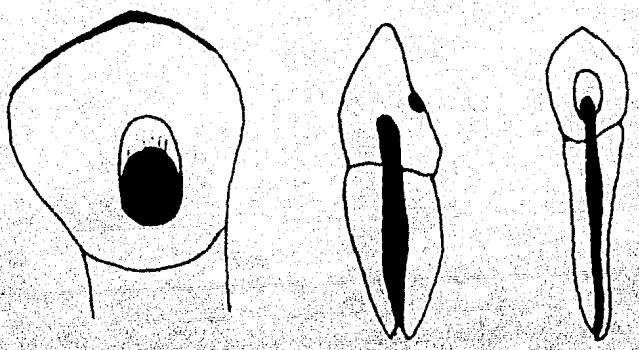

(fig. 8)

3.- Primer premolar inferior.

El primer premolar inferior puede causar grandes problemas durante su tratamiento por relativa frecuencia de un conducto que se bifurca en el tercio medio o apical (clase IV), en una rama vestibular y otra lingual. A pesar que este diente tiene generalmente una raíz y un conducto pueden verse conformaciones de clase II y clase IV es rara la aparición de primeros premolares con dos raíces separadas cada una con su conducto.

La corona es bastante voluminosa, en comparación con la de dientes anteriores, dándole el aspecto de un diente muy grande. -- Sin embargo, y por comparación, las raíces son esbeltas, siendo un - poco más grandes en circunferencia que la del canino adyacente, pero generalmente más cortas. Debe tenerse en cuenta que puede presentarse una raíz más estrecha, si resulta difícil encontrar un conducto.

La forma y tamaño del conducto pulpar del diente con una sola raíz son bastante parecidas a las del canino inferior y segundo -- premolar, tanto el corte vestibulolingual como el mesiodistal. Al corte transversal en la zona cervical, el conducto es ligeramente ovalado y por lo tanto, el acceso debe tener esta forma. Cuando existen conductos bifurcados, la apertura debe ampliarse en sentido bucolingual, (figura 9).

Vía de acceso.

La apertura para los primeros premolares inferiores de un solo conducto se realiza a través de la cavidad ovalada, con el eje vestibulolingual solo un poco más largo que el mesiodistal, vistas vestibulares y proximales, muestran que el conducto está bien centrado y con esta cavidad puede lograrse acceso directo al ápice. Cuando hay dos conductos el óvalo debe alargarse en sentido vestibulolingual, para poder llegar correctamente a ambos conductos, el conducto lingual es generalmente más pequeño que el vestibular, si hay dos conductos la cámara es bastante amplia, pero esto no alcanza a verse en radiografías intraorales de rutina. Los conductos en estos dientes a menudo se dividen en la mitad de la raíz, lo que hace particularmente difícil la preparación y obturación de los conductos.

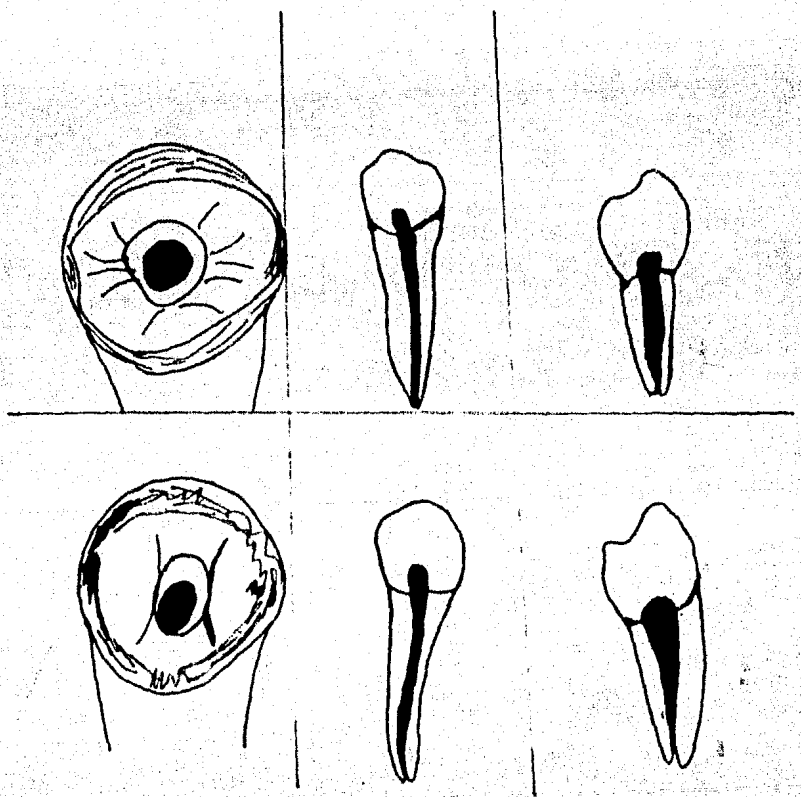

(fig. 9)

4.- Segundos premolares inferiores.

El segundo premolar inferior tiene muchas menos varia-- ciones que el primer premolar, teniendo una sola raíz y un conducto bien centrado. Raramente se presentan conformaciones clase I, II o III, o IV (figura 6-2). La cavidad de acceso es generalmente redonda, pero puede ser ligeramente ovalada (figura 10). Cuando existen dos -- conductos, debe realizarse la misma apertura que para los primeros - premolares inferiores con dos canales (figura 9, D a F). Este diente es uno de los más fáciles para tratar endodónticamente.

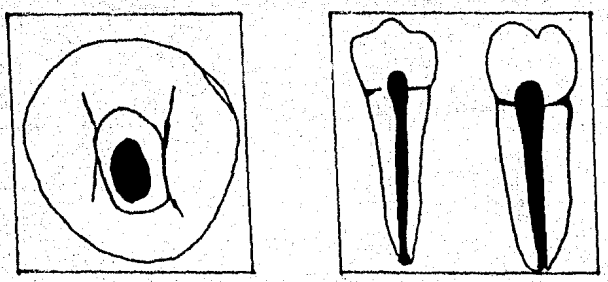

(fig. 10)

5.- Primer molar inferior.

El primer molar inferior por lo general tiene dos raíces - separadas, una mesial y otra distal. La raíz mesial tiene dos conductos separados, que dejan el piso de la cámara por diferentes orificios y abanderan la raíz por distintos conductos accesorios apicales en un -

90% de los casos (conformación clase III) y en el 10% restante, confluyen para salir por un solo foramen (clase II).

Cuando la raíz mesial se desprende de la corona, se curva hacia mesial, pero luego gira levemente hacia distal y en el tercio apical hay una franca curvatura en ese sentido. Esto le confiere a la raíz un aspecto de media luna en el corte mesiodistal. Ambos conductos mesiales muestran el mismo tipo de curvatura, primero hacia mesial y luego hacia distal en el tercio apical. Los conductos mesiales pueden separarse cuando dejan el piso de la cámara, pero luego convergen hacia el ápice, de los conductos el mesiolingual es el más recto.

La raíz distal es mas angosta en sentido vestibulolingual que la mesial pero tienen el mismo tamaño en diámetro mesiodistal. La raíz distal tiene por lo general una curvatura mesial. Casi siempre existe un solo conducto distal, con un orificio arriñonado y grande (figura 11); pero en algunos casos podrán presentarse conformaciones de tipo clase II o clase III. Cuando hay dos conductos estos son mucho más delgados que si el canal es único. Conociendo esto puede decirse que si una lima No. 25 no entra en el primer intento en un conducto distal, es como una llamada de atención sobre una probable conformación de clase II o III. La presencia de dos raíces distales es poco común pero a veces se presenta. La distolingual es más pequeña -

que la distovestibular y muy curvada. (figura 11).

El primer molar inferior es el diente más frecuentemente enfermo y que requiere tratamiento muy seguido. Sin embargo, muchos profesionales son reacios a efectuar la terapéutica necesaria porque piensan que el tratamiento es complicado. A pesar que hay algunos primeros molares que son difíciles de intervenir. Y muchas veces es un diente relativamente sencillo de tratar. Como esta pieza tiene dos conductos pequeños y uno grande, el tratamiento será parecido al de un premolar superior (para el conducto distal) y como dos incisivos inferiores (los dos conductos mesiales). Desde el punto de vista psicológico, si realizamos el tratamiento teniendo eso presente, nos será más tranquilizador el decidirnos.

Una sección mesiodistal del diente nos permitirá ver que los orificios de los conductos mesiales y distal, se encuentran en dos tercios mesiales de la corona y que los conductos están muy bien centrados en su respectiva raíz (figura 11, D). Una sección vestibulolingual muestra que la cámara pulpar está en el centro de la corona y que el conducto distal es bastante ancho y acintado, mientras que los conductos mesiales son delgados. La sección transversal a nivel de cuello permite ver que la forma del piso de la cámara es trapezoidal, esto significa que la cavidad de acceso para esta pieza es trapezoidal y no triangular.

Las aperturas para las cavidades de ambos molares inferiores son idénticas, el diseño general es trapezoidal, con sus esquinas redondeadas. El lado más corto es el distal, siendo el mesial ligeramente más largo. Los lados vestibular y lingual tienen aproximadamente la misma longitud, y son levemente convergentes hacia distal. El conducto mesiolingual se encuentra bajo la cúspide mesiolingual, el conducto mesiovestibular es más difícil de encontrar, pero por lo general está en la línea recta hacia vestibular desde el orificio mesiolingual y está escondido profundamente debajo de la cúspide mesiovestibular. Los orificios pueden estar conectados por un corredor que se extienda por un trecho o hasta el ápice. Cuando se presentan dificultades en encontrar el conducto mesiovestibular el operador no debe sentir remordimientos en cortar la porción mesiovestibular del diente aún hasta la altura de la encia para poder hallarlo. Si el conducto no puede ser encontrado, el caso será un fracaso, y no tendrá caso conservar la estructura del diente. Si la terapia endodóntica es exitosa, la cúspide desgastada será fácilmente reconstruida mediante un colado.

La mayoría de los autores sugieren la forma triangular para la cavidad de acceso a este diente, sin embargo el conducto distal, con su forma arriñonada en la mayoría de los casos, tiene su diámetro mayor en sentido vestibulolingual. Por otro lado, en un 20% de los casos se encuentran dos orificios de conductos en el piso de la cámara,

uno sobre vestibular y lingual. Intentar instrumentar un conducto - único amplio, o ubicar la presencia de un segundo conducto, exige un acceso más amplio que el provisto por el vertice de un triángulo. En - cambio ensanchando esta zona de vestibular a lingual para lograr una abertura trapezoidal, permitirá tener suficiente espacio como para examinar el piso de la cámara y lograr la preparación de los conductos. (figura 11).

El conducto distal es el más grande y el más fácil de encontrar. Por lo tanto, debe ubicárselo primero, un poco hacia distal del - surco vestibular, más cercano a la pared vestibular que a la lingual.

La cavidad se comienza con una fresa de fisura en la fosa central y la preparación se profundiza moviéndola hacia distal y mesial desde la fosa central a la fosa mesial. Una vez que se perforó el techo de la cámara se utiliza la fresa de seguridad para remover todas las estructuras remanentes que conformaban el techo. El orificio del conducto distal se ubica con el esplorador endodóntico. La fresa de seguridad se coloca en esta área y se desplaza hacia mesial y ligeramente hacia lingual para encontrar el conducto mesiolingual. Después de encontrarlo, se continua hacia vestibular para encontrar el conducto mesiovestibular. Toda la cavidad queda confinada a los tercios mesiales de la corona.

LA PULPECTOMIA EN LA PRACTICA DIARIA DEL ODONTOLOGO.

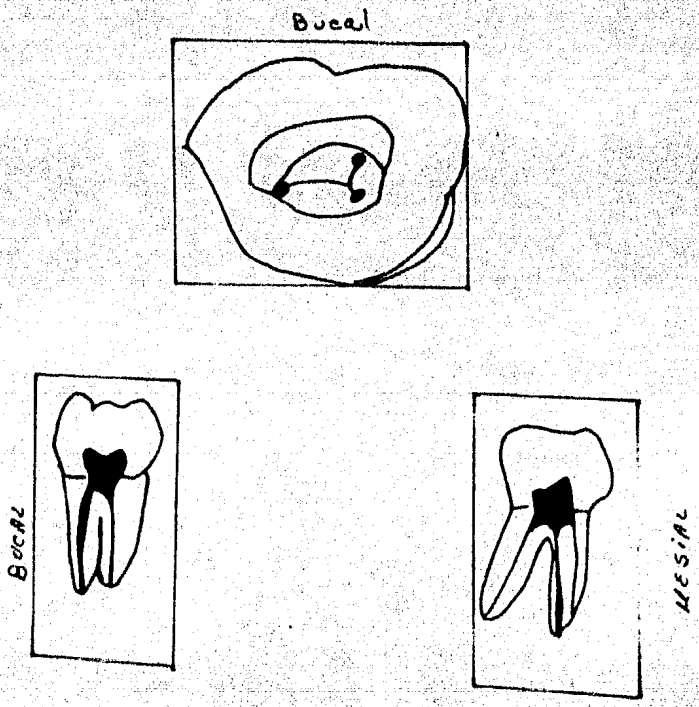

(fig. 11)

6.- Segundo molar inferior.

Este diente se presenta con muchas variedades en la conformación de sus raíces y conductos que el primer molar inferior, a pesar que sus conformaciones más habituales sean las mismas: dos raíces con dos conductos por mesial y un conducto en distal. Sin embargo, en la raíz mesial se encuentra con más frecuencia una conformación clase II, aunque la clase I también es posible. Hasta que el operador este seguro que hay un solo conducto mesial, no debe abandonar la búsqueda de un posible segundo, por lo general, cuando hay un sólo conducto mesial, se encuentra en el centro de la mitad mesial de la cámara y podrá colocar un instrumento No. 25 o aún más grande de primera intención. En la raíz distal es raro que haya más de un conducto, pero es posible una conformación de clase II. Existen otros dos tipos posibles de conformación. Un tipo con tres raíces, dos mesiales y una distal, con un sólo conducto cada una. También puede verse un segundo molar con una sola raíz, por lo general con dos conductos, un mesial y otro distal, acercándose el uno al otro y aún uniéndose antes de llegar al ápice, o saliendo por diferentes foraminas apicales. El segundo molar unirradicular puede tener un solo conducto en raras oportunidades.

Cuando hay tres orificios en el segundo molar, la cavidad

del acceso tendrá la misma forma que para el primer molar.

Cuando hay sólo dos conductos, la cavidad tendrá una forma semejante, pero debe realizarse una exploración muy cuidadosa en el área mesial para asegurarse que no exista ningún canal adicional.

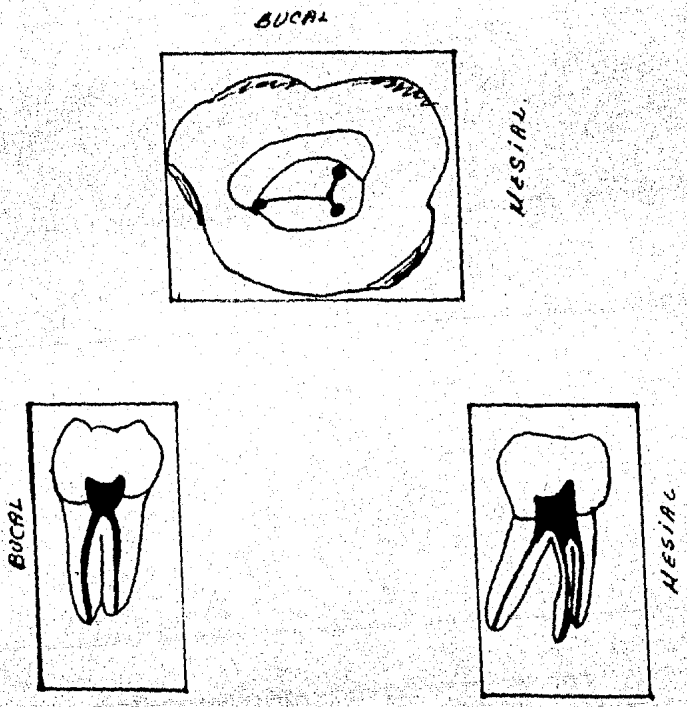

(fig. 12)

CAPITULO VII

TECNICAS DE OBTURACION DE CONDUCTOS

La obturación de conductos radiculares consiste esencialmente en el reemplazo del contenido natural o patológico de los conductos, por materiales inertes o antisépticos bien tolerados por los tejidos periapicales.

Es la etapa final del tratamiento endodóntico.

Clasificación general de las técnicas de obturación de conductos radiculares más usadas.

1.- Obturación con Gutapercha y Pastas Fluídas.

1.1 Condensación lateral.

1.2 Cono único con cono de gutapercha.

1.3 Condensación mixta.

1.4 Cono invertido.

a).- Técnica de Davis.

b).- Técnica biológica de precisión de Kutler.

c).- Técnica de Gottlieb.

d).- Obturación de cemento.

e).- Obturación con N_2.

f).- Técnica de Buckley.

- Obturación con gutapercha empaquetada.
- Obturación con parafina.
- Obturación con sustancias metálicas.
- Obturación con sustancias difusibles.
- Obturación con sustancias reabsorbibles.
- Otras técnicas de obturación.
- Obturación con instrumento roto.
- Técnica con ultra sonido.

2.- Técnica de condensación vertical o seccional del tercio apical (tridimensional de Shilder).

La condensación vertical está basada en reblandecer la gutapercha mediante el calor y condensarla verticalmente, para que la fuerza resultante haga que la gutapercha penetre en los conductos accesorios y rellene todas las infractuosidades existentes en un conducto radicular, empleando también pequeñas cantidades de cemento para conductos.

Para esta técnica se dispondrá de un condensador especial denominado "Heat-carrier" o portador de calor llamado comúnmente -- "calentador", el cual posee en la parte inactiva una esfera voluminosa metálica, susceptible de ser calentada y mantener el calor varios minutos transmitiéndolo a la parte activa del condensador.

La técnica consiste en los siguientes pasos:

a). Se aisla la pieza con dique de hule

b). Se retira la curación provisional y la torunda

c). Se selecciona y ajusta un cono principal de gutapercha. Se retira.

d). Se introduce una pequeña cantidad de cemento de conductos por medio de un léntulo girando con la mano hacia la derecha (en el sentido de las manecillas del reloj).

e). Se humedece ligeramente con cemento la parte apical del cono principal y se inserta en el conducto.

f). Se corta a nivel cameral con un instrumento caliente, se ataca el extremo cortado con un - atacador ancho.

g). Se calienta el atacador al rojo cereza y se pe-

netra 3-4 mm. se retira y se ataca inmediatamente -- con un atacador, para repetir la maniobra varias veces, profundizando por un lado, condensando y retirando parte de la masa de gutapercha, hasta llegar a reblandecer la parte apical en cuyo momento la gutapercha penetrará en todas las complejidades existentes en el tercio apical quedando en ese momento prácticamente vacío el resto del conducto. Después se -- van llevando segmentos de conos de gutapercha de 2, 3 o 4 mm. previamente seleccionados por su diámetro los cuales son calentados y condensados verticalmente sin emplear cemento alguno.

Será conveniente en el uso de atacadores emplear el polvo seco del cemento como medio aislador para que la gutapercha caliente no se adhiera a la punta del - instrumento y también probar la penetración.

3.- Técnica de Condensación Lateral.

Esta técnica debe ser considerada como la mejor, más sencilla; ella puede ser aplicada y usada sistemáticamente en la enseñanza y en la práctica privada. No obstante y en casos especiales pueden

aplicarse otras técnicas.

Está indicada en incisivos superiores, caninos, premolares de un solo conducto y raíces distales de molares inferiores, es decir, en aquellos casos de conductos cónicos donde existen marcadas diferencias entre diámetro transversal de diámetro apical y coronario, y en aquellos conductos de corte transversal ovoide, elíptico o achatado.

Técnica:

a). Aislamiento con grapa y dique de goma. Desinfección del campo.

b). Remoción de la cura temporal.

c). Lavado y secado con conos absorbentes de papel.

d). Ajuste del cono(s) seleccionado(s), en cada uno de los conductos.

e). Conometría, para verificar por uno o varios roentgenogramas, la disposición, límites y relaciones de los conos controlados.

f). Si la interpretación del roetgenograma, da un resultado correcto (0.8 mm. del ápice roentgenográfico, se produce a la cementación, si no lo es, rectificar la selección del cono(s), o la preparación de los conductos, hasta lograr un ajuste correcto posicional, toman

do las placas roentgenográficas necesarias.

g). Lavar el conducto con cloroformo o alcohol trimolado por medio de un cono absrovente de papel. Secar.

h). Preparar el cemento de conductos con consistencia - cremosa y llevarlo al interior del conducto(s), por medio de un instrumento (ensanchador) embadurnado - de cemento recién batido, girándolo hacia la izquierda (sentido inverso a las manecillas del reloj), y si se -- prefiere con un léntulo a una velocidad lenta, menor de 1 000 revoluciones por minuto.

i). Embadurnar el cono(s) con cemento de conductos y - ajustarlo(s) en cada conducto, verificando que penetre exactamente la misma longitud que en la prueba del mismo o conometría.

j). Condensar lateralmente, llevando conos sucesivos -- adicionales hasta complementar la obturación, tomando uno o varios conos.

k). Control roentgenográfico de condensación, tomando una o más placas para verificar si se logró una correcta condensación. Si no lo fuera así, rectificar la condensación, con nuevos conos complementarios e impregnación de cloroformo.

l). Control cameral, cortando el exceso de los conos y -- condensando de manera compacta la entrada de los — conductos y la obturación cameral, dejando fondo plano. Lavado con xilol.

ll). Obturación de la cavidad con fosfato de cinc u otro - cualquier material.

m). Retiro del aislamiento, control de la oclusión (libre - de trabajo activo y control roentgenográfico post-operatorio inmediato con una o varias placas.

4.- Técnica del cono invertido.

Esta técnica tiene una aplicación limitada a los casos de - conductos muy amplios y con foramenes incompletamente calcificados, en forma de trabuco, y especialmente en dientes anteriores, donde resulta muy dificultoso el ajuste apical de un cono de plata o de gutapercha por los métodos corrientes.

Existe la posibilidad de obturar estos conductos cuya mayor amplitud se encuentra en el extremo apical, con pastas alcalinas que tienden a favorecer el cierre del ápice con formación de cemento.

La técnica de obturación con conos de gutapercha grue--

sos, introducidos por su base, o conos especiales fabricados en el momento de utilizarlos, se complementan a lograr el cierre ápical de éstas raíces.

Para que la técnica del cono invertido tenga aplicación práctica, la base del cono de gutapercha elegido, debe tener un diámetro transversal igual o ligeramente mayor que el de la zona más amplia del conducto en el extremo apical de la raíz. De esta manera que se introduce por su base tendrá que ser empujado con bastante presión dentro del conducto para poder alcanzar el tope establecido previamente en incisal u oclusal de acuerdo con el largo del diente.

Elegido y probado el cono del conducto, se controla radiográficamente su exacta ubicación, y se fija definitivamente con cemento de obturar, cuidando de colocar el cemento blando alrededor del mismo pero no en su base, a fin de que sólo la gutapercha entre en contacto directo con los tejidos periapicales.

Cementado el primer cono invertido se ubican a un costado del mismo, tanto conos finos de gutapercha como sea posible, con la técnica de condensación lateral, cuidando de colocar el tope, al espaciador para que no profundice excesivamente dentro del conducto y ejerza demasiada presión sobre la parte apical de la obturación.

De esta manera, el contenido del conducto estará constituído casi exclusivamente por conos de gutapercha, pues solo una cantidad de cemento adosa el primer cono a las paredes dentinarias.

CONCLUSIONES

En base a los conocimientos descritos en este trabajo, considero que es indispensable hacer un buen diagnóstico, basado en las alteraciones de la pulpa, para llegar a obtener mejores resultados en la selección del tratamiento endodóntico a seguir, con el objeto de evitar la adición de nuevas afecciones, con perturbaciones preexistentes y de esta manera evitaremos alteraciones posteriores al tratamiento endodóntico instituído, logrando así mantener el buen funcionamiento del aparato masticatorio.

Existen medidas que auxilian al Cirujano Dentista para lograr obtener mejores resultados en el tratamiento endodóntico a seguir, las cuales son:

1.- Tener un conocimiento claro y preciso de la histofisiología y anatomía de la cavidad pulpar de cada pieza dentaria, que como se sabe tiene diferente forma de vía de acceso.

2.- Hacer uso de una farmacoterapia adecuada a cada caso.

3.- Debe asegurarse el hacer un buen aislado del diente mediante el empleo de la grapa y el dique de goma.

4.- Utilizar el material esteril y apropiado para el trabajo - biomecánico y contar con buena visibilidad.

5.- Llevar a cabo una abundante irrigación para así obtener éxito en el trabajo biomecánico.

6.- El estudio RX es de suma importancia en la práctica endodóntica ya que por medio de esta se lleva un control - de cada caso y del tratamiento y evolución de éste.

7.- Es de suma importancia para la obturación de conductos, que la técnica elegida y el material adecuado, a nuestro juicio, la podemos manipular con acierto.

La endodoncia es una de las ramas básicas para el Cirujano Dentista, ya que es imprescindible en la práctica diaria, y no solo por esta razón es importante, sino que por medio de ésta se evitan extracciones innecesarias que en todo caso el objetivo real que debemos perseguir para mantener la armonía del aparato masticatorio.

BIBLIOGRAFIA

Louis I Grossman	Práctica Endodóntica. 3a. edición en castellano (1973) Editorial Mundi, S.A. (Buenos Aires).
Oscar A. Maisto	Endodoncia. 2a. edición (1973) Editorial Mundi, S.A. (Buenos Aires)
Dr. Miguel Angel Lasala	Endodoncia. Editorial Universitaria (1963) Venezuela.
Moses Diamond	Anatomía Dental. 3a. edición. (1973) Editorial U.T.H.E.A. México
Ham Arthur W.	Tratado de Histología. Editorial Interamericana México, D.F. 1974
Kutler Yuri	Endodoncia Práctica. Editorial Alpha 1971. Caracas, Venezuela
Ritaceo	Operatoria Dental.
Samuel Zeltzer I.B. Bender.	La pulpa dental. Editorial Mundi Buenos Aires.