



Universidad Nacional Autónoma de México

FACULTAD DE ODONTOLOGIA

**ABSCESOS DENTARIOS  
Y  
TERCEROS MOLARES INCLUIDOS**

**TESIS**

que para obtener el Título de  
**CIRUJANO DENTISTA**

presenta:

**Carlos Valdez Matt**

*JOSE ANTONIO PEÑA VAZQUEZ*

México, D. F.

1985



Universidad Nacional  
Autónoma de México



## **UNAM – Dirección General de Bibliotecas Tesis Digitales Restricciones de uso**

### **DERECHOS RESERVADOS © PROHIBIDA SU REPRODUCCIÓN TOTAL O PARCIAL**

Todo el material contenido en esta tesis está protegido por la Ley Federal del Derecho de Autor (LFDA) de los Estados Unidos Mexicanos (México).

El uso de imágenes, fragmentos de videos, y demás material que sea objeto de protección de los derechos de autor, será exclusivamente para fines educativos e informativos y deberá citar la fuente donde la obtuvo mencionando el autor o autores. Cualquier uso distinto como el lucro, reproducción, edición o modificación, será perseguido y sancionado por el respectivo titular de los Derechos de Autor.

## INDICE

|   |    |
|---|----|
| INTRODUCCION  | 1  |
| I. ANATOMIA DE MAXILAR Y MANDIBULA.                       |    |
| 1. MAXILAR SUPERIOR.                                      | 4  |
| 2. MANDIBULA .  | 9  |
| 3. FISIOLOGIA DEL APARATO MASTICADOR.                     | 23 |
| II. HISTORIA CLINICA.                                     | 27 |
| III. FISIOPATOLOGIA DE LA INFLAMACION EN GENERAL .        | 35 |
| 1. PROCESO INFLAMATORIO.                                  | 39 |
| 2. RESPUESTA DE LOS MACROFAGOS A LA INFLAMACION CRONICA . | 43 |
| 3. CLASIFICACION.   | 46 |
| 4. FENOMENOS VASCULARES DE LA INFLAMACION.                | 49 |
| 5. CAMBIOS EN LOS ELEMENTOS FORMES - DE LA SANGRE.        | 51 |
| 6. ORIGEN DE LAS CELULAS DE DEFENSA.                      | 57 |
| IV. FISIOPATOLOGIA DE LA INFLAMACION A NIVEL DENTARIO.    | 62 |

|   |     |
|---|-----|
| 1. INFLAMACION PERIAPICAL.                            | 65  |
| V. ABSCESOS DENTARIOS.                                | 69  |
| 1. ETIOLOGIA DE LA INFLAMACION DE ORIGEN DENTARIO.    | 71  |
| 2. CLASIFICACION TOPOGRAFICA.                         | 76  |
| 3. CUADRO CLINICO.                                    | 83  |
| 4. DIAGNOSTICO.                                       | 84  |
| 5. TRATAMIENTO.                                       | 89  |
| 6. COMPLICACIONES DURANTE LAS EXTRACCIONES DENTARIAS. | 99  |
| VI. TERCEROS MOLARES INCLUIDOS MANDIBULARES.          | 107 |
| 1. ETIOLOGIA.   | 108 |
| 2. CLASIFICACION TOPOGRAFICA.                         | 117 |
| 3. CUADRO CLINICO.                                    | 120 |
| 4. DIAGNOSTICO.                                       | 122 |
| 5. TRATAMIENTO.                                       | 124 |
| 6. COMPLICACIONES.                                    | 149 |
| 7. PRONOSTICO.  | 150 |
| VII. CONCLUSIONES Y BIBLIOGRAFIA.                     |     |
| 1. CONCLUSIONES .                                     | 152 |
| 2. BIBLIOGRAFIA.                                      | 154 |

## **INTRODUCCION**

## INTRODUCCION

El objeto principal del presente trabajo es de sintetizar, en forma práctica para el odontólogo, los trastornos que ocasionan los terceros molares incluidos y los abscesos dentarios; así como el tratamiento médico y quirúrgico que cada caso requiera.

Una de las lesiones más frecuentes ocasionadas por los terceros molares incluidos y los abscesos dentarios es la inflamación que, aunque en este trabajo hemos tocado brevemente, no queremos dejar pasar por alto las reacciones inmunológicas que este proceso desencadena, así como los cambios en los elementos de la sangre, las numerosas y complejas reacciones químicas que se efectúan en el sitio de la inflamación, así como en todo el organismo.

Hacemos notar también la importancia que tiene el conocer las regiones anatómicas donde se desarrollan este tipo de procesos inflamatorios.

Nos parece de suma importancia el desarrollo de una buena historia clínica y radiográfica, así como el empleo de una adecuada técnica de anestesia que, aunque en estos capítulos no hacemos mención, consideramos que todo clínico general maneja con gran facilidad. Del mejor aprovechamiento de todos estos elementos depende en gran parte el éxito de nuestro tratamiento.

Consideramos indispensable el manejo de los medicamentos (antibióticos, analgésicos, sedantes, antiinflamatorios, etc.), ya que éstos son de valiosa ayuda en los tratamientos pre y post operatorios.

I. ANATOMIA DE MAXILAR Y MANDIBULA



## I. ANATOMIA DE MAXILAR Y MANDIBULA .

### 1. MAXILAR SUPERIOR.

Los dos maxilares superiores forman el esqueleto de la cara, entre la boca y los ojos, en ellos se insertan los dientes superiores y contribuyen a formar el techo de la boca, el maxilar consiste en un cuerpo hueco, la apófisis piramidal ascendente y palatina, y el borde alveolar.

El cuerpo en su cara anterior o facial presenta eminencias que corresponden a las raíces de los dientes, la eminencia canina es la mayor, por dentro de la misma queda la fosa mirtifor-me y, por fuera, la depresión mayor de la fosa canina. Inme--diatamente por debajo del reborde orbitario se encuentra el agujero infraorbitario por el que pasan vasos y nervios. En la porción superior la cara exterior del cuerpo se continúa en la porción interna con la apófisis ascendente y, en la externa, con la apófisis piramidal. En la porción interna forma la curva cóncava de la parte de la escotadura nasal, que hacia abajo se prolonga en la espina nasal anterior, la porción inferior se continúa - con el reborde alveolar y con el borde posterior, e eminencia re

dondeada que parte hacia abajo de la apófisis piramidal. La cara posterior o subtemporal, constituye la pared anterior del plano subtemporal y de la fosa pterigomaxilar, presenta los agujeros dentarios posteriores que se continúan en canales por los -- que pasan los vasos y los nervios que se distribuyen en molares y premolares; hacia abajo está la tuberosidad del maxilar, áspera hacia arriba y adentro, donde se articula con la apófisis piramidal del palatino. En la parte superior está limitada por el -- borde anterior de la hendidura esfenomaxilar, que la separa de la cara orbitaria. La cara orbitaria, triangular, forma casi todo el piso de la órbita, y presenta un canal suborbitario que, dirigiéndose de atrás hacia adelante, se abre en el agujero infraorbitario.

Al efectuar la disección se observa que este agujero es sinuoso y por él pasan los vasos nerviosos que se distribuyen en los caninos y los incisivos, llegan al lado del tabique nasal por delante del conducto incisivo. En su parte interna esta cara se limita de adelante hacia atrás por la escotadura lagrimal, el unguis, la lámina papirácea del etmoides y la apófisis orbitaria - del palatino la cara nasal, en la pared externa de la cavidad nasal se une hacia abajo con la apófisis palatina.

En el cráneo desarticulado, presenta el gran orificio o hiato del seno maxilar, que en el cráneo articulado está cercado - por el unguis, el etmoides, el córneo inferior, detrás de és to, hay una zona áspera que se articula con el palatino y está atravezada por el canal palatino posterior, que se convierte en el conducto del mismo nombre al unirse con el canal correspondiente en el palatino, por el conducto pasan los nervios palatino posterior y el palatino anterior. Entre el orificio del seno maxilar y la apófisis ascendente, el conducto nasolagrimal se - convierte en conducto lacrimonasal al articularse con la porción descendente del unguis y la porción de la apófisis lagrimal del cornete inferior. En la unión de la apófisis ascendente y el cuerpo, hay una cresta transversal que se articula con el cornete inferior.

En el borde alveolar están insertados los dientes por sus raíces, el hueso es delgado en la parte anterior correspondiente a los incisivos y va engrosándose hacia atrás, donde se insertan los molares más anchos, para terminar en la tuberosidad del maxilar. Este borde con el maxilar opuesto, forma el arco alveolar, el que puede reabsorberse después de la pérdida de los dientes, hasta quedar a ras con el paladar.

La apófisis piramidal, corta y gruesa, se proyecta hacia -- arriba y afuera como una zona triangular áspera que se articula con el molar.

La apófisis palatina, más delgada hacia atrás que adelante y que constituye tres cuartas partes del paladar óseo, se proyecta desde la unión del cuerpo y del borde alveolar para unirse con la del lado opuesto en la cresta nasal.

La apófisis ascendente delgada se eleva entre los huesos propios de la nariz y el unguis para articularse con la apófisis orbitaria interna del frontal. En la cara externa presenta la cresta lagrimal anterior, que forma el borde interno de la órbita y en la unión con el borde inferior, posee un pequeño tubérculo, que se palpa y sirve como referencia para localizar el saco lagrimal, situado en su fosa por detrás de la cresta.

El seno maxilar se considera de forma piramidal; el vértice está dirigido hacia la apófisis piramidal y la base corresponde a la pared externa de la nariz.

En resumen, diremos que los huesos que forman el maxi-

lar superior son trece, doce de ellos están dispuestos por pares uno de cada lado del plano sagital, en tanto que el hueso impar coincide con este plano sagital.

Huesos pares:

Maxilares superiores, malares, unguis, cornetes inferiores, huesos propios de la nariz, palatinos.

Y el hueso restante impar que coincide con el plano sagital es el vomer.

La osificación del maxilar se origina a partir de cinco centros de osificación, que aparecen en el segundo mes de vida fetal y son: el que forma las piezas incisivas, el orbitonasal, el anterioinferior o nasal, el interno inferior o palatino y el externo o malar.

## 1. ANATOMIA DE MAXILAR Y MANDIBULA.

### 2. MANDIBULA

La mandíbula (maxilar inferior de los antiguos anatomistas) es un hueso impar debido a la soldadura, en la línea media, de los brotes laterales que lo originan. Derivan del esqueleto visceral (primer arco).

Está situada en las partes inferior y superior de la cara y parece abrazar el maxilar superior.

Es el único hueso móvil de la cabeza, gracias a una doble -- articulación que la conecta con la zona media de la base del cráneo, a nivel de las cavidades glenoideas de las temporales.

Aloja a las piezas dentales inferiores y forma, con el hueso hioides, el esqueleto del piso de la boca.

Tiene forma de herradura horizontal abierta hacia atrás de cuyos extremos libres se elevan dos amplias prolongaciones, - las ramas ascendentes, elementos que serán descritos a conti-

nuación.

CUERPO - Tiene la forma de U o herradura abierta hacia atrás.

Debemos considerar en él dos porciones: la inferior o basal o basilar, y la superior o apófisis alveolar. La primera se continúa, sin línea de demarcación, con las ramas ascendentes; -- en cambio, la apófisis alveolar, se desvía ligeramente hacia adentro, quedando ante ésta y el borde anterior de la rama una superficie ósea, acanalada, canal o fosa retromolar.

La apófisis alveolar, bien desarrollada en el adulto dentado, es de muy reducidas dimensiones en el niño, en el cual la altura de los maxilares contrasta con el gran desarrollo craneal, y desaparece en los sujetos que han perdido su dentadura.

Estudiando en conjunto, el cuerpo nos ofrece dos caras y -- dos bordes.

Cara anteroexterna. - Llamada también labioyugal, por -- sus relaciones con el labio y la mejilla. En la línea media se -

halla la soldadura o sínfisis del mentón que puede estar deprimida o elevada en forma de eminencia triangular de base inferior, es la eminencia mentoniana. En los ángulos externos se observan los tubérculos mentonianos.

Inmediatamente por fuera se ve una depresión, la fosita -- mentoniana, ubicada por debajo de los incisivos, en la que se inserta el músculo borla de la barba. Por fuera, esta fosita está limitada por la eminencia canina, determinada por la raíz de este diente.

Por detrás y debajo de la zona de los premolares y, a igual altura de los bordes superior o inferior del cuerpo, se localiza - el agujero mentoniano, orificio anterior del conducto, tiene en - su desembocadura una direccón oblicua, hacia atrás y arriba, - el orificio mentoniano presenta una cresta saliente en la parte ínfero-interna de su contorno, en tanto que, hacia arriba y afuera, se continúa con la superficie de la cara externa.

Más allá del orificio mentoniano, la cara yugal del cuerpo - mandibular se halla cruzada por la línea oblicua externa, que desciende desde el borde anterior de la rama ascendente hacia abajo



y adelante, para perderse insensiblemente a nivel del primer molar. En esta línea se insertan los músculos: cuadrado de la barba, triangular de los labios y cutáneo del cuello, uno por debajo del otro, de arriba a abajo y en el orden citado.

Por encima de la línea externa la superficie ósea representada por un canal posterior, la fosa retromolar, cuyo límite interno es la cresta alveolar. Justamente en este canal óseo y a nivel de los tres molares se inserta el músculo buccinador.

Cara posterointerna. - Se halla en relación con la lengua -- (cara lingual) y contribuye a formar, con el hioides, el esqueleto del piso de la boca. En la línea media se identifica una apófisis puntiaguda, la apófisis geni, a veces dividida en cuatro espinas, para la inserción de los músculos geniohioideos, abajo, y genioglosos arriba.

Por debajo, una línea que se dirige hacia atrás y arriba, la línea oblícua interna o milohioidea, sirve para la inserción del músculo de igual nombre. Esta línea no es uniforme, sino que a la altura de los premolares hace un escalón ascendente, para -- continuar y perderse a nivel de la cresta alveolar. La superfi--

cie situada por arriba y adentro de la citada línea, de forma cóncava, aloja a la glándula sublingual y recibe, por esta razón, el nombre de fosita sublingual. Por atrás y debajo se observa la fosita submandibular, que forma la pared externa de la celda -- que aloja a la glándula homónima.

**BORDE ALVEOLAR.** - Está constituido por las tablas externas e internas y los tabiques óseos que van de una a otra cara (tabiques intralveolares). Forman ocho cavidades de cada lado, que alojan a las raíces de los dientes: los alveolos.

Los alveolos tiene la misma forma que las raíces que albergan y, por lo tanto, a nivel de los molares, se hallan divididos - en dos por los tabiques interradiculares o septum, para las raíces mesial y distal, y que en altura no alcanzan la de los tabiques interalveolares (interseptum).

El espesor de las tablas no es uniforme. La tabla interna - es más delgada a nivel de los molares y, la externa, lo es en la zona de los incisivos y caninos.

**BORDE INFERIOR.** - Es grueso, romo y superficial; fácil-

mente palpable, en tejido celular y el músculo cutáneo del cuello.

Cerca de la línea media presenta la fosita digástrica (inserción del vientre anterior del digástrico), y en el extremo externo, en la zona que continúa con el borde inferior de la rama hay una escotadura más o menos acentuada, por la que cruza la arteria facial.

**RAMAS ASCENDENTES.** - De forma rectangular, más altas que anchas, son oblicuas hacia atrás y afuera.

Si se observa la mandíbula desde arriba se nota que esta oblicuidad es más pronunciada que la del cuerpo que la continúa.

Su borde superior se halla rematado por dos eminencias óseas, muy salientes: la anterior, muscular o apófisis coronoides, y la posterior, articular, el cóndilo.

Presenta para su estudio dos caras y cuatro bordes.

**CARA EXTERNA.** - Es plana, con una serie de rugosidades

para la inserción del músculo masetero.

CARA INTERNA. - Aproximadamente en su centro, se halla el orificio interno y de entrada del conducto dentario. Por él se introducen el nervio dentario inferior y los vasos de igual nombre. En la parte anterior de su contorno hay una saliente ósea de altura variable: la espina de Spix, en la que se inserta el ligamento esfenomaxilar, del orificio nace el canal milohioideo -- que se dirige hacia abajo y adelante, para el nervio homónimo.

Por encima y adelante del orificio, se observa una cresta ósea que desciende desde la cara interna de la apófisis coronoides; es la cresta temporal, donde se inserta el haz profundo del tendón del músculo temporal.

Entre la cresta temporal, que forma el límite interno, y el borde anterior de la rama, continuada por la línea oblícua externa que forma el límite externo, hay una superficie acanalada, la fosa retromolar.

Por detrás del orificio del conducto dentario, la cara interna de la rama presenta hacia arriba y atrás, la cresta del cóndil

lo, que desciende por dentro del cuello hacia abajo y adelante, - pasando por encima de la espina de Spix. Por detrás y debajo - del mismo orificio y cerca del ángulo mandibular, se observan fuertes rugosidades para la inserción del músculo pterigoideo - interno.

**BORDE ANTERIOR.** - Delgado, se origina en la apófisis coronoides y por abajo se continúa con la línea oblicua externa.

**BORDE POSTERIOR.** - Grueso y romo, está contorneado en "S" y es oblicuo hacia abajo y adelante. Se halla en relación con la parótida (borde parotídeo). Cerca del ángulo se inserta el ligamento estilomaxilar.

**BORDE INFERIOR.** - Se continúa con el borde inferior del cuerpo. Con el borde parotídeo forma el ángulo mandibular o - genión. Obtuso en los niños y en los ancianos desdentados ( $130^\circ$  a  $150^\circ$ ); en el adulto dentado se acerca al ángulo recto ( $120^\circ$  aproximadamente).

**BORDE SUPERIOR.** - Está constituido, de adelante hacia - atrás, por la apófisis coronoides, la escotadura sigmoidea y el

cóndilo.

**LA APOFISIS CORONOIDEA.** - Es una eminencia laminar, - aplanada de fuera a dentro, triangular, puntiaguda y más o menos elevada, con variaciones individuales en relación con la cara externa de la rama ascendente: en su cara interna se halla la iniciación de la cresta temporal, y en ella se inserta el tendón del temporal, lo mismo que en los bordes anteriores (haz superficial) y posterior de esta apófisis.

**LA ESCOTADURA SIGMOIDEA.** - Se halla entre la apófisis coronoides y el cóndilo; tiene forma semilunar, con la concavidad dirigida hacia arriba. Por ella se comunican las regiones maseterina y cigomática. Cerca de la vertiente condílea, la atraviesan los vasos y nervios maseterinos.

**EL CONDILO.** - Es una eminencia ovoidea, aplanada en sentido anteroposterior, cuyo eje mayor, oblicuo hacia atrás y adentro, se cruza con el del lado opuesto a nivel del agujero occipital. El cóndilo se halla, en sus tres cuartas partes, ubicado por dentro de la rama ascendente y sólamete su tubérculo externo emerge por fuera. La superficie superior es libre y se relacio-

na con el menisco articular; tiene forma de techo de dos aguas, - con una vertiente posterior casi vertical.

El cóndilo se halla unido al hueso por el cuello.

En su cara interna, presenta la fosita pterigoidea, para la - inserción del músculo pterigoideo externo. La superficie poste - rior es triangular, de base inferior y se continúa con el borde - parotídeo.

**CONFORMACION INTERNA.** - La mandíbula se halla cons - tituida por dos tablas: externa e interna, que dejan entre ellas una cantidad de tejido esponjoso variable en espesor, según la - región que se considere. Así, es escaso en la apófisis coronoi - des y abundante en el cóndilo, donde se halla cubierto por una - delgada lámina de tejido compacto.

La mandíbula se halla recorrida por un conducto óseo lími - tado por una delgada capa cortical, que aloja a los vasos y ner - vios dentarios: es el conducto dentario inferior.

Se origina en la tabla interna en el centro de la rama ascenu

dente, por detrás de la espina de Spix, y luego sigue oblicuamente hacia abajo y adelante hasta el agujero mentoniano. Un poco antes de alcanzar este orificio, se divide en el conducto mentoniano y el conducto incisivo, que se dirige hacia la sínfisis, más delgado y difícil de observar, perdiéndose por debajo de los incisivos.

El conducto dentario presenta en su trayecto un cambio de dirección a nivel de segundo molar: en la primera parte es oblicuo y, en la segunda, horizontal. En su cara superior se identifican los orificios para el paso de los pedículos arteriales y nerviosos correspondientes a cada raíz dentaria.

**CONDUCTO DE SERRES.** - En el interior de la mandíbula, Serres, en el año 1917, señaló en los individuos jóvenes la existencia de otro conducto independiente del dentario, el que denominó, erróneamente, de la primera dentición, en razón de suponer que contenía una rama de la arteria dentaria inferior destinada a la irrigación de los dientes caducos.

**EN EL RECIEN NACIDO.** - La presencia del conducto de Serres es constante en el 100% de los casos y una sonda muy fina lo



explora fácilmente, en toda la extensión de su trayecto. El orificio de entrada está situado por detrás y por debajo de su similar del conducto mandibular, mientras que su orificio de salida se localiza en la cara externa de la mandíbula, a igual distancia entre la sínfisis y el agujero mentoniano.

Situado por debajo del conducto dentario, del cual se halla - separado por una delgadísima capa de hueso, el conducto de Serres corre paralelo al anterior, describiendo una suave curva o concavidad superior, hasta su orificio terminal en la tabla externa de la mandíbula.

**EN LAS MANDIBULAS INFANTILES.** - Solo está ausente en un 12% de los casos, y únicamente es posible explorarlo en su segmento posterior pues su tercio anterior se halla osificado. - El orificio de entrada se encuentra por detrás y a la misma altura que el dentario. Su orificio de salida es más difícil de investigar, por la abundancia de agujeros vasculares que le pueden enmascarar.

El conducto de Serres, en estas mandíbulas, tiene una dirección casi paralela al dentario inferior, por lo menos en gran par

te de su recorrido, y entre ambos conductos se interpone una ca  
pa de tejido esponjoso de variable espesor.

**EN LAS MANDIBULAS DE ADULTOS.** - El conducto de Serres persiste en el 20% de los casos. El orificio de entrada se localiza por detrás de la hendidura mandibular y está separado de la misma por una distancia que puede ser de uno a tres milímetros.

En muy raras ocasiones se ha investigado el orificio de desembocadura. Como en las mandíbulas juveniles se le puede sondear hasta su segmento anterior, pero generalmente es inexplorable en su parte anterior.

En su trayecto describe una curva más ascentuada que en los casos precedentes, hallándose siempre situado por debajo del conducto dentario muy cerca del borde inferior del maxilar.

**EN LAS MANDIBULAS SENILES.** - El conducto de Serres se ha obliterado totalmente y en contadas veces puede localizarse su orificio posterior, que también se encuentra en gran parte osificado.

Podemos admitir que el conducto de Serres desaparece normalmente entre los nueve o los diez años de edad y, por lo tanto, cuando se le investiga en mandíbulas cuyas edades son mayores - que las antedichas, se podría pensar en una alteración del proceso de crecimiento y osificación del hueso mandibular.

## I. ANATOMIA DE MAXILAR Y MANDIBULA.

### 3. FISIOLOGIA DEL APARATO MASTICADOR.

El aparato masticador es una entidad funcional formada por los dientes, las estructuras que les rodean y les sirven de soporte, los maxilares, las articulaciones temporomandibulares, los músculos insertados al maxilar inferior, los músculos de los labios y de la lengua, y los vasos y los nervios correspondientes a estos tejidos.

La función de todo este conjunto se lleva a cabo por músculos, guiados por estímulos nerviosos, mientras que los maxilares, las articulaciones temporomandibulares y sus ligamentos y los dientes con sus estructuras de soporte, tienen un papel pasivo.

La armoniosa relación entre los componentes es de vital importancia para la capacidad funcional y el mantenimiento de la salud de este aparato masticador. Los medios de adaptación al desgaste funcional (erupción continua de las piezas dentarias, migración mesial, cambios en el patrón oclusal) representan un in-

cesante esfuerzo por mantener el equilibrio fisiológico adecuado del aparato durante toda la vida.

El aparato o sistema masticador se ha especializado como respuesta a exigencias funcionales específicas, y se encuentra formado de tal manera que el desarrollo y mantenimiento de un adecuado estado fisiológico, con máxima resistencia frente a posibles lesiones, depende de la frecuencia y magnitud de los estímulos funcionales. Resulta inútil discutir acerca de cual parte del aparato debe considerarse como la más importante, debido a la estrecha interdependencia existente entre estímulos, movimientos funcionales, morfología y el estado de salud en que se encuentran las diversas partes que conforman el sistema.

Este sistema representa anatómica y fisiológicamente, una parte del cuerpo humano y, por lo tanto, no puede ser considerado, analizado y tratado como una unidad autónoma, sin prestar la debida atención a la salud general del paciente.

La compaginación de los diversos componentes y el funcionamiento del aparato masticador son posibles gracias a las complejas vías y mecanismos de los sistemas nerviosos central y -

periférico. Por esta razón se hace necesaria una somera revisión de la neuroanatomía y la neurofisiología como base para poder comprender la función del aparato masticador, así como -- las alteraciones que sufre éste cuando alguno de sus elementos -- que lo forman encuentra disminuida su función, ya sea por un -- proceso infeccioso o por la presión que ejerce una pieza sobre -- la raíz o la corona de alguna otra pieza.

## II. HISTORIA CLINICA

## II. HISTORIA CLINICA.

La historia clínica debe contener los siguientes datos:

- a) Ficha de identificación, nombre, edad, sexo, ocupación, lugar de nacimiento, dirección, fecha de estudio.
  
- b) Antecedentes hereditarios y familiares. Padecimiento con carácter de hereditario, estado de salud de los padres, hermanos, esposa, esposo, hijos; enfermedades que hayan padecido o que padezcan, como: cardiopatías, diabetes, tuberculosis, epilepsia, tumores, etc.
  
- c) Antecedentes personales patológicos. Se anotan las enfermedades que ha padecido o padece el paciente, tales como: enfermedades virales, reumatismo, paludismo, diabetes, tuberculosis, sífilis, convulsiones, etc.
  
- d) Antecedentes personales no patológicos. Tipo de alimentación, habitación, vestido, higiene personal, alcoholismo, tabaquismo, etc.



- e) Antecedentes anestésicos alérgicos. Es de importancia conocer las experiencias que ha tenido el paciente con respecto a la anestesia general y local, e indagar el tipo de anestésico empleado, así como si es alérgico a los medicamentos, alimentos, clase y tipo de éstos.
- f) Antecedentes quirúrgicos y traumáticos. Se debe investigar sobre las intervenciones quirúrgicas anteriores u otro tipo de operaciones, si ha sufrido golpes: cómo, cuándo, con qué y dónde. Se ha sufrido fracturas, tiempo y tipo de éstas.
- g) Antecedentes ginecobstétricos. Requiere mucha atención el interrogatorio sobre este aparato, por lo que nos concretaremos a investigar sobre las alteraciones que manifiesta, como: menarca, ritmo de la menstruación, hemorragias, embarazos, abortos, cesáreas y menopausia.
- h) Padecimiento actual. Se anotará únicamente lo que el paciente refiera, investigando sobre la fecha de iniciación del padecimiento, primeros síntomas, evolución, terapéutica empleada y causa probable.

i) Interrogatorio de aparatos y sistemas. - Ojos, oídos, nariz, etc.

Aparato Digestivo. - Se debe interrogar al paciente sobre las anormalidades gastrointestinales, tales como: dolor de estómago, anorexia, dispepsia, vómitos, estreñimiento, etc.

Aparato respiratorio. - Se preguntará si el enfermo padece: tos, tipo de ésta, espectoración, disnea, epistaxis.

Aparato Cardiovascular. - Es de gran importancia tomar en cuenta el estado actual del aparato circulatorio del enfermo, por lo cual se hará investigación sobre el número de palpitaciones por minuto, si presenta dolor precordial, cefaleas, lipotimias, mareos, etc.

Aparato Genitourinario. - Los datos que resulten del interrogatorio de este aparato son importantes, para darnos cuenta de que el paciente se encuentra en condiciones de intervenirle quirúrgicamente, por lo que investigaremos sobre: poliuria, disuria, hematuria, arenillas, infecciones, etc.

Sistema Nervioso y Psicosocial.- Antes de efectuar cualquier intervención quirúrgica, es muy importante el interrogatorio sobre este sistema, el comportamiento del paciente, si duerme bien, si éste es irritable, parestesias, temblor, parálisis y problemas emocionales.

Inspección general.- Esta inspección se efectúa a primera vista, desde que aparece el paciente delante de nosotros, teniéndose muy en cuenta la forma de adaptarse al medio, conformación, marcha, facies y edad aparente.

Exploración de la región afectada.- Esta la efectuaremos valiéndonos de todos los pasos necesarios como: interrogatorio, inspección, palpación, percusión, auscultación, pruebas eléctricas y térmicas.

Examen Bucal.- El examen bucal para cada paciente es de rutina, por lo cual nos concretaremos a observar todas las partes que se encuentran dentro de la cavidad oral como: lengua, frenillos, región gingival, (forma, color, consistencia y volumen, atrofia, hipertrofia, pigmentaciones, tártaro dentario, encías, exudado, bolsas parodontales), piso de la boca, paladar,

amígdalas, oclusión y piezas dentarias. Estas últimas las estudiaremos valiéndonos de un odontograma, observaremos si hay caries, alteraciones pulpares, restauraciones, dientes primarios, raíces dentarias, dientes ausentes, movilidad y prótesis, fijas o removibles.

Pruebas de laboratorio. - A juicio del C. D. y valorando todos los antecedentes del paciente, se hará necesario en algunas ocasiones efectuar las pruebas de laboratorio. Los más importantes para nuestro caso son: tiempo de sangrado, tiempo de coagulación, tiempo de protrombina, biometría hemática, química sanguínea y de orina.

Interpretación radiográfica. - El estudio radiográfico es imprescindible en exodoncia, valiéndonos de radiografías periapicales, interproximales, oclusales y extraorales por medio de éstas observaremos el número de raíces, su forma y tamaño, así como estados patológicos, tales como: infecciones apicales, abscesos, granulomas, quistes, osteomielitis, etc. En casos de hipercementosis la radiografía nos la indicará.

Cuando se va a llevar un caso de exodoncia en el maxilar -

superior en su porción posterior, observaremos la proximidad de las raíces de estos dientes con el seno maxilar, así como el espesor de la tuberosidad.

En caso de dientes inferiores, se observará la proximidad de los ápices con el conducto dentario, así como la relación de éstos con el agujero mentoniano.

Observaremos también cavidades profundas de los dientes por medio de la radiografía en los cuales los cuellos de estos - dientes son demasiado débiles y no soportarán los bocados del fórceps, previniéndonos de una posible fractura y ayudándonos a cambiar de técnica en la exodoncia, evitándonos pérdida de - tiempo, traumatismo innecesario y fracasos. No olvidándonos - de la importancia radiográfica cuando se efectúa una exodoncia - de un diente primario, para tomar las precauciones necesarias y no lesionar el germen de algún diente permanente que se en - cuentra en relación con el que se trata de extraer.

Diagnóstico de presunción. - El diagnóstico de presunción - se anotará en la hoja clínica del paciente y nos servirá para dic taminar el tipo de tratamiento a seguir, tomando en cuenta todos

y cada uno de los estudios realizados en el paciente, pronosticando satisfactoriamente, a nuestro juicio, el caso.

Tratamiento.- Se debe anotar en la historia clínica la fecha y hora en que el paciente se sometió a determinada intervención, así como el tipo de ésta, los resultados que se obtuvieron, así como la terapéutica empleada.

### III. FISIOPATOLOGIA DE LA INFLAMACION EN GENERAL.

### III. FISIOPATOLOGIA DE LA INFLAMACION EN GENERAL.

La inflamación es uno de los procesos más frecuentes e importantes que se encuentran en la práctica médica y odontológica. El médico se enfrenta a él con mayor frecuencia que a las enfermedades de otro tipo. Aunque se considera como un mecanismo de defensa, el proceso inflamatorio también es directamente responsable de muchos de los síntomas y complicaciones de -- numerosas enfermedades.

A primera vista, el proceso inflamatorio sólo es una serie de reacciones celulares y tisulares a la lesión, que siguen un patrón básico repetido en muchas especies diferentes, con el fin de mantener una homeostasis.

Quizá el aspecto más importante de la inflamación es que se trata de un proceso y no de un cambio estático.

Desde el principio de la reacción inflamatoria hasta su final, cualquiera que éste sea, (reparación del área lesionada, necrosis de los tejidos o muerte del organismo), el proceso se encuen



tra en cambio continuo.

Este cambio es aparente a cualquier nivel de organización al que se observen los fenómenos: hay modificación en el ambiente bioquímico de las células y los tejidos, trastornos metabólicos profundos en todos los elementos participantes, lesiones anatómicas de varias formas de degeneración, regresión, infiltración o aún proliferación, etc. Además una área localizada de inflamación casi nunca se observa en ausencia de consecuencias generales como: fiebre, malestar general, leucocitosis y otros cambios en la biometría hemática, aumento en la sedimentación globular de eritrocitos, etc. La esencia misma de la inflamación es su naturaleza cambiante y esto debe tenerse presente cuando la unidad al proceso se adapte a las necesidades según las características del agente casual.

DEFINICION. - Un texto clásico considera que "la inflamación puede definirse como la respuesta de la economía vascular a la lesión tisular, que entraña reacción nerviosa, vascular, humoral y celular, dentro del sitio lesionado" pero aún esta definición puede ser criticada. Tal vez la aproximación hacia una definición general fuera la siguiente:

La inflamación es la reacción local de los tejidos vivos específicamente de los vasos, su contenido y las estructuras vecinas a la lesión tisular con o sin repercusión sistemática.

Este concepto aproximado, que no es definición absoluta de la inflamación, puede servir como marco de referencia para analizar el fenómeno biológico.

Es obvio, que un proceso patológico básico como éste no pueden ocurrir en fases claramente diferenciables, pero por razones didácticas resulta imperativo analizarlo fragmentado.

En primer lugar debe considerarse que la inflamación ocurre siempre como fenómeno local y éste puede acompañarse de alteraciones fisiológicas. Así, el rubor y calor se originan por vasodilatación, el tumor o tumefacción puede ser consecuencia del edema local simplemente o de edema más acúmulo de células.

El origen del dolor es menos definido. Por supuesto que puede participar la compresión de estructuras sensitivas, pero también hay efectos directos de sustancias químicas que parti

cipan como irritantes de terminales nerviosas.

### III. FISIOPATOLOGIA DE LA INFLAMACION EN GENERAL.

#### 1. PROCESO INFLAMATORIO.

Cuando los tejidos son lesionados a causa de las bacterias, traumatismo, productos químicos, calor o cualquier otro fenómeno, las células lesionadas liberan una sustancia llamada histamina (serotonina, dihidroxitriptamina y otras), que pasa a los líquidos vecinos. Esto aumenta el riego sanguíneo local y también la permeabilidad de los capilares, permitiendo el escape hacia los tejidos de grandes cantidades de líquido y proteínas, incluyendo fibrinógeno, dando como resultado el edema extracelular local; el líquido extracelular y el linfático se coagulan por el efecto coagulante de los exudados tisulares sobre el fibrinógeno que escapó de la sangre. Así se forma el edema duro en los espacios que rodean las células lesionadas.

Está comprobado que uno de los primeros fenómenos de la inflamación es delimitar o aislar la zona lesionada del resto de los tejidos. Los espacios tisulares y los linfáticos de la zona inflamada quedan bloqueados por coágulos de fibrinógeno, de manera que el líquido apenas fluye a través de los espacios. Debido a

este proceso de aislado; la destrucción de las bacterias o agentes tóxicos se retrasa.

La intensidad de la inflamación va en relación al grado de lesión tisular.

Cuando los tejidos son lesionados, se producen diversos fenómenos que originan desplazamiento de los neutrófilos hacia la zona lesionada. Primero los neutrófilos se adhieren a las paredes del capilar lesionado formando una margiración y, así, gradualmente las células van pasando por diapedesis hacia el interior del tejido.

Siguiendo, la quimiotaxis de los neutrófilos hacia la zona lesionada causada por productos bacterianos o celulares que atraen los neutrófilos. Así en el traumatismo de algunas horas después de lesionada el área de tejido, la zona de necrosis queda abundantemente provista de neutrófilos.

La neutrofilia es el aumento de neutrófilos en el sistema circulatorio; la leucocitosis significa número total excesivo de glóbulos blancos.

Los tejidos inflamados liberan una globulina denominada -- factor de estimulación de la leucocitosis. Se supone que este -- factor se difunde hacia la sangre y finalmente hasta la médula - ósea, donde tiene dos acciones: primero hace que gran número de granulocitos especialmente neutrófilos, sean liberados en -- unos pocos minutos pasando a la sangre desde la zona de almacenamiento de la médula ósea. En segundo lugar, aumenta el ritmo de producción de granulocitos en la médula ósea como resultado del factor.

En término de uno o dos días después de iniciada la inflamación, la médula ósea se vuelve hiperplásica y sigue produciendo gran cantidad de granulocitos mientras se forma el factor esti-- mulante de la leucocitosis en los tejidos inflamados.

Sin embargo, las células blancas almacenadas, sólomente - proporcionan los granulocitos para los primeros días de la inflamación, hasta que la médula ósea ha tenido tiempo de volverse - hiperplásica.

Afortunadamente la cantidad de neutrófilos de la médula - - ósea es de 30 a 40 veces mayor que la cantidad de estas células,

que circulan en la sangre (en individuos sanos), ésto significa -  
que hay una gran reserva disponible, susceptible de entrar en -  
función en pocas horas.

### III. FISIOPATOLOGIA DE LA INFLAMACION EN GENERAL.

#### 2. RESPUESTA DE LOS MACROFAGOS A LA INFLAMACION CRONICA.

Las células monocíticas, incluyendo los histiocitos de los tejidos y los monocitos sanguíneos, también desempeñan papel importante protegiendo al cuerpo contra la infección. En primer lugar, los histiocitos de los tejidos, adoptan movimientos amiboides y migran por quimiotaxis hacia la zona de inflamación. Estas células son la primer línea de defensa del organismo contra la infección en la primera hora, pero su número no es muy elevado.

Al cabo de unas horas los neutrófilos pasan a ser la línea de defensa primaria, alcanzando su máxima eficacia en un plazo de 6 a 12 horas. Para entonces gran número de monocitos ha empezado a entrar en los tejidos procedentes de la sangre.

Ahí modifican mucho sus características y su estructura, en las primeras horas empiezan a hincharse, producen gran cantidad de lisosomas citoplasmáticos presentan aumento en el movimiento amiboide y se dirigen quimiotácticamente hacia los tejidos.



dos lesionados.

Los macrófagos son varias veces más fagocíticos que los neutrófilos, además son suficientemente voluminosos para poder aprisionar grandes cantidades de tejido necrótico, incluyendo los mismos neutrófilos muertos. Otra importancia en las infecciones crónicas es que la zona afectada se vuelve ácida y los neutrófilos no pueden sobrevivir en este medio; por el contrario, los macrófagos viven bien en condiciones ácidas y sus enzimas proteolíticas son en realidad más activas que nunca. En consecuencia, después de pasadas las primeras horas de la inflamación, los neutrófilos no son fagocitos tan eficaces como los macrófagos y la desviación de neutrófilos a macrófagos parece tener finalidad neta.

#### PROCESOS QUE OCURREN DURANTE LA FAGOCITOSIS:

1. Unión del antígeno recubierto por el anticuerpo a los receptores de la membrana de la célula fagocitaria.
2. Hiperpolarización de la membrana celular seguida de despolarización y repolarización lenta. Aumento de calcio libre en el citoplasma.

3. Endocitosis del complejo antígeno-anticuerpo con liberación de iones superóxidos.

4. Fusión de la vacuola fagocitaria con el lisosoma.

5. Liberación de tromboxanos y prostaglandinas.

### III. FISIOPATOLOGIA DE LA INFLAMACION EN GENERAL.

#### 3. CLASIFICACION.

La distinción entre inflamación aguda y crónica refleja no sólo una distinción morfológica.

En la inflamación aguda la modificación anatómica es predominante vascular y exudativa, mientras que en la inflamación crónica denomina la proliferación celular.

Es posible que un estímulo persistente o de difícil tratamiento sea determinante en esos procesos morfológicos polares dentro de una misma respuesta y que, sin embargo, no reconozca límites y pueda evolucionar continuamente o resolverse sin pasar por una forma específica. También se clasifica a la inflamación de acuerdo con la naturaleza del líquido extravascular que se produce, siempre que el fenómeno implique participación vascular. Se habla de inflamación serosa cuando hay trasudado, un líquido pobre en proteínas, de densidad baja, esencialmente un infiltrado del plasma con agua y electrolitos.

Este trasudado es derivado directamente del suero o producto de células mesoteliales que cubren las serosas. Hay inflamación fibrinosa, con producción de exudado, líquido extravascular rico en proteínas, entre estas fibrinógeno, que al producir fibrina le da un carácter adherente peculiar. La inflamación es purulenta, rica en células fagocíticas y detritus celulares; cuando el exudado contiene básicamente este tipo de células, la inflamación puede ser hemorrágica, cuando hay gran lesión y extravasación del contenido vascular.

Estas formas de inflamación reflejan grados progresivos de lesión.

#### **FORMACION DEL EXUDADO PURULENTO.**

Cuando los neutrófilos y los macrófagos captan grandes cantidades de bacterias y tejido necrótico terminan por morir. Pasados varios días suele crearse en los tejidos inflamados una cavidad que contiene proporciones variables de tejido, neutrófilos muertos y macrófagos destruidos. A esta mezcla se le conoce como pus.

Comúnmente la formación de pus continúa hasta que toda la

infección ha sido dominada. A veces la cavidad purulenta se -- abre paso hacia la supe rficie del cuerpo, o bien hacia una cavi-- dad interna y en esa forma se vacía espontáneamente.

Cuando esto ocurre, las células muertas y el tejido necró-- tico del pus gradualmente sufren autolisis durante días; los proo ductos finales de esta autolisis son absorbidos por los tejidos -- vecinos hasta que desaparecen casi todos los signos de la lesión tisular.

Casi cualquier factor susceptible de causar el menor grado de destrucción tisular origina neutrofilia aunque no vaya acompañado de inflamación.

### III. FISIOPATOLOGIA DE LA INFLAMACION EN GENERAL.

#### 4. FENOMENOS VASCULARES DE LA INFLAMACION.

CAMBIOS EN EL FLUJO SANGUINEO.- Inmediatamente -- después de haberse producido la lesión, hay un período variable pero generalmente breve de isquemia, en el que las arteriolas y capilares disminuyen su calibre y aún llegan a colapsarse completamente. Pero en unos cuantos momentos el flujo sanguíneo se restablece en toda el área, hay dilatación arteriolar y la circulación aumenta considerablemente, no sólo al mayor calibre vascular sino también a la apertura, a la circulación de muchos capilares previamente inactivos. La dilatación arteriolar continúa durante períodos prolongados (hasta 24 horas) y el flujo -- sanguíneo mantiene volumen y presión aumentados. Además la pulsación arteriolar se transmite más claramente a capilares y vénulas, de modo que toda el área del tejido inflamado se observa pulsátil. En la vecinidad inmediata a la zona de lesión el -- flujo sanguíneo sufre los mismos cambios descritos, pero al poco tiempo se hace más lenta, unas cuantas horas después puede detenerse por completo y la luz vascular se ve ocupada por un trombo. Durante el resto del proceso, la circulación está au-

mentada en la periferia, mientras que en el área inflamada casi no existe flujo sanguíneo.

Además de los cambios en la velocidad, presión y volumen del flujo sanguíneo, existen modificaciones en la distribución de los elementos circulantes dentro de las arteriolas, capilares y vénulas.

Normalmente la sangre circula en la porción terminal del lecho vascular en dos corrientes diferentes: una central o axial, donde se encuentran eritrocitos, leucocitos y plaquetas y la otra periférica o marginal, ocupada por el plasma. Durante la inflamación aguda hay una tendencia a que estas dos zonas del flujo se inviertan, de modo que las células se desplazan hacia la periferia y el plasma ocupa el flujo axial.

La redistribución de los elementos circulantes es de gran importancia para la comprensión de otros fenómenos que ocurren simultáneamente o un poco después.

### III. FISIOPATOLOGIA DE LA INFLAMACION EN GENERAL.

#### 5. CAMBIOS EN LOS ELEMENTOS FORMES DE LA SANGRE.

Al mismo tiempo que aumentan la presión, la velocidad y el volumen del flujo sanguíneo y que los elementos circulantes se redistribuyen dentro de la luz de los vasos finos, ocurren cambios importantes en los elementos celulares sanguíneos. Los glóbulos rojos se aglutinan y forman rouleaux (pilas de moneda) que se adhieren momentáneamente al endotelio vascular.

Cuando la lesión es grave o ha pasado algún tiempo (2 - 4 horas), los glóbulos rojos permanecen adheridos al endotelio y se acumulan en la luz hasta que la circulación se interrumpe por completo; el aumento en la adhesividad también se observa en las plaquetas.

Existen 3 patrones generales de respuesta a medida que se incrementa el estímulo.

Respuesta inmediata limitada: Ocurre primero la constric-



ción arteriolar transitoria, de índole refleja y dependiente de vías nerviosas autónomas íntegras. Como consecuencia, hay reducción brusca del volumen de sangre que fluye hacia el sitio afectado. Unos minutos después, tanto por efecto reflejo, como por liberación de mediadores locales, se produce vasodilatación arteriolar. Hay ahora calor y rubor y un excesivo volumen de sangre en capilares y vénulas.

Si el estímulo inicial cesa, el proceso se autolimita y se resuelve en minutos.

Respuesta tardía: Esta ocurre cuando el estímulo inicial fue mayor que el caso anterior o fue sostenido. Al estancarse la sangre hay lesión endotelial en capilares y vénulas, pero aún hay un proceso reversible y resolutivo en un proceso reversible y resolutivo en un plazo de 24 a 48 horas.

Respuesta continuada: Resulta de una lesión irreversible del endotelio, que al morir permite la libre extravasación de sangre, hay coagulación y hemorragia y la lesión no es resolutiva, sino tiende a ser proliferativa y fibrosa.

Con los siguientes cuadros hacemos notar la cantidad de -- células que intervienen en lo que parece una simple reacción -- química. Así como sus valores normales y su distribución dentro del organismo en estado de salud.

Valores Absolutos y Relativos del Número de Leucocitos por milímetro cúbico de Sangre en los Adultos Normales (según Wintrobe)

| Tipo leucocitario                                | Porcentaje | Número absoluto por mm <sup>3</sup> |        |        |
|--|------------|-------------------------------------|--------|--------|
|  |            | Promedio                            | Mínimo | Máximo |
| 1-Neutrófilos no segmentados (en cayado o banda) | 3-5        | 300                                 | 150    | 400    |
| 2-Neutrófilos segmentados                        | 54-61      | 4000                                | 3000   | 5800   |
| 3-Eosinófilos                                    | 1-3        | 200                                 | 50     | 250    |
| 4-Basófilos                                      | 0-0,75     | 25                                  | 15     | 50     |
| 5-Linfocitos                                     | 25-33      | 2100                                | 1500   | 3000   |
| 6-Monocitos                                      | 3-7        | 375                                 | 285    | 500    |
| Número total de leucocitos                       |            | 7000                                | 5000   | 10,000 |

| FASES Y COMPORTAMIENTOS DE LA GRANULOCITOPOYESIS   | CÉLULAS DE LA GRANULOPOYESIS  | ESTANCIA (duración) MEDIA (según CRONKITE)      |
|--|---|---|
| <p>1. Fase medular de reposo o de iniciación de la diferenciación granulocítica</p> <p>Células blásticas en reposo → Células blásticas en actividad</p> <p>←</p> <p>↓</p>  | <p>Células indiferenciadas</p> <p>↓</p>   | <p>Muy prolongada (semanas, meses)</p>          |
| <p>2. Fase de la multiplicación granulocitopoyética medular</p> <p>Comportamiento medular de la mayor multiplicación granulocitopoyética</p> <p>↓</p>  | <p>Mieloblastos</p> <p>Promielocitos</p> <p>Mielocitos</p> <p>↓</p>                                 | <p>24 horas</p> <p>47 horas</p> <p>82 horas</p> |
| <p>3. Fase de maduración y reserva medular</p> <p>Comportamiento medular de celular granulocitopoyéticas maduras y disponibles</p> <p>↓</p>  | <p>Metamielocitos</p> <p>Polinucleares no segmentados</p> <p>Polinucleares segmentados</p> <p>↓</p> | <p>33 horas</p> <p>58 horas</p> <p>59 horas</p> |
| <p>4. Fase de utilización granulocítica periférica</p> <p>Comportamiento leucocitario circulante vascular central → Comportamiento leucocitario vascular marginal</p> <p>←</p> <p>Emigración granulocítica a los tejidos</p> | <p>↓</p> <p>Polinucleares maduros</p> <p>↓</p> <p>Polinucleares hipermaduros</p>                    | <p>6 horas</p> <p>30 horas</p>                  |

55

**DISTRIBUCION DE LA POBLACION LEUCOCITARIA GRANULOCITICA, SEGUN SEA SU FASE FUNCIONAL Y UBICACION MEDULAR O PERIFERICA**

## **LAS PROTEINAS PLASMATICAS "DE FASE AGUDA"**

### **Proteinas que Aumentan su concentración**

- Alfa I Glicoproteina Acida
- Alfa I Antirispina
- Céculo Plasmina
- Haptoglobina
- Fibrinógeno
- Proteina C Reactiva
- Proteina Sérica A

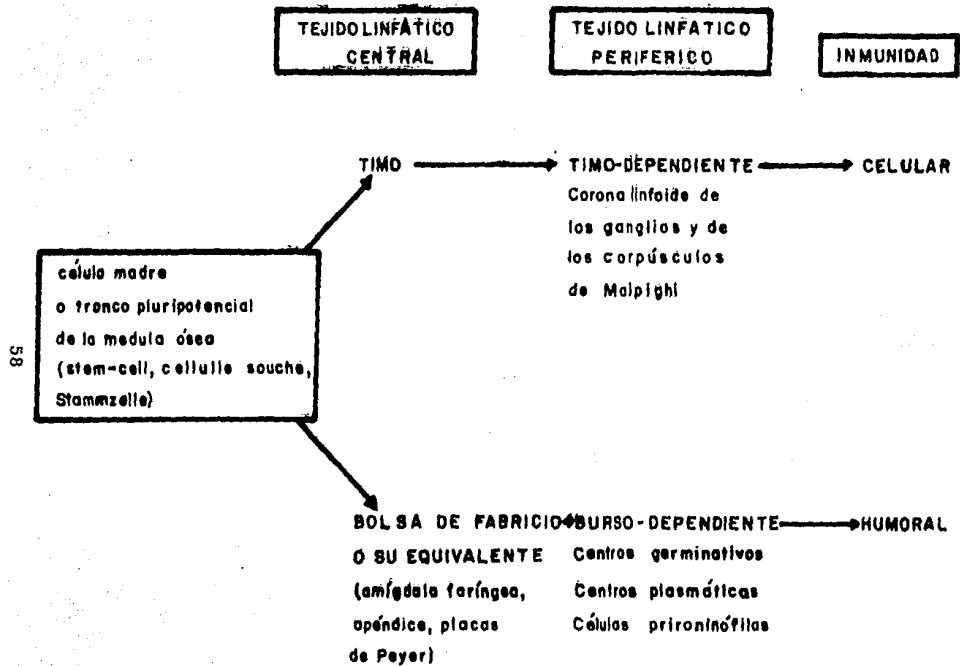
### **Modificación Mínima**

- Alfa<sub>2</sub> Macroglobulina
- C<sub>3</sub>, C<sub>4</sub>
- IgG, IgM, IgA.

### **Disminuyen su Concentración**

- Prealbúmina
- Albúmina
- Transferrina

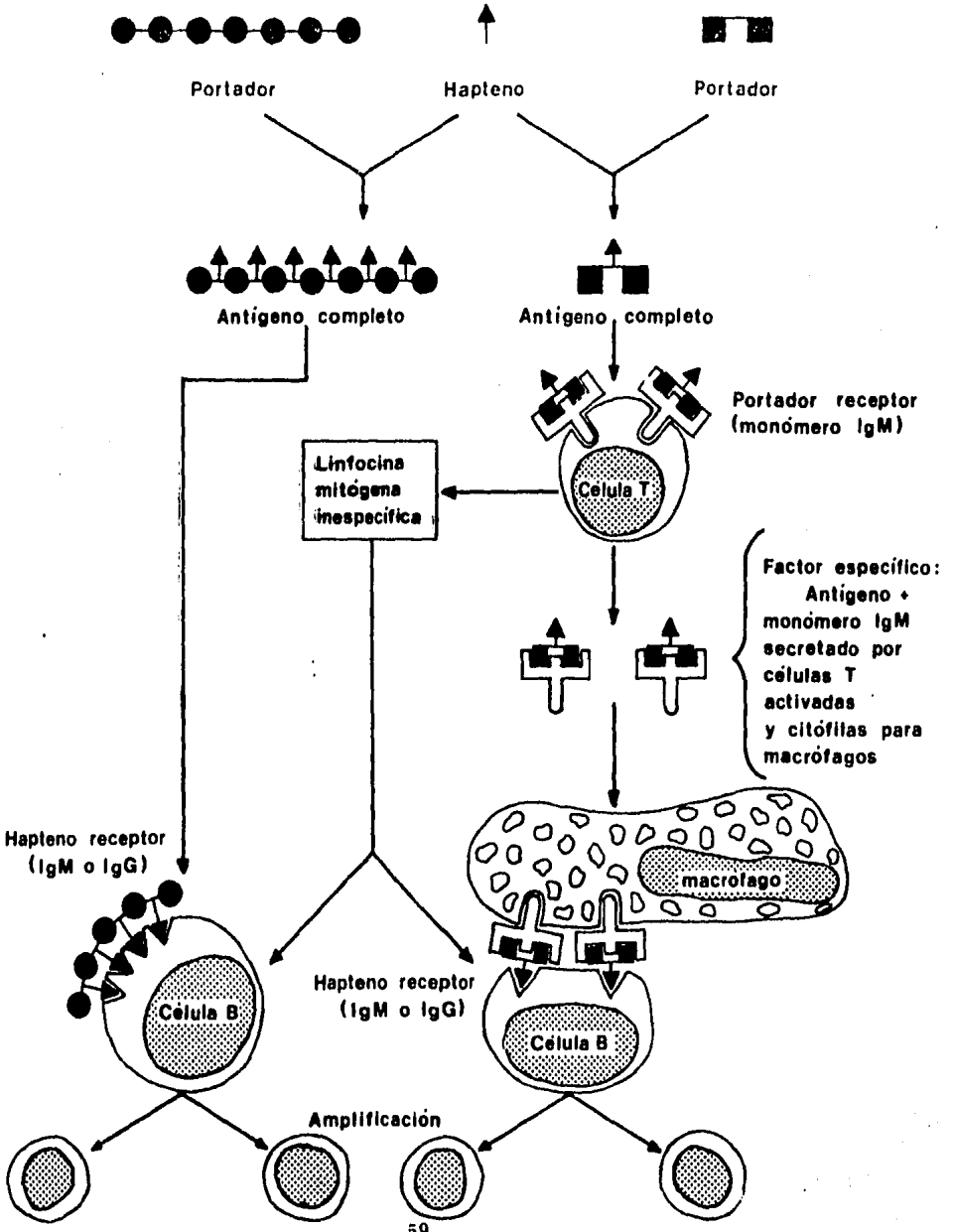
## 6. ORIGEN DE LAS CELULAS DE DEFENSA



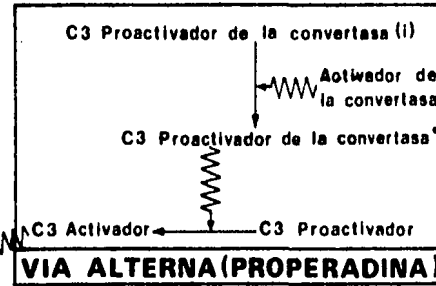
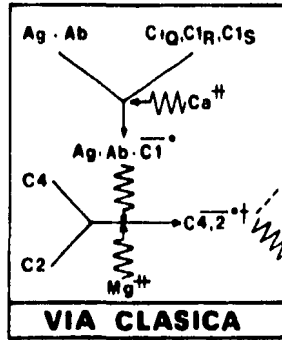
Doctrinas actualmente sostenidas sobre la localización de los tipos de sistema linfático en relación a la inmunidad

Célula T Independiente del antígeno

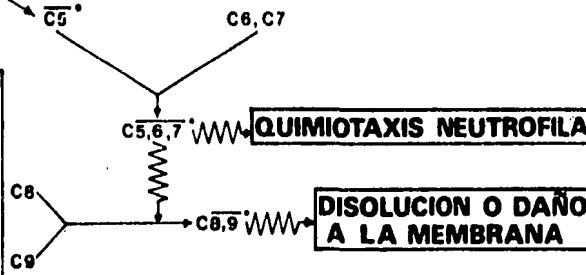
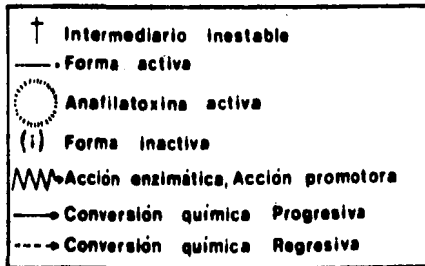

Célula T dependiente del antígeno







09



#### IV. FISIOPATOLOGIA DE LA INFLAMACION A NIVEL DENTARIO

#### IV. FISIOPATOLOGIA DE LA INFLAMACION A NIVEL DENTARIO.

La inflamación al igual que en otras partes del cuerpo, en los tejidos dentarios también ocasiona cambios dentro de la fisiología pulpar.

Ya se dijo que la inflamación es una reacción local del organismo a la acción de un agente irritante, sea cual fuere el agente que la provoque. Aunque el orden de las perturbaciones fundamentales, fisiológicas y morfológicas de la reacción inicial es siempre el mismo, los factores relacionados con el organismo y el agente agresor modifican la característica final, la extensión y la gravedad de las alteraciones tisulares. La finalidad de la inflamación es eliminar o destruir los irritantes y reparar el daño tisular, existen varios tipos de inflamación, tales como: serosa, si el exudado está formado principalmente por un fluido bajo en proteínas, derivado del suero sanguíneo; hemorrágica, si predominan los hematíes extravasados ; purulenta o supurativa, si la integran principalmente glóbulos blancos necrosados o en vías de mortificación.

En la pulpa dentaria se observan 4 variedades de inflamación: serosa, supurada, ulcerosa e hiperplásica. Como consecuencia de un trauma en la corona del diente puede tener lugar la inflamación hemorrágica de la pulpa con alteraciones de color en la dentina. Una pulpa inflamada presenta los síntomas clásicos (dolor, calor, tumor, rubor y alteraciones funcionales), pero clínicamente sólo se reconoce el dolor y las alteraciones funcionales. En las inflamaciones donde están implicados los tejidos periapicales se reconocen clínicamente todos los síntomas de la inflamación.

Otra de las causas más frecuentes de inflamación dentarias son las producidas por caries dental. En su génesis intervienen múltiples factores muchos de ellos mal conocidos (dietas demasiado blandas y pobres en fluor; bacterias acidógenas tipo lactobacillus; constitución y raza, etc.).

El primer molar, más los del maxilar superior son los mayormente afectados. Las caries suelen motivar periodontitis diversas, pulpitis, flemones y, si el proceso infeccioso avanza, del maxilar. La pulpitis es la inflamación conjuntivo - vascular del centro dentario, secundario a caries y es motivadora de las

algias dentales. La infección supurada de la pulpa y su propagación hacia el foramen apical suele causar los abscesos dentoalveolares agudos, por estreptococo hemolítico o viridians o estafilococo. La extirpación de las piezas dentarias infectadas puede causar sepsis post-exodoncia, evitable si dicha extracción dentaria se efectúa bajo protección penicilínica o ERITROMICINA (antibiótico de elección).

Una de las más frecuentes es la endocarditis lenta por estreptococo viridians, que aparece en antiguos reumáticos con defectos valvulares cardiacos al extirparle piezas dentarias — flemonosas. La bacteremia post-exodoncia se presenta en un 60% de los casos.

#### IV. FISIOPATOLOGIA DE LA INFLAMACION A NIVEL DENTARIO.

##### 1. INFLAMACION PERIAPICAL.

Si se deja que la caries progres e libremente se hace inevitable una infección de la pulpa. La infección periapical es consecuencia de la difusión de la infección de la pulpa, a través del foramen apical del diente a todos los tejidos periapicales circundantes. Estas infecciones periapicales, si no se localizan por medios naturales o artificiales, pueden difundirse:

- a). Por vía directa;
- b). A lo largo de los planos aponeuróticos;
- c). Por los linfáticos; y
- d). Por el sistema venoso.

Extensión directa.- Puede tener efecto por la invasión del hueso (osteomielitis) o de los tejidos adyacentes, tales como el seno maxilar, la órbita, el suelo de las fosas nasales, el etmoides, el suelo de la boca.

Planos aponeuróticos. - Son espacios virtuales que ofrecen condiciones ideales para la acumulación de pus y la formación de celulitis. En las infecciones dentarias se afectan con mayor frecuencia:

- a). Los espacios masticatorios, temporal y parotídeo en la mejilla;
- b). El piso de la boca (espacio sublingual), espacio submaxilar y vaina carotídea en el cuello; y
- c). El espacio faringomaxilar (parafaríngeo) en la faringe.

Linfáticos. Los de los tejidos periodontales desembocan en los ganglios linfáticos submaxilares excepto los de la región anteroinferior, que lo hacen en los ganglios submentonianos y a partir de ahí en los cervicales profundos.

Pueden formarse trayectos fistulosos que perforan la piel, especialmente en el área submaxilar y continúa el desague hasta que se extrae el diente infectado y se elimina la infección de los tejidos blandos con antibióticoterapia.

Las infecciones dentarias de las piezas anteriores del ma-

xilar superior (particularmente en la infancia) pueden afectar -- el labio o el piso de las fosas nasales y extenderse a través de la vena facial anterior del seno cavernoso. Son bien conocidos los peligros de que pueda propagarse una infección leve del labio superior o de la nariz al hurgarla o apretarla. Las infecciones de las piezas posteriores pueden invadir el plexo venoso pterigoideo y, por extensión retrógrada alcanzar el seno cavernoso.



## V. ABSCESOS DENTARIOS

## V. ABSCESOS DENTARIOS.

El absceso periodontal es una inflamación localizada en los tejidos periodontales, asimismo, se le conoce como absceso lateral o parietal. El absceso periodontal se puede formar de varias formas:

- a). Penetración profunda de la infección proveniente de -- una bolsa periodontal en los tejidos periodontales y localización del proceso inflamatorio supurativo junto al sector lateral de la raíz.
  
- b). Extensión lateral de la inflamación proveniente de la superficie interna de una bolsa periodontal en el tejido conectivo de la pared de la bolsa. El absceso se localiza cuando está obstruido el drenaje hacia la luz de la bolsa.
  
- c). En una bolsa que describe un trayecto tortuoso alrededor de la raíz (bolsa compleja) se puede establecer el absceso periodontal, en el fondo, extremo profundo -

cuya comunicación con el exterior se cierra.

- d). Eliminación incompleta de cálculos durante el tratamiento de raspaje periodontal. En este caso, la pared gingival se retrae y ocluye el orificio de la bolsa; el absceso periodontal se origina en la porción cerrada de la bolsa.
  
- e). Puede haber absceso periodontal en ausencia de enfermedad periodontal, después de un traumatismo del diente o perforación de la pared lateral de la raíz durante el tratamiento endodóntico.
  
- f). Se puede originar un absceso debajo de la encía que recubre la corona del tercer molar (pericoronitis) y difundirse por entre los planos aponeuróticos llegando a la región del cuello y submandibular dando como resultado la infartación de los ganglios que ocupan esta zona.

## V. ABSCESOS DENTARIOS.

### 1. ETIOLOGIA DE LA INFLAMACION DE ORIGEN DENTARIO.

PERICORONITIS. - Padecimiento frecuentemente encontrado y que produce dolor intenso a nivel de una pieza en erupción -- (encontramos con mayor frecuencia en los terceros molares), -- irradiado en múltiples ocasiones, siguiendo el trayecto de la rama del (V) par correspondiente a la zona afectada (generalmente el dentario inferior), acompañado en algunos casos de edema de la mitad de la cara correspondiente así como adenitis y periadenitis submaxilar.

El tratamiento de urgencia, consiste en realizar el bloqueo de la zona afectada, seguido de la operculectomía inmediata.

Normalmente, al término del bloqueo, el dolor habrá desaparecido por completo, pero no obstante se recomienda el uso de analgésicos y, si el caso lo requiere, la administración de antibióticos y antiinflamatorios (enzimas proteolíticas o propoxifeno y, en algunos casos, el antibiótico metronidazol).

**CELULITIS.** - Las celulitis perimaxilares de origen dentario, se observan cuando el pus que se colecta en el espacio periapical en presencia de cuadros tales como la monoartritis apical supurada, no tiene vía de salida, ya sea por el conducto dentario o por vía ligamentaria. Tratando de escapar, se abre paso a través del hueso y del periostio y se colecta en los tejidos perimaxilares, generalmente está acompañada de elevación de la temperatura corporal, náusea, cefálea, astenia, adinamia, - etc.

Independientemente de la espectacularidad de estos casos, - existe siempre el riesgo de complicaciones, incluso capaces de poner en peligro la vida del paciente, tales como el flemón difuso del piso de la boca, por lo que su tratamiento reviste particular importancia.

El tratamiento deberá ser SIEMPRE quirúrgico y consistirá en el bloqueo de la piel en derredor de la zona celulítica. A continuación se buscará el punto más fluctuante y se realizará una incisión con bisturí de aproximadamente 1 cm. de longitud por medio centímetro de profundidad, evitando las zonas por donde pasan las arterias, En seguida se introduce en la herida

una pinza de presión recta o curva, empleando fuerza para alcanzar los planos profundos. Una vez introducida, se abre, permitiendo ésto la evacuación del pus. Después de haber exprimido el pus al máximo, se coloca dentro de la herida un drenaje redondo anudado en su parte media con seda quirúrgica, a la corona del diente en cuestión, en el caso de hacer el drenaje intrabucalmente y se mantiene al paciente bajo medicación antibiótica (generalmente penicilina). En cuestión de cuatro o cinco días después, se podrá practicar la extracción de la pieza que dió origen a este padecimiento.

**PULPITIS.** - Este padecimiento en sus formas típicas, produce una neuralgia maxilar con paroxismos atroces causados por el cambio de posición o por estímulos ya sean térmicos o químicos. En muchos casos existe una lesión cariosa aparente, pero en otros, puede tratarse de una pequeña fractura del esmalte, no visible, de la secuela de un traumatismo antiguo, etc.

Localizada la pieza afectada, se realizará bloqueo de la zona afectada, lo cual producirá un alivio inmediato.

A continuación será conveniente realizar la pulpectomía to-

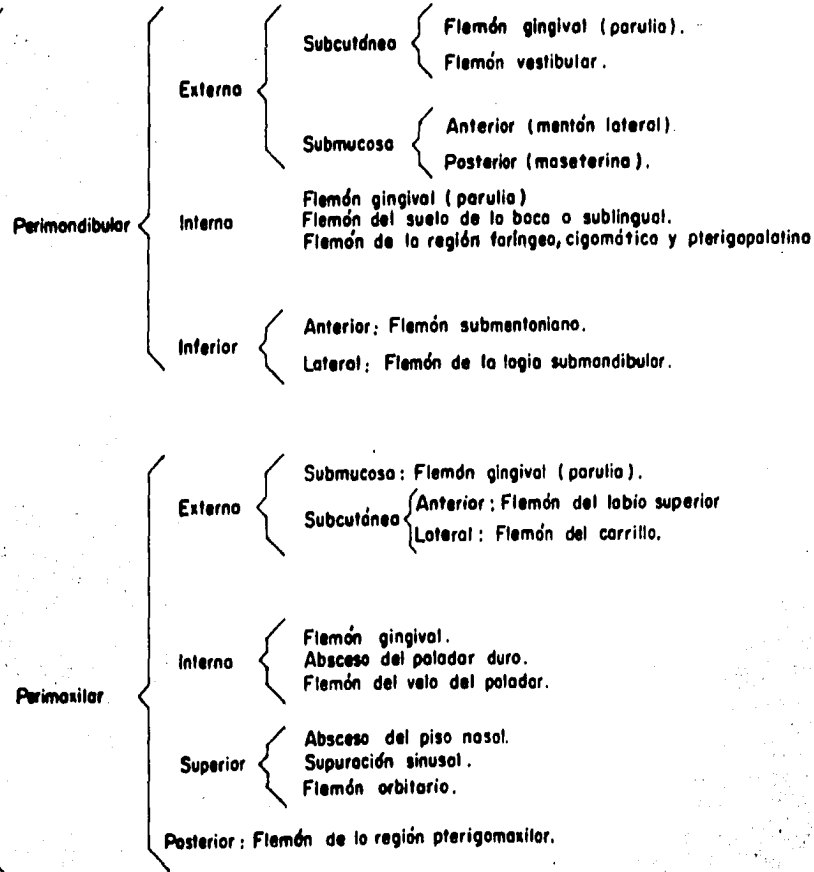
tal, cuando se trate de piezas uniradiculares o de la pulpotomía cameral en el caso de la bi y triradiculares de acuerdo con las técnicas usuales. En general al término del bloqueo el dolor habrá desaparecido por completo. No obstante, es recomendable utilizar analgésicos de uso general.

## **V. ABSCESOS DENTARIOS.**

### **2. CLASIFICACION TOPOGRAFICA**



2. Supuración  
odontógena  
aguda



## 2. CLASIFICACION TOPOGRAFICA

FIG. #1

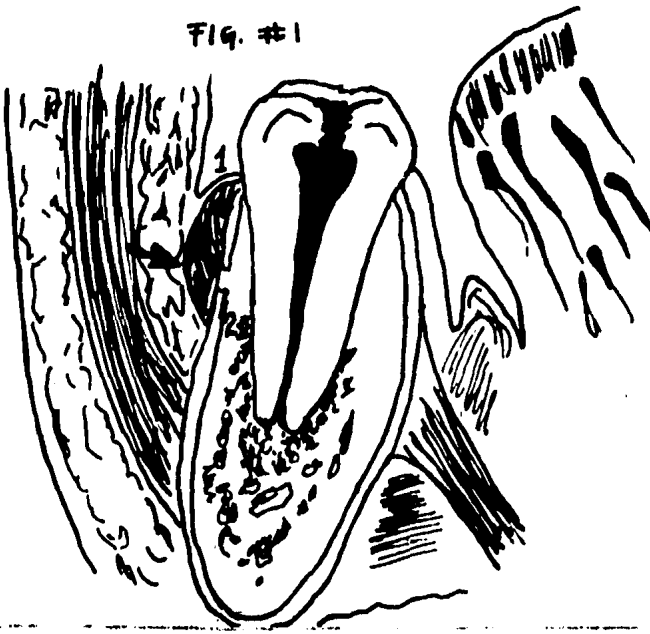


FIG. 1. Absceso submucoso del maxilar inferior derecho, con acceso hacia vestibular (flecha) 1) mucosa, 2) periostio.

FIG. # 2

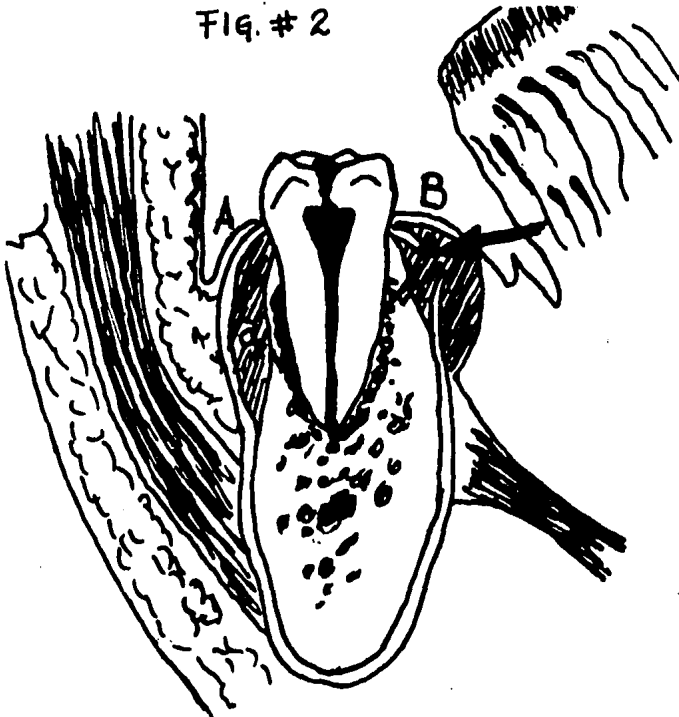


FIG. 2. A. - Absceso subperióstico de la cara externa - del maxilar inferior. B. - Absceso submucoso de la cara lingual (por encima del buccinador con ruptura del periostio) (flecha).



FIG. 3. Trayecto de un proceso que se efectúa por la -  
 inserción del músculo buccinador (flecha) o foco inicial.

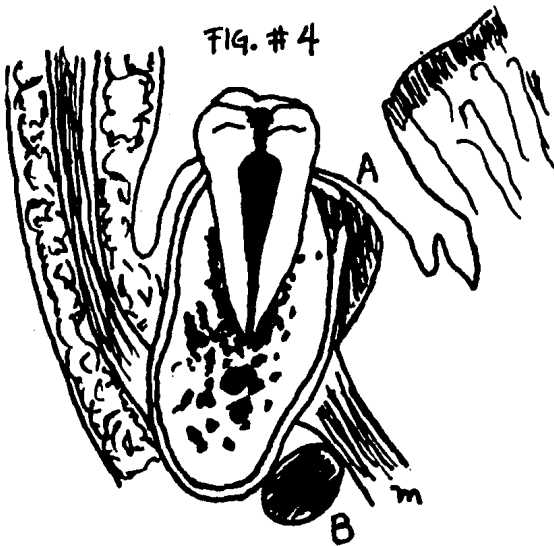


FIG. 4. Trayecto de los procesos de la cara interna del  
 maxilar inferior. A. Por encima; y B. Por debajo del -  
 músculo milohioideo (m).

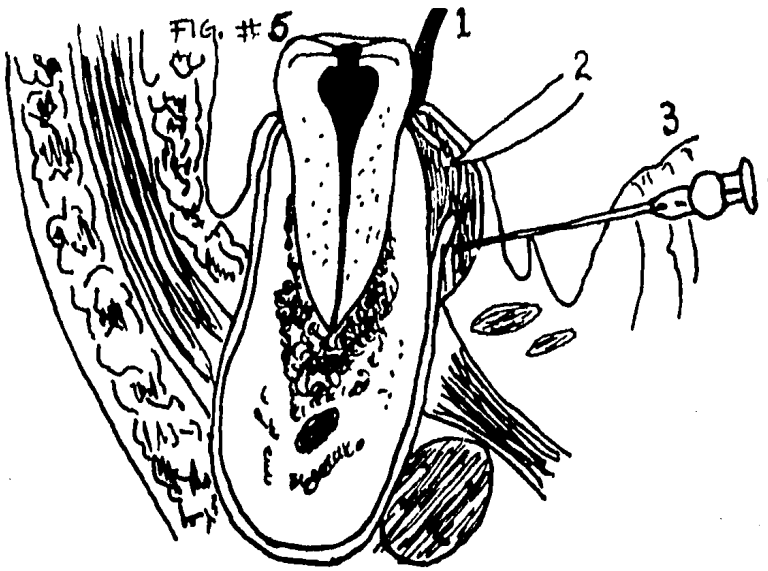


FIG. 5. Trayecto de los abscesos de la cara lingual. 1. Apertura con instrumento; 2. Con bisturí; 3. Aspiración del contenido purulento con jeringa.

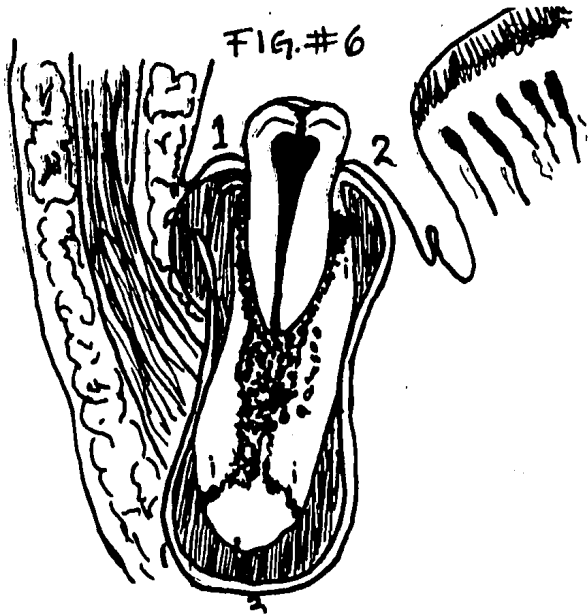


FIG. 6. Procesos mixtos. Evolución de los procesos - en distinto sentido. 1. Evolución vestibular; 2. Evolución lingual; 3. Evolución basilar o proceso inicial a nivel del periápice y marcha a través del hueso hasta el periostio.

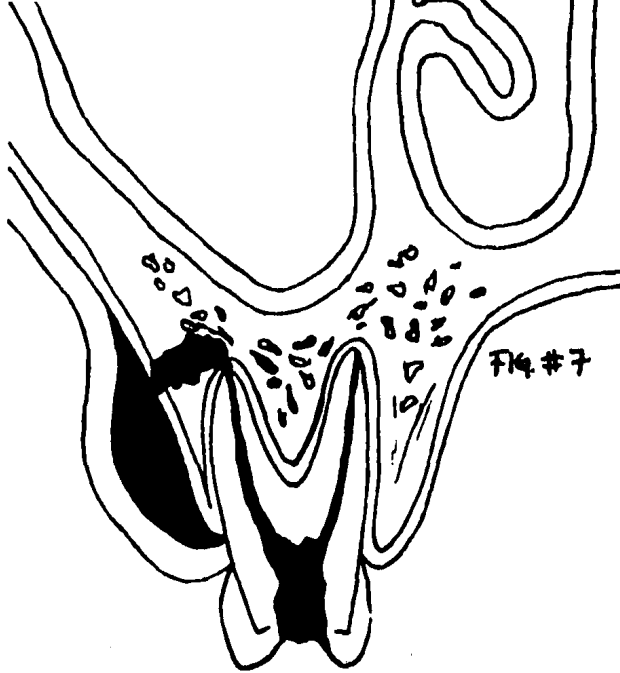


FIG. 7. Absceso submucoso del maxilar superior con acceso hacia la tabla externa.

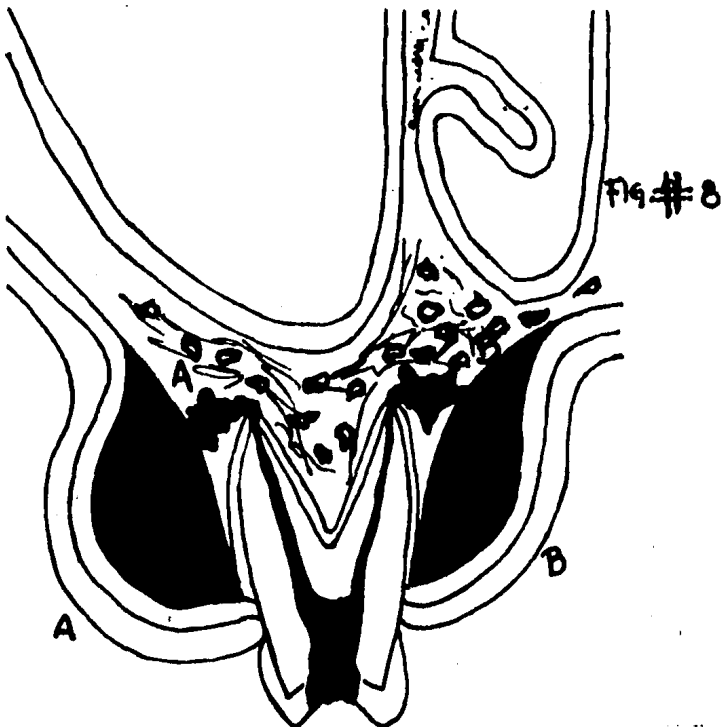


FIG. 8. Absceso submucoso del maxilar superior. A. Vestibular; B. Palatino.

FIG. # 9

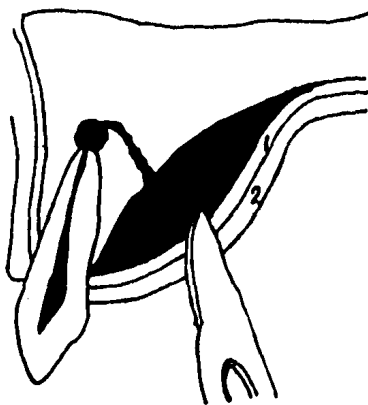


FIG. 9. Incisión con bisturí de un absceso palatino. 1. Periestio; 2. Fibromucosa palatina

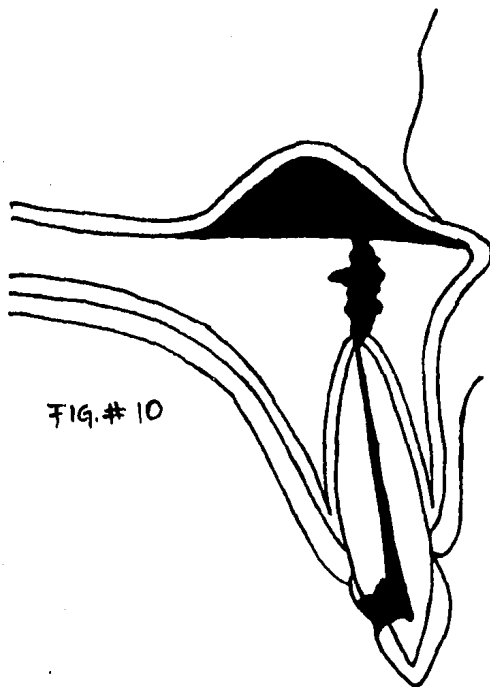


FIG. 10. Trayecto de un absceso hacia fosas nasales. - El proceso periapical a nivel de un incisivo central, hace su marcha y evolución hacia el piso de las fosas nasales, originando un absceso debajo de la mucosa pituitaria.

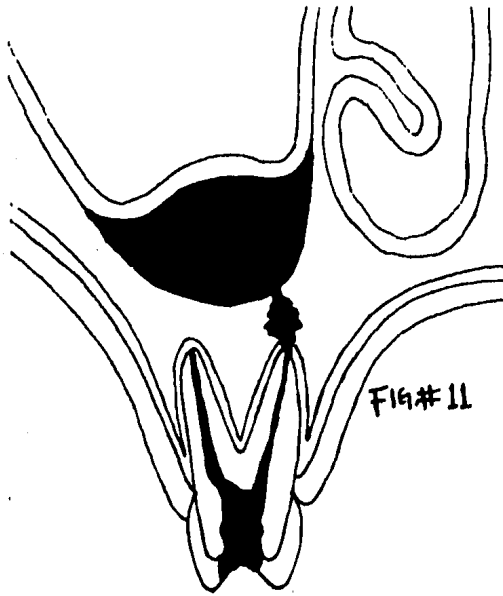


FIG. 11. Absceso originado por un primer molar superior. La colección purulenta se ha localizado por debajo de la mucosa sinusal.

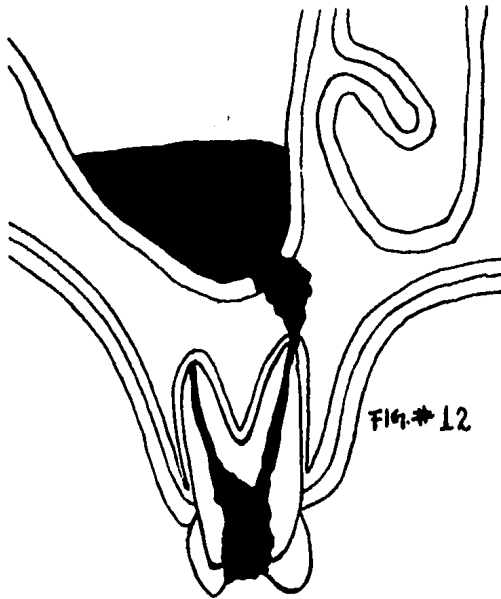


FIG. 12. Esquema de un empiema sinusal. La colección purulenta se abre camino a través del tabique interapicosinusal hacia el seno.

## V. ABSCESOS DENTARIOS.

### 3. CUADRO CLINICO.

En los casos de abscesos dentarios puede presentarse o no dolor. El cuadro habitual consiste en edema intenso de los tejidos blandos en la vecinidad de la o las piezas afectadas, edema que en ocasiones es espectacular. En el caso de piezas inferiores, se encuentra como regla general adenopatía. Igualmente, en algunos casos, se encontrará fiebre, astenia, adinamia, etc. El tratamiento de urgencia consistirá en practicar DE INMEDIATO el drenaje de la o las piezas que lo originan SIN UTILIZAR BLOQUEO.

Esto será complementado con una terapia analgésica en caso de ser necesario y, conjuntamente, la administración de antibióticos y de antiinflamatorios de rutina, siendo necesario utilizarlos hasta la remisión total del cuadro (en nuestro caso particular, recomendamos el uso del antibiótico de 5 a 7 días como mínimo y en concentraciones elevadas). En este momento es cuando se decidirá el tratamiento conservador o radical a seguir.



## V. ABSCESOS DENTARIOS.

### 4. DIAGNOSTICO.

La palabra diagnóstico supone identificación de la enfermedad existente. Obligatoriamente debe tomar en cuenta las características de la enfermedad del caso que la distingue de otros fenómenos patológicos. Constituye una cadena lógica de deducción y diferenciación, cuya base y tela de fondo es el interrogatorio del paciente, la exploración física y los estudios de laboratorio indicados. La función diagnóstica es una responsabilidad importantísima en el ejercicio de la odontología.

El dentista suele atender a intervalos regulares pacientes ambulatorios que no presentan enfermedad grave.

Mediante observación crítica y preguntas cuidadosas, tiene una oportunidad dorada para identificar signos tempranos de enfermedades degenerativas comunes, deficiencias nutricionales y enfermedades del metabolismo. Asimismo, puede asumir un papel decisivo en el diagnóstico temprano del cáncer y puede aconsejar visitas de revisión periódica por el médico. El den

tista no debe olvidar que hay muchos más enfermos en las calles que en los hospitales y que, algunos de estos enfermos, pueden acudir a él en busca de servicios profesionales.

Al observar las manifestaciones bucales de enfermedades generales, los puntos de vista del dentista y del médico difieren. Con frecuencia el dentista encuentra lesiones bucales en individuos que no aquejan molestia alguna, a diferencia de los pacientes cuya enfermedad los obliga a consultar un médico. Sin embargo, estos casos asintomáticos pueden presentar las primeras manifestaciones de alguna enfermedad general, cuyo diagnóstico temprano por el dentista permite al médico aplicar un tratamiento temprano también y, en general, más eficaz.

El dentista debe conocer además las manifestaciones bucales y la sintomatología de las enfermedades contagiosas más graves.

Un pronto diagnóstico y tratamiento de estas enfermedades disminuye el peligro de contagio a otras personas, incluyendo el propio profesionalista.

Todas estas obligaciones del dentista forman parte de una atención de salud pública a la que tiene derecho todo paciente que requiera los servicios del dentista o del médico. El dentista que cumple concienzudamente con estas responsabilidades — enaltece la odontología, servicio público y logra, con ello, mayor respeto por parte de sus colegas dentistas y médicos.

La responsabilidad diagnóstica del dentista tiene también una faceta legal bien conocida en los tribunales. El profesionalista tiene la obligación legal de establecer un diagnóstico completo por escrito, recurriendo a métodos diagnósticos habituales, antes de iniciar un tratamiento.

Tanto el paciente como el dentista se benefician del tiempo que dedican a un diagnóstico completo. Los métodos de diagnóstico, bien aplicados, significan información para el dentista y mejor conocimiento para el paciente. Aunque este último busca fundamentalmente alivio de sus síntomas, el dentista o el médico deben establecer un diagnóstico y esclarecer la causa de los síntomas.

**El empleo habitual de buenos métodos diagnósticos aumen-**

ta el respeto del dentista hacia el paciente considerado como -- entidad biológica. Se llega a interesar más en un paciente que - sufre determinada enfermedad que en la enfermedad misma: ave- rigua sus reacciones frente a la enfermedad, no sólo física, sino además emocional y psicológica. El diagnóstico puede ser per- fectamente exacto, benigno y a pesar de ello el paciente puede se- guir preocupado, asustado y desesperado. Es indispensable que el dentista comprenda la personalidad del paciente y su situación ambiental.

Este aspecto es fundamental para un tratamiento a largo pla- zo, en el manejo del paciente y al establecer el pronóstico.

**BENEFICIOS QUE REPORTA UN ESTUDIO DIAGNOSTICO - SATISFACTORIO.** - Tanto el paciente como el dentista se bene- fician del tratamiento lógico y eficaz que permite un diagnóstico bien hecho. Los estudios diagnósticos ordinarios o especiales, reducen además al mínimo las reacciones generales indispensa- bles, desagradables y a veces graves, frente a ciertos tipos de tratamiento odontológico. No se insiste bastante en que un buen diagnóstico es uno de los mejores medios para educar al pa- -- ciente. Cuanto mejor conozca el paciente los objetivos genera--

les y los detalles del tratamiento, mayor será su cooperación.  
En muchas enfermedades de la boca, ésta es casi tan importante  
te como la atención profesional.

## V. ABSCESOS DENTARIOS.

### 5. TRATAMIENTO.

El tratamiento general de apoyo comprende un mayor número de aspectos para el paciente dental que los contenidos en los términos "preoperatorio" y "postoperatorio". Los dientes y la cavidad bucal ya no se consideran una zona aislada de interés para el dentista, sino más bien una parte integral de la fisiología y personalidad del ser humano. El especialista dedicado al cuidado de los dientes y la boca, deberá por lo tanto, relacionar su juicio profesional y sus habilidades a todas las funciones del cuerpo humano, o sean, los sistemas digestivo, circulatorio, respiratorio, muscular, nervioso y excretor. En presencia de enfermedad el paciente puede requerir un reajuste funcional temporal para su comodidad y bienestar. En un sentido amplio, esto define al tratamiento general de apoyo, que es proporcionado por el dentista mediante la utilización de drogas, agentes físicos y principios psicológicos.

El mejor apoyo que un facultativo puede proporcionar a su paciente, es la confianza y una relación profesional irreprochable.

Este tipo de actividad por parte del dentista surge de la felicidad y satisfacción con su trabajo y se encuentra ligado a la mayoría - de ofrecer nada menos que lo mejor. Para lograr ésto, es necesario poseer buenos antecedentes en educación dental y estar dispuesto a representar bien a la profesión. Esto sólo puede lograrse si se busca la educación continua, participando en cursos de postgrado, manteniéndose al corriente en la literatura -- profesional y conservando un diálogo continuo con los colegas dentales. Esto se logra mejor en una práctica de grupo que en una - práctica de un solo hombre. Debemos estar agradecidos por - - nuestra educación, respetar a nuestros educadores y apreciar - el legado de los pioneros dentales presentes y pasados.

Un consultorio dental deberá estar limpio, brillante y agradable.

Todo el personal del consultorio deberá ser cortés, amable y apoyar íntegramente al personal profesional. El consultorio - deberá estar bien organizado y deberá reflejar que el único objetivo del mismo es servir al paciente.

Cada miembro dentro del consultorio deberá ser positivo -

en su técnica, deberá poseer conocimientos y personalidad, aunque deberá mantener una actividad profesional.

En todo momento, el personal del consultorio deberá exhibir calma externa, aunque las actividades del día no siempre sean armoniosas. Deberá ser evidente para el paciente que el dentista disfruta su trabajo y si uno siempre opera dentro de sus límites de experiencia y preparación, la transferencia de confianza al paciente será obvia.

Es importante establecer el hábito de pedir el expediente del paciente antes de cada visita. La presencia del expediente nos permite revisar rápidamente las visitas anteriores del paciente y, desde luego, anotaciones adicionales relativas a la visita actual. Una revisión rápida del expediente puede hacernos recordar algún punto de la conversación anterior, lo que permitirá una entrevista más relajada.

Igualmente, y quizá más importante el tener el nombre del paciente frente a nosotros; ninguna palabra es más agradable al oído que el nombre propio. El llamar a un paciente por su nombre de pila y relatar algún incidente personal relacionado con la últi



ma visita y el período intermedio proporciona un medio adicional para promover una relación de confianza.

Para poder suministrar un tratamiento adecuado para la variedad de problemas que los pacientes llevan al dentista, es necesario hacer un diagnóstico preciso.

**NUTRICION.** - La nutrición general del paciente es muy importante. Los requisitos dietéticos específicos son significativos para los tejidos que cicatrizan. Sin embargo, la ingestión adecuada de una buena dieta puede ser interrumpida en un paciente quirúrgico y, en particular, el que se somete a cirugía de la cavidad bucal. Lo más importante es la ingestión adecuada de líquidos. El paciente puede tolerar la falta de alimento sólido durante algunos días, pero no podrá subsistir sin suficientes líquidos. Estos líquidos deberán ser adecuados tanto en su cantidad como en su capacidad nutricional. El adulto típico podrá subsistir con 2000 ó 3000 ml., diarios, aunque puede ser necesario aumentar la ingestión de líquidos en el paciente postquirúrgico. Esto puede hacerse proporcionando líquidos agradables al paladar, según el gusto del paciente. Son útiles las sopas o caldos, el té y una gran variedad de suplementos nutricionales a base de proteínas.

Cuando un paciente no puede deglutir o se niega a tomar líquidos por vía bucal, deberá considerarse la vía endovenosa.

**FARMACOTERAPIA.** - Sedantes y tranquilizantes. - El descanso adecuado, tanto antes como después de los procedimientos quirúrgicos, mayores o menores, es mucho más importante que lo aceptado por los pacientes. Desgraciadamente, los pacientes dentales consideran sus procedimientos quirúrgicos menos importantes de lo que son.

En la terapéutica odontológica, los sedantes y tranquilizantes se usan extensamente para controlar la tensión nerviosa, la aprensión y para inducir el sueño. Los agentes farmacológicos que provocan estas reacciones son muchos, producen un grado de hipnosis deseable y necesario en la práctica dental y, a la vez, pueden ejercer efectos formidables sobre el sistema nervioso central.

Las drogas depresoras del sistema nervioso central pueden catalogarse en dos grandes categorías, con base en sus efectos terapéuticos benéficos de la siguiente forma:

- -

- 1). Drogas que deprimen al sistema nervioso central. Estas incluyen sedantes, hipnóticos, algunas drogas narcóticas, tales como: barbitúricos, alcoholes, derivados del cloral y diversos depresores del sistema nervioso central.
  
- 2). Las drogas que modifican en forma selectiva la función del sistema nervioso central. En esta categoría están incluidos los analgésicos no narcóticos, antipiréticos, analgésicos - narcóticos, anticonvulsivantes, relajantes del músculo esquelético, a nivel central, tranquilizantes mayores y menores y diversos agentes psicoterapéuticos.

Gran parte de las molestias del paciente pueden ser controladas mediante el uso correcto de sedantes y otros medicamentos, así como la preparación cuidadosa del paciente para los procedimientos dentales. Es aconsejable administrar al paciente -- un sedante la noche anterior a la cirugía.

La mayor parte de los pacientes se encuentran lo suficientemente angustiados para no dormir bien, por lo que llegan al consultorio cansados, tensos e incapaces de relajarse o permanecer calmados durante los procedimientos dentales. Existen diversos

sedantes hipnóticos para el manejo pre y postoperatorio de los -  
pacientes.

Es lamentable que el dolor se haya identificado en forma si-  
mónima con la odontología desde tiempo inmemorial. La moles-  
tia dental ha sido objeto de grabados jocosos, bromas y carica-  
turas, a través de la historia antigua y moderna de la profesión.  
El hecho de que los dentistas hayan contribuido en forma signifi-  
cativa al conocimiento y control del dolor, se encuentra clara-  
mente contenido en la historia de la medicina.

No obstante, todas estas contribuciones, así como adelantos  
científicos en neurofisiología, neuroanatomía y neurofarmacolo-  
gía, los intentos para definir el dolor cuantitativamente han re-  
sultado desalentadores.

Sin embargo, se han perfeccionado gran número de drogas -  
para modificar o bloquear la recepción, transmisión o percepción  
de los estímulos dolorosos. Los anestésicos locales interfieren  
con la conducción de los impulsos nerviosos.

Las drogas analgésicas alteran la percepción al dolor, así -

como su interpretación y reacción por el sistema nervioso central. Existen diversos agentes analgésicos generales utilizados profusamente para el control del dolor dental.

Estos pueden clasificarse por conveniencia como opiáceos - (narcóticos derivados del opio) y agentes no narcóticos.

Los analgésicos narcóticos poseen dos acciones farmacológicas que los distinguen de otras drogas capaces de aliviar el dolor. Primera: estos agentes son capaces de aliviar el dolor grave e incontrolable y, segunda: poseen la desventaja de que provocan adicción, lo que impone un límite a la duración y frecuencia de su uso. La manufactura y distribución de opiáceos y opioides son controlados estrictamente por legislación federal. Los analgésicos no narcóticos son eficaces en diverso grado para aliviar el dolor leve o moderadamente intenso, sin presentar el problema de la adicción. La venta y distribución de esos agentes se encuentran limitados a personas licenciadas en las profesiones de la salud.

Para la prevención y control de las infecciones, el clínico tiene a su alcance una variedad de antibióticos de los que puede

escoger. Continualmente se ofrecen nuevos antibióticos a la profesión.

El uso correcto de los agentes antibacterianos es indispensable para la eliminación de la infección dental, así como para la -- prevención de complicaciones secundarias generales. La penicilina o uno de sus análogos, aún es la droga de elección para la ma yor parte de las infecciones de origen dental. Sin embargo, sus -- muchas limitaciones suelen obligarnos a escoger otro antibiótico.

Para poder asegurar la selección del antibiótico más eficaz, debemos realizar pruebas de sensibilidad cuando puedan obtenerse organismos infecciosos para cultivo bacteriológico. Como ca si siempre es necesario comenzar el tratamiento con antibióti-- cos sin tardanza, la selección del agente antibacteriano se basa-- rá en el diagnóstico tentativo del dentista, su experiencia y juicio clínico.

Además de escoger el antibiótico más eficaz, el dentista de-- berá considerar cuidadosamente las indicaciones, contraindica-- ciones, complicaciones, efectos colaterales, reacciones diver-- sas y dosificación adecuada. Estas consideraciones son muy im

portantes, por lo que no deberán ser descuidadas en la práctica clínica. Pueden obtenerse informes, detalles de una gran cantidad de artículos científicos. Cada medicamento deberá ser elegido con prudencia, escribiendo la receta o prescripción en forma adecuada.

Las drogas específicas deberán ser elegidas según las necesidades individuales del paciente.

Los antihistamínicos son útiles en odontología para evitar o controlar los síntomas provocados por la liberación de histamina en el cuerpo. Estas drogas pueden reducir o disminuir la intensidad de manifestaciones alérgicas y anafilácticas, tales como permeabilidad capilar, edema, comezón (por ejemplo, aquella provocada por los anestésicos locales) y síntomas de vasodilatación.

## V. ABSCESOS DENTARIOS.

### 6. COMPLICACIONES DURANTE LAS EXTRACCIONES - - DENTARIAS.

Básicamente son cuatro los problemas que pueden presentarse en el transcurso de las extracciones dentarias y que requieren una solución urgente; así sea provisional, mientras se envía al paciente con el especialista calificado.

- a). Apertura del seno maxilar;
- b). Inclusión de una raíz dentro del seno;
- c). Fractura mandibular; y
- d). Luxación de la articulación temporomandibular.

a). Apertura del seno maxilar. - En general la extracción de cualquiera de los dientes que se encuentran en la vecindad con el antro, es decir, entre el canino y el tercer molar y, en virtud de una maniobra quirúrgica errónea, existe el riesgo de producirse una comunicación bucosinual. Este problema puede evitarse planeando cuidadosamente la intervención, estudiando las placas radiográficas previas y evitando en la medida de lo posible -



las maniobras bruscas o el uso de instrumentos peligrosos.

Ahora bien, a pesar de todo el cuidado que se ponga, pudiera presentarse una lesión del seno. Aún sin que haya quedado un resto radicular del mismo.

La lesión quedará en evidencia realizando la maniobra conocida como "del soplido", consistente en apretar la nariz del paciente y pidiendo a éste que sople por ésta mientras permanece con la boca abierta. La salida de aire a través del orificio, provoca un ruido peculiar e incluso en ocasiones una burbuja de san gre que estalla, haciendo visible la fuga de aire.

**TRATAMIENTO.**- Se realizará de inmediato un lavado cuidadosamente con suero fisiológico por vía alveolar sin emplear presión. Se procede en seguida a alisar los bordes alveolares y se coloca dentro del alveolo un trozo de gelfoam, oxixel, fibros pum o cualquier otro y se procede a suturar cuidadosamente, procurando que el afrontamiento sea casi perfecto. Inmediatamente el paciente será sujeto a un tratamiento antibiótico, de preferencia a base de ampicilina, en concentraciones de dos o tres gramos diarios durante un promedio de ocho días, al cabo

de los cuales generalmente el coágulo se ha organizado completamente. Las secuelas son, en general, nulas. No obstante, se realizarán estudios radiológicos periapicales de control semanalmente hasta comprobar la existencia de una cicatrización ósea completa.

b). Inclusión de una raíz en el seno maxilar.- En términos generales, el aspecto clínico es el mismo que en el cuadro anterior, con la excepción de que la raíz en causa, o el ápice de ésta no ha sido extraído.

**TRATAMIENTO.-** Existen dos soluciones posibles: si la raíz fracturada en el transcurso de la extracción se observa aún dentro del alveolo, así sea en mínima parte, se tratará de hacerla descender por medio de una sonda muy fina. Si esta maniobra no da resultado, en virtud de que la raíz se encuentra sumamente adherida, muy prudentemente se realizará una apicectomía hasta poder extirparla, siguiendo a continuación los pasos mencionados en el tratamiento de las lesiones del antro.

En el caso de que la raíz haya desaparecido totalmente dentro del seno, lo más prudente será realizar la sutura de la herida

da, someter al paciente a un tratamiento antibiótico y remitirlo inmediatamente con el cirujano maxilofacial, quien se encargará de realizar el tratamiento correspondiente.

Debemos insistir en el hecho de que el cirujano dentista de práctica general no deberá de tratar de resolver el problema, - en virtud de las dificultades que representa la trepanación del - seno maxilar y de la posibilidad de agravar aún más el cuadro - ya bastante serio por sí.

c). **Fractura mandibular.** - Aún cuando esta complicación es rara, conviene siempre tener en mente la conducta a seguir si se presenta el caso.

Frecuentemente, la fractura en el transcurso de la extracción dentaria, presenta un mínimo de signos clínicos: en el movimiento se producen chasquidos y el dolor vivo nos ponen sobre aviso. Al principio no habrá desplazamiento ni movilidad esponjánea, no obstante, si hay sospecha, el diagnóstico se confirmará haciendo bascular los fragmentos óseos con un instrumento o realizando con los dedos tracción de un diente en zona sospechosa, lo cual ocasionará la movilidad de un grupo de dientes de un

fragmento óseo si se trata de un diente aislado. Finalmente los trastornos de la articulación dentaria correspondiente y subsecuentes a la presencia de una solución de continuidad mandibular confirmará el diagnóstico.

El tratamiento consistirá en realizar, del mejor modo posible, la reducción de la fractura, llevando inmediatamente a la mandíbula a su posición de reposo y aplicando posteriormente una mentonera, que puede ser realizada con una venda elástica, sujeta a nivel de la región parieto-occipital por medio de un gancho o tela adhesiva y para evitar que se desplace de su lugar se continúa el vendaje siguiendo la circunferencia del cráneo.

Se prescribirán de inmediato analgésicos por vía IM o rectal y se procederá a remitir inmediatamente al paciente con el cirujano maxilofacial.

d). Luxación temporomandibular. - Este problema se presenta con mayor frecuencia al hacer las extracciones mandibulares. Al término de la maniobra el enfermo se encuentra en posibilidad de cerrar la boca, puesto que los cóndilos son incapaces de retornar a su cavidad glenoidea por haber sufrido un des-

plazamiento hacia abajo y adelante del cóndilo del temporal, donde permanecen atorados y sin posibilidad de retornar a su posición fisiológica.

A estos síntomas se asocia dolor a nivel de los cóndilos, así como una mialgia intensa originada por la tensión exagerada de los músculos. La luxación temporomandibular debe ser reducida tan pronto sea posible y, para ello, se emplea clásicamente la maniobra de Nélaton, consistente en colocar la cabeza del paciente en el cabezal en posición vertical, apoyando a continuación el operador sus pulgares sobre las caras oclusales de los molares inferiores, mientras con los otros dedos se apoyan las ramas horizontales de la mandíbula por su parte externa. Se realiza, en estas condiciones, una presión muy fuerte de arriba hacia abajo durante algunos segundos, ya que es necesario vencer la fuerza de los músculos masticadores hasta bajar la mandíbula. La segunda parte del tratamiento consiste en realizar la retropropulsión del hueso, llevando la mandíbula hacia atrás. Inmediatamente después de reducida la luxación se verifica la oclusión y se mantiene en esa posición si es necesario durante algunos días con la ayuda de una mentonera.

En algunas ocasiones persiste dolor condilar, que cede rápidamente con la ayuda de analgésicos (acetilsalisílico o propoxifeno).

**VI. TERCEROS MOLARES INCLUIDOS MANDIBULARES**

## VI. TERCEROS MOLARES INCLUIDOS MANDIBULARES.

Al hablar de los terceros molares incluidos mandibulares, - nos referimos únicamente a los molares que en su intento de erupción alteran, de alguna forma, no sólo el funcionamiento del aparato masticatorio, sino del organismo en general y del individuo en su ambiente psicosocial.



## VI. TERCEROS MOLARES INCLUIDOS MANDIBULARES.

### 1. ETIOLOGIA.

Más que de etiología, hablaremos de los accidentes que ocasiona el tercer molar en su intento de erupción, que son de variado aspecto e intensidad, que tienen lugar en los dos sexos y en -- ambos lados de los maxilares.

En individuos de raza blanca (la falta de sitio) desempeña un papel preponderante.

La raza negra está en general libre de todos estos procesos. Su gran mandíbula permite la cómoda erupción de todos sus molares.

Los accidentes de erupción del tercer molar, en la raza blany en individuos en nuestro país, aumentan en número y en intensidad en las últimas generaciones.

Creemos encontrar un ligero predominio en el sexo femenino en la producción de esta afección.

Los estados fisiológicos femeninos exacerban o despiertan - los accidentes para nosotros, la edad en que se presentan con mayor frecuencia estos procesos varía entre los dieciocho y los - - veintiocho años (se han encontrado casos que van de los quince a los setenta y tres).

**CLASIFICACION DE LOS ACCIDENTES DE ERUPCION DEL TERCER MOLAR INFERIOR.** - Los accidentes originados por el tercer molar son variados y de distinta intensidad, alcanzan todas las gamas y generan todos los cuadros clínicos desde el proceso local de escasa importancia hasta el flemón gangrenoso del suelo de la boca.

Pueden clasificarse clínicamente en mucosos, nerviosos, celulares, óseos, linfáticos o ganglionares y tumorales.

a). Accidentes mucosos. - Comprenden las complicaciones que ocurren en las partes blandas que rodean al molar retenido. Su primer tipo es la pericoronitis.

**Pericoronitis.** - Es la lesión inicial y el accidente de alar-ma. Se origina en la época de erupción del molar del juicio. Su

inicio puede ser brusco o incidioso.

Cuando es brusco, a nivel de capuchón que recubre al molar retenido total o parcialmente, se instala sin anuncio previo un proceso inflamatorio, con sus signos característicos: dolor, tumor, calor y rubor. El dolor casi siempre precoz adquiere todas las variedades. Puede quedar localizado en la región del capuchón o irradiarse en la línea nerviodentario inferior, o tomar distintas vías, en ocasiones el dolor se ubica en el oído o a nivel del tragus.

Generalmente nocturno, aumenta con el roce de los alimentos o con su cambio de temperatura y se debe a fenómenos de --compresión del saco periocoronario de la mucosa inflamados, o a la existencia de una úlcera debajo del capuchón, originada por el roce de una cúspide del molar en erupción.

La encía que cubre el molar se encuentra edematizada (tu-  
mor) aumentada de volumen con la impresión de los dientes an-  
tagonistas en algunos casos.

b). Accidentes nerviosos.- Los accidentes nerviosos origi

nados por el tercer molar en erupción son idénticos a los producidos por los dientes retenidos. Sobre el nervio dentario puede incidir trastornos reflejopáticos y neurotróficos.

Entre los accidentes nerviosos debe considerarse el trismus.

c). Accidentes celulares.- La inflamación para constituir el absceso consiguientes puede tomar varias vías.

**HACIA ADENTRO Y ARRIBA Y ATRAS.-** La conexión purulenta puede abrirse camino entre el músculo constrictor superior de la faringe y la mucosa faríngea y amigdalina, produciendo abscesos del pilar anterior o subamigdalino de intensidad y gravedad variables.

**HACIA ATRAS Y ARRIBA.-** Entre fascículos del músculo temporal, el absceso puede abrirse camino hacia la fosa temporal. Extremadamente raro.

**HACIA ADENTRO.** Es una vía en que las disposiciones anatómicas permiten la prolongación de los procesos supurativos. -

Entre la cara interna del maxilar y la mucosa y los órganos de la región sublingual el absceso puede llegar al suelo de la boca y situarse entre el músculo milohioideo y las regiones supra o subyacentes, dando procesos siempre graves, algunas veces -- mortales: angina de Ludwig, flemones circunscritos o difusos del piso de la boca.

**HACIA AFUERA Y ATRAS.** - Rodeando el borde anterior - de la rama ascendente del maxilar inferior, el proceso suele - abrirse camino en dirección del músculo masetero. Atravesando la vaina muscular puede dar un flemón maseterino o un absceso caracterizado por un trismus intenso y aparición de una tumefacción en la región maseteriana del lado afectado del maxilar.

**HACIA AFUERA Y ADELANTE.** - Siguiendo también disposiciones anatómicas favorables, la colección purulenta se dirige hacia adelante, dando como resultado el absceso migratorio del vestíbulo inferior o absceso buxinato-maxilar.

El absceso buxinato-maxilar asienta en la parte media del maxilar inferior delante del masetero. A este nivel la mejilla -

se levanta exteriormente, por una tumefacción más o menos voluminosa, de tamaño variable. La piel está tensa, su color permanece normal en algunos casos, en otros está roja o violeta. La palpación del tumor es dolorosa, pero el mentón y el ángulo del maxilar son indoloros. En la región infrahioidea lateral no hay reacción ganglionar, la tumefacción de la región edematosa periférica, es netamente facial.

d). Accidentes óseos. - Los accidentes óseos propiamente dichos, como complicaciones de una pericoronitis son sumamente raros. En los casos en que se presenta existe grave ostiomielitis con grandes secuestros.

La infección del saco pericoronario que queda hacia el lado distal del tercer molar erupcionado total o parcialmente es también susceptible de dar procesos óseos locales y en algunos casos, procesos óseos con repercusión a distancia.

e). Accidentes linfáticos o ganglionares. - La repercusión ganglionar en el curso de una pericoronitis es un hecho común y frecuente. Podemos decir que todas las infecciones del saco pericoronario se acompañan de inflamación ganglionar.

Los ganglios que rodean la región del tercer molar son los submaxilares. Se trata por lo general de una adenitis que evoluciona de acuerdo con la marcha del proceso pericoronario y que es remitida totalmente una vez terminada la afección.

Adenoflemón. - En las infecciones de gran virulencia o cuando el estado general del paciente está resentido, la adenitis simple puede transformarse en un flemón del ganglio con repercusión sobre el estado general se forma el adenoflemón. El ganglio está considerablemente aumentado de volumen, doloroso a la palpación y espontáneamente con tendencia a la supuración la cual tiene un punto de salida por sí misma o por intervención del cirujano.

El adenoflemón es un accidente común. Su marcha y evolución se han modificado considerablemente con el uso de los antibióticos.

f). Accidentes tumorales. - Los terceros molares retenidos originan tumores odontogénicos (quistes dentígeros y queratocistos). Dichos quistes pueden infectarse y dar procesos supurativos de gravedad variable, capaces de convertirse en ostitis y

ostiomelitis, según sea el caso.

Sin llegar a constituir quistes dentígeros típicos, los restos del saco dentario, ubicado en el lado mesial o distal del tercer molar pueden, en vez de desaparecer del todo, como debieran, originar lo que se denomina granuloma posterior o anterior o quiste marginal del tercer molar. En tal caso, el saco pericoronario permanece adherido al cuello del diente en la porción distal o mesial, resguardado de las presiones que puedan reabsorberlo.

Perduran sólo su hemisferio posterior o el anterior y, durante algún tiempo conservan su integridad cerrados y sin adquirir contacto con el medio bucal. Pero cuando ocurre una solución de continuidad, entre el molar y la encía, la infección del saco remanente origina su transformación en tejido de granulación, que a su vez genera procesos muy parecidos a los de la pericoronitis (osteitis locales, procesos ganglionares, procesos infecciosos a distancia), actuando como infección focal.

Otra eventualidad posible es que los hemisferios remanentes de tales sacos, aumenten de volumen y adhieran caracteres quísticos (como los quistes dentígeros).



Los accidentes de erupción del tercer molar inferior pueden ser tratados por procedimientos médicos y quirúrgicos. — Ambos se aplican para el tratamiento de la causa y las complicaciones de la infección.

**VI. TERCEROS MOLARES INCLUIDOS MANDIBULARES.**

**2. CLASIFICACION TOPOGRAFICA.**

Kruger clasifica simplemente los dientes inferiores retenidos de la siguiente forma:

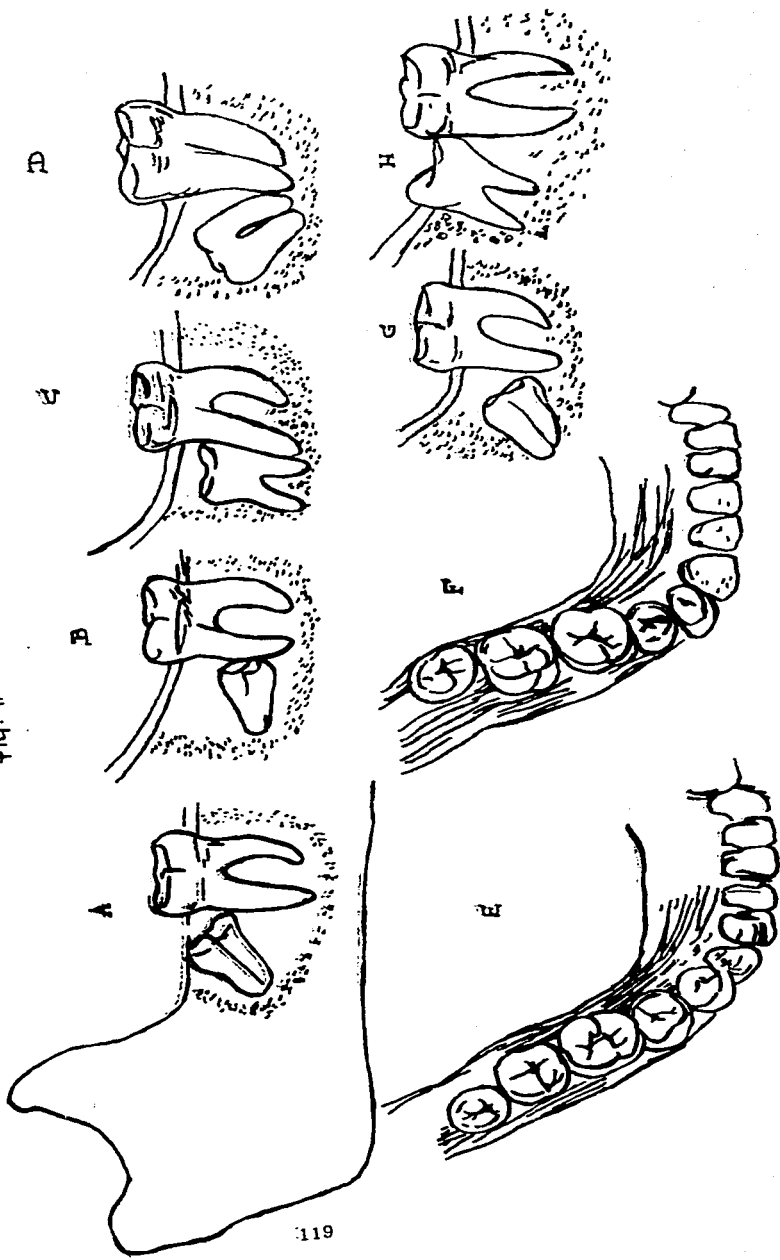
- a). MESIOANGULAR;
- b). HORIZONTAL;
- c). VERTICAL; y
- d). DISTOANGULAR.

Además, el diente puede estar desplazado hacia vestibular o hacia lingual. También puede estar ubicado en un alto nivel oclusal (cerca de la superficie del reborde) o en un bajo nivel oclusal.

FIG. # 13

- a). RETENCION MESIOANGULAR;
- b). RETENCION HORIZONTAL;
- c). RETENCION VERTICAL;
- d). RETENCION DISTOANGULAR;
- e). VESTIBULOVERSION;
- f). LINGUOVERSION;
- g). RETENCION DEL NIVEL BAJO; y
- h). RETENCION DEL NIVEL ALTO.

Fig. # 13



## VI. TERCEROS MOLARES INCLUIDOS MANDIBULARES.

### 3. CUADRO CLINICO.

Los accidentes de erupción del tercer molar inferior se deben a la infección del saco dentario (saco pericoronario). Para producirse la infección de este saco (pericoronitis), que tiene -- repercusiones locales, regionales y a distancia, es preciso que por una parte, aumente la virulencia microbiana y disminuyan -- las defensas del organismo, y, por otra parte, se establezca una puerta de entrada, la que está determinada por factores mecánicos: traumatismo sobre el capuchón del tercer molar, originados por las cúspides del diente en erupción, las cúspides de los dientes antagonistas o la acción conjunta de unas y otras.

La cavidad virtual existente alrededor de la corona del diente retanido puede, por numerosas influencias patológicas, hacerse real (transformándose en quistes dentígeros) y ser el asiento de procesos infecciosos.

Por otro lado, los microorganismos que normalmente habitan en la cavidad bucal, por su mecanismo de acción en la cavi-

dad cerrada, exacerban su virulencia.

Es fácil comprender que, cuando los microbios penetran -- entre el diente y la pared de la cavidad del saco folicular, escaparán a los diversos mecanismos de defensa de la cavidad bucal.

Esta disposición anatómica, que hace posible la retención -- microbiana, parece ser la condición primordial en la causa de -- los accidentes.

La falta de sitio ocupa todavía el primer lugar en la produc -- ción de este tipo de accidentes; el molar ha de emerger entre -- dos paredes inextensibles, como son, la cara distal del segundo molar y el borde anterior de la rama del maxilar; a estas razones debe agregarse la oblicuidad en distinto grado, del tercer -- molar, que resulta de una disposición embriológica del folículo.

## VI. TERCEROS MOLARES INCLUIDOS MANDIBULARES.

### 4. DIAGNOSTICO.

Un diente de cualquier clase básica, es extraído con más facilidad si está desplazado hacia una posición vestibular y es más difícil de extraer si está situado cerca de la cortical interna o -- aún directamente por detrás del segundo molar. Un diente en un nivel oclusal alto es, por lógica, más fácil de extraer. El diente puede haberse visto impedido a erupcionar por la presencia de hueso (bloqueo óseo), por la presencia de un diente adyacente (bloqueo dentario) o por ambos.

**EVALUACION PREOPERATORIA.** - La cuidadosa evaluación preoperatoria va a permitir un planeamiento adecuado para la cirugía posterior. El estudio radiográfico debe hacerse minuciosamente para ubicar el sitio y determinar la forma, el número y la inclinación de las raíces.

Las pequeñas raíces a menudo se superponen y suelen confundirse en el estudio radiográfico y así variar un tanto el diagnóstico.

La relación del diente con el conducto dentario inferior debe de tenerse muy en cuenta para así poder explicarle al paciente - de una posible parestesia postoperatoria.



## VI. TERCEROS MOLARES INCLUIDOS MANDIBULARES.

### 5. TRATAMIENTO.

Para llevar a cabo el tratamiento de las afecciones que -- causan los terceros molares incluidos, es necesario conocer -- las técnicas quirúrgicas que se emplean para la extracción de estas piezas, así como de los fármacos que se emplean para la modificación de estos procesos.

Es importante recalcar los beneficios que reporta una bue na historia clínica así como un buen estudio radiológico.

Así pues, a continuación describiremos las técnicas que -- más comúnmente se emplean.

**RETENCION MESIOANGULAR INFERIOR.** - La retención mesioangular de nivel bajo con bloqueo óseo y dentario se ilus tra en la figura No. 14.

Antes de la extracción del diente retenido, el paciente y -- el campo operatorio han sido preparados adecuadamente como

se describió anteriormente y se ha administrado anestesia local. Se coloca un apósito de gasa en la boca de manera de aislar el si tío operatorio. Se utiliza otra para secar la mucosa bucal.

La presión con un elevador de bandera sobre la zona anestesiada sin la reacción refleja del paciente nos ayuda a evaluar la profundidad de la anestesia.

Se hace una incisión en los tejidos que están por distal del - segundo molar con un bisturí. Es importante presionar los tejidos antes de la incisión, con el fin de mantenerlos sobre el hueso. La rama ascendente de la mandíbula se abre hacia afuera y, por lo tanto, una incisión distal recta puede extenderse hacia los tejidos que están cerca de la línea media de la mandíbula y que - contienen importantes estructuras anatómicas. Una buena regla segura es ubicar la incisión por detrás de la cúspide vestibular del segundo molar, siguiendo el hueso subyacente, que puede abrirse en sentido lateral. FIG. 14 "A".

La segunda rama de la incisión se hace desde la unión de la primera a nivel de la cúspide distobucal y siguiendo el reborde - de la encía, hasta el primer molar, dependiendo del caso.

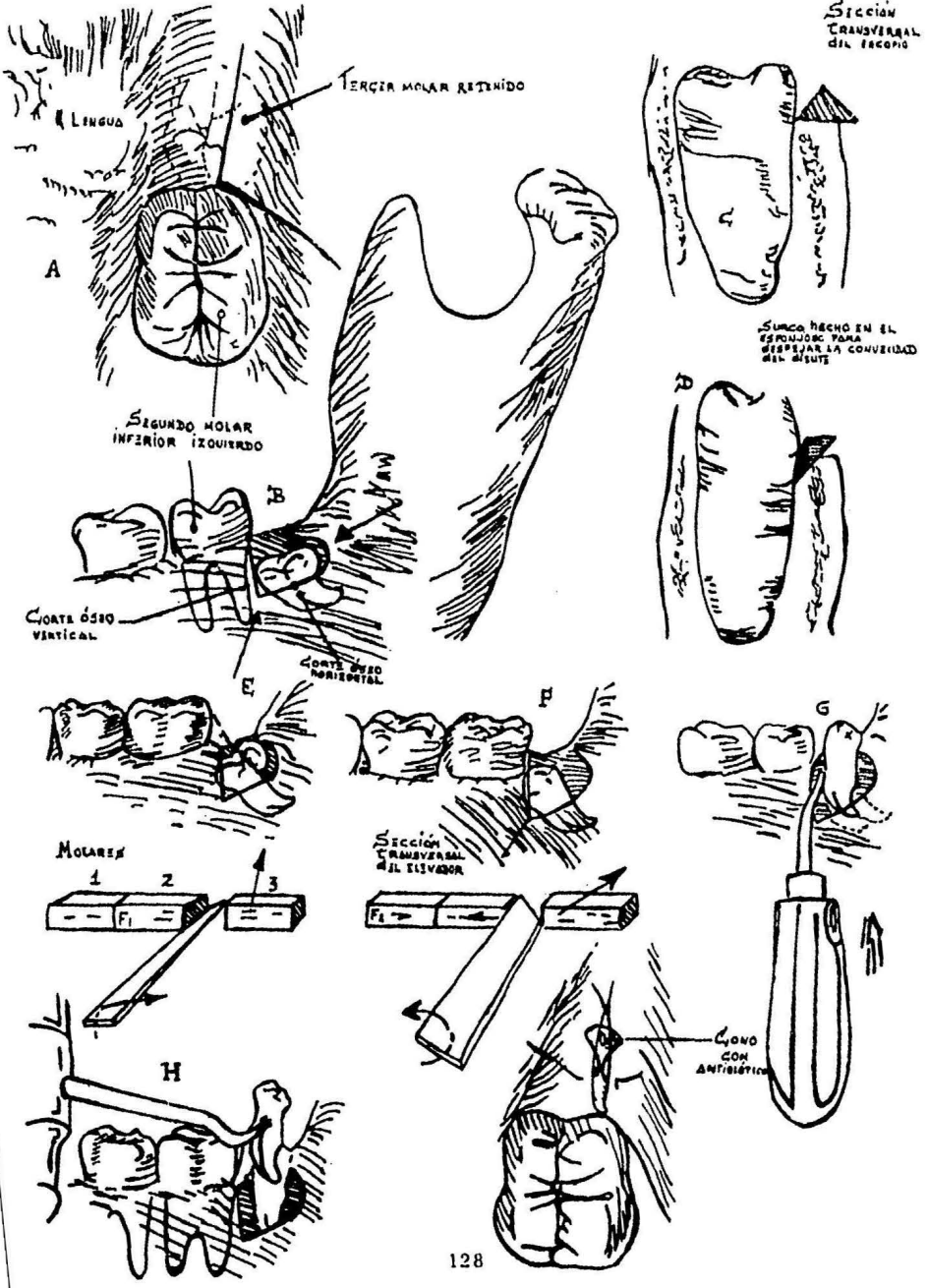
FIGURA NO. 14.

Extracción de un tercer molar inferior, retenido en posición mesioangular. a) Se hace una incisión por detrás de la cúspide vestibular del segundo molar y luego hacia los tejidos vestibulares. b) Ostectomía. Se marcan con asteriscos dos puntos de control que deben permitir la entrada de la cucharilla para hueso antes de dar por terminada la ostectomía. c) Ostectomía horizontal. d) Realización de una "canaleta" para ahorrar altura de la cortical externa. e) Seccionamiento de la cúspide distal. f) Posición del elevador por debajo de la unión amelocementaria en la cara mesial. f.1) Diagrama que representa la acción del borde superior del instrumento al elevar el objeto posterior. Nótese que el borde inferior del instrumento se apoya en la superficie basal y no en el objeto anterior.

Esta técnica es la recomendada. f.2) La toma con el instrumento fuerza al objeto posterior hacia atrás en lugar de llevarlo hacia arriba. Nótese que el borde opuesto del instrumento se apoya ahora en el objeto anterior y tiende a forzarlo hacia adelante. g) El diente es movido hacia arriba y atrás, tanto como lo permite el reborde óseo posterior. h) Se realiza un ulterior movimiento hacia arriba con un elevador No. 14, si la raíz no puede extra

erse siguiendo un arco con el elevador de punta de lanza. i) Se realiza la sutura.

FIG. # 14



Las variedades en el diseño del colgajo y el desprendimiento de la encía son varias y todas ellas deben de incluir la separación de las fibras gingivales libres vestibulares que rodean el diente hacia adelante para incluir el primer molar y separar hacia vestibular el gran colgajo (FIG. No. 15).

Este colgajo es de más fácil sutura, menos doloroso en el período postoperatorio y hay menos distorción en la cicatrización. El colgajo mucoperióstico se eleva cuidadosamente con una cucharilla de hueso o con una legra bien afilada, comenzando en la incisión vertical donde el periostio no está adherido al hueso y siguiendo hacia adelante por lingual.

Cuando el sitio operatorio está totalmente expuesto, se coloca un separador adecuado por debajo del colgajo y se le sostiene contra el hueso.

La osteosección se comienza verticalmente, justo por detrás de la raíz distal del segundo molar y paralela a ella. (FIG. No. 14 "B").

La incisión ósea debe de ser según el ancho que requiera el

caso y lo profunda como para llegar por debajo del esmalte de -  
la corona del diente retenido según lo indiquen las radiografías -  
pre y trans-operatorias. El escoplo se gira entonces hacia atrás  
colocándolo en el fondo del primer corte y dirigiéndolo ligeramen  
te hasta la cresta alveolar. La mayor parte de la cortical exter  
na se resecará en una sola pieza, lo que es deseable.

Se hacen otros cortes horizontales en la medida de lo necesa  
rio para exponer la corona. (FIG. No. 14 "C").

En una mandíbula ancha con una cortical alveolar gruesa, el  
diente impactado puede exponerse aún más, angulando el borde -  
del escoplo hacia el diente al hacer el corte horizontal para cre-  
ar un surco entre la esponjosa del diente y la lámina cortical. --  
(FIG. No. 14 "D").

El hueso que está en la unión de los cortes vertical y horizont  
al debe de removerse lo suficiente como para permitir que la --  
cucharilla para hueso penetre en la esponjosa por debajo de la co  
rona del diente retenido.

Se secciona entonces el diente (con fresa o cincel). Se colo

ca un escoplo bien afilado en el surco vestibular, se le dirige hacia distal hacia el cuello anatómico del diente (no hacia lingual, lo que puede fracturar la cortical interna), y se le da un golpe seco. Este deberá ser un golpe medido de manera que no "atreviese" y el diente se dividirá frecuentemente al primer intento. La porción distal seccionada de la corona es retirada de la herida. (FIG. No. 14 "E").

Se coloca por debajo de la corona un botador recto y se hace un movimiento hacia arriba. El borde superior de este elevador es la porción que eleva al diente. (FIG. No. 14 "G").

Cuando el diente se mueve, estará forzado a hacerlo en un arco. Cuando se ha movido hacia arriba y atrás hasta el punto en el que el instrumento ya no puede mantener contacto con él, se gira el elevador de manera que el borde inferior complete la remoción del diente. Si se hace rotación antes, hay peligro de fracturar la raíz y puede comprometerse el segundo molar.

A menudo el diente va a moverse hacia arriba lo suficiente como para dejar atrás al segundo molar, pero no va a rotar hacia distal.



Está ahora en una posición vertical, separado del segundo - molar lo suficiente como para perder la ventaja mecánica del elevador colocado entre ambos dientes. Un elevador bandera colocado en la bifurcación de las raíces, utilizando como fulcrum la cortical externa, se eleva el diente sacándolo de la herida. (FIG. No. 14 "G" y 14 "H").

Los fragmentos óseos se elevan de la herida con una cucharilla para hueso. Debe prestarse especial atención a los fragmentos que se alojan por debajo del colgajo vestibular del segundo molar. Los remanentes de tejidos blandos del alveolo (por ejemplo, tejido de granulación, folículo de erupción), se retiran cuidadosamente por medio de disección aguda o roma. Los bordes angulosos o punta son redondeados con una lima para hueso. Se evita el raspaje intenso con cucharillas para hueso en las profundidades de la herida para evitar una lesión en el nervio y los vasos dentarios inferiores. Se coloca dentro de la herida, una solución antibiótica en caso de no ser alérgico al medicamento, o una pequeña esponja de gelfoam que ha sido embebida previamente en una solución antibiótica y que se haya dejado secar sin perder su esterilidad.

COLGAJO DE BOLSILLO

Fig. # 15

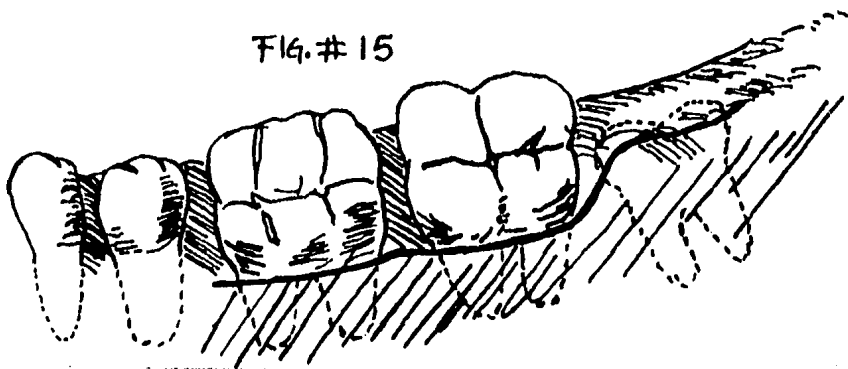
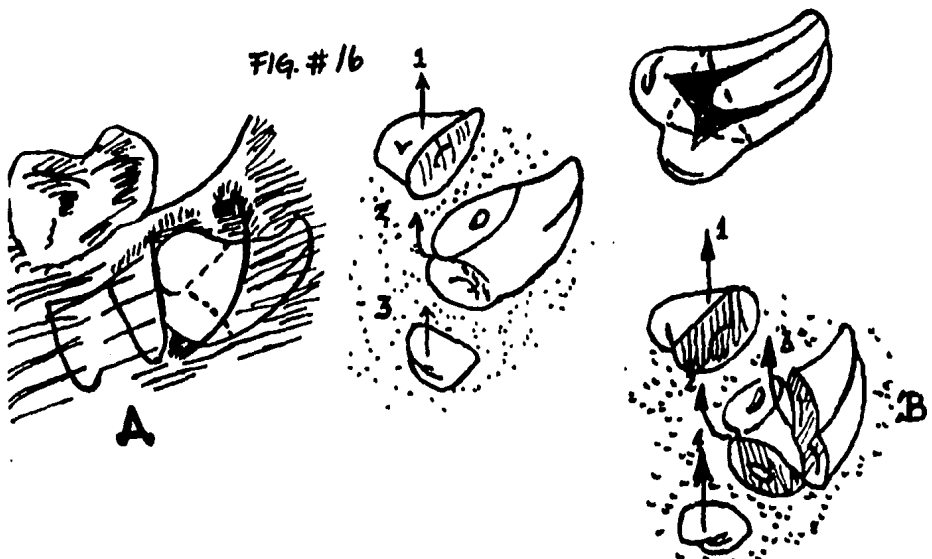


Fig. # 16



RETENCION HORIZONTAL. Se secciona la cúspide superior -- (distal) y la inferior (mesial). El fragmento coronario superior se extrae primero, seguido por el grueso del diente. Finalmente se extrae el segundo coronario inferior. B) RETENCION HORIZONTAL. (variación) Si el lugar es suficiente para la extracción del grueso del diente, se hace una división cerca del cuello anatómico.

Se coloca una sutura sobre el alveolo de lingual a vestibular, empleando seda negra 000 ó en algunos casos catgut, que no tiene que ser retirado. Por lo general es suficiente un punto de sutura, no se colocan drenajes y la zona se cubre con una esponja de gasa.

**RETENCION HORIZONTAL INFERIOR.** - La retención horizontal ubicada debajo del nivel oclusal requiere de un corte profundo en el hueso, que se extiende a menudo hasta el ápice del -segundo molar (FIG. No. 16).

Los cortes horizontales deben ser suficientes como para exponer el cuello anatómico del diente.

La descripción clásica de este diente incluye una división en el cuello anatómico para separar la corona de la raíz. Esto puede hacerse con un escoplo bien afilado o con fresa quirúrgica y --pieza de mano estériles.

Un método alternativo es la odontesección con el escoplo. Si los ángulos de los cortes han sido suficientemente amplios, puede haber bastante espacio como para extraer el diente retenido, s iem

pre que se haya resecado una cantidad suficiente de hueso sobre la cresta alveolar. Se dirige ahora la atención a esa zona. Si toda la ostectomía se ha realizado antes de intentar la odontosección, el diente puede estar ligeramente aflojado y un diente flojo en su lecho es difícil de dividir. El seccionamiento se lleva a -- cabo tan pronto como se obtenga el acceso a la corona, aunque -- las partes no puedan ser extraídas y luego se continúa con la os-- tectomía.

En este momento puede hacerse otro corte en una dirección casi vertical (hacia abajo) FIG. No. 16 "A". La superficie denti-- naria y si está expuesta la cámara pulpar es aún más fácil reali-- zar la sección.

Se extraen los distintos fragmentos dentarios superficiales -- si el corte óseo vertical es lo suficientemente profundo como pa-- ra que el elevador tenga acceso y se ha resecado suficiente hue-- so de la cresta alveolar, la porción radicular puede extraerse -- con un elevador de bandera largo con o sin posterior secciona-- miento radicular. No debe utilizarse presión intensa. Debe rea-- lizarse más osteosección hasta que el diente pueda extraerse con relativa facilidad. La porción mesial de la corona se extrae en --

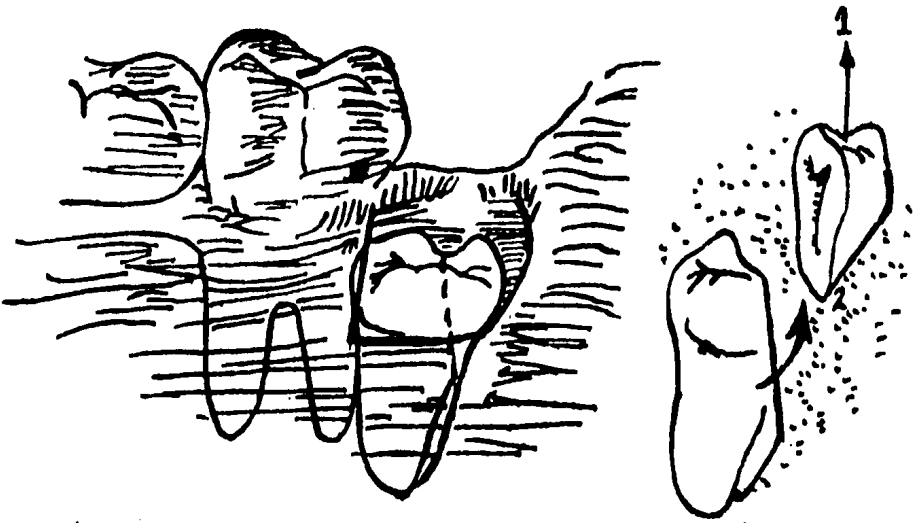
último término.

Se efectúa el cierre primario después de un debridamiento cuidadoso.

**RETENCION VERTICAL INFERIOR.** - La extracción de los dientes retenidos en esta posición es una de las operaciones más difíciles, debido a la dificultad en la colocación de un instrumento entre el segundo y tercer molar retenido íntimamente adosado. Este espacio es demasiado pequeño para una ostectomía adecuada.

Se expone la zona a la vista bajo un gran colgajo mucoperiostico. Se hace un largo corte vertical en el hueso para exponer - por lo menos el cuello anatómico del diente retenido, se elimina bien el hueso por su parte distal y también sobre su cara oclusal. Se realiza en el surco vestibular un corte largo casi vertical.

Se extrae esta porción. Se fuerza entonces con un elevador delgado recto entre los dientes, de ser posible, y se eleva el diente retenido. Si no es posible el acceso puede utilizarse un



**RETENCION VERTICAL.** - Se hace un corte largo. La cúspide distal se extrae primero, seguida por la elevación del diente. -  
(FIG. No. 17).

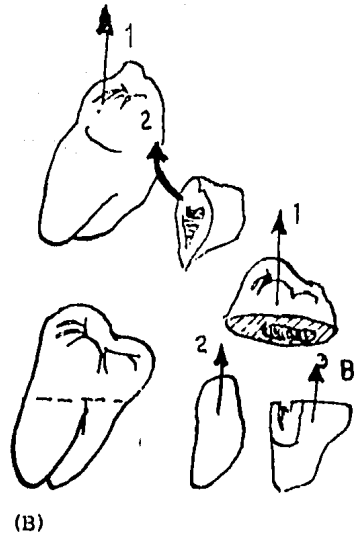
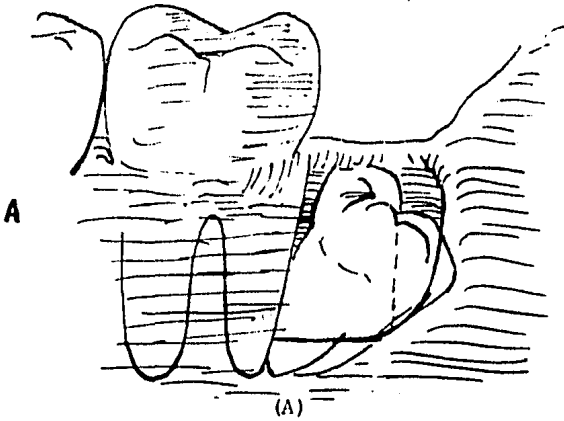
elevador de bandera colocando la punta de éste en la bifurcación ejerciendo una fuerza directa hacia arriba.

**RETENCION DISTOANGULAR INFERIOR.** - Los dientes retenidos en esta posición son difíciles de extraer, debido a que su mayor volumen se encuentra en la rama ascendente.

Como la corona del diente retenido está situada lejos del segundo molar no pudiéndose utilizar las ventajas mecánicas del elevador. Se levanta un gran colgajo mucoperióstico y se hacen los acostumbrados cortes vertical y horizontal en el hueso. Se secciona el diente en dirección vertical (FIG. No. 18 "A"). Según la curvatura de las raíces, el volumen mesial del diente se mueve primero hacia arriba con el elevador de bandera colocado en la zona de bifurcación.

A veces la porción coronaria distal seccionada puede ser disecada del hueso en primer paso. Luego se gira el diente hacia distal, hacia el espacio recién creado. A menudo es útil seccionar la corona de la raíz en el caso de los dientes retenidos en posición distoangular, extraer la corona, dividir la raíz si es factible y extraer las raíces separadamente. ( FIG. No. 18 "B").

Fig. # 18



RETENCION DISTOANGULAR. - A). Se separa la cúspide distal. Se eleva primero el diente y luego se extrae la cúspide distal seccionada. B). Retención distoangular (variación) se secciona el diente a nivel del cuello anatómico. Se extrae la corona y se dividen y extraen las raíces por separado. (FIG. No. 18).







(A)




(B)



(C)



(D)



(E)

**TECNICA DE LA FRESA.-** A) Se reseca el hueso alrededor de la corona. B). Se secciona la corona con un escoplo . C). Se continúa con la resección hasta el nivel de la bifurcación. D). - Se secciona la raíz distal. E). Se secciona la raíz mesial. -- (FIG. No. 19).

TECNICA DE LA FRESA .- La alta velocidad se emplea ex  
tensamente para la extracción de dientes retenidos y restos ra-  
diculares. La técnica tiene varias ventajas.

La primera de ellas es de especial importancia cuando se -  
trata de un paciente no sedado. La colocación de la pieza de mañ  
no es una experiencia familiar, común a todo aquel que haya ocupu  
pado un sillón odontológico, a diferencia del escoplo y el martil  
lo.

La segunda ventaja, es que los golpes físicos y las presione  
s asociadas con la técnica del escoplo y del martillo quedan --  
eliminados.

La tercera ventaja es que, dado que la pieza de mano quirúr  
gica elimina la necesidad de una asistente para que emplee el --  
martillo.

La cuarta ventaja se relaciona con la necesidad de irrigar -  
un campo quirúrgico con el objeto de reducir el calentamiento -  
originado por la fresa. Esto crea un campo quirúrgico continúame  
mente lavado.

La quinta ventaja es que, el operador tiene la posibilidad de hacerse perforaciones en torno al diente retenido de un modo delicado y controlado, con objeto de remover el tejido óseo, de manera que puede mantenerse un acceso instrumental. Con esta técnica de la fresa se hace mucho más fácil la recuperación de restos radiculares que se encuentran cerca del nervio dentario inferior y en las raíces que se encuentran en vecindad con el seno -- maxilar.

Antes de iniciar alguno de los métodos anteriormente señalados, por medio de la fresa y alta velocidad, es necesario hacer notar, que resulta imperativo que solo se utilice una pieza de mano y fresas que estén estériles. La comunicación del sitio quirúrgico con los espacios aponeuróticos aumenta la posibilidad de graves complicaciones como resultado de instrumentaciones que se hagan sin las medidas elementales de higiene que se deben de tomar dentro del consultorio.

El uso de la pieza de mano común empleada para la preparación de cavidades está totalmente contraindicada para la extracción de las piezas retenidas.

Además la irrigación de la herida quirúrgica durante el procedimiento, ayuda a que el rocío producido, disminuya la necrosis, o sea provocada por el calor generado con la fresa.

La irrigación sirve también para limpiar la cripta y las zonas que están por debajo del colgajo, de restos óseos, fragmentos dentarios y sangre.

Con una fresa de alta velocidad es más fácil resecar el hueso denso adyacente a la corona del diente que se va a dividir.

**TERCER MOLAR INFERIOR.**- La elevación de un tercer molar inferior retenido, generalmente es impedida por uno o más factores, dentro de los que se enumeran: el hueso que lo recubre, el borde anterior de la rama ascendente, el segundo molar adyacente y una formación radicular desfavorable. La proximidad del nervio dentario inferior, la cortical lingual delgada, la falta de visibilidad, el acceso restringido y la formación anormal del hueso, así como otros problemas quirúrgicos y anatómicos, son las dificultades que se pueden encontrar.

**RETENCION VERTICAL.**- La extracción ósea se comienza

en el ángulo diedro mesiovestibular del tercer molar. El corte inicial del hueso se hace en sentido vertical, bajando hasta exponer la convexidad del cuello del tercer molar. Se pasa la fresa hacia distal en esta profundidad hasta el ángulo diedro distovestibular y luego por lingual hasta la cara distal del diente. (FIG. - No. 19 "A"). Esto frecuentemente trae como resultado un fragmento de huesos que puede ser desprendido y extraído del sitio quirúrgico. Se puede emplear el escoplo y el martillo o la fresa para seccionar el tercio distal de la corona (FIG. No. 19 "B"). Generalmente ésto es suficiente para permitir la elevación del -- diente.

La experiencia y el criterio quirúrgico van a determinar si es necesario o no hacer nuevas secciones o resecciones óseas. - Si el diente retenido verticalmente no puede extraerse con facilidad en ese momento, se emplea la fresa para aumentar la pro--fundidad de la osteosección hasta el nivel de la bifurcación. (FIG. No. 19 "C"). Comenzando en ella, se talla un surco profundo en la raíz distal del diente retenido. (FIG. No. 19 "D"). Se termina la separación del segmento coronario y la raíz mesial y se extraen como un elemento único antes de la elevación de la raíz distal.

**RETENCION MESIOANGULAR.** - La ostectomía se realiza de modo similar al que se emplea en el caso de la retención vertical, de manera de ensanchar el espacio pericoronario y eliminar el -- hueso que recubre el diente. La profundidad de la resección ósea se aumenta hasta el nivel de la bifurcación y se emplea escoplo pa ra seccionar la mitad distal de la corona o para seccionar vertical mente a través de la bifurcación si está indicado. El segmento coronario distal algunas veces adherido a la raíz distal, se extrae -- entonces como un segmento único. En los casos en que la porción mesial está fuertemente acufiada por debajo del segundo molar, -- puede emplearse la fresa para tallar un surco profundo en la raíz mesial, comenzando en la cámara pulpar de manera que el eleva- dor pueda dividir la corona de la raíz. Después se extraen como unidades separadas. (FIG. No. 19 "E").

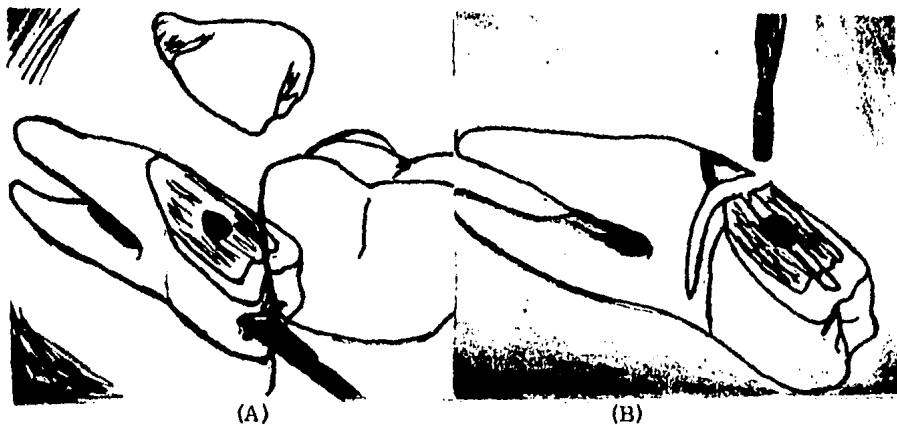
**RETENCION HORIZONTAL.** - El cuello anatómico del diente es expuesto por la técnica de la fresa como se ha descrito ante-- riormente, reduciendo la altura de la cortical vestibular hasta el surco vestibular del diente. Se emplea un escoplo para seccionar el tercio distal de la corona y exponer la cámara pulpar. (FIG. - No. 20 "A"). Se emplea la fresa de alta velocidad para exponer la cara vestibular de la corona clínica, sin reducir aún más altu-

ra de la cortical externa, haciendo una zanja. En la figura número 20 "A" y "B", se muestra cómo se talla un surco en forma de T con la fresa, comenzando en la cámara pulpar expuesta. Se divide en dos segmentos grandes de la corona clínica, que se extraen como unidades separadas.

Se tallan dos surcos profundos con la fresa para facilitar la separación de las raíces mesial y distal. Existen técnicas alternativas que incluyen la división con fresa de la corona a nivel del cuello y la extracción de los elementos seccionados como entidades separadas.

**RETENCION DISTOANGULAR.** - Para las retenciones distoangulares se emplean variaciones de las técnicas quirúrgicas descritas anteriormente. La rama vertical presenta una obstrucción enorme para la extracción de dientes con este tipo de retención. Después de la remoción con fresa del hueso vestibular para exponer la parte más alta del contorno dentario, se emplea la fresa para reseca el hueso distovestibular.

La porción distal del diente se corta o se divide el diente a través de su bifurcación.



RETENCION HORIZONTAL.- A). Sección inicial con escoplo. -  
B). Surco en forma de (T) tallado en la dentina con una fresa. -  
(FIG. No. 20.)



Los enfoques alternativos incluyen la división con fresa del diente a la mitad o la separación de la corona de las raíces, seguida por la división de la raíz mesial de la distal y la extracción como elementos separados.

## VI. TERCEROS MOLARES INCLUIDOS MANDIBULARES.

### 6. COMPLICACIONES.

Las complicaciones que se podrían presentar durante la extracción de estas piezas ya se han descrito anteriormente (luxación mandibular, fractura, lesión del nervio, etc.).

## VI. TERCEROS MOLARES INCLUIDOS MANDIBULARES.

### 7. PRONOSTICO.

Generalmente el pronóstico en las extracciones de este tipo es bueno, siempre que se han seguido los pasos elementales de asepsia dentro del consultorio, así como el instrumental y medicamentos que se utilicen dentro de la cirugía. El control del dolor y la inflamación posteriores a la intervención son de gran ayuda en el estado de ánimo del paciente, así como del dentista.

El uso de antibióticos después del procedimiento quirúrgico, queda bajo juicio del cirujano, en nuestro caso personal, si existe algún problema infeccioso relacionado con la pieza a tratar, lo utilizaremos por cuatro días más y a concentraciones elevadas.

## **VII. CONCLUSIONES Y BIBLIOGRAFIA**

## VII. CONCLUSIONES Y BIBLIOGRAFIA.

### 1. CONCLUSIONES.

Desde el principio del trabajo, hacemos notar la importancia que tiene el conocer a conciencia las regiones anatómicas en donde realizamos nuestra labor diaria y, recalcando que no solo interviene el sistema óseo y muscular, sino que también debemos de tener muy en cuenta los demás elementos (glándulas, arterias, venas, nervios, ganglios linfáticos, etc.) que corren a lo largo y ancho de la cara y la cavidad oral.

Así también la elaboración de una precisa historia clínica y radiográfica que el caso requiera.

Las técnicas quirúrgicas que se emplean y los medicamentos que se usan en el pre, trans. y postoperatorio, así como el instrumental y su higiene, intervienen en forma substancial en el resultado final de nuestro tratamiento.

Es de vital importancia el evaluar con honestidad nuestra capacidad operatoria y, en caso de no poder resolver el problema,

remitirlo con el especialista en cuestión. De esta forma no engañamos al paciente ni a nosotros.

Es más valioso un paciente satisfecho que uno defraudado.

En resumen, nuestro interés es el de despertar un afán de mejoramiento diario, la actualización e investigación en todos los conocimientos que "adquirimos" en la carrera, ya que en todas las especialidades dentales hay algo nuevo cada día.

Así pues, esperamos que este pequeño esfuerzo sirva de algo a todos a quienes nos interesa la superación de la odontología.

VII. CONCLUSIONES Y BIBLIOGRAFIA.

2. BIBLIOGRAFIA.

RUY PEREZ TAMAYO.- Inflamación. Texto de Patología.

PEDRO REYES.- Inflamación, Revista Ciba Geigy.

HAM.- Tejidos hematopoyéticos. Tratado de histología.

FARRERAS ROZMAN.- Tubo digestivo, enfermedades de las encías y dientes.

MERCK - SHARP.- El manual de Merck 6a. edición. Biología del sistema inmune.

JON S. GREENSPAN.- Enfermedades bucales y dentales. Inmunología clínica de H. Hugh Fudenberg, 3a. edición, 1982.

GUILLERMO A. RIES.- Cirugía bucal, tercer molar inferior, 8a. edición.

**KRUGER.** - Cirugía buco-maxilofacial. Dientes retenidos,  
ed. Med. Panamericana, 1982.

**IPSO.** - Información Profesional y Servicios al Odontólogo,  
1976.

**BURKET.** - Medicina bucal. Diagnóstico y tratamiento, 6a.  
edición.

**OCLUSION.** - Ramfjord-Ash, 2a. edición interamericana,  
Anatomía y Fisiología del Aparato Masticador.

**CIRUGIA BUCAL PRACTICA.**

**IRVING. GLICKMAN.** - Periodontología clínica, capítulo 18.  
Absceso periodontal, 4a. edición interamericana.