



UNIVERSIDAD NACIONAL AUTONOMA DE MEXICO

FACULTAD DE ODONTOLOGIA

**PASOS CLINICOS PARA LA ELABORACION
DE UNA PROTESIS FIJA**

T E S I S

**QUE PARA OBTENER EL TITULO DE
CIRUJANO DENTISTA**

**P R E S E N T A :
GRACIELA ELIZONDO VEGA**

A handwritten signature in black ink, appearing to read 'Graciela Elizondo Vega', is written over the printed name.

MEXICO, D. F.

1983.



Universidad Nacional
Autónoma de México



UNAM – Dirección General de Bibliotecas
Tesis Digitales
Restricciones de uso

DERECHOS RESERVADOS ©
PROHIBIDA SU REPRODUCCIÓN TOTAL O PARCIAL

Todo el material contenido en esta tesis esta protegido por la Ley Federal del Derecho de Autor (LFDA) de los Estados Unidos Mexicanos (México).

El uso de imágenes, fragmentos de videos, y demás material que sea objeto de protección de los derechos de autor, será exclusivamente para fines educativos e informativos y deberá citar la fuente donde la obtuvo mencionando el autor o autores. Cualquier uso distinto como el lucro, reproducción, edición o modificación, será perseguido y sancionado por el respectivo titular de los Derechos de Autor.

-:- I N D I C E -:-

CAPITULO I

Introducción - - - - - 1

CAPITULO II

Historia clínica: - - - - - 2
a) Historia clínica - - - - - 2
b) Historia dental - - - - - 5

CAPITULO III

Estudio radiográfico: - - - - - 8
a) Interpretación radiográfica. - - - - - 10

CAPITULO IV

Modelos de estudio : - - - - - 13
a) Análisis del modelo en el articulador 14
b) Plano oclusal - - - - - 16
c) Espacio entre procesos - - - - - 17
d) Análisis del modelo en el examinador- 17
e) Distribución de los dientes restantes 17
f) Elección de pilares - - - - - 18
g) Interferencias - - - - - 18
h) Selección de las superficies que guían
el plano - - - - - 18
i) Problemas de estética y lugar - - - - - 18
j) Examen definitivo - - - - - 19

CAPITULO V

Elementos de la prótesis fija: - - - - - 20
1.- Requisitos de la pieza pilar - - - - - 20
a) Forma anatómica de la raíz - - - - - 21
b) Extensión del soporte paradontal y re
lación corona-raíz - - - - - 22
c) Ley de Ante - - - - - 22
d) Movilidad - - - - - 24
e) Naturaleza de la oclusión - - - - - 25
f) Dientes con giroversión e inclinados- 25
g) Curvatura del arco - - - - - 26
2.- Factores biológicos: - - - - - 26
a) Medio ambiente bucal - - - - - 26

3.- Retenedores de punetes: - - - - -	28
a) Generalidades - - - - -	28
b) Fuerzas - - - - -	29
c) Requisitos para un retenedor - - - - -	29
d) Clasificación de los retenedores - - - - -	32
e) Retenedores extracoronaes - - - - -	33
f) Retenedores intracoronaes - - - - -	34
4.- Conectores: - - - - -	44
a) Conector rígido - - - - -	44
b) Conector semirígido - - - - -	45
5.- El tramo (póntico): - - - - -	50
a) Requisitos de los pónticos - - - - -	51

CAPITULO VI

Pasos para la elaboración de una prótesis: - - - - -	57
a) Incrustaciones de clase II - - - - -	57
b) Incrustaciones de clase III - - - - -	59
c) Coronas 3/4 en dientes anteriores - - - - -	63
d) Coronas 3/4 en posteriores [4/5] - - - - -	67
e) Coronas parcial posterior con cajue- las proximales - - - - -	70
f) Retenedores parciales a pernos - - - - -	71
g) Coronas totales: En dientes anterio- res y posteriores - - - - -	81
h) Coronas telescópicas - - - - -	83
1) Coronas totales con amalgama o resina compuesta pivotadas como base de coro- nas totales - - - - -	84

CAPITULO VII

Indicaciones y contraindicaciones para - una prótesis fija: - - - - -	89
a) Indicaciones - - - - -	89
b) Contraindicaciones - - - - -	90
c) Ventajas de los puentes fijos - - - - -	91
d) Desventajas de los puentes fijos - - - - -	91

CAPITULO VIII

Tratamiento provisional: - - - - -	93
a) Objetivos - - - - -	93
b) Obturaciones y aparatos provisionales - - - - -	94
c) Puente provisional - - - - -	100
d) Mantenedores de espacio - - - - -	101

CAPITULO IX

Retracción gingival - - - - -	102
a) Separación mecánica del tejido - - -	102
b) Separación fisiológica - - - - -	103

CAPITULO X

Prueba y cementación: - - - - -	104
a) Prueba de retenedores - - - - -	105
b) Prueba del puente - - - - -	112
c) Cementación de las carillas - - - -	115
d) Cementación de los puentes - - - -	116
e) Revisión y mantenimiento - - - - -	125

BIBLIOGRAFIA - - - - -	127
------------------------	-----

CAPITULO I

INTRODUCCION

Una de las áreas más importantes de la Odontología es la rehabilitación bucal, esto significa complementar las partes destruidas o ausentes por medio de aparatos. Para reemplazar dientes perdidos se utilizan 2 tipos de aparatos dentales. Los puentes fijos y los puentes removibles. Como lo implica su nombre, el puente fijo está unido a los dientes de soporte y no se puede retirar para limpiarlo o inspeccionarlo. Los puentes removibles van anclados a los dientes por medio de elementos de conexión como los ganchos de alambre, que permiten quitar el aparato para limpiarlo o examinarlo.

Nos referimos al puente fijo por ser un elemento que cuando está bien diseñado presenta mayor tiempo de estancia en la boca, debido a que el paciente no lo retira, pues en muchas ocasiones los extravían frecuentemente o los deforman por golpes bruscos haciendo que cambie su dimensión. Por otro lado el retirar frecuentemente un puente provoca desgastes y en muchas ocasiones caries en los pñnticos, de ahí su importante diferencia con la prótesis removible.

La falta de sustitución de un diente perdido se traduce en una serie de fenómenos que, a lo largo de los años pueden conducir a la posible pérdida de los dientes restantes, una vez que se pierde el diente, se va destruyendo lentamente la función armónica de los demás dientes presentes en los arcos dentarios.

CAPITULO II

HISTORIA CLINICA

La elaboración de una historia clínica adecuada, es probablemente el aspecto más descuidado del examen dental, aún cuando constituye una valiosa fuente de información para un tratamiento adecuado.

Dicha información nos ayudará a tomar una decisión prudente en determinado momento para elegir la prótesis indicada para el paciente y este la pueda usar con comodidad, tranquilidad y bienestar.

Por lo anteriormente dicho y por conveniencia la dividiremos en:

Historia Clínica
Historia Dental

Historia Clínica.- Se pueden utilizar dos métodos para llenar la historia clínica del paciente.

a).- Se le da un cuestionario al paciente para que él lo conteste llenando los espacios en blanco.

b).- Este método consiste en una entrevista en tal forma que se le formulen al paciente preguntas clave sobre su estado de salud y éstos se anotarán en un registro apropiado.

La combinación de ambos métodos más eficaz.

Es indudable que el Dentista que dedica un poco de su tiempo para sentarse y conversar con el paciente ya que con esto creará una relación más armoniosa entre ambos, explicando el porque de dicho cuestionario y la relación que existe vocabulario adecuado para el propio entendimiento de cada paciente.

La finalidad primordial de la Historia Clínica es establecer el estado de salud general del paciente

El interrogatorio será de tal manera que con el menor número de preguntas se obtenga mayor cantidad de datos necesarios.

La edad del paciente es muy necesaria dado que proporciona un punto de referencia para su estado funcional.

Factores como la pubertad, menopausia, embarazo, senectud están relacionados con la edad del paciente y cada una de ellas puede tener relación con el tipo de prótesis que el paciente tolere en forma más adecuada ya que con la edad disminuye la destreza neuromuscular, el epitelio bucal tiende a deshidratarse y perder elasticidad, además hay disminución de la actividad de las glándulas salivales y los tejidos blandos y también por lo general en su resistencia a los traumatismos y es por esto que es más difícil que un anciano se adapte a una prótesis que un paciente joven, y el registro de una mujer postmenopáusica puede presentar osteoporosis asociada en forma característica por un desequilibrio hormonal.

En salud general la historia clínica nos mostrará si existe o existió una enfermedad sistemática, o si el paciente está ingiriendo algún medicamento que pueda afectar el propósito para una prótesis bucal, el paciente por su parte deberá revelar cualquier enfermedad conocida por él mismo, y no es raro que en una Historia Clínica adecuada, como parte del examen dental completo se descubran datos de una enfermedad incipiente de la que el enfermo no tiene conocimiento. En caso de sospecha de algún padecimiento sistemático, el paciente será enviado con un médico a consulta.

Las enfermedades sistemáticas son de importancia clínica ya que algunas de éstas pueden afectar en forma directa la capacidad del paciente para usar cómodamente una prótesis, y la presencia de tales anomalías deben ser conocidas por el Dentista como resultado del examen.

A continuación se enumeran algunas de las enfermedades sistemáticas que pueden presentar manifestaciones bucales y afectar la capacidad del paciente para usar comodamente una prótesis.

ANEMIA.- Este paciente presenta una mucosa pálida, disminución de la secreción salival, lengua enrojecida y dolorosa, y a menudo, hemorragia gingival; - así mismo, experimenta mayor dificultad para adaptarse al uso de la prótesis.

DIABETES.- En un paciente que está controlado - (en quien el nivel de glucosa y glucosuria se controla mediante dieta, medicamentos) por lo general puede usar la prótesis sin más dificultad el individuo no controlado presentará un riesgo mínimo al tratamiento protodóntico. El diabético, suele estar deshidratado, lo que se manifiesta, por una disminución en la secreción salival.

Puede existir macroglosia y algunas veces la lengua esté enrojecida y dolorosa. Con frecuencia se aflojan los dientes por el debilitamiento alveolar y puede haber osteoporosis generalizada. El diabético no controlado presenta fácilmente contusiones y su recuperación es lenta y es un error clásico encontrar un Dentista poco prudente que no puede disponer por sí mismo de esta información.

HIPERPARATIROIDISMO.- El paciente con hiperparatiroidismo tiende a sufrir rápida destrucción del hueso alveolar, así como osteoporosis generalizada, las placas dentales muestran pérdida parcial o total de la lámina dura. Un paciente de esta índole ofrece poco riesgo para la prótesis parcial.

HIPERTIROIDISMO.- Este paciente puede mostrar como único síntoma bucal una pérdida prematura de dientes temporales, seguida de rápida erupción de los permanentes, sin embargo suele tratarse de individuos supertensos que tienden a hacerse hipercríticos y que se sienten incómodos con facilidad. Por lo general ofrecen poco riesgo en el tratamiento protodóntico.

EPILEPSIA.- Este paciente puede estar recibiendo Dilantin Sódico, medicamento que con frecuencia -- produce hipertrofia de la mucosa bucal y que sirva para controlar el padecimiento. Suele estar indicado -- operar la encía antes de elaborar la prótesis.

ARTRITIS.- En estos pacientes surge el problema de que la enfermedad haya afectado la A.T.M., y esta posibilidad no debe pasar inadvertida si se presenta algún síntoma común de esta anomalía, se recomienda -- valorar cuidadosamente la situación antes de elaborar la prótesis.

HISTORIA DENTAL

La aportación de una historia dental cuidadosamente elaborada al examen es sumamente valioso, por -- ejemplo: Es importante saber las causas por las cuales el paciente casi no posee dientes, si la causa -- fué una enfermedad periodontal, el pronóstico de dientes remanentes y hueso, no puede ser tan favorable, -- como si la pérdida de dientes hubiese sido por caries dental; este último dato nos puede ayudar para la selección del tipo de prótesis y elaborar un plan de -- tratamiento adecuado.

Actitud del paciente.- En muchos casos la prótesis bucal no alcanza completo éxito debido a que se -- dá demasiada importancia a los aspectos puramente mecánicos de la elaboración, mientras que se presta poca atención al hecho de que el paciente es un individuo con una mente singular, con gustos, aversión, deseos y temores particulares. La elaboración de una -- Historia Dental brinda una oportunidad incomparable -- de conocer con exactitud lo que el paciente espera -- del tratamiento que solicita.

Experiencia del paciente en cuanto a la prótesis. Es importante saber las experiencias anteriores que -- haya tenido el paciente con alguna otra prótesis, la finalidad de esto es determinar su actitud o lo que --

es más importante el tipo de prótesis que no le ha sido posible utilizar, para lo que se le harán algunas preguntas como:

¿Se adapta a la prótesis que actualmente usa?

¿Le resulta cómoda?

¿Cuántas ha usado con anterioridad?

¿Es aceptable su aspecto?

En resumen, que es lo correcto y que lo incorrecto. El paciente puede quejarse por ejemplo, de que cubría el paladar y no podía soportarlo, o bien que no toleraba la barra debajo de la lengua.

Evidentemente se requiere un acondicionamiento previo al tratamiento protético para evitar que el paciente la deje de usar.

El clínico experimentado animará a su paciente para que le exponga sus dudas al respecto, a sabiendas de que sus respuestas brindarán indicios reveladores de su actitud mental ante el efecto que le produce el empleo de la prótesis y en esta forma pronosticará el éxito o el fracaso del tratamiento proyectado.

Como se ha dicho anteriormente, la historia clínica es básica y fundamental para un mejor conocimiento y entendimiento de nuestro paciente; con la finalidad de obtener un diagnóstico y un plan de tratamiento a seguir.

También es importante una ficha de identidad donde pondremos los datos personales del paciente como son:

Nombre, edad, sexo, domicilio privado, lugar de trabajo, ocupación y teléfono.

Para la historia médica general se utilizará un interrogatorio directo, o indirecto en caso de tratarse de una persona incapacitada o de un menor.

Se pondrán también antecedentes familiares y personales patológicos y no patológicos, haciendo hincapié en enfermedades hereditarias, así como un interrogatorio de aparatos y sistemas.

Es de suma importancia el examen clínico para saber las condiciones de los tejidos orales expuestos, - calidad de la estructura superficial de los dientes, - movilidad, ya sea al simple tacto manual o sometido a cierta presión, y por último la tolerancia de los tejidos a restauraciones.

CAPITULO III

ESTUDIO RADIOGRAFICO

No se considera que un examen dental sea completo sin tomar las radiografías adecuadas; pues se ha demostrado que estas radiografías de pacientes totalmente desdoutados, en un gran porcentaje de casos, -- revelan la presencia de restos radiculares retenidos, dientes no erupcionados, quistes y cuerpos extraños -- así como diversos procesos patológicos y anomalías.

La elaboración de prótesis sin un estudio radiográfico dental no solo constituye una práctica deficiente, sino que es motivo de sospecha, desde el punto de vista legal. Deben emplearse por lo menos diecisiete radiografías, incluyendo dos placas de aletamordible para propósitos de diagnósticos corrientes. -- Pueden necesitarse placas adicionales para fines especiales.

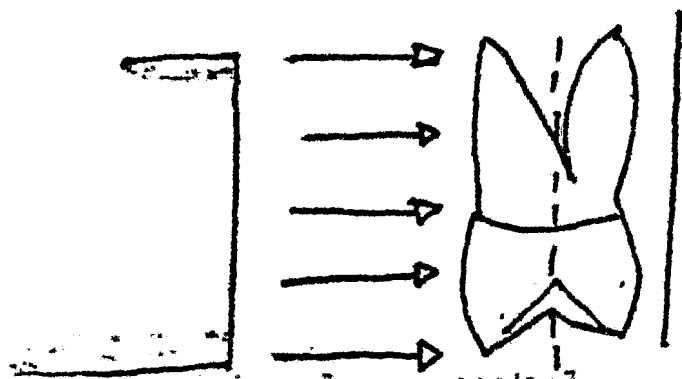
Este estudio nos proporcionará información de -- ambos maxilares. Se apreciará la calidad de las estructuras de soporte (la longitud radicular debe ser medida y comparada a la corona clínica), se apreciará la relación corona-raíz, así como también número, tamaño y forma de las raíces dentarias y áreas con -- absorciones. Se descubrirá el espesor de la membrana periodontal, etc.

Estas radiografías así como el examen clínico, -- sirven de guía al Odontólogo para seleccionar el número de pilares que se necesitan para decidir si es necesario o no incluir dientes contiguos a los pilares, para poder así ofrecer al puente el apoyo paradontal-conveniente y necesario.


TECNICA RADIOGRAFICA.

Existen dos técnicas básicas de uso común a saber: .

1.- La técnica de cono largo o ángulo recto que dirige el rayo central en dirección perpendicular al eje longitudinal del diente.



2.- La técnica de cono corto o ángulo bisectado que dirige el rayo central en dirección perpendicular hacia una línea imaginaria que bisecta el ángulo formado por el eje longitudinal del diente y el plano de la placa.



La técnica de ángulo inclinado de bisección o de cono corto produce distorsión que si no se compensa o se toma en cuenta, puede originar un error en la interpretación. Esta suele presentarse sobre todo en la región de morales del maxilar, en la que un ligero cambio en la angulación, sea horizontal o vertical, puede variar la altura en forma considerable.

Las sombras en las radiografías bucales o linguales, pueden estar superpuestas de modo que un alto grado de densidad en la parte bucal del diente, por ejemplo, puede crear la falsa imagen de un estado semejante en la parte lingual, que no existe en realidad.

Nunca se insistirá demasiado en que debe llevarse a la práctica una misma técnica combinada con un estricto control de calidad para evitar los errores de interpretación originados de las variaciones de factores tales como tipo de película. Tiempo de exposición, técnica del procedimiento y angulación. El no llevar a la práctica estos requisitos traerá como consecuencia un juicio clínico erróneo. Una buena radiografía brindará datos de utilidad al clínico experimentado; una mala radiografía llevará a errores lamentables.

INTERPRETACION RADIOGRAFICA

Los datos que pueden obtenerse de una interpretación adecuada de las radiografías dentales es uno de los elementos del examen dental. Además de descubrir caries incipientes, recidivas de la misma en los márgenes de las obturaciones de canales radiculares incorrectos y presencia de dientes impactados o no erupcionados, quistes y otros procesos patológicos, la radiografía proporciona al examinador valiosos datos en relación con las características y posible resistencia del proceso destinado a soportar la prótesis. Esta información no puede obtenerse por otros medios. Debe examinarse cualquier radiopacidad o radiolucencia que no puede identificarse dentro de los límites normales, y no puede iniciarse la elaboración de la prótesis hasta que se diagnostique y trate, o se determi

prótesis hasta que se diagnostique y trate, o se determine su inocuidad.

Además de revelar la presencia de procesos patológicos y otras anomalías, las radiografías brindarán datos útiles para establecer el valor potencial de un posible diente pilar; tales como:

- Morfología de la raíz
- Altura del hueso
- Calidad del mismo
- Probable reacción del hueso al someterlo a -- fuerzas mayores.

Morfología de la Raíz.- La configuración de la raíz es un dato importante para predecir la solidez y durabilidad de un diente pilar.

El pronóstico depende de la longitud de la raíz, el número de raíces, forma (las raíces irregulares son más fuertes que las cónicas) y, en caso de dientes -- multiradiculares si las raíces están fusionadas o son divergentes.

Altura del hueso.- La longitud de la raíz no -- constituye en sí elemento más importante para pronosticar la estabilidad y duración de un diente pilar -- sino que también debe de tomarse en cuenta la cantidad de raíz que esta rodeada de hueso; lo que suele -- denominarse proporción entre corona y raíz.

Cuando mayor sea la porción del diente cubierta por hueso y menor la que no está rodeada por él, más favorable será la ventaja; a la inversa, mientras menor sea la proporción del diente rodeada de hueso y, -- mayor la que está libre, será menos favorable. La -- proporción mínima suele ser la de uno a uno para que pueda pensarse en un diente como posible pilar.

La altura del hueso puede determinarse en forma-

exacta por medio de radiografías en las que se controla correctamente la técnica de exposición.

Debe tomarse en consideración también que el nivel del hueso suele disminuir con la edad, lo que tiene suma importancia para valorar la capacidad de un diente para funcionar como pilar.

Calidad del hueso.- El hueso formado por travéculas pequeñas y estrechamente agrupadas con espacios intratraveculares mínimos se considera bien mineralizado y, en consecuencia, fuerte y sano. En la radiografía se observa relativamente opaco, aunque es normal y no debe extrañar alguna variación en el tamaño de las travéculas.

Posible reacción al aumentar las fuerzas. En caso de que el hueso responda a una mayor demanda funcional haciéndose más denso, puede considerarse manifestación excelente, del éxito de una prótesis bucal. Cuando esta reacción es deficiente, el hueso se hace más delgado y los espacios intertraveculares se abren. La radiografía revela ese tipo de hueso con relativa radiolucencia y no se considera adecuado para soportar la carga adicional de una prótesis.

Puede considerarse como base para pronosticar su posible reacción ante fuerzas posteriores, la reacción del hueso que rodea a los dientes sometidos a presiones mayores de lo normal, que han perdido el sostén de los dientes contiguos o han servido como pilares de prótesis fijas o removibles.

CAPITULO IV

MODELOS DE ESTUDIO

Los modelos de diagnóstico o estudio proporcionan datos que no pueden obtenerse por otros medios y son de valor inestimable en la formulación de juicios importantes en la preinscripción de la prótesis y en la elaboración del plan de tratamiento. Ciertamente, los modelos de estudio son tan útiles para diversas finalidades que es muy difícil llevar a cabo una prótesis parcial sin emplearlos. Es necesario considerar que nunca será prematuro en la sucesión del tratamiento hacer uso de ellos.

Las aplicaciones más importantes de los modelos de estudio son las siguientes:

a).- Como auxiliares en el diseño y elaboración de la prótesis para valorar con exactitud el contorno de diversas estructuras, así como la relación que guardan entre sí.

b).- Como reproducción tridimensional para distinguir las superficies bucales que exigen modificación para mejorar el diseño.

c).- Como complemento de las instrucciones que se dan al técnico del laboratorio los modelos de estudio ilustran en forma objetiva la prótesis que se ha prescrito. El diseño de esta debe trasarse sobre el modelo de estudio y enviarse al laboratorio junto con el modelo de trabajo sin marcar. Deben hacerse todos los trazos sobre el modelo de estudio y nunca sobre el de trabajo, ya que este puede alterarse. En esta forma, el modelo de estudio constituye un registro del diseño prescrito que puede substituir la falta de comunicación directa entre técnico y Dentista. Es útil asimismo para establecer la obligación tanto del Dentista para proyectar y prescribir el diseño, como del técnico para seguir con exactitud y previsión las instrucciones para la elaboración de la prótesis.

Otros usos del modelo de estudio.

Los modelos de estudio constituyen un registro preciso y duradero para usarlos en caso de que el paciente decida posponer temporalmente el tratamiento.

Pueden emplearse para mostrar a este el tratamiento planeado y son extraordinariamente útiles para -- ilustrar y aclarar las instrucciones al cirujano buccal cuando se va a intervenir quirúrgicamente como -- parte del tratamiento preliminar. El modelo de estudio tiene gran valor para reconocer y representar las necesidades y los resultados de los procedimientos -- planeados para la clínica y el laboratorio.

Por último el modelo de estudio debe emplearse -- para construir un portaimpresiones individual en el -- caso de que por una u otra razón se dificulte la toma de impresión acostumbrada.

Los modelos de estudio se observarán tanto en el articulador como en el examinador. Esto implica que el modelo sea retirado del articulador para llevarlo al examinador y posteriormente colocarlos de nuevo en el articulador. Para este propósito, son útiles los articuladores que no necesitan yeso. Si se emplea un articulador convencional, se recomienda algún separador para volver a montar, (ejemplo: el Split Remounting que fabrica la Hanau Engineering Co.; Buffalo, -- N.Y).

Análisis del modelo en el articulador.

El estudio de los modelos en el articulador revela la relación entre dientes y procesos desdentados -- opuestos, la cual no puede observarse en otra forma. -- Debe presentarse especial atención a los siguientes -- puntos:

Oclusión.- Puede observarse la relación de cerca de los dientes de una arcada con los de la otra (fig. 3). Puede advertirse la presencia de dientes inclinados, girovertidos y extruidos (fig. 4), así como deter

minar los problemas que éstos originan en el diseño - de la prótesis.

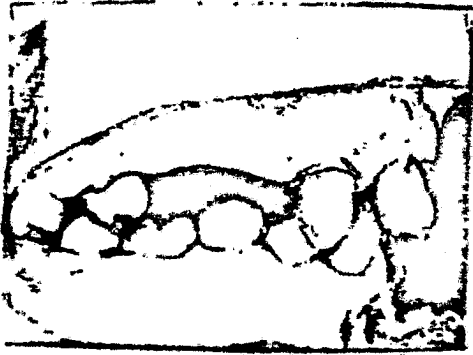

Fig. 3

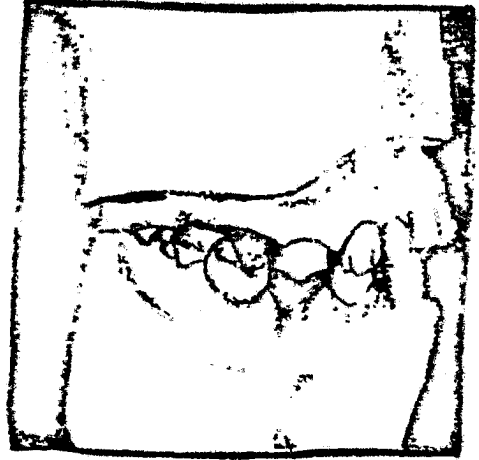


Fig. 4



Plano oclusal.- La situación del plano oclusal es muy importante para valorar el propósito y puede ejercer una influencia fundamental en el tipo de prótesis que debe prescribirse. Un plano irregular debido a dientes inclinados y extruidos dificulta gravemente la formación de una oclusión correcta. Dado que la oclusión adecuada es determinante en el uso de una prótesis removible, el plano oclusal que se aparta en forma notable de lo normal merece un análisis profundo.

Espacio entre procesos.- La cantidad de espacio entre los procesos parcialmente desdentados de maxilar y mandíbula debe ser valorada con todo cuidado.- Debe presentarse especial cuidado a la región de la luberosidad donde debido a la hipertrofia ósea y fibrosa suele existir contacto entre el proceso residual y los dientes inferiores, o bien, entre los dos procesos desdentados (fig. 6).

El espacio entre procesos en la región de los incisivos puede haberse perdido a consecuencia de la extrusión de los dientes inferiores hasta llegar a hacer contacto con la mucosa palatina, cuando los dientes están en oclusión.

Espacio interoclusal.- El espacio entre las superficies oclusal e incisal de ciertos dientes es de suma importancia. Las áreas de los dientes pilares destinados a soportar descensos oclusales, linguales o incisales, deben examinarse minuciosamente para precisar la cantidad de espacio disponible y estimar el espacio adicional que será necesario (fig 7). - Cuando va a necesitarse un descenso lingual en un diente anterosuperior, los modelos de estudio articulados permiten observar la superficie lingual del diente con todos los dientes en oclusión céntrica con el fin de determinar la capacidad de espacio disponible para que pueda definirse con precisión el descanso proyectado.

Análisis del modelo en el examinador.- La vía de inserción así como el diseño de la prótesis, se determina con el modelo colocado en el examinador, de manera que el tratamiento subsecuente puede basar se en este diseño. Deberán tomarse en cuenta los siguientes factores:

Distribución de los dientes restantes.- El número de dientes y su distribución relativa, tienen suma importancia, ya que el diseño de la prótesis debe

estar forzosamente relacionada con el sitio de dichos pilares en potencia. Desde el punto de vista de diseño de la prótesis parcial fija, lo ideal debe ser colocar coronas totales en los dientes malos, y contar con raíces fuertes en cada cuadrante de la arcada. - Por desgracia, esto suele ser más a menudo la excepción de la regla.

Elección de pilares.- Los mejores pilares desde el punto de vista de la estabilidad y resistencia, son los molares y caninos, precedidos de premolares, aunque éstos son más adecuados para soportar ganchos que los caninos. Los incisivos por regla general son pilares deficientes por su poca capacidad para resistir ganchos y la débil constitución de su raíz. Los dientes agrupados son más fuertes que los que están aislados, debido al soporte mesiodistal que se brindan entre sí. La capacidad de un diente para soportar -- un gancho puede determinarse con el vástago explorador para observar los dientes más adecuados para retener, soportar y estabilizar la prótesis. Debe investigarse asimismo las superficies del pilar más convenientes para modificarlas de modo que acepten modelos oclusales incisales y linguales.

Interferencias.- Pueden identificarse las superficies de la boca o de cada diente que constituya un obstáculo para la inserción y remoción de la prótesis de manera que se proponga la solución adecuada al problema.

Selección de las superficies que guían el plano. Las superficies dentales pueden ser estudiadas para determinar si son adecuadas como guías de plano y deben determinarse las que requieren modificación para esta finalidad.

Problemas de estética y lugar.- Los problemas de estética originados por la migración de los dientes deben ser establecidos y planear las soluciones adecuadas. Puede seleccionarse en forma previa el tipo de dientes protéticos más adecuados desde el punto

de vista estético.

Examen Definitivo. - El examen definitivo se lleva a cabo en la segunda cita, cuando pueden juntarse paciente, radiografías y modelos de estudio articulados para un estudio final y llegar a una decisión. - Este es el momento de reunir los datos para verificarlos. La información obtenida a través del diagnóstico puede compararse con todos los datos obtenidos. Se examinará de nuevo la boca para ver si hay caries o restauraciones defectuosas con referencia a las radiografías. Las áreas inciertas o sospechosas de las radiografías deben verificarse en la boca con espejo y explorador. Debe compararse el modelo de estudio con la boca para rectificar el espacio interoclusal, las relaciones entre los procesos y la gravedad en la inclinación de los dientes. En esta cita puede mostrarse al paciente el plan de tratamiento y explicárselo con ayuda de los modelos de estudio.

Los modelos de estudio o de diagnóstico son valiosos para la confección de una prótesis. Se toman impresiones completas de la boca de preferencia con hidrocoloides irreversibles, como el alginato y se corren en yeso piedra. Estos modelos deben de estar completos y reproducir perfectamente bien las estructuras dentales, se recorta, se les dá un terminado fino y se articulan.

CAPITULO V

ELEMENTOS DE LA PRÓTESIS FIJA

Los elementos de todo puente fijo son cuatro:

- 1.- Pieza pilar
- 2.- Retenedor o soporte
- 3.- Conector
- 4.- Pieza intermedia o pñntico

Definiciones de los elementos de la prótesis -- fija.

1.- Pieza pilar.- También llamado soporte o -- anclaje, es un diente al cual se ajusta un puente por medio del retenedor, en otras palabras, es la pieza dentaria que carga o soporta al puente.

2.- Retenedor o soporte.- Es una restauración-colada, que asegura el puente fijo a la pieza pilar.

3.- Conector.- Es la parte del puente fijo que une a la pieza intermedia o pñntico y al retenedor. - Representa un punto de contacto entre las partes del- puente y son de dos tipos:

- a).- Rígidos
- b).- Semirígidos.

(De barra lingual en removible). Los conectores rígidos son uniones soldadas que ferulizan fijamente- los dientes de anclaje.

Los conectores semirígidos son los que están -- incluidos en los llamados puentes fijos movibles o -- semifijos.

4.- Pieza intermedia o pñntico.- Es la parte -

del puente que sustituye a la o las piezas faltantes.

Pilares.- Como se definió anteriormente, como pieza dentaria en la cual se apoya el puente por medio del retenedor. Resulta obvio que para poder cumplir con su función correctamente, una pieza deberá cumplir con ciertos requisitos, de no cumplirlos, estaremos condenados al fracaso de nuestra rehabilitación. Analicemos los factores que se deberán tomar en cuenta durante la elaboración de la historia clínica, para la elección del o de los dientes pilares.

- 1.- Forma anatómica de la raíz
- 2.- Extensión del soporte paradontal
- 3.- Relación corona-raíz.
- 4.- Movilidad
- 5.- Posición de la pieza dentaria en la boca
- 6.- Naturaleza de la oclusión
- 7.- Dientes retados e inclinados
- 8.- Curvatura del arco

1.- Forma anatómica de la raíz.- Este es un aspecto muy importante, pues la forma y longitud radicular está condicionando la extensión del soporte paradontal, que el diente aporta para soportar así, - cuenta más larga sea la raíz, más adecuado será el diente como soporte o anclaje. Para esto nos basamos en que la relación corona-raíz del diente pilar debía ser de uno a uno punto cinco o más, es decir que si la corona del diente tiene un centímetro de altura la raíz deberá tener uno punto cinco centímetros o más.

La naturaleza de la raíz es también importante, en virtud de que un diente multiradicular ofrece mayor apoyo que un diente uniradicular, (a mayor número de raíces mayor soporte).

Los dientes con raíces aplanadas por ejemplo:-

caninos, y premolares, son más estables que los que las tienen redondeados, como por ejemplo los incisivos. La longitud, forma aproximada de la raíz, se estudiarán con las radiografías del caso.

2 y 3.- La extensión del soporte paradontal y relación corona raíz. Como estos dos aspectos están íntimamente relacionados, los estudiaremos simultáneamente. La extensión del soporte paradontal depende del nivel de la inserción epitelial en el diente. Así, en circunstancias normales, esta inserción está a la altura del cuello (unión de la corona anatómica a la raíz o del cemento con el esmalte).

Cuando han existido problemas paradontales que se resolvieron exitosamente, el nivel de la inserción suele estar más bajo de lo normal, con el consiguiente aumento en longitud de la corona clínica. Entre más larga sea la corona clínica en relación con la raíz, mayor será la acción de la palanca de las presiones laterales sobre los tejidos de soporte y el diente será menos útil como anclaje.

En este caso el diente nos será menos útil porque la acción de la palanca es muy fuerte, pero además tenemos otro problema, pues un diente con gran recesión gingival, tiende a tener movilidad, lo cual es otro impedimento.

El nivel del soporte paradontal se puede terminar mediante el examen clínico (con parodontómetros), de la profundidad del surco gingival y mediante las radiografías nos muestra el nivel del hueso alveolar.

Se recomienda mucho cuidado durante la interpretación radiológica, pues el hueso visible corresponde sólo a las porciones mesial y distal. No nos dice casi nada de las zonas en vestibulo, lingual o palatino.

Es necesario incluir, la Ley de Ante y la Tabla de valores protésicos, ya que están muy relacionadas con la extensión del soporte paradontal y es indispensable

sable su conocimiento para la elección de las piezas-pilares.

a).- Tabla de valores protésicos.- En los distintos dientes de una arcada, varía notablemente el área que cubre el ligamento parodontal y esto les hace variar en cuanto a sus cualidades como pilares. Desde luego además de sus diferencias naturales, hay que considerar, las alteraciones que provocan las afecciones parodontales, las enfermedades, los traumatismos y otras causas menos comunes.

Una gran ayuda en la selección de pilares y diseño de puentes es el conocimiento de las zonas parodontales de los dientes en estado de salud. Claro -- que los valores que a continuación daremos tienen alteraciones, pero se ha sacado un promedio que nos puede ser útil para evaluar comparativamente a los distintos dientes. Desde luego, El Cirujano Dentista debe estar alerta para detectar variaciones anormales y -- actuar en consecuencia. Tomando en cuenta el valor promedio del área parodontal de los dientes se ha hecho esta tabla de valores protésicos que simbolizan la capacidad de retención radicular.

INCISIVOS CENTRALES SUPERIORES	(2)
INCISIVOS LATERALES SUPERIORES	(1)
CANINOS (los 4)	(3)
1° PREMOLARES SUPERIORES	(2)
2° PREMOLARES SUPERIORES	(1)
1° MOLARES SUPERIORES	(3)
1° MOLARES INFERIORES	(3)
2° MOLARES INFERIORES	(3)
2° MOLARES SUPERIORES	(3)
3° MOLARES SUPERIORES E INFERIORES. [1 & 0]	
INCISIVOS CENTRALES INFERIORES	(1)
1° PREMOLARES INFERIORES	(1)

2° PREMOLARES [1]

Es conveniente recordar que estos valores pueden sufrir ligeras modificaciones, de acuerdo al caso clínico y dependiendo del criterio del Cirujano - Dentista.

Para la aplicación de la tabla de valores protésicos es necesario conocer y entender la Ley de Anté que dice:

" El área de la superficie parodontal de las -- piezas pilares deberá ser igual o mayor, al área de la superficie parodontal de los dientes faltantes, - que va a reemplazar. Esto quiere decir que una vez conocidos los valores de los dientes se suma el de - los elegidos como pilares, debiéndose comparar las - cantidades.

Si la de los pilares es igual o mayor, la elección ha sido adecuada, si es menor deberá seleccionarse otro u otros pilares hasta equilibrar los valores.

Sin embargo hay que considerar cada caso según sus particularidades, por enfermedad o variaciones - anatómicas del tamaño normal, para lo cual la Ley de Ante podrá sufrir variaciones, para poderse aplicar a cualquier caso. Las condiciones modificadoras más frecuentes son principalmente: pérdida del hueso por enfermedades parodontales, un arco dentario antagónico desfavorable, produciéndose presiones oclusales excesivas, tratamientos endodónticos como ápicec tomías, movilidad dentaria provocada por una cirugía previa redundando todo esto en la necesidad de aumentar el número de dientes pilares.

4.- Movilidad.- Aunque podría creerse lo contrario, la movilidad de un diente no lo prescribe co mo pilar de un puente fijo.

Antes de tomar una decisión hay que averiguar -

la causa y la naturaleza de dicha movilidad. Cuando la causa es traumatismo oclusal sí se corrige esta situación, la pieza dentaria se fijará adecuadamente. En los casos de arcadas que han tenido alteraciones parodontales puede haber dientes móviles como resultado de la pérdida de soporte óseo. Estos dientes se pueden ferulizar (unir firmemente unos con otros mediante aparatos colocados como puentes o bien con -- alambre) y si el tratamiento protésico por lo que -- habrá que estudiar detenidamente la magnitud de la carga para compensarla correctamente. No hacer esta compensación, equivale a condenar el puente a un -- fracaso en un período de tiempo mayor o menor.

5.- Naturaleza de la oclusión.- El tipo de oclusión que tiene un diente, influye en la decisión que se debe tomar para usarlo como anclaje. En los dientes opuestos sean naturaleza o artificiales, implica una diferencia grande en las fuerzas que actuarán -- sobre la pieza dentaria. Un diente cuya antagonista sea uno que forma parte de una dentadura artificial (parcial o completa), recibirá mucho menos cargas que un diente cuyos antagonistas sean dientes naturales.

La fuerza de los músculos masticadores (dada -- por: edad, enfermedades, nutriciones, etc, etc.), y la clase de patrón de masticación también incluyen -- en las fuerzas que soportan los dientes.

El patrón masticatorio con predominio del movimiento vertical de la mandíbula (como se ve en la -- mordida profunda) ejerce menos presiones laterales -- sobre los dientes, que el movimiento con componente lateral en la mandíbula.

6.- Dientes con giroversión e inclinados.- Cuando los dientes pilares están inclinados o con cierta giroversión, resulta difícil alinear las preparaciones sobre ellos para realizar un puente fijo, sin -- arriesgarse a exponer la pulpa o hacer preparaciones poco retentivas. En estos casos por lo general está-

indicado un puente fijo con conectores no rígidos o bien empleando coronas completas telescópicas.

Para tratar estos tipos de dientes es comunmente hacer el desgaste primero en un modelo de estudio para calcular precisamente la cantidad de tejido que hay que cortar y evitar el riesgo de una exposición-pulpar.

7.- Curvatura del arco.- Por lo general en la parte posterior se puede mantener a los pñnticos --- dentro del ancho de los dientes pilares. No obstante en la región anterior la curvatura del arco a menudo suele impedirlo y por lo tanto se requiere un cuidado mayor para evitar las sobre cargas.

FACTORES BIOLÓGICOS.

1.- Medio ambiente bucal.- Es importante mencionar los factores biológicos ya que también de esto --- dependerá el éxito o fracaso de la prótesis, ya que los dientes son órganos vivos, si consideramos que --- las células de la dentina, están practicamente conec --- tadas con las células de la pulpa, así como la de --- los huesos con las de la médula ósea. De hecho la + --- dentina es un tejido similar al óseo pero especiali --- zado. El ligamento parodontal es también un tejido --- vital y sensible, la encía es altamente vasculariza --- da frecuentemente está sujeta a severas tensiones. --- Así llegaremos a la conclusión de la importancia de --- este enfoque.

Por ello se debe estar consciente del aspecto --- biológico tanto como del técnico para lograr un éxi --- to a largo plazo de sus restauraciones o prótesis.

Aspectos biológicos que se deben considerar du --- rante la construcción de restauraciones individuales --- o puentes.

a) El medio bucal debe quedar libre de placas --- cariogénicas y enfermedades parodontales antes de --- las preparaciones protésicas.

b) Las preparaciones no deberán lesionar la pulpa.

c) Las restauraciones tanto provisionales como permanentes no deberá dañar tejidos blandos.

d) Utilizar bases como protectores pulpaes y aislantes contra choques galvánicos.

e) La oclusión deberá equilibrarse cuidadosamente para que la articulación temporomandibular no se lesione.

Dentro de la serie de factores que producen - - efectos nocivos al medio ambiente bucal provocadas - por la falta de previsión o conocimiento de la relación técnica-aspectos biológicos, tenemos por ejemplo: la sobreextensión de márgenes cervicales. A - - continuación enlistamos una serie de causas, efectos que pueden ser producidos por este descuido.

- a) La sobreextensión.-----produce irritación --
gingival.
- b). Acumulación de placa.--produce gingivitis --
por toxinas boderianas.
- c) Penetración de las
toxinas a través
del margen.
- d) Penetración a los tú-
bulos dentinales.-----produce dolor dentinal
agudo y reacción a --
alimentos fríos y áci-
dos.
- e) Pulpitis aguda.-----produce dolor pulpar-
pulsante y reacción -
al calor.
- f) Degeneración pulpar.--produce disminución -
del dolor y reaccio-
nes terminantes.

- g) Muerte pulpar.-----sin dolor.
- h) Invación microbiana pulpar.
- i) Toxinas.
- j) Invasión a tejidos
pariaplicales.-----produce inflamación y
sensibilidad periapi-
cal.
- k) Enfermedades parodontales..

RETENEDORES DE PUENTES.

Generalidades.- Como se dijo antes, el retenedor de un puente es una restauración que asegura el puente a un diente de anclaje. En el puente más pequeño, generalmente hay dos retenedores, uno a cada extremo del puente, con la pieza intermedia o pñntico unido entre los dos, este sería un puente de tres unidades. (Se considera unidad tanto a cada retenedor como a cada pñntico y se suman todos).

En puentes más complejos se pueden cruzar otras combinaciones, auxiliados en el diseño y selección de pilares por la tabla de valores protésicos y los promedios del área parodontal de los dientes. Algunas restauraciones usadas en operatoria dental, se emplean también como retenedores de puentes, pero -- prestado especial atención al hecho de que estarán -- sujetas a mayores extensiones y de acuerdo a ésto -- sufrirá algunos cambios.

El pñntico, actúa como palanca y se multiplican las fuerzas de la oclusión que se transmiten a los -- retenedores y a los dientes pilares. Por lo tanto, -- las posibilidades de que se afloje un retenedor de -- un puente son mayores que si se tratara de una res-- tauración igual, pero individual. Aquí podemos con-- cluir que la retención es un factor determinante en el diseño de un retenedor, pero también hay otras -- consideraciones de mayor importancia, algunas de las cuales son comunes a todas las restauraciones, ya --

sea para retenedores o restauraciones individuales.

Fuerzas.- La naturaleza de las fuerzas que soporta un puente tiene mucha importancia en el diseño de los retenedores, pues éstos no deben solo soportarlas sino contrarrestarlas.

Se ha demostrado que los dientes tienen movilidad normales dentro del alveolo durante la función masticatoria por la elasticidad del ligamento parodontal, claro que ésta es mínima y apenas perceptible.

La dirección en que se mueve el diente depende del sentido de la aplicación de la fuerza. Como el puente hace de férula entre dos o más dientes, éstos no lo pueden hacer y deben responder juntos como una unidad; las presiones resultantes en el puente, se distribuyen ampliamente. Sin embargo, los pilares no son rígidos, puesto que están soportados por las membranas parodontales elásticas. Cualquier punto débil en el complejo del puente se puede fracturar y los dientes retornar a su movimiento independiente en respuesta a las fuerzas de oclusión.

REQUISITOS PARA UN RETENEDOR.

Retención y - El punto débil es un puente es el sellado que se le hace mediante los cementos dentales que como no son adhesivos, no forman una unión molecular íntima con el retenedor o con el diente, - Los cementos mantienen al puente en sus sitios por engranaje mecánico. Si las fuerzas que actúan sobre la capa de cemento son muy intensas o con direcciones inconvenientes, el cemento se romperá y el puente se aflojará. Los cementos dentales presentan gran resistencia a la fuerza comprensiva, pero muy poca a la tensional, o a la tangencial. Es importante, por consiguiente diseñar los retenedores de manera que las fuerzas que reciban sean de comprensión y no tangenciales de esta manera obtendremos una buena resistencia. Esto lo podemos lograr haciendo las pare-

des axiales de las preparaciones para los retenedores lo más paralelo posible y tan extensas como lo permita el diente.

Resistencia.- El retenedor debe poseer una resistencia adecuada para oponerse a las fuerzas de oclusión sin deformarse. Si el retenedor no es suficientemente fuerte, las tensiones pueden alterarlo causando la separación de los márgenes y el aflojamiento del aparato aunque la retención sea adecuada. Los retenedores deben poseer suficiente espesor para que no ocurran distorsiones (este espesor será dado según la resistencia del material empleado en su construcción, por ejemplo: los oros duros y extraduros resisten mejor a la deformación que los oros más blandos que se utilizan en las incrustaciones u otros metales no preciosos (semipreciosos).

Estética.- Los requisitos varían según el diente que soporte el retenedor, por ejemplo, una corona de oro completa se puede poner en un segundo molar, pero no en un diente anterior, por cuestiones de estética, en cuyo caso habrá que buscar el retenedor que mejor cumpla con este requisito, pudiendo aceptar por una corona combinada, etc. (metal con acrílico o porcelana).

Más adelante veremos los diferentes retenedores que se pueden utilizar, para conservar o restaurar la estética.

Biológicos.-

a).- Cualquier retenedor que se planea utilizar, deberá prepararse, tratando de conservar el máximo posible de tejido dentario. Recuérdese que el diente es tejido vivo con un potencial de recuperación limitado.

b).- Otro requisito biológico se refiere, a la relación del retenedor con los tejidos, gingivales.

Esta relación tiene una gran importancia para la conservación de los tejidos de sostén del diente. En ella hay dos aspectos que considerar:

1.- Relación del margen de la restauración con el tejido gingival.

2.- El contorno de las superficies axiales de la restauración, el efecto, autoclisis y la acción de las mejillas y la lengua sobre la superficie del diente y sobre los tejidos gingivales.

Las deficiencias en el contorno, pueden conducir a la acumulación de alimento en la encía y el consiguiente problema paradontal. Por otro lado, siempre que se puede y no afecta a la estética el borde del retenedor debe estar a nivel del margen gingival libre y permitir solamente tejido dentario en contacto con la encía.

Ahora bien, generalmente se acepta en los casos de dientes anteriores que los bordes cervicales de las restauraciones, queden por debajo del margen gingival y que la unión entre la restauración y el diente, quede situada en el surco gingival. Se utiliza este límite por que la caries casi nunca se inicia en esa zona del diente en condiciones normales y la estética se verá muy beneficiada.

Si la encía ha sufrido recesión por alteraciones paradontales con el consiguiente aumento de la corona clínica, llevar los márgenes de la restauración agravaría el problema dificultando además la inserción del puente en su lugar, por la longitud de las separaciones siempre que se puede llevar los bordes de la restauración hasta los límites de la corona anatómica.

Para la construcción de puentes en aquellos casos en que la caries no es un problema serio, se - -

pueden seguir las siguientes normas:

Los márgenes interproximales cervicales, deben quedar situados en el surco gingival, siempre que la restauración no se extienda más allá de la corona -- anatómica del diente y no llegue al cemento.

Los márgenes cervicales linguales o palatinos - de los retenedores no es necesario colocarlos en el surco gingival a no ser que se requiera una longitud mayor para aumentar la retención, pudiendo quedar a nivel del borde gingival.

Los bordes cervicales vestibulares se sitúan de acuerdo con los requisitos estéticos.

Cuando el borde gingival de una restauración no se extiende hasta el surco gingival (superficies palatinas o linguales) debe quedar por lo menos un mm. arriba de él. El dejar el borde cervical de la restauración antes del surco tiene lagunas ventajas como son:

- a).- Se facilita la preparación del margen (bisel o terminación cervical de la preparación.
- b).- No se traumatiza el tejido gingival durante la preparación del pilar.
- c).- Se facilita la toma de la impresión.
- d).- El acabado del retenedor se hace más cómodamente.

CLASIFICACION DE LOS RETENEDORES.

Los retenedores se han clasificado en tres grandes grupos de acuerdo a la forma en que se fijan el diente pilar.

1.- Intracoronaes.- Los que van en el interior de la corona anatómica del diente.

2.- Extracoronaes.- Cuando cubren toda o parte de la corona anatómica del diente.

3.- Intraradiculares.- Dícese de los retenedores que se alojan en la parte interior de la raíz del diente.

Ahora veremos consideraciones generales respecto a las tres forma que pueden adoptar los retenedores. Posteriormente analizaremos en detalle cada uno de los retenedores que entran en esta clasificación.

RETENEDORES INTRACORONALES.

Este tipo de retenedores penetran profundamente en la corona del diente y son básicamente preparaciones para incrustación más usual es M O D y la sobreincrustación.

Ocasionalmente utilizaremos una incrustación de clase II como retenedor (puede ser M O o DO), cuando no se requiere una gran retención (Fig. 8).

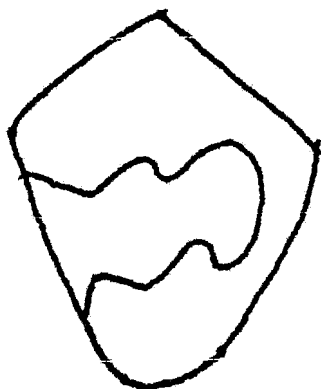


Fig 8

RETENEDORES EXTRAOCRONALES.

Puede ser coronas totales y parciales. Estas restauraciones cubren el exterior de la corona dentaria y se extiende alrededor de las paredes, aunque puedan entrar más profundamente en la dentina, en las áreas relativamente pequeñas de las ranuras y agujeros de retención adicional.

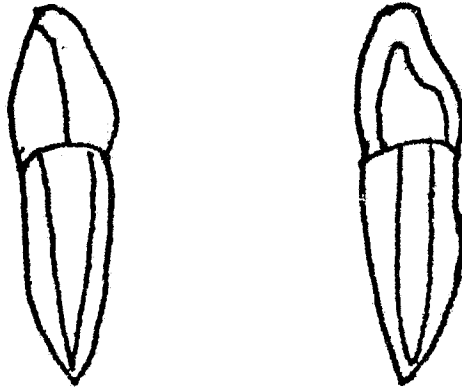
RETENEDORES INTRARADICULARES.

Este tipo de retenedores se utilizan en los dientes desvitalizados, que han sido tratados endodónticamente, obteniéndose la retención por medio de una espiga que penetra y se aloja en el interior de la raíz.

El más antiguo retenedor, actualmente en desuso es la corona Richmond, su elaboración es bastante complicada así como su cementación. No se usa actualmente porque cualquier reparación que requiriese la prótesis, implicaría el tener que retirar el aparato con todo y espiga.

Otra variedad de estos retenedores los constituye el muñon espigado, que consiste en una espiga o puente metálico que penetra en la raíz al igual que la corona Richmond, pero en vez de toda la corona, sólo tiene en la porción coronaria un muñon (como si se hubiera rebajado la pieza dentaria). Encima de este muñon se cementa una corona total.

Esta restauración intraradicular es la que se utiliza en la actualidad, pero frecuentemente se le conoce también como Richmond (Fig. 9).



Selección del retenedor. - Para una buena selección del retenedor hay que analizar diversos factores, que serán particulares en cada caso.

La información previa que se requiere para ello es la siguiente:

- 1.- Presencia y extensión de caries en el diente.
- 2.- Presencia y extensión de obturaciones en el diente.
- 3.- Relaciones funcionales con el tejido gingival.
- 4.- Anatomía de la corona del diente.
- 5.- Posición del diente dentro de la arcada y su relación con otros dientes.
- 6.- Actividad de caries y estimación de futura acti vidad de caries.
- 7.- Alineación del soporte con respecto a otros dientes pilares.

- 8.- Higiene bucal.
- 9.- Fuerzas masticatorias ejercidas sobre el diente y relaciones oclusales con los dientes antagonistas.
- 10.- Longitud de la extensión del puente.
- 11.- Requisitos estéticos.
- 12.- Ocupación, sexo y edad del paciente.

Hay que tomar en cuenta la influencia que cada factor tiene en la selección del retenedor. Si dos o más factores se complementan, beneficiaría al tratamiento, pero si algunos se antagonizan, habrá que buscar una solución intermedia según sea el objetivo que perseguimos con la construcción del puente.

Finalmente, la experiencia será la única que -- nos llevará la solución más adecuada.

1.- Presencia y extensión de caries.- Han sido descritas tres condiciones típicas que se llegan a presentar frecuentemente en nuestra consulta.

a).- Cuando hay caries profunda que al ser eliminada deja sin dentina amplia zona del interior de la pieza dentaria.

En este caso, está indicado un retenedor intracoronal para aprovechar lo más posible -- los tejidos dentarios que no han sido afectados y el espacio dejado por la remoción de la caries.

b).- Cuando hay zonas extensas de caries superficial en las paredes axiales del diente. La solución la ofrece un retenedor extracoronal que permite eliminar y tratar toda la caries. Sin embargo -- una vez elaborado éste, pueden quedar algunos -- puntos de caries más profundos aún, que se eliminarán independientemente sin tener que afectar por ello toda la superficie.

2.- Presencia y extensión de obturación en el diente.- En los dientes en que ya existen obturaciones se debe decidir si se deben retirar total o parcialmente.

Los casos más comunes en la clínica odontológica son los siguientes:

a).- Cuando las obturaciones están bien y no hay -- indicios radiográficos o clínicos de caries ni dolor, no es necesario quitar la obturación -- siempre y cuando no afecte la preparación protésica.

Los canales que se deben preparar para retención se trabajan sobre la obturación como si se tratara de tejido dentario sano.

b).- Si hay señales de mala adaptación en los márgenes o residuos de caries, hay que quitar la -- obturación aunque a veces no es necesario retirarlo totalmente, de tal forma que se va eliminando lentamente hasta que las zonas que están en contacto con dentina se vean normales -- (sin caries, ni dentina reblandecida). En este caso hasta ahí se deja de eliminar la restauración. El resto se trata como tejido dentario sano.

3.- Relaciones funcionales con el tejido gingival.- Las paredes axiales del diente natural, la posición de las zonas de contacto y la naturaleza de los espacios interdentarios ejerce una influencia importante en los tejidos gingivales.

Cuando estas relaciones son normales no se deben de alterar.

Al colocar retenedores de puentes es importante tratar de causar el mínimo de alteraciones a las citadas relaciones. Siempre que se pueda, se deja -- intacta la relación entre el esmalte y el tejido --

intacta la relación entre el esmalte y el tejido -- blando. Por eso, se recomienda cortar el mínimo de las imperfecciones axiales de los dientes.

Desde este punto de vista, resulta obvio que -- las restauraciones que menos afectan al parodonto -- son:

- a).- La M O D
- b).- Las restauraciones extracoronaes parciales.
- c).- Las restauraciones extracoronaes totales en este orden.

Cuando por alguna causa exista recesión gingival, la terminación de los retenedores deberá estar al nivel de la corona anatómica.

Las coronas totales estéticas solo se usarán -- cuando lo exiga la ubicación del diente en la arcada. En algunas ocasiones, la relación de las paredes del diente con el tejido gingival no es satisfactoria por desgastes, giroversión del diente o -- por rotación y se hace necesario mejorar esta relación. Para ello utilizaremos una corona total.

4.- Anatomía de la corona del diente.- Las anomalías de la corona del diente, requieren de coronas totales, como retenedores para devolverle su -- función y estética. Como las anomalías pueden ser muchas y muy variadas, el retenedor se diseñara de acuerdo a las necesidades del caso.

Otros factores a considerar, son el tamaño y -- las formas de los dientes, un diente con una corona clínica corta, y cónica proveera mucho menos retención que uno con una corona larga y con paredes casi paralelas.

5.- Posición del diente.- Aspecto muy ligado a-

La estética y resistencia de la restauración.

En las piezas posteriores están indicadas las coronas coladas completas, en piezas anteriores se eligen las coronas, que preserven la estética. Con respecto a su resistencia esta dependerá del diente a que se aplique el retenedor, por ejemplo: las fuerzas oclusales aplicadas a un canino quizá sean mayores que aquellas que actúan sobre un incisivo central superior.

6.- Actividad cariogénica y estimación de futura actividad de caries. La actividad de caries en la boca determinan la mayor o menor extensión por prevención en el diseño de nuestro retenedor.

En pacientes de edad avanzada, en ellos casi no hay actividad cariogénica, puede hacerse mínima la extensión en los espacios proximales, para preservar la estética. En los jóvenes en cambio, (con gran actividad cariogénica), se debe hacer un diseño que incluya extensión por prevención.

7.- Alineación del diente con respecto a otros dientes pilares. (paralelismo).- Las piezas de soporte inclinadas mesialmente (comunes en las regiones de los molares inferiores), presentan requisitos especiales en la selección del retenedor.

Lo más usual es la corona completa, por ser más fácil de alinear con las otras piezas dentarias de soporte, siempre y cuando las consideraciones generales referentes al diente indiquen otro diseño. -- Veamos así que las necesidades de alineación tendrán preferencia.

De no haber paralelismo entre las diferentes piezas dentarias de anclaje, el puente no podrá ser llevado a su posición, por tanto, ante las diferentes necesidades de alineación es válido utilizar --

cualquier tipo de retenedor (que brinda retención suficiente) aunque otros aspectos indiquen lo contrario.

8.- Nivel de higiene oral.- La mayor o menor higiene oral que mantenga un individuo influye directamente en la incidencia de caries y en la salud de los tejidos gingivales.

No olvidemos lo importante que es la higiene -- que regularmente tenga el sujeto, no la que practica durante el tratamiento.

Si consideramos que la higiene está por debajo de lo aceptable está indicado hacer extensiones a zonas inmunes para evitar la reincidencia de caries. También en este caso, se evitará dejar bordes externos en contacto con la encía para disminuir los -- riesgos de alteraciones gingivales.

9.- Fuerzas masticatorias ejercidas sobre el -- diente y relaciones oclusales con antagonistas.- -- Esos aspectos influyen en el diseño de la superficie oclusal del retenedor. Cuando mayor sea las -- fuerzas de la masticación tendrá que ser más resistentes la protección oclusal.

Los márgenes del retenedor no deben quedar (en lo posible) dentro de las zonas de deslizamiento -- funcional. Las presiones que recibe un retenedor -- que es antagonista de una prótesis fija o removible, son menores, que los que recibiría si se opusiera -- a piezas naturales, por lo que la protección oclusal será menos crítica.

En conclusión mientras más fuerte sea la mordida, más resistente y grueso deberá ser el retenedor para impedir su fracaso.

10.- Longitud de la extensión del puente.- Este factor condiciona la magnitud de las fuerzas que

se transmiten a los retenedores. Cuando más largo sea el puente mayores serán las tensiones que recibirá el retenedor y por lo tanto. También habrá -- más necesidad de reforzar la resistencia contra los efectos de torsión. Por lógica, cuanto más larga sea la brecha más resistentes deberán ser todos los componentes del puente no solo los retenedores, sino también los pñtidos y los conectores.

11.- Requisitos de estética.- Los requisitos - estéticos de cada caso en particular presentan si-- tuaciones diversas. En general, los siguientes - - ejemplos pueden servir de orientación en cada caso.

- a).- En un paciente sin caries ni obturaciones en los soportes y con buena estética el ejemplo de retenedores extracoronaes causará menos -- traumatismos y la elección sería la corona par cial, ya que con ella se respetará la buena -- apariencia del frente de las piezas dentarias.
- b).- En el paciente que ya tiene obturaciones y caries la estética puede ser deficiente y con -- una corona completa estética reconstruiremos - el diente y obtendremos buena retención a la -- vez que mejoramos la estética.

12.- Ocupación, sexo y edad del paciente.- Son factores de tomarse en cuenta al diseñarse nuestros aparatos, veamos por que:

Los pacientes que por su trabajo siempre están a la vista del público, ejemplo: artistas de cine, políticos, etc., requieren de una gran estética ante todo. A veces sacrificando más dientes en la -- preparación. Aparentemente las pacientes de sexo -- femenino, tienen mayor tendencia a la estética que los varones. La edad es importante en cuanto a la actividad de la caries y los problemas parodonta-- les.

El adulto suele tener más problemas con los tejidos de soporte que el adolescente.

Por lo contrario el adolescente, sufre más problemas cariogénicos que parodontales, además el riesgo de lesionar la pulpa es mayor durante la preparación del pilar. (Recuérdese que el tejido pulpar en este caso ocupa más espacio que en los dientes adultos).

Resulta obvio, después de lo expuesto, que los factores que influyen en el diseño de un retenedor son variados, complejos y a menudo conflictivos. Toca al Cirujano Dentista encontrar una solución que equilibre estos factores, lo mejor haciendo hincapié en el espacio que considera más importante de acuerdo al caso en particular y a su criterio.

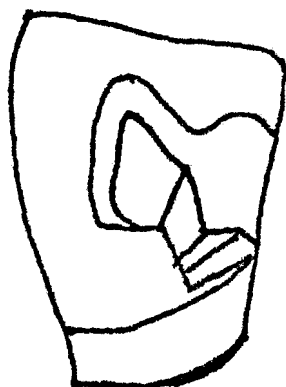
Obviamente a menudo, se presentan diversas alteraciones, todas ellas satisfactorias, ya que es muy difícil que un puente reúna todos los requisitos que un Cirujano Dentista experto puede enumerar.

RETENEDORES INTRACORONALES

Los retenedores intracoronaes son básicamente preparaciones para incrustaciones similares a las que se hacen en operatoria dental en el tratamiento de caries, pero cuando se emplean para retenedores de puente fijo, debemos poner mayor atención a la obtención de la resistencia adecuada y a la forma de retención, debido a las grandes fuerzas de desplazamiento a que están cometidos por la acción de palanca de la pieza intermedia (póntico) y por la función masticatoria. El material empleado para su construcción será metal, de preferencia oro.

Estas incrustaciones pueden ser M O D sobre incrustación, M O, D O en incrustación de Clase III actualmente casi en desuso.

La M O D se usa en molares y premolares superior e inferior, la M O y la D O en premolares, tanto superior como inferior y la Clase III en dientes anteriores. (Fig. 10).



Estas incrustaciones suelen ser usadas como restaurador protésico individual. Así como retenedor de puente fijo.

Indicaciones para los retenedores intracoronales.

- a).- En tramos cortos, preferentemente en brechas - desdentadas de una sola pieza.
- b).- Cuando la corona clínica sea relativamente larga.
- c).- Cuando exista oclusión funcional.
- d).- Cuando no haya movilidad.
- e).- En piezas relativamente libres de caries.

Contraindicaciones.

- a).- En dientes con giroversión.
- b).- En piezas extremadamente cariadas.
- c).- En piezas cortas porque no nos ofrece suficiente anclaje.
- e).- En adolescentes, debido a la amplitud de la cámara pulpar que nos impide la profundidad necesaria en la preparación.
- f).- En ancianos ya que los dientes están muy abra-
sionados con paredes probablemente agrietadas-
que no brindarán soporte a las fuerzas tensio-
nales.

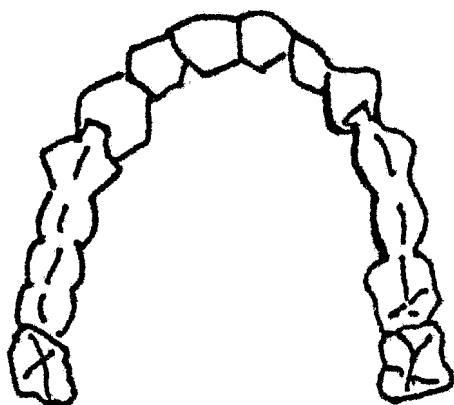
Al emplear este tipo de preparación, veremos -- que presenta diferencias notables respecto a las in-
crustaciones vistas en operatoria dental.

CONNECTORES

Como vimos anteriormente el conector es la parte del puente que une a la pieza intermedia o p^ontico al retenedor. Los conectores se clasifican en:

Rígidos
Semirígidos

Conector Rígido.- Es aquél que proporciona una unión firme entre el p^ontico y el retenedor y no -- permite movimientos individuales de las distintas -- unidades del puente. Por medio de él, se consigue la misma ferulización (fijación) y es el conector -- elegido por excele en la mayoría de los puentes, nos estamos refiriendo a la soldadura. (fig. 11)



Pero también existe otro tipo de conector rígido que es el colado, que se utiliza en los puentes en donde se hacen en un colado de una sola intención los patrones de cera del retenedor unido al pñntico.

Esto se puede utilizar ya sea en un puente muy pequeño (3 unidades) o bien en uno muy amplio, colando por secciones de dos en dos que posteriormente se ferulizarán con soldadura, en este último caso, se combinan los dos tipos de conectores rígidos: el colado y el soldado.

Conector Semirígido.- Este conector permite algunos movimientos individuales de las unidades del puente; la cantidad de movimiento y la dirección de los mismos dependerá del diseño del conector.

Tres situaciones indican la elección de este conector:

1.- Cuando por algún motivo, el retenedor no -- tiene suficiente retención y es necesario romper la fuerza transmitida, desde el p^ontico al retenedor -- por medio del conector.

2.- Cuando es imposible preparar al retenedor -- en su línea de entrada general del puente y el co-- nector semirígido compensará esta diferencia.

3.- Cuando es necesario fraccionar un puente -- amplio en una o más partes por conveniencia de -- construcción, cementación o mantenimiento, pero con -- servando un medio de ferulización.

Estos tipos de conectores son:

En dientes anteriores, la incrustación Clase -- III como mencionamos anteriormente y en dientes pos -- teriores, un mecanismo llamado hembra-macho o aditā -- mento de precisión, que consiste en el engranaje de -- un elemento retentivo que está en el p^ontico que -- encaja en el elemento receptivo o hembra, que se -- encuentra en las caras interproximales del retene -- dor, al encajar uno en el otro se impide la separa -- ción interproximal (puente fijo movable, puente vo -- lado).

Soldadura.- La soldadura de oro es aquella que -- utilizamos con más frecuencia para la ferulización -- de los puentes fijos y es una aliación capaz de -- unir superficies metálicas, de composición similar -- a la aliación para colados de oro pero con la inclu -- sión de estaño, que va a reducir su temperatura de -- fusión.

Características.- Esta aliación debe fluir fá -- cilmente a una temperatura bastante inferior a la -- de fusión de las partes de soldar y debe de ser lo -- suficientemente resistente para no deformarse ni -- fracturarse, su color y brillo debe ser similar al -- de metal colado y debe ofrecer resistencia a la -- corrosión y a la pigmentación.

Requisitos.- Para obtener una soldadura exitosa, es importante considerar la estabilidad y el buen contacto de las partes por soldar, así como tener amplio acceso a la llama, limpieza y control de la temperatura. Las partes por soldar no deberán estar en contacto íntimo al permitir que la soldadura fluya entre ellas, la separación será de 0.2 mm. -- aproximadamente.

Fundente y antifundente.- El fundente es un compuesto que contiene entre otros elementos al borax, que es un polvo que tiene la propiedad de mantener limpios los metales que se van a soldar facilitando así el flujo y la adhesión de la soldadura.

El antifundente es un compuesto que evita la adhesión de la soldadura como el rouge y el grafito, su uso es limitado. Se aplica en las áreas críticas y próximas a los lugares por soldar.

Colado del puente y técnica de la soldadura.- Las técnicas de colado empleadas en prótesis, básicamente son las mismas que las que se utilizan en operatoria dental o materiales dentales. El método de colado por cera perdida, es el que emplearemos para la construcción de los retenedores y los p^onticos.

Los patrones de cera los modelaremos en los modelos de trabajo, estos presentarán mayor o menor dificultad, dependiendo de cada caso por ejemplo: - Una corona total vaciada requerirá simplemente del colado y pulido de su patrón de cera, una corona combinada necesitará de la elaboración de un patrón de cera más complicado en donde a la vez que devolver anatomía, se debe proporcionar la retención suficiente para alejar el acrílico o la porcelana, al igual que para la obtención del respaldo metálico - de los p^osticos a los cuales se les adaptará posteriormente carrillas de acrílico o porcelana o bien-

se le emulará acrílico o se les fundirá porcelana.

Una vez coladas las partes del puente, se procederá a la ferulización que consiste en:

1.- Prueba de metales en el paciente.- Los colados de los retenedores se deberán checar directamente en el paciente colocándolos en posición y haciendo lo mismo con el tramo, mismo que uniremos a los retenedores por medio de cera adhesiva, de esta manera observaremos la posición de la parte metálica del puente en la boca y su relación con los dientes contiguos, antagonistas y tejidos blandos adyacentes; se retira el puente y se coloca en el modelo de trabajo (si la cera se ha desprendido se vuelve a colar).

2).- Elaboración de la guía de soldadura. Una vez colocados en posición en los modelos de trabajo o en la boca del paciente los metales y unidos mediante la cera, se toma una impresión con yeso de fluído en la parte lingual del puente, esto se puede hacer con una espátula o bien con un pincel.

Una vez fraguado, se desprende la guía de la boca y se transfiere a una guía de yeso de revestimiento, obteniendo así, la guía para el soldado. Enseguida se acomoda el puente en la guía de soldado con la cera adhesiva. El puente descansará sobre las guías de soldado.

Cabe hacer notar que existen otras técnicas para obtener esta guía, como por ejemplo, la toma de impresión con alginato del puente, colocado en la boca y unido con acrílico y su posterior transferencia a una guía con yeso de revestimiento.

La masa de revestimiento de la guía, debe ser calentada a una temperatura de 900 a 1000 grados F sobre la llama de un mechero aislado de éste por --

una rejilla metálica o en un horno.

3.- Ferulizado.- La soldadura se coloca en las áreas deseadas en tiras pequeñas por medio de unas pinzas.

La soldadura fluirá hacia la zona más caliente de los metales por soldar. Cuando por medio de la punta de la flama del soplete las porciones que se van a soldar de los metales alcanzan coloración rojo oscuro, se coloca soldadura un poco defundente (al altifundente se colocó en las zonas próximas a los lugares por soldar, para no ferulizar de más), se pasa la llama directamente hacia el nicho donde se pretende hacer fluir la soldadura. Solamente la punta reductora debe hacer contacto con el metal.

Si la soldadura fué cuidadosamente aplicada, el tiempo de la operación es muy breve. Cuando el metal fundido solidifica se produce una constricción que puede ser controlada, si las unidades individuales están en contacto, si el calentamiento es correcto y sobre todo si no se intenta soldar más de tres unidades a la vez.

No debe creerse que los metales se van a fundir con la excesiva temperatura puesto que la soldadura tiene un punto de fusión bastante más bajo que el oro. Una vez que el metal se ha obscurecido y bajado de temperatura, se eliminará el revestimiento sumergiéndolo en agua y se limpia el puente.

La soldadura debe de estar ubicada en el centro de las áreas de contacto de colados y extenderse solo lo necesario para proporcionar resistencia, ninguna soldadura es aceptable si presenta porosidades o irregularidades. El espacio interproximal será aproximadamente de 0.05 mm.

Limpieza química.- El puente debe colocarse en un recipiente de vidrio o porcelana que contenga una solución de ácido clorhídrico al 50% o ácido sulfúrico al 50%, se calienta el ácido hasta que la

una solución de ácido clorhídrico al 50% o ácido -- sulfúrico al 50%, se calienta el ácido hasta que la superficie del metal esté libre de óxidos. Esto lo -- notamos porque adquiere un tinte verdoso. Se reti-- ra la restauración, se limpia y se remodelan las -- uniones usando piedras montadas y discos.

Posteriormente la prótesis se pule con copas de hule, piedra pómez, trípoli, rojo inglés, etc. Y -- ahora ya están listas para la segunda prueba de me-- tales en la boca del paciente.

Para la limpieza química no deben utilizarse re-- cipientes y pinzas de fierro y tampoco debe calen-- tarse la restauración directa a la llama antes de -- sumergirla en el ácido.

Segunda prueba de metales en la boca del pacien-- te.- Una vez colocados los metales ya soldados en -- posición hacemos que el paciente ocluya alrededor -- de 20 min. mordiendo un trozo de madera o algun -- otro instrumento para observar las reacciones de -- los tejidos con los que se contacta, así como la ri-- gidez y el contorno del puente y sus relaciones an-- tagonistas.

Colocación del acrílico, o de la porcelana -- (dependiendo el caso) al puente o bien, por la por-- celana fundida, son similares a las vistas en mate-- riales dentales y prostodoncia total.

EL TRAMO (PONTICO)

Como se describió anteriormente, el tramo es -- la parte del puente que sustituye a los dientes per-- didos y que está formado por uno o más p^onticos.

Existe una gran variedad de p^osticos, que difie-- ren tanto en los materiales de que están construi-- dos como en los métodos que se emplean para unirlos al resto del puente.

REQUISITOS DE LOS PONTICOS

a).- Físicos.- Los pñnticos deben ser suficientemente fuertes para poder resistir las fuerzas - - funcionales lo suficientemente rígid^os para impedir que sufran flexiones mientras ejercen estas fuerzas. Deben tener la dureza suficiente para evitar el desgaste provocado por los efectos abrasivos durante la masticación. También es indispensable que posean un contorno anatómico, y el color conveniente para cumplir con la exigencia estéticas de cada caso clínico en particular.

Concluyendo:

- 1.- Fuerza.
- 2.- Rigidez.
- 3.- Dureza.
- 4.- Contorno y color adecuados.

b).- Biológicos.- Los materiales con que son elaborados los pñnticos, no deben ser o irritantes ni provocar reacciones inflamatorias ni de otro tipo en los tejidos orales.

Sus contornos anatómicos deben guardar armonía con los dientes antagonistas (en oclusión), con los dientes contíguos y los márgenes cercanos a los retenedores.

Los pñnticos se clasifican de acuerdo a:

1.- Material de fabricación:

- a).- Pñnticos de oro.
- b).- Pñnticos que combinados pueden ser oro-porcelana, oro acrílico.

Si tomamos en cuenta que el pñntico reemplaza a un diente natural es necesario elaborarlo de tal-

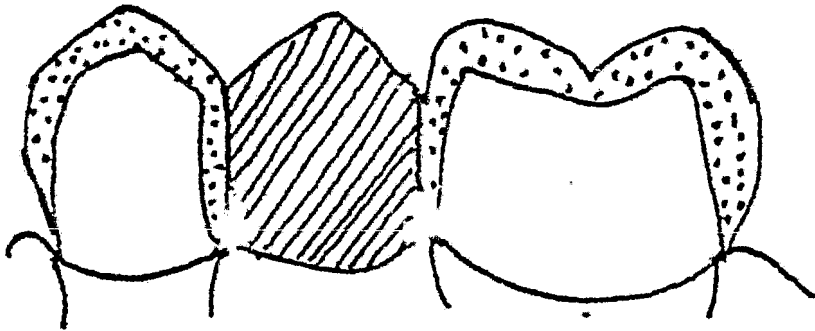
manera que se parezca al diente perdido lo más posible.

Sin embargo, los p \acute{o} nticos no tienen ra \acute{z} y el alveolo a sufrido cambios en su contorno despu \acute{e} s de las extracciones de los dientes que se est \acute{a} n susti- yendo, estas condiciones diferenciales, modifican - de alguna forma la colocaci \acute{o} n del p \acute{o} ntico para seme- jarlo al diente natural.

De tal manera que es conveniente estudiar am- - pliamente cada caso, antes de iniciar el tratamien- to, para obtener \acute{o} ptimos resultados.

Los factores principales que deben considerarse en el si dise \acute{n} o de los p \acute{o} nticos son:

a).- Troneras (espacios) interproximales.- Es- tos espacios deben ser por lo general, lo suficien- temente grandes, para permitir la autoclisis y la - limpieza mec \acute{a} nica, adem \acute{a} s de los requerimientos es- t \acute{e} ticos, lo que imposibilita a veces brindar los -- espacios suficientes, pero estos dientes son m \acute{a} s -- f \acute{a} cilmente autolimpiables.



b).- Tejidos que cubre.- La superficie de contacto del pñntico con los tejidos blandos, debe - - mantenerse relativamente pequeña. Es la superficie vestibular el contorno por lo general, se corresponde bastante con el diente que reemplaza, por razones estéticas, aunque a veces se puede mover un poco hacia lingual o palatino si hiciera falta.

Esto variará de acuerdo a la línea de la sonrisa y el lugar del diente por reemplazar. En lo - - que corresponde a la cara interior del pñntico, la estética no influye y este puede estar más separado de la mucosa.

El material que entra en contacto con el tejido blando debería ser siempre porcelana, si no es posible deberá ser metal (oro) aunque éste tiende a formar placa. El acrílico provoca más irritación gingival que cualquier otro material, y favorece el -- depósito de tártaro.

c).- Cara oclusal.- La forma oclusal deben -- rresponder a la del diente que reemplaza. En general, se dice que se debe de disminuir el ancho en -- un 20% para reducir la torsión sobre los retened-- res y brindar un pñntico más autolimpiable, esto -- dependerá de la longitud de la brocha y la resisten-- cia de los dientes pilares. La angulación de las -- cúspides dependerá de la articulación en general y el contorno oclusal.

2.- Terminación cervical en zona o base de asentamientos.

a).- Pñntico higiénico.

b).- Pñntico superpuesto o adyacente (punta de-bala).

c).- Basta pñntico en forma de silla de montar.

Pñntico higiénico.- La base cervical de éste -- pñntico, es de forma convexa y queda separado de la

mucosa por un espacio de un milimetro aproximadamente, con este diseño es muy fácil realizar una correcta higiene durante el cepillado o con hilo dental. Este pñntico está indicado para reemplazar premolares y molares inferiores ya que es antiestético y esta zona es la menos visible.

Con este diseño se cumplen los requisitos funcionales no así los estéticos.

Pñntico superpuesto o adyacente.- La base cervical de este tipo de pñntico se ajusta a la mucosa en la cara vestibular y en la cara lingual describe una curva que lo aleje de la cresta del reborde alveolar es decir, que en esa zona se encuentra separado de la mucosa. Con este tipo de diseño conseguimos la combinación de una buena estética en la cara vestibular y un fácil acceso en la cara lingual del pñntico para su limpieza, esta última porción deberá tener forma conexa. Este pñntico está indicado, cuando por razones estéticas es necesario que quede en contacto con la zona de cresta alveolar, es decir que puede ser aplicado en dientes anteriores y posteriores. (Fig. 13)

Pñntico es forma de silla de montar.- Este pñntico en su diseño cervical es aquel que se adapta a todo el reborde alveolar y consecuentemente el que tiene forma más parecida a los dientes naturales, tiene base concava y está indicado en todos aquellos sitios en donde sea muy importante la estética. Difícilmente a este pñntico se le puede efectuar una limpieza de modo satisfactorio.

Al mencionar que la base del pñntico se contacta con la cresta alveolar como en el caso del superpuesto o del de forma de silla de montar, cabe aclarar que esta unión deberá hacerse sin ninguna presión y cuando se prueba el puente en la boca, habrá que fijarse que la relación del mismo con el tejido

blando sea normal (que no produzco isquemia).

De acuerdo a su elaboración.

a).- Póntico de acrílico.- Este tipo de póntico, está indicado en todos los dientes y se puede realizar con cualquiera de las terminaciones cervicales.

El requisito básico para todos es que tengan -- una matriz metálica que pueda proteger el acrílico de las fuerzas de oclusión.

Los pónticos de acrílico que queden expuestos -- directamente a las fuerzas de oclusión. (sin metal) tienden a fallar con el tiempo ya sea fracturandose o deformándose.

El reemplazo de este póntico es muy difícil y -- con frecuencia hay que volver a hacer todo el puente.

Los resultados estéticos son variables y dependerán exclusivamente de la habilidad del técnico en el procesado de los acrílicos termocurables.

El diseño de la parte metálica de este póntico -- consiste básicamente en modelar el patrón de cera -- de las caras vestibular, oclusa, palatino y proximal -- dejando una concavidad suficiente tanto para -- alijar al acrílico en la cara vestibular y mitad -- de las proximales como también para elaborar una -- serie de retenciones en la cara vestibular para -- evitar que se caiga.

Estas retenciones pueden tener diversidad de -- formar, como granulos o espigas acomodadas a capri -- cho pero retentivamente.

Se cuele en oro y posteriormente se emufla con -- el acrílico de color adecuado.

b).- Póntico de porcelana fundida.- En los pónticos de porcelana incluso sobre la superficie inicial u oclusal a manera de que el póntico sea lo más estético posible.

La porcelana se funde sobre la infraestructura del oro una vez soldados los distintos componentes del puente.

El contorno de los pónticos se adaptarán también en el laboratorio dental. Si se fractura la porcelana es difícil de reparar sin retirar el puente, así pues, será necesario contar con la habilidad del técnico para un buen resultado.

El oro empleado para coser porcelana es más duro que el de los otros colados, se le conoce como oro cerámico.

Existe también en el mercado una serie de aliajes semi preciosas que se pueden hornear con la porcelana y que son de menor costo.

Los pónticos de porcelana fundida pueden ser 100% estéticos siempre y cuando tengan una buena infraestructura metálica una magnífica retención para la porcelana y el color que se obtenga sea similar a los dientes del paciente.

c).- Póntico completo de oro.- Este póntico se aplica únicamente en los molares inferiores donde la estética ni tiene importancia. El diseño cervical será higiénico si el oro se pule y ajusta bien, no producirá reacción tisular desfavorable. Existen otras variedades de pónticos a base de carillas de acrílico o porcelana que se comentan a un respaldo metálico, pero actualmente ya están en desuso.

CAPITULO VI

PASOS PARA LA ELABORACION DE UNA PROTESIS

Para la elaboración de una prótesis será necesario valorar la posible o posibles piezas pilares siguiendo los pasos que con anterioridad se mencionaron, y así saber que tipo de preparación vamos a emplear.

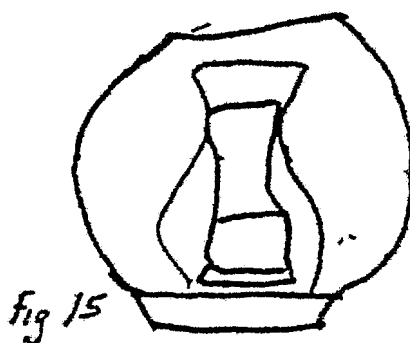
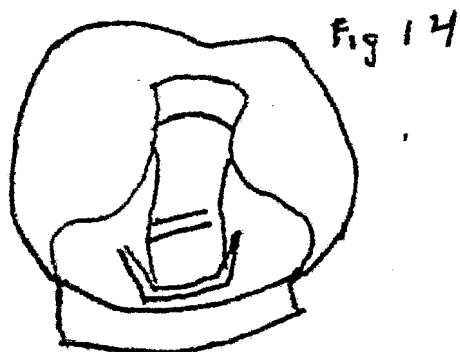Existen varios tipos de preparaciones de acuerdo al caso específico que se presenta. A continuación hablaremos de algunos diseños de estas preparaciones.

INCRUSTACIONES DE CLASE II

Incrustaciones mesio-oclusales y disto-oclusales
Las incrustaciones de dos superficies se aplican generalmente en los bicúspides en unión con un conector semirígido. Se considera que la incrustación de clase II no tiene suficiente retención como anclaje de puente, y se usa, justo con un conector semirígido, para permitir un ligero movimiento individual del diente pilar, de manera que rompa la tensión transmitida desde la pieza intermedia. La incrustación de clase II abarca menos sustancias dentaria que la M O D y es de gran ayuda cuando menos sustancia exponer la menor cantidad o posible de oro. Un ejemplo, lo constituye un puente para sustituir el segundo bucúspide superior, estando el primer bucúspide libre de caries o de obstrucciones. Si se construye una incrustación D O , como retenedor en el primer bucúspide, no se necesita preparar la superficie mesial de este diente y conserva la estética del caso. Una situación semejante es el caso de un puente para reemplazar el segundo bucúspide mandibular. La incrustación de clase II se puede preparar con un acabado proximal en tajo o en cja.

Las cualidades relativas de los demás tipos son las mismas que discutimos para las dos clases de -- retenedores M O D . El corte en rodaje proximal -- se muestra.

(fig. 14) y el acabado en forma de caja. (Fig.- 15).



La duda que puede surgir, a veces, al seleccionar el retenedor de clase II es situaciones similares - a la que acabamos de describir, es la referente a - la posibilidad de que se presente más adelante ca-- rries en la superficie proximal mesial del diente - cuyo tratamiento podría ser perjudicial para el -- puente.

La caries que se presenta en la superficie me-- sial de un bicúspide con una incrustación D O . se - puede tratar haciendo una obturación M O que coinci - da con la D O . La retención de la obturación D O - durante esta operación se facilita siendo en la pre

paración una doble cola de milano.

La cola de milano, para obturación de M O se puede hacer entonces sin destruir el carácter retentivo de la correspondiente a la D O .

Retención adicional.- En las obturaciones de clase II se puede obtener retención adicional colocando los pins estratégicamente.

INCRUSTACIONES CLASE III

La incrustación de clase III se utiliza, a veces, en un puente anterior que reemplace a un incisivo lateral superior. Esta incrustación no tiene suficiente retención para que sirva como retenedor de puente con un conector semirígido. En los casos en que el incisivo central es muy estrecho en sentido-vestíbulo lingual, y se dificulta la preparación de un pilodge o de una corona 3/4, la incrustación de clase III ofrece una alternativa satisfactoria. -- Siempre que sea posible se debe diseñar el conector semirígido, para prevenir que se habrán los contactos entre el incisivo central y la pieza intermedia. Se puede lograr la retención en el contacto semirígido si hay serio en la incrustación para tallar -- la llave del conector en la misma dirección de la línea de entrada del puente. Para facilitar la -- construcción de una llave de estas características, la incrustación de clase III debe tener una línea -- de inserción que siga lo más posible el elemento -- del eje mayor del diente. El grado en que se pueda conseguir esto depende la morfología del incisivo central.

CORONAS 3/4

Como su nombre lo indica, la corona 3/4 cubre -- aproximadamente 3/4 partes de la superficie coronal del diente. Esta clase de corona se usa en los -- dientes anteriores y posteriores tanto de la mandí-

bula como maxiliar. En los dientes anteriores, la preparación incluye las superficies incisal, lingual, mesial y distal. Algunas veces, cuando se trata de dientes posteriores y, en especial, de un molar mandibular la corona 3/4 se construye al contrario, y se cubren las superficies oclusal, vestibular mesial y distal por motivos que estudiaremos más adelante o cajas proximales que se unen generalmente, en las superficies oclusal o incisal. A lo largo de los años, se han ido desarrollando infinidad de diseños, muchos de los cuales, se usan en la actualidad.

INDICACIONES.

La corona 3/4 se utiliza como restauración de dientes individuales o como retenedor de puente. En la restauración de un solo diente, la corona 3/4 está indicada cuando la caries afectada las superficies proximales y lingual, ya sea directamente o por extensión, y la cara vestibular esta intacta y en buenas condiciones estéticas. Estas restauración ofrece fijación máxima y buena protección al resto del diente y presente la estética normal de la superficie vestibular. Se elimina menos sustancia dentaria y se descubre menos dentina que si se tallara una corona completa, evitándose también los problemas de las facetas y, por consiguiente, la estética.

Las indicaciones de la corona 3/4 como retenedor de puente difieren un poco de sus aplicaciones como restauración simplemente. La corona 3/4 es una de las restauraciones más conservadoras que pueden usarse en la retención de puentes. Cuando se prepara en dientes libres de caries y de obturaciones, se obtiene una retención adecuada con un mínimo detallado de material dentanario y, en muchos casos, queda expuesta muy poca cantidad de dentina.

La superficie vestibular del diente se conserva

con alteración y se mantiene la estética natural -- del caso. La relación funcional normal del diente -- con el tejido gingival en la cara vestibular no se -- afecta.

CONTRAINDICACIONES.

La preparación de la corona 3/4 no debe hacerse en dientes anteriores cuyas coronas clínicas sean -- cortas, a no ser que se asegure una retención adi-- cional por medio de pins. Los incisivos con las -- paredes coronales muy inclinadas suelen estar con-- traindicadas, porque la penetración profunda de las ranuras de proximales en la retirada incisal para conseguir dirección de entrada conveniente en las -- zonas cervicales de la preparación, puede afectar -- la pulpa.

Factores que influyen en el diseño.

1.- Características anatómicas y contornos morfológicos de la corona del diente.

2.- Presencia de lesiones patológicas en el -- diente, hipocalcificación, hipoplasia, fracturas o -- caries.

3.- Presencia de obturaciones.

4.- Relación funciobal del diente con sus anta-- gonistas.

5.- Relación funcional del diente con sus conti-- guos y naturales y extensión de las zonas de contac-- to.

6.- Línea de entrada de la restauración de acuer-- do con los demás pilares del puente.

Características anatómicas y contactos morfoló-- gicos de la corona del diente. -- La morfología de -- los dientes es muy variada y cada diente es indica-- do único. Las variaciones muy marcadas de lo nor-- mal como, por ejemplo, un lateral conoide, pueden -- prescribir el uso de un

mal como, por ejemplo, un lateral conoide, pueden prescribir el uso de una corona 3/4 por la penetración profunda de las ranuras proximales, necesarias en la región incisal, para permitir dirección de entrada acorde con las regiones cervicales de la preparación. En un incisivo con un borde incisal muy delgado, incisivos mandibulares tienen una dimensión vestibulolingual mayor que la mesodistal y las ranuras proximales se contarán más hacia lingual -- que en los incisivos superiores. La ranura incisal se omite, generalmente, en los incisivos inferiores, porque el borde incisal de éstos dientes es muy estrecho.

Presencia de lesiones patológicas en el diente. La presencia de caries, hipoplasia, hipocalcificación, fracturas y otras lesiones del esmalte, suelen prescribir la extensión de la corona 3/4 más -- allá de sus límites normales, para incluir y eliminar la lesión. La caries puede ocasionar también -- algunos cambios en la forma interna de la preparación. En los casos en que, por ejemplo, la eliminación de la caries suprime tejido proximal en el que se tendría que tallar la ranura, se puede preparar una en la superficie proximal afectada.

Presencia de obturaciones.- La presencia de obturaciones influye en el diseño de manera similar -- a la presencia de caries. Se puede aumentar el contorno externo para incluir la obturación y también -- se tiene que modificar la forma interna. Sin embargo, en el caso en que hay obturaciones, a diferencia de cuando hay caries, no siempre es necesario -- eliminar todo el material de la obturación ya existente.

En algunas ocasiones, la obturación previa se -- puede considerar como sustancia dentaria, y la preparación de la corona 3/4 se ajusta con ella o la -- cubre.

Relación de funcional del diente con sus antagonistas.- La relación funcional del diente con sus antagonistas tienen importancia en la posición del margen vestibular de la preparación. Una mordida borde a borde en la región anterior, para poner un ejemplo extremo, necesita protección incisal. Un caso con una sobre mordida verdadera, en lo cual -- los dientes nunca se tocan en sus bordes incisales -- durante la función no necesita una protección incisal muy fuerte.

Relación de los dientes contiguos y naturales y extensión de las zonas de contacto.- La relación de los dientes contiguos determina el contorno del espacio o interproximal y el grado de la extensión interproximal necesaria para situar los márgenes en un área inmune. Los dientes inclinados, o en rotación, suelen requerir variaciones del diseño proximal de la preparación.

Línea de entrada de la restauración de acuerdo con los demás pilares del puente.- La corona 3/4 -- debe situarse en el diente en dirección compatible con los demás pilares y retenedores del puente para que pueda entrar y salir adecuadamente. La dirección de las ranuras está condicionada por este factor y también, indirectamente, la extensión de los cortes proximales. Si la línea de entrada requiere surcos, es necesario extender los cortes de lo más estipulado.

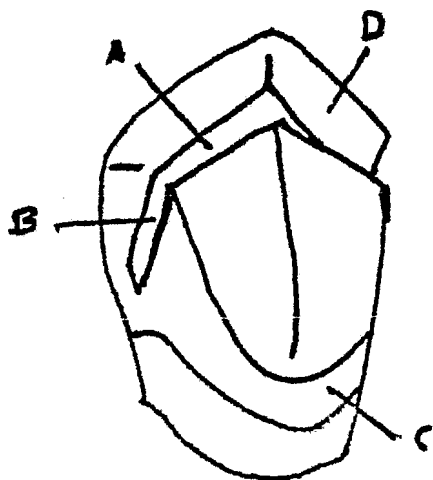
CORONAS 3/4 DE DIENTES ANTERIORES

Estas coronas pueden utilizarse en cualquiera de los dientes anteriores. Por las diferencias morfológicas de las coronas, la preparación en un camino superior varía un poco de la de un incisivo superior y, de la misma manera, la de un incisivo superior difiere de la preparación en incisivo inferior en algunos detalles.

Las características principales de una corona -

tres cuartas está ilustrada en la (fig. 16).

La ranura de retención proximal B queda conectada, por medio de la ranura A, a la ranura proximal del lado opuesto. La cara o longual de la cresta lingual central, que se extienden hasta los cortes proximales. El tubérculo lingual, o cingulo, se respeta lo más posible para conservar tejido dentario y por que su superficie lingual sigue el contorno del borde incisal del diente y se eleva típicamente hacia el extremo de la cúspide. El bisel incisal D del limita la extensión vestibular de la preparación.



DISEÑO

La preparación se diseña mejor en el modelo de estudio, ha que obtener toda la información posible del estado del diente en cuanto a caries y restauraciones previas junto con las radiografías para ver el contorno del tejido pulpar. Cuando hay que colo

car una pieza intermedia contigua a la preparación es necesario tener la faceta adaptada para llenar el espacio para establecer la posición del margen proximal de la preparación contiguo a la pieza intermedia.

Situación de los márgenes interproximales vestibulares. Los márgenes interproximales se extienden en dirección vestibular, rebasando las zonas de contacto para que queden en áreas inmunes. Dicha extensión debe ser mínima, sin embargo, para evitar la exposición de oro lo cual puede ser objetado por el paciente.

Generalmente, se puede extender más el margen hacia la parte vestibular en la cara distal del camino que en la mesial, evitándose así que se vea el oro. La posición en que deben quedar los márgenes interproximales se marca con lápiz en el modelo de estudio. Cuando el diente contiguo se va a sustituir con una pieza, intermedia, se coloca en la faceta, arreglada de acuerdo con el espacio que va a llenar, en posición en el modelo, y la posición del margen interproximal se determina en relación con la carilla.

Quando se ha tallado la carilla de la pieza intermedia y se le ha dado un contorno correcto de acuerdo con las condiciones del caso, se monta en un plato-base de goma laca o de gutapercha. A continuación se prueba la carilla en la boca y con ella se establece la posición del margen vestibulo-proximal de la preparación en el diente, antes de empezar a tallarlo. Se coloca un lápiz de punta afilado sobre la superficie vestibular de la carilla del pñtico y se traza una línea en la superficie proximal del diente de anclaje. Esta línea queda marcada suficientemente hacia la parte vestibular, y por lo tanto, se ve con facilidad; sirve para desilimitar el contorno correcto del margen vestibular. Se retira la carilla y se traza otra

línea a un milímetro más hacia la parte lingual de la línea anterior, siguiendo el mismo contorno. Se coloca de nuevo la faceta en posición y se revisa la segunda línea que debe quedar apenas visible.

Terminado cervical.- El margen cervical de la preparación se puede terminar con un acabado sin nombre, o con un acabado enbísal. Excepcionalmente, se puede utilizar el acabado en hombro, o escañón, cuando se necesita un mayor volúmen de la restauración, o cuando las obturaciones previas obligan a modificar la preparación, para la evaluación de las cualidades relativas de los tres términos cervicales.

PASOS PARA LA PREPARACION

Canino superior.- La instrumentación siguiente, utilizando en la preparación de una corona tres cuartos en canino superior, puede usarse también, con pocas variaciones, en preparación de otros dientes anteriores.

- 1.- Reducir el borde inicial con una fresa tronco cónica de diamante (700 y 701); formando un bisel hacia lingual, de 45 grados aproximadamente sin tocar la cara vestibular, es importante que este corte se haga siguiendo la anatomía del borde incisal, es decir si se trata de un incisivo se hará en línea recta y si es en un canino siguiendo la dirección de las crestas marginales.
- 2.- Se reduce la superficie lingual desde la zona incisal hasta la cresta del círculo con una fresa de diamante fusiforme aproximadamente 2 mm.
- 3.- Se desgasta la cara lingual, es el cingulo con una fresa tronco cónica de diamante aproximadamente 2 mm.

- 4.- La superficie proximal libre (sin diente contiguo), se talla con la misma fresa y se extiende hasta la mitad de la cara proximal con diente contiguo, se labra con una fresa de diamante -- tronco cónica, larga y delgada (en forma de lápiz de punta). En caso necesario se desgasta -- con un disco de diamante.
- 5.- La rielera incisal se elabora en la intersección de los tercios medio y lingual del bisel incisal, con una fresa de cono invertido de diamante con una profundida de 1.5 mm. aproximadamente.
- 6.- Las rieleras proximales se tallan en la dirección que determina el patrón de inserción. En la mitad de las caras proximales una vez que -- han sido rebajadas estas.

Los cortes se harán desde los extremos de la ranura incisal hasta el borde cervical de las superficies proximales.

Las ranuras se tallan con una fresa de carburo (700 a 701) tronco cónica larga, haciéndose más profundas del tercio medio hacia incisal, y con una profundidad de 1.5 a 2 mm.

- 7.- Se le da terminación cervical a la preparación (chaflán), se biselan todos los ángulos y se puede en general la preparación retocando las rielera.

CORONAS 3/4 EN POSTERIORES. (4/5)

Esta preparación es muy similar a la corona 3/4 que analizamos anteriormente, sólo que esta indicado en dientes posteriores y tienen dos tipos de retención.

- 1.- Por fisuras o rieleras proximales.

2.- Por cajuelas proximales.

La preparación a base de fisuras, es muy conservadora y casi no penetra en el interior de la corona del diente.

Esta se aplica a premolares y molares que no -- tengan obturaciones ni caries muy extensas.

La retención a base de cajuelas proximales, es básicamente una preparación para incrustaciones MOD con las superficies lingual y oclusal rebadas y está ubicada en aquellos dientes que tengan caries -- profundas u obturaciones extensas.

Las indicaciones y contraindicaciones de la --- corona 4/5 son similares a la 3/4 sólo que aplica-- das en dientes posteriores.

Es restauración protésica individual así como retener para puente fijo de tramo largo o corto.

PASOS PARA LA PREPARACION DE UNA CORONA PARCIAL POSTERIOR Y BASE DE FISURAS O RIELERAS PROXIMALES. - = (4/5).

- 1.- Se reduce la superficie lingual con una fresa de diamante troncocónica proximal aproximadamente 1.5 mm. siguiendo el contorno de la cara lingual y la dirección del patrón de inserción.
- 2.- Con la misma fresa de diamante se reducen las paredes proximales, tratando de rebajar la misma cantidad de tejido que en la superficie lingual y siguiendo el patrón de inserción.
- 3.- El corte de las caras proximales llegará hasta aproximadamente 2 mm, antes de la cara vestibular. En el caso de la cara proximal con diente contiguo, se puede utilizar una fresa sumamente

delgada o un disco de diamante protegiendo previamente el diente contiguo con una matriz metálica.

- 4.- Con una fresa de diamante troncocónica, se desgasta la superficie oclusal del diente, aproximadamente 1.5 mm. de espesor, siguiendo el contorno anatómico de la cara oclusal y dejando -- el espacio suficiente para alojar la restauración metálica que deberá contactar en oclusión con el diente antagonista, también se puede reducir esta superficie con una piedra de diamante en forma de rueda de coche.

Siguiendo el desgaste oclusal, se talla la cúspide lingual hasta unir la con el primer tallado que se efectue en la cara lingual. Posteriormente se talla la cúspide vestibular de la cara oclusal.

- 5.- Las rieles proximales. Se labran con una fresa troncocónica (700, 701) de carburo de las caras proximales aproximadamente en la parte media de éstas, va desde 0.5 mm. antes de la línea terminal cervical hasta la cara oclusal. -- Se tomará en cuenta que las dos fisuras proximales deberán ir paralelas entre sí y conforme -- el patrón de inserción, el ancho de las fisuras o varía entre 1 y 2 mm. así como su profundidad que sera de 1.5 a 2 mm.
- 6.- Se talla una rielera en la mitad de la superficie oclusal de mesial a distal que servirá de -- unión a los rieles proximales su anchura y -- profundidad es similar a la de las rieles proximales su anchura y profundidad es similar a -- la de las rieles proximales, esto se puede -- hacer con una fresa pequeña de cono invertido.
- 7.- Se le da terminación cervical a todas las caras que hayan sido talladas, hasta la línea cervi--

cal terminal, de preferencia tipo chaflán.

- 8.- Para dar por terminada la preparación de bise--
lan todos los ángulos, se alistan todas las su--
perficie y se retocan las rieleras.

El pulido de las preparaciones se puede efec---
tuar con disco de lija, vaselina o piedras mon--
tadas.

CORONA PARCIAL POSTERIOR CON CAJELAS PROXIMALES

Como se vió anteriormente este tipo de prepara--
ción se hará cuando el diente elegido para pilar --
tenga una obturación incorporal o caries.

Los pasos 1, 2 y 3 de la preparación son simila--
res a los pasos para la 4/5 con rielera.

- 4.- Se tallan las cajuelas proximales eliminando --
la obturación o la caries existentes. Estos --
cortes son semejantes a los de una preparación--
para incrustación MOD solo que mas pequeños, --
si se llega a alcanzar el tamaño máximo para --
las cajuelas proximales y 0 aun queda caries --
esta se elimina*independientes con una fresa de
bola o un excavador y se restaura la forma de -
la cavidad con cemento.

- 5.- Se labra la caja oclusal o insmo para unir las--
dos cajuelas proximales.

Se profundiza en dentina dependiendo de la exis--
tencia de obturaciones o caries, la forma del --
itmo es similar a la que se hace para incrus--
tación, es decir, siguiendo a la anatomía de --
las fisuras, piso plano y paredes paralelas.

- 6.- Se le da terminación cervical en el margen ter--
minal cervical, utilizando la forma del caso --
del chaflán.

7.- Para terminar se biselan y alistan los ñagulos con un disco de lija con vaselina o piedras montadas.

Se retocan las cajuelas proximales así como el itsmo oclusal.

Cabe mencionar que la corona parcial en molares inferiores, puede efectuarse a la inversa, es decir, rebajando las caras proximales, oclusal y vestibular y dejando libre la superficie lingual, sin embargo, cuando los molares inferiores están inclinados en sentido lingual en cuyo caso expondría demasiada cantidad de oro, la prepararemos del modo con vencional.

Esta preparación es idéntica a la preparación 4/5 común, solo que en sentido inverso, pudiéndose preparar con cualquiera de sus dos tipos de retenciones 9 (rieleras o cajuelas).

RETENEDORES PARCIALES A PERNOS

Este retendor se introduce y es utilizando principalmente en los siguientes casos:

- 1.- Incisivos centrales, laterales y caninos, - tanto inferiores como superiores.
- 2.- En dientes libres de caries u obturaciones.
- 3.- En bocas en donde la actividad de caries -- sea baja.

Es estético y su retención esta dada por medio de 3 o más pins (pequeños pivotes que penetran en la superficie lingual [o palatina] siguiendo la --- dirección del eje longitudinal del diente.

Esta indicado en puentes de tramo corto y si es amplio con uno o dos pilares intermedios.

Es un tipo ideal para ferulización o fijación - de dientes con ligera movilidad o simplemente para remolar la superficie linguales de los caninos que deben soportar una prótesis parcial removible. Es decir que es un retenedor de puente fijo y una restauración protésica individual.

[Actualmente es muy empleada dada la dificultad en su preparación]

Existen dos variaciones en la parcial a pernos;

- 1.- La bilateral en la que se cubren ambas superficies proximales.
- 2.- La unilateral, se cubre una sola superficie proximal siguiendo los mismos pasos para la preparación y biselando el ángulo formado - entre la superficie no tallada y la superficie lingual.

Diseño de la cavidad.- El tallado de una corona parcial a pernos es minucioso y por lo tanto el Cirujano dentista deberá ensayar previamente la preparación, se olvide que con los pins corremos el peligro de penetrar en la pulpa.

Hay que considerar distintos factores:

- a).- Posición de los márgenes proximales.
- b).- Posición de los márgenes cervicales.
- c).- Posición de crestas.
- d).- Posición de eminencias y agujeros para pins.
- e).- Dirección y profundidad de pins.
- f).- Alineación paralela de los agujeros para los pins con los demás retenedores del puente y el tipo de terminado cervical.

PASOS PARA LA PREPARACION

Se marca con un lápiz la línea de corte en caras proximales a manera de guía.

- 1.- Se tallan las caras proximales, aproximadamente en su tercio medio, desde la altura que corresponde al cingulo hasta el borde incisal, con una fresa de diamante troncocónico, incluyendo las áreas de contacto proximal. Con una inclinación aproximada de 45 grados hacia el plano de la superficie lingual.

El tallado de la superficie proximal libre -- (donde no existe diente contiguo) con una punta de diamante troncocónica con cuidado de no afectar los ángulos incisales del diente.

- 2.- La superficie lingual o palatina, según el caso, se talla 0.3 mm. aproximadamente con la piedra de diamante fusiforme o de barril este desgaste abarca de corte a corte proximal y de la mitad del cingulo al tercio y medio del borde incisal. Se controla el espacio libre con los dientes -- antagonistas, con cera calibrada.
- 3.- El cingulo se talla con piedra troncocónica de diamante delgada distinguiéndose cerca de la mitad de la encía y si no hay espacio con un disco de carburo de una sola luz.
- 4.- La cresta incisal (pequeño y delgado hombro u escalón), se talla con una troncocónica de diamante lo más cerca posible del borde incisal, -- si es que este tiene el espesor suficiente, sino lo tiene, se talla más abajo, pero antes -- del tercio medio.

Lo normal es hacer el corte más o menos 2 mm. -- por debajo del borde incisal y formar un esca--

lón de 1 mm. de anchura. Este va en línea recta de corte a corte proximal.

- 5.- Con la misma fresa se hacen la cresta cervical en la parte más pronunciada del tubérculo lingual o cingulo, haciéndola un poco más profunda que la primera cresta.

También va en línea y de corte a corte proximal.

- 6.- Se retocan con fresa No. 700 y se alisan con -- piedras mantadas.

- 7.- Con una fresa 701 se labran las eminencias para los canalículos de los pins éstas se localizan sobre la cresta incisal, uno en cada extremo, - aproximadamente a un mm. del corte proximal y - en la vuelta de la cresta cervical en el centro cuidando de seguir el patrón de inserción o - sea, el paralelismo entre sí se hace penetrar - la fresa apoyando la pared pulpar hasta la mitad de su diámetro más o menos, y después se -- ensanchan con la misma fresa el área semicircular que se ha labrado. Se suavizan y se pulen con fresa No. 601.

- 8.- Se pule la superficie lingual con una piedra -- montada y se bisela el tercio del borde incisal que cortamos anteriormente.

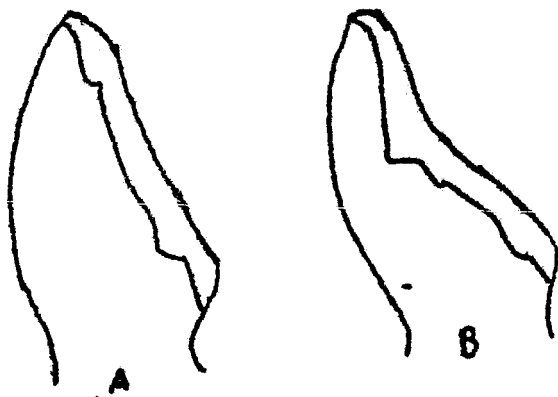
- 9.- Los agujeros para los pins se comienzan a perforar con una fresa de bola de carburo del No. -- 1.2 sobre la cresta y a expensas de las eminencias. Se continua perforando con una fresa de bola de tallo largo de carburo del No. 1.2 a baja velocidad. Tomando en cuenta el paralelismo de los canales entre sí, se profundiza de 2- a 3 mm. después con una fresa troncocónica 709- se excavan los agujeros (los tres), para darles

forma tamaño e inclinación adecuada, al final se alisan con una fresa 600. Se debe tomar en cuenta el tamaño y posición de la pulpa por medio de radiografías. Finalmente se termina con discos de lija medianos con vaselina para alisar y redondear los ángulos, la línea terminal-cervical se pule también para paralizar y dar el patrón de inserción a los pins se puede utilizar un paralelómetro.

- 10.- La terminación cervical es un chalfán o biselado según el espesor que se necesita para alojar el metal.

Para facilitar la elaboración de la corona pilledge, influimos los siguientes esquemas en donde se observan algunos de sus cortes principales:

- 1.- Vista proximal de la preparación de las crestas en corona clínica con diferente morfología.
- a).- Corona Piledge con cresta proximal al borde incisal y espesor labio palatino mayor.
 - b).- Corona Pinledge con cresta a mayor profundidad y espesor labio palatino mayor - - - (Fig. 17).



- 2.- a).- Vista proximal de la correcta perforación del agujero para el pins cervical.
- b).- Perforación para el pins en forma incorrecta con la lesión pulpar.

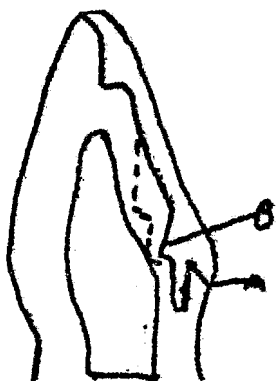
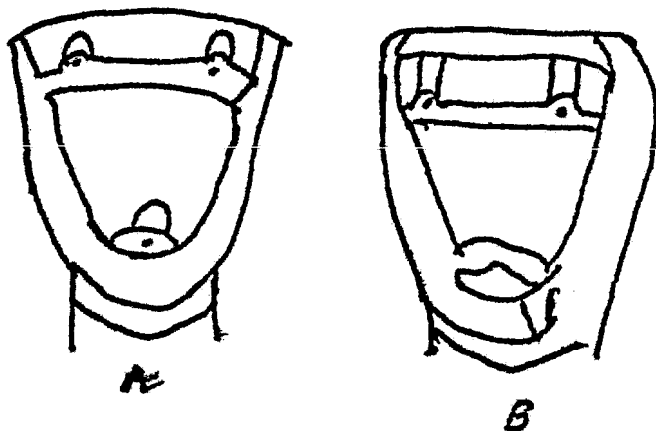


Fig. 18

- 3.- Diferentes esquemas de la corona parcial a pernos terminados.
- a).- Bilateral
- b).- Unilateral.



CORONAS TOTALES

Estas restauraciones cubren por completo las superficies externas de la corona clínica de los dientes y pueden ser retenedores de puentes fijos o restauraciones protésicas individuales. Existen diferentes tipos de coronas totales, que varían según el material con que se confeccionan, la preparación de los dientes pilares básicamente es la misma en todos los casos, sólo que difieren en su terminación cervical, o en algunos retenedores adicionales que amerita el caso clínico en especial.

Indicaciones para colocar coronas totales en general.

- 1.- Cuando el diente pilar esta sumamente destruido por caries y la misma involucra varias superficies dentarias.
- 2.- Cuando el diente pilar presenta restauraciones previas muy amplias.
- 3.-- Cuando el diente pilar presenta defectos de desarrollo que afectan la estética (pigmentaciones).
- 4.- Cuando el diente se encuentra inclinada con respecto a su posición normal y no se puede corregir la alineación defectuosa mediante tratamiento ortodóntico.
- 5.- Cuando 19 contornos axiales del diente no son satisfactorios desde el punto de vista funcional.
- 6.- Cuando hay que modificar el plano oclusal y es necesario contornear toda la corona clínica.
- 7.- Cuando en el caso de dientes anteriores, se ha sufrido fractura en el borde incisal o en los ángulos y es posible restaurarlos convencional-

angulos y es posible restaurarlos convencionalmente, o bien, cuando se requiere un máximo de estética por motivos profesionales como en el caso de artistas, políticos, etc.

UTILIDAD PRACTICA.

Este tipo de restauración se utilizan en estos casos debido a su gran resistencia mecánica, duración y capacidad o para resistir las fuerzas producidas durante la masticación.

Por la protección que brinda al diente contra la caries, la posibilidad que se tiene de remodelar tanto la anatomía como el patrón de oclusión de los dientes en que se aplique.

CONTRAINDICACIONES

- 1.- En todos los casos en que no sea necesario modificar las condiciones de oclusión.
- 2.- Cuando el índice de caries es sumamente baja.
- 3.- Cuando la restauración necesista sólo un mínimo de anclaje.
- 4.- En adolescentes, porque generalmente la preparación penetra en la dentina y los canalículos dentinales que se habren presentan una reacción máxima y hay peligro de irritación pulpar. -- Además de que en la adolescencia la pulpa es -- muy amplia a menos de que este tratado endodónticamente.
- 5.- En dientes anteriores en cuya circunferencia cervical esté muy cerrada (dientes triangulares).
- 6.- En dientes demasiados cortos ya sea por causas naturales o por abrasión.

A la elaboración de este tipo de retenedores --

se le conoce como preparación en forma de muñón y - consiste básicamente en la eliminación de una capa uniforme de tejido dentario en todas las superfie- - cies externas de la corona clínica del diente los - objetivos de este diseño son:

- 1.- Obtener el espacio suficiente para permitir la colocación del material restaurativo (oro, oro-acrílico, oro porcelana-), de espesor adecuado para contrarrestar las fuerzas funcionales.
- 2.- Dar un espesor conveniente al material que permita la reproducción de las características morfológicas del diente, sin sobrepasar sus contornos originales.
- 3.- Tratar de eliminar las mismas cantidades de tejido dentario en todas las superficies del diente para asegurar una capa uniforme de material.
- 4.- Dar a la restauración una línea de entrada compatible con los anclajes del puente (patrón de inserción).
- 5.- Obtener la máxima retención.

Cabe hacer mención de los siguientes ejemplos para su indicación:

La corona total vaciada, que es puramente metálica (oro) es antiestética, por lo tanto, su aplicación está indicada en dientes posteriores exclusivamente. Es restauración protésica individual y retenedor para puente fijo. La corona Veneer combina está indicada en todos los dientes, puesto que es estética, a la vez que muy resistente.

El material estético (porcelana o acrílico), -- puede aplicarse ya sea sometido solamente su superficie vestibular y proximal o extenderse sobre -- aquellas que requiere el caso clínico especial.

Debemos recordar que si la restauración es parte de un puente, se deben dejar porciones metálicas libres en las superficies proximales para ferulizarlas (soldarlas) por las demás partes del puente.

La corona funda de porcelana esta indicada exclusivamente en dientes anteriores y como restauración protésica individual.

(Como nos lleva metal no es posible su ferulización).

MODIFICACIONES EN EL DISEÑO

A los muñones se les pueden hacer diversas modificaciones para aumentar sus cualidades retentivas o para facilitar los procedimientos técnicos de construcción.

La retención de estas preparaciones se pueden mejorar mediante el añadido de ranuras o cajas en las superficies axiales o colocando pins (pívotes). Estos métodos pueden emplearse aislados o combinados.

Los surcos axiales.- Se labran en la mitad de la cara lingual o vestibular (o en ambas caras), de la preparación con fresas troncocónica hasta uno o dos mm. antes de la terminación cervical o a su nivel - la profundidad será medio mm. sin olvidar el patrón de inserción. Las paredes deben ser divergentes, hacia oclusal, el ancho puede variar según las necesidades.

Las cajas axiales.- Tienen la misma localización que los surcos, sólo que son más grandes, anchos y un poco más profundas; se construyen casi siempre en la superficie mesial y distal de la corona, los ángulos cabo superficial se deben biselar cuidando el patrón de inserción. Estas preparacio

nes estas especialmente indicadas cuando ya existen obturaciones de amalgama o incrustaciones en la superficie mesial o distal del diente.

CORONAS TOTALES EN DIENTES ANTERIORES

1.- Con fresa troncocónica de diente larga, rebajar el borde incisal con una inclinación hacia lingual, desgastando hasta tres mm. aproximadamente.

2.- Elaboración de la guía de desgaste; con una fresa de bola del No. 1 o 2, hacer un canal a manera de guía tanto en vestibular como en lingual de la siguiente manera:

Se coloca la fresa en el centro del tercio cervical del diente con dirección a incisal; la profundidad del canal la determina la mitad del cuerpo activo de la fresa.

3.- Con una fresa de diamante troncocónica de punta roma se rebaja la cara vestibular y la cara lingual del diente, tomando como guía de profundidad los canales que se hicieron en el paso anterior.

4.- Con una fresa larga y delgada se rebajan las caras proximales aproximadamente 2 o 3 mm. con una inclinación hacia incisal. En caso de tener diente contiguo, será necesario protegerlo con matriz metálica. Si es necesario se puede usar disco para hacer este corte. La preparación debe quedar como una pirámide trunca de base mayor de cervical y base menor en incisal.

5.- Con piedra fusiforme se rebaja el cingulo, siguiendo su anatomía. (Checar con el diente antagonista en oclusión si existe paso suficiente para el retenedor).

- 6.- Se labra la terminación cervical según el caso - un milímetro por debajo de la encía marginal o libre.
- 7.- Se pule y se le da terminado a la preparación.

TERMINACION CERVICAL.

- 1.- Para corona total vaciada empleamos chaflán, -- biselado o cualquier tipo de bisel en general. -- La elección de uno u otro dependerá de la cantidad de metal que necesitamos para la retención de la corona.
- 2.- Para la corona combinada emplearemos chaflán -- o beselos en las porciones que sean metálicas -- exclusivamente. En porción donde lleven material estético, además de metal, labraremos un hombro, biselado o un chaflán profundo.
- 3.- Para la corona funda de porcelana, emplearemos un hombro en todo el rededor sin biselar.

CORONAS TOTALES EN DIENTES POSTERIORES

- 1.- Con una fresa troncocónica o en forma de rueda de coche ó barril se rebaja la cara oclusal -- 2 mm. siguiendo su anatomía.
- 2.- Elaboración de las guías de desgaste. -- Se labran de bola de fresa en el contorno mesio-cervico -- distal de dichas superficies, tomando la canal dura forma de "U".
- 3.- Se labran una o dos guías adicionales en caras vestibulares y lingual, con una fresa troncocónica, profundizando hasta la primer guía.
- 4.- Con una fresa troncocónica de punta roma se des gastan las caras vestibular y lingual, hasta -- desaparezcan las canaladuras.

Las cara vestibular y lingual, llevan una convergencia hacia oclusal a parte del tercio oclusal.

- 5.- Con una fresa troncónica larga y delgada se rebajan las caras proximales siguiendo su anatomía. Si existe un diente contiguo se protege y se puede labrar también un disco hasta darle forma de pirámide trunca de base mayor en cervical y base menos en oclusal.
- 6.- Se le da la terminación cervical a nivel de la encía, debajo ya de un diente posterior, no es necesario hacerla por debajo, de ella, sólo en casos especiales.
- 7.- Terminado y pulido de la preparación, se retocan paso por paso y redondean los ángulos formados.

CORONAS TELESCOPICAS.

La corona telescópica es una variante de la corona total sólo que en dos partes. La primera parte es una cofia colocada (oro) que se ajusta al muñon-preparado y la segunda parte, una corona total casi vaciada o corona Veneer, que se sementa sobre la primera parte, pero alineado al patrón de inserción.

INDICACIONES.

- 1.- En dientes posteriores.
- 2.- En dientes muy destruidos en su porción coronaria.
- 3.- En puentes muy grandes que tienen que cementarse temporalmente, es decir, el puente se puede retirar, pero el diente sigue estando protegido por la cofia colada.
- 4.- Para alinear dientes inclinados que tienen que servir de pilares de puente.

Ejemplo: En la ausencia de un segundo premolar, el primer molar se mesializa. En este tipo de casos es frecuente observar que si quisiéramos rebajar la cara mesial del diente, hasta alinearlo a la guía de entrada del puente, podríamos llegar a pulpa, por lo tanto, elijiremos una corona telescópica.

Técnica.- Se prepara el diente en forma de muñón, pero dándole una ligera retención en la terminación cervical en la nueva línea terminal de la preparación.

En la cara oclusal se deja más espacio con el antagonismo a que al acostumbrado para poder alojar la cofia y posteriormente la corona.

Se confeccionan el patrón de cera de la cofia - modelo de trabajo y se cuele haciéndola un poco más gruesa de lo necesario.

La forma final y el espesor definitivo se obtienen bruñéndola en el modelo del trabajo.

Se cementa en el paciente, de esta manera se ha modificado con la cofia la inclinación de la pared mesial.

Se toma una impresión y se elabora un nuevo modelo de trabajo, en este se confecciona la del patrón de cera de la corona que se haya elegido combinada o total vaciada.

Una cosa colocada la rompe la corona y las demás del puente. Se cementan en una correcta línea de entrada.

CORONAS TOTALES CON AMALGAMA O RESINA COMPUESTA PIVOTADAS COMO BASE DE CORONAS TOTALES.

Este tipo de restauración está indicada en dientes por posteriores muy destruidos o con preparaciones muy extensas. Se utiliza para la reposición

suficiente de material que o permita después preparar una corona de total [muñón], es decir, que en lugar de cemento dentario, utilizaremos algún material que secrete con pequeños pivotes metálicos los cuales se conectan, o bien, se colocan a presión en la cavidad precisamente preparada. Para reconstruir un diente con esta técnica es recomendable que se le haya practicado tratamiento endodóntico.

La técnica a seguir es la siguiente:

1.- Se retira la obturación y se remueve la caries: se le da una ligera retención a la cavidad (como para alojar el material).

2.- Se perforan tres o cuatro orificios de 0.50 mm. de diámetro mayor que el de los pernos en la dentina, sobre la cara oclusal o en las cajas profundas o accesorios en caso de haberlos, cuidando su posición, para no lesionar la pulpa en caso de no haberla existir dado previamente; es recomendable tener a mano la radiografía del diente. Su profundidad será de 1.5 mm.

3.- Se cementa dentro de los orificios pequeños pernos (pins) de acero inoxidable, (también se pueden colar a presión sin cemento o utilizar los autoenrosables según el caso); se checa que la altura de los pernos no sobresalgan de la tabla oclusal (de ser así, se recomentan). Los pivotes se dejan inclinados caprichosamente con respecto a la tabla oclusal para crear retención.

4.- Se agregan las bases de cemento necesarios para aislamiento térmico y se coloca una matriz alrededor del diente.

5.- Se condensa la amalgama o la restíba compuesta dentro de la matriz.

6.- Una vez cristalizada la amalgama, se retira la matriz y a las 24 horas se hace una preparación tipo muñón para la corona total vaciada. En caso de haber utilizado resina, la preparación se hace una vez que se ha polimerizado.

TECNICA PARA LA PREPARACION DE UNA CAVIDAD INTRARADICULAR

1.- Elimina todo lo que queda de corona clínica del diente de la siguiente manera:

Con una fresa de rueda de coche de diamante o troncocónica, se talla lo que queda de las superficies de la corona, formando un plano paralelo a la superficie oclusal de los dientes eliminando así toda la caries y esmalte sin soporte dentario. En caso de que exista alguna porción con soporte dentario, no se reduce ya que posteriormente se involucra la preparación del muñón.

2.- Desobturación del conducto: Esto se lleva a cabo al mismo tiempo en que se prepara la cavidad intraradicular, con una fresa, dejando el tercio apical obturado, haciéndolo muy cuidadosamente para no desalojar o mover la obturación, o bien, por medio de otros métodos como son:

a).- Termomecánico (calentando un instrumento para eliminar la obturación).

b).- Cloroformo (que se aplica con un ensanchador para blandecer la obturación).

3.- Con una fresa de bola comienza a perforar el orificio intraradicular, el cual tendrá un diámetro entre tres o cuatro mm. dependiendo del tamaño del diente, la fresa se apoya sobre el conducto maxilar y se profundiza hasta abar-

car todo el cuerpo de la fresa, se continúa la perforación con una fresa lisa de diamante para dejar un canal de paredes convergentes hacia -- apical: la terminación del canal, la proporciona la misma fresa, su longitud debe ser equivalente a las dos terminaciones de la raíz del -- diente, para prevenir la protación de la espiga. Existen fresas especiales 9 [Peso o Gates] que brindando la terminación apical del conducto -- que también se puede utilizar.

- 4.- Se da la terminación cervical elegida a lo que quede de corona. Se bisela la entrada del orificio intraradicular y se pule la preparación.

TECNICA PARA LA OBTENCION DEL PATRON DE CERA DE LA-CORONA MUNON ESPIGA

Método directo.- Se afilío en el extremo de un pedazo de alambre tres veces mayor que la longitud de la corona clínica del diente, (se puede utilizar un clip), la superficie del alambre se hace retentiva mediante cortes transversales elaborados con -- disco o fresas; se calienta el alambre y se impregna con cera adhesiva. Posteriormente se calienta -- cera parte de patrones y se coloca una porción so-- bre el alambre a adherirse con la cera pegajosa. -- Cuando la cera aun está blanda, se coloca el alam-- bre en posición dentro del conducto radicular y se presiona ligeramente hasta llegar al tope mismo. - Se retira y se introduce las veces que sea necesaa-- rio, hasta darle forma de espiga. El exceso de ce-- ra que queda alrededor de la entrada del orificio, -- se condensa sobre la superficie radicular; enseguida se coloca bloque de cera, la suficiente para confor-- mar un mulón y para que se adhiera en la primera -- porción, se deja endurecer la cera en posición. El alambre se sostiene entre el índice y el pulgar, -- luego se retira para examinar la impresión de cera en el conducto; se vuelve a colocar en posición ,

La parte correspondiente al muñón en la forma que se estime conveniente (no es necesario conseguir la forma definitiva del muñón, por la cual se bisela) para que se cimente la restauración final. El muñón se elabora en forma conveniente, para alojar una corona Veneer. De esta manera y con el mismo alambre, se confeccionan el patrón de cera de muñón espiga y se cuele, se cubre con revestimiento y se hace el colocado, se le da forma final y se pu-
le una vez que se ha sido comprobado en el paciente, se cimente el muñón espiga en el conducto radicular. Se prosigue confeccionar las demás partes del puente, si es que es un retenedor o la restauración individual para cubrirlo. La corona deberá sellar so
bre dentina, no sobre metal.

Otra forma para obtener este patrón por método directivo, es por medio de resinas acrílicas especializadas que se manipulan directamente en la cavidad y que tienen una gran reacción exotérmica mínima, lo cual facilita el trabajo; proporcionando un patrón sumamente fiel.

CAPITULO VII

INDICACIONES Y CONTRAINDICACIONES PARA UNA PRÓTESIS FIJA

INDICACIONES:

Locales

- a).- *Correcta distribución de piezas; Será cuando exista la presencia de uno o más pilares o cada extremo de la brecha desdentada y en el caso de una brecha desdentada de cinco o más dientes ausentes se recomienda además uno o más pilares intermedios.*
- b).- *Está indicado cuando la ausencia de dientes anteriores de uno o seis máximos: (aunque no tenga caries) para preservar la estética.*
- c).- *Que se cumpla la ley de Ante que dice: "La suma de las superficies parodontales de los dientes por sustituir, deberá ser igual o menos a la suma de las superficies parodontales de los dientes pilares".*
- Esto está muy ligado con la relación corona-raíz de los dientes que deberán de ser uno a uno punto cinco, es decir que si la corona de una o diente mide un cm. de longitud, la raíz deberá medir 1.5 a 2 cm. tomando en cuenta que esto está sujeto a cambios.*
- d).- *Cuando la morfología de los dientes adyacentes al que se debe reemplazarse, necesita ser modificada como en dientes girados o en dientes muy abrasionados.*

GENERALES

- a).- *Psicológicas.- La prótesis fija es en general-*

más aceptada como parte de la dentadura natural, que la prótesis removible, la colocación de un puente beneficiaría a los pacientes que tienen complejos, se sienten mutilados y próximos a la vejez y los reincorporará a su medio.

- b).- Enfermedades sistémicas.- En el caso de pacientes con posición de posibilidad de sufrir pérdidas repentivas de conciencia o espasmos como la epilepsia.
- c).- Tratamientos parodinales.- La manera ideal para estabilidad de dientes con ligera movilidad es por medio de una férula fija o un puente -- fíliado y fijo.
- d).- Fonación.- El reemplazo de una o más dientes -- por medio de una prótesis puede ayudar a la co -- rección de un defecto en la fonación.
- e).- Función y estabilidad.- El medio de que la -- prótesis esté fija en los dientes pilares cons -- tituyen un importante beneficio psicológico -- para el paciente, también le provee una mejor -- función, ya que es estable durante la mastica -- ción y las fuerzas de la oclusión se aplica -- correctamente.
- f).- Limpieza oral.

CONTRAINDICACIONES PARA UNA PROTESIS FIJA

- a).- Cuando el espacio desdentado es también amplio, que puede comprometer la salud de los tejidos -- de soporte de los dientes pilares.
- b).- Cuando una prótesis fija colocada anteriormen -- te, muestra la evidencia de que la mucosa reac -- ciona desfavorablemente en tales condiciones.
- c).- Que no se cumpla la adecuada relación corona -- raíz.

- d).- Cuando en la zona anterior hubo una gran pérdida de procedimiento y proceso alveolar y los dientes artificiales de una prótesis fija serían excesivamente largos y antiestéticos.
- e).- Cuando sea necesario en restaurar el contorno-fácil por medio de la base de una prótesis removible.
- f).- Cuando los dientes pilares presentan zonas radiculares expuestas que no pueden ser cubiertas por el retenedor. (En el caso de recesión-gingival).
- g).- Cuando no se observe una estricta higiene bucal.
- h).- Cuando el hueso de soporte tenga absorción.
- i).- En pacientes adolescentes, ya sea porque los dientes no estén completamente erupcionados, - la pulpa sea excesivamente grande, impidiendo así hacer preparaciones correctas a los dientes pilares, o bien no ha terminado el crecimiento facial más o menos hasta los 18 años.
- j).- En pacientes ancianos, cuando el estado que -- presenta el hueso de soporte, aseó como tejidos parodontales, (sea francamente patológico).

VENTAJAS DE LOS FUENTES FIJOS

- a).- Mayor comodidad para el paciente, porque no se desalojan fácilmente.
- b).- Durabilidad.
- c).- Estímulo fisiológico.
- d).- Mayor estética.

DESVENTAJAS DE LOS PUENTES FIJOS

- a).- Necesidad de desgaste de los dientes pilares.

- b).- Dificultad de construcción.
- c).- Dificultad en su reparación.
- d).- Alto costo.

BENEFICIO QUE SE OBTIENE DE LA INSTALACION DE UN -- PUENTE

Debemos estar conscientes de que si un puente se coloca inmediatamente o bien lo más pronto posible, después de la pérdida dentaria. Esto redundará --- únicamente en beneficio para el paciente pues además de restituirle la o las estructuras perdidas, el -- puente contribuirá a establecer correctamente la -- función de la masticación, facilitará la pronuncia- ción, conservará el espacio entre los pilares y los dientes próximos, se reanudará las relaciones de -- contacto de las piezas dentarias de ese arco y man- tenimiento de la posición de los dientes antagonis- tas. Por lo contrario, cuando no se trate de inme- diato protesicamente una brecha desdentada, se pro- ducen cambios en las estructuras orales, éstos mu- chas veces nos hacen más difícil la colocación de -- un puente, ya que los dientes próximos se desplazan hacia la brecha, sufriendo una mesialización y dis- talización.

Puede darse el caso de extrucción en los dien- tes antagonistas y es entonces cuando la instala- ción de una prótesis dental restablecerá la función, anatomía y salud de la cavidad oral, así como la es- tética que deberá estar acorde con los dientes na- turales.

CAPITULO VIII

TRATAMIENTO PROVINCIONAL

El tratamiento provicional incluye todos los procedimientos que se emplean durante la preparación de un puente para conservar la salud bucal y las relaciones de unos dientes con otros para proteger los tejidos bucales.

En términos generales, las operaciones provisionales mantiene la estética, la función y las relaciones de los tejidos como ejemplo de tratamientos provisionales podemos citar. - Los mantenedores de espacio, dentaduras removibles provisionales, puentes provisionales y obturaciones transitorias. Suelen utilizarse también los términos de tratamiento temporal, restauración temporal, dentaduras temporales y puentes temporales. Con esto va implícita la idea de que el aparato permanente. Pero esto no puede aplicarse al medio ambiente, en continuo cambio de la cavidad oral, donde nada puede considerarse como permanente, y donde hay que mantener una vigilancia constante y hacer las adaptaciones que sean necesarias a lo largo de los años. Por estas razones, el término con tratamiento provicional o interino es más completo, porque presupone los cambios que pueden ocurrir con el tiempo y no implica obligaciones con el futuro.

OBJETIVOS

Las distintas clases de aparatos y de tratamientos provisionales tienen diversos objetivos que pueden enumerar de la siguiente manera:

- 1.- Restaurar o conservar la estética.
- 2.- Mantener los dientes en sus posiciones y evitar su erupción o inclinación.
- 3.- Recuperar la función y permitir que el paciente pueda masticar de manera satisfactoria hasta que se le construya el puente.

- 4.- Proteger la dentina y la pulpa dentaria la construcción del puente.
- 5.- Proteger los tejidos gingivales de toda clase de traumatismo.

OBTURACIONES Y APARATOS PROVINCIONALES.

Durante el tratamiento provicional para la construcción de puentes se usan diversas restauraciones y aparatos. Las obturaciones provisionales se utilizan para proteger la dentina y la pulpa del diente una vez concluida la preparación del retenedor y antes de que el puente este listo para comentarlo. - También se hacen tratar dientes que van a servir -- como pilares de puentes, pero cuya preparación no se hará hasta que se haya concluido el tratamiento de otras zonas bucales, cuando es necesario hacerlo como parte del tratamiento general que puede requerir el caso particular, las dentaduras removibles provisionales se colocan cuando hay que sustituir -- dientes perdidos por extracciones o por, traumatismo, con el objeto de conservar la estética y la -- función, y para evitar que los dientes contiguos se muevan hacia el espacio dentario o que aumente la -- erupción de los antagonistas hasta que se pueda construir una restauración fija. Los puentes provisionales se hacen con igual propósito que las dentaduras provisionales y en terminos circunstanciales ofrecen mayores ventajas. Los mantenedores de espacio -- sirven para impedir que los dientes contiguos o antagonistas al espacio resultante de la extracción -- de una o más dientes se mueven o aumentan su erupción; esta indicados en aquellos casos en que se -- nos facilitan la factible la construcción de una -- dentadura, o de un puente provicional. A continuación estudiaremos cada uno de estos aparatos y restauraciones en lo que se refiere a su aplicación en la construcción de prótesis fijas.

Obturaciones provisionales.- Como ya lo indicamos, las obturaciones provisionales están indicadas en dos condiciones generales;

- 1.- Para proteger los dientes ya preparados - - hasta que el puente esté listo para cemen--tarse o para proteger dientes que se están--preparando desde una visita hasta la siguien--te.
- 2.- Para tratar lesiones de caries y conservar--dientes que se van a usar como pilares en - fecha posterior.

En el primer caso, la obturación servirá sola--mente durante unos pocos días; en el caso, pueden - pasar meses antes de que se empiece el tratamiento--definitivo. Para cumplir con los objetivos que aca--bamos de citar se usan distintas clases de obtura--ciones y restauraciones provisionales, de las cua--les estudiaremos las siguientes:

- 1.- Obturaciones de cemento.
- 2.- Obturaciones de amalgama.
- 3.- Restauraciones y coronas de resina.
- 4.- Coronas metálicas.
- 5.- Colados metálicos.

Obturaciones de cemento.- En las obturaciones - provisionales se usa cemento de fosfato de zinc y - cemento del tipo del óxido de zinc-eugenos. Ninguno de estos cementos resisten mucho tiempo la acción - abrasiva y disolvente a que están metidos en la boca.

Tampoco pueden resistir los efectos de la mas--ticación sin fracturarse. Los cementos pueden usar--se con éxito en cavidades pequeñas intracorona--les - durante períodos que no excedan de los seis meses, - pero nunca se usaran como topes para mantener una - oclusión céntrica; solamente se pueden usar en cavi--dades en donde la guía oclusal se implica caiga en--cualquier parte de la superficie oclusal que pueden y queden por fuera de la restauración. Duran más en las cavidades de clase B y de III, por que quedan - protegidas de la oclusión. Por lo tanto, la restau--raciones del cemento sirven en el tratamiento de -

caries en dientes que despues dan a servir como pilares en los seis meses subsiguientes, en posiciones que no esten sujetas a las fuerzas de oclusión, céntrica. Hay que evitar la naturaleza irritativa de los cementos de fosfato de zinc, y en las cavidades profundas es indispensable colocar una base de material sedante.

Los cementos de óxido de zinc-eugenol no tienen acción irritante para la pulpa cuando se colocan en la dentina que cubre el tejido pulpar y deben ser preferidos.

No son tan resistentes como los cementos de fosfato de zinc, pero investigaciones recientes han producido algunos cementos de óxido de zinc eugenol que ofrecen iguales ventajas que el fosfato de zinc.

Obturaciones de amalgama.- Las obturaciones de amalgama se utilizan en el tratamiento de caries en dientes que van a haber pilares de puente en fecha posterior. Hay a este respecto son muy recomendables y pueden usarse en guías de oclusión céntrica-pérdidas, a la vez que presentan la ventaja que duran mucho en los casos de que por cualquier otro motivo se retrase la construcción del puente. No es necesario discutir a quien detalle las obturaciones de amalgama; nos limitaremos a mencionar un aspecto importante de la restauración provicional de amalgama que difiere de las amalgamas corrientes.

La amalgama provicional se hace con la intención de reemplazarla por un retenedor de puente en una fecha no muy lejana. Por lo tanto, es suficiente la remoción de toda la caries siendo casi siempre innecesaria la extensión para prevención en ese momento. La extensión en estas zonas inmunes se hace cuando se construye el puente. Si se hace la extensión en el momento en que se coloca la amalgama, se corre el peligro de eliminar tejido dentario sano que puede necesitarse posteriormente para la preparación de 1 retenedor.

Restauraciones y coronas de resina.- Las resinas acrílicas tienen una gran aplicación como restauraciones provisionales.

Las restauraciones hechas con acrílico tienen el color más similar al de los dientes, son suficientemente resistentes a la abaración y muy difícil es de construir. Para ajustarse a las distintas situaciones clínicas se pueden hacer incrustaciones, coronas y puentes de resina. También a disposición del odontólogo coronas prefabricadas.

Muchos procedimientos diferentes se han propuesto para el uso de las coronas prefabricadas y para construir coronas, incrustaciones y puentes.

Coronas metálicas.- Una gran variedad de coronas metálicas se pueden utilizar como restauraciones provisionales, tanto de acero inoxidable como de aluminio. Las de aluminio son más fáciles de adaptar y, si se emplean correctamente, tienen buena duración. Se fabrica como tubos cerrados simples que se pueden torneear con alicates y cortar al tamaño adecuado, y también se fabrican contorneadas representando distintos dientes.

Estas coronas se emplean en las preparaciones para coronas completas y también en las coronas 3/4; pueden usarse, también en las preparaciones mesoocluso-distales (MOD) en que se talla la superficie oclusal del diente. Cuando se les ha dado la forma conveniente, se cementan las coronas metálicas con cemento de óxido de zinc-eugenol.

Se como se comprueban las relaciones oclusales, y si es necesario, se talla la corona, con una piedra de carburo para ajustarla mejor.

Coronas prefabricadas de resina.- Estas coronas están disponibles en un surtido de tamaño tanto para los dientes superiores, como para los inferiores, y están hechas con resina acrílica transparente.

Hace algún tiempo, las coronas de este tipo estaban construidas en celuloide. Las coronas de celuloide no se pueden rellenar con una resina acrílica al confeccionar una corona porque el monómero ablanda el celuloide. En cambio, con las coronas completas en los dientes anteriores. Se recorta la corona y se ajusta dándole un contorno correcto; -- también hay que darle la relación adecuada con respecto al tejido gingival.

En la corona de resina transparente, se prepara una mezcla de acrílico más parecido al color del -- diente y se rellenan la corona. Se barcina la pre-- preparación con cualquier sustancia protectora y cuando la mezcla está ya en forma de masa semiblanda se preciona la corona sobre la preparación y se retira el exceso.

Se retira la corona antes de que se produzca -- calor de la polimerización y se deja que endurezca. Después se prueba la corona en la boca, se adapta y se cementa con cemento de óxido de zinc-eugenol. -- Las coronas de resina con color de diente solamente necesita ser adaptadas al tamaño correcto y se cementan con cemento de óxido de zinc- eugenol.

Existen muchas variaciones de estas técnicas, y el odontólogo la que tenga mejor aplicación aparte para cada caso particular. Si se ha hecho una preparación-prueba en el molde de esticlar. Si se ha -- hecho una preparación de estudio, se puede confeccionar la corona temporal en el mismo molde con suficiente anticipación, así el tiempo se trabaja en el sillón.

Restauraciones corrientes.- También pueden hacerse restauraciones acrílicas para cada caso individual, y una técnica típica consiste en la toma de una impresión del diente o de los dientes que se --

van a construir antes de que se hagan las preparaciones. La impresión se puede hacer en la boca o sobre el molde de estudio. Este último procedimiento es muy difícil cuando el diente está roto porque se puede reconstruir el molde hasta el contorno conveniente antes de tomar la impresión puede ser de alginato, base de caucho o cera.

Cuando la preparación está terminada en la boca se aplica un barniz protector al diente y a los tejidos gingivales adyacentes. En la impresión se llena el diente con una mezcla de resina de color adecuado y se vuelve a colocar en la boca. Cuando la resina está parcialmente solidificada, pero antes de que se desarrolle el calor de la polimerización, se retira la impresión y se deja que la resina termine de endurecerse. Se espera la restauración de la impresión y se eliminan los excesos. Se prueba la restauración en la boca, se adapta a la colusión y se cementa con óxido de zinc-eugenol. Mediante este procedimiento, se pueden construir en resina incrustaciones, coronas 3/4 y coronas completas.

Colados metálicos.- Cuando hay que utilizar un diente con caries extensas como pilar de puente en el futuro, pero está tan destruido que no se puede hacer un tratamiento provisional con amalgama, se puede emplear un colado metálico como restauración interina. El colado será en alineación de plata pero es preferible el oro por que la plata se obscurece mucho en la boca.

Se hace una preparación del diente adecuado a la condición particular, del caso, y se puede ser una corona 3/4, una incrustación MOD o una corona completa. No es necesario lograr la máxima las cualidades retentivas de la restauración, sin embargo, y no hay que eliminar substancias dentaria que puede ser necesaria al construir la preparación final. El colado se procesa por cualquiera de las técnicas conocidas, una vez que se han hecho los procedimientos usuales de adaptación.

Puente Provicional.- El puente provicional se hace, generalmente, con resina acrílica y sirve para establecer la estética y, en grado variable la función, y para proteger los tejidos del pilar. - - También la posición de los dientes e impide el desplazamiento de los pilares y la erupción de los - - dientes opuestos al puente. Puede ser de ayuda en los sitios en donde ha fallado un puente colocado - - previamente, ya que se puede construir rápidamente y se mantiene hasta que se haga un nuevo puente anterior en el cual se ha soltado un retenedor por un golpe que fracturó parte del anclaje, se retira el puente cortando otro retenedor. Inmediatamente se - - puede construir un puente de acrílico, con toda rapidez que puede ser usado hasta que se haga un nuevo puente.

El puente provicional se construye en resina, - con una técnica similar a la que describimos para las restauraciones individuales de resina. Se toma una impresión del molde estudio en el cual se ha - - producido el diente a los de dientes faltantes en cera o con carillas de porcelanas o de resina que - se usaran en el puente. La impresión se rellena con resina, de la misma manera que se hace en el técnico para restauraciones acrílicas y se asienta en la - - boca una vez que se han hecho las preparaciones en los pilares. Hay que retirar la impresión antes de que empiecen el calor de la polimerización; se deja - endurecer la resina fuera de la boca y se separa - el puente de la impresión. Se recorta el exceso, se analiza y se pule la resina y se adapta el puente - en la boca y se cementa con óxido de zinc eugenol.

Dentadura provicional.- La dentadura provicio- - nal tiene por objetivo reemplazar uno o más dientes perdidos. Además de conservar la estética, la den- - tadura sirve como mantener de espacio hasta que se pueda hacer un puente.- Tiene la ventaja de que se puede hacer antes de la extracción y de los dientes y se puede colocar en la misma cita en que se hacen las extracciones. Por ejemplo: si hay un extraer a

las 4 incisivos superiores debido a afecciones a parodontales intratables se puede construir una dentadura provisional para construir los dientes y colocarla el mismo día en que se extraen éstos; la dentadura cumple así su cometido hasta que se sustituye por el puente definitivo.

Es indispensable destacar que las dentaduras -- provisionales son solamente una parte del tratamiento general, dentro del cual juegan un papel temporal y se deben reemplazar por un aparato fijo tan pronto como sea posible. No se debe permitir que -- los pacientes usen estas dentaduras durante períodos prolongados de tiempo. No cumplen los requisitos de una dentadura definitiva y pueden causar daños a los otros dientes y a los tejidos de soporte que se usan durante mucho tiempo.

Mantenedor de espacio.- Aunque la dentadura -- provisional sirve de mantenedor de espacio, hay situaciones en que se pierde un diente (por ejemplo, un molar mandibular), y es muy difícil construir -- una dentadura, o se duda que el paciente la use por largo tiempo. En tales casos, está indicado un mantenedor de espacio que tiene la ventaja de que es -- fijo, y no se hace con el propósito de reemplazar -- el diente perdido, sino únicamente para evitar que los dientes contiguos se inclinan hacia el espacio--desdentado y poder conservar el espacio.

CAPITULO IX

RETRACCION GINGIVAL

Para obtener una correcta impresión de los márgenes cervicales y de las preparaciones de los dientes pilares, habrá que tomar ciertas precauciones -- para que el material de impresión alcance estas regiones cuyo acceso en ocasiones resulta difícil.

Se puede obtener una buena impresión, cortando el tejido gingival, pero resulta sumamente traumático y generalmente se reserva en aquellos casos -- que existe una bolsa paradontal o tejido hipertrófico, pero desde luego, el tratamiento paradontal debe estar terminado antes de comenzar la construcción de los dientes; a veces sin embargo, puede existir un problema gingival que no se haya detectado a -- tiempo, en estos casos es conveniente hacer la co -- rección quirúrgica antes de tomar la impresión.

La manera más conveniente para eliminar el te -- jido patológico es mediante el electro-bisturí a -- lectro-cauterio, sobre todo si se hace la interven -- ción durante la preparación del diente pilar o in -- mediatamente antes de la impresión, ya que habrá que tener cuidado muy especial aplicando las normas pa -- rodinales que rigen estos casos.

El método se emplea con más frecuencia es el de la retracción gingival es decir, la separación pro -- vocada de la encía del diente. Para llevar a cabo -- esta retracción, veremos a continuación dos de las -- más comunes.

a) Separación mecánica del tejido. -- Se afectan a base de ápositos compuestos óxido de zinc y euge -- nol impregnado con fibras de algùn. Una vez -- preparación de esta pasta se adelgaza a manera de -- tira y se coloca en la endidura gingival con una -- sonda, y pinzas de curación o explorador.

Se puede cubrir esta pasta para mantener en su --

sitio, con curación temporal este aspotio se deja - por lo menos 24 horas en esa posición y al retenerlo, el tejido se habrá separado lo suficiente del diente para obtener un buen acceso a la terminación cervical de la preparación.

b) Separación fisiológica.- Consiste en colocar cuidadosamente en el surco gingival alrededor de -- los dientes que se han separado un hilo impregnado con una vasiconstructor se absorbe y el tejido se -- retraiga, con 5 m. será suficiente para producir -- este cambio. Una vez que quitamos el hilo debemos -- tomar la impresión inmediatamente, este método es -- el más empleado en la actualidad y su éxito dependerá del cuidado con que se halla efectuado los pasos de la técnica.

Los tejidos se deben de secar cuidadosamente y el hilo se debe cortar de tal manera que sólo abarque la porción preparada del margen cervical el hilo no debe quedar sobre la mucosa vestibular y se debe empujar suavemente para colocarlo en posición con unas pinzas de curación o un explorador hacia el fondo del surco gingival.

En el mercado podemos adquirir hilo impregnado-contracciones, el hidrocioruro de adrenalina es el -- más usado y el que da mejor resultado.

NOTA: En los casos de cardiopatías. No severa no se debe de aplicar esta solución, pero encontramos en el mercado agentes que la sustituye satisfactoriamente (astringentes).

CAPITULO X

PRUEBA Y CEMENTACION

Aunque, teóricamente, es posible construir un puente en los modelos montados en un articulador y cementarlo en posición, sin más pasos intermedios, casi nunca se consigue esto en la práctica. Para el Odontólogo experto que trabaja con la colaboración de un mecánico dental, y que se usa técnicas clínicas y de laboratorios suficientes comprobadas, es posible que pueda aplicar en muchas ocasiones la secuencia del articulador a la boca en un sólo paso. El operador experimentado puede enfocar cada caso a la luz de su propia experiencia y seleccionar una secuencia de tratamiento apropiado para cada situación, sin embargo, un buen consejo para el estudiante, es que siga una secuencia, paso por paso, incluyendo la prueba en la boca antes de hacer las operaciones finales del puente. En la mayoría de los casos, se necesita hacer algún reajuste, e inclusive cuando no hay que hacer ninguno, la experiencia que se gana con los métodos de prueba = del puente será muy valiosa en los casos futuros.

Hay un gran número de factores que hacen que la prueba en la boca sea una necesidad de que no se puede omitir. En el proceso de registro de las distintas posiciones mandibulares, necesario para montar el caso, el articulador, hay que nadamás -- hacer concesiones indispensables en la mayoría de los procedimientos, y los modelos montados no se relacionan entre sí como lo hacen los dientes en la boca en todas las posiciones. El mismo articulador puede imponer ciertas limitaciones en los movimientos, como ocurre con los articuladores simples para coronas y puentes. También es difícil comprobar los diversos registros en la boca y éstos demanda una cooperación considerable por parte del paciente, y se pueden cometer errores que se pasen inadvertidos. El movimiento de los modelos durante el montaje en el articulador, o la imposible de asentarlos comple

tamente en los registros de la mordida, son causa de discrepancias con la situación real del paciente.

Además de estas posibilidades de errores de técnica, hay que contar uno con el riesgo, siempre presente, de que los dientes de anclaje se muevan durante el tiempo que transcurre desde la misma toma de la impresión y la terminación del puente. La cantidad de tiempo y la inversión económica que lleva la terminación de un puente son considerables. Si el caso no resulta satisfactorio en el momento de cementar el puente, hay que desmontarlo y hacerlo de nuevo, el costo adicional se vuelve prohibitivo. Por eso, el tiempo que se dedique a hacer las pruebas que sean necesarias siempre serán bien empleado, y se ahorrarián así muchas contrariedades. En la mayoría de los casos, son suficientes dos pruebas para conseguir un resultado satisfactorio. La primera, es el de la prueba de los retenedores en la boca, y la segunda, la prueba del puente inmediatamente antes de cementarlo.

PRUEBA DE LOS RETENEDORES

Los colados de los retenedores se deben terminar en los troqueles del laboratorio y ajustarlos a las relaciones oclusales de los modelos montados en el articulador. Se puede hacer el pulido final, si se desea, perimetro en la mayoría de los casos, es mejor detenerse en la fase de terminado con una rueda de goma y dejar el pulido final para hacerlo cuando ya esté unido todo el puente.

Las relaciones oclusales en la boca se pueden probar, con más facilidad si las superficies oclusales de los colados tienen aún un terminado mate. Esto se puede hacer después de pulir con piedra-poméx la superficie hasta obtener que quede lisa y mate y, más adelante, se puede terminar de pulir sin ninguna dificultad. Las superficies mates se pueden marcar muy fácilmente con el papel de articulador, y además las marcas se ven mejor cuando no hay reflejos luminosos en la superficie oclusal. Si se

desea se puede hacer esa operación con aventadores-pequeños de arena, que se pueden comparar en los --comercios de artículos para artistas, en donde se --venden con el nombre de cepillos de aire.

OBJETIVOS DE LA PRUEBA DE LOS RETENEDORES.

Cuando se prueban los retenedores en la boca, --se examinan los siguientes aspectos:

- 1.- El ajuste del retenedor.
- 2.- El contorno del retenedor y sus relaciones con los tejidos gingivales contiguos.
- 3.- Las relaciones de contacto proximal con los ---dientes contiguos.
- 4.- Las relaciones oclusales del retenedor con los-dientes antagonistas.
- 5.- La relación de los dientes de anclaje comparda-con su relación en el modelo de laboratorio.

Se retiran las restauraciones provisionales de las preparaciones para los retenedores, se aísla la zona, y se limpia cuidadosamente la preparación para que no quede ningún residuo de cemento. Los re--tenedores se colocan en su sitio y se van revizando uno por uno. Solamente cuando se ha probado indivi--dualmente cada retenedor, se colocan todos en la bo--ca y se prueban en conjunto. La única excepción a --esta regla, se presenta cuando uno de los retenedo--res hace la llave para guiar las cúspides en las --excursiones laterales; como, por ejemplo, un canino que se sirva de guía a los movimientos mandibulares en las excursiones laterales hacia el lado en que --está colocado dicho canino. En tal caso, se prueba--primero el retenedor y, en el momento de ajustarlo, se deja en posición, mientras se revisan y prueban--los demás retenedores. Cada retenedor es examinado--individualmente para comprobar que cumplan con los--siguientes requisitos.

Adaptación del retenedor.- Se coloca el retenedor en la respectiva preparación en la boca y se aplica a presión, bien sea golpeando ligeramente con un palillo de madera de naranjo y un martillito de mano, o haciendo morder al paciente sobre el palillo de madera colocado entre los tres dientes y haciendo presión sobre el retenedor. Cuando el paciente muerde sobre el palillo, se examina los márgenes del retenedor y, cuando se afloja la presión, al abrir la boca del paciente, se vigila que no haya ninguna separación del borde, lo que indicaría que el colocado no habría quedado bien adaptado. Los márgenes se examinan a todo lo largo de la periferia del colado para buscar cualquier defecto por falla de adaptación.

Contorno.- Se examina el contorno de la superficies axiales del retenedor para ver si se adaptan bien con el contorno de la substancia desde la dentaria que queda en el diente. En los sitios en donde el retenedor se extiende cervicalmente hasta llegar a quedar en contacto con el tejido gingival, se recomienda examinar el contorno con mucho cuidado. Cuando el contorno sobrepasa el tamaño normal; se observará una inquemia en el tejido gingival el empujar el retenedor para que quede colocado en posición correcta.

Quando, por el contrario, hay defecto y éste no se extiende hasta su localización correcta, esto solamente se puede advertir mediante un examen cuidadoso y conociendo, por anticipado, la anatomía del diente particular. El exceso en el contorno se obliga a ser un nuevo colado que tenga la dimensión adecuada.

Relación de contacto proximal.- Si el contacto proximal de un colado es demasiado prominente se notará inmediatamente cuando se trata de ajustarlo en cuyo caso, hay que retocar el contacto para que el colado se pueda adaptar a su posición, para saber si el contacto proximal a quedado correcto, se pasa un trozo de hilo dental a través del punto de

contacto, partiendo de la parte oclusa. El hilo debe pasar fácilmente por la zona de contacto, sin -- que ésta quede demasiado separada, y es útil comparar el efecto que hace el hilo con otros contactos -- en partes distintas de la boca.

La tensión entre los contactos varía según las bocas y, por eso, se debe procurar que el contacto del retenedor sea similar a los demás contactos -- normales de los otros clientes. La extensión del -- contacto se examina con el hilo en dirección ves--- tibulo-lingual y en dirección ocliso-cervical. Se -- aprieta el hilo a través del contacto, se sacan los dos extremos a la superficie vestibucal y se esti-- ran hasta que queden paralelos; la distancia entre los dos cabos de la medida de la dimensión y posi-- ción del contacto en sentido ocluso-cervical. Des-- pués, se estiran hacia arriba los dos cabos colocán-- dolos en posición vertical, y así se podrá observar la dimensión vestibulo lingual del contacto.

Relaciones oclusales.- Las relaciones oclusales de cada uno de los retenedores se examinan en las -- posiciones siguientes:

Oclusión céntrica, excursiones en las posicio-- nes laterales de diagnóstico izquierda y derecha, y la relación céntrica.

La oclusión céntrica se comprueba, primero, -- pidiendo al paciente que cierre los dientes. Si hay algún exceso oclusal se notará con el simple exámen visual. El ruido producido al tocar los dientes -- unos con otros puede servir para indicar si una -- restauración ha quedado demasiado alta, el odontó-- logo puede pronto aprender a reconocer la diferen-- cia que existe entre el sonido producido por la to-- talidad de los dientes al golpear unos con otros y el ruido mucho más sordo que se oye cuando solamen-- te hace contacto una restauración. La localización-- exacta del punto de interferencia se puede encontrar fácilmente colocando una pieza de papel de articu-- los dientes antes de hacer cerar al pa--

ciente. El punto más alto de la restauración quedará marcado en el colado. El punto más se hacen los retoques necesarios y se vuelve a probar el retenedor en la boca. En las últimas fases del ajuste, el paciente puede notar todavía que el retenedor queda alto, pero las marcas del papel de articular se verán en los dientes contiguos, lo mismo que en el -- retenedor y resultado dictado difícil precisar donde está el punto de interferencia.

En este momento, es muy útil usar una lámina fina de cera (por ejemplo, cera blanda de espesor 28T). Se modela la cera sobre las superficies oclusales -- del retenedor y de los dientes contiguos se hacen -- cerrar los dientes en oclusión céntrica y se separan de nuevo. Se retira la cera y se examina.

El punto de interferencia se podrá observar fácilmente por que habrá perforado la cera. La cera -- se puede separar con facilidad humedeciendo previamente las superficies oclusales de los dientes.

A continuación, se prueba la oclusión, en excursión lateral, hacia la parte en que está el puente, y así se pueden examinar las relaciones oclusales -- en posición de trabajo. Se examinan la relación de los planos inclinados y se compara con la del diente antes de la preparación del retenedor. Los puntos de interferencia se localizan visualmente, o -- con papel, de articulador colocado durante el movimiento de lateralidad. Se hacen los retoques al colado, aplicando los principios de ajuste oclusal.

Después se conduce a la mandíbula, en excursión lateral, hacia el lado opuesto y se examinan las -- relaciones de balance del retenedor. Se adapta el -- retenedor, de modo que no haga contacto durante la excursión de balance, excepto en circunstancias especiales, en las cuales se necesita que haya contacto en dicha relación de balance.

Se guía el paciente para que se coloque la mandíbula en posición retrusiva y se examina la relación del retenedor en relación céntrica. Aunque el colado haya quedado normal con los dientes opuestos en la oclusión céntrica, puede contarse un punto -- interferido en la vertiente distal de alguna cúspide mandibular, o en la vertiente mesial en las cúspides de los dientes superiores. El punto exacto -- en donde está la interferencia se puede localizar -- con papel de articular o con cera. Se coloca el -- papel, o la cera, entre los dientes y se guía al -- paciente para que cierre. El papel de articular marcará el punto de interferencia en el colado y la -- lámina de cera se examina para ver dónde está perforado. La zona causante de la interferencia se retoca en el colado.

El mismo proceso se repite en cada colado hasta que todos queden ajustados individualmente. Entonces es colocado todos los colados en la boca y se vuelven a examinar las relaciones oclusales, haciendo los ajustes menores que queden y pueden ser necesarios.

Relación de los pilares.- En este momento, sólo queda comparar las relaciones de los pilares entre sí, en el modelo, con las que tienen en la boca. -- Esto puede hacerse uniendo los retenedores entre sí, en el modelo de trabajo, de modo de que queden disimulados y probandolos en la boca. Si los colados -- así ferulizados asienten totalmente en la boca, se pueden corregir del modelo de laboratorio son correctos y que los dientes de anclaje no han sufrido ningún movimiento desde que se toma la impresión.

Por tanto, se pueden terminar el puente, en el modelo del trabajo, con suficientes posibilidades -- de que podrá entrar en los dientes en el momento de cementarlo.

El procedimiento para hacer esta unión de los -- retenedores, para la prueba es el siguiente: se do-

bla un pedazo de alambre grueso, de un tamaño adecuado, para la suspensión que cubran todos los retenedores y se colocan sobre estos: el alambre uniforme a cada uno de los retenedores con resina autopolimerizable, aplicada con la técnica con el cepillo y cuando la resina a endurecido, y se retiran los retenedores ferulizados y se prueban en la boca.

Hay que colocar ferulización de modo de que coincidan con las preparaciones de los dientes y se presionan hasta que entre completamente se examina, entonces, todos los márgenes para ver si ha entrado bien la férula. Si esto no ocurre a ninguno de los retenedores, inicia un cambio en la posición del diente completamente; se examinan, si esto no ocurre en algunos de los retenedores, indica un cambio en la posición del diente correspondiente. Si todos los retenedores entran satisfactoriamente, el molde del laboratorio está correctamente hecho y se puede terminarse en el puente para colocar en la vista siguiente.

Si los retenedores ferulizados no asientan bien en la boca, esto quiere decir que el modelo del laboratorio, aunque produzca con precisión la preparación de cada retenedor, no producen correctamente la realización de los pilares entre sí. Si la discrepancia es pequeña y los retenedores ferulizados casi llegan a asentarse, se pueden terminar el puente, en la boca, y se ajustan; se toma una realización para la soldadura, directamente en la boca uniéndolas dos partes con alambre y acrílico de polimerización inmediata.

El puente ferulizado se retira de la boca, se reviste y se solda, mientras el paciente espera. En algunos casos, se hace un nuevo modelo de trabajo para los retenedores. Se pueden recomendar un método, consistente en colocar los retenedores en la boca, tomar una impresión de base de goma y retirar la de la boca.

Si los retenedores no salen con la impresión, - se retiran y se colocan en la impresión en sus posiciones exactas. Después de proteger los detalles de la forma retentiva de las partes internas de los retenedores, se vierte un metal de baja fusión en la impresión, de modo que se llene cada retenedor.- El resto de la impresión se rellena con yeso piedra. El modelo, así obtenido; tiene ya los retenedores - en la nueva relación de anclaje. Se necesita tomar una nueva relación oclusal céntrica para montar al modelo en el articulador, de acuerdo con el modelo opuesto que ya estaba montado.

Se construye la pieza intermedia y se termina - el puente sobre el nuevo modelo.

PRUEBA DEL PUENTE

Cuando el puente ya está terminado, en el modelo de trabajo, se le dá el pulido final y se terminan los márgenes hasta lo que permita la técnica -- que se haya empleado. Las superficies oclusales de los retenedores y de la pieza intermedia se pulen - con aventadores de arena para facilitar el examen - de las relaciones. Se limpian cuidadosamente, tanto el puente, como las carillas con un disolvente apropiado, para eliminar los residuos de las sustancias empleadas en el pulimiento se secan. Se retiran las restauraciones provisionales de los anclajes, se -- limpian completamente las preparaciones y se eliminan los residuos de cemento. A continuación se asienta el puente y se examina.

OBTENIDOS DE LA PRUEBA DEL PUENTE

Cuando se prueba el puente en la boca los distintos aspectos que se examinan son:

- 1.- El ajuste de los retenedores.
- 2.- El contorno de la pieza intermedia y su relación con la mucosa de la cresta alveolar.
- 3.- Las relaciones de oclusales del puente.

Estos puntos sólo se pueden examinar cuando el puente está completamente asentado en su posición y, ocasionalmente, puede no ser posible hacer entrar el puente a la primera intención.

Dos factores pueden ser responsable de este defecto:

- 1.- Puede haber ocurrido un movimiento de los dientes de anclaje y las relaciones ya no coinciden con las del modelo de trabajo.
- 2.- Que uno o más contactos hayan quedado demasiado grandes e impiden que el puente entre a su sitio.

Los contactos demasiado fuertes se pueden comprobar tratando de pasar el hilo dental cuando se presiona el puente para que llegue a su posición. En dicho caso, se retoca el contacto hasta que el hilo pase normalmente y, entonces, el puente entrará a su sitio si el contacto es la única fuente del problema. Si hay dos contactos demasiado fuertes, es necesario alternar del uno al otro, retocando cada uno, por turno, hasta que el puente asiente completamente, si todos los contactos son correctos, pero el puente no entra, se puede decir que los pilares se han motivado, y movido, que las relaciones son incorrectas. En la del caso, se quita la soldadura de uno de los conectores y se toma una nueva relación de soldadura en la boca con una férula de alambre, asegurada en posición con resina autopolimerizables. El puente así ferulizado se secam se coloca en revestimiento, se solda y se vuelve a poner en la boca para hacerle los demás ajustes que sean necesarios.

Ajustes de los retenedores.- Hay que volver a rebizar los retenedores para comprobar la adaptación marginal, como ya quedá descrita. La presencia de cualquier acción de resorte, cuando se aplica la presión en el puente al morder sobre un palillo de madera de naranjito y se suspende a continuación, -

indica en esta fase una pequeña discrepancia en las relaciones de los pilares. Se terminan las demás -- pruebas, y la acción de resorte se trata de la forma descrita anteriormente.

Contorno de la pieza intermedia y su relación con la cresta alveolar. El contorno de la pieza intermedia se examina, su relación con los dientes -- contiguos, para comprobar la estética y se relaciona funcional correcta con los espacios intermedios, conectores y tejidos gingivales. Si la pieza intermedia hace contacto con la cresta alveolar, se revisa la naturaleza de dicho contacto en cuanto a su posición u extensión. Cualquier isquemia de la mucosa a lo largo de la superficie de contacto de la pieza intermedia indica presión en la cresta alveolar. En este caso, se ajusta la superficie de contacto hasta que no se presenta la isquemia y se vuelve a terminar dicha superficie. Se pasa el hilo dental a través de uno de los espacios proximales y se corre bajo el puente entre la mucosa y la superficie de ajuste de la pieza intermedia; de este modo, se puede localizar y eliminar cualquier obstáculo que se ponga al paso del hilo dental.

Relaciones de contacto proximal.- Si el puente ajusta completamente cuando se inserta, se revisan las zonas de contacto con hilo dental, de manera -- similar a la descrita para el retenedor.

Relaciones oclusales.- En este punto, ya se han ajustado todos los retenedores en la boca para que concuerden con las relaciones oclusales, y si hay que hacer algún nuevo retoque, éste estará limitado a la superficie oclusal de la pieza intermedia, o de las piezas intermedias, en el supuesto de que el diamante del puente tenga más de uno. Se sigue la misma secuencia de pruebas que se hicieron para cada retenedor individual, se prueba la oclusión en oclusión céntrica. En excursión de trabajo, en excursión de balance y en relación céntrica. Para efectuar este examen y prueba, se siguen los mismos --

procedimientos que ya hemos explicado. Si se desea reducir las presiones largas y laterales de los dientes polares a un mínimo, se puede ajustar a la pieza intermedia, de modo que haga contacto con los dientes antagonistas únicamente en oclusión céntrica y relación céntrica. Cuando se mueven en excursión lateral, la guía de los otros dientes eleva la pulpa de la pieza intermedia, y ésta queda fuera de contacto.

CEMENTACION.

Para colocar el puente en la boca que se siguen dos procedimientos principales de cementación: cementación de las carillas a las piezas intermedias y cementación del puente en los pilares.

Las carillas se cementan en el laboratorio antes de cementar el puente en la boca. La cementación del puente puede ser un procedimiento interino o temporal para un período de prueba inicial, después del cual se cementa definitivamente. En la mayoría de los casos, sin embargo, el puente se cementa definitivamente enseguida de haberlo probado.

CEMENTACION DE LAS CARILLAS.

Las carillas o facetas, de porcelana se cementan con cemento de fosfato de zinc. Hay una gran variedad de colores y matices, y se debe tener en cuenta la influencia del tono del cemento en la estética de la carilla. Se le elige un tono de cemento apropiado y se hace una mezcla con glicerina y agua, o con cualquier otro vehículo inerte, en vez de usar el líquido del cemento. Se aplica la mezcla de la carilla y se coloca ésta en posición en el respaldo. Se examinado el efecto del color, y si no es satisfactorio, se escoge otro cemento y se hace una mezcla de prueba como lo anterior. Este procedimiento de tonalidad compatible. También pueden hacerse cambios en el color de la carilla mediante una selección cuidadosa de cemento. Se mezcla, entonces, en la forma normal y se cementa, la-

carilla en posición. La adaptación de los márgenes de oro a la porcelana, cuando es necesario, se termina antes de que endurezca el cemento. Los pins sobresalgan en las carillas de pins largos se remachan y se suavizan.

Se retira el exceso de cemento y el puente queda listo para cementarlo en los pilares.

Las carillas acrílicas que se pueden reemplazar, como por ejemplo, de respaldo plano Steele, se pueden cementar igualmente con un cemento de fosfato de zinc o con una resina acrílica autopolimerizable. En el caso del cemento, de fosfato de zinc se selecciona el tono de la manera que acaban de describir.

Con el cemento de resina acrílica, basta con seleccionar la tonalidad apropiada para el diente.

CEMENTACION DE LOS PUENTES.

Durante muchos años se han usado los cementos de fosfato de zinc para fijar los puentes a los anclajes. Estos cementos tienen una resistencia de compresión de 845 Kg. al cuadrado o más, y si el retenedor ha sido diseñado correctamente en cuando a la forma de resistencia y retención, el puente puede quedar seguro usando el cemento de fosfato de zinc. Si el retenedor no cumple con las cualidades de retención, la capa de cemento se romperá y el puente se aflojará. Los cementos de fosfato de zinc con irritantes para la pulpa dental, y cuando se aplican en la dentina recién cortada se produce una reacción inflamante distinto grado en el tejido pulpar.

La reacción se puede acompañar de dolor, de sensibilidad del diente, a los cambios de temperatura en el medio bucal. La extensión de esta reacción depende de la personalidad de la dentina que, a su vez, depende de los antecedentes del diente.

Para evitar que se presente esta reacción, consecutiva a la cementación de un puente, se puede fijar éste con un cemento irritante, de manera positiva y provicional y, después de un intento apropiado de tiempo recementar el puente con un cemento de diamante de fosfato de zinc. Es necesario repetir la cementación porque, hasta hace poco, todos los cementos no irritantes tenían restauraciones de comprensión bajas, que no podían contrarrestar los esfuerzos bucales por mucho tiempo, en la mayoría de los casos.

El término cementación temporal se ha utilizado para describir esta cementación inicial del puente, y cementación permanente se usa para denominar el segundo o proceso de cementación. Posiblemente, los términos cementación interna y cementación definitiva son más adecuados. Las investigaciones recientes han llevado al desarrollo de cementos no irritantes reforzados, que poseen resistencias a la comprensión mayores que las que tenían los cementos anteriores, y así se ha incrementado la esperanza de poder usarlos para la cementación internas para controlar la reacción de la pulpa. Sin embargo, la cementación interina se usa también, por otros motivos, y no hay donde de una continuación siendo empleada.

CEMENTACION INTERINA

La cementación interina se usa en los casos siguientes:

- 1.- Cuando Existen dudas sobre la naturaleza de la reacción tisular que puede que quede ocurrir -- después de cementar un puente ser conveniente retirar el puente más tarde para poder tratar cualquier reacción.
- 2.- Cuando existen dudas sobre las reacciones oclusales y necesite hacerse un ajuste fuera de la boca.

- 3.- En el caso complicación donde puede ser necesario retirar el puente para hacerle modificaciones para adaptarlo a los cambios bucales.
- 4.- En los casos en que se haya producido un ligero movimiento de un diente de anclaje y el puente no asciende sin un pequeño empuje.

En la cementación interina se emplean los cementos de óxido de zinc eugenol. No son irritantes para la pulpa cuando se aplican en la dentina y se consiguen en distintas consistencias.

Estos cementos son menos solubles en los líquidos bucales que los cementos de fosfato de zinc, y contrarrestan las presiones bucales en grados variables, de acuerdo con los de la resistencia a la compresión del cemento. Esta resistencia es importantísima, y si se usa demasiado débil en la cementación interina, el puente se puede soltar. Si, por el contrario se aplica un cemento demasiado fuerte, será difícil retirar el puente cuando haya que hacerlo. Los cementos comprendidos entre 14 y 70 kg/70 cm. al cuadrado son los más indicados para la cementación interina de puentes. Es necesario de disponer de un margen de valores de resistencia a la comprensión, porque las cualidades retentivas del puente y sus retenedores, más frágil será el cemento que se alija para la cementación interina.

Cuando se hace la cementación interina, en un puente que no se ajuste completamente, como consecuencia de un ligero movimiento de un pilar, hay que utilizar un cemento que no frague. En la situación mencionada, el puente se usa como la fuerza de una disposición de dispositivo ortodóntico para mover el pilar hasta su posición original. Si se urge utilizar un cemento que endurezca, no se puede hacer un cemento mezclando polvo de óxido de zinc con petrolatum [jalea de petróleo], y haciendo una pasta que selle al retenedor de manera conveniente durante 24 a 48 horas y permita la realización del-

pilar. Esta clase de cemento provisional no se debe de dejar más de 48 horas.

Siempre que se hace la cementación o interina - existe el peligro de que se afloje un retenedor y - se rompa el sellado marginal sin que se desaloje - el puente. Los líquidos bucales entrarán bajo el -- retenedor y se puede producir caries con mucha rá-- pidez. Si no se remedia inmediatamente la situación, se puede ocurrir el peligro de que se pierda el - - diente de anclaje. Los dientes que no van cementa-- dos definitivamente deben quedar bajo una cuidadosa observación, y se instruye al paciente sobre los -- síntomas que acompañan a la entrada del líquido por los márgenes del retenedor, particularmente la sen-- sibilidad a los líquidos dulces y a los líquidos -- calientes y fríos, sabor pútrido, o una sensación -- rara y ruido al morder el puente. Si advierte cual-- quiera de estos síntomas, el paciente debe comuni-- carlo al Odontólogo inmediatamente.

La cementación provisional no es un procedimien-- to rutinario y lo es indispensable en todos los puén-- tes. En las situaciones que acabamos de enumerar, -- constituye una importancia contribución dentro del plan de tratamiento. Las investigaciones recientes-- han aportado más información sobre las propiedades-- de número de nuevos productos de los cementos de -- óxido de zinc-eugenol, y actualmente hay un buen -- número de nuevos productos disponibles que están -- especialmente preparados para las técnicas de cemen-- to y cementación interina. También hay muchos estu-- dios, actualmente en progreso, referente al uso de-- estos cementos para la cementación definitiva de -- puentes, campo en el cual están indicados por su -- naturaleza no raro irritante para la pulpa. El úni-- co punto que aún no está resuelto en el basar y ba-- jo valor de resistencia a la comprensión de estos - cementos. A pesar de todo, se puede anticipar que - los cementos de óxido de zinc-eugenol serán utiliza-- dos para la cementación definitiva en un futuro --- próximo.

CEMENTACION DEFINITIVA.

Antes de proceder a la cementación definitiva-- se terminan todas las pruebas y ajustes del puente-- y se hace el pulido final. La prueba final de la -- oclusión suele hacerse, más o menos, una semana des-- pues de la cementación definitiva; esta operación -- se facilita gravando la superficie oclusal del puen-- te ya pulido con el aventador de arena, antes de -- proceder a la cementación.

Los factores más importantes de la cementación-- definitiva se pueden enumerar de la manera siguien-- te:

- 1.- Control del dolor.
- 2.- Preparación de la boca y mantenimiento del cam-- po operatorio seco.
- 3.- Preparación del cemento.
- 4.- Ajuste del puente y terminación de los márgenes de los retenedores.
- 5.- Remoción del exceso de cemento.
- 6.- Instrucción e instructivo al paciente.

Control del dolor.- La fijación de un puente, - con cemento de fosfato de zinc, puede acompañarse - de dolor considerable y, muchos casos hay que usar-- la anestesia local. Durante los múltiples procesos-- que preceden a la cementación, se hará advertido la sensibilidad de los dientes, lo mismo que las reac-- ciones del paciente a la operaciones clínicas que - se les esten efectuando, y el Odontologo podrá pre-- cisar los casos en que se debe aplicar anestesia. Lo único que queda por recordar es el control del do-- lor por medio de la anestesia local no reduce la -- respuesta de la pulpa a los distintos irritantes y, por eso, hay que prestar especial atención a los -- factores que pueden afectar la salud de la pulpa, - adoptando las medidas de control que sean neces-- rias durante los diversos pasos de la cementación;

Los recementos de óxido de zinc-eugenol tienen dos grandes ventajas en este aspecto.

No ocasionan dolor en la cementación y tienen una acción sedante en los dientes pilares sensibles.

Preparación de la boca.- El objeto de la preparación de la boca es el de conseguir y mantener un campo seco durante el proceso de cementación.

A los pacientes con saliva muy viscosa se les hace enjuagar la boca con bicarbonato de sodio antes de hacer la preparación de la boca. La zona donde va el puente se aísla con rollos de algodón, sujetos en posición con cualquiera de las grapas destinadas a este fin. Se coloca un eyector de saliva en la boca y se comprueba que está funcionando normalmente. La boca se seca con rollos de algodón, o con gasa, para retirar la saliva del vestíbulo bucal y de la zona a palatina. También se colocan rollos de algodón, u otros otros materiales absorbentes, en sitios estratégicos para secar la secreción salivar en su fuente.

Preparación de los pilares.- Hay que secar minuciosamente la superficie del diente de anclaje con algodón. Se debe evitar aplicar alcohol u otros líquidos de evaporación rápida. Los medicamentos de este tipo y de el uso prolongado de una corriente de aire deshidratante la dentina y aumentan la acción irritante del cemento. Para proteger al diente del impacto del cemento de fosfato de zinc se han utilizado diversos medios, y la evidencia, estos procedimientos son, en gran parte, empíricos, de su valor no es nada concluyente. Sin embargo, algunos experimentos indican que la aplicación de un barniz en el diente, inmediatamente antes de cementar, tiene efectos favorables, disminuyendo la reacción de la pulpa. Si no se ha aplicado anestesia, el paciente puede experimentar dolor cuando se asían y se secan los dientes; el dolor se asentúa por el paso del aire en los pilares.

Los pilares, ya aislados se pueden proteger cubriéndolos con algodón seco durante el tiempo en que se hace la mezcla del cemento. Hay que evitar la exposición innecesaria de los pilares, y el proceso de la cementación se debe hacer con rapidez razonable.

Mezcla del cemento. La técnica exacta para mezclar el cemento varía con los diferentes o productos y de un operador a otro. Lo importante es usar un procedimiento estándar, en el que se pueda controlar la proporción de polvo y de líquido y el tiempo requerido para hacer la mezcla. De este modo, se hace una mezcla de cemento consistente y el operador se familiariza con las cualidades de manejo de la mezcla. Si se siguen las instrucciones del fabricante, la mezcla de cemento cumplirá con los distintos requisitos para conseguir un buen sellado en la fijación del diente.

Ajuste del puente.- El puente se prepara para la cementación barnizando las superficies externas de los retenedores y piezas intermedias con jalea de petróleo. Así se evitará que el exceso de cemento se adhiera al puente y se facilitará la operación de quitarlo una vez fraguando. Se usa únicamente una capa muy fina de jalea, teniendo mucho cuidado de que no entre en la superficie de ajuste de los retenedores. Si esto ocurre, quedará un espacio que perjudicará todo el puente del proceso de cementación por eso, si se advierte el riesgo de que entre jalea en el retenedor, es mejor descartar este procedimiento, aunque se tenga más dificultad en quitar el exceso de cemento, mezclado. Se rellenan los retenedores del puente con el cemento mezclado, se quitan los algodones de protección y los apósitos para los tejidos blandos, si éstos se han tenido que colocar, de los anclajes. Si se desea poner cemento en el pilar, se hace en este momento.

El puente se coloca en posición y se asienta con presión de los dedos. El ajuste completo se consigue golpeando el puente con el martillo de mano, o -

interponiendo un palillo de madera de naranjo, o cualquier otro dispositivo, entre los dientes superiores o inferiores, e incluyendo al paciente para que muerda sobre el palillo. Con cualquiera de estos métodos se aplica la presión a cada retenedor por turno. La adaptación final de los márgenes con un bruñidor manual, o con un mecánico, colocado en el torno dental este paso se puede efectuar fácilmente cuando el cemento no ha endurecido por completo. Por último, se coloca el rollo de algodón húmedo entre los dientes y se pide al paciente que muerda sobre el algodón y lo mantenga apretado hasta que el cemento haya endurecido.

Remoción el exceso de cemento.- Cuando el cemento se ha solidificado, se retira el exceso. Hay que prestar especialmente atención en retirarlo todo el exceso de cemento de las zonas gingivales interproximales. Las partículas pequeñas de cemento que quedan en el surco gingival son causa de reacción inflamatoria y pueden pasar inadvertidas durante un período considerable de tiempo. Los excesos grandes se pueden remover con excavadores. La endurecimiento gingival se explora cuidadosamente con sondas apropiadas. Se pasa el hilo dental por las regiones interproximales para desalojar el cemento. El hilo se pasa también por debajo de cemento que quedan contra la mucosa, cuando se han quitado todas las partículas de cemento, se comprueba la oclusión en las posiciones y relaciones usuales.

INSTRUCCIONES AL PACIENTE.- Se supone que ya se ha instruido al paciente, por anticipación, en el uso de una técnica satisfactoria de cepillado de los dientes y ahora sólo queda satisfactoria de demostración el uso del hilo dental para limpiar las zonas del puente de más difícil acceso. Se le da al paciente un espejo de mano para que se observe cómo se debe usar el hilo dental a través de una zona interproximal del puente. Se elige una región de fácil acceso y se pasa el hilo, desde la superficie vestibular hasta la superficie lingual.

Si se considera deseable o necesario para el caso, se le puede demostrar uno de los enhebradores de hilo dental dispositivos disponibles en el comercio. Cuando se pasa el hilo, se pulen las regiones interproximales y la superficie mucosa de la pieza intermedia con el mismo hilo, para que lo vea el paciente. Entonces se pide al paciente que pruebe por sí mismo procedimiento no siempre fácil, al principio, pero que se aprende pronto con un poco de práctica. Durante los días subsiguientes a la cementación del puente, se puede notar ciertas incomodidades. Los dientes que han estado acostumbrados a responder a las presiones funcionales como unidades individuales, aunque ahora unidos entre sí y reacciones con una sola unidad. Los movimientos de los dientes cambian, es indurablemente tiene que ocurrir algún reajuste estructural en el aparato parodontal. Algunos pacientes se quejan de una incomodidad que no pueden precisar, la cual se puede atribuir probablemente a dicho factor, otros, no acusan cambios.

Los dientes pilares pueden quedar sensibles a los cambios térmicos de la boca, y puede notarse algún dolor. Se recomienda al paciente que evite temperatura extremas en los días intermedios subsiguientes a la cementación del puente. El Odontólogo debe tener cierta intuición de la incidencia de estos problemas por el comportamiento del paciente y por la condición de los dientes obtenida durante las distintas operaciones que preceden al ajuste del puente. Hay que tener una discreción y no alarmar al paciente con una enumeración de problemas que puede ser que una nunca experimente.

A pesar de todos los cuidados y precauciones que hayan tomado en el ajuste de la oclusión, aún es posible que cuando el paciente explora la relación de su nuevo aparato, aparezcan algunos puntos de interferencia. Si esto se advierte cuando todavía esta en el consultorio, se debe retocar la interferencia.

Se le exponen al paciente las limitaciones del puente, que las carillas son frágiles y que no debe morder objetos duros, que la salud de los tejidos circundantes depende de su cuidado diario, que el puente se debe inspeccionar a intervalos regulares, tal como se recomienda, que se trata de un aparato fijo cementado en un medio ambiente vivo y en continuo cambio, y que habrá que ajustarlo de cuando para mantener la armonía con el resto de los tejidos bucales, y que si se presentan síntomas extraños en cualquier ocasión se deben investigar lo antes posible.

REVISION Y MANTENIMIENTO

Después de cementación hay que examinar el puente a los 7 o 10 días.

Se hace un exámen rutinario en el cual se exploran los contactos interproximales, las relaciones mucosas de las piezas intermedias, los márgenes de los retenedores, los tejidos gingivales con más frecuencia requiere atención, es el relativo a la relación oclusal. En el momento de este examen, lo más que se habrá conseguido es que la oclusión se haya amoldado a los movimientos guiados de la mandíbula. Durante 7 a 10 días anteriores el paciente ha podido hacer muchas relaciones oclusales con el puente, algunas durante los movimientos funcionales, y otras, durante los movimientos habituales o los movimientos explorarios nuevos. Se puede haber localizado uno o más, puntos de interferencia como consecuencia de estos movimientos.

El paciente puede haberlos notado o no. Si la superficie oclusal se habrá rociado con el aventador de arena antes de cementar el puente, los puntos de interferencia se pueden localizar por la presencia de áreas brillantes en las superficies oclusales del puente. Pero todos los puntos brillantes son interferencias, puesto que los topes céntricos y los planos guías también muestran marcas pulidas. El --

operador observa las superficies oclusales, localiza las áreas más pulidas y las examina relacionándolas con los distintos patrones de movimiento funcional. Cualquier área que este más brillante de lo normal se revisa cuidadosamente para ver si hay interferencias. Si se prueba que es un área de interferencia, se retoca el diente siguiendo las reglas del ajuste oclusal. Una vez hechos todos los ajustes se puede pulir rápidamente la superficie oclusal, en la boca, con los agentes usuales, y si no hay motivo para que el paciente regrese para futuros ajustes, se le repiten las instrucciones para la limpieza del puente y se le recalca la necesidad de revisiones regulares. A cada paciente se le indica un intervalo de tiempo apropiado a su caso particular y se anota en la historia clínica la fecha en que se le debe llamar para hacerle el control. Los modelos, los moldes de estudio y las fotografías se archivan para que sirvan como referencia cuando sean necesarios.

BIBLIOGRAFIA

- | | |
|--|---|
| GEORGE E. MYERS | PROTESIS DE CORONAS Y Puentes. |
| HERBERT T. SHILLINGBURG
DONALD W. FISHER
SUMIYA ROBO | ATLAS DE TALLADOS PARA CORONAS |
| ERNEST L. MILLER | PROTESIS PARCIAL REMOVIBLE. |
| FACULTAD DE ODONTOLOGIA. | NUCLEOS DEL SISTEMA DE UNIVERSIDAD ABIERTA. |
| DR. ARTURO ALVARADO
CATEDRATICO DE LA
U.N.A.M. | APUNTES DE PROTESIS PARCIAL FIJA |