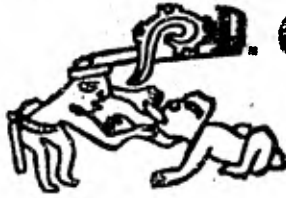

2054

UNIVERSIDAD NACIONAL AUTONOMA DE MEXICO

FACULTAD DE ODONTOLOGIA

TESIS DONADA POR
D. G. B. - UNAM



APARATOLOGIA EN ODONTOPEDIATRIA

Francisca
Angarita
Montoya

T E S I S

QUE PARA OBTENER EL TITULO DE
CIRUJANO DENTISTA

P R E S E N T A N:

FRANCIA NELLY ANGARITA MONTOYA
GLORIA MARTA DUEÑAS MICHEL
CILKA GIOVANNA FRANCESCA
VALENCIA VILLAFUERTE

MEXICO, D. F. 1981.



Universidad Nacional
Autónoma de México

Dirección General de Bibliotecas de la UNAM

Biblioteca Central



UNAM – Dirección General de Bibliotecas
Tesis Digitales
Restricciones de uso

DERECHOS RESERVADOS ©
PROHIBIDA SU REPRODUCCIÓN TOTAL O PARCIAL

Todo el material contenido en esta tesis esta protegido por la Ley Federal del Derecho de Autor (LFDA) de los Estados Unidos Mexicanos (México).

El uso de imágenes, fragmentos de videos, y demás material que sea objeto de protección de los derechos de autor, será exclusivamente para fines educativos e informativos y deberá citar la fuente donde la obtuvo mencionando el autor o autores. Cualquier uso distinto como el lucro, reproducción, edición o modificación, será perseguido y sancionado por el respectivo titular de los Derechos de Autor.

TESIS CON FALLA DE ORIGEN

I N T R O D U C C I O N

Por más de un cuarto de siglo, la Odontología ha aumentado su interés por la salud oral en los niños.

Autores sostienen que un conocimiento de crecimiento y desarrollo tan bueno como el de los principios de la ortodoncia y sus relaciones con los principios de otras disciplinas, es esencial para un comprensivo programa del cuidado de la salud para el infante, así como resulta una información valiosa para la práctica de la Odontología general.

El establecimiento de la dentición primaria y secundaria coinciden con los períodos de crecimiento en general. La presencia de la dentición mixta constituye un aspecto complejo del desarrollo de síndromes de mal oclusión; aunque en su temprana observación, viene siendo la ortodoncia correctiva el tratamiento para la mayor parte de los problemas de mal oclusión de etiología congénita. (Es más eficaz cuando se aplica a pacientes con dentición permanente).

Por otro lado a niños entre 4 y 10 años de edad, se les puede aplicar procedimientos correctivos ortodónticos que cambiarán la posición del diente, corrigen mordidas cruzadas o controlan los malos hábitos orales.

Podríamos resumir que la filosofía de la odontopediatría, es la prevención y ésta debe ser la observación principal del dentista en el futuro.

Esto ha sido expresado en cualquiera de las investigaciones más recientes; por lo que cualquier tratamiento protético durante el crecimiento de los arcos dentarios, es mediante un

tratamiento de prevención.

El propósito de este estudio, es incluir factores relativos de indicaciones y requerimientos, diagnósticos, exámenes y consideraciones generales para la toma de una buena impresión.

La técnica adecuada para las dentaduras en arcos dentales en crecimiento y desarrollo, es el interés incrementado de un dentista para niños y ha despertado conciencia de que existen algunas indicaciones para la utilización de las prótesis que deben de ser apropiadas para el desarrollo de los arcos.

El dentista que desea practicar la odontología pediátrica debe tener un conocimiento amplio sobre prótesis removibles, ya que la buena función de las mismas no es solamente para la función de la masticación sino también para que mejore la posición de los maxilares.

Actualmente el servicio de prevención ya es de conocimiento para la mayoría de los niños en contraste a programas de rehabilitación que se impartían en generaciones pasadas. El odontopediatra, de hoy debe adquirir conocimientos para permitir incluir en su evaluación técnicas avanzadas y así valorar mejor la dinámica de la maduración de la dentición y el soporte de las estructuras.

En el futuro, tanto instituciones gubernamentales, como agencias privadas responsables de gastos requeridos para el mantenimiento de la salud oral continuarán asignando una mayor prioridad a la niñez con la idea de que una temprana y continua atención es una certera inversión en la economía del país.

La finalidad del trabajo realizado en esta tesis es aportar en algo a la labor seguida por tantos precursores de la odontología, así como los odontólogos de nuestro tiempo que --

buscan el implantar más el criterio preventivo como principio-básico dentro de esta rama de la medicina y aplicarla a aquellos infantes, que son la razón social y económica del futuro y consecuentemente, factores que llevarán al bienestar de su nación.

I. CRECIMIENTO Y DESARROLLO DEL COMPLEJO CRANEO FACIAL.

El crecimiento es un proceso normal que consiste en el incremento de tamaño producido por la multiplicación de células; consecuencia del crecimiento individual de las células o por la asimilación de sustancias orgánicas.

El desarrollo es un crecimiento gradual que parte de la composición más simple a la más compleja.

El crecimiento generalmente se asocia con la juventud de un individuo; sin embargo, se le incluye al proceso regenerativo que restaura ó reemplaza las células o tejidos.

Todos los tejidos con excepción del esmalte del diente -- son completamente reemplazados aproximadamente cada 5 ó 6 años. Si este reemplazo no puede cumplir con el uso funcional requerido, se establece la degeneración del mismo.

El proceso biológico del crecimiento empieza con una sola y única célula. Las células se diferencian y desarrollan hasta convertirse en tejidos; los tejidos en órganos; los órganos a su vez en sistemas y los sistemas constituyen al organismo. -- Los factores, tales como la herencia y el medio ambiente influyen directamente en el crecimiento. Las desviaciones o alteraciones funcionales que puedan presentarse impedirán el crecimiento normal; una dieta balanceada, un equilibrio tanto emocional como social son esenciales para el sano crecimiento.

Los mecanismos de crecimiento influyen en el diagnóstico y pronóstico de la mayoría de los problemas dentales.

La formación y erupción de un diente, las fuerzas de oclusión y masticación son fuerzas dinámicas que afectan a las condiciones orales e influyen en el diagnóstico y tratamiento de-

cada etapa cronológica del paciente.

FACTORES FUNDAMENTALES QUE INFLUYEN EN EL CRECIMIENTO.-

Los factores principales que tienen influencia en el crecimiento son: la herencia y el sistema endócrino (específicamente secreciones endócrinas que regulan el crecimiento).

Los factores de orden secundario o de tipo ambiental son: la nutrición, condiciones psicológicas y climáticas.

La nutrición suministra los agentes químicos de tipo exógeno necesarios para el crecimiento.

Las condiciones climáticas aparentemente afectan el crecimiento; algunos autores mencionan que en primavera hay un incremento en la talla del individuo, mientras que en tiempo de otoño e invierno se observa aumento en su peso. El crecimiento es más rápido en estado de reposo y particularmente durante el sueño.

Los estados de stress emocional afectan en forma adversa a la acción del sistema endócrino, y por consiguiente afecta al crecimiento normal de los tejidos.

El crecimiento celular se produce por la multiplicación (mitosis), diferenciación y migración de las células; junto con este fenómeno cada célula ejerce efecto en las células vecinas, ocurriendo así una interacción entre ellas.

La función de la boca es de vital importancia. Como ejemplo podríamos mencionar, que el crecimiento del hueso alveolar junto con los tejidos bucales están influenciados por la erupción y respectiva función de los dientes. El tipo y grado de influencia depende de la dirección y particularmente de la duración del proceso de crecimiento.

DESARROLLO PRE-NATAL.

Desde el momento en que el embrión está implantado en el útero, éste crece rápidamente. Las células de cada región se desarrollan llevando cada una un orden genético exacto.

En el desarrollo temprano del embrión la masa celular se dobla hacia si misma, creando una especie de estratos ó niveles y una aglomeración de células se ubican de un lado, formando al Notocordo. Luego se forman tres capas de células que son:

- La externa llamada ectodermo.
- La media llamada mesodermo.
- La interna llamada endodermo.

De estos tres niveles se derivarán los tejidos y órganos:

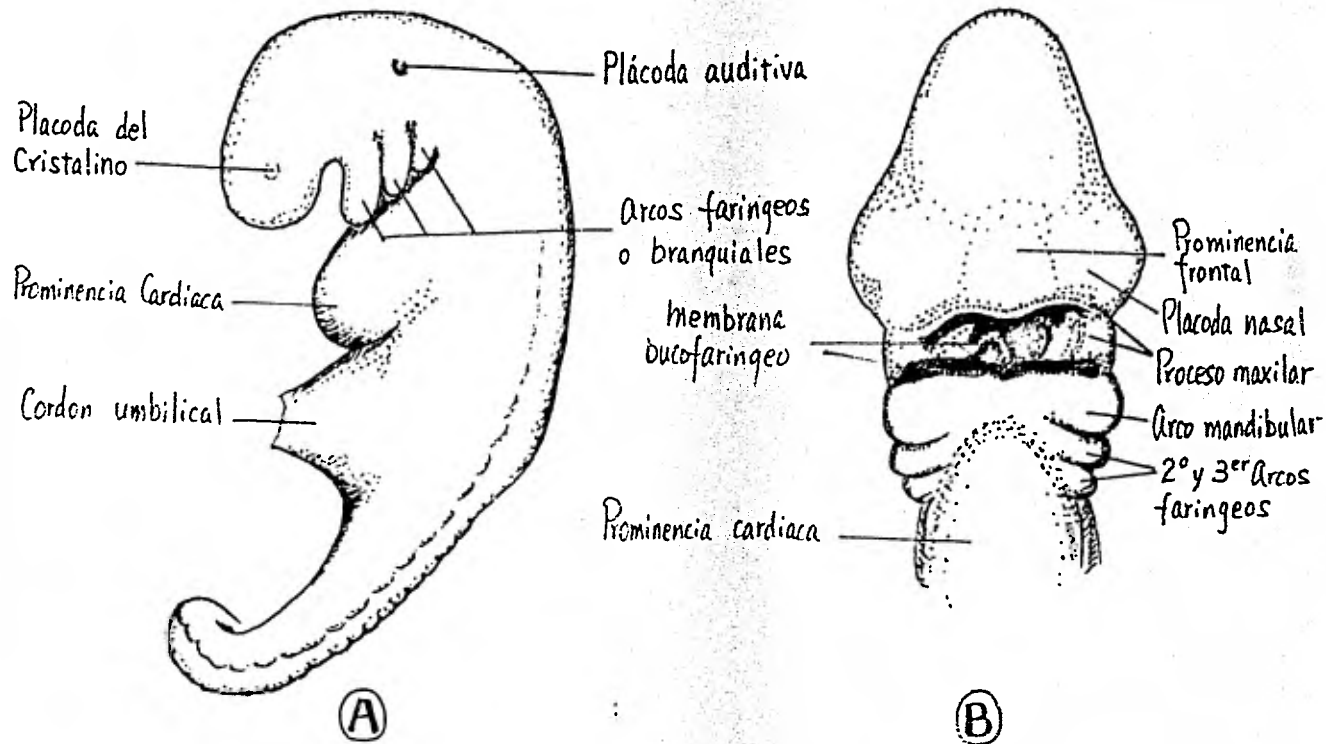
- De la capa externa ó ectodermo se forman el cerebro, nervios, piel, cabello y uñas. Solamente una parte de los dientes, el esmalte, se forma de esta capa.

- De la capa media o mesodermo se forman los huesos, médula ósea, músculos, vasos sanguíneos, sangre, niveles profundos de la piel, riñón y gónadas. De esta capa se forman la dentina y el cemento del diente.

- De la capa interna o endodermo se derivan, el epitelio que recubre tanto los órganos internos como los vasos sanguíneos; así también como el tracto digestivo, tráquea, faringe, pulmones, páncreas e hígado. El único tejido de origen endodermal del diente son la pulpa y el epitelio que recubre los vasos sanguíneos a ese nivel.

En el cráneo y cara en desarrollo se observa un armazón cartilaginoso que viene siendo sostén del esqueleto óseo. Luego del nacimiento los restos de cartilago permanecen como centros de crecimiento.

- Ⓐ- Vista lateral de un embrión al final de la 4ª semana en la cual se advierte el sitio de los arcos branquiales o faringeos.
- Ⓑ- Vista frontal de un embrión de cuatro y media semanas de edad.



Se podría mencionar el desarrollo de la cabeza de la siguiente manera: mandíbula, complejo maxilar, base craneana, bóveda craneana, y tejidos blandos.

DESARROLLO Y OSTEOGENESIS DE LA BASE Y BOVEDA CRANEANA.

Los huesos del cráneo constituyen la base o soporte en el cual los músculos, órganos y tejidos de la cabeza se fijan, -- además de dar protección a los tejidos blandos.

El hueso está formado por osteoblastos que son células -- que se diferencian del tejido conectivo embrionario del mesénquima. Unos huesos son primero cartílago como la mayoría de los extracraneales, para luego convertirse en hueso.

Los huesos craneales empiezan a desarrollarse en el tercer mes de vida intrauterina a partir de los centros de osificación. Al momento de nacer dichos huesos que han crecido por aposición se alinean por sus bordes libres.

Se denomina osteogénesis u osificación al proceso de formación del hueso, no sólo a su contenido mineral, sino también a todos sus componentes.

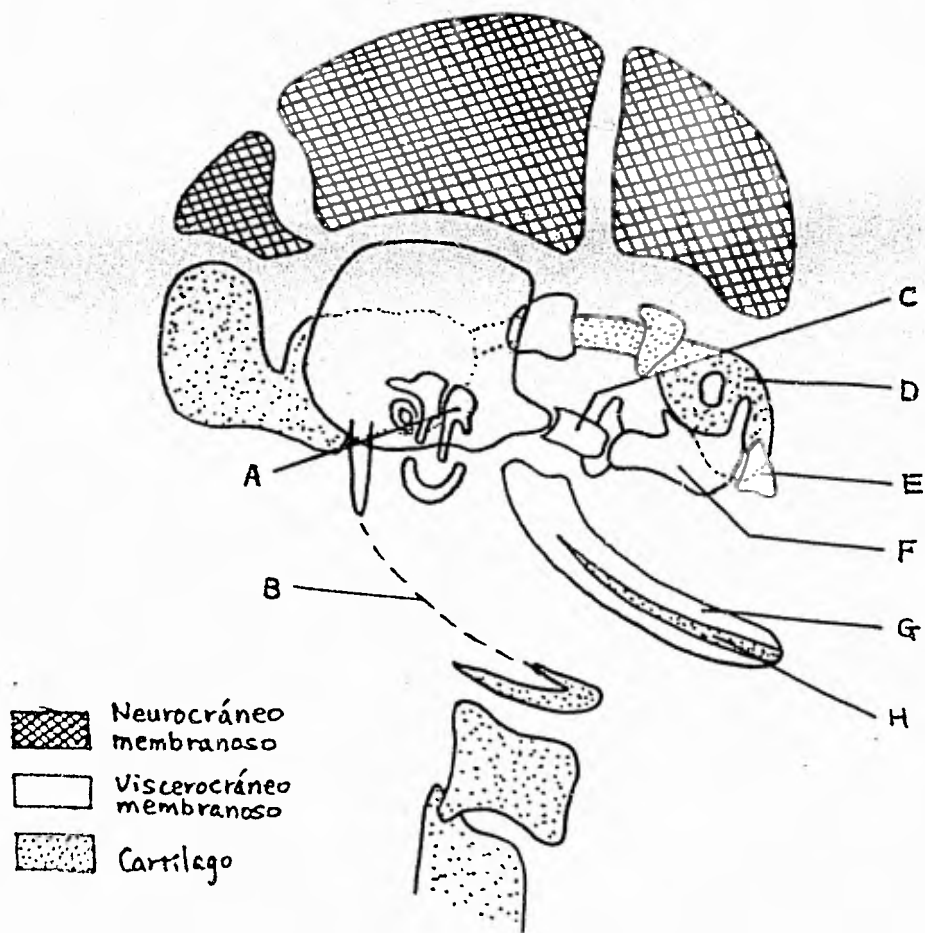
En presencia de osteoblastos (células especiales) es posible la osteogénesis, pues solamente ellas pueden segregar o -- producir la substancia intercelular orgánica del hueso.

Los osteoblastos tienen varias prolongaciones citoplasmáticas finas, que se unen con las de los osteoblastos vecinos. -- Al producir los osteoblastos la substancia intercelular orgánica, reciben el nombre de osteocitos.

La substancia intercelular orgánica del hueso, es un producto de secreción de los osteoblastos cuyos componentes principales son: colágena y mucopolisacáridos.

Origen de las partes componentes del cráneo

- A** - Martillo , **B** - Ligamento estilomandibular
C - Cigoma , **D** - Cápsula nasal
E - Elemento y la fusión de los procesos palatinos y el tabique nasal.
F - Maxilar , **G** - Mandibula
H - Cartilago de Meckel ,



Los mucopolisacáridos del tipo sulfatados, son los que -- ayudan a constituir la substancia orgánica intercelular del -- hueso. Este componente actúa como "cemento" en el que se incluyen las fibrillas colágenas.

En el proceso de calcificación, que en condiciones normales comienzan casi tan pronto como se forma la substancia orgánica intercelular, empiezan a depositarse en ésta minúsculos cristales de mineral. Los iones de las sales del hueso son -- principalmente: calcio, fosfato, hidróxido, carbonato y en pequeñas cantidades el magnesio, sodio e iones de citrato. Se cree que la estructura cristalina del mineral del hueso depende de la hidroxiapatita; y que la fosfatasa alcalina que secretan los osteoblastos, actúa para aumentar la concentración local de iones de fosfato.

Existen dos tipos de osificación que son:

- La osificación intramembranosa que ocurre en los huesos planos del cráneo es en presencia de fibras colágenas, (zonas membranosas).
- La osificación endocondral se inicia en zonas cartilaginosas para luego establecerse el hueso.

La que nos interesa es la de tipo intramembranoso que es la que dá origen a los huesos que han de constituir la bóveda craneana.

La osificación intramembranosa comienza cuando un grupo de células mesenquimatosas se diferencian para constituir osteoblastos. Más tarde aparecen acumulos de estas células que reciben el nombre de centros de osificación; generalmente hay dos centros de osificación para cada hueso de la bóveda craneal. Los osteoblastos proliferan y se diferencian rápidamente apareciendo así prolongaciones radiales de hueso neoformado que se extiende hacia afuera a partir del primer esbozo óseo llamadas espículas o trabéculas.

Básicamente los huesos son de dos tipos: esponjoso y compacto, dependiendo de su densidad. A lo largo del desarrollo de todos los huesos estos pasan por un estado esponjoso o canceloso (como ocurre en los huesos de la bóveda craneana); unos huesos permanecerán en este estado y otros quedarán compactos.

Los huesos craneales empiezan a desarrollarse de muchos centros de osificación durante el tercer mes de vida intrauterina.

Al comenzar la vida extrauterina el proceso de osificación ha avanzado lo suficiente como para que sus bordes estén tan cerca unos de otros que sólo quedan separados por ligeros puentes de tejido conectivo relativamente indiferenciado. La unión de huesos vecinos por tejido conectivo recibe el nombre de sutura. En los lugares donde se reúnen más de dos huesos las suturas son anchas, tales zonas reciben el nombre de fontanelas. Existen seis de estas zonas membranosas en el cráneo del recién nacido, siendo la más importante la fontanela anterior o frontal que se halla situada en el punto donde se reúnen los dos huesos parietales y el hueso frontal. Normalmente, las fontanelas se cierran durante los dos primeros años de vida post-natal.

Dos mecanismos importantes son los responsables del crecimiento de la bóveda craneana.

- crecimiento a nivel de la sutura
- crecimiento por aposición

A medida que el cráneo aumenta de volumen, la curvatura de sus huesos tienden a disminuir; para ello se requiere que los huesos craneales cambien continuamente su forma a medida que crezcan, lo cual exige que se deposite hueso en unas superficies y se reabsorba en otras.

DESARROLLO EMBRIOLOGICO DEL MAXILAR SUPERIOR: -

En la séptima semana de vida intrauterina, aparecen dos - centros de osificación, uno está encima del esbozo del canino- y casi todo el maxilar se formará por éste. El otro en el extremo del paladar duro que a su vez formará el hueso premaxi- lar. El maxilar superior está representado entonces por dos - huesos, el maxilar propio y el premaxilar; el último porta los incisivos y forma la porción anterior del paladar duro. La -- osificación del maxilar propiamente dicho comienza en la super- ficie externa de la cápsula nasal cartilaginosa y delimita la- fosa nasal una vez desaparecido este cartilago. El maxilar su- perior se desarrolla anterior y posterior al hueso cigomático.

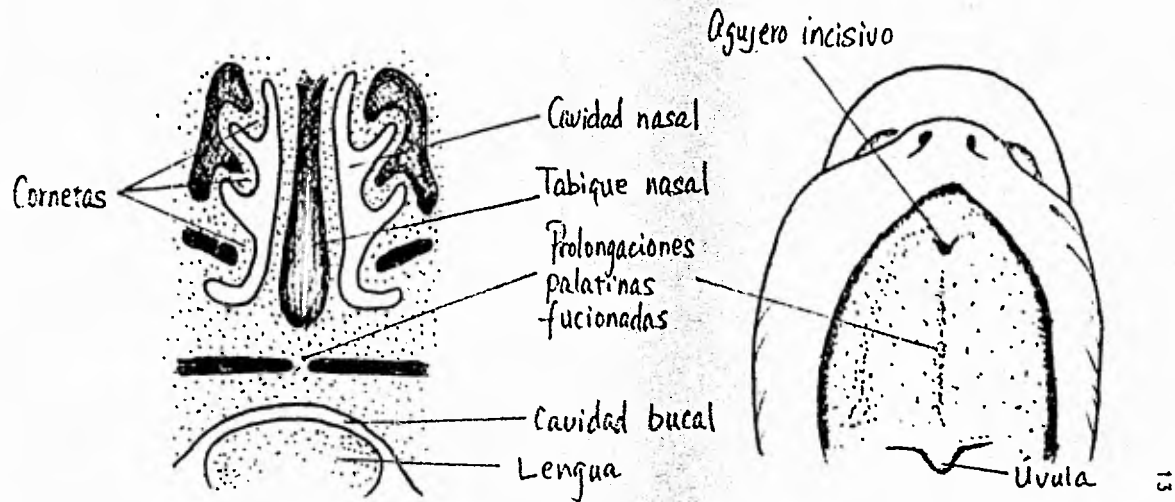
El premaxilar se desarrolla en su porción anterior, uno a cada lado, a partir de dos centros de osificación; uno de es- tos centros se halla muy alto, debajo del piso de la fosa na- sal y el otro en la región de la futura fosa incisiva.

La unión de estos dos huesos ocurre al final del segundo- mes o comienzos del tercer mes embrionario, en el que la apófi- sis palatina del maxilar crece hacia adelante y se fusiona con la trama ósea del hueso incisivo.

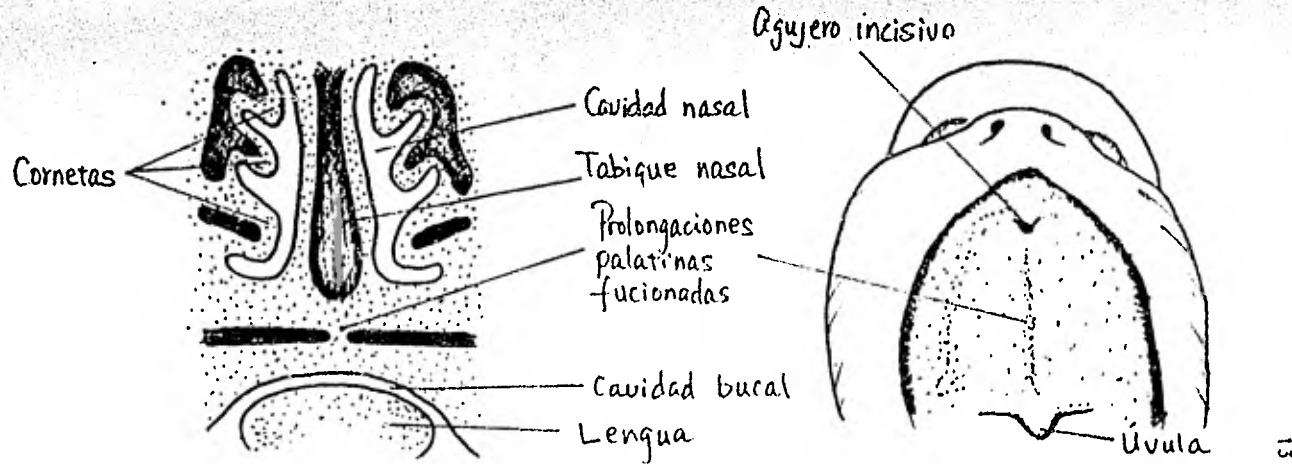
Al momento del nacimiento todos los gérmenes dentales tem- porales se encuentran dentro de los alvéolos primitivos, recu- biertos solo por mucosa que los separa de la cavidad oral. Al erupcionar los dientes temporales, se distingue tanto el cuer- po del maxilar como tres apófisis que son:

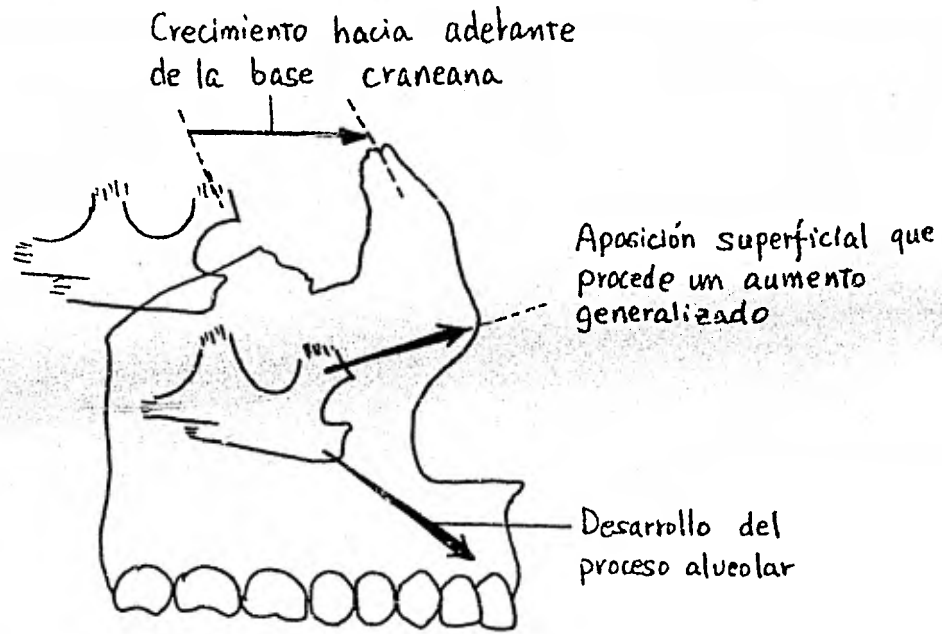
- apófisis frontal unida con el hueso frontal en la sutu- ra frontomaxilar.
- apófisis cigomática unida con el hueso malar en la su- tura cigomático maxilar.

- Ⓐ Corte frontal de la cabeza de un embrión 10 semanas.
 las dos crestas palatinas se han fusionado entre sí y con el tabique nasal.
- Ⓑ Vista ventral del paladar: el agujero incisivo es el límite en la línea media que separa los paladares primario y secundario.



- Ⓐ Corte frontal de la cabeza de un embrión 10 semanas.
 las dos crestas palatinas se han fusionado entre sí y con el tabique nasal.
- Ⓑ Vista ventral del paladar: el agujero incisivo es el límite en la línea media que separa los paladares primario y secundario.





Cambios en el maxilar durante el crecimiento

- apófisis palatina que forma la base ósea del paladar duro y es por el crecimiento aposicional de esta sutura que el maxilar es trasladado hacia abajo y adelante.

Ya en el transcurso de la erupción dentaria se forman la apófisis alveolar en el borde libre el cual aumenta de altura por aposición del hueso, también se deposita hueso en el piso de la órbita y en el lado bucal del paladar provocando así el traslado del paladar en su totalidad hacia abajo.

Al aumento del tamaño craneo-facial, los senos paranasales crecen también reduciendo así el tamaño de los huesos (volumen) sin que éstos se sometan a esfuerzos masticatorios. El hecho de que en los huesos muy grandes se observen senos pequeños tal vez se deba a la expansión pasiva de los senos y así no provoca crecimiento óseo; siendo que el crecimiento del hueso es un factor primario y la expansión de los senos secundarios.

En el recién nacido el cuerpo del maxilar superior casi no está desarrollado en altura y los alvéolos de los gérmenes dentarios llegan por una parte hasta el piso de la órbita y -- por otra parte al de la cavidad nasal. En cuanto los dientes erupcionan los surcos presentes en el paladar a la hora del nacimiento, desaparecen. Entre el surco dentario y la periferia del paladar, se encuentra el área que ocupará la encía.

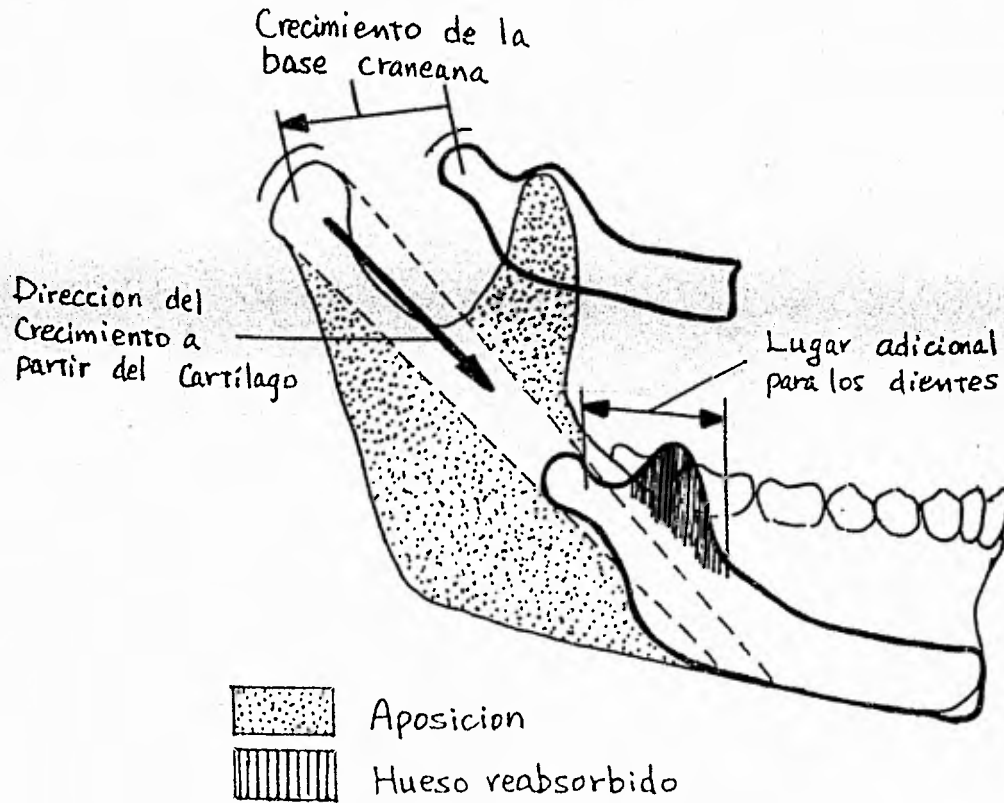
DESARROLLO EMBRIOLOGICO DEL MAXILAR INFERIOR.

Al final del primer mes de vida intrauterina, se forma -- una pieza cartilaginosa llamada cartílago de Meckel. En un tejido fibroso adyacente a este cartílago aparecen centros de -- osificación de cada lado (esto ocurre alrededor de la quinta semana de vida intrauterina).

Aparecen seis centros de osificación:

Cambios en la mandíbula por crecimiento

(Segun Weinman y Sicher y Lucas Keen y Willis)



- 1.- El centro inferior, en el borde maxilar.
- 2.- El centro incisivo, a los lados de la línea media.
- 3.- El centro suplementario del agujero mentoniano.
- 4.- El centro condíleo, para el cóndilo.
- 5.- El centro coronoideo, para la apófisis coronoides
- 6.- El centro de la espina de Spix.

En función de dichos centros los dos semimaxilares se unen definitivamente constituyendo así la sínfisis mentoniana. También por esta etapa se forma el nervio dentario inferior. La osificación aquí comienza justamente en la región donde se bifurca este nervio en sus ramas incisiva y mentoniana.

El cartílago de Meckel se absorbe mientras se forma la mandíbula pero este cartílago nunca se recubre por hueso en toda su extensión, permanece hacia lingual de él mientras se reabsorbe gradualmente. Ya en el segundo mes de vida intrauterina aparece el cartílago secundario en la región de los futuros cóndilos, apófisis coronoides y región mentoniana.

Continúa así el proceso de osificación y la mandíbula comienza a adquirir su forma característica hacia el tercer mes en que también el proceso coronoide y el cóndilo ya son vistos.

La mandíbula a pesar de ser un hueso intermembranoso presenta dos tipos de osteogenesis; endocondral y aposicional - (los aumentos de tamaño se deben a la aposición ósea superperióstica excepto en el área de los cóndilos). En la mandíbula se observan tres áreas cartilaginosas: el proceso condilar, el coronoide y el ángulo gonial (los dos últimos desaparecen). El principal centro de crecimiento de este hueso está situado en el cartílago hialino de los cóndilos.

Hacia la mitad de la vida intrauterina, se completa la mandíbula ósea típica.

Es al momento del nacimiento en que el proceso condíleo - se inclina hacia atrás debido a una osteogénesis, a nivel del cóndilo, y los gérmenes dentarios se ubican en un canal óseo - sin capa alguna que lo cubra. Las dos mitades mandibulares se unen en el medio por tejido fibroso. El agujero mentoniano se haya cerca del borde inferior del hueso.

DESARROLLO DE LA APOFISIS ALVEOLAR.

Casi al finalizar el segundo mes de la vida fetal, tanto el maxilar superior como el inferior forman un surco que se -- abre hacia la superficie de la cavidad bucal. En este surco - están contenidos los gérmenes dentarios que también incluyen - nervios y vasos alveolares. Poco a poco se van desarrollando - tabiques óseos entre los gérmenes dentarios vecinos y después - de algún tiempo el canal mandibular primitivo se separa de las - celdas dentarias por medio de una placa horizontal de hueso.

La apófisis alveolar se desarrolla solamente durante la - erupción de los dientes. Durante el crecimiento, parte de la - apófisis alveolar se suma gradualmente en el cuerpo del maxi- - lar superior y del inferior, mientras va creciendo en forma -- acelerada a nivel de sus bordes libres.

Como definición de la apófisis alveolar, podríamos decir, que es aquella parte del maxilar superior y del maxilar infe- - rior que forma y sostiene los alvéolos de los dientes.

Se distinguen dos partes de la apófisis alveolar a conse- - cuencia de la adaptación a la función. La primera parte está - formada por una lámina delgada de hueso que rodea la raíz del - diente y proporciona fijación a las fibras principales del li- - gamento periodontal (éste es el hueso alveolar propio). La se - gunda parte es la que rodea al hueso alveolar, proporcionándo- - le apoyo al alvéolo y se le ha llamado hueso alveolar de sopor

te. Este último a su vez está constituido por dos partes.

1. Hueso compacto o láminas corticales, que forman las láminas vestibulares o bucolabial y la bucal o lingual de los procesos alveolares.
2. El hueso esponjoso: entre estas placas y el hueso alveolar propio.

Las láminas corticales en continuidad con las capas compactas de los cuerpos maxilares superior e inferior; son por lo general más delgadas en el maxilar superior que en el inferior, más gruesos en la región de los premolares y molares del maxilar inferior especialmente del lado bucal. La lámina cortical externa del maxilar superior está perforada por muchas aberturas pequeñas por donde pasan los vasos sanguíneos y linfáticos. En el maxilar inferior el hueso cortical es denso. El hueso de soporte en la región de los dientes anteriores de ambos maxilares es frecuentemente delgado, aquí no se encuentra hueso esponjoso y la lámina cortical está fusionada con el hueso alveolar propio.

La estructura interna del hueso está adaptada a las fuerzas mecánicas; cambia durante el crecimiento con las alteraciones de las fuerzas funcionales.

En los maxilares los cambios de su estructura están en relación con el crecimiento, la erupción, los movimientos, el desgaste y la caída de los dientes. Son los osteoclastos los que tienen como función, eliminar tejido óseo "viejo" o hueso que ya no esté adaptado a las fuerzas mecánicas, mientras que los osteoblastos, producen hueso nuevo.

Los osteoclastos se encuentran en depresiones óseas (como bahías) denominadas lagunas de Howship, que se forman por la actividad de los mismos osteoclastos. Estas células osteoclastas

ticas provienen de células mesenquimatosas. La resorción osteoclástica está determinada en parte genéticamente y en otra funcionalmente.

Las alteraciones en la estructura del hueso alveolar tienen gran importancia en relación con los movimientos eruptivos-fisiológicos de los dientes que se dirigen hacia la parte mesio oclusal.

Durante el desplazamiento mesial de un diente se deposita hueso en la pared alveolar distal y se reabsorbe en la pared mesial. Sobre la pared alveolar mesial de un diente en desplazamiento, los signos de resorción activa son las lagunas de Howship, que tienen osteoclastos.

DESARROLLO DE LA CARA Y DEL PROCESO CONDILAR.

A la cuarta semana de vida intrauterina los procesos maxilares derecho e izquierdo empiezan a determinar los límites superiores de la boca; por sexta u octava semana hacia atrás y muy cerca de la línea media, en los dos lados de la lengua.

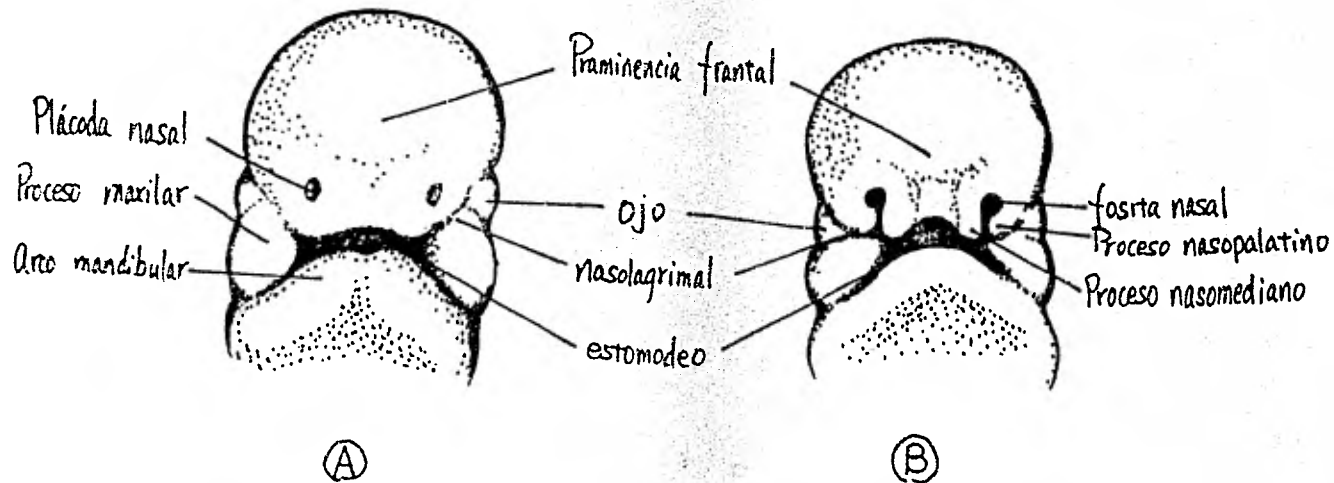
Durante las ocho primeras semanas de vida intrauterina, un proceso nasal comienza a crecer por la acumulación de células cercanas a la línea media de la cara (proceso nasal medio). Procesos simultáneos formados por debajo de los ojos en ambos lados, empiezan a crecer hacia adelante; estos elementos maxilares formarán las porciones laterales de la parte superior de la cara (procesos nasales laterales). Un tercer proceso, el mandibular se une a los otros dos. Con el inicio del tercer mes estas porciones, en situación normal se unen permanentemente.

Por la duodécima semana, el continuo desarrollo de la región mandibular permite también que la lengua se desarrolle y

Vista por delante

- Ⓐ Embrión de cinco semanas
- Ⓑ Embrión de seis semanas

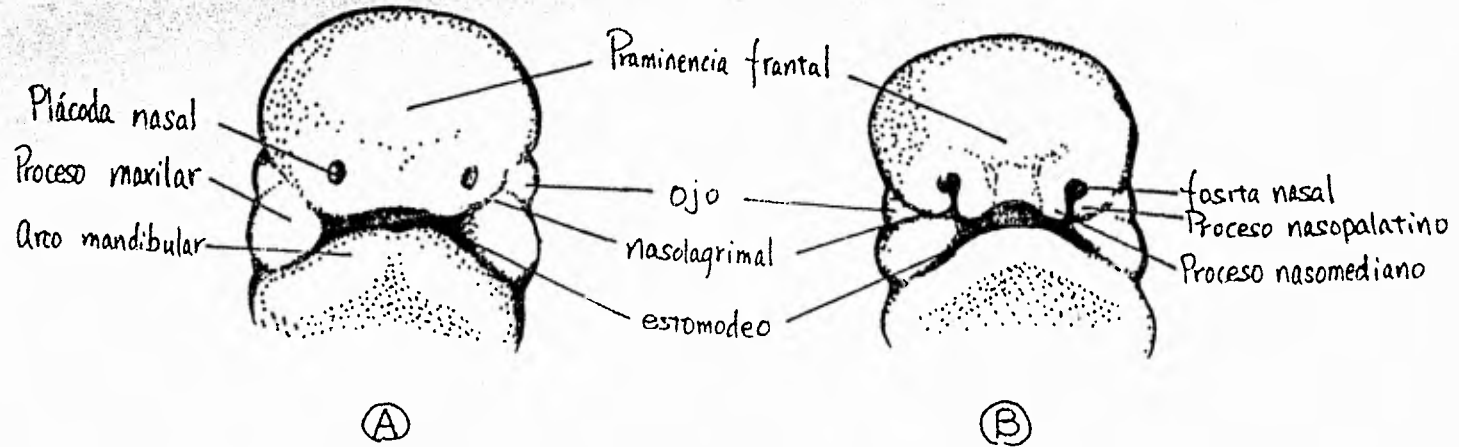
Los procesos nasales se separan gradualmente del proceso maxilar por surcos profundos en ninguna etapa del desarrollo normal se disgrega el tejido en los surcos.



Vista por delante

- Ⓐ Embrión de cinco semanas
- Ⓑ Embrión de seis semanas

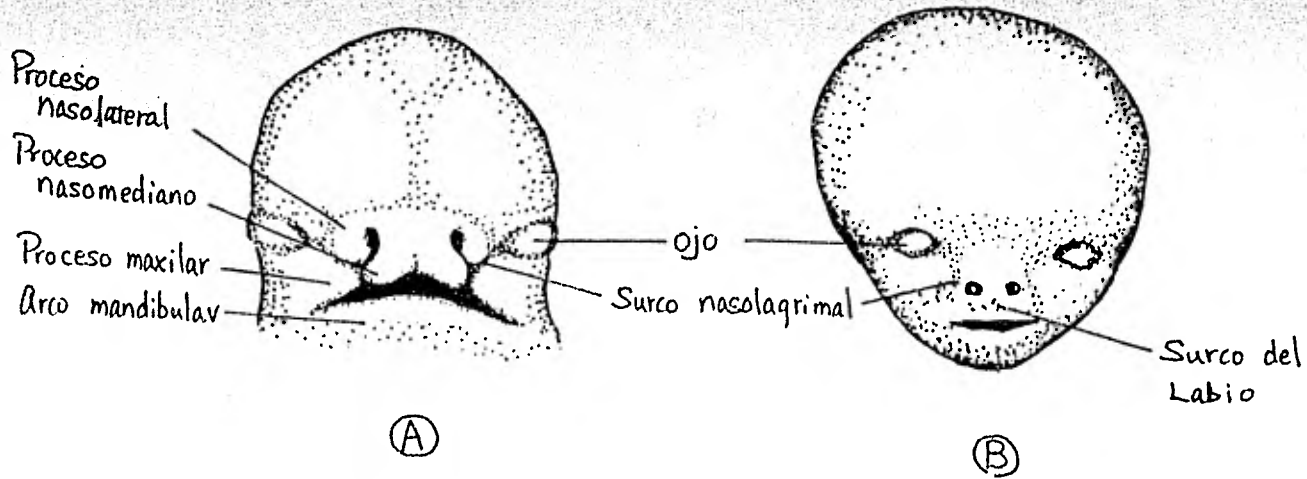
Los procesos nasales se separan gradualmente del proceso maxilar por surcos profundos en ninguna etapa del desarrollo normal se disgrega el tejido en los surcos



Vista por delante

- Ⓐ Embrión de siete semanas
- Ⓑ Embrión de 10 semanas

Los procesos maxilares gradualmente se confunden con los pliegues nasal y los surcos se llenan gradualmente por mesenquima.



crezca hacia atrás y hacia adelante, lo cual hace que los procesos palatinos se unan entre así al septum nasal y se separen la cavidad nasal de la cavidad oral.

Al nacimiento, la forma de la maxila es la misma que se observa en el adulto excepto por la ausencia de los procesos alveolares.

El mecanismo más importante por el cual la maxila se agranda es por aposición de los huesos nuevos hacia su superficie y por el refuerzo del proceso alveolar con la erupción de los dientes.

El proceso condilar crece por osificación endocondral y por aposición periférica debajo del área articular.

El cartilago condilar participa en el crecimiento de este proceso y cumple un papel importante en el crecimiento de toda la mandíbula.

En la articulación temporo-mandibular (A.T.M.) donde el crecimiento de los huesos vienen a coincidir cada uno en el lugar de su futura articulación, hay una capa de tejido conectivo formada por la unión de capas periostales de los dos huesos. Este tejido conectivo forma una delgada capa de cartilago sobre las superficies articulares que luego se retira para que se establezca una cavidad conjunta. Eventualmente este tejido empieza a reforzarse por la suma de mucha cantidad de colágena.

El crecimiento del cóndilo ejerce influencia en la forma y en el largo de la cara, es decir las dimensiones que llevará ésta.

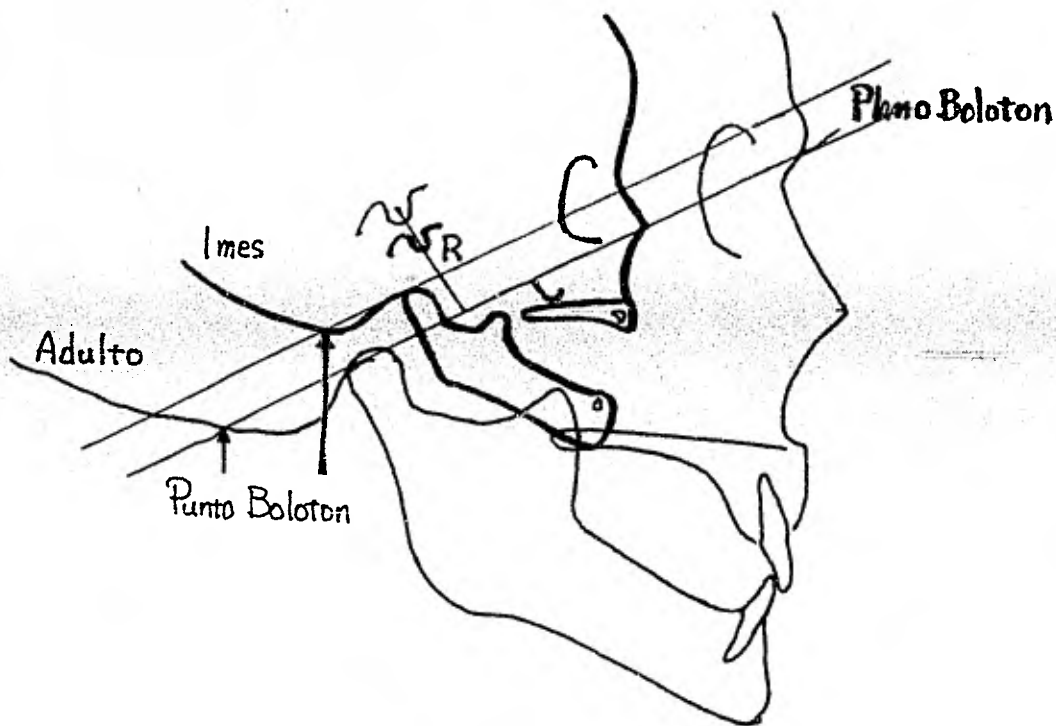
DESARROLLO POST-NATAL.

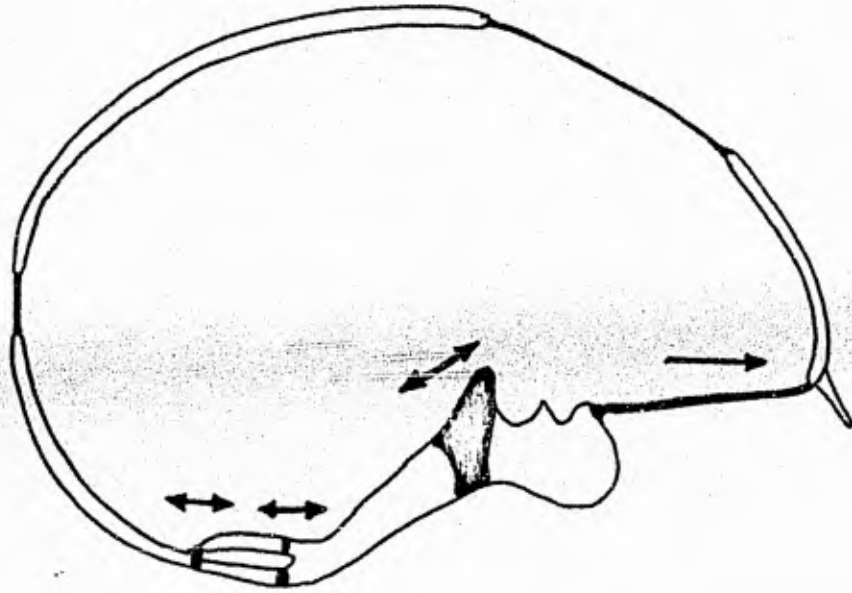
Aunque las dimensiones faciales aumentan con el creci-

Crecimiento y desarrollo normal
de la cara

24

(Diagrama modificado del original por
el Dr. B. Holly Broadbentⁱⁱ)





[Centros cartilagosos en la base
craneana al nacer]

miento sus proporciones permanecen aún después de iniciado el período de dentición mixta.

En la mandíbula, el crecimiento tiene como centro general el cartilago que se halla por debajo de la superficie articular fibrosa del cóndilo. Al final del primer año la mandíbula se une en la línea media y comienza a aparecer el proceso alveolar con la erupción de los dientes temporales.

El proceso alveolar aumenta de tamaño por aposición ósea. La eminencia mentoniana en el niño se debe a la leve aposición ósea en esa región. El proceso alveolar continuará su crecimiento hasta la erupción de los últimos molares.

Al nacer las suturas palatinas del maxilar son complejas y variables.

El desarrollo de la base craneana se halla en relación con los maxilares. La bóveda craneana tiene aproximadamente la mitad del tamaño en el adulto, alcanzándolo a los siete años; el crecimiento del cerebro es el estímulo para el crecimiento de la bóveda. Después de los siete años continúa el engrosamiento del hueso, pero cesa el aumento del tamaño total. Con la edad se van haciendo más pronunciados los lugares de inserción muscular en el hueso occipital.

II. FORMACION Y DESARROLLO DE LOS DIENTES.

Tanto los dientes primarios como permanentes al llegar a su madurez morfológica y funcional evolucionan en forma característica y bajo etapas en las que se aprecian cambios tanto -histológicos como bioquímicos.

Las etapas del desarrollo del diente son las siguientes:

1. Crecimiento.
 - a. Iniciación
 - b. Proliferación
 - c. Diferenciación histológica
 - d. Diferenciación morfológica.
 - e. Aposición.
2. Calcificación
3. Erupción
4. Atrición
5. Resorción y exfoliación (dientes primarios).

Histológicamente los dientes se derivan de células ectodermales y mesodermales altamente especializadas. Las células ectodermales cumplen con las funciones de:

- formación del esmalte
- estimulación odontoblástica
- determinación de la forma de la corona y la raíz.

Normalmente estas células desaparecen después de realizar sus funciones. Las células mesodermales continúan con la formación de dentina, tejido pulpar, cemento, membrana periodontal y hueso alveolar.

Durante la sexta semana de vida intrauterina ocurre la -- primera etapa de crecimiento. El brote del diente empieza con la proliferación de las células en la capa basal del epitelio-bucal de lo que será el arco dental, las células continúan proliferando y por crecimiento diferencial se extienden hacia abajo en el mesénquima adquiriendo aspecto envainado con los do--bleces dirigidos en sentido opuesto al epitelio bucal.

Por la décima semana de vida embrionaria la proliferación ha continuado hasta profundizar el órgano del esmalte, tomando éste el aspecto de copa.

De la lámina dental emergen veinte brotes correspondien--tes a los futuros dientes primarios. En esta etapa el órgano-del esmalte envainado presenta dos capas: - un epitelio de esmalte exterior (cubierta)- y un epitelio de esmalte interior - (recubrimiento de la copa). Luego se aprecia un aumento de la substancia intercelular con presencia de células estrelladas - que provocan la separación de los dos epitelios antes mencionados.

Las células del mesénquima se proliferan y se condensan - en lo que vendría siendo la papila dental que es a su vez la - que formará la pulpa dental y la dentina; por otro lado ocu--rren cambios en las células del tejido mesenquimatoso que en--vuelve el órgano del esmalte y la papila, que dan como resultado a un tejido más denso y más fibroso que es el saco dental, - que terminará siendo cemento, membrana periodontal y hueso alveolar (lo anterior constituye la etapa de iniciado y de proliferación del crecimiento).

La diferenciación histológica, ocurre con el aumento de - las células del órgano del esmalte que sufren cambios de capas de células bajas y escamosas, entre el retículo estrellado y - el epitelio del esmalte interior para luego instalarse el es--

malte. Aquí aparecen brotes en la lámina dental, en posición lingual al diente primario en desarrollo para formar el brote del diente permanente en posición distal al molar primario; se inician los emplazamientos para que se desarrollen los molares permanentes.

En la etapa siguiente, diferenciación morfológica, se observa la invasión de células mesenquimatosas en la porción de la lámina dental, lo que hace que las células de los dientes en desarrollo se separen de este tejido.

Las células del epitelio interior del esmalte funcionan como ameloblastos, células formadoras de esmalte; y las células periféricas de la papila dental se diferencian en odontoblastos, células que juntamente con las fibras de Korff formarán la dentina. La vaina de Hertwing, dentro del tejido mesenquimatoso que rodean a la papila dental, designará el contorno de la raíz.

Los odontoblastos se dirigen hacia adentro en dirección opuesta a la unión amelo-dentinaria hacia lo que será la cámara pulpar; mientras que los ameloblastos se dirigen de la unión amelo-dentinaria, constituyendo la matriz del esmalte hacia la superficie de la corona. Al final de constituida la matriz del esmalte los ameloblastos desaparecen; por el contrario los odontoblastos continúan a lo largo de la pared pulpar y adyacente a la dentina.

La calcificación de los dientes en desarrollo siempre va precedida de una capa de pre-dentina (material no calcificado formado por odontoblastos) y las fibras de Korff.

Con el depósito de cristales de apatita, dentro de la matriz del esmalte se inicia la maduración del mismo, que empieza a partir de la unión amelodentinaria periférica y va de las

cúspides a la parte cervical.

El crecimiento del diente primario se inicia a partir de la sexta semana de vida intrauterina y en la décima semana empieza la formación de los dientes permanentes, coincidiendo esto con la etapa de diferenciación histológica del diente primario.

Entre el cuarto y sexto mes de vida intrauterina se realiza la calcificación de los dientes primarios; en los dientes permanentes ocurre a partir del nacimiento hasta la edad de tres años. La calcificación se inicia desde las cúspides hacia abajo es decir, de esmalte a hueso de soporte.

Los dientes primarios hacen erupción de los seis meses de edad a los veinticuatro meses. Las raíces completan su formación hasta después de un año de su erupción.

La erupción de los dientes permanentes es a partir de los seis años hasta los doce o trece años de edad. El esmalte de estas piezas se forma tres años antes de la erupción y su raíz se termina de formar completamente tres años después de la erupción.

En los dientes primarios terminada su formación viene el período de resorción por:

- La presencia de un diente en formación.
- Por la actividad osteoclástica o cementoclástica.

La exfoliación y resorción de las piezas primarias están en relación con su desarrollo fisiológico. Hay una relación específica de tiempo entre la pérdida de una pieza primaria y la erupción del diente secundario, pero ésta puede verse alterada por extracciones previas que consecuentemente provocan la erupción temprana o prematura del diente.

Bajo el siguiente cuadro resumiremos el tiempo de formación, tiempo de erupción, y tiempo de formación completa de la raíz de los dientes primarios tanto superiores o maxilares como los inferiores o mandibulares.

MAXILAR

<u>Diente</u>	<u>Formación</u> (in utero)	<u>Erupción</u>	<u>Formación Raíz Completa</u>
Central	4 meses	7 1/2 meses	1 1/2 años
Lateral	4 1/2 meses	9 meses	1 1/2 años
Canino	5 meses	18 meses	2 1/2 años
1er. Molar	5 meses	14 meses	2 1/4 años
2o. Molar	6 meses	24 meses	3 años

MANDIBULAR

<u>Diente</u>	<u>Formación</u> (in utero)	<u>Erupción</u>	<u>Formación Raíz Completa</u>
Central	4 1/2 meses	6 meses	1 1/2 años
Lateral	4 1/2 meses	7 meses	1 1/2 años
Canino	5 meses	16 meses	2 1/2 años
1er. Molar	5 meses	12 meses	2 1/4 años
2o. Molar	6 meses	20 meses	3 años

Cabe señalar que los dientes mandibulares generalmente preceden a los maxilares.

En el siguiente cuadro resumiremos el tiempo de erupción y tiempo en que la raíz se encontrará totalmente formada de los dientes permanentes tanto superiores o maxilares como los inferiores o mandibulares.

MAXILAR

<u>Diente</u>	<u>Erupción</u>	<u>Formación de Raíz Completa</u>
Central	6- 7 años	10 años
Lateral	8- 9 años	11-12 años
Canino	10-12 años	13-15 años
1er. Premolar	10-11 años	13-14 años
2o. Premolar	10-12 años	13-15 años
1er. Molar	6- 7 años	9-10 años
2o. Molar	12-13 años	15-16 años

MANDIBULAR

<u>Diente</u>	<u>Erupción</u>	<u>Formación de Raíz Completa</u>
Central	6- 7 años	9-10 años
Lateral	7- 8 años	10-11 años
Canino	9-10 años	12-13 años
1er. Premolar	10-12 años	13-15 años
2o. Premolar	11-12 años	14-15 años
1er. Molar	6- 7 años	9-10 años
2o. Molar	11-13 años	14-17 años

Dentro de los arcos dentales primarios algunos muestran espacio intersticial entre los dientes y otros no. En los arcos espaciados se producen dos diastemas; uno entre el canino primario mandibular y el primer molar primario y el otro entre el incisivo primario lateral maxilar y el canino primario maxilar, llamados también espacios primates.

Una vez concluida la formación de los arcos dentarios primarios y con la presencia del segundo molar primario, no se aprecia aumento ni en longitud ni en dimensión horizontal; pero si es apreciable un espacio retromolar que servirá como espacio de erupción para los molares permanentes que es provocado por un movimiento vertical de las apófisis alveolares lo --

mismo que por el crecimiento antero-posterior tanto de mandibu
la como de maxilar.

III - ETIOLOGIA Y MANEJO DE LA CARIES DENTAL

La caries dental sigue siendo el mayor problema al que se enfrenta todo odontólogo. Este problema debería de recibir la atención necesaria en la práctica diaria; no sólo desde el punto de vista restaurativo sino también del preventivo, con procedimientos diseñados para reducir el problema.

La caries dental es una enfermedad de tipo infeccioso que se caracteriza por la presencia de una serie de reacciones químicas complejas que resultan, primeramente, en la destrucción del esmalte dentario y posteriormente (sino es detenida) en la de los tejidos restantes del diente.

Los ácidos, agentes químicos, que se forman en la superficie de los dientes dentro de la placa dental bacteriana (P D B), inicialmente disuelven los componentes inorgánicos del esmalte desplazándose su acción de afuera hacia adentro. Posterior a esto se produce la disolución de la matriz orgánica como consecuencia de factores mecánicos o enzimáticos.

Son los microorganismos propios de la boca los encargados de la formación de ácidos a partir del metabolismo (para la obtención de energía) de hidratos de carbono fermentables. Dentro de estos ácidos podemos citar al ácido láctico como el agente principal, luego ácido acético, propiónico, pirúvico, etc.

La caries es la causa del 40 al 45% del total de extracciones dentarias en pacientes infantiles, juveniles y adultos hasta los 40 años de edad; después es la enfermedad parodontal la responsable de la pérdida de los dientes.

El ataque carioso empieza muy temprano en la vida del pa-

ciente existen casos en los que se presenta simultáneamente -- con la erupción dental.

En estudios realizados se demostró que casi ~~la~~ cuarta parte de los dientes de niños de tres años de edad fueron afectados por caries y que se incrementaba a medida que los niños -- crecían; estimándose así que a los 6 años un 80% de los niños -- está afectado por caries. Este incremento es consecuencia del exagerado consumo de hidratos de carbono, del poco interés de los niños (y de los padres) para su deficiente higiene oral, - de la anatomía dentaria que favorece la retención de residuos -- alimenticios y de la escasa capacidad defensiva (especialmente en la etapa de la maduración del esmalte, es decir, el final - de su calcificación).

La incidencia de caries muestra cifras muy altas en los - países de economía dependiente, debido fundamentalmente a la - desnutrición que asume características endémicas. En la mayo -- ría de países considerados tercermundistas, el 100% de la po -- blación infantil y juvenil presenta caries, lo que da como con -- secuencia la presencia de centenares de millones de dientes -- sin tratar.

El primer molar inferior permanente llamado molar de los - 6 años (por el tiempo en que erupciona) es el diente más sus -- ceptible al ataque carioso, debido principalmente a su morfolo -- gía oclusal caracterizada por la presencia de cúspides, surcos, fisuras y fosetas muy pronunciadas. La extracción precoz de - este molar altera la posición de los dientes vecinos en la ar -- cada y las relaciones de la arcada inferior con la superior.

TEORIAS SOBRE LA FORMACION DE CARIES.

Se han enunciado diferentes teorías acerca del mecanismo que inicia la lesión cariosa; muchas de ellas sustentadas por pruebas del laboratorio y otras en vivo. Las más importantes son las siguientes:

1.- Teoría acidógena.- Los estudios de Miller, científico americano que realizó trabajos en la Universidad de Berlín desde 1880 a 1906, tienen significada importancia en la etiología de caries. Miller se basó en una serie de experimentos que realizó en el laboratorio observando que muchos organismos podían producir ácidos a partir de la fermentación de los azúcares. Demostró que un número de microorganismos de la boca presentaban estas propiedades, y que el ácido láctico era uno de los mayores ácidos formados.

Existen evidencias de que los estreptococos originen una gran proporción de ácidos que producen el descenso del PH de la placa dental bacteriana hasta un nivel que sería suficiente para el establecimiento y proliferación de los lactobacilos, cuya acción acidógena aumentaría al ingerirse carbohidratos.

Según esta teoría, el sustrato originado en la dieta altamente enriquecida en hidratos de carbono crearía condiciones ambientales favorables para la formación de ácidos y por ende la presencia de caries.

La placa dental bacteriana asentada sobre un diente normal contiene aproximadamente 10 millones de microorganismos por miligramo y al iniciarse el proceso carioso el número aumenta a 100 millones o más por miligramo. La formación de ácido es consecuencia no solo del número de microorganismos sino también del sustrato originado en la dieta. La velocidad de descenso del PH. el tiempo que se mantiene constante y el as-

censo a niveles normales depende de la velocidad de eliminación del ácido.

La acumulación de ácidos dentro de la placa se ve favorecida por dos factores inherentes a la placa:

- una alta concentración de bacterias permiten producir grandes cantidades de ácidos en corto tiempo.
- la capacidad de difusión o salida de los ácidos hacia la saliva es relativamente lenta, lo que les permite quedarse más tiempo dentro de la placa.

En esencia, la teoría acidogénica propone que los ácidos se producen sobre o muy cerca de la superficie del diente, por fermentación de carbohidratos o por bacterias. Los ácidos que así se forman son responsables de la disolución de los cristales de apatita, los cuales constituyen aproximadamente el 95% del volumen de esmalte. Los ácidos están contenidos en la placa dentobacteriana (la cual le sirve de protección al efecto Buffer). Similarmente los productos de disolución también se mantienen en estrecha proximidad con la superficie del esmalte por la presencia de esta placa.

El avance más o menos rápido de la caries se deberá a la mayor o menor calcificación del esmalte así como a sus posibles defectos anatómicos (líneas de Retzius, periquimatos, etc).

2.- Teoría proteolítica.- Fue propuesta por Gottlieb, y señala que la caries se inicia por la matriz orgánica del esmalte.

Hay semejanza con la teoría anterior, pero en este caso los microorganismos responsables serían proteolíticos y no acidogénicos; lo mismo que atacarían la vaina interprismática y otras proteínas presentes entre los prismas, provocando la de-

sintegración del esmalte por disolución física. La degradación de proteínas va acompañada casi siempre de cierta producción de ácido lo que coadyuvaría a la desintegración del esmalte.

Esta teoría se apoya en la observación de cortes histopatológicos de dientes en los cuales las regiones del esmalte más ricas en proteínas sirven como puerta de entrada a la caries. La teoría no alcanza a explicar la relación del proceso patológico con hábitos alimenticios y la posibilidad de prevenirlo mediante la dieta.

Se ha demostrado que antes de producirse la despolimerización o hidrolización de las proteínas, especialmente las glucoproteínas, es necesaria una desmineralización de la parte inorgánica, para dejar expuestos los enlaces de proteínas unidas a la fracción inorgánica.

3.- Teoría de quelación.- Schatz y colaboradores atribuyen la etiología de la caries a la pérdida de apatita por disolución debido a la acción de agentes de quelación orgánicos, algunos de los cuales son producto de la descomposición de la matriz. La quelación se caracteriza por su capacidad de causar la solubilización y el transporte de material inorgánico (mineral) de ordinario insoluble.

Los alimentos, la saliva, el sarro, etc., contienen agentes de quelación entre los cuales podemos citar: aniones, ácidos, aminas, péptidos, polifosfatos y carbohidratos; lo que induce a pensar que podrían contribuir en la producción de caries.

Esta teoría tampoco puede explicar la relación entre dieta y caries (ni en el hombre ni en animales experimentales).

4.- Teoría endógena. - De acuerdo con esta teoría, sustentada por la escuela Escandinava, la caries puede ser el resultado de cambios bioquímicos que se inician en la pulpa y se manifiestan clínicamente en esmalte y dentina. El proceso tendría origen en alguna influencia del sistema Nervioso Central - principalmente en relación con el metabolismo del magnesio de los dientes individuales, lo que explicaría que la caries ataque algunos dientes y respetara a otros. El mecanismo íntimo - resultaría de una perturbación del equilibrio fisiológico entre los activadores de la fosfatasa, principalmente el magnesio y los inhibidores de la misma representados por el flúor - en la pulpa. Roto el equilibrio la fosfatasa estimula la formación de ácido fosfórico el cual disolvería los tejidos calcificados desde la pulpa hasta el esmalte.

Esta teoría se sustenta en el hecho de que la caries no se forma en dientes despulpados: la pulpa, como vimos, es el sitio donde se realizan las reacciones bioquímicas que acabamos de mencionar.

Existen muchas otras teorías que tienen, principalmente, carácter especulativo en relación con la formación de caries. - Las que hemos descrito tienen soporte científico, pero tampoco han alcanzado, con excepción de la acidogénica, un respaldo total de los investigadores.

PLACA DENTAL BACTERIANA. (PDB)

La placa dental bacteriana es una película gelatinosa que se adhiere firmemente a los dientes y a la mucosa gingival. - Constituida principalmente por colonias bacterianas (70%), - agua, células epiteliales descamadas, glóbulos blancos y residuos alimenticios; formándose con mayor frecuencia y cantidad -

TESIS DONADA POR D. G. B. - UNAM

40

en los espacios interdentarios y en los cuellos de los dientes, junto al margen de la encía. A medida que se acumula se convierte en una masa globular visible que va de un color gris a un gris amarillento. Se forma por igual en el maxilar superior como en el inferior; más en los dientes posteriores que en los anteriores.

Formación de la placa dental bacteriana.- La placa dental bacteriana se deposita sobre una película acelular formada previamente y llamada película adquirida, aunque también puede hacerlo sobre la superficie del diente en forma directa.

La formación de la P.D.B. comienza por la aposición de una capa única de bacterias sobre la película. Las bacterias se mantienen unidas en la placa mediante una sustancia adhesiva que, a su vez las adhiere a la superficie dentaria. Esta función es llevada a cabo por varios polisacáridos (dextranos y levanos) sumamente viscosos producidos por diferentes tipos de microorganismos bucales.

Las bacterias primero constituirán colonias y para que los ácidos así formados lleguen a producir cavidades cariosas es necesario que se mantengan en contacto con la superficie del esmalte durante un tiempo suficiente para provocar la disolución de éste tejido; es decir, que para que la caries se origine debe de existir un mecanismo que mantenga a las colonias bacterianas, su sustrato alimenticio y los ácidos adheridos a la superficie de los dientes, lo que se logra por medio de la P.D.B. y dentro de ella por los dextranos y levanos.

La P.D.B. se produce luego de 6 horas de realizada la limpieza dental, y la acumulación máxima se produce aproximadamente a los 30 días (siendo que la velocidad de formación y la localización varían de unas personas a otras, en los diferentes-

dientes de una misma boca y en diferentes zonas de un mismo diente).

La placa se forma con mayor rapidez durante el sueño, debido tal vez a la acción mecánica de la masticación, y al mayor flujo salival que impiden su formación: por otro lado, la ingestión de alimentos blandos influye en la formación de placa, ya que los alimentos duros y fibrosos retardan esta formación.

Formación de ácidos.- El segundo paso en el proceso de caries es la formación de ácidos dentro de la placa, lo que se produce por la actividad de algunas especies bacterianas como son los estreptococos, capaces de fermentar los hidratos de carbono y transformarlos en ácidos. Esta misma función la cumplen los lactobacilos, enterococos, levaduras, estafilococos y neisserias. Estos microorganismos no sólo son acidógenos (formadores de ácidos) sino también acidúricos (capaz de vivir y reproducirse en ambiente ácido).

Los principales agentes cariogénicos son: Streptococos mutans, salivarius y sanguis.

En resumen: para que los organismos formen ácidos deben de tener la capacidad de colonizar en la superficie dentaria. La propiedad cariogénica de los microorganismos es el resultado de su capacidad de formar placa.

Dientes susceptibles.- Formados los ácidos en la placa el resultado es la desmineralización del esmalte en los dientes susceptibles, considerándose como estos a aquellos dientes que presentan más facilidad al acúmulo de placa (características oclusales), y a su vez la facilidad con que la placa se acumula está ligada a factores como:

- el alineamiento de los dientes en los arcos dentarios.
- la proximidad de los conductos salivales.
- anatomía oclusal relacionada con la presencia de surcos y fisuras profundas.

Existen ciertos mecanismos reguladores de la acción de los ácidos sobre el esmalte entre los que podemos citar los siguientes:

- 1.- Capacidad Buffer de la saliva.
- 2.- La concentración de calcio y fósforo en la placa.
- 3.- La capacidad buffer de la propia placa.
- 4.- La acción de drenaje de la saliva sobre los restos asentados sobre los dientes.

Y dependiendo de la mayor o menor capacidad reguladora de estos mecanismos, podrá existir mayor o menor susceptibilidad individual frente al ataque de caries.

Resumiendo lo anterior bajo el siguiente esquema sería:

- Sobre la superficie de los dientes.
microorganismos + sustrato ——— síntesis de polisacáridos-
extra-celulares (sacarosa)
- polisacáridos extracelulares + microorganismos + saliva + cé-
lulas epiteliales y sanguíneas + restos alimenticios ———
PLACA
- Dentro de la placa.
sustrato + gérmenes acidogénicos ———
hidratos de carbono fermentables. ACIDOS
- En la interfase placa-esmalte.
ácidos + dientes susceptibles ——— CARIES

LAS BACTERIAS Y LA CARIES DENTAL.

Miller afirmó que ciertas bacterias bucales eran agentes causales de la caries dental y lo demostró seleccionando microorganismos de la cavidad bucal y colocándolos en medios de carbohidratos. Observó, más tarde que en los productos de su metabolismo existían cantidades considerables de ácidos orgánicos, los cuales a su vez eran capaces de descalcificar esmalte y dentina. De aquellos estudios formuló una teoría químico-parasitaria sobre caries dental, la cual afirma que sobre los carbohidratos fermentables actúan microorganismos bucales para formar ácidos orgánicos; estos ácidos orgánicos destruyen las porciones inorgánicas de los dientes, y los microorganismos bucales provocan la destrucción de las porciones orgánicas de los dientes. La unión de estos dos procesos dan como resultado una lesión cariosa.

LOS CARBOHIDRATOS Y LA CARIES DENTAL.

Los individuos que presentan dietas con alto porcentaje de alimentos de tipo harinoso o azúcares, tienen un alto grado de destrucción dental; a diferencia de aquellos que ingieren alimentos ricos en proteínas y grasas cuyo índice de lesión cariosa es muy baja.

Estudios realizados afirman que, para que los carbohidratos fermentables produzcan destrucción dental deben estar en contacto con la superficie dental durante un tiempo razonable. Varias horas después de ingeridos los alimentos se observa que persisten cantidades de carbohidratos (glucosa) en la boca de un individuo, siendo así apreciable la cantidad de carbohidrato fermentable sobre la superficie de los dientes. El período limitado en el que los carbohidratos están en contacto con la-

superficie dental o sus productos, bastan para que alteren la naturaleza de la placa dentobacteriana. Hay un descenso de su PH lo que implica cierta producción de ácido, el cual juega un papel importante en la producción de lesiones cariosas o la -- creación de un medio favorable para otras enzimas como las fosfatasa y proteasas las cuales a su vez son consideradas como enzimas etiológicas de caries.

Entre los principales carbohidratos asociados con la formación de caries dental están:

- almidones polisacáridos (legumbres y cereales)
- disacárido sacarosa (azúcar de caña refinada)
- monosacárido glucosa, que raramente se emplea en la dieta (jarabe o almidón de maíz)

En estudios referentes a la acción de carbohidratos y microorganismos bucales sobre el esmalte, dentina y cemento se ha observado que mientras algunos de los microorganismos parecen ser más eficaces para disolver el esmalte, otros lo son -- más para alterar la dentina. Además, se ha dicho, que cuando se proporciona una concentración de glucosa a los microorganismos se promueve la descalcificación casi exclusivamente; mientras que concentraciones diferentes e incluso mínimas pueden permitir la descalcificación simultánea del material inorgánico y proteólisis del material orgánico.

SALIVA Y CARIES DENTAL.

Los factores etiológicos de la caries dental, los microorganismos bucales y los carbohidratos se encuentran expuestos a la saliva, y como tal las propiedades físicas y químicas de la misma influyen en la susceptibilidad a la caries dental.

El flujo salival es beneficioso para limitar la destrucción dental (siendo el ácido cítrico y el cloruro de sodio los elementos que más lo estimulan), por lo que a menor velocidad de secreción salival en un individuo, mayor es el promedio de lesión cariosa; ocurriendo lo contrario en aquellas personas cuya secreción es mayor de lo normal.

La cantidad de saliva secretada durante el sueño es mínima y como tal el flujo salival también se ve disminuido, facilitando así la actividad cariogénica; y es por esto que se afirma que la destrucción dental se ve aumentada en el período de sueño.

Químicamente son dos las propiedades de la saliva que ejercen influencia en el proceso cariogénico, y son las siguientes:

- su capacidad de amortiguación, neutralizando algunos ácidos que juegan papel importante en la destrucción cariosa.
- la reactividad de ciertos iones inorgánicos, especialmente calcio y fosfato con la superficie del esmalte; conservando la integridad del diente.

HERENCIA Y CARIES DENTAL

Se ha demostrado que la herencia interviene en la susceptibilidad o resistencia de un individuo a la caries. Se afirma que los hijos de padres ausentes de caries no presentan esta patogenia, y esto puede tener origen debido a que familias determinadas pueden tener los mismos hábitos alimenticios así como dietas.

Algunos estudios mencionan que existe relación entre la caries dental y la herencia, pero debemos de considerar que en estas investigaciones hay factores incontrolables que no pueden ser compensados. Por otro lado, gustos y hábitos alimenticios, costumbres culinarias y hasta hábitos higiénicos (técnica y frecuencia de cepillado) son por lo general transmitidos de padres a hijos, confundiendo estos efectos con la herencia.

El embarazo y la lactancia han sido también relacionados con la caries. Las pruebas que se tienen a disposición indican que el embarazo no produce un aumento de caries. Los estudios que relacionan lactancia y frecuencia de caries, son muy pocos como para considerarlos de tipo significativo para el esclarecimiento de este problema.

Haciendo una observación clínica en una mujer que está en las últimas etapas de embarazo o poco después del parto y que ésta presente un aumento de la actividad de caries se deberá principalmente al descuido de la madre en su higiene bucal por la atención de otras obligaciones exclusivas al nacimiento del niño; así también el aumento de la frecuencia de caries puede ser en realidad una cuestión de negligencia en el cuidado de la higiene de su boca antes de su embarazo como durante éste.

Trastornos del desarrollo de la estructura de los dientes por factores hereditarios.

Gran parte de los trastornos del desarrollo de la estructura de los dientes así como el de otras estructuras bucales y enfermedades, tienen un origen hereditario definido.

Los factores hereditarios pueden ser decisivos o sólo contribuir a la producción de una enfermedad específica.

Otro factor importante en el desarrollo de tales alteraciones son las condiciones ambientales patológicas; y por último consideramos al factor idiopático como otro desencadenante de las anomalías en el desarrollo y crecimiento de los dientes, huesos y tejidos blandos.

La naturaleza de las anomalías dentales depende en alto grado:

- la etapa embriológica de la manifestación
- la capa germinal afectada
- el efecto de varios factores modificantes.

Los defectos o trastornos en la estructura, forma, tamaño y número de los dientes observados en pacientes infantiles podríamos resumirlos bajo el siguiente cuadro:

I.- DEFECTOS ESTRUCTURALES

1.- Esmalte:

Amelogénesis imperfecta

Hipocalcificación adamantina

Hipoplasia adamantina por:

- factores ambientales
- sífilis congénita
- hipocalcemia
- infección o traumatismo local
- fluoruro

Hipoplasia por deficiencia nutricional y fiebres exantemáticas

Hipoplasia por traumatismo natal.

Hipoplasia por factores idiopáticos

2.- Dentina:

Dentinogénesis imperfecta

Displasia dentinal

Dientes en cáscara.

3.- Síndromes que afectan al esmalte y dentina:

Osteogénesis imperfecta

Raquitismo hereditario resistente a la vitamina D

Síndrome de Fanconi

Pseudo Hipoparatiroidismo

4.- Cemento:

Cementosis

Disostosis cleido-craneal

5.- Síndrome que afecta al cemento y dentina:

Hipofosfatasia

II. DEFECTOS EN LA FORMA DE LOS DIENTES

1.- Geminación

2.- Taurodontismo

3.- Fusión

4.- Concrescencia

5.- Dens in dente

6.- Dilaceración

III. DEFECTOS EN EL TAMAÑO DE LOS DIENTES

1.- Microdoncia

2.- Macrodoncia

IV. DEFECTOS EN EL NUMERO DE DIENTES

1.- Displasia ectodérmica

2.- Anodoncia

3.- Oligodoncia (anodoncia parcial)

4.- Dientes supernumerarios

Cabe mencionar las diversas pigmentaciones dentarias que se observan en el infante tales como:

- Pigmentación de tipo intrínseco.
- Pigmentación por eritroblastosis fetal.
- Pigmentación por terapia a base de tetraciclinas
- Pigmentación en porfiria (dientes color púrpura)

Siendo el problema de mantenimiento de espacio el tema que nos incumbe, hablaremos algo más acerca de los trastornos en cuanto al número de dientes.

Displasia ectodérmica.-

Síndrome hereditario que se caracteriza por la ausencia de piezas dentarias y que afecta principalmente a los tejidos de origen ectodérmico.

Esta enfermedad puede involucrar a las glándulas sudoríparas y sebáceas.

Los pacientes que presentan este síndrome se caracterizan por tener la piel blanda, lisa, delgada y seca; con ausencia parcial o completa de glándulas sudoríparas. El pelo de la cabeza y cejas tiende a ser fino y escaso; orejas sobresalientes, nariz aplanada, protuberancia frontal bastante pronunciada y labios abultados. Estas personas no pueden transpirar y subsecuentemente presentan incapacidad de soportar temperaturas elevadas. Por este exceso de temperatura corporal se observan convulsiones al igual que fiebres inexplicables que aumentan con la temperatura ambiente.

Entre las manifestaciones bucales encontramos anodoncia que puede ser completa o parcial, con malformación de dientes

presentes que pueden ser cónicos o piramidales. Aún cuando -- exista anodoncia, el crecimiento de los maxilares no se ve interrumpido.

No existe tratamiento alguno para esta anomalía. Desde el punto de vista odontológico resulta necesaria la elaboración de prótesis parciales o totales por razones tanto estéticas como funcionales bajo un control periódico.

Anodoncia.-

La anodoncia total implica la ausencia total de los dientes. Es una anomalía rara, cuando se produce se le asocia con la displasia ectodérmica hereditaria.

La ausencia de los dientes interrumpe el crecimiento del proceso alveolar (pero no el de los maxilares), lo que hará -- más difícil la elaboración de las prótesis necesarias para el buen funcionamiento de masticación, fonética, y evitarle al niño problemas de tipo psicológico por cuestiones de estética.

Oligodoncia.- (anodoncia parcial)

La anodoncia parcial afecta a uno o más dientes. Aunque puede haber ausencia congénita de cualquier diente, hay tendencia a que ciertas piezas dentarias falten con mayor frecuencia. En los niños tales dientes son: Los segundos premolares permanentes (superior o inferior), seguidos de los incisivos laterales superiores permanentes; siendo que las piezas primarias ausentes congénitamente ocurren con menor frecuencia. La ausencia de los dientes antes mencionados pueden ocurrir bilateralmente o unilateralmente.

Su etiología es desconocida pero existen casos que muestran una tendencia familiar. Se le asocia también con la dis-

plasia ectodérmica, pero aquí las pocas piezas presentes pueden estar anómalas o mal formadas (cónicas).

Se han observado niños con ausencia de dientes en uno o ambos cuadrantes del mismo lado debido a la irradiación de la cara con Rayos X a corta edad; como consecuencia, los gérmenes dentarios son afectados y pueden llegar a quedar totalmente destruidos por dosis aún bajas, incluso los dientes en formación y parcialmente calcificados pueden quedar atrofiados por la radiación.

Niños que presenten un gran número de dientes primarios ausentes pueden llevar dentaduras parciales desde temprana edad para una buena adaptación en el futuro. Con ello se vería incrementada la actividad de la masticación y por consiguiente una mejor alimentación del paciente. La dentadura parcial se controlaría periódicamente ajustándola o volviendo a hacer una nueva placa dental de acuerdo a la erupción de sus dientes permanentes. La dentadura parcial no provocará en el paciente cambios en su patrón de crecimiento; el crecimiento de las arcadas dentarias se desarrollarán a lo largo de su patrón normal con o sin la placa dental.

Si el diente permanente erupciona en una buena posición y relación en la arcada, la dentadura parcial nos ayudará a mantener el espacio dentario necesario para el diente sucedáneo hasta que nuestro paciente tenga la edad suficiente para la elaboración de un puente fijo o removible según sea el caso como tratamiento final.

Cuando los incisivos laterales superiores están ausentes, las arcadas dentarias y la oclusión deberán de ser observadas cuidadosamente a fin de determinar si es suficiente el espacio en la arcada como para mantener ese espacio y así dar un buen-

tratamiento de prótesis; si este espacio es insuficiente para las dimensiones de un incisivo lateral normal habrá que remitirlo al ortodoncista para que dirijan y movilice el canino hacia el espacio del incisivo lateral y tome posición y forma de ese diente permanente.

Dientes supernumerarios.-

Uno de los lugares donde es más común localiza piezas dentales supernumerarias está entre los incisivos centrales superiores (en esta posición a ese diente se le denomina mesiodent). El segundo en frecuencia es un cuarto molar superior distal al tercer molar permanente.

Se dice que existe una tendencia hereditaria en el desarrollo de dientes supernumerarios y que se forman a partir de un tercer germen que se genera en la lámina dental muy cerca del germen dental permanente.

IV - EXTRACCIONES DENTALES EN LOS NIÑOS

Para determinar el tiempo y forma de extracción de un diente deberán de tomarse en cuenta factores como la oclusión, desarrollo del arco, tamaño de las piezas dentales, cantidad de raíz, resorción de las piezas primarias afectadas y estado de desarrollo del diente sucedáneo subyacente y de las piezas-adyacentes, y presencia o ausencia de infección.

Un diente primario que esté firme e intacto en el arco nunca debería ser extraído a menos que se haya realizado una evaluación completa, clínica y radiográfica de la boca especialmente del área a tratar.

Tomando en cuenta lo anterior se consideran como indicaciones para la extracción de piezas dentales primarias las siguientes:

- 1.- En los casos de dientes destruidos (alcanzando la bifurcación de la raíz) que dificulten su restauración).
- 2.- Casos de infección del área periapical en los que no es compatible eliminar con terapéutica endodóntica.
- 3.- En casos de absceso dento-alveolar agudo con presencia de celulitis.
- 4.- Consideraciones ortodónticas que requieren extracción de dientes totalmente erupcionados, dientes en erupción y dientes caducos retenidos mucho tiempo.
- 5.- Dientes que interfieren en la erupción normal de las piezas dentales permanentes.

6.- Por traumatismos o fracturas a nivel de corona o raíz del diente.

Entre las contraindicaciones para la extracción dentaria-tenemos:

- 1.- En discrasias sanguíneas (ya que puede provocar en el paciente una infección de tipo post-operatorio).
- 2.- Problemas cardiovasculares (cardiopatías reumáticas agudas o crónicas) e incluso en problemas renales.
- 3.- Estomatitis infecciosa aguda, infección de Vincent aguda o la estomatitis herpética, y todas las lesiones similares deberán eliminarse previamente a cualquier tratamiento de extracción.
- 4.- Las pericementitis agudas, los abscesos dento-alveolares y la celulitis deberán también ser tratadas previamente; pero en los casos que resulte indicada la extracción se administrará antibióticos pre y post-operatorio.
- 5.- Infecciones sistemáticas agudas.
- 6.- En presencia de tumores malignos (la extracción facilitaría el crecimiento y extensión del tumor).
- 7.- Piezas que han estado bajo una formación ósea irradiada, deberán de extraerse solo como último recurso y con medicación post-operatoria.
- 8.- Diabetes sacarina, en este caso los niños no necesitan pre-medicación de antibiótico, lo único que requerirá es mantener la dieta en igual composición cuantitativa y cualitativa después de la intervención.

I - EXAMEN DIAGNOSTICO Y PLAN DE TRATAMIENTO

En el examen se debe incluir una concienzuda inspección visual de los tejidos blandos y duros de la cavidad oral y una evaluación de la oclusión; los descubrimientos deberán ser suplementarios con un adecuado estudio roentnográfico de la boca, el cual ayudará a determinar un adecuado diagnóstico para el paciente; por lo que se recomienda que sea en la primera cita, la obtención de los modelos de estudio. Antes de comenzar el plan de tratamiento, se deberá determinar la edad dental del paciente, porque puede variar considerablemente con la edad cronológica del mismo, muy importante para proporcionar una prótesis adecuada al niño.

Una vez que se ha terminado el examen clínico del paciente y se ha alcanzado un diagnóstico completo, se determinará el plan de tratamiento. Si se encuentra necesario hacer múltiples extracciones, se estudiará cómo mantener los espacios creados por las extracciones; es en estos casos en los que se considerará la posibilidad de colocar un mantenedor de espacio, una dentadura removible, o una dentadura total en caso de edéntulos.

Los dientes primarios que presentan una destrucción considerable de hueso periapical se le debe prestar una atención esperada. Los dientes permanentes pueden ser que erupcionen abruptamente por la remoción del diente primario infectado. Se han visto casos de dientes bicuspídeos erupcionados en niños de seis años de edad bajo estas circunstancias y trae como consecuencia la falta de consistencia en la formación de la raíz; sin embargo estos dientes asumen la posición en el arco y previenen la necesidad de un reemplazamiento de los dientes perdidos.

dos. Una área en la cual haya habido una infección crónica se debe de observar por lo menos un mes, antes de que se haya decidido el diseño y la construcción del aparato protésico.

En una situación en la que los dientes temporales tienen que ser extraídos por factores preventivos y los permanentes manifiesten una tendencia a erupcionar, se deberá dar mayor atención a ésta. Si el hueso sana, como se espera normalmente, entonces será necesario proceder con la elaboración del mantenedor de espacio o aparato protésico.

Las dentaduras protéticas son generalmente seguidas de una intervención quirúrgica y un plan de tratamiento respectivo con fines restaurativos. Todos los procedimientos previos pueden ser modificados si es necesario, para preparar la cavidad bucal para un aparato protético removible.

La pérdida de dientes primarios en forma prematura puede que haga que la lengua del niño explore los espacios creados, y si esta actividad persiste, llegará a crear una mala posición de los dientes por erupcionar, y en este caso siendo los permanentes los más importantes en la oclusión y en el buen funcionamiento del aparato masticatorio, se deberá poner especial atención a este hábito pernicioso.

El diente o dientes perdidos deben ser reemplazados como una posibilidad de prevención.

La caída temprana de los dientes anteriores puede considerarse embarazoso para algunos niños y crearles algún trauma psicológico especialmente en niñas. Se han visto casos dramáticos en cambios de personalidad de los niños después de la colocación de sus dentaduras.

II - INDICACIONES PARA PROTESIS EN NIÑOS

- 1.- Para reemplazar el diente primario extraído prematuramente, evitando así, el desplazamiento del diente adyacente al espacio resultante.
- 2.- Por extracciones múltiples de dientes primarios sin atención al problema ortodónticamente.
- 3.- En problemas ortodónticos en el que el especialista cree aconsejable prevenir la situación con extracciones antes de que empeoren las condiciones de malposición o de cierre de espacios.
- 4.- Por estética, que es de vital importancia.
- 5.- En espera de la erupción sucedánea de los dientes, -- luego de ocurrida la pérdida de la (s) pieza (s) primaria (s).
- 6.- Para el reemplazo de dientes primarios o permanentes que han sido traumatizados.
- 7.- Para prevenir el cierre de espacios de los dientes anteriores.
- 8.- Para cubrir una fisura del paladar e instalar así las condiciones fisiológicas de la masticación y de la fonética.
- 9.- Para cubrir el espacio dejado por la ausencia congénita de los gérmenes dentarios, ya sea primarios o permanentes.

III - CONSIDERACIONES

Planeación para el mantenimiento de espacio.- Las siguientes consideraciones son importantes para cuando se piensa en el mantenimiento de espacio después de la pérdida del diente primario.

1.- El tiempo transcurrido desde la pérdida.- Este factor debe recibir cuidadosa consideración. Si va a ocurrir un cierre de espacio, generalmente será durante los seis primeros meses después de la extracción. Bajo circunstancias en las cuales el dentista extrae el diente primario, si todos los factores indican la necesidad de mantener el espacio, lo mejor sería colocar el mantenedor cuanto antes, después de la extracción. En algunos casos es posible fabricar un mantenedor antes de la extracción y tenerlo ya listo para colocarlo inmediatamente después de hacer la extracción. Esto generalmente es lo más deseable. No está indicado el esperar para ver si habrá un acercamiento de la pieza continua después de una extracción, para planear el mantenedor de espacio.

El dentista con frecuencia ve a niños que han tenido extracciones meses o hasta años después de su primer contacto con ellos. Desafortunadamente ya para entonces pudieron haber ocurrido cambios en esa oclusión. Aunque haya ocurrido un acercamiento de espacio, puede ser ocasionalmente deseable construir un mantenedor de espacio con el único motivo de auxiliar al restablecimiento de una función normal en el área. También puede ser recomendable construir un recuperador de espacio que restablezca el espacio perdido antes de la erupción del diente permanente.

2.- La edad dental del paciente. - La edad cronológica -- del paciente no es tan importante como su edad de desarrollo. - Las fechas promedio de erupción quizá no influyan sobre decisiones con respecto a la construcción de mantenedores de espacio; hay muchas variantes en el período de erupción de los - - dientes. No es poco común observar premolares que han hecho erupción a los 8 años de edad. Sin embargo se han dado casos extremos de adolescentes de 15 años que aún mantienen sus molares primarios cuando los demás dientes se encuentran en sus últimas etapas de desarrollo y erupción. Se sabe que la mayoría de los dientes hacen erupción cuando tres cuartas partes de la raíz está desarrollada, no obstante la edad cronológica del niño. El método basado en estas observaciones resulta la manera más favorable de predecir la erupción de los dientes que aquella basada en promedios de edades de erupción. Sin embargo, - hay que recordar que la edad en la que el diente primario se - perdió puede influir en el tiempo de erupción del diente permanente.

Cuando se pierde el molar primario a los 7 años de edad - (cronológica) causará un retardo en la erupción del diente permanente mientras que la pérdida después de los 7 años de edad, causará una erupción temprana. Si un molar primario se pierde a los 4 años de edad se puede retrasar la erupción del premolar hasta un año; la erupción ocurrirá cuando la raíz esté completamente formada. Si se pierde el mismo molar primario a -- los 6 años de edad, habrá un retraso de más o menos 6 meses; - la erupción ocurrirá cuando el desarrollo de la raíz casi esté completa.

3.- Cantidad de hueso que cubre al diente sin erupcionar. No es aconsejable tomar como guía la cantidad de hueso que cubre al diente sin erupcionar, para predecir el tiempo de erup-

ción de los dientes; esto se basa únicamente en el desarrollo de la raíz y la influencia que ejerce el tiempo en la pérdida del diente primario. Si el hueso que cubre al diente permanente en desarrollo ha sido destruido por proceso infeccioso, la erupción del diente permanente generalmente se verá acelerada y en algunos casos el diente erupciona con muy poco desarrollo de su raíz. Sin embargo cuando se ha formado ya un cuarto o tres cuartos de raíz de los dientes permanentes antes de haberse perdido hueso, no es bueno confiar en que la erupción de los dientes sucedáneos será muy acelerada, por lo que entonces será indicado colocar un mantenedor de espacio aunque sea por breve tiempo. Si por el hueso que cubre la corona del diente sucedáneo, se nos facilita la predicción de que ese diente no erupcionará por algunos meses, lo más indicado será el colocar un mantenedor de espacio. Cuando un premolar erupciona generalmente requiere de cuatro a cinco meses para moverse a través del hueso (1 mm.). Este método no es tan confiable como el que se basa en el desarrollo de la raíz.

4.- Secuencia de la erupción de los dientes. - Se debe observar la relación del desarrollo y erupción de los dientes -- con la de los dientes adyacentes al espacio creado por la pérdida prematura de un diente. Como ejemplo, si se ha perdido prematuramente el segundo molar primario luego de la erupción del 1er. molar permanente y si el segundo molar permanente está erupcionando antes que el segundo premolar, existe la posibilidad de que el segundo molar permanente ejerza una fuerza sobre el primer molar permanente ocasionando que éste sufra movimiento mesial y ocupe algo del espacio requerido para el segundo premolar. Una situación similar ocurre cuando se pierde prematuramente el primer molar primario, y el incisivo lateral se encuentre en estado activo de erupción, la erupción del in-

cisivo lateral permanente será con un movimiento distal hacia el canino primario y éste se acercará al espacio que debe ocupar el primer premolar. Esta situación es frecuentemente acompañada con el cambio de la línea media hacia el área del diente perdido. Cuando esto ocurre en el maxilar inferior o mandíbula puede traer como consecuencia una sobremordida.

5.- Erupción retardada de los dientes permanentes.- En los dientes permanentes individuales se observa un retraso en su desarrollo y consecuentemente en su erupción. Es común observar dientes permanentes parcialmente impactados o con una desviación en el trayecto de la erupción dando como resultado una erupción retardada anormal. En estos casos generalmente, está indicada la extracción del diente primario, colocar un mantenedor de espacio y así permitir al diente permanente erupcionar y tomar su posición correcta.

6.- Ausencia congénita de dientes permanentes.- En la ausencia congénita de dientes sucedáneos o permanentes, se deberá de decidir con prudencia el intentar si mantener el espacio por varios años es lo indicado hasta que se pueda reemplazar éste mediante una prótesis, o si es mejor permitir que se cierre el espacio. En este caso es conveniente consultar con el ortodoncista para este tipo de pacientes, particularmente si existe una mala oclusión al examinar al paciente. Si se toma la decisión de que el cierre de espacio es lo indicado, que sería raro, pero si esto sucede, el movimiento del diente será completo a ese espacio y para ello sería el especialista el encargado de elaborar una prótesis para llevar al diente a esa posición deseada.

Determinación de la Adecuada Longitud del Arco antes de la Elaboración de las Prótesis y Mantenedores de Espacio.

El dentista se enfrenta con el problema de los mantenedores de espacio y de las prótesis después de la pérdida individual de un diente primario o de las pérdidas múltiples de dientes primarios; se debería ver más allá del estado inmediato de la dentición y pensar en términos del desarrollo del arco dental y del establecimiento de la oclusión funcional. Esto es particularmente importante durante la dentición primaria y mixta.

Se debería de determinar el tamaño de los dientes permanentes que aún no erupcionan, específicamente los dientes en la parte anterior del arco a los primeros molares permanentes. También debe de determinarse la cantidad de espacio, que es necesario para la adecuada alineación de los dientes anteriores, y tomarse en consideración el movimiento mesial que sufren los primeros molares permanentes, que ocurre después de la pérdida de los primeros molares primarios, y la erupción de los segundos premolares.

Se considera como aceptable que la circunferencia del arco disponible (longitud de arco), que está generalmente considerado como la distancia de la superficie mesial del primer molar permanente del lado opuesto, está continuamente disminuido. Aún en el transcurso del tratamiento ortodóntico, es muy poco lo que se puede hacer para incrementarlo o aumentar esa longitud. Se debe de reconocer que cada periferia disminuye a través del gasto proximal y el movimiento mesial de los primeros molares permanentes en el tiempo del cambio de los dientes; se

han visto disminuciones en la longitud del arco (mandibular y maxilar), resultando ésta menor a la edad de 18 años que a la edad de tres años; éste es el resultado de una disminución de longitud en el arco maxilar y mandibular ocurrido entre los 10 y 14 años por el cambio de los molares primarios por los primeros y segundos premolares.

La máxima anchura de los arcos dentales aparece antes de la erupción de los segundos premolares y caninos. La longitud del arco dental tiende a disminuirse con la edad.

Inicialmente la longitud del arco maxilar en ambos sexos se ve incrementada en 1.05 mm aproximadamente; más sin embargo, alrededor de los 11 años y medio empieza a disminuir. En las niñas, la longitud del arco maxilar, es de 0.45 mm siendo menor a los 19 y medio años de edad que a los 6 años de edad. - Para los niños de 6 1/2 años el maxilar superior medía aproximadamente lo mismo que a los 19 1/2 años.

Para los niños la longitud del arco mandibular se incrementa ligeramente y después se disminuye significativamente con la edad. Durante los 12.9 años de edad la longitud del arco mandibular se disminuye 2.12 mm, para las niñas y 5.06 mm para los niños.

La anchura del arco llega a su máximo entre los 11 años y los 13 años y se incrementa aproximadamente 1.20 mm. Al llegar a los 19 años de edad, se observa que las medidas de anchura casi han regresado a sus medidas originales. Se cree que nuestro objetivo debe ser la prevención de la pérdida de la longitud del arco por muy pequeña que sea.

También se ha visto que la longitud mesiodistal de los dientes primarios son esencialmente iguales a la longitud mesiodistal de sus sucesores permanentes en el mismo arco. Por lo tanto el espacio entre la longitud mesiodistal entre el canino primario, primero y segundo molares, y sus sucesores pueden ser utilizados para permitir que los recién erupcionados no sufran apiñamiento anterior en la cavidad oral de muchos individuos.

Análisis de la Longitud del Arco.

La longitud del arco durante la transición de la dentadura mixta a permanente se ve disminuída; el único tiempo en que la longitud del arco puede ser incrementada aún durante los tratamientos ortodóncicos es cuando los incisivos muestran una inclinación anormal hacia lingual o cuando el primer molar permanente se ha inclinado mesialmente después de la pérdida intempestiva de los segundos molares primarios.

En algunos pacientes se ha observado que existe una longitud mesiodistal de 1.7 mm en el canino primario mandibular, - primero y segundo molares primarios y, con respecto a la longitud mesiodistal correspondiente a los dientes permanentes, resultan más grandes los dientes primarios. La diferencia entre la longitud total mesiodistal de los tres dientes primarios correspondientes en el arco dental en comparación de los tres dientes permanentes que les suceden es sólo de 0.99 mm; sin embargo, la pérdida de espacio en la mandíbula, en niños es de 3.9 mm y 4.88 mm en niñas, durante el cambio de dientes primarios a permanentes.

Para llevar a cabo el análisis del arco para una dentición mixta se necesitan los siguientes materiales: tijeras para cortar metal, juego de radiografías periapicales tomadas con una técnica meticulosa, una regla milimétrica, un pedazo de alambre de bronce para ligadura de 0.26 pulgadas, una tarjeta de control para registrar medidas y un juego de modelos de estudio.

La medida en ancho de los cuatro incisivos mandibulares erupcionados es la primera en tomarse. Esta debe de ser determinada antes que estos incisivos ocupen el espacio en el arco. Las medidas individuales son anotadas, la medida en ancho de los caninos mandibulares y primero y segundo premolar se deben de medir radiográficamente sin que éstos hayan erupcionado. La medida estimada también debe ser anotada, en caso de que uno de los premolares esté girado debe de tomarse la medida correspondiente al premolar del lado opuesto de la boca; esto nos daría una indicación del espacio que se necesita para acomodar todos los dientes permanentes anteriores a los primeros molares permanentes. El siguiente paso es determinar la cantidad de espacio disponible para los dientes permanentes y esto puede ser complementado de la siguiente manera: con un pedazo de ligadura de cobre (alambre de 0.026 pulgadas) contorneado a la forma del arco y colocado en la superficie mesial del primer molar permanente de un lado hasta la superficie mesial del primer molar del lado opuesto; el alambre debe pasar sobre la superficie de las cúspides bucales de los dientes posteriores y el borde incisal de los dientes anteriores de esta medida debe de ser restado 3.4 mm., cantidad que se espera se vea disminuida de la longitud del arco dental como resultado de la inclinación mesial de los primeros molares permanentes. Así que comparando las dos medidas, el dentista puede pronosticar con un buen grado de exactitud la adecuada o inadecuada periferia del

arco. Algunos dentistas prefieren utilizar una regla milimétrica flexible para la determinación de la longitud del arco disponible.

IV.- TIPOS DE APARATOLOGIA COMO MEDIDAS PREVENTIVAS.

1.- CORONAS

2.- MANTENEDORES DE ESPACIO

- a).- Fijo con bandas
- b).- Fijo sin bandas
- c).- Removible con bandas (semi-fijo)
- d).- Removible sin bandas
- e).- Funcional ó no funcional

3.- RECUPERADOR DE ESPACIO

4.- PROTESIS PARCIAL Y REMOVIBLE

a).- En maxilares

- acrílicas
- acrílicas con grapas de hilo metálico forjado
- acrílicas con estructura de metal fundido

b).- En mandíbula

- acrílica
- acrílica con grapas de hilo metálico forjado
- acrílica con barra lingual y grapas de hilo metálico forjado.
- acrílicas con grapa de metal fundido conteniendo - descansos oclusales.
- grapas de hilo metálico forjado soldadas a barra - lingual con ó sin sillas acrílicas.
- estructuras de metal fundido y grapas con silla - - acrílica.

5.- PROTESIS TOTALES O DENTADURAS TOTALES.

1.- CORONAS.- Las coronas que utilizamos en odontopediatría son muchas pero cada una varía según el material que la constituye y el caso específico que presente el paciente. Dentro de esa gama de coronas citaremos aquellas que son de mayor importancia del uso en el ejercicio de la operatoria infantil.

Coronas de celuloide.- Para su correcta elección se toma como guía de tamaño y forma al diente adyacente. Con unas tijeras curvas recortaremos el margen gingival para que la corona se ajuste aproximadamente 1 mm bajo el margen gingival libre. Será necesario hacer dos orificios en el tercio incisivo de la superficie lingual para eliminar el exceso de resina compuesta o aire que pueda estar atrapado.

Colocamos una capa de hidróxido de calcio muy delgada, sobre la dentina expuesta y luego se mezcla el material de resina compuesta para que sea aplicado en pequeñas cantidades siguiendo la forma de la corona; seguidamente colocamos el material de resina en la corona de celuloide y la llevamos a la corona de la pieza dental sujetándola por espacio de 3 a 4 minutos hasta que el material haya asentado y polimerizado. Luego de ocurrido esto, recortamos los excesos de resina de los orificios linguales y de los márgenes cervicales y comprobamos la mordida del paciente para eliminar puntos altos de contacto, y como último paso se utilizan piedras de pulir blancas y discos abrasivos para el pulido final.

Estas coronas de celuloide son empleadas principalmente para el tratamiento de coronas fracturadas (abarcando sólo esmalte ó esmalte y dentina sin exposición pulpar). No requieren preparación de pieza.

Coronas de acero inoxidable.- Estas coronas igual que las anteriores, tampoco necesitan de una preparación previa, únicamente se eliminarán los puntos de contacto proximal, a nivel -

de cingulo y áreas incisivas u oclusales. Pueden recortarse, contornearse y adaptarse fácilmente a la pieza y ofrece una mayor protección a la misma sea en forma temporal ó definitiva. Por razones estéticas se recomienda su uso en piezas posteriores, pero pueden utilizarse en las piezas anteriores cortando una especie de ventana hacia la superficie labial de la corona y obturándose con material de resina de tono adecuado, luego de haber cementado la corona.

Este tipo de coronas son utilizadas en aquellas piezas que tienen caries extensas que afectan a tres o más superficies o malformaciones tales como esmalte hipoplásico, o fracturas poco extensas. Cabe señalar que por la presencia de ese tipo de caries tan extenso o por la deformación grave de la pieza, no sólo nos limitamos al desgaste de los contactos oclusales o proximales sino también será necesario eliminar las áreas destruidas o afectadas con una fresa (No. 2 o 4). Posterior a esto colocaremos una base de hidróxido de calcio y restauraremos la pieza completa a un contorno parecido al original, obturándolo con cemento de óxido de zinc o cemento de fosfato de zinc. Luego de fraguado el cemento utilizamos una fresa muy delgada o una piedra de diamante delgada para hacer el recorte proximal (eliminar las áreas de contacto).

El cementado de la corona de acero inoxidable (o acero cromo) a la pieza se hace mediante un cemento de corona y puente, después de esto observamos al paciente en oclusión para eliminar cualquier punto de interferencia.

Coronas completas de oro con barniz de porcelana. Son bastante satisfactorias desde el punto de vista de la estética y duración.

Se aconseja su empleo en pacientes cuyo diente ha sufrido un receso pulpar y el nivel de tejido gingival no está indebi-

damente coronario.

Evitamos traumatismos en la pulpa bajo las técnicas de alta velocidad y buen enfriamiento con agua.

El factor que podríamos llamar inconveniente para el uso de este tipo de restauración es el tamaño de la pulpa del joven paciente; si ésta es demasiado grande, será difícil lograr una reducción labial adecuada para colocar la masa suficiente de porcelana labial.

Coronas de tres cuartos modificadas.- Se les utiliza sólo cuando la estructura dental perdida comprende más de un tercio del área de la corona. Este tipo de restauración se considera temporal-permanente hasta que el niño tenga la edad suficiente como para poder hacer una corona con funda de porcelana. Estas coronas tienen la ventaja de que no requieren de una extensa eliminación de estructura dental y que a pesar de la erupción-continúa de la pieza, no cambia su aspecto estético; pero a su vez presenta la desventaja de ser menos estéticas que las anteriores, ya que en la corona tres cuartos modificada no podremos evitar el que se vea parte del oro en las áreas interproximales e incisivas y además como elaboramos una ventana labial, tiende a cambiar de color.

Coronas acrílicas totales.- Al igual que las coronas completas de oro con barniz de porcelana, los márgenes cervicales de las coronas acrílicas pueden resultar expuestos al cambiar los niveles gingivales.

Este tipo de coronas pueden emplearse como restauraciones temporales-permanentes.

El inconveniente de las coronas acrílicas es que pueden ser demasiado voluminosas y siendo así no cumplirán con el re-

quisito de estética, pero salvando esto, de cualquier manera servirán como restauraciones duraderas.

Para su preparación utilizaremos fresas delgadas haciendo desgaste de las cuatro caras del diente (labial, mesial, palatina y distal) y además haremos una especie de escalón un milímetro por debajo del margen gingival y un pequeño desgaste en el borde incisal (sacando a la pieza fuera de oclusión). Ya elaborada la corona acrílica se prueba en la corona del diente preparado asegurándonos de que exista un buen ajuste y sin problemas de puntos de interferencia. Luego de esto, procedemos a cementar la corona acrílica con cemento para coronas y puentes. Se quitan los excedentes de cemento a nivel del margen gingival y nuevamente observamos la oclusión del paciente para evitar problemas a largo plazo, con afecciones de pulpa principalmente.

2.- MANTENEDORES DE ESPACIO.

El manejo de espacio.- Al perderse un diente primario o permanente prematuramente, los dientes contiguos y opuestos cambiarán o alterarán su posición dentro de sus arcadas respectivas o fuera de ellas.

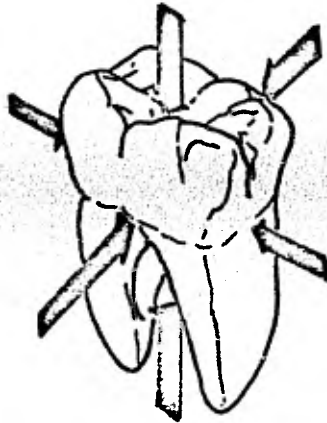
La extensión o grado de la malposición dentaria que ahí encontramos se verá influenciada por la ubicación del área desdentada y la actividad eruptiva también se verá alterada.

La dentición está diseñada para funcionar como una sola y entera unidad, de espacio retenido por la suma de una serie de fuerzas que ejercen acción sobre cada uno de los miembros que componen esta unidad, es decir, fuerzas ejercidas en cada uno de los dientes.

Estas fuerzas son las siguientes:

- la fuerza oclusal
- la fuerza muscular
- la fuerza eruptiva.

Si alguna de estas fuerzas es alterada o cambiada, ocurrirán también cambios en relación con los dientes adyacentes y - resultarán inclinaciones o movimientos de los dientes además - de la creación de un problema de espacio. Los cambios subse- - cuentes serán inflamación y cambios degenerativos de los tejidos de soporte.



Las fuerzas que actúan sobre un diente para mantener su relación en el arco. Si una de estas fuerzas se perdiera, como sería el caso si un diente mesial a éste fuera extraído, ocurrirían deslizamientos hacia mesial.

La fuerza oclusal. - Son fuerzas opuestas de la erupción pa siya que ejercen acción en forma individual (antagonistas) y - mantienen una relación vertical constante (plano de oclusión). Los dientes primarios adquieren una orientación de 90 grados -

con respecto al plano oclusal, y probablemente esto sea el responsable del arreglo ordenado de la dentición permanente (por lo menos en parte, debido a los espacios observados en la dentición primaria).

Sin embargo, los dientes permanentes mantienen una inclinación mesial durante su erupción pasiva. El resultado de la acción de este componente de fuerza causa una inclinación mesial fisiológica que puede llegar a contribuir al cierre de espacio.

Las fuerzas musculares.- Como el carrillo, labios y la lengua son músculos que contribuyen en la forma que tomará el arco dentario, manteniendo contacto con el diente, limitándolo en sus movimientos bucal, labial y lingual y estableciendo además una relación intermolar e intercanina relativamente estable.

Las fuerzas eruptivas.- Se considera que mientras las arcadas dentarias continúan con su desarrollo y los molares permanentes erupcionan, una poderosa fuerza mesial es ejercida. Una dentición anterior a esta fuerza ofrece una resistencia suficiente; mas sin embargo, si la arcada ha sido continuamente interrumpida debido a la pérdida de un diente primario o permanente, el cierre de espacio es inevitable. Resultando: una disminución en la longitud de la arcada.

La fuerza eruptiva puede ser más grande en la arcada mandibular como la orientación mesio-lingual de la erupción del molar mandibular que brinda un contacto temprano, así como la continua presión opuesta al último diente de la arcada. La fuerza mesial maxilar no es tan significativa. La orientación disto bucal de la erupción de los molares no permiten un contacto adyacente del diente hasta que la erupción es casi total.

Existe una fuerte tendencia de los dientes de inclinarse mesialmente aún previo a la erupción dentro de la boca. Este-

fenómeno ha sido llamado "la tendencia de inclinación mesial".

Los dientes posteriores se desarrollan y erupcionan en el lugar correcto dentro de la arcada si los dientes anteriores a ellos están continuos y sanos. Si existiera un espacio mesial al diente en erupción ya sea por la presencia de una pieza (anterior a este diente en erupción) con caries profunda, con destrucción de sus caras ocluso-mesial y ocluso-distal o la pérdida prematura de un diente primario traerá como consecuencia alteración en la resistencia propia sobre la natural migración mesial. Por ello, el diente sucedáneo erupciona en una posición más anterior dentro de la arcada, disminuyendo así la longitud de la arcada (o es decir la dimensión natural de paciente) y evitando además la erupción normal de ese diente permanente al que le correspondía ese espacio que ya se cerró u obstruyó por la migración de la pieza contigua.

Aunque los molares superiores erupcionan con una inclinación distal axial, el movimiento general del diente es mesial. Si el diente adyacente anterior está ausente, el molar erupcionado tendrá un deslizamiento hacia el espacio libre.

El primer molar permanente ejerce una fuerza mesial en el segundo molar primario; el primer molar primario ejerce una igual pero opuesta, fuerza distal; la lengua, en el lado lingual de arco y los músculos de la mejilla, del lado bucal, ejercen también fuerzas iguales pero opuestas; el proceso alveolar y los tejidos periodontales producen una fuerza hacia arriba y los dientes del arco opuesto ejercen una fuerza de compensación hacia abajo. La alteración de alguna de estas fuerzas como las que podría ocurrir si se extrajese el primer molar primario, provocaría que el segundo molar primario tuviera una inclinación hacia adelante bajo la influencia del primer molar permanente. Esta fuerza particularmente sería fuerte si el primer molar permanente estuviera en estado activo --

de erupción.

Como regla general, cuando se extrae o se pierde un primer molar permanente, los dientes mesial y distal a él, tienden a moverse al espacio resultante. Observaciones que se han hecho indican que la mayor cantidad de cierre de espacio puede ocurrir pasados los primeros seis meses de pérdida la pieza dental. Sin embargo en muchos pacientes el cierre de espacio será evidente dentro de unos cuantos días. Por lo tanto no es aconsejable apoyarse en una teoría de espera paciente, como se dijo anteriormente.

El desarrollo de la lesión cariosa sobre la superficie proximal de un primer molar primario puede causar un movimiento en los dientes o inclinación provocando a su vez la pérdida del espacio necesario para la erupción del diente permanente.

No se sabe con exactitud si ocurrirá un cierre por los dientes o si se desarrollará una mala oclusión después de la pérdida de un diente primario o permanente, un número de factores generales influirán en el desarrollo de la mala oclusión entre ellos:

1).- Una anomalía en la musculatura oral, una lengua en posición anormal (alta) unida a un músculo mentoniano muy fuerte, puede ser dañino para la oclusión después de la pérdida de uno de los molares primarios mandibulares. Un debilitamiento del arco dental inferior y un acercamiento distal del segmento anterior será el resultado.

2).- Hábitos perniciosos. El hábito de chuparse el pulgar u otros dedos darán fuerzas anormales del arco dental y se ha encontrado que esto es la causa que inicia el debilitamiento del arco dentario.

3).- La existencia de mal oclusión, tamaños inadecuados --

del arco y otras formas de mal oclusión particularmente de la variedad de clase II división I; por lo general se vuelven progresivamente más severas después de la pérdida de un diente -- primario mandibular.

4).- Estado de dentición en desarrollo, generalmente se obtendrá mayor pérdida de espacio si un diente está en erupción-activa y contiguo al espacio dejado por la pérdida del diente-primario.

De lo anterior se derivan las siguientes conclusiones:

- La dentición primaria se establece por la presencia del segundo molar primario, reflejando así un balanceo de las fuerzas antagonistas.

- De los 3 a los 6 años de edad los primeros indicios de fuerza mesial ejercida en la dentición, principalmente observado en la mandíbula, ocurre durante la erupción del primer molar permanente. Si hay un espacio presente esta fuerza será la que provoque el cierre de ese espacio, lo que a su vez reducirá la longitud de la arcada.

- Luego de los 6 años de edad, hay una tendencia en el diente de presentar una inclinación una vez que los molares permanentes están en oclusión; esta condición se vé aumentada durante los períodos activos de erupción.

Los molares erupcionan mesialmente; los premolares y caninos lo hacen distalmente, sólo si existe espacio para ello. Un incisivo inferior permanente erupciona mesialmente dirigido a su correcta posición por el diente mesial a él; por el contrario, un incisivo superior permanente lo hace en dirección distal y dirigido a su buen alineamiento por el diente inmediatamente distal a él. La pérdida de esta pieza guía, que orienta la buena erupción de las piezas mencionadas puede traer co-

mo resultado la transferencia de la línea media al exceso de espacio.

Empleando estos principios de fuerza, ¿cuál será la secuela, a los 8 años de edad, por una pérdida prematura del segundo molar primario (esto ocurrido a los 4 años de edad), si no se ha reparado en el manejo de espacio?

- En la arcada inferior el primer molar primario mantendrá una posición vertical o una inclinación distal, mientras que, el primer molar permanente asumirá una posición mesial o inclinada. Cualquier movimiento distal del molar primario trae pequeñas consecuencias; sin embargo, la migración mesial del molar permanente reduce considerablemente la dimensión de la arcada, generalmente se acontece una situación indeseable en esa arcada.

- En la arcada superior, el primer molar primario mantendrá una posición vertical y el segundo molar primario antagonista presentará extrusión hacia el espacio opuesto (espacio en la arcada superior), si no es mantenido el contacto normal de oclusión en el paciente. Puesto que esa "sobre-erupción" del segundo molar primario reduce el espacio mesio-distal en el plano oclusal, la arcada superior se verá muy afectada.

El primer molar permanente asume una posición mesial y la longitud de la arcada se ve reducida.

El resultado: disminución de la longitud normal tanto de la maxila como de la mandíbula.

El tratamiento en el mantenimiento de espacio deberá ser indicado siempre y cuando la pérdida de un diente primario o permanente dé como consecuencia una inclinación o deslizamiento del diente adyacente u opuesto que sea de tipo perjudicial. Tal movimiento indica a su vez cambio en la longitud de las arcadas.

El mantenimiento de espacio es necesario para prevenir la migración mesial de las piezas posteriores, particularmente, - los primeros molares permanentes y además para evitar la migración o inclinación lingual de los incisivos inferiores.

Las radiografías son esenciales para obtener un diagnóstico exacto y el plan de tratamiento indicado para la elaboración del mantenedor de espacio correcto y efectivo para cada caso.

En resumen: si existe la justificación para el uso del mantenedor de espacio, lo indicado será proporcionarlo cuanto antes; una demora a la larga resultará costosa.

Se considera que el diseño ideal de mantenedor de espacio es aquel que se rige bajo las siguientes condiciones:

- Brinden la conservación del espacio.
- Erupción normal de la pieza adyacente a él, lo mismo que la de los sucedáneos o permanentes.
- Que permita el normal desarrollo óseo.
- Que restaure la función masticatoria.
- Prevención en contra de la extrusión del diente antagonista.
- Adaptabilidad en los tejidos blandos.
- Que su elaboración no sea costosa.
- Resistente a la distorsión
- Que permitan ser reajustados o que se les hagan leves reparaciones.
- Y que sea de uso universal.

Para la aplicación del mantenedor de espacio en el paciente, éste deberá haber sido evaluado previamente, es decir, cada aplicación requiere una evaluación individual; luego de colocado el aparato se deberá ir controlando periódicamente la erupción del diente permanente esperado, ayudándonos para ello

de las radiografías.

Se han utilizado más comúnmente, mantenedores de espacio de dos tipos: fijos y removibles. Algunos de los mantenedores de espacio fijos incluyen loop y banda, loop y corona, zapatilla distal, banda lingual y la aplicación del aditivo de Nanco en el mantenedor de espacio.

A continuación hablaremos de algunos tipos de mantenedores de espacio para determinadas áreas desdentadas.

A.- Mantenedores de espacio para el área del primer molar primario.

Los efectos que se ocasionan en la oclusión por la pérdida intempestiva del primer molar primario depende del estado de desarrollo de la oclusión al tiempo en que ocurre la pérdida. Como en un caso que citamos anteriormente; si el primer molar se pierde durante el tiempo en que está la erupción activa del primer molar permanente, se ejercerá una fuerza tal sobre el segundo molar primario que hará que éste se mueva o se incline al espacio requerido para la erupción del primer premolar; lo mismo ocurrirá, en el canino que se inclinaría distalmente debido a la erupción activa del incisivo lateral permanente. -- Por lo tanto estos cambios en la oclusión se pueden extender hasta la línea media después de la pérdida del primer molar -- primario con desplazamiento de la línea media hacia el espacio dejado por la pérdida, una caída del segmento anterior del lado afectado y un incremento en la mordida.

Bandas Loop.- Las ventajas de estos mantenedores incluyen su fácil construcción y un mínimo tiempo de consulta, bajo costo de materiales y fácil de ajustar el loop, si es necesario para cuando se presentan cambios en la dentición.

Aunque las ventajas compensan las desventajas, este tipo de mantenedores no restauran la función masticatoria en esa área ni tampoco bloqueará la erupción continua de los dientes opuestos que puede ser considerado o no como factor importante. Cualquier aditamento que contenga bandas debe ser removido cada año, porque el diente debe ser pulido e inspeccionado periódicamente, y deberá de aplicarse fluor en forma tópica y volver a recementar la banda. Esto se hace con la finalidad de prevenir cualquier posibilidad de fracturas en el sellado de la banda o si existiera la presencia de caries subsecuentemente en ese diente.

La banda-loop de Johnson ha sido usada con éxito para la elaboración de mantenedores de espacio de banda-loop. Si han erupcionado dientes anteriores o posteriores al diente que recibirá la banda, puede ser que se necesite obtener una separación de los mismos mediante el uso de un alambre de cobre para ligadura o en su defecto utilizar ligas de plástico prácticas para lograr una separación en corto tiempo.

Se deberá seleccionar la banda adecuada al diente adyacente y adaptarla con respecto al diente continuo quedando en una posición equidistante de la superficie de oclusión tomando como referencia sus caras bucal y lingual.

Con alginato se hace la impresión del cuadrante respectivo con la banda en el diente.

Se retira la banda del diente con unas pinzas No. 32 y se quita la impresión tomada de alginato. Aseguramos la correcta posición de la banda en la impresión mediante pins o con cera pegajosa colocando pequeñas cantidades en las caras mesial y distal de la banda (esto sólo si utilizamos material de impresión de tipo compuesto).

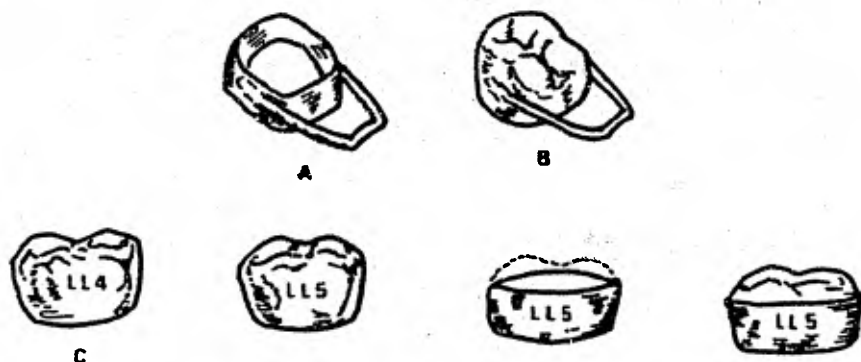
Se hace el vaciado con yeso de precisión y esperamos su fraguado para luego retirarlo. Si utilizamos material de impresión de tipo compuesto antes de retirar el yeso ponemos en agua caliente la impresión para que pueda ser retirado fácilmente.

El loop se forma doblando un pedazo de alambre de acero -- inoxidable (de 0.036 pulgadas de diámetro) con pinzas de ortodoncia (pico de pájaro) que facilitarán su manipulación. Se contornea el loop de tal forma que "descanse" sobre los tejidos y sobre el contacto de la superficie distal del diente anterior o contiguo al espacio, y que sea suficientemente amplio para permitir la salida del diente en erupción esperado.

Se mezcla una pequeña porción de yeso piedra y se asegura el loop a la banda para mantenerlo fijo al momento de la soldadura. Se solda el loop bucal y lingualmente a la banda con un fundente de acero inoxidable y soldadura de plata, y una vez soldado se retira la banda ya unida al loop del modelo de yeso para luego pulirlo.

Antes de cementar el aparato en la boca del paciente, primero debemos de comprobar que se adapta con facilidad y no crea irritación o molestias en los tejidos.

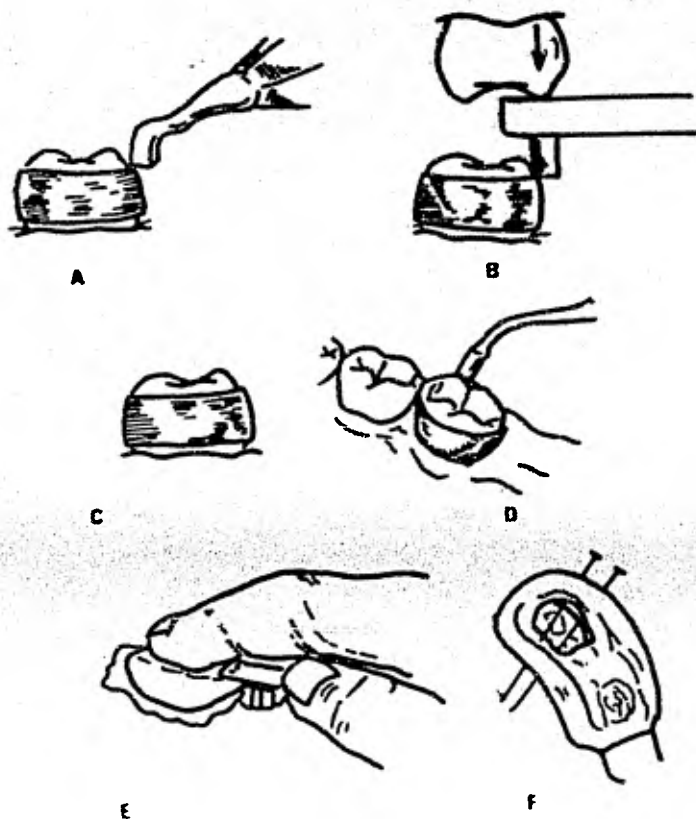
Coronas-Loops. (acero cromo) como mantenedores de espacio. Las coronas-loop de acero cromo se utilizarán sólo si el caso así lo amerita (caries avanzadas en esa pieza, deformaciones o como protección de tratamiento pulpar, etc). Se adapta la corona al diente contorneando sus bordes con unas pinzas para cortar metal. Ya ajustada la corona de acero-cromo al diente se procede a tomarle una impresión (con material compuesto) sobre el cuadrante tratado. Retirada la impresión se coloca la corona en la misma y en seguida corremos la impresión (con la



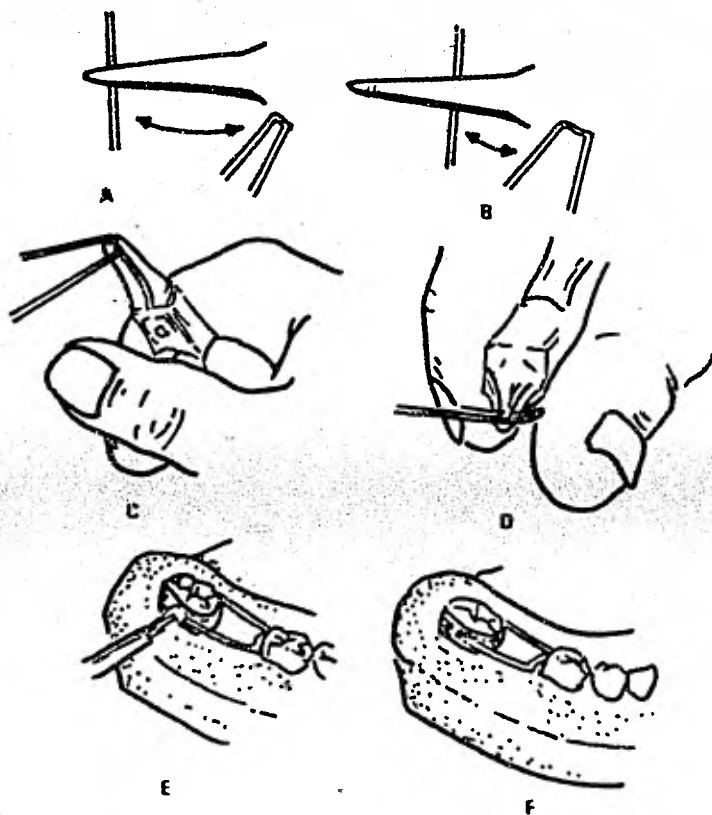
A, Mantenedores de Espacio de banda y Loop. B, Mantenedor de espacio de corona y loop. C, Banda de corona de acero. Se selecciona una corona más grande que el diente y se le corta la porción oclusal. Esto da una banda ideal que ajuste sobre la corona.

corona) en yeso de precisión. Al igual que el caso anterior se utilizan, alambre de acero inoxidable de 0.036 pulgadas para formar el loop con ayuda de las pinzas "pico de pájaro"; -- luego soldamos el loop a la corona (fundente de acero inoxidable) y pulimos.

Entre las ventajas de las coronas-Loop de acero cromo es que ya cuando el diente permanente ha hecho erupción, el loop se puede cortar fácilmente permitiendo así la continuación de las funciones de la corona como restauración temporal-permanente. Es fácil de construir y su costo es relativamente bajo. Mas sin embargo, la restauración no evita la "sobre erupción" de los dientes opuestos al espacio; y aún más, es difícil de qui



Fabricación de banda y Loop. A, se usa un empujador de banda para colocar la banda en el diente. B, Un adaptador de banda es usado para colocar la banda a su posición final. C, La banda en su posición adecuada ligeramente por debajo del margen gingival y aproximadamente equidistante de la superficie oclusal de los lados lingual y bucal. D, se usa un condensador de amalgama para hacer los mínimos ajustes en la banda y adaptar a la banda en las ranuras del diente en las superficies lingual y bucal. E, se hace una impresión con alginato. F, se asegura la banda en la impresión con unos pins.



Fabricación del alambre para la porción de la banda y el Loop. Se usan tijeras de -- contornear No. 53 para formar el mantene-- dor de espacio banda loop; A y B Posicio-- nes de la pinza en el alambre para iniciar su contorneo. C y D, elaboración del Loop; E, se solda la banda y el Loop tanto del -- lado bucal como del lado lingual; F, la -- banda y loop elaborada puesta en el modelo.

Mantenedor de espacio modificado de puente fijo.- Cuando se anticipa el uso prolongado de mantenedor de espacio, una fundición de puente fijo modificado se puede usar para mantener la relación de los dientes en la arcada después de la última pérdida del primer molar primario. La preparación del canino primario y del segundo molar primario se hacen para coronas fundidas; el mantenedor puede ser fundido en una sola pieza. Se puede tomar en cuenta que el canino permanente puede erupcionar antes que el primer premolar, si esto ocurriese, será necesario cortar el pñtico de la corona del segundo molar primario y construir un mantenedor de banda-Lopp antes de la erupción del primer premolar.

B. Mantenedores de espacio para el área del segundo molar primario. La pérdida del segundo molar primario generalmente tendrá menos efecto en los dientes del segmento anterior que la pérdida del primer molar primario. Sin embargo, una irregularidad se puede desarrollar en la relación de los molares permanentes. El resultado de una pérdida fuera de tiempo del segundo molar primario es invariablemente la inclinación mesial del primer molar permanente y la posible impactación del segundo premolar.

Los aditamentos para mantener espacio que generalmente se usan cuando se pierde el segundo molar primario son la banda y loop o el arco lingual pasivo. El mantenedor de banda y loop se recomienda más frecuentemente con la banda puesta en el primer molar permanente. El primer molar permanente se selecciona como el diente que nos servirá de soporte, por la usual secuencia de erupción; el primer premolar está comúnmente adelante del segundo premolar en cuanto a su erupción. Por lo tanto si el primer molar primario se usa como diente soporte, existe la posibilidad que se pierda antes que el mantenedor de espacio sea quitado. Mas sin embargo, ocasionalmente si el primer

y segundo premolares se están desarrollando al mismo tiempo, - el primer molar primario, puede ser usado como diente de soporte.

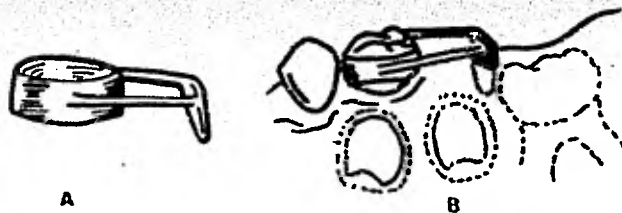
Un arco lingual pasivo soldado es gradualmente el aditamento escogido en el arco mandibular, especialmente si los incisivos mandibulares se presentan con apiñamiento.

- La pérdida del segundo molar primario antes de la erupción del primer molar permanente. - El movimiento mesial y la migración del molar permanente casi siempre ocurren antes de su erupción por la pérdida prematura del segundo molar primario. - Este es un caso de los más difíciles. Por lo tanto un mantenedor de espacio que vaya a guiar al primer molar permanente en su posición normal es el indicado. La mayoría de los mantenedores de espacio para guiar la erupción del primer molar permanente son complicados en su construcción y requieren mantenimiento frecuente para mejores resultados.

1.- Mantenedor con zapatilla distal de hierro colado - - (Willett). El mantenedor de zapatilla distal de hierro colado ha sido el menos usado. El canino primario y los primeros molares primarios se usan como dientes de soporte que son preparados para el tipo Willett de colado.

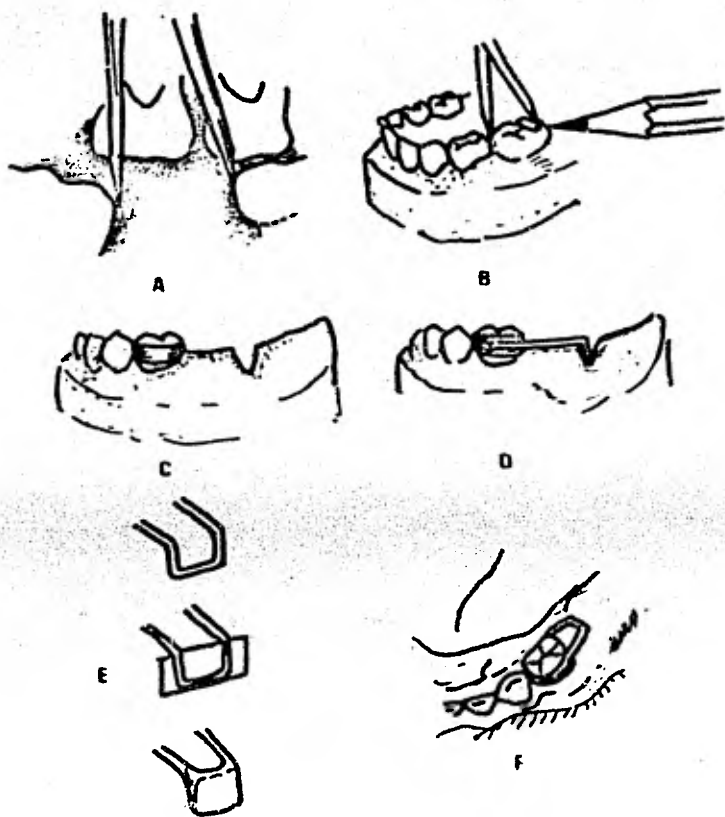
Los dientes de soporte pueden requerir preparaciones, por lo menos reducir las áreas de contacto y hacer cortes proximales para quitar el contacto con los dientes adyacentes. La superficie oclusal del diente no debe ser tocada, ya que las cúspides de los dientes son expuestas a través de la restauración. Esto permite quitar el mantenedor para inspección de los dientes de soporte o realizar alguna modificación del aparato. Se adapta una banda al primer molar primario según se mencionó en el caso de banda ajustada a coronas. Luego de esto, se toma la impresión, se remueve la banda y se le coloca en la impre-

sión fijándola con ayuda de pins y se hace el vaciado con yeso. Tomamos una impresión, luego de preparado los dientes de soporte; la impresión debe de hacerse con fuerza opresiva sobre los dientes adyacentes y del área desdentada, para así obtener un colado preciso. Aunque el alginato que es recomendado como material de impresión, es preferible usar la base de hule o materiales de impresión de silicones, y además de esto un material de vaciamiento que permita una máxima expansión, será utilizado para la fabricación del modelo de trabajo. Utilizando un compás medimos en la radiografía, previamente tomada del caso, la distancia entre el primer molar primario y la superficie mesial del primer molar permanente aún no erupcionado.



Mantenedor de Espacio de zapatilla distal. A, el aditamento terminado. B, el aditamento colocado.

Se comprueba esa medida en el modelo de trabajo y la marcamos con lápiz, para luego sobre esa marca en lápiz se hará una ranura que abarque 1 mm. por debajo del margen gingival del área que correspondería al primer molar permanente.



Fabricación de la zapatilla distal. A, en una radiografía de aleta mordible se mide el espacio con un compás. B, se marca la medida obtenida en el modelo de yeso. C, se hace una ranura en el modelo con una fresa o disco de lija para permitir colocar la porción de la zapatilla. Se dobla el alambre hacia la parte gingival, para colocarlo dentro de la ranura hecha en el modelo. E, se solda un pedazo de material de banda en la parte de la zapatilla para formar una pared en el aditamento. F, se muestra el aparato en la boca.

Luego de esto doblamos un alambre de acero inoxidable o de 0.036 pulgadas dando la misma forma que le dimos a la banda-loop, es decir U ó V. Doblamos la porción más distal de esta U para que quede introducida dentro de la encía (por esa ranura que hicimos 1 mm por debajo de encía). Soldamos los bordes libres del alambre a la banda y fundimos una porción de soldadura de plata en el área de la zapatilla distal (la que se introducirá dentro del alvéolo dejado por el diente extraído).

La extensión del tejido sirve como una guía para el primer molar permanente en erupción. Si el mantenedor va a ser del tipo inmediato, el diente programado para extracción se puede quitar del modelo de yeso y se puede hacer un hoyo en el modelo en el área de la raíz distal. Este procedimiento permitirá una posición precisa de la zapatilla distal. El tamaño del modelo vaciado se reduce para embonar en un anillo colado, y el colado se prepara en la manera convencional. Retiramos el aparato de la boca, y la soldadura de plata que fundimos en el área de la zapatilla distal (es decir la que introducimos dentro del alvéolo) se quita, y sólo dejamos la extensión distal sin la zapatilla, para que sirva de mantenedor de espacio hasta que el segundo premolar haya erupcionado. Si los dientes pilares se pierden debido a la erupción temprana del canino y primer premolar, una banda loop o un mantenedor de arco lingual se debe entonces construir para sostener el espacio hasta la erupción del segundo premolar.

-Coronas y mantenedores de bandas con extensión de zapatilla distal.- El primer molar primario se usa como diente pilar. Se prepara primero el diente para una corona de acero cromo. La corona tiene que estar contorneada y cementada adecuadamente al primer molar primario. La corona de acero cromo da un contorno retentivo deseado para colocar la banda loop de oro del tipo de Johnson. La banda se prepara como se describió an

teriormente, soldada y puesta sobre la corona de acero en el diente pilar. Luego se toma una impresión con material compuesto, la banda se debe quitar y colocar en la impresión y se transfiere en el modelo de yeso. Si el segundo molar primario se planea extraer pero aún no ha sido quitado, se debe de cortar del modelo de yeso preparado, luego elaboraremos un hoyo que simule la posición de la raíz distal del diente con una fresa de bola. Si el segundo molar primario se ha quitado previamente, la colocación de la extensión del tejido tisular se puede determinar con la ayuda de divisores o pins y una radiografía de aleta mordible. El loop de alambre que va a contornear el tejido se realizará con un alambre de oro de 0.040 de pulgada extendiéndolo distalmente y dentro de la abertura preparada del modelo de yeso. Los bordes libres del loop se soldarán a la banda de oro.

Seguidamente el lado opuesto del loop se rellena con alambre de oro de 0.040 pulgada. Este lado del loop terminará en borde de cuchillo que será introducido dentro del alvéolo dirigiendo así el primer molar permanente a una posición más distal y recuperar el espacio perdido.

Antes de poner finalmente el mantenedor en la boca del paciente, se debe tomar una radiografía del aditamento para determinar si la extensión del tejido previamente considerado, está relacionado con el lugar sin erupcionar del primer molar permanente. Ajustes finales a lo largo y contorno de la zapa-tilla se hacen en este momento. Se ha observado que los tejidos suaves toleran muy bien la extensión de oro de este tipo de aditamentos y que la posibilidad de ajuste sea mínima.

C.- Mantenimiento de espacio para el área del canino primario.

El canino primario es difícil que se pierda por caries dental. Sin embargo, muchas veces la pérdida ocurre con la erup-

ción del incisivo lateral permanente.

Cuando la pérdida del canino primario ocurre prematuramente y no ha habido desplazamiento de la línea media o espacios cerrados, un puente colado, (con preparación onlay), bandas-loop o un arco lingual con ganchos activos, es lo más indicado a seguir. El primer molar primario se usa como diente pilar.

D.- Mantenimiento de espacio para el área del incisivo primario.-

El problema de la pérdida de los incisivos primarios se toma comúnmente a la ligera por la creencia de que el cierre de espacio a ese nivel raramente ocurre. Se debe de evaluar críticamente el caso desde el punto de vista de las reglas anteriormente mencionadas. Es importante considerar la oclusión y el grado de espacio, si hay, entre los dientes anteriores. Si hay espacio es poca la posibilidad de que haya inclinación de los dientes adyacentes con la pérdida resultante del espacio necesario para la erupción de los dientes permanentes. Sin embargo, si los dientes primarios anteriores estuvieran en contacto antes de la pérdida o si hay evidencia de una longitud de arco adecuada en la región anterior, un debilitamiento del arco después de la pérdida de uno de los incisivos primarios es casi segura. En algunos pacientes aún, los caninos primarios se inclinan mesialmente a su relación normal.

- Trabajo de puente fijo.-

Un puente fijo también se puede construir para que sirva como mantenedor de espacio, luego de la pérdida de un incisivo primario maxilar. Preparaciones de coronas de tres cuartos modificadas se hacen en los dientes pilares. Se toma una impresión de material compuesto y se obtiene el modelo en yeso. Reproducidas las preparaciones se procede a fundir el metal so-

bre éstas y soldaremos una barra de oro a estos dientes pilares para que sirva como soporte para el pónico de acrílico. - El pónico se puede producir en cera y luego en acrílico o también puede construirse con resina de rápida polimerización.

- Preparación de corona onlay-loop en oro.-

En el arco mandibular una corona tipo onlay también es utilizada. Un arco lingual pasivo con proyecciones de metal (descansos) sirve como estímulo para prevenir las inclinaciones probables de los dientes adyacentes o contiguos al espacio.

El tipo de mantenedor de espacio anterior que es finalmente elegido, dependerá en la edad del paciente, del grado de cooperación y la higiene oral del niño.

E.- Mantenedores de espacio con arco lingual (fijo o semifijo).

Está indicado su tratamiento en la pérdida prematura de uno o más dientes posteriores y en algunos casos en dientes anteriores. Especialmente se le recomienda en ausencia bilateral de múltiples dientes.

a).- Técnica para barra lingual fija.- Su técnica es parecida a la banda-loop. Se seleccionan dos bandas para molares y las adaptamos al primer molar permanente de cada lado de la arcada. La impresión se toma con material compuesto; se mueven las bandas de los dientes hacia la impresión tomada y la aseguramos en ella. Seguidamente reproduciremos la impresión en yeso de precisión con un alambre de acero inoxidable de 0.036 pulgadas de espesor, formamos una U (esto con ayuda de los dedos índice y pulgar únicamente); el alambre deberá adquirir la forma de la arcada y adaptarse cómodamente a los tejidos suaves. El arco descansará sobre las superficies linguales de los dientes. Las porciones distales del alambre harán-

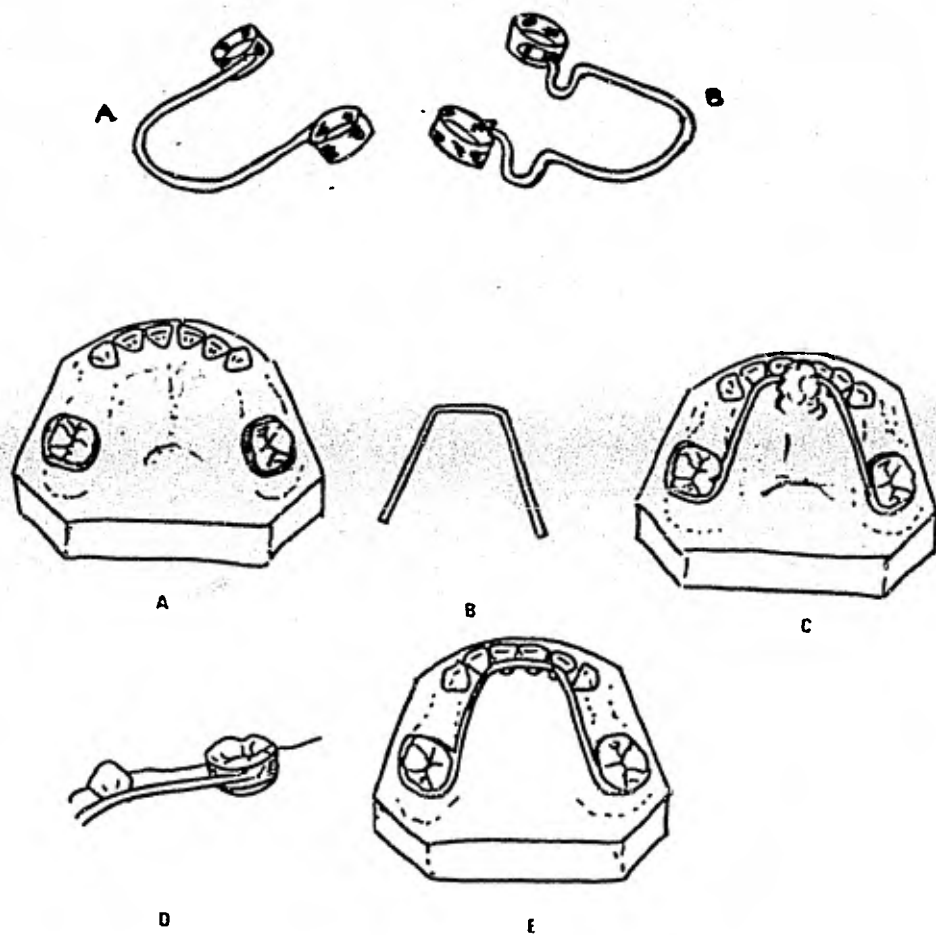


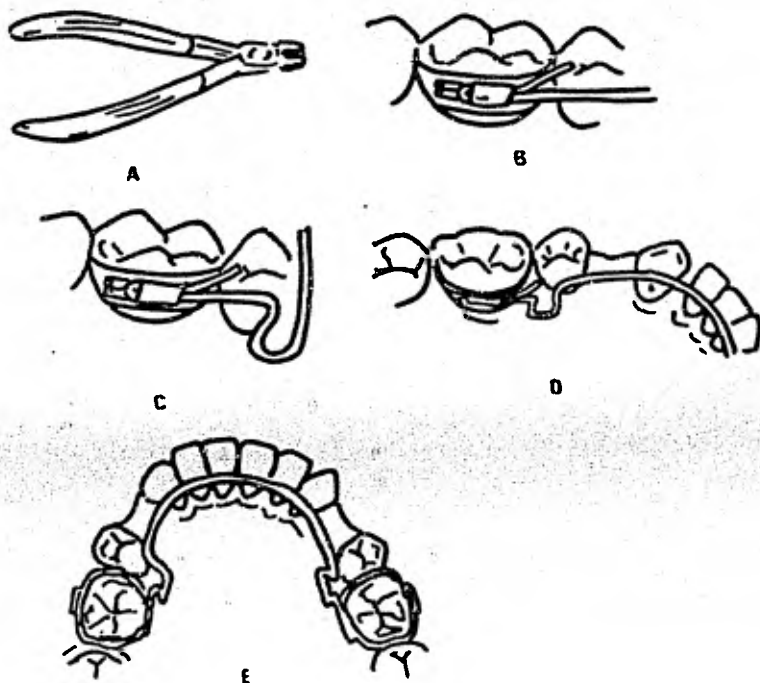
Fig. 6. Mantenedor de espacio de arco lingual. A, Fijo. B, Semifijo Fabricación: - Arco lingual. A, Modelo de yeso con las bandas colocadas. B, A una porción de alambre se le da la forma del arco. C, El arco lingual se fija firmemente en la región anterior. D, se solda el arco en la banda. E, El aparato terminado en el modelo de yeso.

contacto en la superficie lingual de las bandas por encima del margen gingival. Luego en nuestro modelo de estudio colocamos el alambre de forma de U ya adquirida y lo fijamos a las bandas, colocando una pequeña porción de yeso en la región anterior de la arcada manteniendo así la correcta posición del alambre en la arcada y sin que nada interfiera al momento de soldarlo a las bandas.

Se soldan las bandas al alambre con un fundente de acero inoxidable con soldadura de plata.

Retiramos el aparato del modelo de yeso y procedemos a pulirlo con piedra blanca antes de cementarlo comprobaremos su adaptación en los dientes y tejidos.

b).- Técnica para barra lingual semi fija. Se adaptan las bandas como se hizo en la técnica de barra lingual fija. Se retiran las bandas y se fijan de lado lingual exactamente en la mitad (mesiodistalmente en el de ese lado lingual), por debajo del margen gingival, un tubo lingual horizontal (en ambos molares). Este tubo es soldado a la banda fijamente y llevarán un alambre de acero inoxidable de 0.036 pulgadas de diámetro (pero doble), Se adaptan nuevamente las bandas a los dientes y se toma la impresión de material compuesto y se reproduce la misma en yeso de precisión. Utilizando una pinza para doblar alambre. Del doblar de alambre debe quedar una porción dentro del tubo lingual y la otra en dirección al tubo lingual del molar del otro lado de la arcada. En la ilustración que a continuación presentamos quedarán más claros los pasos que anteriormente mencionamos.



Fabricación del arco lingual semi-fijo. A, Tijeras universales para la fabricación del arco lingual. B y E, Arco lingual semifijo fabricado. B, tubo lingual. C, Loop omega. D, Posición adecuada del alambre en los dientes anteriores. E, Loop omega y el dobléz distal en ambos lados.

Con unas pinzas pico de pájaro obtenemos la forma del alambre del loop que se encuentra anterior al tubo lingual, con esto buscamos el ajuste en longitud del alambre. Para obtener la curvatura de la porción anterior del alambre nos bastará manipularlo con los dedos índice y pulgar.

Se completa el loop del otro lado y se recortan los excedentes de alambre a nivel oclusal y aproximadamente a 1 mm de los tubos linguales para luego de ello, pulir esas áreas de recorte. Finalmente se coloca a 450 °C, ya sea en horno o usando flama directa. Se recomienda no recalentar el alambre porque podría sufrir deformaciones tanto antes de su colocación o ya colocado en la boca del paciente.

f).- Arco maxilar diseñado por Nance. - Las ventajas tanto de materiales como su fácil técnica y fabricación son las mismas para el mantenedor de espacio con arco maxilar diseñado -- por Nance, que para los de arco lingual fijo. Los diseños por Nance presentan el único inconveniente de que el alambre se -- contornea en la bóveda del paladar. Esto se hace debido a que los dientes inferiores generalmente ocluyan en esta porción de los dientes superiores (cíngulo) así el aparato podría estar -- interfiriendo constantemente en la oclusión.

Un botón acrílico será colocado en la porción anterior del alambre con el fin de prevenir que el alambre se hunda o entierre en el paladar. A veces se observa inflamación en el paladar exactamente en la zona de tejido que se pone en contacto con el botón acrílico; pero desaparece con facilidad al poco tiempo de ser removido el aparato de esa zona.

En algunos casos, como cuando solamente un molar (unilateral) es la pieza ausente, una barra o arco transpalatino será lo indicado en su tratamiento.

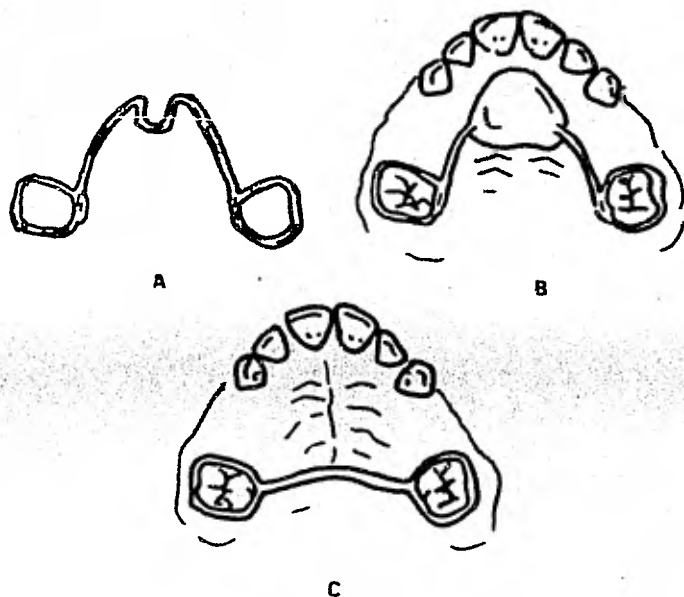


Fig. 8. Aparato de Nance. A, Loop Omega en porción anterior de alambre. B, Botón de acrílico sobre el Loop-Omega. C, Arco Transpalatino.

g).- Mantenimiento de espacio para el área incisiva permanente.

La pérdida de los dientes anteriores requiere tratamiento inmediato del dentista si quiere interceptar los cambios dentro del arco. Después de unos días de la pérdida del diente - como resultado de un traumatismo o de la extracción de un diente severamente traumatizado, el diente colindante al espacio - empezará a inclinarse, y casi siempre en unas pocas semanas varios mm de espacio se pierden. En lugar de esperar a que ocurra la cicatrización del área de la extracción y una posición normal del tejido óseo y tisular, se debe tomar una impresión al tiempo de la primera cita o a los pocos días. El aditamento temporal se puede construir y poner en cuestión de horas -- después de la pérdida; así se previene el cierre de espacio. - Si el mínimo cierre de espacio ha ocurrido después de la pérdida de un diente anterior, ese espacio deberá recuperarse nuevamente antes de construir el mantenedor de espacio. Si el niño no tiene otras irregularidades en la oclusión que requieran la atención de un ortodontista, el tratamiento lo puede hacer el odontopediatra. Una dentadura parcial con aditamento activador se puede usar con éxito, esto en caso de no existir la necesidad de ejercer un movimiento corporal del diente.

Una profilaxis completa deberá de realizarse antes de la impresión de alginato para producir después un modelo de yeso exacto con buen detalle. Se modelan ganchos cervicales contruídos de cable de acero de 0.030 ó 0.036 de pulgada que se adaptan a los primeros molares permanentes para ayudar en la retención del aditamento. Con alambres que presenten cierta elasticidad, de cable de acero de 0.020 o 0.025 de pulgada se deben modelar para el diente que se va a reemplazar. El alambre se debe poner tan lejos como sea posible de la parte cervical. Estos alambres elásticos no se deben ajustar más de 0.5-mm cada dos o tres semanas. Este procedimiento va a evitar --

una reacción tisular indeseable que resulte de la presión excesiva y nos va a producir un movimiento lento y ordenado de los dientes. Una prótesis temporal de los dientes se hace para mejorar la apariencia del niño. Después de que el espacio ha sido recuperado se puede construir un nuevo retenedor palatino - que sirva hasta el tiempo en el que una nueva prótesis fija sea considerada.

La pérdida de un diente anterior ocasionalmente, ocurre antes de la erupción de un diente colindante. Por ejemplo, si un incisivo central permanente del maxilar se pierde antes de la erupción del incisivo lateral, éste se va a inclinar mesialmente durante su erupción. La extensión de acrílico al alvéolo casi siempre tendrá éxito para guiar al diente sin erupcionar a su posición.

H.- Mantenedores de espacio removibles.-

Dentro de las ventajas y desventajas que ofrece un mantenedor de espacio de tipo removible son las siguientes:

- Es fácil de limpiar.
- Permiten la limpieza de las piezas, y el realizar procedimientos de operatoria en las piezas con caries.
- Que pueden usarse en combinación con otros procedimientos preventivos.
- Que pueden ser llevados con facilidad y ayudan a mantener a la lengua y los tejidos adyacentes dentro de sus límites.
- Son estéticos.
- Facilitan la masticación y la fonética.
- Estimula la erupción de las piezas permanentes.
- No es necesario la construcción de bandas.
- Puede hacerse lugar en el mismo para cuando sea evidente la erupción de alguna pieza.

Sus desventajas:

- Puede extraviarse o provocar en el paciente el deseo de no llevarlo.
- Puede romperse.
- Puede restringir el crecimiento lateral de la mandíbula, si se incorporan grapas.
- Puede irritar los tejidos blandos.

Primeramente se tomarán dos impresiones totales, superior e inferior para obtener nuestros modelos de trabajo y se registra la mordida del paciente en cera.

Se recortan los modelos de yeso y con un lápiz marcamos el diseño de los ganchos que serán utilizados y señalamos la extensión de acrílico que llevará el aparato.

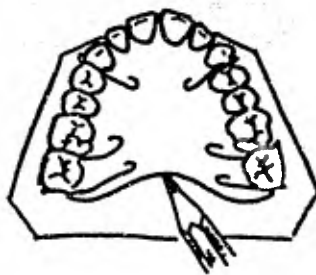


Fig. 9. Diseño de un mantenedor de espacio removible de acrílico en un modelo de yeso. En este aditamento se usarán ganchos en los dos caninos y ganchos Adams en los dos molares.

Armazón de alambre. - Comúnmente consiste en ganchos que son

utilizados como medios de retención del aparato. Algunas de las más conocidas son:

- gancho circunferencial, que se construye de alambres de 0.030 mm de grosor. Este alambre se encurva sobre el contorno del diente hacia el margen gingival y se emplean tubos bucales para mayor retención.



Fig. 10. Ganchos circunferenciales se construyen con alambre de 0.030 pulgada. Este se dobla para contornear al diente a nivel gingival y se hacen socavados bucales para su retención.

- ganchos Adams, son más difíciles de fabricar, pero ofrece una mayor estabilidad en cuanto a retención. Se construyen de alambre de 0.026 o 0.030 mm. Los extremos del gancho se retienen con una porción de resina lo que le dará una mayor estabilidad y retención a este tipo de ganchos.

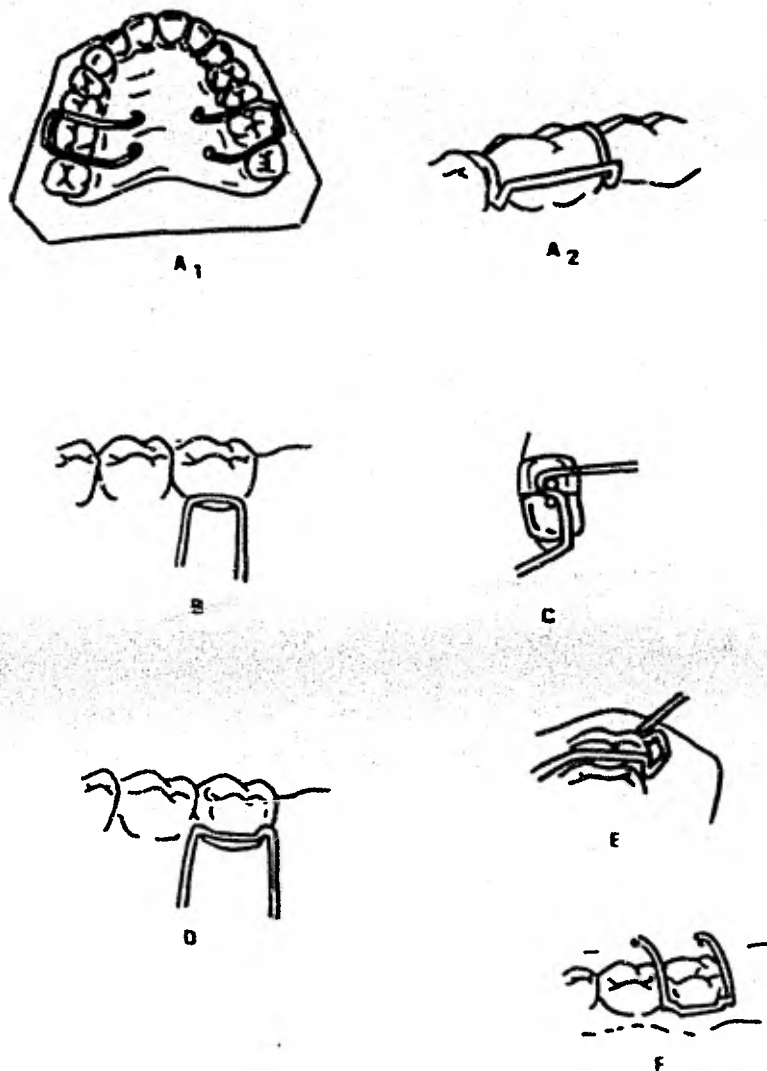


Fig. 11. Fabricación de ganchos Adams. A₁ y A₂, vistas oclusal y lingual de los ganchos Adams. B. Para formar el gancho-Adams se usa alambre de 0.28 o 0.30 pulg. C, Se forman las grapas doblando el alambre en la punta de las tijeras No. 139. D, Se ajustan los puntos en los socavados mesio-bucal y disto-bucal. E, Se doblan las puntas de la grapa 45° hacia adentro para seguir el contorno del socavado del diente como se muestra, en la figura No. A₁. F, Las puntas del alambre se doblan de los puntos donde se hizo el socavado y por encima del área gingival y contorneada hasta el alcance del acrílico.

ganchos tipo bola, que se fabrican de alambres No. 0.030 mm que se caracterizan por presentar una pequeña bola -- soldada de un extremo del gancho. Está diseñada para -- que se ajusten en el espacio interproximal de los dientes. Este tipo de gancho sirve para casos en los que la retención bucal de los molares es necesaria.

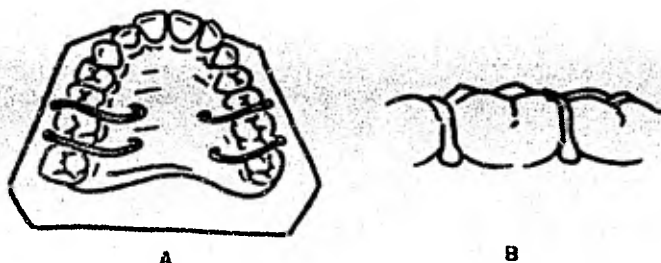


Fig. 12. Los ganchos tipo bola, pueden ser hechos agregándoles un pequeño punto (bola) de soldadura en la parte terminal de un alambre de 0.030 pulgada. Está diseñado para que se adapten en los espacios interproximales de los dientes.

Ya seleccionado el tipo de gancho para el caso, se procede a elaborarlos adaptando el gancho al primer molar permanente de cada lado. Colocamos un arco vestibular en la región de los dientes anteriores, fabricado de alambre del No. 0.026 mm;

los extremos de este arco vestibular irán por el lado distal - de los dientes continuos al espacio y terminarán en un medio - loop (todo ésto con ayuda de las pinzas pico de pájaro). Luego de esto colocamos los ganchos y el arco vestibular en el mo delo de trabajo y proseguimos a realizar la técnica de "espolvoreado" para el acfílico; previo a esto colocamos puntos de - cera pegajosa en arco para que no cambien sus posiciones al mo mento de construir la placa acrílica.

Lo anterior lo ilustramos con la figura de la página si - guiente.

Luego de elaborar la placa acrílica esperamos su polimeri - zación para después pulir y recortar los excesos de acrílico.

3.- APARATOS PARA RECUPERAR ESPACIO.-

Frecuentemente se ven niños cuyos primeros molares perma - nentes se han mesializado. El que éste sea un problema que se pueda corregir por procedimientos poco complicados o si es uno que exige los servicios de un ortodoncista, depende de varios - factores. Generalmente se está de acuerdo en que el movimien - to distal de los primeros molares permanentes se pueden corre - gir satisfactoriamente con una cabeza de guía que utiliza an - claje extra-oral. Esta técnica es relativamente sencilla y -- puede ser utilizada exitosamente.

Un número de aparatos removibles se ha recomendado para - recuperar espacio particularmente cuando los primeros molares - permanentes se han mesializado. Se debe de reconocer sin em - bargo, que cuando estos aparatos se utilizan para recolocar un molar, se ejerce una fuerza recíproca sobre el diente y teji - dos de soporte anteriores al espacio y el resultado puede ser - una separación indescable de dientes anteriores. Esto es espe cialmente cierto durante el período de dentición mixta, cuando

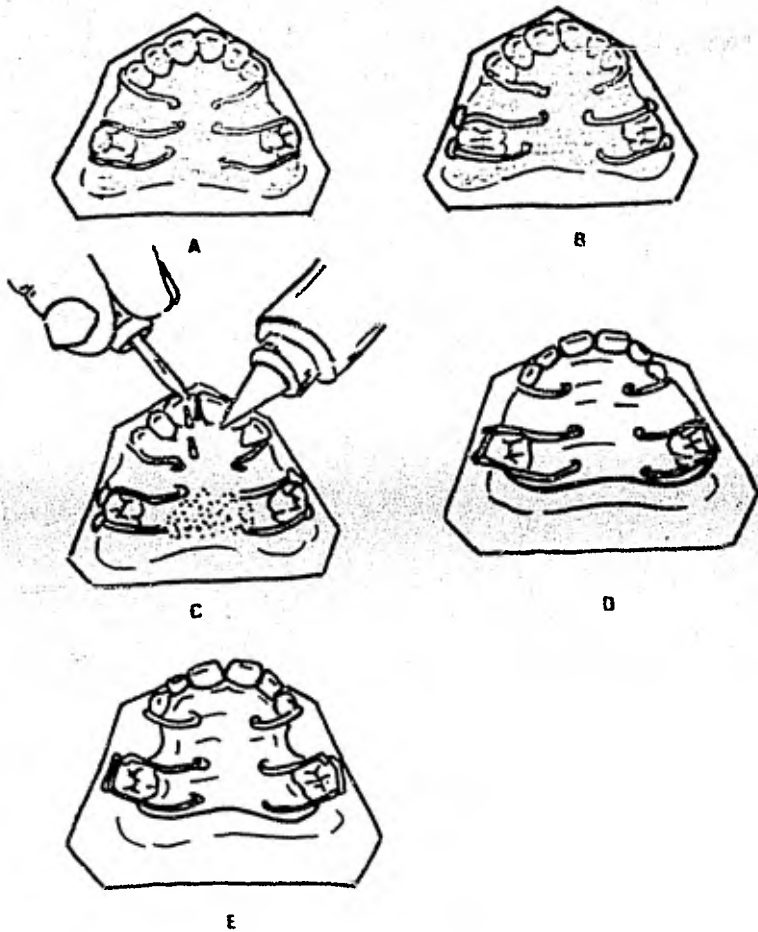


Fig. 13.- Fabricación del armazón de acrílico. A, adaptación de papel de estaño. B, Alambre asegurado con cera pegajosa en las posiciones adecuadas. C, Aplicación de resina, líquida y en polvo en forma de espolvoreado. D, Aparato terminado sobre el modelo. E, cortes posteriores de resina a las zonas de erupción dental activa.

los incisivos permanentes no han erupcionado completamente y pueden ser influenciados adversamente por fuerzas mínimas. Además el movimiento mesial de los primeros molares permanentes se puede acompañar por un apiñamiento de un segundo molar permanente no erupcionado, y cualquier intento de recolocar el primer molar permanente puede producir una impactación del segundo molar permanente.

El procedimiento de mantener un espacio que involucre únicamente ladear el primer molar permanente se puede llevar a cabo más fácilmente en el arco maxilar que en el arco mandibular. El procedimiento se debe de limitar esencialmente a las ocasiones cuando es de clase I, cuando hay un anclaje adecuado; cuando el segundo molar permanente no ha hecho erupción y cuando hay una relación favorable entre el segundo molar permanente y el primer molar permanente.

La activación del alambre de acero de 0.025 pulgadas debe de ser de aproximadamente 0.5 mm cada tres o cuatro semanas para fomentar un movimiento lento del diente que se va a recolocar.

El recuperador de espacio que requiere un ladeo distal de un primer molar permanente mandibular es un verdadero reto. Sin embargo si existen condiciones favorables, el hacer un intento para recuperar el espacio está indicado. Para este proceso se ha utilizado exitosamente un aparato intraoral fijo con activación de resorte.

Estabilidad bilateral con anclaje se puede obtener soldando el arco lingual. Se alinean brackets gemelos angostos de .022 pulgadas y se soldan a la superficie bucal de la banda que se encuentra alrededor del diente pilar, el cual se encuentra adyacente al espacio antes de que la porción lingual del aparato sea cementado. También se fija una banda en el primer

molar permanente que se va a ladear distalmente y un tubo bucal de .036 pulgadas se alinea y se solda a la banda antes de que se cimente. Se usa un alambre redondo de .022 pulgadas o uno rectangular de .016 x .022 pulgadas para que se deslice libremente en el tubo bucal, pero que también se pueda fijar al bracket con alambre de ligadura; se corta el alambre a la medida deseada y se ajusta a la alineación del diente haciendo dobleces suaves si es necesario. Una porción de resorte (de 0.009 x .0036 pulgadas), aproximadamente de 2 mm más largo que el espacio entre el bracket y el tubo, se sujeta alrededor del alambre y se fija todo al aparato. Conforme se va abriendo el espacio, el alambre y el resorte se reponen con secciones más largas durante intervalos aproximadamente de dos semanas hasta que se obtiene la posición deseada. El mismo aparato puede servir como mantenedor de espacio usando un alambre y un resorte pasivo o sujetando el alambre (amarrándolo o soldándolo) a las dos bandas adyacentes al espacio.

-El Primer Molar Permanente.

Indiscutiblemente, el primer molar permanente es la unidad más importante de la masticación y es esencial en el desarrollo de una buena oclusión.

La susceptibilidad individual de caries en los niños de toda la boca puede estar relacionada con la cantidad de caries presente en los primeros molares permanentes.

Se cree que el primer molar permanente es el diente más susceptible a sufrir ataque carioso como un resultado de sus fisuras profundas oclusales, es decir debido a su anatomía oclusal, en las bases de que a menudo no están completamente unidas estas fisuras y la colección de placa dental bacteriana, hacen que el primer molar permanente necesite restauraciones aún antes de que el diente termine su proceso de erupción y toda la superficie oclusal quede expuesta a la cavidad oral.

En un examen clínico del diente con ayuda de un explorador, si éste se atora sobre la superficie oclusal, se debe hacer -- una preparación profiláctica de la cavidad y la pieza se debe restaurar con amalgama antes de que se desarrolle una lesión cariosa definitiva.

En el primer molar permanente la lesión cariosa se desarrolla rápida y ocasionalmente va de una lesión incipiente a la exposición de la pulpa en un periodo de seis meses. La pérdida del primer molar permanente en un niño puede causar cambios en los arcos dentales que dejen huella a través de la vida del individuo. Estos cambios se pueden colocar bajo tres títulos generales:

- a). Función local disminuída
- b). Deslizamiento del diente.
- c). Erupción continua de dientes antagónicos.

a).- Función local disminuída.- La pérdida del primer molar mandibular puede causar una reducción en la eficacia de la masticación hasta en un 50%. Se ha demostrado en un grupo de animales experimentales que cuando se extraen los molares antagónicos, las caries son dos veces más grandes que aquellos de grupo control. Se concluye que la interdigitación normal de molares antagónicos es importante para retrasar la iniciación de caries dental o reducir el grado de caries durante las etapas tempranas. Niños que pierden su primer molar permanente están conscientes de una pérdida de la función normal. Generalmente esta pérdida está seguida de un cambio de la fuerza masticatoria al lado no afectado de la boca. Dicho cambio resultará en una condición anti-higiénica del lado no usado de la boca y quizás en una inflamación gingival y una alteración en los tejidos de soporte. Desgaste oclusal desigual es frecuentemente asociado con los hábitos adquiridos por masticar de un solo lado de la boca, el lado donde hay mayor eficiencia.

b).- Deslizamiento del diente.- Los segundos molares aun-- que no hayan hecho erupción se empezarán a mesializar después de la pérdida del primer molar permanente. Un grado mayor de movimiento corporal ocurrirá en el niño de 8 a 10 años; en un niño mayor si la pérdida ocurre después de la erupción del segundo molar permanente sólo se puede esperar una inclinación del diente. Aunque los premolares sufrirán mayor distalización, todos los dientes anteriores al espacio incluyendo los incisivos centrales y laterales en el lado donde ocurre la pérdida pueden mostrar evidencia de movimiento. Se abrirán los contactos y los premolares en particular, se rotarán al caer distalmente.

Los premolares maxilares tienden a moverse distalmente en conjunto, mientras que los que se encuentran en el arco inferior se pueden mover por separado. El desarrollo de una oclusión traumática será el resultado del desplazamiento y la rotación de estos y otros dientes en el área.

c).- Erupción continua de dientes antagónicos.- Como los primeros molares permanentes mandibulares son aparentemente -- más susceptibles a cariarse y son los que se pierden con mayor frecuencia, se observarán cambios en el interarco después de la pérdida del primer molar permanente mandibular. Cuando el primer molar permanente maxilar pierde su antagonista hará --- erupción más rápidamente que los dientes adyacentes; mientras que, el primer molar permanente continúa haciendo erupción será empujado bucalmente. Con los años el primer molar permanente maxilar sobre-erupcionado mostrará evidencia de recesión -- gingival porque recibirá una fuerza, del cepillado inadecuado. La dentina expuesta también puede causar problema.

Los pacientes con pérdida de primeros molares permanentes-- se deben de tratar como un problema individual.

Una mal-oclusión superpuesta, musculatura anormal, o la -- presencia de hábitos orales pueden afectar el resultado, igual que en el caso de la pérdida prematura de molares primarios.

A.- Pérdida del Primer Molar Permanente Antes de la Erupción - del Segundo Molar Permanente. - Aunque es posible prevenir las sobre-erupciones de un primer molar permanente maxilar colocando una dentadura parcial inferior, no existe una manera - completamente efectiva que influya sobre la erupción del segundo molar permanente en desarrollo, más allá del uso de una extensión de zapatilla distal acrílica, desde una dentadura parcial como se describió anteriormente.

El segundo molar se mesializará antes de la erupción cuando el primer molar permanente se haya extraído. La recolocación de este diente por el ortodoncista es posible después de su erupción. Sin embargo al niño se le colocará un mantenedor de espacio hasta que se pueda indicar un puente fijo.

La extracción del primer molar permanente antagónico, aunque el diente aparente estar sano, se recomienda con frecuencia en vez de dejarlo extruir, colocar un aparato de mantenimiento de espacio a largo plazo y que eventualmente se le coloque repuesto.

Si se extraen los primeros molares permanentes varios años antes de la erupción del segundo molar permanente habrá una -- excelente oportunidad de que los segundos molares erupcionen - en posición aceptable. Sin embargo, la inclinación axial en el segundo molar, especialmente en el arco inferior puede ser ligeramente mayor que lo normal.

La decisión de permitir que el segundo molar se mesialice o que sea guiado hacia adelante en buena posición puede ser influenciado por la presencia de un tercer molar de tamaño nor-

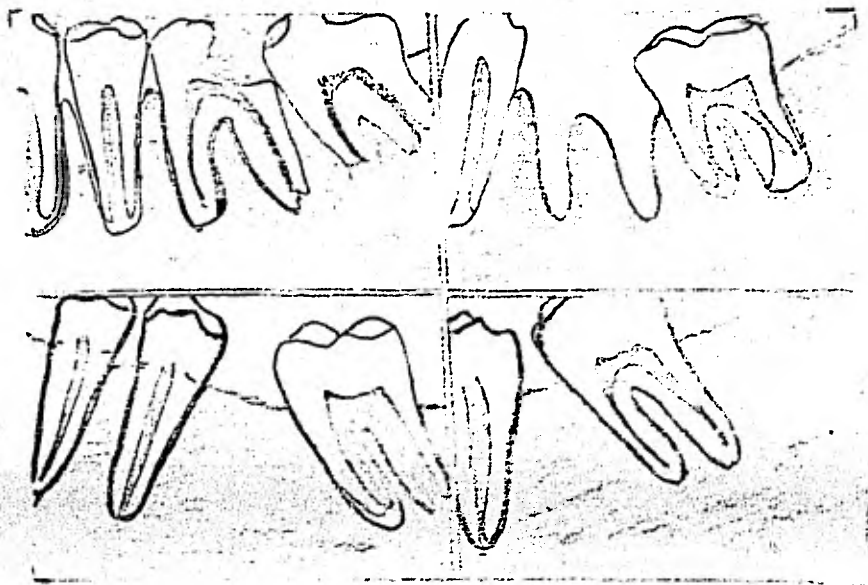
mal. Si hay alguna duda con respecto al desarrollo favorable del tercer molar en el lado afectado, la decisión para recolocar el segundo molar que se haya deslizado y mantenerlo para un trabajo de puente fijo será el tratamiento mejor recomendado.

B.- Pérdida del primer molar permanente después de la erupción del segundo molar permanente.- Cuando se pierde el primer molar permanente después de la erupción del segundo molar permanente, es aconsejable consultar al ortodoncista y se debe de considerar los siguientes puntos: ¿necesita el niño un tratamiento correctivo en otra área que no sea la del primer molar permanente?.

¿Se debe de mantener el espacio para un puente fijo, o se debe de mover el segundo molar hacia adelante en el área anteriormente ocupada por el primer molar?. Generalmente la segunda opción es con frecuencia la más satisfactoria aunque existirá una diferencia en el número de molares en el arco opuesto.- Con frecuencia se puede extraer un tercer molar para compensar esta diferencia. Es importante darse cuenta de que el segundo molar sin tratamiento alguno caerá hacia adelante en unas cuantas semanas.

Si se toma la decisión de que se debe de mantener el espacio, hay varias formas para llevar a cabo este proceso que podrían ser:

- preparación onlay,
- banda modificada y mantenedor de oro
- puente fijo.



4.- DENTADURAS PARCIALES Y REMOVIBLES,

Las pérdidas múltiples de los molares o incisivos primarios en el estadio pre-escolar o en la dentición mixta, invariablemente llevará a una severa mutilación en el desarrollo de la dentición a menos que sea colocado un aditamento o prótesis, para mantener el espacio de los dientes restantes y guiar la erupción de los dientes en desarrollo. La mordida cruzada en el área del primer molar permanente y la subsecuente inclinación de los molares permanentes se ha observado que ocurre después -

de la pérdida de los molares primarios del maxilar. Reduce la función masticatoria que es mala desde el punto de vista nutricional del infante. También, la acumulación de placa dental bacteriana y residuos de comida después de perder la función normal de autoclisis, traerá por resultado el aumento de la actividad cariogénica e inflamación de los tejidos blandos.

Se aconseja el uso de dentaduras parciales removibles cuando se requiere prevenir y restaurar las consecuencias que traen las pérdidas dentales prematuras de piezas primarias. Las indicaciones para las dentaduras parciales removibles son:

- existencia de pérdida prematura de molares y mantenimiento de espacio; restauración de las funciones masticatorias.
- si se ha perdido piezas anteriores primarias a consecuencia de traumatismos.
- piezas permanentes jóvenes que han sido perdidas como resultado de traumatismo.
- piezas que faltan por ausencia congénita del germen dentario.
- por estética.

Requisitos ideales para dentaduras parciales removibles.-- Deberá restaurar o mejorar la función masticatoria.

- deberá recuperar los contornos faciales (estética).
- no deberá interferir en el crecimiento normal de los arcos dentales; su volumen no deberá ser un impedimento para la fonética.
- su diseño deberá permitir ajustes, alteraciones y reparaciones fáciles.
- fácil manipulación para el paciente; fácil de limpiar.

- su diseño requerirá poca o ninguna preparación de las -- piezas de sostén.

Partes de una dentadura parcial removible.- Una dentadura parcial removible para niños consta de las siguientes partes:

- a). Base de dentadura
- b). Grapas
- c). Piezas artificiales

a.- Base de la dentadura.- Esta puede hacerse con resina - acrílica aunque a veces pueda construirse de metal, o de metal y resina acrílica. La base de la dentadura deberá ser ligera- y cumplir con los requisitos funcionales; proporcionar medios- de fijación a las grapas y a las piezas artificiales.

b.- Grapas.- Las grapas se utilizan para brindar una fija- ción adecuada o retención de la base de la dentadura. Propor- cionan sostén a la pieza con la base y complementan el soporte que recibe de los tejidos blandos; en las dentaduras parciales infantiles comúnmente, se utilizan grapas de hilo metálico for- jado o se construyen con alambre cilíndrico de 0.028 pulgadas- de ancho de acero inoxidable. Las más empleadas son las gra- pas Adams.

c).- Piezas artificiales.- Existen en el mercado, pero en- ocasiones será el odontólogo el que tenga que fabricarlas. Se sugiere para ello utilizar impresiones de alginato con ayuda - de modelos de estudio de otros niños para que sirvan como mol- des. Se vierte una mezcla de resina acrílica de curación en - frío del tono adecuado, y se procede a pulir con piedras de ar- kansas.

Se toma una impresión con alginato para obtener nuestros - modelos de estudio tanto superior como inferior. Es necesario un registro de mordida céntrica para establecer relación exac-

ta entre los modelos superior inferior antes de montarlo sobre el articulador y se procede a su elaboración.

Existen ciertas consideraciones que habrá que tomar en cuenta tanto para la elaboración de las dentaduras parciales superiores como inferiores, y tales son:

- En dentaduras parciales superiores la base acrílica deberá cubrir el paladar totalmente.
- Si se emplean grapas en caninos primarios será conveniente retirarlas en el momento adecuado para que estos dientes se deslicen lateral y distalmente para acomodar a los incisivos permanentes que se encuentran en erupción.
- En las dentaduras parciales inferiores se podrán utilizar las bases acrílicas; pero existirán casos en los que es más indicado utilizar estructura metálica o barra lingual forjada (adaptada a unos 2 mm del tejido blando para que pueda acomodarse a los cambios en el arco dental).

Si ocurre la pérdida de uno o ambos segundos molares primarios un poco antes de la erupción de los primeros molares permanentes, se considera que la prótesis de acrílico removible con una zapatilla distal como mantenedor de espacio, es lo más indicado. Sin embargo una dentadura parcial de acrílico con extensión de zapatilla distal también de acrílico, ha tenido éxito en estos casos para servir como guía de los primeros molares permanentes a su posición correcta. Los dientes que deberán ser extraídos se quitan del modelo de yeso y se hace una especie de hoyo en el modelo exactamente donde quedaría el alvéolo, para así permitir la fabricación de la extensión de acrílico. El acrílico se extenderá dentro del alvéolo después de la extracción de los dientes primarios. La extensión de acrílico podrá ser removida después de la erupción del diente permanente esperado.

Una dentadura parcial con barra lingual tiene la ventaja de dar mayor resistencia a la dentadura acrílica. Se debe de mantener un espacio de 1.5 a 2 mm entre la barra y el tejido blando para permitir la expansión del tejido en el área, mientras que los incisivos permanentes se deslizan oclusalmente antes de su erupción. La dentadura parcial con barra lingual podrá ser modificada cuando empiecen a hacer erupción los dientes permanentes.

Si existe la presencia de una mordida cruzada que esté involucrando a uno o más de los dientes anteriores y que se extendiera distalmente dentro del área de los molares, el aditamento de este arco lingual será lo más indicado en su tratamiento. El arco lingual frecuentemente se usa para corregir la mordida cruzada de un incisivo lateral permanente. Generalmente hay un mínimo de sobremordida cuando el diente ha sido reemplazado; el arco lingual servirá efectivamente como un mantenedor de espacio hasta que el diente haya erupcionado lo suficiente para asegurar la estabilidad en la nueva relación con los dientes mandibulares.

Se debe de enfatizar en consideraciones importantes relacionadas al uso del arco lingual y éstas son:

- El aparato cuando es usado como mantenedor de espacio debe de ser completamente inactivo para prevenir así movimientos no deseables de los dientes pilares.
- Se tendrá mucho cuidado durante el proceso de cementación.

A los dientes pilares se les debe de pulir, secar y mantener en estado óptimo durante el proceso de cementación.

5.- DENTADURAS O PROTESIS TOTALES.-

A veces es necesario recomendar la extracción de todos los dientes primarios de un pre-escolar. Aunque este procedimiento era más común durante el período de pre-fluorización; aun hoy en día existen niños a los cuales se les tiene que extraer los dientes a causa de una infección oral generalizada y porque ya no se pueden restaurar los dientes. Los pre-escolares pueden usar dentaduras totales con gran éxito antes de la erupción de los dientes permanentes.

La construcción de las dentaduras están indicadas para mejorar la estética y restaurar las funciones de masticación y fonética; pueden ser efectivas para servir como guía de los primeros molares permanentes hacia su posición correcta.

La técnica para construirlas es la misma que se sigue para la de los adultos pero un poco menos complicada. La impresión se tomará con alginato y obtener los modelos de trabajo para después montarlo en el articulador bajo la mordida en cera de relación céntrica. Se eligen las piezas artificiales correspondientes al área desdentada (de existencia en el mercado) o en su defecto su elaboración puede estar a cargo del dentista. El borde posterior de la dentadura debe de llegar al área de la superficie mesial del primer molar permanente no erupcionado. Se ajusta la dentadura en la boca del paciente y en cuanto hagan erupción las piezas, se recortará esa porción de acrílico y además se contorneará el borde posterior para guiar los primeros molares permanentes hacia su posición.

A.- Dentaduras Totales Inmediatas.- Un gran número de niños con caries avanzadas requieren un tratamiento protético inmediato luego de realizadas las extracciones.

Los niños edéntulos requieren de las dentaduras para res--

taurar su apariencia y su función masticatoria, así como para minimizar las posibilidades de alteraciones psicológicas que puedan surgir luego de una condición edéntula prolongada en el paciente.

Algunas de las ventajas más importantes son:

- El mantener la apariencia (estética).
- Abolir los hábitos indeseables en la función muscular.
- Para proteger las heridas que dejan las extracciones.
- Para el control de la hemorragia post-operatoria.

Cuando encontramos pacientes cooperativos y padres preocupados por el problema, es el momento en que se podrá construir las prótesis inmediatas y obtener de ellas los mejores resultados.

- Técnica de construcción. -

Se toman las impresiones inferior y superior; con un disco de cera se hace la oclusión céntrica. Con los modelos de trabajo que tienen aún los dientes que se van a extraer, se quitarán los dientes del modelo exactamente sobre el proceso alveolar.

Sobre el modelo se prepara la placa de acrílico de polimerización lenta. Ya en el paciente se comienzan a hacer las extracciones bajo anestesia. La placa ya con sus dientes seleccionados y colocados se dispone a la inserción en el paciente. Esta placa no se debe de quitar de ninguna manera; debe regresar el paciente en tres días. El niño sólo puede ingerir alimentos blandos; otra vez en el consultorio, la dentadura se quita, se limpian y los alvéolos deben de mostrar la formación de su coágulo en forma normal.

Más tarde (15 días), el paciente puede reanudar su dicta -

habitual y dos meses después podrá reemplazar la prótesis inmediata por otra dentadura.

A menudo todos los residuos de la arcada deben ser extraídos. La dentadura debe colocarse en una sola cita; la presencia de pestañas aseguran una adecuada estabilidad y reteniendo un buen sellado de bordes.

Si es necesario hacer ambas dentaduras se hará primero la superior por tener mayor retención y estabilidad; así el niño aceptará con confianza la dentadura inferior.

Una dentadura deberá ser removida, ajustada y limpiada un día después de la operación; sin embargo, el tratamiento en niños debe ser de un período de 3 días en ese tiempo el edema post-operatorio habrá disminuido y el paciente presentará menor dolor al quitar y colocar la dentadura nuevamente. Sin embargo complicaciones inesperadas se podrán presentar y siendo así se avisará a los padres para que regresen con el niño.

Los padres deben entender que el propósito primario es la extracción de los dientes cariados. Si el niño reusa la dentadura lo único que se perderá será el tiempo porque la dentadura se podrá construir después.

B.- Aparatos dentales en el niño incapacitado:

Se deben considerar varios factores:

La edad del paciente.- Muchas veces un recién nacido (dos semanas) con paladar hendido, puede ser beneficioso el empleo de un aparato obturador y puede ser similar a la placa base de una dentadura superior con un obturador. Esto facilitará la alimentación del bebé y evitará el colapso del maxilar superior. Cuando hay displasia ectodérmica el tratamiento debe esperar por lo menos 3 ó 4 años para elaborar el aparato.

Estado de la boca.- Si hay pérdida prematura de los dientes primarios o permanentes por caries, traumas, faltas congénitas o graves problemas dentales que requieren extracción trayendo como consecuencia; inclinaciones, pérdida de longitud de arco, desequilibrio muscular, desarrollo de hábitos bucales, etc. presentarán al odontólogo una serie de afecciones que deberá corregir.

Estado físico.- La valoración del estado físico del paciente - porque no necesariamente es compatible su estado bucal -- con su estado físico - un niño con paladar hendido puede muy bien aceptar la prótesis mientras que a un niño con parálisis cerebral le puede resultar difícil conservar el aparato.

El dentista.- El tratamiento de los niños incapacitados es una competencia para los dentistas que están dispuestos a aportar comprensión y paciencia a su práctica.

El niño incapacitado presenta problemas y necesidades específicas; requieren de una rehabilitación con los esfuerzos y los conocimientos del profesionalista; dedicando el tiempo necesario para comunicarse con el paciente y que él aprenda lo que se espera de ellos en el sillón. No son necesarios aparatos complicados ni estudios extensos; sólo la apreciación de los problemas individuales del niño, bastarán para el adecuado tratamiento.

CONCLUSIONES.

Todo lo anteriormente mencionado nos lleva a las siguientes conclusiones:

Las dentaduras, mantenedores de espacio y recuperadores de espacio en pacientes infantiles están indicados, para dar una buena estética y función masticatoria aún en casos de problemas congénitos (cierres de fisuras palatinas labio leporino, paladar hendido).

Se diseñarán las prótesis de acuerdo a las necesidades del paciente.

El trauma psicológico del niño con relación a su estado físico será sin duda alguna, el problema más grave al que se enfrentará el cirujano dentista; por ello es de vital importancia que el odontopediatra solicite y obtenga la colaboración de los padres para ayudar al niño a superar los estados muchas veces deprimentes, en los que se encuentran; que estos traumas desaparezcan y así vuelvan a ser niños con una sonrisa en los labios.

Las prótesis no son altamente ideales, requieren de un período de adaptación y mientras esto no se consiga por parte del paciente, no se habrá logrado el propósito inicial de la prótesis.

El cirujano dentista ante un niño, analizando la problemática que se presenta y haciendo la evaluación del caso intentará por el medio más sencillo hablar con los padres del paciente; en ese momento el profesionista verá el interés que ellos le dan a la situación, hasta donde puede comprender la gravedad del problema, si para ellos tiene razón de ser el trata-

miento que el cirujano dentista explica.

Ante padres negativos, definitivamente, no se logrará llevar a cabo el tratamiento. Padres con amplio criterio darán la pauta al niño para que él llegue al consultorio y se establezca una buena relación con el cirujano dentista. En todo momento el operador debe estar apoyado por los padres o acompañantes.

Especial atención debe dirigirse a las modificaciones que se hagan a los aparatos protético para dar espacios libres a los dientes por erupcionar. Tan pronto como un diente hace erupción debajo de la prótesis todo el aparato debe ser retirado para dar una relativa limpieza al medio bucal, de lo contrario las cúspides y superficies oclusales de los dientes erupcionados se descalcificarán rápidamente.

Cuando los tejidos presentan hiperplasias severas, hemorragias e irritaciones; se tendrá que remover el aparato protético y diseñar otro nuevamente; por ello se debe de tener especial cuidado en el buen ajuste y adaptación del aparato a los tejidos blandos y dientes de soporte.

El odontopediatra, tiene la responsabilidad de hacer que el período de transición de dentadura primaria a mixta y permanente sea el mejor posible. La capacidad de utilizar un aparato protético para niños da al profesionalista una ayuda más para cumplir sus responsabilidades correctamente.

BIBLIOGRAFIA

- 1.- HANDBOOK OF CLINICAL PEDODONTICS. EDI. 1980
De: Kenneth D. Snawder.
2. ODONTOLOGIA ODONTOPEDIATRICA
De: Sidney B. Finn EDI 1980
3. TEXTBOOK OF PEDIATRIC DENTISTRY
E; Raymond L. Braham
Merle E. Morris EDI. 1980
4. DENTISTRY FOR THE ADOLESCENT AND CHILD
De: Ralph E. Mc.Donald
David R. Avery EDI 1980
5. CLINICAS ODONTOLOGICAS DE NORTEAMERICA EDI Junio 1974
Odontología para el niño incapacitado.
6. TRATADO DE PATOLOGIA BUCAL 3a. EDI. 1977
Dr: William G. Shafer.
7. HISTOLOGIA 1970
De: Arthur W. Hamm
8. BIOLOGIA 1972
De: Claude A. Ville
9. DENTAL SCIENCE HANDBOOK 1972
De: Lon W. Morrey, DDS
Robert J. Nelsen D.D.S.

10. ANATOMIA DENTAL 1970
De: Rafael Espinda Vila
11. ANATOMIA HUMANA 1972
De Fernando Quiroz G.
12. PROSTODONCIA TOTAL
De: P. Saizar 1972
13. INMEDIATE DENTURES FOR CHILDREN 1970
De: Laird, W.R.E.
14. DENTADURE TECHNIQUE SUITABLE FOR GROWING ARCHES
De: Lindahl, R. L. 1961
15. ODONTOLOGIA INFANTIL 1970
De EwaldHarndt y Helmut Weyers