

20/22



UNIVERSIDAD NACIONAL AUTONOMA DE MEXICO

FACULTAD DE ODONTOLOGIA

**TESIS DONADA POR  
D.C.B. - UNAM**

EXTRACCION QUIRURGICA DEL TERCER  
MOLAR IMPACTADO

**T E S I S**  
QUE PARA OBTENER EL TITULO DE  
CIRUJANO DENTISTA  
P R E S E N T A:  
AGUIRRE ROJAS IRMA MARGARITA

MEXICO, D. F.

1981



Universidad Nacional  
Autónoma de México



**UNAM – Dirección General de Bibliotecas**  
**Tesis Digitales**  
**Restricciones de uso**

**DERECHOS RESERVADOS ©**  
**PROHIBIDA SU REPRODUCCIÓN TOTAL O PARCIAL**

Todo el material contenido en esta tesis esta protegido por la Ley Federal del Derecho de Autor (LFDA) de los Estados Unidos Mexicanos (México).

El uso de imágenes, fragmentos de videos, y demás material que sea objeto de protección de los derechos de autor, será exclusivamente para fines educativos e informativos y deberá citar la fuente donde la obtuvo mencionando el autor o autores. Cualquier uso distinto como el lucro, reproducción, edición o modificación, será perseguido y sancionado por el respectivo titular de los Derechos de Autor.

## I N T R O D U C C I O N

En el desarrollo del presente tema, no se ha pretendido hacer investigación pura, ni demostrar conceptos nuevos, sino solamente darle la importancia que merece.

Los avances adquiridos a través de generaciones, vienen a redundar en beneficio del paciente, al que se le pueden proporcionar cuidados dentales más completos y perfeccionados.

Y gracias a los avances científicos, en todas y cada una de las ramas de la Odontología y el descubrimiento de los rayos Roentgen, podemos formar un juicio sobre la manera de conducirse y la situación que ocupe el diente afectado, cosa que en épocas anteriores, solamente podía hacerse en cráneos macerados.

Los rigores de la Cirugía han disminuido, hasta convertirla en una Cirugía Preventiva o Correctiva, en beneficio de nuestros pacientes :

Por tanto, es de suma importancia, tener los conocimientos necesarios, ya que entre las piezas impactadas los terceros molares son los que con más frecuencia encontramos en nuestra práctica diaria y podemos realizarle ocasionando las menores molestias posibles al paciente, y también enfrentarnos a cualquier problema que se nos pueda presentar.

## CAPITULO I

### DEFINICION Y

### GENERALIDADES.

DIENTE IMPACTADO O RETENIDO. - ( En muchos casos el término retenido no es aplicable). El diente que no ha erupcionado en posición funcional normal, durante el tiempo generalmente previsto para su aparición y mantiene la integridad de su saco pericoronario, es un diente impactado.

**DIENTE INCLUIDO.** Este término es sinónimo de diente impactado. Aón cuando algunos autores prefieren este término, impacción es más generalmente usado y aceptado.

**IMPACCION PARCIAL.** El diente cuya erupción es incompleta. Clínicamente el diente es visible pero, a menudo está - en posición anormal y siempre se halla cubierto por tejido blando o hueso en cantidades variables.

**IMPACCION OSEA COMPLETA.** Está completamente rodeado de tejido óseo y se le llama también retención intraósea.

**DIENTE NO ERUPCIONADO.** Se refiere al diente que no ha establecido una comunicación totalmente normal con el medio ambiente externo de la cavidad bucal y permanece contenido en los tejidos blandos o duros del maxilar o de la mandíbula. - Todos los dientes se desarrollan como dientes no erupcionados, cuyo momento de aparición no ha llegado o bien ser un diente impactado que no erupcionará nunca.

El diente que no ocupa una posición normal y no - realiza una función correcta es un diente que no erupcionará y se transformará en un diente impactado si no logra desplazarse a su posición normal y asumir la posición correcta en un - plazo razonable.

Toda inclusión dentaria es un reto para el Cirujano Dentista, desde el punto de vista del diagnóstico, anestésico y quirúrgico. Sin embargo debido al avance científico la eliminación precoz y correcta de piezas incluidas, se ha convertido en un procedimiento preventivo.

Hace aproximadamente un siglo el dentista no tenía en sus manos los grandes adelantos de la ciencia actual y - para él eran pocas o casi ningunas las posibilidades de extraer un diente impactado; debido a los rigores de la cirugía de aquella época, era difícil que el paciente pudiese resistirlos.

Pero gracias al avance científico, en el campo de la anestesia y a la aplicación de una buena técnica se puede lograr dominar el dolor. El antibiótico dominará la infección. Los aparatos radiográficos nos brindan una mejor visualización para lograr un mejor diagnóstico. Y finalmente la elaboración de instrumentos cortantes de alta velocidad, han proporcionado los medios necesarios a la cirugía - para realizar la eliminación del diente impactado por medio de procedimientos seguros y casi sin dolor.

La eliminación quirúrgica del diente impactado - cuando está complicado es una ardua tarea, que solo podrá realizarse con los medios de seguridad pertinentes y determinando de antemano los problemas con que se va encontrar y estableciendo un plan de tratamiento bien organizado en el - cual se incluirá la evaluación exacta y correcta del paciente

El estudio del diente impactado es de considerable importancia ya que trae consigo, trastornos patológicos o - potencialmente patológicos como, dolor, infacción, debilitamiento de la estructura esquelética, síndromes de la articulación temporomandibular, retención de alimentos con problemas para el cepillado con formación de bolsas parodontales, - formación de quistes dantigeros, aun cuando en algunos casos puede permanecer asintomático. Se debe hacer una evaluación minuciosa de cada diente impactado para cerciorarse de los trastornos existentes o para prevenir la aparición de algún padecimiento inherente a este más tarde.

Cualquier diente puede quedar impactado o retenido aun cuando el potencial de incidencia sea mayor para unos - que para otros.



Los más comunmente impactados son los terceros molares inferiores, y en orden decreciente le siguen los terceros molares superiores, caninos superiores e inferiores, premolares, incisivos y dientes supernumerarios. La posición y grado de retención puede ser: distoangular, mesioangular, vertical, horizontal, la posición bucal o lingual es menos común; y de acuerdo al grado puede ser total o parcial (13)

Se considera que en Estados Unidos, aproximadamente el 50 por 100 de la población tendrá que someterse antes de 30 años de edad a extracción del tercer molar y se atribuye este problema a un crecimiento insuficiente del maxilar y la mandíbula.

El diente impactado o no erupcionado es bien acogido en un alveolo receptor apropiado; en el caso de dientes faltantes o perdidos, como autotrasplante en otro sitio de la boca y es el único substituto que asegure una reinsertación del periodonto normal ya que su pronóstico es mejor que en el diente ya erupcionado.

Aún cuando no siempre es posible adaptarlos al alveolo receptor en lugar desdentado, ya que es necesario -

una dimensión vestibulo-lingual casi normal y solo la vamos a encontrar en el alveolo de una extracción o avulsión que acaba de ocurrir; ya que posteriormente se observa una coalescencia de las placas vestibulares y lingual del hueso que forman una cresta en el borde desdentado y pasado al tiempo aproximadamente dos meses el espacio se va reduciendo y esto no será posible.

Generalmente el autotrasplante solo se realizará cuando exista un diente donador impactado o no erupcionado que por razones quirúrgicas u ortodónticas, se deba extraer, así como para desempeñar una mejor función en el nuevo lugar del trasplante; por ejemplo: en caso de periodontosis del primer molar, el autotrasplante es el único medio para restablecer la altura normal del hueso alveolar.

## CAPITULO II

### ANATOMIA DE

### LA REGION.

Ya que la anatomía es básica nos proporcionará las referencias necesarias para describir los detalles principales de la región, en que se encuentran los molares impactados y la variabilidad anatómica deberá apoyarse en conocimientos clínicos aplicables, en la cirugía.

## O S T E O L O G I A D E L A R E G I O N .

### MAXILAR SUPERIOR.

Es un hueso par que consta de un cuerpo huesco, las apofisis piramidal, ascendente y palatina y el borde alveolar.

El cuerpo en su cara anterior o facial presenta eminencias que corresponden a las raíces de los dientes, la eminencia canina es la mayor y por dentro está la fosa mirtiforme, entre la eminencia canina y la apofisis piramidal por abajo está el agujero suborbitario por el que pasan vasos y nervios del mismo nombre, la porción interna, forma la curva cóncava de la escotadura nasal, que hacia abajo se prolonga con la espina nasal anterior, inferiormente se continúa con el borde alveolar y borde posterior.

La cara posterior o subtemporal constituye, la pared anterior del plano subtemporal y la fosa pterigomaxilar; presenta agujeros dentarios posteriores que se continúan en canales, por los que pasan vasos y nervios posteriores. Hacia abajo está la tuberosidad del maxilar, hacia arriba y adentro se articula con la apófisis piramidal del palatino. La cara orbitario o triángular forma el suelo de la órbita presenta el canal suborbitario y atrás y adelante el agujero suborbitario.

En el cráneo desarticulado, se presenta un gran orificio o seno maxilar, que en el cráneo articulado está casi cerrado por el unguis, el etmoides, el cornete interior y el palatino, por atrás se articula con el hueso palatino - que está atravesado por el canal palatino posterior.

En el borde alveolar están insertadas las raíces de los dientes; es delgado en la parte anterior o incisiva y grueso hacia atrás en la parte de los molares la cual termina en la tuberosidad del maxilar.

Apofisis palatina; es más delgada hacia atrás que hacia adelante y constituye tres cuartas partes del paladar óseo; va de la unión del cuerpo y borde alveolar y se une con la del lado opuesto en la cresta nasal.

En la línea media por detrás de los incisivos hay un hundimiento o conducto palatino anterior o incisivo.

## M A N D I B U L A

Consiste en un cuerpo horizontal en forma de arco gótico, en el vértice se encuentra el mentón y en los extremos verticalmente están las ramas maxilares.

Cuerpo; en su cara externa, en la línea media presenta la sínfisis mentoniana, que es la línea de unión de las mitades del cuerpo.

En dirección oblicua al espacio interpremolar se observa el agujero mentoniano, por el que pasan vasos y nervios; la línea oblicua externa parte del tubérculo mentoniano y se continúa con el borde anterior de la rama del maxilar. En la porción superior del cuerpo se observan los alveolos o cavidades para los dientes que reciben el nombre de la porción alveolar. En el borde inferior grueso, llamado base, a los lados de la sínfisis presenta la fosita digéstrica.

En la cara interna al igual que la externa presenta una línea diagonal o línea oblicua interna o milohioidea, a los lados de la sínfisis y arriba de la línea oblicua se observan las apófisis geni superiores e inferiores, donde se insertan el geniogloso y genihiideo; inmediatamente por fuera de la sínfisis se aprecia la fosita sublingual donde se aloja la glándula del mismo nombre; debajo de la línea milohioidea se aprecia la fosita submaxilar y aloja la glándula salival del mismo nombre.

La rama del maxilar; en su borde anterior se proyecta en pico, la apófisis coronoides; el borde posterior inclinado hacia atrás termina en el cóndilo del maxilar, se aparta de la apófisis coronoides por el borde superior, cóncavo y delgado o escotadura sigmoidea.

La cara externa de la rama de la mandíbula inserta

el músculo masetero. La cara interna, por arriba de su porción central, el orificio superior del conducto dentario inferior, en dirección oblicua conduce al conducto dentario inferior, se dirige a la línea media y conduce vasos y nervios dentarios, a la altura de premolares se dirige afuera y atrás hasta alcanzar el agujero mantoniano.

La apófisis coronoides es delgada y triángular en su cara interna y borde se inserta el músculo temporal, la apófisis desciende atrás del hueso malar que la cubre.

Cóndilo del maxilar, se proyecta arriba, atrás y adentro; por una porción anteroposterior llamada cuello, se continúa con la rama del maxilar; hacia arriba queda el cóndilo propiamente dicho, su eje mayor tiene dirección interna y ligeramente hacia atrás y abajo, en la cara anterior del cuello se inserta el pterigoideo externo, en la externa el ligamento temporomandibular y el nervio aurículo temporal queda por atrás.

#### M I O L O G I A   D E   L A   R E G I O N .

Los músculos de la región facial son más, pero solo me referiré a los músculos masticatorios ya que estos se ven más involucrados en la extracción de terceros molares retenidos.

**MUSCULO MASETERO.**- De forma cuadrangular, se inserta en el arco cigomático, se dirige a la superficie externa del cuerpo y rama de la mandíbula, tiene dos porciones, una superficial y una profunda; la superficial se inserta en la rama de la mandíbula, la profunda se inserta en la superficie lateral de la mandíbula y la apofisis coronoides, sus fibras son verticales y las superficiales son oblicuas.

**MUSCULO TEMPORAL.** Tiene forma de abanico, se inserta en la superficie del cráneo, se extiende hacia adelante - del reborde supraorbitario, su inserción inferior es en la apofisis coronoides y en la rama ascendente de la mandíbula. Tiene tres componentes funcionales independientes en relación íntima con las fibras del músculo. Las fibras anteriores son casi verticales, las medias son oblicuas, las posteriores son casi horizontales, antes de dirigirse hacia abajo para insertarse en la mandíbula.

**MUSCULO PTERIGOIDEO INTERNO.** Es rectangular de afuera hacia adentro, su origen es en la lámina pterigoides lateral, fosa pterigoides, la cara cigomática del maxilar. Sus fibras se dirigen abajo, atrás y afuera, para insertarse en el ángulo de la mandíbula por su cara interna.

**MUSCULO PTERIGOIDEO EXTERNO.** Tiene doble origen. Se origina en la superficie externa del ala externa de la apofisis



sis pterigoides, y del fascículo más pequeño y superior; se origina en el ala mayor del esfenoides. Ambas se reúnen en la articulación temporomandibular cerca del cóndilo de la mandíbula. Algunas fibras se insertan en la cápsula articular.

## I N E R V A C I O N D E L A R E G I O N

### NERVIO TRIGEMINO.

Este nervio contiene fibras nerviosas y sensitivas. Las fibras aferentes del nervio trigémino conducen impulsos sensoriales, de dolor, temperatura y tacto de áreas como la cara y cavidad bucal. Las fibras aferentes conducen impulsos a los músculos masticadores. El nervio trigémino tiene tres ramas, la mandibular contiene nervios sensitivos y motores y la maxilar y oftálmica solo fibras sensitivas, pero su descripción solo nos ocuparemos de la maxilar y mandibular.

NERVIO MAXILAR SUPERIOR. Nace en la parte media del ganglio de Gasser. Se dirige hacia adelante para alcanzar el agujero redondo mayor y penetra en la fosa pterigomaxilar y sale por el orificio suborbitario.

Del maxilar superior se desprende el nervio seno palatino, de dos ramas anastómicos y numerosas ramas terminales. Entre ellas tenemos el nervio palatino anterior, descendiendo al conducto palatino y de ramos al cornete inferior y -

al salir del conducto emite ramos a la bóveda palatina y velo del paladar. Nervio palatino medio, se distribuye por la mucosa del velo palatino. Palatino posterior, tiene una rama superior sensitiva que va a la mucosa superior del velo palatino, y la posterior inerva al periestafilino interno, palatogloso, faringoesafilino. Nervios dentarios posteriores, son dos o tres ramos que descienden adosados a la tuberosidad del maxilar y penetran a los conductos dentarios posteriores. Dentario medio. Nace en el canal suborbitario y se anastomosa con el dentario posterior y anterior, contribuye a formar el plexo dentario y da ramos a premolares y caninos. Dentario anterior, alcanza el conducto dentario anterior y da ramos a incisivos y caninos.

#### NERVIO MAXILAR INFERIOR.

Es un nervio mixto. Nace en el borde antero externo del ganglio de Gasser, llega al agujero oval, se coloca por fuera de la sponneurosis interpterigoidea y del ganglio ótico.

Tiene dos troncos, el anterior tiene tres ramos, - temporobucal, temporal profundo y temporomaseterino. El tronco posterior emite cuatro ramas, una de las cuales es común a los nervios oterigoideo interno, periestafilino externo, músculo del martillo, los otros son nervio aurículo - temporal, nervio dentario inferior y nervio lingual. Para su

estudio detallado solo describiré, el dentario inferior, lingual y bucal.

**Dentario inferior.** Desciende entre el músculo pterigoideo interno y externo; acompaña a la arteria dentaria inferior y penetra en el conducto dentario; hasta el agujero mentoniano donde se divide en sus ramas terminales. El nervio milohioideo emana cuando va a penetrar al conducto dentario y se introduce al canal milohioideo. Los ramos dentarios nacen en el conducto dentario e inervan los molares, premolares y canino, el maxilar inferior y periostio que lo cubre. El nervio incisivo da ramos a incisivos y caninos. El mentoniano, sale por el agujero mentoniano, se distribuye por el mentón, labio inferior y mucosa.

**Nervio Lingual.** Va por delante del dentario y se dirige hacia la punta de la lengua, suministra ramos anastomóticos a el dentario inferior, facial y otro para el hipogloso mayor. Da ramos colaterales para el pilar anterior del velo del paladar, las amígdalas, mucosa de las encías linguales, mitad de la lengua y piso de la boca

**NERVIO BUCAL.** Es un ramo sensitivo que cruza la cara interna del tendón del temporal para alcanzar la cara externa del buccinador, donde proporciona ramos a la piel y mucosa del carrillo; su ramo cutáneo se anastomosa con el facial.

# ANGIOLOGIA DE LA REGION

## ARTERIAS .

Para su descripción detallada nos ocuparemos de la Arteria Maxilar Interna, que es una rama terminal de la carótida externa.

**ARTERIA MAXILAR INTERNA.** Nace a nivel del cuello del cóndilo. Penetra en la parte más alta de la fosa pterigomaxilar en donde termina a favor de la arteria esfenopalatina. Esta arteria da nacimiento a la arteria auricular profunda, timpánica, timpánica anterior, meningeas medias, meningeas menor, dentaria inferior, pterigoideas, temporal profunda anterior, maceterinas, bucal, palatinas superiores o descendentes, palatina mayor y menor, esfenopalatina, pterigopalatina, de los cornetes, meatos y tabique.

De este grupo de arterias las principales, para el presente trabajo son: La arteria dentaria anterior. Que -desciende entre el ligamento esfenomaxilar y el maxilar inferior, se introduce en el conducto dentario inferior; dando ramos al hueso que se introduce en las raíces dentarias para distribuirse en la pulpa. Emite la arteria mentoniana, da ramos a incisivos inferiores y se anastomosa con la del -

lado opuesto. Arteria Alveolar. Desciende en la cara posterior del maxilar superior y se ramifica acompañando a los nervios dentales posteriores, se distribuye en la encía, seno maxilar, molares y premolares.

Arteria Dentaria Anterior. Es rama de la arteria infraorbitaria, emite ramos a caninos e incisivos superiores, seno maxilar y sale por el agujero suborbitario; da ramos terminales al párpado inferior, saco lagrimal, nariz y labio superior.

Arteria Bucal. Se distribuye con el nervio maxilar inferior. Las arterias palatinas mayores y menores descienden por los conductos correspondientes.

## V E N A S

YUGULAR INTERNA. En sus ramos colaterales la yugular interna, acompaña a los ramos arteriales de la carótida externa; y forma tres troncos venosos: Tirolinguofacial, Temporomaxilar y el Aurículo occipital.

Tronco tirolinguofacial. Está formado por las venas: tiroidea superior, tiroidea media y, tiroidea inferior.

Venas linguales, es un tronco poco extenso, que resulta de la unión de venas profundas de la lengua, venas dorsales, epiglotis, amigdalas y venas raninas, pueden desembo-

cer aisladamente en la yugular interna o bien en tronco común con la tiroidea y la facial.

Vena facial, se recibe todo la sangre de la región - irrigada por la arteria facial. Terminan en ella, las venas - del ala de la nariz, venas coronarias, superior e inferior, - venas maseterinas anteriores. La vena alveolar, otra de sus afluentes, comienza en el plexo alveolar, constituido en la tuberosidad del maxilar superior, por la confluencia de las venas palatinas superior, suborbitaria, vidiana y esfenopalatina. Igualmente se vierten en la facial, la vena submentoniana, vena palatina inferior, y venas de las glándulas - submaxilares. La facial se anastomosa con la oftálmica, plexos pterigoideos, yugular anterior e interna.

Tronco Témporomaxilar. Está formado por la unión de las venas tèmporales y maxilar interna, atraviesa la parótida y al salir de está glándula y a la altura del ángulo del maxilar, forma la yugular externa y da un grueso ramo - que desemboca en la yugular interna.

Vena maxilar interna. Está formada por la reunión de ramos venosos que siguen el trayecto de los ramos arteriales del plexo pterigoideo, situado entre los músculos pterigoideos y la rama ascendente del maxilar inferior y alveolar y los correspondientes a la tuberosidad del maxilar superior.

La vena temporal superficial, está constituida por las venas tegumentarias y laterales del cráneo.

Tronco aurículo occipital, se origina en la vena - auricular posterior y la vena occipital, y siguen ramos de - las arterias correspondientes, se pueden fundir en un tronco o término separadamente.

## V A S O S   L I N F A T I C O S

COLLAR GANGLIONAR PERICERVICAL. Está constituido por diversos grupos de ganglios:

Grupo suboccipital, está constituido por dos o tres ganglios a cada lado, situados por abajo del occipital superior. Grupo mastoideo, comprende dos a cuatro ganglios, colocados en la cara externa de la apófisis mastoides, sobre la inserción del esternocleidomastoideo. Grupo parotídeo consta de varios ganglios, unos superficiales y otros profundos, - por delante del tragus están uno o dos, llamados ganglios - preauriculares. Ganglios del grupo submaxilar, situados por dentro del borde inferior del maxilar inferior, son subaponeuróticos y corresponden a la cara externa de la glándula submaxilar, uno de ellos el más voluminoso, se halla en contacto con la arteria facial o ganglio de Stahr.

Grupo suprahioides o submentoniano, se hallan colocados en la cara anterior del milohioides, entre los dos vientres anteriores del digástrico. Ganglios del grupo retrofaringeo, se sitúan por detrás de la faringe y de los músculos prevertebrales, o ganglios de Gillete.

Ramos aferentes y eferentes de estos ganglios. Los suboccipitales reciben linfa de la parte occipital del cuero cabelludo. Los mastoideos, de la porción parietal del pabellón de la oreja y conducto auditivo externo. Parotídeos, - del cuero cabelludo, frente, raíz de la nariz, oído externo, caja del timpano, fosas nasales y parótida. Los submaxilares de la cara, las encías, labio superior e inferior, borde de la lengua. Los suprahioides, del labio inferior, parte media del mentón, encía inferior, piso de la boca, cara inferior de la lengua. Retrofaringeos, producen de la rinofaringe, desembocan en la cadena carotídea.



## CAPITULO III

### ETIOLOGIA E

### INCIDENCIA

Desde hace algunos siglos las costumbres alimenticias del hombre han variado, lo cual ha tenido como consecuencia, que por el estímulo masticatorio ha disminuido, producido por la alimentación que antes era de una consistencia dura y ahora es más blanda, por tanto se produjo una falta de desarrollo adecuado en los maxilares humanos y un espacio insuficiente para acomodar el número normal de dientes.

La falta de estímulo adecuado en el crecimiento es una de las razones por las que el hombre tiene dientes retenidos.

Nodine (6), examinó maxilares y dientes de los antiguos Egipcios, aborígenes Australianos e indios de México. Y demostró que estos pueblos no tienen dientes retenidos debido al tipo de alimentación; su comida es simple constituida por vegetales y papas y la preparación de la misma también es muy simple; su consistencia es tal que requiere de una masticación poderosa por parte del niño, y del adulto.

En Europa Occidental, Gran Bretaña e Irlanda, Estados Unidos, su alimentación es básicamente artificial, en los bebés, y por tanto demasiado blanda y dulce lo que provoca en la edad adulta dientes retenidos.

Se considera que en la raza blanca falta sitio preponderante para la erupción del número normal de dientes, mientras que en la raza negra su gran mandíbula permite la cómoda erupción de todos los dientes y aún de cuatro molares.

En un estudio realizado por Dachi y Howell (13) fueron examinadas 3874 radiografías completas de pacientes -

mayores de 20 años, encontrándose que 17 por 100, tenía por lo menos un diente impactado, la frecuencia de impacción era:

22 por 100 para terceros molares superiores

18 por 100 para terceros molares inferiores

0.9 por 100 para caninos superiores

En estudios realizados por Archer (6) ha observado que los dientes retenidos se presentan con la siguiente frecuencia:

1. Terceros molares superiores
2. Terceros molares inferiores
3. Caninos superiores
4. Premolares inferiores
5. Caninos inferiores
6. Premolares superiores
7. Incisivos centrales superiores
8. Incisivos laterales superiores

Es de considerable importancia filogenética que la naturaleza trate de eliminar aquello que no emplea y nuestra civilización con sus hábitos cambiantes, casi ha eliminado la necesidad humana de maxilares grandes y fuertes, y en algunos casos suelen faltar por motivos congénitos.

Se considera que las inclusiones no se apegan a un patrón de herencia establecido; debido a las diversas formas en que pueden ser afectadas las piezas dentarias y las variantes en la forme y grado de inclusión, en cuanto al grado, - pueden ser total o parcial dentro de hueso. Los estudios realizados de estas irregularidades, solo se han logrado producir en animales de experimentación.

Ortodónticamente se considera que el diente se encuentra impactado, debido al movimiento en dirección anterior de los dientes en crecimiento dentro del maxilar, y cualquier interferencia en este movimiento causa la inclusión. El hueso denso provoca retraso dental anterior y retención, - debido a que el hueso no puede ser eliminado en el trabajo normal de erupción. Las causas más comunes son afecciones patológicas que provocan condensación de tejido óseo local o contornos óseos anormales, provocados por infecciones, fiebre, trauma severo, etc.

Los quistes, tumores odontógenos o no odontogénos, - adyacentes a la región del diente impactado lo desplazan ya que suelen producir una presión sobre los tejidos adyacentes suficiente para producir una dirección errónea en la erupción.

Las infecciones crónicas continuadas, dan como resultado una membrana mucosa muy densa y resistente al trabajo normal de erupción.

Cualquiera que sea la causa de la pérdida prematura de dientes primarios provocará una disminución del espacio existente para alojar a los dientes permanentes, y el apiñamiento en las arcadas dentales, así como retención parcial o total de uno o más dientes; dientes rotados en una dirección errónea ya que el eje mayor no es paralelo a su trayectoria normal de erupción.

Embriológicamente se considera que el germen dentario se encuentra alejado del sitio normal de erupción por razones mecánicas, este diente está imposibilitado de llegar al borde alveolar: el germen puede hallarse en su sitio pero su angulación es tal que al calcificarse, la corona toma con tacto con el diente vecino, retenido o erupcionado y esto causa una posición viciosa e impide la erupción normal.

Causas Generales. Las enfermedades generales se relacionan con las glándulas endócrinas y enfermedades como raquitismo, anemia, sífilis congénita, tuberculosis, desnutrición; pueden ocasionar retención, trastornos en la erupción

o ausencia congénita de dientes.

Enfermedades congénitas que de una forma u otra -  
afectan la formación normal de uno o varios órganos predeter-  
minados, éstas enfermedades pueden ser; disostosis cleidocr-  
neal, acondroplasia, paladar fisurado; afectan en la forma -  
y tamaño de los maxilares, por tanto hay dientes en mala po-  
sición y dientes retenidos.

CAPITULO IV

CLASIFICACION

## CLASIFICACION DE TERCEROS MOLARES INFERIORES.

La siguiente clasificación fue sugerida por Pell y Gregory, incluye una parte de la clasificación de George B. Winter.

A. Relación del diente con la rama ascendente del maxilar inferior y el segundo molar:

Clase I: Hay suficiente espacio entre la rama y el lado distal del segundo molar, para la acomodación del diámetro mesiodistal de la corona del tercer molar.

Clase II: El espacio entre la rama y el extremo distal del segundo molar es menor que el diámetro mesiodistal de la corona del tercer molar.

Clase III: Todo o casi todo el tercer molar está localizado en la rama ascendente.

B. Profundidad relativa del tercer molar en el hueso:

Posición A: La posición más alta del diente está a nivel de la línea oclusal o sobre ella.

Posición B. La posición más alta del diente está por debajo del plano oclusal, pero por encima de la línea cervical del segundo molar.



**Posición C:** La porción más alta del diente está por debajo de la línea cervical del segundo molar.

**C.-** La posición del eje longitudinal del tercer molar inferior retenido en relación con el eje longitudinal del segundo molar ( de la clasificación de Winter):

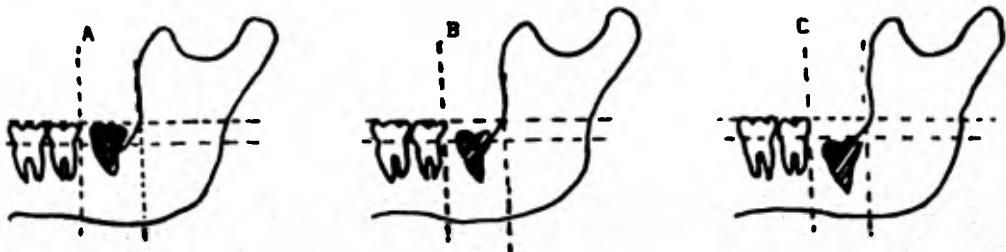
1. Vertical.
2. Horizontal
3. Invertido
4. mesioangular
5. Distoangular
6. Vestibuloangular.
7. Linguoangular.

Pueden presentarse en:

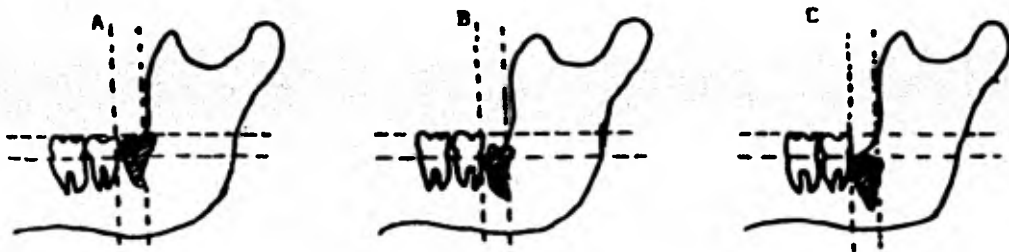
- a. Desviación vestibular
- b. Desviación lingual
- c. Torción

# CLASIFICACION DE INCLUSIONES DE TERCEROS MOLARES INFERIORES

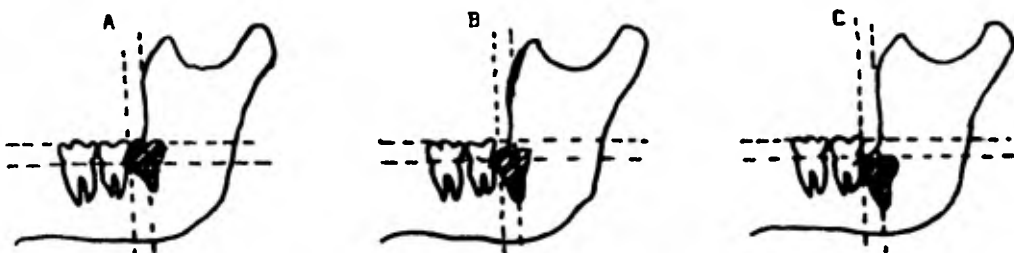
## CLASE I



## CLASE II



## CLASE III



Este dibujo fue tomado del Libro de Cirujía bucal, Denis White.

## CLASIFICACION DEL TERCER MOLAR INFERIOR.

Se presenta en la mandíbula en distintas posiciones y en diferentes desviaciones, con su cara mesial libre o cubierta.

### POSICION VERTICAL. SIN DESVIACION

Cara mesial accesible. El tercer molar está alineado detrás, del segundo sin desviaciones en sentido buco-lingual. Podrá observarse el paralelismo de los ejes en los molares.

Cara mesial inaccesible. La cara mesial está cubierta por hueso, se encuentra en retención parcial o total.

### POSICION VERTICAL CON DESVIACION BUCAL.

Cara mesial accesible. El hueso bucal en su extremo mesial, deja libre la cara mesial, aunque no lo haga en su extremo distal, oclusal, lingual, puede estar parcial o totalmente cubierto por mucosa.

Cara mesial inaccesible. Está cubierta por hueso mesial y como los huesos vecinos cubren a su vez en grado diverso las otras caras, el molar puede presentarse en retención intra-ósea parcial o total.

#### POSICION VERTICAL CON DESVIACION LINGUAL.

Cara mesial accesible. Se presenta dirigido hacia adentro, su cara oclusal francamente lingual, deja la cara mesial - descubierta, y está cubierta en su cara oclusal, distal, - lingual y bucal por cantidades variables de hueso.

Cara mesial inaccesible. Está cubierta la cara mesial, por regla general estos molares son totalmente intraóseos.

#### POSICION VERTICAL CON DESVIACION BUCOLINGUAL

Cara mesial accesible. Se presenta verticalmente colocado, - está dirigido hacia la tabla externa, su cara oclusal está desviada hacia lingual, la cara mesial está libre de hueso y desviada hacia el lado bucal, clínicamente está totalmente cubiertos de mucosa y solo asoma la cóspide mesiobucal.

Cara mesial inaccesible. La cara mesial está cubierta de - hueso y la retención es intraósea total.

#### POSICION MESIOANGULAR SIN DESVIACION.

Cara mesial accesible. El eje mayor del tercer molar forma - un ángulo con el segundo molar, este ángulo es agudo abierto hacia abajo, sus caras bucal y lingual coinciden con los pl<sub>g</sub> no de los molares anteriores.

Cara mesial inaccesible. Está parcial o totalmente cubierta.

#### POSICION MESIODANGULAR CON DESVIACION BUCAL.

Cara mesial accesible. La angulación del tercer molar es la ya estudiada, pero su masa está dirigida hacia el lado bucal, el hueso distal llega hasta el cuello o cubre la cara distal y se continúa en grado variable con el hueso oclusal. Clínicamente la cara oclusal en el tercio distal está libre de mucosa.

Cara mesial inaccesible. La cara mesial está cubierta de hueso, se encuentra en completa retención ósea y mucosa.

#### POSICION MESIODANGULAR CON DESVIACION LINGUAL.

Cara mesial accesible. La cara oclusal está dirigida hacia el lado lingual, la cúspide mesiobucal está al centro de la cara distal del segundo molar, la cara mesial está libre de hueso.

Cara mesial inaccesible. La cara mesial está cubierta por hueso, el hueso bucal y distal se continúa en la cara oclusal, clínicamente estos molares están cubiertos por mucosa.

#### POSICION MESIODANGULAR CON DESVIACION BUCOLINGUAL.

Cara mesial accesible. Presentan su cara mesial inaccesible están dirigidos de atrás adelante, de abajo arriba y de afuere adentro. Su cara oclusal está desviada hacia el lado -

lingual. Clínicamente se presentan totalmente cubiertos por mucosa o alguna cúspide, quedando al descubierto.

**Cara mesial inaccesible.** El hueso mesial cubre la cara mesial y los demás huesos protegen parcial o totalmente las caras respectivas. Estos molares pueden presentarse en total retención intraósea, clínicamente en su mayoría están cubiertos por la mucosa.

#### POSICION HORIZONTAL SIN DESVIACION.

**Cara mesial accesible.** Está situado horizontalmente en el maxilar, su eje mayor, forma con el del segundo molar, un ángulo recto abierto hacia abajo y atrás, las caras bucal y lingual no sobrepasan los planos homónimos de los molares vecinos, su cara mesial está accesible; este tipo de desviación es poco frecuente.

**Cara mesial inaccesible.** La altura en que se encuentra la cara mesial es por debajo de la línea cervical del segundo molar. La retención es intraósea total o bien dejan sus cúspides distales al descubierto.

#### POSICION HORIZONTAL CON DESVIACION BUCAL.

**Cara mesial accesible.** El tercer molar presenta una inclinación igual al anterior, la corona del tercer superior

pone a la del segmento de la corone del segundo. Su cara mesial está libre del hueso homónimo.

Cara mesial inaccesible. El molar está más profundamente colocado, presenta su cara distal por debajo del plano oclusal y su cara mesial este cubierte por hueso. Puede presentarse parcial o totalmente cubierto por los huesos vecinos y por las partes blandas.

#### POSICION HORIZONTAL CON DESVIACION LINGUAL

Cara mesial accesible. El tercer molar forma un ángulo con el segundo, el eje mayor se presenta dirigido de atrás adelante y de afuera adentro, y su cara oclusal está desviada hacia el lado lingual.

Cara mesial inaccesible. Se presenta la cara mesial y las demás se encuentran cubiertas por hueso. Estos molares están profundamente colocados.

#### POSICION HORIZONTAL CON DESVIACION BUCOLINGUAL

Cara mesial accesible. El molar retenido está dirigido hacia el lado bucal y su cara oclusal, desviada hacia el lado lingual. Esta forma de retención no es común; casi todos los molares mesioangulares y horizontales se presentan con la cara mesial inaccesible.

Cara mesial inaccesible. La cara mesial está cubierta por hueso mesial, por regla general la retención es intraósea total

#### POSICION DISTOANGULAR SIN DESVIACION.

Cara mesial accesible. El eje del tercer molar con el segundo forma un ángulo abierto hacia atrás y arriba, en tanto que - la corona del molar retenido, está dirigida hacia la rama ascendente.

Cara mesial inaccesible. Toda la cara mesial está cubierta - por hueso, en su mayoría son molares en retención intraósea.

#### POSICION DISTOANGULAR CON DESVIACION BUCAL.

Cara mesial accesible. Presentan doble inclinación de su eje mayor y forma con el eje mayor del segundo, un ángulo abierto hacia arriba y atrás, y al mismo tiempo se desvía hacia - afuera, sus ápices están aproximadamente en la línea curva - que une los ápices del primero y segundo molar.

Cara mesial inaccesible. Falta de acceso de la cara mesial - por lo general, el molar se encuentra en retención intraósea total.

#### POSICION DISTOANGULAR CON DESVIACION LINGUAL.

Cara mesial accesible, el tercer molar presenta su eje mayor desviado hacia el lado lingual, y su cara oclusal se dirige



hacia la lengua, es una presentación relativamente común. Cara mesial inaccesible. Estos molares están cubiertos por hueso, en retención intraósea total y están también por la mucosa.

#### POSICION LINGUANGULAR.

Cara mesial accesible o inaccesible. El molar retenido presenta su eje mayor horizontal, dirigido de afuera - adentro, de modo que la cara oclusal que es vertical está dirigida hacia el lado lingual, son más frecuentes los terceros molares que presenten su cara mesial inaccesible por regla - general estos molares tienen sus raíces incompletas formadas.

#### POSICION BUCCANGULAR.

Cara mesial accesible o inaccesible. Es una forma excepcional de retención y su eje mayor horizontal como en el caso anterior, pero dirigido de adentro afuera, permite que la cara oclusal este dirigida hacia la cara externa o vestibular del maxilar. En general están en retención intraósea total.

#### POSICION PARANORMAL (INVERTIDA, ECTOPICA, HETEROTOPICA.).

Puede presentarse en posiciones que no encuadran en la clasificación anterior, se considera fuera o apartado de los tipos normales, en general son acompañados de procesos patológicos.

## TERCEROS MOLARES SUPERIORES RETENIDOS.

El tercer molar, Archer, lo clasifica basandose en la posición anatómica.

1. Profundidad relativa de los terceros molares superiores retenidos en el hueso.

Clase A. La porción inferior de la corona del tercer molar superior retenido está a nivel del plano oclusal del segundo molar.

Clase B. La porción inferior de la corona del tercer molar superior retenido está entre el plano oclusal del segundo molar y de la línea cervical.

Clase C. La porción inferior de la corona del tercer molar superior retenido está en la línea cervical del segundo molar o por sobre ella.

2. La posición del eje longitudinal del diente retenido en relación con el eje longitudinal del segundo molar:

- a. Vertical.
- b. Horizontal
- c. Mesioangular
- d. Distoangular

# TESIS DONADA POR D. G. B. - UNAM

- e. Invertida
- f. Vestibuloangular
- g. Linguoangular.

Estos suelen presentarse simultáneamente en:

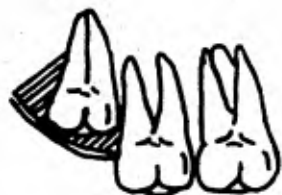- a) Desviación vestibular
- b) Desviación Lingual
- c) Torción.

### 3. Relación del tercer molar superior retenido, con el segundo molar.

Aproximación sinusal (A.S.): No hay hueso o -  
hay una pequeña lámina de hueso, entre el ter-  
cer molar superior retenido y el seno maxilar,  
conocida como aproximación seno maxilar.

No hay aproximación sinusal (N.A. S.): hay 2mm.  
o más de hueso, entre el tercer molar superior  
retenido y el seno maxilar, conocida como no -  
aproximación seno maxilar.

**Distintos tipos de retención del tercer molar superior.**



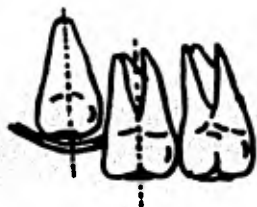
**I. Infraóseo**



**II. Sub-gingival**



**III. Normal**



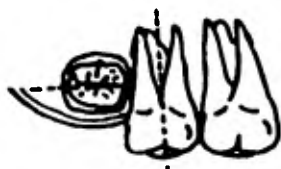**A. Vertical**



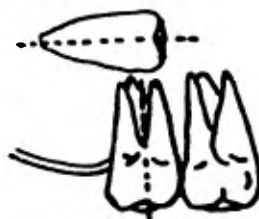
**B. Mesio-angular**



**C. Disto-angular**



**D. Horizontal**



**E. Paranormal.**

Este dibujo fue tomado del libro Rien Lenteno, de Cirugia Bucal.  
pag. 320

CLASIFICACION DE TERCEROS MOLARES  
SUPERIORES RETENIDOS.

Las variaciones en la posición del molar son menores en el maxilar que en la mandíbula.

La posición del tercer molar superior retenido, son las siguiente:

A. POSICION VERTICAL. El eje mayor del tercer molar superior se encuentra paralelo al eje del segundo molar. Puede estar parcial o totalmente cubierto por hueso.

B. POSICION MESIOANGULAR. El eje del molar retenido está dirigido hacia adelante. La raíz del molar está vecino a la apófisis pterigoides. Esta posición y el contacto de las cúspides mesiales del molar impiden su normal erupción.

C. POSICION DISTOANGULAR. El eje del tercer molar está dirigido hacia la tuberosidad del maxilar. La cara triturante del tercer molar mira hacia la apófisis pterigoides, con la cual puede estar en contacto.

D. POSICION HORIZONTAL. El molar está dirigido hacia el carrillo con el cual la cara triturante puede -

ponerse en contacto, dando los accidentes arriba mencionados. La cara triturante del molar suele también dirigirse hacia la bóveda palatina o presentarse horizontal, forma rara, paralelo a la arcada dentaria, con su cara oclusal hacia mesial o distal. El molar puede erupcionar en la bóveda palatina.

E. POSICION PARANORMAL. El molar retenido puede ocupar diversas posiciones, que no encuadran en la clasificación dada.

## CAPITULO V

### INDICACIONES

Y

### CONTRAINDICACIONES

#### INDICACIONES.

Con la cirugía preventiva se logrado evitar innumerables problemas al paciente. Por lo que se considera que debe llevarse a cabo una extracción por diversas y variadas causas, las cuales pueden ir desde el simple dolor hasta una infección grave o la pérdida de dientes, de una parte o de todo el maxilar.

Las complicaciones en los tejidos blandos que rodean al molar retenidos; generalmente principian con una pericoronitis, la cual es la lesión inicial que se origina en la época de erupción; se puede instalar bruscamente el proceso - inflamatorio, hay dolor localizado o irradiado en toda la zona, aumentar de noche, a la masticación, edema, cambios de color a rojo violáceo, y cambio de temperatura debido a la vasodilatación, en este caso está indicada la extracción, dependiendo de la posición del diente.

Cuando existe discrepancia entre el tamaño y número de los dientes y maxilares. La falta de espacio para la acomodación del número normal de diente da como resultado que los dientes anteriores se apiñan, y que no quede espacio suficiente para la acomodación de los terceros molares en este caso - está indicada la extracción cuando las raíces han alcanzado - dos tercios a tres cuartos de su desarrollo, para evitar complicaciones posteriores que acompañan a la erupción incompleta y la maloclusión general.

Cuando es obstáculo en la erupción del 2o. molar - por lo común la causa de este fenómeno es la formación precoz del tercer molar cuando la mandíbula no se ha desarrollado lo



lo suficiente para alojarlo, de manera que preciona sobre el segundo molar y lo incline; se debe hacer la extracción profiláctica.

**Daño a dientes adyacentes.** El diente impactado favorece la retención de alimentos, aparición de caries en el diente vecino, destruir el soporte óseo del diente adyacente a él llegando a producir fracturas por debilitamiento óseo. La extracción temprana en la edad adolescente favorece que el defecto óseo creado por la eliminación del diente retenido, se llene más rápido que en el paciente de edad avanzada.

En zonas edéntulas cuando se piensa construir una prótesis, si se encuentran dientes retenidos en ella se debe eliminarlos primero antes de la construcción del aparato.

**Resorción interna.** La resorción interna idiopática debe distinguirse de la caries, La afección puede desarrollarse en dientes en dientes completamente retenidos sin comunicación con la encía. Cuando se extriipan estos dientes la corona se desmenuza y después de eliminar sus fragmentos se procederá a extraer las raíces.

**Caries e infección periapical.** La caries puede producir en dientes parcialmente erupcionados e invadir gre-

dualmente la pulpa, con la consiguiente infección periapical si está infección prospera se puede producir un absceso submaxilar. Si el tercer molar está en posición vertical normal se obturará, pero en caso contrario se extraerá

La compresión del nervio dental inferior por un molar retenido origina a veces ciertos síntomas neurológicos entre ellos dolor, referido a zonas inervadas por ramas del quinto par o nervios que se anastómosan a él. En individuos de menos de 30 años son más frecuentes, las cefaleas frontales y occipitales y una oscura e indefinida sensación de presión son los síntomas más comunes que puede suprimir con la extracción.

Cuando existen tumores malignos de cabeza y cuello, el diente impactado será un punto más de recepción de la radiación, por lo cual es mejor eliminar el diente impactado antes iniciar la radioterapia para evitar la osteonecrosis en caso de tenerse que hacer la extracción posteriormente (13)

Formación de quistes, muchas veces, el folículo dental en los dientes retenidos forma un quiste, que suele hallarse situado alrededor de la corona y aparece en la radiografía como un pequeño quiste de erupción inmediatamente por debajo de la encía. La membrana del quiste está adherida al -

al cuello del diente. En algunos casos, los quistes alcanzan grandes dimensiones, y pueden ser dentígeros ( encerrando la corona) o paradónticos (desarrollados en el lado distal del diente). Los quistes de erupción pasan frecuentemente inadvertidos hasta llegar a adquirir tales dimensiones que por presión desvían los dientes a considerable distancia.

Falta de función en la arcada dental, cuando se determina que el diente no tiene una función útil dentro del ciclo masticatorio y una función oclusal correcta, sobre todo - si el paciente es joven para evitar el endurecimiento del hueso alrededor del diente impactado; la extracción deberá llevarse a cabo a menos que exista una complicación con alguna enfermedad general.

#### C O N T R A I N D I C A C I O N E S

Aun cuando es muy recomendable hacer la extracción por prevención de complicaciones mayores, se deben tener en cuenta algunos factores que la contraindiquen.

Cuando el diente este asintomático y exista el po-

ligro de perder dientes adyacentes a él, es preferible no tocarlo. Por la cercanía de los ápices de los terceros molares con el conducto dentario inferior y el nervio lingual, pueden ocurrir lesiones de tejido blando, aun cuando en la mayoría de las ocasiones es difícil de predecir este daño.

Uno de los factores principales que se deben tomar en cuenta es el estado físico del paciente; ya que en la mayoría de los casos el paciente que tiene comprometida su salud es preferible, administrar los antibióticos y analgésicos que puedan mitigar temporalmente los síntomas que acompañan al diente impactado. Entre ellas se encuentran;

Enfermedades cardiovasculares graves, infarto al miocardio grave o reciente, ya que estos pacientes no deben someterse a tensiones de una intervención quirúrgica.

Reumatismo cardiaco, endocarditis bacteriana, por la afección vascular, la aparición del stress, puede ocasionar una descompensación del corazón seguida de paro cardiaco -

Las discrasias sanguíneas, como leucemia, leucopenia, púrpura hemorrágica, hemofilia, anemia, para evitar hemorragias en los pacientes por la debilidad vascular.

Diabetes, cuando el paciente no está controlado no -

no se debe hacer ninguna intervención si no se tienen exámenes de laboratorio recientes y saber cual es el medicamento que el paciente toma, en caso contrario se le intervendrá.

Nefritis en casos severos cuando el paciente se encuentra debilitado, ya que este es una vía de eliminación de muchos medicamentos.

Vías respiratorias, cuando se le va administrar anestesia general al paciente.

Lesión hepática. Se debe tener mucho cuidado con pacientes que han sufrido un grave enfermedad hepática, ya que el hígado es el punto de partida para la destrucción de muchas drogas.

Contraindicaciones locales.

Infecciones gingivales agudas.

Pericoronitis Aguda.

Sinusitis maxilar aguda

Extracción en zonas con procesos malignos

Osteomielitis.

Después del tratamiento de radium. La osteomielitis, no es tipo agudo, sino un proceso lento de sequestron y la complicación posextracción en estos casos se denomina osteoradionecrosis.

CAPITULO VI

HISTORIA CLINICA

## H I S T O R I A   C L I N I C A

La importancia de obtener y anotar los antecedentes médicos de un paciente va mucho más allá de proporcionar una protección medicolegal o del temor ante posibles demandas judiciales. Una Historia Clínica completa permite reconocer a los pacientes de alto riesgo y ayuda a tomar la decisión de tratar o no a un enfermo con problemas. La Historia Clínica no sólo debe registrar los signos vitales y descubrir los primeros signos de una enfermedad general no sospechada, sino también debe determinar los peligros que esté represente para la salud personal del dentista y conocer el riesgo para el paciente.

Primera mente deberá preguntar los datos generales del paciente, debe saber: peso, edad, estado civil, ocupación, estas variables ayudan a colocar los síntomas en categorías.

La comprobación de los signos y síntomas es necesaria para ayudar a definir la entidad patológica. Ya que muchas personas proporcionan información errónea por varias razones; temen enfrentarse a un real diagnóstico, o pertenecan al grupo de fingidores (neurosis de salud) etc.

#### MOTIVO DE LA CONSULTA.

Lo más lógico es empezar la historia preguntando sobre la molestia responsable de la visita. Se hacen preguntas adicionales que definen la naturaleza y duración de la molestia más importantes.

#### ENFERMEDAD ACTUAL.

Se debe continuar la historia haciendo preguntas - sobre el motivo de la consulta y no tratar de interrumpir la línea del pensamiento queriendo establecer primero la historia personal, familiar a menos que estén relacionadas con la situación actual. Las preguntas deben ser específicas y hecha de manera comprensible que permitan al enfermo dar una respuesta concisa. Debe hacer un relato cronológico empezando por el padecimiento actual y un resumen del estado de salud anterior.

#### ANTECEDENTES PATOLOGICOS.

Se debe hacer un resumen de los padecimientos anteriores; las principales infecciones, mención de los padecimientos alérgicos importantes en especial de fármacos, un registro de las intervenciones quirúrgicas, ingresos a hospitales, y se anotaran los antecedentes patológicos que sean importantes para el padecimiento actual.



### ANTECEDENTES FAMILIARES.

Se anotaran los padecimientos importantes de los parientes sanguíneos (padres, hermanos, hijos, esposa) esto comprenderá, edad, salud, y causa de muerte de los familiares infecciones transmisibles como; tuberculosis, sífilis, diabetes.

### REVISION DE SISTEMAS ORGANICOS.

Representa principalmente una serie de preguntas relativas a la función de diversos sistemas orgánicos. Las alteraciones orgánicas no son específicas pero representan muchas enfermedades generales.

El estado físico del paciente descrito por él mismo, puede sugerir alguna patosis o cambio en su metabolismo.

**DOLOR.** Se interrogará al paciente sobre su localización e irradiación a otras áreas, su intensidad duración, - como principia y como se calma, este es un síntoma característico de una enfermedad o una manifestación vaga de un trastorno emocional.

**ANOREXIA.** Falta de apetito; está y la pérdida de peso son síntomas inespecíficos que acompañan alteraciones emocionales e infecciones crónicas.

Para llegar a la evaluación física no será completa sin un buen examen físico.

Debemos aprender a ver al revisar el cuestionario o formato ya establecido; los puntos que debemos observar son:

1. Color de la piel:

Cianosis - Cardiopatía, policitemia

Palidez - Anemia, miedo, tendencia al síncope

Rubor - Fiebre, sobre dosis de atropina, -  
aprensión, hipertiroidismo.

Ictericia - Enfermedad del hígado.

2. Los ojos.

Exostalmos - hipertiroidismo.

3. La Conjuntiva.

Palidez - Anemia, Ictericia, enfermedad hepática

4. Las manos.

Temblor, hipertiroidismo, aprensión, histeria,  
paralisis, epilepsia, esclerosis múltiple senili  
dad.

5. Los dedos.

En palillo de tambor o gruesos, enfermedad cardio  
pulmonar, cianosis de las uñas, cardiopatías.

6. Cuello.

Distensión de la vena yugular, insuficiencia car-  
diaca ventricular derecha.

7. Tobillos

hinchamiento, varices, insuficiencia cardiaca,

enfermedad renal.

8. Ritmo de la respiración, especialmente con insuficiencia cardíaca: Adulto normal 16 a 18 por minuto. Niño normal 24 a 28 por minuto.

9. El abdomen:

Ascitis- cirrosis hepática, insuficiencia cardíaca ventricular derecha.

Es muy importante la determinación de la presión sanguínea y del pulso.

El pulso varía de 60 a 80 por minuto en el adulto normal y de 80 a 100 por minuto en el niño normal, deberá ser fuerte y regular.

La determinación sistemática nos puede llevar a un tratamiento oportuno y eficaz de la hipertensión o hipotensión y nuestro tratamiento dental puede ser alterado por este descubrimiento.

La presión arterial puede variar desde 90/60 hasta 150/100 en el adulto normal.

Enfermedad del pulmón y vías respiratorias

La tos es un síntoma importante, puede ser tos seca o tos con esputo y este puede ser con pus, meloliente, esputo con sangre, es característica de enfermedades respiratorias agudas, tuberculosis, bronquiectasis, carcinoma o adenoma bronquial.

**Diseas.** Significa deficiencia en la respiración y lo determina en parte los cambios en las propiedades mecánicas del pulmón. La disnea de esfuerzo está relacionada con el ejercicio y aumenta con la posición horizontal por largo tiempo. El mismo enfermo puede apreciar este tipo de respiración, que se encuentra dificultada en el habla, por la continua interrupción, por la necesidad respiratoria.

**El aparato gastrointestinal;** Se preguntará, sobre el hábito intestinal, incluyendo cambios recientes como diarrea, estreñimiento, consistencia de las heces, presencia de sangre y color de las heces, dolor abdominal.

**Enfermedades del hígado.** Producen ictericia, se presenta en enfermedades de la vesícula biliar, cálculos biliares, tumor obstructivo de las vías biliares, hepatitis infecciosa.

**Aparato Genitourinario.** Sus principales síntomas, son disuria, nicturia, incontinencia, alteración del ciclo menstrual, dismenorrea; la calidad y cantidad del flujo urinario, dificultad para iniciar la micción, el color de la orina la hemolisis, estos son signos que nos informan sobre la naturaleza del padecimiento (nefrosis, poliuria, ictericia, obstructiva), el dolor se puede acentuar en la micción sin producirse orina (disuria), se anotará cuando empiece y termina la menstruación.

Los enfermos con insuficiencia cardiaca desarrollan edema periférico localizado, en las extremidades inferiores, - presentan palpitaciones que representan episodios de taquicardia. Las palpitaciones se pueden asociar con sensaciones de - debilidad genral y malestar.

#### HISTORIA DENTAL.

La parte principal del examen dental está constituida por la inspección visual y palpación minuciosa y completa, deben llevarse a cabo con luz adecuada, espejo y sonda paradontal y jeringa de aire, para tener mayor visibilidad de la región a explorar.

Se deben explorar las lesiones cariosas y hacer una anotación y clasificación de calidad y condiciones de las restauraciones existentes, así como determinar la susceptibilidad del paciente a la caries. Y al examinar cualquier estructura - se debe anotar lo normal y lo anormal.

La valoración del parodonto es sumamente importante, debe explorarse el borde gingival, papilas interdentarias; color, consistencia, forma y textura de la encía; la presencia de infecciones, materia alba y sarro, presencia de bolsas paradontales y su profundidad.

Calidad de la higiene del paciente ya que este es -

un factor de importancia determinante en la cirugía, y una boca sin higiene no es una boca apta para la cirugía.

La lengua deberá ser examinada en relación con sus movimientos normales, papilas, color y bordes laterales, se debe hacer una palpación profunda del piso de boca; las fauces y la faringe se examinarán con un espejo.

Las glándulas salivales se deben evaluar para saber la normalidad de los conductos, calidad y cantidad de saliva. En los labios se observa su simetría, color, úlceras, reseque-  
dad o la presencia de queratosis. En el área del vestíbulo se hará un examen similar al anterior; en el paladar duro y blando se harán un examen buscando fisuras y torus, desviaciones de la úvula o cualquier proceso anormal.

CAPITULO VII

EXAMENES DE

LABORATORIO

Para el diagnóstico y plan de tratamiento pueden requerir varias pruebas de laboratorio, para establecer el diagnóstico y elegir el tratamiento más eficaz; son un complemento de la historia clínica, cuando en ella encontremos algún dato necesario que comprobar

### A N A L I S I S   D E   L A   O R I N A . (9)

DETERMINACION	VALOR NORMAL.
Acetona	0
Proteína de Bence Jones	0
Bilis	0
Calcio	150mg. o menos por 24 horas
Acido diacético	0
Glucosa	0
<b>17 Hidrocorticoesteroides</b>	
varón	2-6 mg. / 24 horas
hembra	3-10mg. / 24 horas
<b>17 Cetoesteroides</b>	
varón	7-20 mg./24 horas
Hembra	5-15 mg./ 24 horas
Proteínas	0-30 mg./ 24 horas
Riboflavina (vitamina B <sub>2</sub> )	0,5-0,6 mg. /24 horas
Densidad	1,005-1,030



Tiamina	50-500 ug / 24 horas
Urobilinógeno	1 mg. / 24 horas.

La glucosa en la orina indica generalmente elevación de la concentración de glucosa hemática (diabetes mellitus)

La acetona se halla en la orina, en la diabetes incontrolada (cetoacidosis) y en casos de inanición.

Acido diacético, indica cetosis diabética grave.

La bilis se presenta en ictericia biliar, insuficiencia hepática.

La exploración microscópica del sedimento urinario muestra: hematias (nefritis, tuberculosis y tumores malignos) Leucositos, en infecciones de vías genitourinarias, cristales, normalmente hay: uratos, fosfatos, oxalatos. Anormales : colesterol, tirosina, leucina, cistina.

Para determinación de la proteína de Bence Jones, se debe hacer una prueba específica.

La densidad de la orina depende del equilibrio hídrico total - de la cantidad de solutos eliminados por el riñón. La orina es turbia por presencia de leucositos, y de color marrón debido a la bilirrubina.

La presencia de proteína en la orina sobre todo de albúmina, - se observa en la insuficiencia renal, insuficiencia congestiva

y en personas sanas después de permanecer de pie prolongadamente, o en un ejercicio intenso.

## ANÁLISIS DE SANGRE . (9)

DETERMINACION	VALOR NORMAL
Hormona adenocorticotropa (ACTH)	0,15-0,38 u ug/cm <sub>3</sub>
Acido Ascórbico	0,4-1,5 mg%
Tiempo de Sangría	1-3 minutos
Constantes celulares :	
Volumen corpuscular medio (MCV)	80-90 u <sup>3</sup>
Hemoglobina Corpuscular	27-32 u ug
Tiempo de coagulación	menos de 15 minutos
Fórmula leucocitaria:	
Neutrófilos	55 a 70 %
Eosinófilos	0-4 %
Basófilos	0-1 %
Linfocitos	25-40 %
Monocitos	0-8 %
Glucosa ( en ayunas )	70-100mg %
Hematócrito:	
Varones	40-50 %
Hembras	37- 47 %
Contenido de Hemoglobina	
varones	14 - 17,5 g %
Hembras	12,5 - 15, 5 %
Número de plaquetas	200,000 - 400,000/mm <sup>3</sup>
Tiempo de protrombina	12- 15 segundos
Número de hemafes:	
varones	4,5-5, 5x 10 <sup>6</sup> / mm <sup>3</sup>
Hembras	4-5 x 10 <sup>6</sup> / mm <sup>3</sup>

Número de reticulocitosis	0,5. -1,5 %
Velocidad de sedimentación globular	0-20 mm/1 hora.
Volumen sanguíneo	8,5-9% del peso total del cuerpo en kilogramos.
Número de leucocitos	5,000 - 10,000 / mm <sup>3</sup>

El contenido de hemoglobina, el valor del hematócrito y el recuento de hematíes disminuye en la anemia y aumenta en la policitemia, primaria y secundaria o en la deshidratación.

El recuento de leucocitos aumenta en la infección, necrosis - hística, policitemia primaria y la leucemia y disminuye en ciertas infecciones o después de reacciones medicamentosas.

El recuento de plaquetas aumenta, después de la pérdida hemática y la policitemia primaria, disminuye en la anemia aplásica, infecciones virales, depresión de médula ósea y toxicidad medicamentosa; produce tendencia a la hemorragia.

La pérdida de reticulocitos aumenta en la pérdida hemática y en la anemia hemolítica.

Velocidad de sedimentación se determina mezclando con citrato y anotando el número de hematíes sedimentados por unidad de tiempo.

El tiempo de serofia y coagulación; cuando da cifras fuera de las ya anotadas o sea tiempos mayores; no es conveniente hacer intervenciones quirúrgicas debido a la propensión hemorrágica.

El tiempo de protrombina es una medida para la coagulación - sanguínea. Está alargada en la insuficiencia hepática, en síndromes de malabsorción y en tratamientos con anticoagulantes. Glucosa en la sangre total. Lo normal es de 80 a 120 mg % esta controlada por diversas variables como la insulina, secretada por el páncreas, glándulas suprarrenales, hipófisis, tiroides, la concentración se eleva por diabetes mellitus, diabetes leve.

### B I O P S I A

Es la toma de tejido de un paciente vivo para su examen microscópico. Esta se realiza después de una buena Historia Clínica completa y la muestra debe ser colocada en formalina al 10% (5)

Biopsia por incisión: Es la eliminación de una porción de tejido.

Biopsia por Excisión. Es la eliminación completa de la lesión circunscribiéndola de tal manera que es totalmente extirpada.

Biopsia por aspiración: Es ideal para quistes, tumores no ulcerados, lesiones de hueso, ganglios cervicales, el material obtenido puede ser observado macroscópicamente y microscópicamente.

Biopsia por punción. Con un fórceps tipo runzón, se hace la extirpación de una porción de la lesión.

CAPITULO VIII

EXAMEN RADIOGRAFICO

PARA LA

EXTRACCION DE

TERCEROS MOLARES

Como complemento de un buen diagnóstico y plan de tratamiento, se necesita hacer un examen radiográfico, que nos permita valorar y diferenciar lo normal y lo anormal, existente en la zona por radiografiar.

En este caso solo nos referiremos al estudio del tercer molar, para lo que debemos lograr una radiografía clara y precisa que nos permita, interpretar los detalles anatómicos de la zona en que se encuentra y comprobar la impresión que tuvimos clínicamente.

Existen varios tipos de radiografías que podemos utilizar para nuestro diagnóstico diferencial:

Radiografías Intraorales: periapicales, Bitewing o de aleta mordible, oclusales

Radiografías Extraorales.

Para lograr una buena proyección de las películas intraorales es necesario seguir varios pasos.

Colocar al paciente en posición ocular; La cabeza debe estar inmóvil y apoyada en el cabezal del sillón, el paciente debe mirar al frente, de manera que la línea bipupilar quede horizontal, esto hace que el plano sagital (divide la cabeza en dos) quede vertical, con lo cual se logra que el plano de oclusión quede horizontal.

Desde la posición ocular, la cabeza se lleva hacia adelante (se le pide al paciente mire las rodillas), de modo que el plano de oclusión quede horizontal con el piso, y para comprobarlo se observa la línea imaginaria que va del trago - al ala de la nariz, también debe ser horizontal. Esto es en cuanto al maxilar superior.

En la mandíbula; desde el plano ocular la cabeza debe llevarse hacia atrás, de manera que el plano oclusal inferior quede horizontal y se comprueba observando la línea imaginaria que va del trago a la comisura labial, debe ser horizontal y la indicación al paciente es mirar hacia arriba.

#### BITEWING O DE ALA MORDIBLE.

En este caso el paciente debe estar en posición ocular y con el plano de oclusión horizontal al piso. El paquete se introduce por lingual y colocándolo centrado al grupo dentario por radiografiar; su lengüeta debe ir sobre las caras oclusales y se le indica al paciente, cierre normalmente.

#### OCUSALES.

La posición del paciente, debe estar en posición ocular y con el plano de oclusión horizontal al piso. Se introduce el paquete con su eje mayor coincidiendo con el plano sagital, se introduce tan atrás como el paciente pueda tolerarlo y se le pide cierre la boca sin apretarla, para Maxilar superior.

El punto de incidencia será; en la intersección de la línea bipupilar con el plano sagital, en la unión de los cartilagos y los huesos nasales, con una angulación de  $65^{\circ}$  y a 60 - 70 KVP.

Para la mandíbula; previo ajuste del cabezal del sillón, la cabeza debe llevarse desde la posición inicial, hacia atrás, de modo que el plano de oclusión quede vertical con respecto del piso. El punto de incidencia del rayo central es a  $0^{\circ}$ , en la región submentoniana, aproximadamente a dos milímetros por encima del borde de la mandíbula.

Es muy recomendable en todos los casos al uso de la técnica de la bicatriz, en la cual el ángulo formado por la película y los ejes axiales de los dientes se determina por el rayo central del cono, que está dirigido a través o al mismo nivel del diente o dientes en cuestión, y lo más cerca de las estructuras por radiografiar.

Las radiografías Extraorales.- se utilizan cuando no es posible obtener radiografías intrabucales comunes, debido a trismus, procesos inflamatorios o nauseas; este tipo de radiografías no tienen tanta exactitud como las intraorales, pero aun así pueden ser de gran utilidad. Las radiografías laterales y anteroposteriores de cráneo dan una vista de los huesos faciales y senos paranasales.



La lateral del maxilar inferior, es muy adecuada - para clase III, porque se obtiene una imagen lateral de la mandíbula correctamente ubicada. Las Tangenciales proporcionan información adicional en caso de posiciones raras. Las radiografías panorámicas, es más comúnmente usada en adultos, - ya que en niños la cripta del tercer molar aparece profundamente metida en la rama ascendente o totalmente rodeada de hueso, cosa que es falsa.

En radiografías intraorales, podemos observar, que - cuando exista una desviación del molar hacia el lado bucal, - hay una superposición en una porción de la corona del segundo molar, lo que indica la desviación hacia bucal del tercero.

Desviación Lingual. Se observarán puntos de contacto entre los tres molares, ausencia de superposición coronaria y presencia de la cara oclusal del tercero.

Desviación bucolingual. Superposición coronaria, en un segmento del segundo molar, la cara oclusal del tercer molar será visible, por estar dirigida hacia lingual.

Radiográficamente la cara mesial accesible del tercer molar retenido, es el espacio radiolúcido, de distinto especto y tamaño, de acuerdo a la posición del tercer molar en el hueso. En la cara mesial inaccesible el espacio radiolúcido no existe, y podrá observarse aunque no en todos los casos una muesca radiolúcida del saco pericoronario del molar.

CAPITULO IX

TECNICA QUIRURGICA

Y ANESTESIA

## TECNICA OPERATORIA

Ya previamente obtenidos todos los estudios necesarios para la eliminación del tercer molar impactado, lo cual permitirá la planeación cuidadosa de los pasos operatorios a seguir:

### INCISION PARA TERCER MOLAR INFERIOR.

Se emplea un bisturí Bard Parker, con el cual se inicia la incisión, con un trazo enérgico y de un solo intento que permitirá percibir por debajo del instrumento la sensación de hueso; siguiendose la técnica convencional de bisel invertido, se principiará aproximadamente a dos centímetros por detrás de la cara distal del segundo molar (dependiendo del tipo de retención), y se continuará hacia delante por la cara bucal festoneando los cuellos del primero y segundo molar, hasta llegar al espacio interdentario entre el primer molar y el segundo premolar, dandosele una profundidad que debe abarcar mucosa y periostio.

Otra variante para la incisión, principia por la parte lingual de la línea oblicua externa, por distal del segundo molar, y se continúa hacia delante bordeando el cuello del segundo molar, hasta el espacio interdentario entre el -

primero y segundo molar y de ahí se extenderá hacia abajo en un ángulo de 45° en dirección del fondo de saco vestibular; la incisión deberá abarcar mucosa, periostio y llegar a hueso.

#### PREPARACION DEL COLGAJO.

Después de realizada la incisión, con el periostótomo, se separará cuidadosamente el colgajo, esta separación debe realizarse con suaves movimientos de lateralidad y giro del instrumento; teniendo presente que el periostio debe acompañar a la mucosa bucal; desprendido todo el colgajo se debe mantener separado, con el mismo periostótomo o con un separador de Austin.

El colgajo debe tener una exposición adecuada del sitio por operar, con una irrigación sanguínea buena y traumatizando los tejidos blandos lo mínimo posible y al colocarlo nuevamente y debe tener suficiente apoyo óseo.

#### OSTECTOMIA.

Remoción del hueso de recubrimiento. El objetivo es quitar la cantidad de hueso necesario como para tener acceso al molar.

Esto se puede llevar a cabo por dos medios; con fresas y/o escollos.

Fresas para hueso. Deben ser de carburo de tungsteno en forma redonda o de fisura, se debe irrigar constantemente al lugar donde está la fresa en movimiento, así como mantenerla libre de astillas de hueso para evitar que se recaliente y quemé el hueso, dando como resultado muerte de células óseas y dolor posoperatorio.

Escoplos. Hay de dos tipos de escoplos, uno de presión manual, es el menos deseable y el más peligroso; el otro escoplo y martillo de mano, es más satisfactorio, estos instrumentos deben estar muy bien afilados y se esterilicen en frío para no arruinar su borde cortante.

La remoción del hueso que cubre el molar retenido se hará; haciendo pequeños orificios en el hueso aproximadamente a 4mm. unos de otros, se unirán con fresa que de preferencia este nueva. Se tiene encuenta no lesionar el segundo molar; se debe estar limpiando constantemente la zona con suero fisiológico y usando el aspirador al mismo tiempo.

Después de eliminar todo el hueso que está sobre el molar, se debe eliminar el hueso que lo contornea, se eliminará suficiente hueso para no ejercer mucha presión al tratar de elevar el diente de su lecho; en algunos casos dependiendo de la posición del diente, deberá seccionarse la corona para facilitar así su remoción.

Debe obtenerse suficiente espacio entre el ecuador del diente retenido y el hueso, para permitir la entrada del elevador, de manera de ejercer una fuerza de palanca, con su punto de apoyo por debajo del diente.

Con la odontosección, es una técnica muy valiosa - ya que por este medio se perderá menos sustancia ósea; la - que tendría que ser regenerada en la cicatrización posoperatoria y se realiza sobre tejido que va ser eliminado como es el diente.

Los primeros en establecer este método fueron Pell y Gregory y Archer hizo una modificación en las ventajas - obtenidas por ellos.

Si el campo operatorio es pequeño, significará menor edema y menor trismo posoperatorio; sin embargo es preferible exponer mayor campo operatorio a que sea demasiado pequeño.

La exéresis ósea es eliminada, o considerablemente reducida. Se acorta el tiempo operatorio.

El trismo producido por la elevación del diente se elimina.

No se lesionan los dientes adyacentes y el hueso

El riesgo de fractura es menor.

Se previene la parestesia del labio.

### **Desventajas:**

Los dientes con surcos poco profundos no se parten.

Los dientes de pacientes ancianos, son difíciles de partir.

En algunos casos es difícil colocar el escoplo, siguiendo el eje longitudinal del diente.

Muchas veces partir el diente tiene poca ventaja, porque no se puede controlar la dirección del corte.

Los pacientes sufren en general molestias por el uso del escoplo.

La odontosección puede realizarse en dos formas: - según su eje mayor y según su eje menor, del diente retenido. Tienen como finalidad la reducción de la corona en piezas pequeñas que se van secando, permitiendo la creación de un espacio a través del cual se quitan las porciones restantes de la raíz.

### **EXTRACCION DEL SACO PERICORONARIO.**

Se raspa suavemente el alveolo desocupado por el diente eliminado y se extrae el saco pericoronario, con una cucharilla y con pinzas, su permanencia en el alveolo puede originar por lo menos, infección posoperatoria y hemorragia, se considera que tiene este tejido capacidad potencial para producir ameloblastoma y siempre deberá tenerse cuidado de ser eliminado.

## TECNICAS EXODONTICAS PARTICULARES PARA MOLARES INFERIORES

### POSICION VERTICAL.

La incisión se hará mínima, se hace la separación del colgajo, la ostectomía, está regida por la cantidad de hueso que cubre al molar, se eliminará también el hueso cortical para exponer completamente la corona, se secciona en dos mitades la corona y se hace un surco en la raíz, se inserta en el surco el botador y se usa como punto de apoyo la cortical vestibular y se sacan las raíces.

### POSICION MESIOANGULAR.

Se hace la incisión y colgajo convencionales, se elimina el hueso pericoronario que en algunos casos es muy abundante. El instrumento destinado a la extracción se aplica sobre la cara mesial y se ejerce una fuerza de palanca con apoyo en el borde óseo mesial también se puede recurrir a la odontosección.

### POSICION HORIZONTAL.

Se hace la incisión y desprendimiento del colgajo en forma convencional, la ostectomía se hace con fresas o con escoplo, cuando la posición es favorable, y el hueso pericoronario es escaso, se emplea un elevador a manera de palanca, cuando se presenta gran cantidad de hueso distal, raíces di-



vergentes y cementosis, se hace necesaria la odontosección - del molar retenido.

#### POSICION DISTOANGULAR

Se presentan en condiciones desfavorables para la - exodoncia, las fuerzas ejercidas en la cara mesial desplazan al molar hacia distal y le dan mayor anclaje, se emplearán - métodos, que resten valor de contención al hueso distal, lo más eficaz es realizar la odontosección de la pieza.

#### PASOS PARA LA EXTRACCION DE TERCEROS MOLARES SUPERIORES.

INCISION. Con un bisturí Bard Parker, se inicia la incisión; se principia en la porción más distal de la tubercidad hacia adelante hasta llegar al punto medio de la superficie vestibular, alrededor del cuello del segundo molar, - hasta el espacio proximal entre el primer y segundo molar y después hacia el fondo del surco mucovestibular, en un ángulo a  $45^{\circ}$ . La incisión debe abarcar mucosa y perioncio.

REMOSION DEL HUESO DE RECUBRIMIENTO. El hueso que lo cubre generalmente es muy denso, pudiendo facilmente retirarse. En esta operación hay que tener cuidado de no presionar y empujar por inadvertencia el diente dentro del seno -

maxilar o fosa pterigomaxilar, a causa de este peligro la técnica de seccionamiento es aplicable.

Después de eliminado el hueso que cubre la corona, se debe eliminar hueso suficiente para exponer el ecuador de la corona del diente retenido, se debe introducir el elevador de modo que la punta quede colocada debajo de la corona, y el diente se levanta de su lecho por medio de elevadores. los cuales se deben dirigir hacia abajo y atrás, se introducen con cuidado, pueden ser fácil con movimientos bruscos - fracturar la tuberosidad y la apófisis pterigoides.

#### ANESTESICOS COMUNMENTE USADOS PARA ELIMINACION DE DIENTES IMPACTADOS.

La eliminación quirúrgica del diente impactado puede ser una experiencia inquietante, desde el punto de vista emocional, sobre todo en el paciente con anestesia local, por lo que el dentista, debe disminuir la ansiedad y el dolor del paciente.

Con anterioridad era solo frecuente que la anestesia general se aplicará solo en medios hospitalarios, pero hoy en día, son muchos los dentistas que están capacitados y la usan con sus pacientes en el consultorio dental.

También se hace uso de premedicación anestésica por medio de Sedantes, los cuales no es posible prever su efecto si son administrados por vía oral, por lo que es preferible, administrarlos por vía endovenosa y lentamente para observar su efecto.

Agentes anticolinérgicos, se indica en pacientes que tienen excesiva salivación, o que son sometidos a intubación endotraqueal, no es muy recomendable en algunos pacientes el uso de este medicamento porque aumenta la frecuencia cardiaca.

Los anestésicos más usados en el consultorio dental son las soluciones de anestesia local, las cuales con una buena técnica empleada, para su aplicación, eliminan la sensación de dolor aun cuando el paciente este consciente, e así como la disminución de la hemorragia en el campo operatorio.

Para que en un anestésico local sea bueno debe tener, rapidez de acción, baja toxicidad, buena difusión y carecer de efectos alérgicos

Se administra generalmente en soluciones al 2%, en proporción de 1:100,000, el vasoconstrictor aumenta la duración del anestésico.

Las técnicas más empleadas en la extracción de molares incluidos son:

Bloqueo del nervio dentario inferior: se deposita la solución anestésica en el punto por donde penetra el nervio dentario inferior, en el canal alveolar inferior, en las proximidades inmediatas a este nervio, produce un bloqueo efectivo en sus ramificaciones.

Bloqueo del nervio alveolar posterior:

Consiste en la infiltración anestésica de las ramas del nervio maxilar superior que junto con las palatinas inervan los molares superiores. La anestesia se lleva a cabo por infiltración, se introduce la aguja a través del pliegue mucoso en un ángulo de  $45^{\circ}$ , debe hacerse la inyección lentamente.

Bloqueo del nervio palatino posterior, se introduce la aguja a nivel del segundo molar, aproximadamente a un centímetro del trayecto entre la línea de la encía y la línea media del paladar, dirigiéndose hacia arriba y atrás perforando el tejido palatino en el conducto.

Se debe administrar para la extracción de molares inferiores incluidos un cartucho de solución anestésica, en el dentario inferior y lingual y medio en el nervio bucal.

Para molares superiores, un cartucho de solución anestésica, se aplicará por vestibular y solo un cuarto de cartucho por el palatino.

## ANESTESICOS MAS USADOS EN ANESTESIA GENERAL.

**Oxido Nitroso.** Es un método comunmente usado en odontología, el cual se utiliza con un equipo complicado y bajo la supervisión de una persona experta en el campo anestésico. Es una sustancia que no se combina con ningún tejido del cuerpo, su acción farmacológica es por depresión del sistema nervioso, tiene gran solubilidad en el plasma sanguíneo. Es usado en Cirugía, complementado con agentes narcóticos, - barbituricos de acción ultra corta y con anestesia local.

**Solución Endovenosa.** Es uno de los mejores métodos más utilizados, ya que está se administra, lenta y directamente torrente sanguíneo, lograndose la relajación y cooperación, sin la eliminación de las funciones vitales.

La sedación con Brevital es la combinación de un narcótico potente, sedante e hipnótico, y exige la habilidad, conocimientos y equipo para manejar al paciente totalmente - anestesiado; no es recomendable para la sedación ligera consciente.

**Diazepam.** Su administración es por vía endovenosa elimina la aprensión y el miedo del paciente, también, también se puede utilizar como sedante de elección antes de la administración de otro tipo de anestésico, para la intervención -

quirúrgica, se debe elegir pacientes sin complicaciones, - solo se aplicará a pacientes sanos.

Neuroleptoanalgesia. Produce un estado de disasociación psíquica, sin pérdida de la conciencia, con depresión del Sistema nervioso central y actúa a niveles subcorticales con un estado de catalepsia, tranquilización y analgesia intensa. Se induce sin utilizar barbitúricos o agentes volátiles.

Cetamina. Pertenece al grupo de los hidrocarburos - barbitúricos, el clorhidrato de cetamina, es una droga que no es narcótico, ni barbitúrico, su administración es por vía endovenosa, su acción rápida produce analgésica profunda unida a un estado cataléptico, en el cual está disasociado con el medio ambiente, se utiliza para anestésicar al niño difícil - de manejar.

Halotano, (Fluotane), no es explosivo, su premedicación es con sedantes y narcóticos, este compuesto presenta ciertos peligros para el personal, ya que requiere de ventilación adecuada, por los gases de desecho que produce.

CAPITULO X

CUIDADOS POSOPERATORIOS

Y

COMPLICACIONES

POSOPERATORIAS .

## CUIDADOS POSOPERATORIOS

Ya terminada la intervención quirúrgica se debe tener en cuenta, tomarle al paciente una radiografía posoperatoria, para eliminar la sospecha de que el diente no ha sido eliminado totalmente, sobre todo cuando se debe hacer odontosección de la pieza retenida.

Será necesario la administración de analgésicos, especialmente de tipo narcótico, durante las primeras 24 horas, después de la extracción, posteriormente se administrarán anestésicos adecuados a la intensidad del dolor.

Es conveniente la administración de agentes desinflamatorios y antibióticos, en dosis adecuadas y por un mínimo de cinco a siete días. El antibiótico de elección es la penicilina, pero en pacientes alérgicos, se administrará eritromicina; lo más importante es mantener el agente antibiótico, en las concentraciones adecuadas al paciente. El agente desinflamatorio también se puede administrar en unión con el antibiótico o en forma separada, para lograr disminuir el edema del paciente, con piezas incluidas difíciles y profundas.

Se le indicará al paciente se presente nuevamente en cuatro o cinco días después de la extracción para la -



eliminación de los puntos de sutura. Se hará una evaluación minuciosa para valorar el estado de cicatrización del paciente, y se le citará posteriormente hasta que la cicatrización sea buena.

Inmediatamente después de la intervención se aplicara hielo en la cara, sobre la zona operada, durante diez minutos y después diez minutos de descanso y se volverá aplicar, se repetirá esta operación durante varias horas, pues mitiga el dolor y el edema.

Se le indicará al paciente que pase los alimentos por el lado opuesto de la boca, se deben evitar alimentos duros por las molestias que le pueden ocasionar ya que los movimientos de masticación están disminuidos. Solo se tomarán alimentos blandos, no contengan grasa, ni irritantes (especies y chile etc), lo más conveniente es alimentos que nutren y que no exigen apenas movimientos masticatorios previamente a la deglución: Caldos, sopas, cremas, jugo de carne, fruta, carne picada o licuada, papillas preparados infantiles, leches, zumos vegetales, queso, pan, flan, etc., el zumo de naranja no se debe administrar por causar dolor por irritación de la incisión .

El paciente debe procurar una higiene bucal normal aun cuando no sea del todo eficiente, por estar disminuida -

la apertura normal de la boca, pero se debe evitar la acumulación de alimento, que propiciaría la infección.

En caso de administración de anestesia general las instrucciones serán dadas al adulto competente que acompañe al paciente, así como se le indicará no debe manejar por lo menos en las 12 horas siguientes a la intervención; este debe permanecer por más tiempo en la sala de recuperación y bajo vigilancia médica y con los dispositivos de urgencia necesarios; oxígeno, aspiradores, y medicamentos específicos para complicaciones, mayores o menores.

## COMPLICACIONES POSOPERATORIAS.

Se le indicará al paciente que llame o acuda al consultorio, en cuanto se presente algún signo o síntoma extraño, con el fin de lograr reducir al mínimo las complicaciones posoperatorias y para descubrir lo más pronto posible, cuando el tratamiento pueda ser más sencillo para el paciente y el cirujano.

Complicaciones posquirúrgicas más comunes son:

Hemorragia. Será cuidadosamente inspeccionada la región operada en busca de hemorragia activa, antes de que el paciente salga del consultorio, se vuelven a colocar las compresas, y debe ejercer presión sobre ellas por lo menos en 90 minutos más y después de pasado este tiempo el paciente no necesita cambiar las compresas nuevamente, en caso de persistir la hemorragia o se reanude nuevamente, el paciente deberá volver a colocar compresas y mantenerse presionadas - durante una hora más, el paciente deberá volver al consultorio para ser examinado, si se quitan las compresas, se limpia el sitio operado, se aplica presión adecuada, y se examina en cinco minutos, si encontramos coágulos exofíticos en el lado vestibular de la encía, se inyecta anestésico local sin vasoconstrictor, se quitan las suturas y se levanta nue-

vamente el colgajo mucoperióstico, se examina la mucosa, en busca de desgarraduras y hemorragia, tanto en la mucosa del colgajo, mucosa lingual, base del alveolo, si el sangrado - proviene del alveolo se tratará con compresas dentro del - alveolo y si persiste se puede colocar una esponja de gelatine absorbible ( gelfoam ), comprimiendola firmemente; si fue lesionado un vaso pequeño del mucoperiostio, se ligará de manera habitual, si solo se sospecha de un punto que sangre y es imposible colocar pinzas hemostáticas, se tratará con ligadura profunda. Lograda la hemostasia se cierra de nuevo la herida, después de irrigada, el paciente deberá - mantener una compresa de gase en posición por medio de presión aproximadamente dos horas después de abandonar el consultorio.

**Alveolitis supurada.** Se manifiesta por coágulos oscuros desorganizados, cuya paredes óseas no están cubiertas por tejido de granulación, el sondeo en el interior de la herida produce gran dolor, sus síntomas son el dolor, que es producido por una lámina ósea fracturada o deformada, también empieza después de la extracción de un diente al presionar la cara externa de la cavidad, su tratamiento es sintomático, consistiendo en un suave desbridamiento y se coloque analgésico, en un vehículo esponjado para mantenerlo dentro de la cavidad.

**Lipotimia.** Consiste en debilidad, sensación vertiginosa, náuseas, palidez, sudor, perturbación del conocimiento, la cual se tratará inhalando espíritus aromáticos de amoníaco; se coloca al enfermo en decúbito supino, se asegura - que las vías aéreas no estén obstruidas, se puede administrar oxígeno, asegurándose que penetre.

**Dolor.** Antes de empezar la intervención se advertirá al paciente que al eliminar el diente impactado es seguro que tendrá dolor, y probablemente intenso durante las primeras 24 horas, la intensidad irá disminuyendo, se administrarán analgésicos adecuados, aproximadamente una hora antes de que pase el anestésico local o bien se puede administrar por vía intramuscular o por vía oral, después de que pase el efecto del anestésico.

**Edema.** Es una manifestación del proceso inflamatorio, en su fase inicial y necesaria de la cicatrización, es debida a la eliminación insuficiente del líquido linfático, destrucción celular y acumulación de líquidos extracelulares y, en la mayoría de los casos, la diapedesis de los elementos sanguíneos, a través de las paredes intactas de los vasos, el edema aumenta en las 24 a 36 horas después de la operación. Se administra compresas de hielo, y desinflamatorios.

Trismo, Dificulta la abertura y cierre de la boca, el espasmo muscular puede ser consecuencia de traumatismo infligido en la articulación temporomandibular o a los músculos de la masticación, cuando hay error al colocar el anestésico local en los músculos masticatorios. La eliminación del diente sin el apoyo adecuado, provocará tensión en la articulación temporomandibular que se manifiesta por trismo. Por lo general pasados cinco días se deben haber recuperado las tres cuartas partes de la abertura normal, con la ayuda de relajantes musculares del tipo metocarbamol.

Infeción posoperatoria. Es consecuencia de contaminación de microorganismos que han penetrado por la inyección o durante la operación, puede manifestarse sensibilidad dolorosa o fiebre; un absceso en el masetero o en el espacio faríngeo lateral puede haberse desarrollado como consecuencia de la contaminación de microorganismos. El tratamiento de primera elección es con penicilina.

Osteitis Alveolar (Alveolosis). Se presenta una correlación directa entre la edad del paciente y la aparición de la osteitis alveolar, se manifiesta entre el tercer y cuarto día después de la operación y va de menor a mayor intensidad, se manifiesta la caída del coágulo del alveolo, se debe mover el colgajo mucoperiostico y se observará el alveolo vacío o bien el coágulo es color amarillo o blanquizco, la irrigación elimina la intensidad del dolor, se puede ver el hueso alveolar expuesto, se puede tratar con éposito quirúrgico.

## C O N C L U S I O N E S

Al ir evolucionando el hombre, la estructura y tamaño de los maxilares ha disminuido, probablemente provocada por las modificaciones que ha tenido su dieta. La evolución ha ido de una dieta dura, para la que era necesaria mucha - fuerza masticatoria y piezas grandes y fuertes; a una dieta - suave y dulce, que necesita un mínimo de fuerza masticatoria.

Se puede considerar por tanto que la falta de espacio para la acomodación del número total de dientes en los - maxilares ha traído como consecuencia el aumento de hallazgos de dientes impactados.

Realmente son muy variadas las causas, que han provocado la impacción de las piezas dentarias; no se pretende - analizarlas nuevamente, pero debemos tener en consideración, que con los adelantos modernos; entre otros, en el campo de - la farmacología, radiología, y con el equipo moderno con que podemos contar en la actualidad, nos han sido proporcionados los medios necesarios para realizar la eliminación del diente impactado, por medio de procedimientos seguros y relativamente sin dolor.

Se considera que una gran parte de las personas - jóvenes no cuentan con el espacio suficiente para alojar el tercer molar cualquiera que sea la causa, la población acaba perdiéndolo, y aun cuando se conserve, en la mayoría de los casos no tiene una función útil en la cavidad bucal.

Por tanto el objetivo principal de la eliminación preventiva es: evitar el dolor, la infección grave y la pérdida de dientes, que en un trascurso mayor de tiempo se pudieran tener.

Con todos los avances científicos a la mano, el profesional tiene la obligación de adquirir los conocimientos necesarios para la eliminación preventiva de dientes - impactados, aun cuando los que más comunmente se encuentren sean los terceros molares, se deban tener amplios conocimientos quirúrgicos para reducir al mínimo el traumatismo del - paciente y con ello evitar mayores complicaciones para el - profesional.



## B I B L I O G R A F I A

1. Diccionario Odontológico  
Durante Avellanal Ciro  
Segunda Edición; 1964  
Editorial Mundi, S. A.
2. Roentgenodiagnostico estomatológico.  
Stafne Edwerd.  
Editorial Labor 1961.
3. Clínicas Odontológicas de Norteamérica  
Cirugía Oral en el Consultorio  
Editorial Mundi, Serie III, Vol 9
4. Cirugía Bucal y de los maxilares  
Dr. Pichler Hans.  
Editorial Labor, 1952, tomo I
5. Cirugía bucal Práctica  
Waite Daniel E.  
Editorial Continental, S. A. 1978
6. Atlas paso por paso de Cirugía Bucal.  
Archer W. Harry  
5a. Edición 1975
7. Enfermedades Quirúrgicas de la boca, dientes y maxilares  
Parteh Carl  
4a. Edición Alemana 1936  
Editorial Labor.
8. Tratado de Patología Bucal  
Sr. Shafer William G.  
3a. Edición 1977

9. Diagnóstico en Patología Oral  
Zegerelli Edward  
Salvat Editores 1972
10. Anatomía Humana  
Hamilton G. F.  
Lockhart H. D.  
Editorial Interamericana , 1965
11. Tratado de Anatomía Humana.  
Dr. Quiroz Fernando.  
Editorial Porrúa, Mnos., 1970
12. Cirugía Bucal  
Rias Centeno  
Editorial Ateneo 1975
13. Clínicas Odontológicas de Norteamérica.  
El diente impactado, sus complicaciones  
y tratamiento.  
Editorial Interamericana, Vol. 3/79

## I N D I C E

		pag.
	<b>Introducción</b>	
Capitulo I	<b>Definición y Generalidades</b>	1
Capitulo II	<b>Anatomía de la Región</b>	7
Capitulo III	<b>Etiología e Incidencia</b>	21
Capitulo IV	<b>Clasificación</b>	27
Capitulo V	<b>Indicaciones y Contraindicaciones</b>	43
Capitulo VI	<b>Historia Clínica</b>	50
Capitulo VII	<b>Exámenes de Laboratorio</b>	59
Capitulo VIII	<b>Exámenes Radiográficos para la Extracción de Terceros molares</b>	65
Capitulo IX	<b>Técnica Quirúrgica y Anestesia</b>	70
Capitulo X	<b>Cuidados Posoperatorios y Complicaciones Posoperatorias</b>	83
	<b>Conclusiones</b>	91
	<b>Bibliografía</b>	93

