Lib. 982

UNIVERSIDAD NACIONAL AUTONOMA DE MEXICO

Facultad de Odontologia

ORTODONCIA PREVENTIVA

DIRIGI Y REVISE
12-I-80
C.D. JOSE T. ESCAMILLA P.

T E S I S

Que para obtener el título de :

CIRUJANO DENTISTA

p r e s e n t a :

Cristina Ofelia Trejo Salas

México, D. F. 1980

Universidad Nacional Autónoma de México
UNAM
Biblioteca Central
Dirección General de Bibliotecas de la UNAM

UNAM – Dirección General de Bibliotecas
Tesis Digitales
Restricciones de uso

DERECHOS RESERVADOS ©
PROHIBIDA SU REPRODUCCIÓN TOTAL O PARCIAL

Todo el material contenido en esta tesis esta protegido por la Ley Federal del Derecho de Autor (LFDA) de los Estados Unidos Mexicanos (México).

El uso de imágenes, fragmentos de videos, y demás material que sea objeto de protección de los derechos de autor, será exclusivamente para fines educativos e informativos y deberá citar la fuente donde la obtuvo mencionando el autor o autores. Cualquier uso distinto como el lucro, reproducción, edición o modificación, será perseguido y sancionado por el respectivo titular de los Derechos de Autor.

CONTENIDO

INTRODUCCION

I.- DEFINICION Y CLASIFICACION

II.- CRECIMIENTO Y DESARROLLO

- DESARROLLO DE LOS MAXILARES
- DESARROLLO DE LA MANDIBULA
- DESARROLLO DENTARIO

III.- CRONOLOGIA DE LA DENTICION

- DENTICION PRIMARIA
- DENTICION PERMANENTE

IV.- ETIOLOGIA DE LAS MALOCLUSIONES

- FACTOR HEREDITARIO
- TRAUMATISMOS
- HABITOS
- ENFERMEDAD
- DESNUTRICION

V.- CLASIFICACION DE LA OCLUSION

VI.- CEFALOMETRIAS

VII.- METODOS PARA EL DIAGNOSTICO

VIII.- ALTERNATIVAS DE TRATAMIENTO

- MANTENEDORES DE ESPACIO
- EXTRACCION SERIADA
- APARATO HOWLEY SUPERIOR
- APARATO DE HOWLEY SUPERIOR CON PLANO INALINEADO
- APARATO HOWLEY INFERIORES

- ARCO VESTIBULAR SUPERIOR GRUESO
- ARCO VESTIBULAR SUPERIOR FINO
- ARCOS LINGUALES INFERIORES F-R
- PANTALLA BUCAL
- PLANO INCLINADO
- APARATO DE PORTER O W
- APARATO DE EXPANSION DE PALADAR DIVIDIDO.

CONCLUSIONES

BIBLIOGRAFIA.

I N T R O D U C C I O N

El presente trabajo tiene como finalidad hacer una revisión de la Ortodoncia Preventiva; en este tema se incluyen las técnicas y -- procedimientos que previenen las maloclusiones futuras.

Debido a la importancia que existe y al auge que se ha dado a la- prevención en Odontología y que este tema es muy poco conocido, - debe considerarse de suma importancia que el Cirujano Dentista de Práctica General conozca y aplique estos procedimientos. En la - consulta general donde acuden principalmente niños, es en este momento por la falta de conocimientos del Odontólogo tratante, que- no se previenen los hábitos bucales que causan trastornos al aparato masticador, así mismo cuando se hacen extracciones de dien - tos deciduos faltando años para la erupción de los dientes permanentes, sin guardar el espacio necesario, se provocan malposiciones dentarias con disfunciones del aparato masticador y como consecuencia problemas de fonación y estética. Estos problemas pueden ser evitados con la aplicación de aparatos sencillos o a través del control de caries; estos procedimientos son de bajo costo y fácil aplicación para el paciente y el odontólogo.

I.- DEFINICION Y CLASIFICACION

- La Ortodoncia estudia el crecimiento y desarrollo de los huesos en especial de la cara y en general del cuerpo, con énfasis en la posición de las piezas dentarias, la acción de fuerzas internas y externas que provocan cambios en el desarrollo y posición de piezas dentarias así como su prevención.

- La Ortodoncia es la ciencia que se ocupa de la morfología facial y bucal en sus diferentes etapas de crecimiento y desarrollo así como del conocimiento, prevención y corrección de las desviaciones de dicha morfología y función normales.

- También se destaca que esta ciencia no se limita a la corrección de las anomalías faciales y bucales sino que debe comprender un conocimiento previo y, siempre que sea posible evitar la formación de proceso de la misma.

- Izard define la Ortodoncia con estas palabras "La Ortodoncia o mejor dicho Ortopedia -Dento-Maxilo-Facial- es aquella parte de la estomatología que tiene por objeto la prevención y corrección durante el curso del crecimiento de las malposiciones dentarias y de las deformidades Maxilo Faciales".

- La acción fundamental de la Ortodoncia es que tiene sus aplicaciones en el período de crecimiento y desarrollo del individuo, también puede ser benéfica cuando ya el crecimiento ha terminado, lográndose resultados satisfactorios en adultos.

No puede decirse que el objetivo de la Ortodoncia es la corrección de las maloclusiones sino la corrección de todo el conjunto de anomalías del aparato masticatorio, que necesariamente ocasionarán anomalías de oclusión dentaria.

La palabra ortodoncia etimológicamente significa "Diente Recto" - pero ya hemos visto que además de los dientes se involucran otros elementos anatómicos y funcionales.

La Ortodoncia es la parte más especializada de la Odontología y - seguramente la más compleja, pués el diagnóstico es difícil y los tratamientos que se realizan son más largos y complicados que los de otras áreas de la salud dental.

En el diagnóstico debe considerarse también las anomalías originadas por factores hereditarios.

Por otra parte las técnicas mecánicas utilizadas en la corrección de dichas anomalías, requieren habilidad y destreza por parte del Odontólogo y desarrollo de un sentido crítico en la conducción de los distintos movimientos, teniendo siempre presente que los tratamientos deben hacerse siguiendo un criterio biológico de los tejidos, que van a sufrir las consecuencias de tales movimientos.

Por lo tanto, es indispensable la adquisición de suficientes conocimientos teóricos y prácticos antes de iniciarse en el ejercicio de esta especialidad.

El campo de la Ortodoncia puede ser dividido en cuatro áreas:

a) Ortodoncia Preventiva
b) Ortodoncia Interceptiva
c) Ortodoncia Correctiva
d) Ortodoncia Quirúrgica

Ortodoncia Preventiva.- Como su nombre lo indica y objeto de este estudio, es la acción ejercida para conservar la integridad de la oclusión normal. Bajo el encabezado de Ortodoncia Preventiva es-

tán aquellos procedimientos que previenen los ataques indesejables del medio ambiente, o cualquier cosa que pudiera cambiar el curso normal de los acontecimientos.

La corrección oportuna de: lesiones cariosas especialmente en áreas proximales que pueden cambiar la longitud de la arcada, reconocimiento y eliminación de hábitos bucales que pueden interferir en el desarrollo normal de los dientes y los maxilares; colocación de un mantenedor de espacio para conservar las posiciones correctas de los dientes contiguos.

Es indispensable que se establezca una relación entre el dentista, el niño y los padres durante la primera visita, mediante ilustraciones y modelos, debemos hacer ver a los padres que una oclusión no sucede simplemente, y apreciar la complejidad del desarrollo dental por lo que resulta más fácil prevenir o interceptar los problemas incipientes que corregirlos posteriormente.

Los tejidos se estabilizan a los 14 años, más tarde es difícil realizar movimientos.

La ortodoncia preventiva, exige una técnica continua a largo plazo. Sin esto, el complicado sistema de crecimiento, desarrollo, diferenciación tisular, resorción, erupción; todo bajo la influencia de las fuerzas funcionales continuas no pueden estar asegurados.

Ortodoncia Preventiva significa, una vigilancia dinámica, constante y con un sistema y una disciplina tanto para el dentista como para el paciente.

Ortodoncia Interceptiva.- Estudia y trata los factores hereditarios en potencia, cuando todavía no se observa el problema pero existen antecedentes. Si el padre es prógnata, el hijo a los cuatro

años, tiene mordida borde a borde, se puede pensar que el hijo será prógnata.

Cuando no se ha actuado a nivel preventivo se debe atender al paciente en la siguiente etapa que es esta "Interceptiva".

Si se prestan los servicios oportunamente; el ajuste autónomo restaurará la oclusión normal, cuando no es así deberá de recurrirse a los procedimientos ortodóncicos correctivos y limitados. Posiblemente, será necesario administrar servicio ortódoncico completo.

El tiempo y el grado de la intercepción son los principales problemas en esta etapa. La resorción normal y el patrón de resorción ya ha creado maloclusión. El dentista deberá eliminar las causas y si el ajuste autónomo no puede restaurar la maloclusión, deberá de recurrir a los procedimientos correctivos limitados: La extracción de dientes supernumerarios, la eliminación de barreras óseas o tisulares para los dientes en erupción, la extracción de dientes anquilosados.

Ortodoncia Correctiva.- Como la ortodoncia interceptiva, reconoce la existencia de una maloclusión y la necesidad de emplear ciertos procedimientos técnicos para reducir o eliminar el problema y sus secuelas.

Estos procedimientos son generalmente mecánicos y de mayor alcance que las técnicas utilizadas en la ortodoncia interceptiva.

Ortodoncia Quirúrgica.- En esta área se trabaja con dos especialidades que son: Cirugía que va a efectuar reducciones óseas y la Ortodoncia que va a corregir y a efectuar los movimientos de los dientes.

II.- CRECIMIENTO Y DESARROLLO

DESARROLLO DE LOS MAXILARES.

Para el final de la cuarta semana, el centro de las estructuras faciales en desarrollo está formado por una depresión ectodérmica, llamada estomodeo, rodeada por el primer par de arcos branquiales. Los procesos o apófisis mandibulares se advierten caudalmente al estomodeo, los procesos maxilares lateralmente y la prominencia frontal. A cada lado de la prominencia e inmediatamente arriba del estomodeo se encuentra la plácoda nasal.

Durante la quinta semana aparecen los procesos nasolateral y nasomediano que rodean la plácoda nasal, la cual forma el suelo de la fosita nasal.

Los procesos nasolaterales, formarán las alas de la nariz, y los nasomedianos originarán las porciones medias de nariz, labio superior, maxilar y el paladar primario.

El labio superior esta formado por los dos procesos nasomedianos y los dos procesos maxilares.

Los carrillos y labios son invadidos por mesénquima del segundo arco faringeo branquial, este mesénquima originará los músculos de mejillas y labios.

Los procesos nasomedianos se fusionan en la superficie y a nivel profundo. Las estructuras formadas por la fusión de estos procesos, reciben en conjunto el nombre de segmento intermaxilar, estando compuesto por lo siguiente:

a) Componente labial
b) Componente Maxilar superior (que contiene 4 incisivos)

c) Compo[illegible]te palatino (que d[illegible]igen al paladar pr[illegible]io).

Paladar secundario, en su mayor parte esta formado por las excre--- cencias laminares de los procesos maxilares llamadas prolongaciones o crestas palatinas, esto ocurre entre la 6ta. y 7ma. semana.

Cavidades nasales, en la etapa inicial, estas fosas estan separadas de la cavidad bucal primitiva por una membrana buco nasal, pero después que esta se ha roto, las cavidades nasales primitivas desembocan en la cavidad bucal por los orificios neoformados que son las - coanas primitivas.

Los senos paranasales se desarrollan en forma de divertículos de la pared lateral de la nariz y se extienden al maxilar superior, etmoides, frontal y esfenoides, alcanzando su mayor dimensión durante la pubertad.

El primer arco o mandibular origina una porción dorsal; el proceso maxilar, que se extiende hacia adelante y debajo de la región del ojo, da origen al premaxilar, maxilar, malar y parte del hueso temporal. La porción ventral se llama cartílago de Meckel o proceso mandibular y forma la mandíbula.

DESARROLLO DE LA MANDIBULA.

Normalmente la mandíbula esta menos desarrollada que el maxilar superior en el nacimiento, semeja una concha rodeando los gérmenes - dentarios, está formada por dos huesos separados en la línea media por cartílago y tejido conjuntivo, donde se desarrollarán los huesecillos mentonianos, que se unen al cuerpo mandibular. Al final del primer año se juntan las dos mitades de la mandíbula por osifica--- ción del cartílago sinfisiario. No hay evidencia de crecimiento importante en la sínfisis mentoniana antes de su soldadura definitiva

aún cuando parece ser una verdadera sutura.

El crecimiento de la mandíbula se debe al cartílago del cóndilo, - Sicher lo describe como una capa de cartílago hialinino cubierta - por una gruesa capa de tejido conjuntivo; este último dirige el -- crecimiento de aposición y crecimiento intersticial en la zona profunda; en la zona de unión entre el cartílago y el hueso, el cartílago se irá reemplazando por hueso.

Durante el primer año, el crecimiento se hace en toda la extensión de la mandíbula por aposición del hueso. Después se limita a las- siguientes áreas: el proceso alveolar, el borde posterior de la rama ascendente y de la apófisis coronoides, junto con el cartílago- condilar, que seguirá dirigiendo el crecimiento. El crecimiento - del cartílago condilar se prolonga después de los 20 años.

ZONAS DE CRECIMIENTO DE LA MANDIBULA

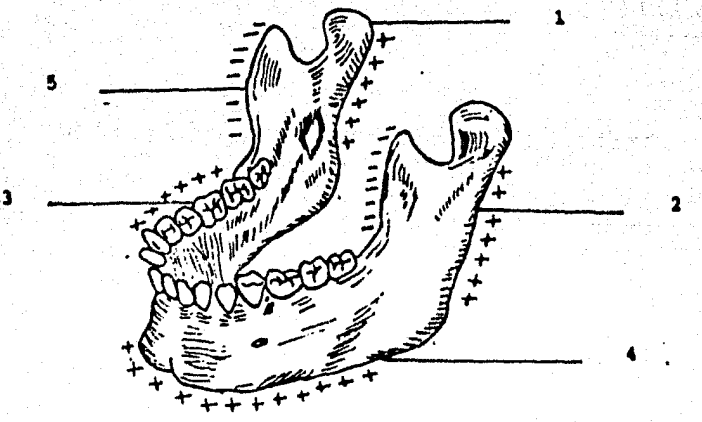

1. Cóndilo
2. Borde posterior de la rama ascendente
3. Procesos alveolares
4. Borde inferior del cuerpo

ZONA DE REABSORCION OSEA

5. Borde anterior de la rama ascendente

DESARROLLO DE LA CARA

El desarrollo de los huesos de la cara está condicionado por la calcificación y erupción de los dientes y el desarrollo de los músculos masticadores. El crecimiento de la cara no es simultáneo al del cráneo, ya que este último desarrolla rápidamente 7 veces más que la cara, adquiriendo un mayor volumen hasta llegar a tener una proporción sensiblemente igual con el cráneo en adulto.

Maxilar superior.- (Complejo nasomaxilar o complejo maxilar), el crecimiento del maxilar en sus dimensiones, el desplazamiento es hacia abajo, son dos procesos simultáneos y ligados entre sí, pero se estudian aparte para mayor claridad en la descripción.

El desplazamiento hacia abajo y hacia adelante del maxilar superior es a base del crecimiento de un complejo de suturas: sutura frontomaxilar, sutura cigomático-maxilar (complementada en su acción por la sutura cigomáticotemporal) y la sutura pterigopalatina. Estas suturas están dispuestas en forma paralela unas con otras y se encuentran dirigidas de arriba hacia abajo y de adelante hacia atrás; la teoría más aceptable es la de Scott, quien dice que "el crecimiento de la cápsula nasal, y en especial el cartílago del tabique empujan a los huesos faciales, inclusive a la mandíbula que la desplaza hacia abajo y hacia adelante y permite que el crecimiento de las suturas faciales, clasificadas en dos sistemas; el retromaxilar y el craneofacial". Por tanto puede explicarse el crecimiento del complejo nasal, por el tabique o septúm nasal y ayudado por el crecimiento sutural.

La erupción de los dientes y el consiguiente crecimiento del proceso alveolar aumentará la dimensión vertical del maxilar superior.

El crecimiento horizontal del maxilar superior no esta bien estudiado.

En la p[illegible] anterior del pal[illegible] el cambio es muy [illegible]ño, según l la mayoría de los autores, Morees encontró que la distancia entre los caninos temporales aumenta ligeramente de los tres a los cuatro años de edad, posteriormente aumenta unos 3 mm. entre los cinco y seis años antes de la erupción de los caninos permanentes, - después de que estos dientes hacen su erupción no se observa ningún crecimiento.

DISPOSICION DE LAS SUTURAS FACIALES

(SICHER)

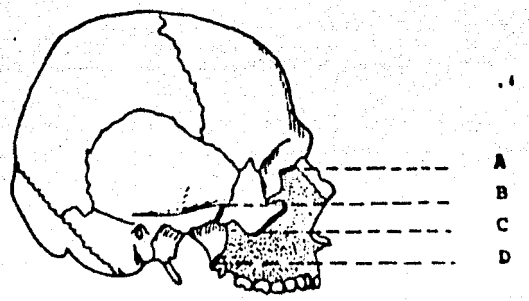

A. SUTURA FRONTO-MAXILAR

B. SUTURA ZIGOMATICOTEMPORAL

C. SUTURA ZIGOMATICOMAXILAR

D. SUTURA PTERIGOPALATINA

DESARROLLO DENTARIO.

En la sexta semana, la capa basal del revestimiento epitelial de la cavidad bucal prolifera rápidamente y forma una estructura en forma de C, que corresponde a la lámina dental que se localiza a lo largo de los maxilares superior e inferior; esta lámina posteriormente origina varias evaginaciones que se introducen en el mesénquima subyacente. Estos brotes en número de 10 para cada maxilar, son los primordios de los componentes ectodérmicos de los dientes. En corto tiempo la superficie profunda de los brotes se invagina y se llega al llamado periodo de caperuza o casquete del desarrollo dental externo, la capa interna, el epitelio dental interno, un centro de tejido laxo y el retículo estrellado. El mesénquima situado en la concavidad limitada por el epitelio dental interno prolifera y se condensa, formándose así la papila dental.

Al crecer la caperuza dental y profundizarse la escotadura, el diente adquiere aspecto de campana (periodo de campana). Las células de mesénquima de la papila adyacente a la capa dental interna se convierten por diferenciación en odontoblastos que son los formadores de la dentina, estos dejan unas prolongaciones citoplasmáticas finas llamadas fibras dentinarias, los odontoblastos persisten durante toda la vida del diente formando predentina que posteriormente se convierte en dentina. El resto de las células de la papila dental forman la pulpa del diente.

Mientras ocurre lo anterior, las células epiteliales de la capa dental interna se han convertido por diferenciación en ameloblastos. Estas células producen largos prismas de esmalte que se depositan sobre la dentina. La capa de contacto entre la dentina y el esmalte se llama unión amelodentinaria.

La raíz del diente comienza a formarse después de la corona y tiene

su origen [illegible]as capas epitelia[illegible] dentales internas [illegible]ternas ado-
sadas al cuello del diente introduciéndose en el mesénquima para for
mar la vaina radicular de Hertwig. Las células de la papila dental-
que están en contacto con la vaina se convierten por diferenciación-
en odontoblastos formadores de dentina.

Las células mesenquimatosas en contacto con la dentina de la raíz -
se convierten por diferenciación en cementoblastos formadores del --
cemento, el mesénquima origina el ligamento parodontal.

Al alargarse ulteriormente la raíz, la corona es empujada paulatina-
mente a través de los tejidos suprayacentes hasta llegar a la cavi -
dad bucal. Los dientes deciduos, cáducos o de leche brotan entre --
los seis y veinticuatro meses después del nacimiento.

Los esbozos de los dientes permanentes están situados en la cara --
lingual de los dientes cáducos y se forman durante el tercer mes de-
vida intrauterina. Estos primordios permanecen inactivos hasta el -
sexto año de vida aproximadamente; en esta fecha, cominezan a desa -
rrollarse, para erupcionar necesitan empujar al diente cáduco por --
abajo y de este modo contribuyen a la caída y resorción por osteo --
clastos del mism.

III.- CRONOLOGIA DE LA DENTICION

DENTICION PRIMARIA.

Muchos autores se han ocupado del estudio de las épocas de erupción de los dientes temporales y permanentes. No es posible dar fechas precisas ya que hay grandes variaciones de acuerdo con las razas, climas, etc., pero se puede aceptar un promedio, que es útil tener presente siempre, para determinar si hay adelantos o retrasos notorios en la dentición. En la dentición temporal el orden de erupción es el siguiente: incisivos centrales, incisivos laterales, primeros molares, caninos y segundos molares. Como regla general, los dientes inferiores hacen erupción antes de que los correspondientes del arco superior. Los primeros en hacer erupción son los incisivos centrales inferiores a los 6 y 7 meses, luego los centrales superiores a los 8 meses aproximadamente, seguidos por los laterales inferiores a los 10 meses. Es común observar la erupción de los laterales inferiores antes de los laterales superiores, destacando que en el grupo de los incisivos temporales la erupción se hace con intervalos de un mes entre uno y otro diente. Este ritmo es más lento en la erupción de los caninos y molares. Los cuales salen con intervalos de 4 meses aproximadamente. Después de que se ha terminado la erupción de los ocho incisivos salen los primeros molares a los 14 meses, siguen los caninos a los 18 meses, y por último los segundos molares a los 22 ó 24 meses. En este grupo es normal también la erupción primero de los inferiores. A los 2 años, por lo tanto debe estar completa la dentición temporal, pero si esto sucede a los 2 1/2 años y aún a los 3 años, puede considerarse dentro de límites normales. Según Schwarz, la erupción de los incisivos temporales no causa elevación de la oclusión, pues pudo observar que los rodetes alveolares posteriores correspondientes a los molares no cambian su relación; la elevación de la oclusión se produce cuando hace la erupción de los molares a los 6 años.

FECHAS EN MESES DE LA ERUPCION DE LOS DIENTES TEMPORALES

Edades normales de erupción de los dientes temporales.*

DIENTES SUPERIORES		I	II		IV	III	V
EDAD EN MESES*	(6-7)	(8)	(9)	(10)	(14)	(18)	(24)
DIENTES INFERIORES	I		II		IV	III	V

DENTICIÓN PERMANENTE.

Los dientes permanentes pueden ser de sustitución, aquellos que reemplazan un predecesor temporal (incisivos, caninos y premolares), o complementarios, los que hacen erupción por detrás del arco temporal (primero y segundo molares, y más tarde, con erupción muy elástica en cuanto a fechas el tercer molar). Los dientes de sustitución o sucesores, hacen su erupción, simultáneamente con el proceso de resorción de las raíces de sus predecesores temporales. Este proceso de resorción no está bien explicado y se atribuye a la acción de los osteoclastos, que aparecen como consecuencia del aumento de la presión sanguínea y tisular, que impide la proliferación celular de la raíz y en el hueso alveolar, y facilita la acción osteoclástica.

El aumento en la presión sanguínea y en los tejidos que rodean la raíz está favorecido por la presión del diente permanente en erupción, pero queda la duda de lo que ocurre cuando se reabsorben las raíces de molares temporales en casos de ausencia congénita del bicúspide que debería reemplazarlos. La resorción de las raíces de los temporales no se hacen de un ritmo homogéneo sino por etapas, con períodos de evidente actividad seguidos por períodos de reposo.

Para poder recordar mejor las fechas de erupción de los dientes permanentes se puede aceptar que salen con un intervalo de un año entre cada grupo.

El primero que hace su erupción en el arco dentario es el primer molar llamado Molar de los seis años, porque aparece en esa edad.

Le siguen los incisivos centrales a los 7 años, y los laterales a los 8 años. El orden de erupción de los caninos y premolares es diferente en el arco superior y en el inferior. En el maxilar superior el orden más frecuente es: primer bicúspide a los 9 años;

canino a los 10 años, y segundo bicúspide a los 11 años. En el maxilar inferior por el contrario el orden es: canino a los 9 años; primer bicúspide a los 10 años, y segundo bicúspide a los 11 años. Estas diferencias en las secuencias de erupción son muy importantes de recordar en el diagnóstico de anormalidades de los dientes, en dentición mixta y en el plan de tratamiento en los casos de extracción seriada.

Los segundos molares permanentes, hacen erupción a los 12 años, completándose en esta edad la dentición permanente y quedando por salir los terceros molares que no se conoce con precisión su erupción, considerándose normal entre los 18 y 30 años. En la dentición permanente también es normal que los dientes inferiores salgan antes que los superiores.

FECHAS EN AÑOS DE LA ERUPCION DE LOS DIENTES PERMANENTES

Edades normales de erupción de los dientes permanentes*

DIENTES SUPERIORES		6			1			2			4		5		3		7	
EDAD EN AÑOS*		(6)			(7)			(8)			(9)		(10)		(11)		(12)	
DIENTES INFERIORES	6	1		2				3		4	5					7		

* Se utilizo el método Palmer de designación de los dientes.

IV.- ETIOLOGIA DE LAS MALOCLUSIONES

Los trastornos funcionales del aparato masticador abarcan cualquier tipo de desarmonía, que se presente en las relaciones funcionales de los dientes y sus estructuras de sostén, los maxilares, las articulaciones temporomaxilares, los músculos de los labios y de la lengua.

La disfunción puede manifestarse como lesión periodontal, de las articulaciones temporomaxilares, de los dientes, y en forma de hipertonicidad y mialgias de los músculos masticadores.

La causalidad de estos trastornos es tan variada que únicamente se trataran las más importantes.

FACTOR HEREDITARIO.

La herencia ha sido señalada como una causa importante de la maloclusión. Las alteraciones de origen genético pueden hacer su aparición durante la gestación o manifestarse varios años después del nacimiento.

Cualquier patrón de crecimiento facial, trasmitido genéticamente en realidad será alterado por causas ambientales, prenatales y postnatales.

En la posición y conformación de la musculatura facial se muestran tendencias tanto familiares como raciales.

Las características dentales y faciales muestran influencia racial, en los grupos raciales homogéneos, la frecuencia de maloclusiones es baja. En grupos raciales heterogéneos la frecuencia de estas aumenta.

El tamaño de la lengua esta bajo el control de genes, aunque hay -- indicios [illegible] es totalmente com[illegible]able, existen caso[illegible]nque raros de ausen[illegible] congénita de un m[illegible]ulo, ya sea total o [illegible]rcial, esto - es en el aspecto neuromuscular; en el tejido óseo tenemos la microg nacia y macrognacia, la forma dol hueso esta dada por patrones fami liares y raciales, y son de conformación semejante, las fisuras fa- ciales se consideran en una tercera parte de origen genético. La - posición y crecimiento del maxilar y mándibula también esta dado - por los patrones antes mencionados y son, prognatismo mandibular, - retrucción mandibular, prognatismo maxilar, prognatismo bimaxilar. En el número de dientes encontramos oligodoncia y anodoncia.

Uno de los defectos congénitos más frecuentes, de etiología descono cida es el labio y paladar hendido, clasificados como sigue:

CLASE I. Paladar blando con huellas o surco en el paladar duro.

CLASE II. Paladar duro y paladar blando pero sin afectar el borde alveolar.

CLASE III. Hendidura completa unilateral afectando al labio, maxi- lar superior y paladar izquierdo o derecho.

CLASE IV. Hendidura completa bilateral de labio, maxilar superior y paladar.

El paladar hendido es el defecto congénito que tiene mayor importan cia para el dentista ya que provoca maloclusión, al igual que los - siguientes problemas: tumores, parálisis cerebral, tortícolis, dis- tosis cleidocraneal, hemangiomas y sífilis congénita.

La fisura labial en su mayor parte es debida a factores hereditarios (50%), en segundo lugar la desnutrición (30%), y en tercer lugar se debe a factores físicos, químicos o biológicos (20%).

TRAUMATISMOS.

Los traumatismos durante la gestación o durante el nacimiento pueden ocasionar daños y deformidades dentofaciales. La hipoplasia de la mandíbula puede ser causada por una presión excesiva durante el parto o por un traumatismo intrauterino. La micrognacia es una inhibición del crecimiento de la mandíbula por anquilosis de la articulación temporomandibular, puede ser un defecto de desarrollo o deberse a un traumatismo durante el parto.

La protracción maxilar se debe a que durante el parto se ha hecho costumbre del obstetra, poner el dedo medio dentro de la boca del niño, colocarlo debajo del proceso alveolar máxilar y así sacar la cabeza, la sutura premaxilar está abierta y el esqueleto facial es plástico, dando como resultado una deformación aparente de la parte superior de la cara.

La parálisis muscular puede deberse a lesiones nerviosas aunque cuando esto suceda, generalmente no es permanente. La posición del feto hace que ha veces la rodilla o la pierna presione la cara, ocasionando una asimetría en el crecimiento y un retardo en el desarrollo mandibular.

Los traumatismos postnatales generalmente son fracturas de los maxilares y los dientes.

HABITOS.

Todos los hábitos tienen origen en el sistema neuromuscular, algunos de ellos sirven como estímulo para el crecimiento normal de la mandíbula; por ejemplo la acción normal de los labios, y la masticación adecuada, por el contrario son considerados como un traumatismo ligero que actúa durante cierto período, los hábitos de presión anormal interfiriendo en el patrón regular del crecimiento facial, deben distinguirse de los hábitos normales deseados. Los defectos de una presión inadecuada pueden observarse en el crecimiento anormal o retardado del hueso, en las malas posiciones dentarias, esto acarrea hábitos defectuosos de respiración, dificultad para hablar, alteraciones del equilibrio de la musculatura facial y problemas psicológicos.

La mayo[illegible]rte de los niños [illegible]entan durante algún [illegible]mpo chupeteo digital [illegible] sea del pulgar ú [illegible] dedo, pero la mayo[illegible] de estos hábitos desaparecen antes de los cuatro años. El niño lo acostumbra en vez del biberón, cuando tiene hambre o esta cansado.

El sitio de maloclusión que se desarrolla, depende de la posición del pulgar ú otros dedos, de las contracciones acompañantes de los músculos de los carrillos y de la posición de la mándíbula durante el chupeteo.

La mordida abierta constituye en la región anterior de los arcos el problema clínico más frecuente.

Algunas maloclusiones por hábitos de chupeteo pueden corregirse por si mismos al interrumpir dicho hábito; pero muchos de ellos necesitan tratamiento ortodóncico, cuando los incisivos son empujados labialmente y el arco mandibular se cierra posteriormente y la lengua está mantenida contra el paladar. La fuerza de los músculos de los carrillos que origina la succión, produce contracción del arco maxilar.

El hábito de la lengua protráctil es un hábito que a menudo acompaña al chupeteo, también puede ser causado por amígdalas hipertróficas o hipersensitivas. Normalmente cuando el niño traga, los dientes entran en contacto, los labios se cierran y la lengua se mantiene contra el paladar en la parte posterior de los dientes anteriores, y cuando las amígdalas estan inflamadas y dolorosas, los lados de la base de la lengua rozan los pilares y las fosas inflamadas, esto produce dolor y por un movimiento reflejo la mandíbula desciende, los dientes quedan separados y la lengua se coloca entre ellos durante los últimos momentos de la deglución.

El chupeteo de la mandíbula y el labio puede observarse aislado o

acompañado el chupeteo del dedo. Casi siempre se trata del labio inferior, aunque a veces se observa hábito de morder el labio superior. Cuando el labio inferior se mantiene repetidamente debajo de la región anterior de los dientes maxilares el resultado es la labioversión de dichos dientes, a menudo una mordida abierta y algunas veces linguoversión de los incisivos mandibulares.

La postura corporal inadecuada puede presentar una posición mandibular defectuosa. Por otro lado la persona que se mantiene erecta, con su cabeza bien colocada sobre su columna vertebral, mantendrá su mandíbula hacia adelante en posición normal.

Los niños con alteraciones nerviosas adquieren a menudo el hábito de morderse las uñas, la maloclusión asociada con este hábito tiende a ser de naturaleza localizada y es frecuente que ocurra en ellos un problema psico-social que tiene mayor importancia clínica que el mismo hábito.

Otros hábitos que también se han señalado al respecto de las maloclusiones son; mantener en decúbito constantemente a un niño pequeño sobre una superficie dura y plana, que en ocasiones puede moldear la cabeza, aplanando el occipucio o produciendo asimetría facial, también el chupeteo habitual de lápices, chupones u otros objetos duros pueden ocasionar maloclusiones y daños en el crecimiento facial.

ENFERMEDAD.

Cualquier trastorno que afecte el ritmo del crecimiento del cuerpo puede influir también en la región facial. Las enfermedades generalizadas pueden disminuir el ritmo del crecimiento de los huesos faciales.

Desde los primeros días de la concepción, los trastornos del sistema endócrino pueden afectar gravemente al crecimiento facial; el trastorno se manifiesta por hipoplasia de los dientes. En el recién nacido los trastornos endócrinos pueden retardar o acelerar el crecimiento facial, la época de erupción de los dientes deciduos y el ritmo de osificación de los huesos. La membrana periodontal y las encías son sumamente sensibles a los trastornos endócrinos y por ello, los dientes se ven afectados indirectamente.

Las enfermedades nasofaríngeas y los trastornos en la función respiratoria, pueden afectar el crecimiento de la cara. Las personas que respiran por la boca muestran un porcentaje alto de maloclusión. El trastorno inicial que conduce a la respiración bucal puede ser uno de los que a continuación se mencionan:

- Tabique nasal desviado
- Cornetes inflamados
- Inflamación y congestión de la mucosa nasofaríngea.
- Hipertrofia adenoidea
- Inflamación e hipertrofia de las amígdalas
- Hábito de chupateo.

La otitis media y la mastoiditis, en la época en que no se podían tratar tan fácilmente como en la actualidad, llegaron a producir complicaciones infecciosas de la cápsula de la articulación temporomandibular terminando en anquilosis.

Las enfermedades gingivales y periodontales tienen efecto directo y altamente localizado sobre los dientes, ya que pueden causar la pérdida prematura de los dientes, modificando los patrones de oclusión de la mandíbula para evitar traumatismos en las áreas sensibles también producen anquilosis de los dientes y otros estados que repercuten sobre la posición de éstos.

En la mayoría de los países donde la población tiene un régimen dietético exigente, son las caries dentales el factor etiológico de la deformidad dentofacial, responsable de la pérdida prematura de los dientes de leche, de deslizamientos de los dientes permanentes, aunque la caries no es la única causa de estos trastornos se le considera como la más importante.

DESNUTRICION.

Se ha demostrado que los trastornos nutricionales graves, como el escorbuto y el raquitismo. provoca cambios de importancia en la curva de crecimiento de niños pequeños. Las alteraciones en la nutrición pueden producir efectos en la cara, estatura, peso y otros índices, fácil de verificar. No debe descuidarse la nutrición en relación con el problema de la caries y de la enfermedad periodontal, por su importancia en la pérdida de los dientes permanentes.

Se ha demostrado que la ingestión de vitamina "D" está directamente relacionada con el tiempo de erupción de los dientes y es bién conocido el papel del Fluor en la prevención de la caries dental.

Los tumores en la zona dentaria pueden producir maloclusión, cuando se encuentran en la región de la articulación temporomandibular.

V.- CLASIFICACION DE LA OCLUSION

La clasificación mas utilizada es la que presenta Edward H. Angle en 1899. La base de esta clasificación tiene como hipótesis que el primer molar es la clave de la oclusión, ya que pensó que determinaban la dimensión vertical y no es así, ya que está la dan los músculos.

El paciente empieza a tener una dimensión vertical más o menos estable cuando le brotan los dientes primarios.

Angle hizo la siguiente clasificación de ortodoncia:
Clase I
Clase II División 1 y División 2
Clase III

Clase I.- La consideración más importante es que la relación anteroposterior de los molares superiores e inferiores es correcta, con la cúspide mesiovestibular del primer molar superior ocluyendo el surco mesiovestibular del primer molar inferior. Dentro de esta clasificación se agrupan las giroversiones, malposiciones de dientes individuales, falta de dientes y discrepancias en el tamaño de estos.

Generalmente suele existir función muscular normal con este tipo de problemas, en una muestra de población encontramos que la mayor parte de las maloclusiones son de Clase I.

El arco dentario se encuentra dividido en dos porciones rectas y una curva, en esta última se encuentras los caninos o sea que son los que estabilizan esta curva; los caninos tienen la función de evitar un desgaste inadecuado de todas las piezas (proyección canina), los caninos son piezas que tienen las cúspides más grandes que los premolares.

Como los movimientos dentarios menores no se hacen sino únicamente en las maloclusiones de Clase [illegible] es importante dar l[illegible] subdivisiones de esta clase y sus características principales.

Clase II.- En este grupo, la arcada dentaria inferior se encuentra en relación distal o posterior con respecto a la arcada dentaria superior, situación que se manifiesta por la relación de los primeros molares permanentes, es decir, la cúspide mesiobucal del primer molar superior ocluye en el espacio del primer molar y segundo premolar.

Existen dos divisiones de la maloclusión de Clase II:
División 1.- La relación de los molares es igual a la descrita anteriormente; existen además otras características relacionadas, la detención inferior puede ser normal o no con respecto a la posición individual de los dientes y la forma de la arcada.

Una diferencia significativa, entre la Clase II división 1, con las maloxlusiones de Clase I, es la función muscular normal asociada. En lugar de que la musculatura sirva como férula estabilizadora, se convierte en una fuerza deformante. Con el aumento de la sobremordida horizontal el labio inferior amortigua.

La postura habitual en los casos más severos, es con los incisivos superiores descansando sobre el labio inferior. La lengua ya no se aproxima al paladar durante el descanso y durante la deglución, la actividad muscular anormal del menton y buccinador, la función compensadora de la lengua y cambio de posición de la misma tienden a acentuar el estrechamiento de la arcada superior, la protrucción, inclinación labial y separación de los incisivos superiores, la curva de Spee y el aplanamiento del segmento anterior.

Los incisivos inferiores pueden o no realizar un movimiento de sobreerupción, lo que depende de la posición y función de la lengua.

La investigación sobre el crecimiento y desarrollo y numerosos estudios cefalométricos indican que existe una fuerte influencia hereditaria, modificada por los factores funcionales de compensación como la mayor parte de las maloclusiones de Clase II, División 1.

Clase II.- División 2.- Al igual que la morfología de la Clase II,- División , crea una imagen mental de las relaciones de la cara y - dientes, como la división 1, los molares inferiores y la arcada inferior suelen ocupar una posición posterior con respecto al primer molar superior permanente, y a la arcada superior.

El mismo arco inferior puede o no mostrar irregularidades individuales, pero generalmente presenta una curva de Spee exagerada y el - segmento antero-inferior suele ser más irregular con supraversión - de los incisivos inferiores. Una característica relativamente constante es la inclinación lingual excesiva de los incisivos centrales superiores con inclinación excesiva de los incisivos laterales superiores.

La sobremordida vertical es excesiva (mordida cerrada) en algunos - casos se presentan variaciones en la posición de los incisivos superiores, tanto los incisivos centrales como los laterales pueden estar inclinados en sentido lingual y los caninos inclinados en sentido labial. Tal oclusión es traumática y puede dañar los tejidos de soporte del segmento incisal inferior.

Los estudios cefalométricos indican que los ápices de los incisivos centrales superiores suelen ocupar malposición labial.

La función muscular peribucal generalmente se encuentra dentro de - los límites normales tal como en las maloclusiones de Clase III debido a la "mordida cerrada" y a la excesiva distancia interoclusal, ciertos problemas funcionales que afectan a los músculos temporales maseteros y pterigoideos laterales son frecuentes.

Clase III.- En esta categoría el primer molar permanente inferior se encuentra en sentido mesial normal, en su relación con el primer molar superior.

En la mayor parte de las maloclusiones de clase III, los incisivos inferiores se encuentran inclinados excesivamente en sentido lingual a pesar de la mordida cruzada.

El espacio destinado a la lengua parece ser mayor, y esta se encuentra adosada al piso de la boca más tiempo. La arcada superior es estrecha, la lengua no se aproxima al paladar como suele hacerlo normalmente, la longitud de la arcada con frecuencia es deficiente y las irregularidades individuales de los dientes son abundantes.

Al igual que la maloclusión de Clase II, la relación de los molares puede ser unilateral o bilateral.

Con lo que respecta al hueso se tienen tres clasificaciones:

- Ortognata.- (oclusión normal) Los dos procesos se encuentran en relación correcta entre ellos, independientemente de la posición que tengan los dientes.
- Prognata.- La mandíbula está por delante del maxilar. Cuando el paciente es ortognata se tiene la proyección de crecimiento más o menos severo a la mitad de 45°.
- Retrognata.- El maxilar está más adelante que la mandíbula y tiene una proyección horizontal mayor.

En relación a los tejidos blandos se dan tres perfiles:

- Perfil normal - Ortognata
- Perfil convexo - Retrognata
- Perfil cóncavo - Prognata

La oclusión normal es la resultante de diversos factores que podemos re[illegible] en cuatro grupos:

1° **Normalidad de los tejidos blandos del aparato bucal**
2° **Normalidad de los maxilares**
3° **Normalidad de la posición de los dientes respecto a su maxilar.**
4° **Normalidad de las articulaciones temporomaxilares y de los movimientos mandibulares.**

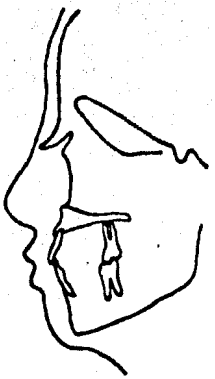

Perfil Ortognata

Perfil Prognata

Perfil Retrognata

PLANOS TERMINALES DE LOS SEGUNDOS MOLARES TEMPORALES

(VISTOS DESDE LA DERECHA)

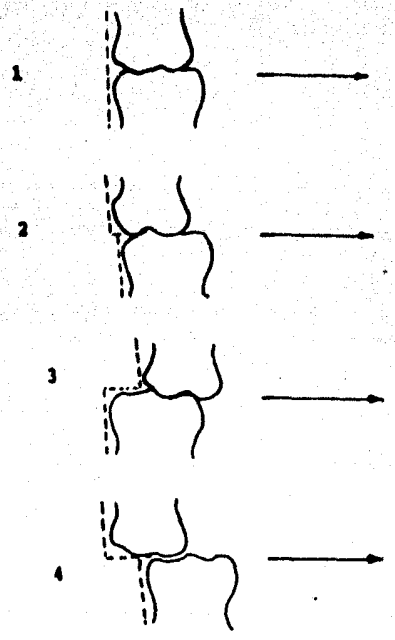

Observando los planos terminales, se pueden formular predicciones, con respecto a futuras oclusiones de los molares de los 6 años.

1. Plano terminal en un mismo nivel, al ras. Esto permite que los primeros molares permanentes erupcionen en una relación de borde con borde. Después cuando caen los segundos molares temporales, los primeros molares permanentes inferiores se desplazan más en sentido mesial que los superiores. Esto ha sido descrito por Moyers como el "Desplazamiento mesial tardío" hacia una Clase I, normal.

2. Plano terminal con escalón mesial. Este permite que los primeros molares permanentes erupcionen directamente en oclusión de Clase I Normal.

3. Plano terminal de escalón distal. Da lugar a que los molares de los 6 años erupcionen sólo en maloclusión de Clase II.

4. Plano terminal de escalón mesial exagerado. Provoca que los molares de los 6 años sean guiados a una maloclusión de Clase III.

ANOMALIAS DE LA OCLUSION
(CLASIFICACION ANGLE)

ase I { Los molares ocluyen normalmente en relación mesiodistal. Hay maloclusión de incisivos, caninos y bicúspides.

ASE II { Molares inferiores en distoclusión. { División Primera { Incisivos superiores en vestibuloversión. Respiración bucal. } BILATERAL UNILATERAL
{ División Segunda { Incisivos superiores en linguoversión. Respiración normal. }

ASE III { Molares inferiores en mesoclusión } BILATERAL UNILATERAL

La clasificación de Angle no incluye todos los casos de maloclu ón que pueden presentarse. Parte del supuesto de que el arco superior e rmal, cuando en muchos casos ocurre lo contrario, esto induce a errores interpretación.

Precisamente la posición mesial, en muchos casos de los primero lares con respecto a su maxilar y con respecto al cráneo, ha sido estudi por muchos autores, y se ha demostrado la frecuencia de la mesogresión dichos dientes, que se toman como llave de la oclusión fija para la cla ficación de Angle.

La falta de fijeza de los primeros molares superiores cambia po mpleto la significación de dicha clasificación.

Según Izard, la maloclusión es solamente un síntoma, y su diag stico a pesar de su importancia, no costituye más que una parte del diag stico general.

En este estudio veremos unicamente las maloclusiones de Clase I las consideraciones de diagnóstico en la modificación Dewley-Anderson de gle.

MODELOS DONDE SE MUESTRAN ESQUEMATICAMENTE LAS ANOMALIAS DE LA OCLUSION

(CLASIFICACION DE ANGLE)

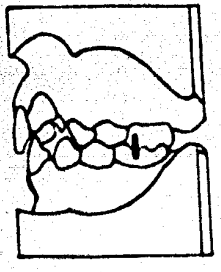

CLASE I

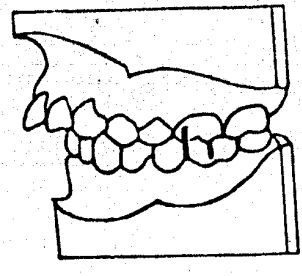

CLASE II, DIVISION 1

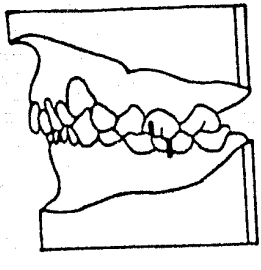

CLASE II, DIVISION 2

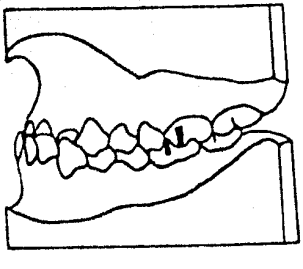

CLASE III

MALOCLUSIONES DE CLASE I
(DEWLEY-ANDERSON)

Tipo 1 Poco espacio disponible en las zonas anteriores de las arcadas, dando por resultado incisivos permanentes apiñados y rotados. Etiología: a) Genética; b) Hiperactividad del músculo mentoniano.

Tipo 2 Incisivos superiores protruidos y espaciados. Etiología: hábito bucal, como la succión digital o la interposición lingual.

Tipo 3 Mordida cruzada anterior de uno, dos, tres o los cuatro incisivos superiores. Etilogía: a) Genética; b) traumatismo temprano de los incisivos temporales.

Tipo 4 Mordida cruzada posterior de uno o ambos molares temporales superiores, incluyendo quizá el canino temporal y el molar permanente también. La mordida cruzada puede ser lingual, lingual completa o vestibular, y además unilateral o bilateral. Etiología: genética, complicada por factores ambientales.

Tipo 5 Migración mesial de uno o más molares de los 6 años o erupción ectópica de ellos. Etiología: a) Iatrogenia; b) Caries; c) Genética.

Tipo 0 Caso en el cual hay dientes en malposición y las arcadas están en una buena relación de Clase I.

CONSIDERACIONES DE DIAGNOSTICO EN LA MODIFICACION DE DEWEY-ANDERSON EN LAS MALOCLUSIONES DE LA CLASE 1 DE ANGLE.

CLASIFICACION.	E T I O L O G I A	RECOMENDACIO
Clase I Tipo 1	Dientes superiores e inferiores anteriores apiñados y rotados. Causa: habitualmente genética	Derivar
	Anteroinferiores apiñados, anterosuperiores normalmente espaciados. Causa: músculo mentoniano hiperactivo	Tratar
Clase I Tipo 2	Dientes anteroposteriores protruidos y espaciados. Causa: hábitos leves de interposición lingual y succión del labio.	Tratar
	Anteroposteriores protruidos y espaciados; pronunciada mordida abierta. Causa: presencia de hábitos bucales, mala deglusión y mala posición lingual en reposo.	Tratar con cuidado y junto con foniatra.
Clase I Tipo 3	Mordida cruzada anterior de 1 o 2 incisivos superiores. Causa: trauma de anterosuperiores temporales.	Tratar
	Mordida cruzada anterior de 3 o 4 incisivos superiores. Causa: comúnmente genética.	Tratar con cuidado puede ser una Clase III.
Clase I Tipo 4	Mordida cruzada posterior, unilateral. Causa: Caninos temporales en interdigitación incorrecta.	Tratar procozmente
	Mordida cruzada posterior, bilateral. Causa: genética o rinitis alérgica o hábito de succión yugal.	Derivar
Clase I Tipo 5	Pérdida de espacio posterior por migración mesial del primer molar permanente; pérdida de espacio de 2 a 3 mm en un cuadrante. Causa: extracción prematura o destrucción por caries de los molares temporales.	Tratar
	Pérdida de espacio posterior por migración mesial del primer molar permanente; pérdida de espacio superior de 3 mm. en un cuadrante. Causa: pérdida prematura de los molares temporales; erupción ectópica de los primeros molares permanentes; destrucción por caries de los molares temporales.	Derivar

Este resumen servirá al odontólogo para decidir si habrá de tratar o derivar a su paciente con problema de maloclusión menor.

VI.- CEFALOMETRIAS

Las aplicaciones de la cefalometría son múltiples en ortodoncia pero pueden resumirse en:

- Apreciación del crecimiento de los distintos componentes óseos del cráneo y de la cara, dirección del crecimiento de los maxilares y sus principales incrementos de acuerdo con la edad.
- Diagnóstico clínico de las anomalías que presenta el paciente, este punto es de gran importancia.
- Comparación de los cambios ocasionados durante el tratamiento ortodóncico por los aparatos empleados y por el crecimiento, separación y distinción entre estos fenómenos. Por último evaluación de los resultados obtenidos, mediante calcos seriados superpuestos.

En la cefalometría veremos puntos craneométricos y cefalométricos, los principales planos y ángulos utilizados en el diagnóstico y su aplicación en el examen de los distintos grupos de anomalías.

Los puntos craneométricos son los que tienen su localización en el cráneo y han sido empleados por los antropólogos, desde hace muchos años, para las mediciones físicas del esqueleto humano. Los puntos cefalométricos son los que se localizan en las telerradiografías de frente y de perfil.

PUNTOS SITUADOS EN LA LINEA MEDIA.

Bregma.	Situado en la parte más alta del cráneo, en la unión de las suturas óseas, coronal y sagital.
Glabela.	Punto situado en la linea media a la altura de los arcos supraorbitarios; generalmente es una eminencia ósea excepcionalmente, puede encontrarse una depresión.
Nasion.	Punto de unión de la sutura frontal y los huesos propios de la naríz en el plano medio sagital.

Espinal subnasal	Situado en la base de la espina nasal anterior en el plano medio sagital.
Espina nasal posterior o estafilion.	Esta situado en línea media del cráneo, en el punto en que la corta una línea que une las dos escotaduras del borde posterior del paladar duro. La espina nasal posterior varía mucho según los individuos; su localización en la radiografía la describe Wylie como el punto de intersección del paladar duro y una perpendicular desde el plano horizontal de Francfort a través del punto inferior de la fisura pterigomaxilar.
Punto A.	Está situado en la línea media, en la parte profunda del contorno anterior del maxilar superior, entre el espinal y el postion.
Alveolar superior o prostion.	En la parte anterior e inferior del reborde alveolar superior, entre los dos incisivos centrales superiores.
Alveolar inferior o infradental.	En la parte anterior y superior del reborde alveolar inferior, entre los dos incisivos inferiores.
Punto B.	Está situado en la línea media, en la parte profunda del contorno anterior del maxilar inferior, entre el punto infradental y el pogonion.
Pogonion.	Punto situado en la parte anterior del maxilar inferior es el punto más prominente del mentón óseo.
Mentoniano.	Punto inferior en la mitad del hueso mentoniano. Radiológicamente es el punto más inferior de la silueta de la sínfisis.
Gnation.	El punto inferior y anterior en el contorno del mentón. (casi siempre se confunde con el mentoniano)
Punto S.	(Silla turca, turcicon de Bacini). El centro de la concavidad ósea ocupada por la hipófisis. Punto arbitrario que se localiza en la telerradiografía de perfil en el punto medio de la silla turca.

Punto R. (Punto de regis[illegible] de Broadbent). Pun[illegible]edio de la perpendicular t[illegible]da desde el centro [illegible] la silla turca al plano de Bolton.

Basion. Punto anterior e inferior del borde anterior del agujero occipital en el plano medio sagital.

PUNTOS LATERALES.

Infraorbitario. (punto orbital). Punto localizado en la parte inferior de la órbita.

Sigion. Está situado en la parte externa del arco zigomático.

Porion. Punto medio y alto del borde superior del conducto auditivo externo, situado en el borde superior del tragus.

Gonion. Punto más saliente e inferior del ángulo del maxilar inferior.

Articular. Punto de intersección de los contornos dorsales del cóndilo de la mandíbula y de la cavidad glenoidea.

Fisura pterigomaxilar. Punto inferior de la fisura pterigomaxilar área radiolúcida limitada anteriormente por el borde posterior del maxilar superior y posteriormente por el borde anterior de la apófisis pterigoidea del esfenoides.

PLANOS DE ORIENTACION Y REFERENCIA.

Los puntos que acabamos de describir permiten el trazo de planos que sirven para la orientación de la cabeza en la toma de las radiografías y en el calco cefalométrico. Con los distintos planos se pueden formar ángulos cuyas mediciones determinarán la normalidad o anormalidad de las partes estudiadas que permiten establecer un diagnóstico.

Plano de Franc- fort. Une el punto infraorbitario con el punto porion.

Se uti[illegible] en la orientación [illegible] la cabeza del paci[illegible], en el cefalostato, al tomar las radiografías de perfil y de frente. Los puntos infraorbitarios y porion son fácilmente localizables en el cráneo seco, pero no lo son tanto en el vivo; el infraorbitario se determina por inspección en el borde inferior de la órbita por debajo de la pupila y el porion se reemplaza por el tragion, situado, como ya fue señalado en el borde superior del tragus. El plano horizontal de Francfort coloca la cabeza en posición normal y es paralelo al plano de visión. Para el estudio y diagnóstico de los cambios efectuados durante el tratamiento tiene el inconveniente de estar situado dentro de una zona que más cambia durante el crecimiento, además los puntos del trazo bilaterales no proporciona mucha precisión, por eso es recomendable usarlo como referencia en la toma de radiografías, y usar otros planos para el diagnóstico que están trazados sobre puntos situados en el plano medio sagital y alejados de la zona modificada de la cara (plano Nasion-Centro de la Silla turca, plano de Bolton).

Plano de Camper.- Es el plano que une el punto espinal o subnasal con un punto situado en el centro del conducto auditivo externo. Ha sido muy usado, espacialmente en antropología, pero tiene el inconveniente de que si se orienta la cabeza siguiendo este plano queda levantada, lo que no ocurre si se orienta con el plano de Francfort.

Plano de Bolton.- Se traza entre el nasion y el punto Bolton, tiene la ventaja de estar situado en la base del cráneo, que es la zona que menos cambia durante el crecimiento, y de ser trazado sobre puntos unilaterales, pero en el diagnóstico clínico tiene el inconveniente de la dificultad de localización en la radiografía. Se ha utilizado en los estudios de crecimiento y desarrollo hechos por Broadbent orientando las radiografías en el punto referencia "R" y conservando paralelos los planos de Bolton.

Plano Na[illegible]-Centro de la Sil[illegible]urca (N.S.) (N-S). [illegible] del Na-- sion al centro de la silla turca, puntos situados en el plano me dio sagital y en la base del cráneo; tiene la ventaja de ser fácilmente encontrado en la radiografía y de estar en una zona que sufre pocos cambios durante el desarrollo.

Plano Maxilar Superior (plano palatino).- Se traza desde el punto estafilion, o de la espina nasal posterior, hasta el punto espinal o subnasal. En la imagen radiográfica se localiza en la - parte posterior y superior del paladar óseo y el Nasion, siendo este último muy fácil de encontrar, en la mayoría de los casos.- Representa la parte media de la cara en sentido vertical; por encima esta la zona nasoorbitaria y por debajo la zona bucal.

Plano Oclusal.- En realidad no es un plano sino una línea curva, pero para fines de diagnóstico, podemos considerarlo como un plano, trazándolo esta situado entre las superficies oclusales de - los primeros molares permanentes y el punto anterior equidistante a los bordes incisales de los centrales superiores e inferiores. En sentido vertical, es normal que los incisivos superio-- res subrepasen a los inferiores, este punto anterior corresponde a una línea que corta dos zonas iguales del borde incisal del -- central superior y del inferior; cuando hay hipoclusión de los - incisivos (mordida abierta) el punto anterior estará localizado- en la mitad de la distancia entre los bordes incisales de los incisivos centrales superiores e inferiores. Cuando hay excesiva hiperoclusión de los incisivos se trazan los segmentos posteriores de los dientes, desde el canino al primer molar.

Plano mandibular.- Es el plano que sigue el borde inferior del - cuerpo de la mandíbula y constituye el límite inferior de la cara. Hay alguna confusión sobre la manera de trazar este plano,- según los distintos autores. Debe determinarse en tres formas - diferentes:

1.- Una línea tangente al borde inferior de la mandíbula a través del punto inferior de la sínfisis mentoniana y el punto inferior del borde inferior del cuerpo mandibular por delante del ángulo goniano.
2.- Una línea que une los puntos gnation y gonion, y
3.- Una línea que une los puntos mentoniano y gonion.

Plano N-A.- Es la línea que une el punto Nasion con el Punto A.

Plano N-B.- Es la línea que une el punto Nasion con el Punto B.

Plano de la Rama Ascendente.- Se traza tangente al borde posterior de la rama ascendente de la mandíbula en sus puntos más prominentes en sentido posterior. Con más precisión, el plano que une los puntos articular y gonion.

Plano facial.- El plano que une los puntos Nasion y Pogonion.

Plano Orbital.- (Plano de Simon). Perpendicular al plano de Francfort desde el punto infraorbitario, segun Simon debe pasar por la cúspide del canino superior y por el Gnation, limita por detrás el perfil facial.

Plano de Izard.- Perpendicular al plano de Francfort desde la glabela, limita por delante el perfil facial.

Eje Y, la línea que conecta el Gnation con el Punto S.

Incisivo superior.- Es la línea que sigue el eje longitudinal de uno de los incisivos centrales superiores (el que esté mas inclinado hacia adelante en la imagen radiográfica).

Incisivo inferior.- Es la línea que sigue el eje longitudinal de

de uno de los incisivos centrales inferiores (el que se más inclinado hacia adelante en la imagen radiográfica).

LOS PRINCIPALES ANGULOS Y MEDICIONES EMPLEADOS PARA EL DIAGNOSTICO DIFERENCIAL DE LAS ANOMALIAS DENTOFACIALES SON:

Angulo SNA.- Es el ángulo formado por el plano Nasion-Centro de la silla turca y el plano Nasion-Punto A. Valor normal: 82º Permite diagnosticar los prognatismos y retrognatismos totales superiores.

Angulo SNB.- Es el ángulo formado por el plano Nasion-Centro de la silla turca y el plano Nasion-Punto B. Valor normal: 2º Sirve para comprobar la relación que debe existir entre el maxilar superior y el inferior en sentido anteroposterior. Cuanto mayor sea el valor de este ángulo, la separación entre las bases óseas de los dos maxilares será también mayor un pronóstico más severo.

Angulo incisivomaxilar.- Esta formado por el plano maxilar superior y la línea que sigue el eje mayor de uno de los incisivos centrales superiores. Valor normal: 106ª112º Permite diagnosticar los prognatismos y retrognatismos alveolares superiores. Cuando el valor es mayor que 112°la inclinación de los incisivos hacia adelante con respecto al maxilar es exagerada, existiendo prognatismo alveolar, hay desviación hacia la parte vestibular del proceso alveolar y de los incisivos en relación con el hueso basal. Cuando el valor del ángulo es menor de 106°hay un retrognatismo alveolar, inclinación hacia atrás del proceso alveolar en la región anterior y de los incisivos hacia atrás con relación al maxilar superior.

Angulo incisivomandibular. Es el ángulo formado por el plano mandibular y por la línea que sigue el eje mayor del incisivo central inferior que se encuentre en mayor inclinación hacia adelante en la imagen radiológica. Valor normal: 85ª93°, permite - - - --

diagnosticar los prognatismos o retrognatismos alveolares inferiores, como, la desviación hacia atrás del proceso alveolar y de los incisivos inferiores, según el caso estudiado demuestre un ángulo mayor o menor de las cifras consideradas normales.

Angulo maxilomandibular. Esta formado por la intersección de los planos maxilar superior y mandibular. Valor normal: 25° sirve para estudiar la relación de ambos maxilares en sentido vertical.

Medida de la base apical superior. Es la distancia comprendida entre la parte anterior del maxilar superior a la altura de los ápices de los incisivos centrales y la parte distal del ápice del segundo molar permanente. Normal: 37-43 mm. Con esta medida se hace el diagnóstico de los micrognatismos (menos de 37 mm.) y macrognatismo (más de 43 mm.) superiores en sentido anteroposterior.

Medida de la base apical inferior. Se toma en la misma forma que en el maxilar superior. Normal 45-52 mm. Permite diagnosticar los micrognatismos y macrognatismos inferiores en sentido anteroposterior. Las medidas de la base apical son de gran valor en la determinación de la necesidad de extracción, puesto que miden el espacio existente en los huesos basales para la colocación de las raíces de los dientes.

Angulo SN-mandibular. Está formado por el plano Nasion-Centro de la silla turca y el plano mandibular. Normal 32°, relaciona la inclinación del cuerpo de la mandíbula con la base del cráneo. Cuando el valor es mayor de 32° indica una retroinclinación mandibular debida a un menor desarrollo de la rama ascendente o a una hipergonia. Pueden por consiguiente, estudiarse el micrognatismo y el macrognatismo vertical de la rama ascendente.

Angulo goniano. Esta formado por el plano mandibular y el plano

de la rama ascendente, tangente al borde posterior de la rama. Normal 1[illegible]130°, sirve para diagnosticar si hay hipertonía (aumento del valor del ángulo goniano) esta anomalía es de mucha importancia en el pronóstico del caso, aunque no puede ser corregida ortodóncicamente.

Distancia NA 6 6.- Es la distancia comprendida entre el plano Nasion-punto A y la cara mesial del primer molar superior. Normal: 27 mm. Sirve para diagnosticar la mesogresión de los primeros molares superiores, cuando dicha distancia está disminuida. Esta es otra de las indicaciones para la extracción terpéutica.

Distancia NB 6 6.- Es la distancia comprendida entre el plano Nasion-Punto B y la cara mesial del primer molar inferior. Normal: 25 mm. Lo mismo que la anterior sirve para diagnosticar la mesogresión de dichos dientes.

Distancia NA 1 1.- Es la distancia comprendida entre el plano Nasión-Punto A y el borde incisal del central superior. Normal: 4 mm. Junto con el ángulo incisivomaxilar, esta medida ayuda en el diagnóstico de la vestibuloversión o de la linguoversión de los incisivos superiores. Si la distancia es mayor que 4 mm. los incisivos estarán inclinados hacia adelante y si es menor de 4 mm. la inclinación será hacia lingual.

Distancia NB 1 1.- Es la distancia comprendida entre el plano Nasión-Punto B y el borde incisal del central inferior. Normal 4 mm. Junto con el ángulo incisivomandibular se utiliza en el diagnóstico de la vestibuloversión y de la linguoversión de los incivos inferiores.

LOCALIZACION DE LOS PRINCIPALES PUNTOS DE REFERENCIA CEFALOMETRICOS EN LA TELERRADIOGRAFIA DE PERFIL.

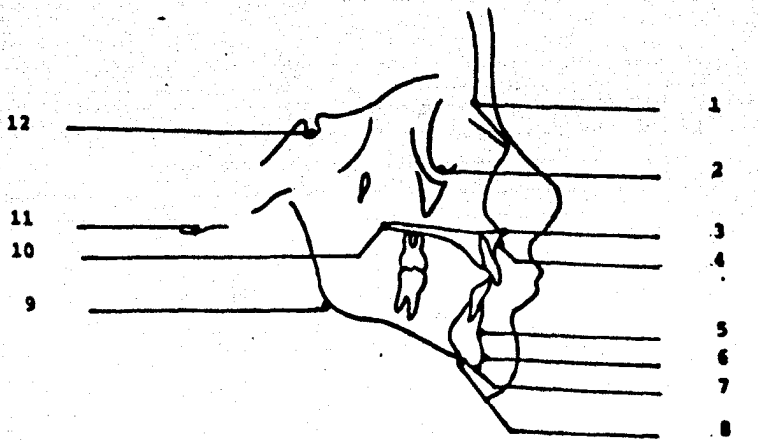

1.- N.A. - Nasion
2.- Or - Infraorbitario
3.- ENA - Espinal o subnasal
4.- A - Punto A
5.- B - Punto B
6.- Pog. - Pogonion
7.- Gn - Gnation
8.- Me - Mentoniano
9.- Go - Gonion
10.- Bo.- Punto Bolton
11.- ENP - Espina Nasal Posterior
12.- S - Silla Turca

[illegible]OS UTILIZADOS EN [illegible]ALOMETRIA

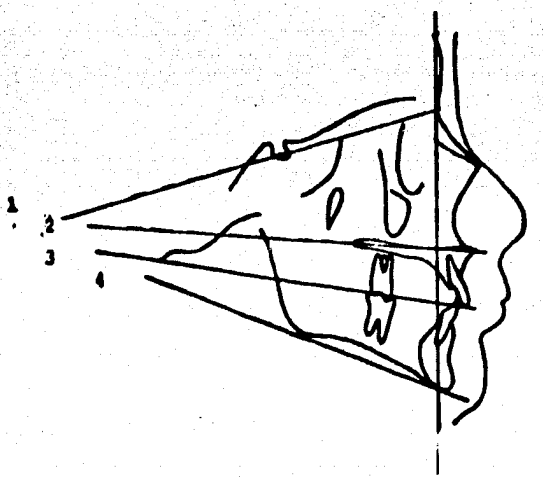

1. Plano Masión-Centro
2. Plano Maxilar Superior
3. Plano Oclusal
4. Plano Mandíbular

ANGULOS SNA (82°), SNB (80°) y ANB (2°)

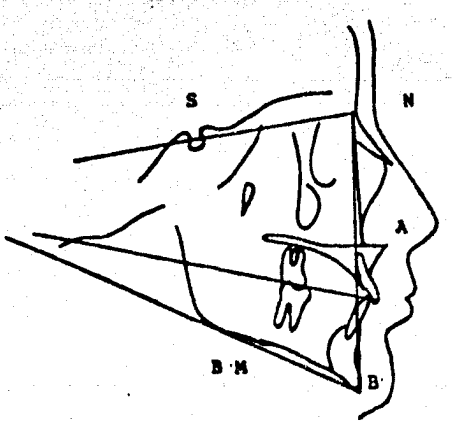

ANGULOS INCISIVOMAXILAR E INCISIVOMANDIBULAR

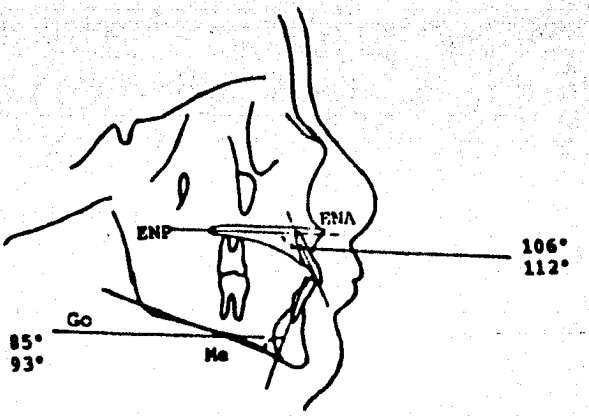

VII.- METODOS PARA EL DIAGNOSTICO.

Los métodos utilizados por el ortodoncista para el diagnóstico pudieran no ser compatibles con los procedimientos utilizados por el odontólogo general, éste último suele preocuparse por conservar el espacio en la arcada con el total de dientes permanentes.

Básicamente el odontólogo debe efectuar las siguientes verificaciones:

1.- Examinar el perfil facial de los tejidos blandos del niño para ver si está de acuerdo con las relaciones de los arcos.

2.- Contar los dientes, tanto en la boca del niño como en las radiografías seriadas o panográficas.

3.- Determinar la relación del plano terminal de los segundos molares temporales.

4.- Examinar las relaciones de los primeros molares permanentes y clasificarlos según las clases de Angle I, II ó III.

5.- Examinar las relaciones de los caninos de ambos lados de las arcadas (los caninos temporales suelen estar presentes en el grupo dentario menor). Los caninos permanentes inferiores aparecen entre los 8 y 10 años. Los caninos superiores son los últimos de los dientes permanentes de reemplazo en erupcionar (excepto el tercer molar).

6.- Establecer la relación de las líneas medias dentarias superior e inferior con el plano sagital medio. La posición de la línea dentaria media debe ser comparada con el plano sagital medio tanto con boca abierta (2 a 4 mm.) como cerrada.

7.- Observar cualquier hábito del niño que este ocasionando malposiciones dentarias. Pueden incluir hábitos de succión digital, interposición lingual, músculo mentoniano hiperactivo durante la deglusión y otros.

8.- Examinar las relaciones de sobremordida entre incisivos superiores e inferiores. Si existiera mordida abierta anterior, se medirá como sobremordida negativa.

9.- Verificar la relación de resalte entre los incisivos superiores e

inferiores. En el caso de una mordida cruzada anterior o una - maloclusión de Clase III, se medirá como resalte negativo.

10.- Observar los ángulos aproximados de los ejes longitudinales de- los incisivos centrales inferiores con el plano mandibular - - (borde inferior de la mandíbula).

En la mayoría de los casos, el ángulo será de 90° grados.

11.- Determinar el perímetro de la arcada inferior para poder esti - mar con certeza en dónde estan ubicados los bordes incisales de los incisivos permanentes inferiores.

12.- Hacer un análisis que incluye la verificación del espacio exis tente en los segmentos posteriores de los cuatro cuadrantes pa- ra determinar el espacio que permita la erupción de los caninos permanentes y primero y segundo premolar. Este análisis se lle vará a cabo cuando han erupcionado los cuatro primeros molares- permanentes y los cuatro incisivos inferiores.

Los antecedentes son indispensables para hacer el diagnóstico a un - niño que tiene una maloclusión, las radiografías periapicales de to- dos los dientes o una película panográfica clara permiten al odontó logo visualizar los dientes permanentes no erupcionados para determi nar sus posiciones así como para contarlos y verificar la posibili - dad de dientes faltantes o de supernumerarios.

Las impresiones de alginato, tomadas correctamente, asegurarán mode- los de yeso de buena calidad para medir la longitud del arco y veri- ficar su perímetro.

FICHA DE ANALISIS

FECHA _____

NOMBRE _____ EDAD _____

NOMBRE DEL PADRE _____ DIRECCION _____

TELEFONO _____

CUADRILATERO DE DIAGNOSTICO

MOLARES — CANINOS

1	2
3	4

LINEAS MEDIAS — HABITOS BUCALES

1 Dentaria Superior _____ mm.
2 Dentaria Inferior _____ mm.
3 Desviacion mandibular _____ mm.

1 Resalte _____ mm.
2 Sobremordida _____ mm.
3 Angulo de ⊼ ⊥ _____ mm.

ANALISIS DE ESPACIO

DERECHO	IZQUIERDO
Espacio existente _____ mm.	Espacio existente _____ mm.
Espacio requerido _____ mm.	Espacio requerido _____ mm.
Diferencia _____ mm.	Diferencia _____ mm.
Espacio existente _____ mm.	Espacio existente _____ mm.
Espacio requerido _____ mm.	Espacio Requerido --- mm.
Diferencia _____ mm.	Diferencia _____ mm.

RESULTADO DEL ANALISIS DE MOYERS:

RESULTADO DEL ANALISIS POR COMBINACION:

LISTA DE CONTROL

Contorno del tejido blando	SI	NO
Normal	___	___
Convexo	___	___
Cóncavo	___	___
Pauta alterada de deglusión	___	___
Músculo mentoniano hiperactivo	___	___
Problema posicional lingual	___	___
Equilibrio labial normal	___	___
Bóveda palatina normal	___	___
Muy alta	___	___
Tabla oclusal normal	___	___
Tabla oclusal baja	___	___
Curva de Spee excesiva	___	___
Niño emocionalmente estable	___	___
Historia de alergias	___	___
Toma do Modelos de estudio	___	___
Toma de R-X seriadas	___	___
Toma de R-X panoramicas	___	___
Toma de película cefálica	___	___
Trazado cefalométrico	___	___
Diapositivas tomadas en color	___	___

DECISION DE TRATAMIENTO:

Se sugiere no tratar en este momento _____

Se sugiere movimiento dentario menor _____

Se sugiere derivación al ortodoncista, Dr. _____ Tel. _____

Declaración del problema de _____

Tiempo estimado de tratamiento por Movimiento Dentario Menor _____

Fecha de iniciación del tratamiento _____

Tratamiento completo _____

Retención retirada _____

Controles: 6 meses _____ 1 año _____

UTILIZACIÓN DEL CUADRILATERO DE DIAGNOSTICO

El cuadrilatero de diagnóstico está dividido en cuatro pasos principales, cada uno, en varios subpasos, en cada paso principal el odontólogo debe tomar una decisión para proceder con el paso siguiente en el diagnóstico. El elemento de toma de decisión es considerado una de las razones principales por las cuales el odontólogo debe seguir una rutina lógica para llegar al diagnóstico.

Cada paso puede ser cumplido en la boca del niño, pero algunos se cumplirán mejor con los modelos de diagnóstico en la mano. Esto es particularmente válido donde se trata de mediciones efectivas con un calibre Boley.

Paso 1: Determinar las relaciones molares y el tipo de maloclusión de Clase I. Cuando los primeros molares permanentes aún no erupcionaron en el niño sometido a diagnóstico, los planos terminales de los segundos molares temporales podrán ser utilizados para establecer la probable clasificación de Angle.

Si el niño tiene más de 6 años y han erupcionado los molares de esa edad, el odontólogo examinará ambos lados de las arcadas y los clasificará según sean: Clase I, II ó III de Angle. Si los molares tuvieran una relación de Clase I a ambos lados, el odontólogo asignará a cada niño el tipo de Dewey-Anderson.

Ante cierta inseguridad para clasificar el tipo de Dewey-Anderson, podrá esperar hasta el paso 4. En algunos casos, podrán ser asignados dos tipos al mismo paciente, en este caso se enumerará primero el tipo predominante.

Paso 2: Determinar las relaciones cuspídeas para "confrontar" las posiciones molares.

Se examina las relaciones de los caninos superiores e inferiores a cada lado de las arcadas del niño, y se toma una decisión para clasi

ficar como [illegible]se I, II ó III. [illegible]s posiciones relat[illegible] de los - caninos de [illegible]da lado de las arcas se utilizan como p[illegible]ba de que - la relación fue juzgada correctamente para cada lado.

El método de la confrontación por los caninos, deben ser utilizados- especialmente cuando los molares de un lado son Clase I y del otro - lado Clase II, el primer molar permanente podría haberse desplazado- de una relación normal de Clase I a una de Clase II. La relación canina permite al odontólogo ver que el molar superior erupcionó en -- Clase I, pero que emigró hacia adelante dando un aspecto falso de -- Clase III.

Paso 3: Determinar la relación sagital media de los incisivos superiores e inferiores.

Para lograr una simulación exacta del plano medio sagital sin recurrir al cefalógrafo frontal, se puede usar un trozo de hilo dental,- de 40 centímetros de largo, se sostiene ante la cara del niño, centrado sobre su frente, naríz y mentón. Con los maxilares del niño, ligeramente separados, se observan las líneas medias dentarias superior - e inferior en relación con el hilo dental. Si alguna estuviera de derecha o izquierda del hilo (plano sagital medio), la línea dentaria - media se habrá movido de su posición normal, y la distancia que se -- desplazó puede ser medida exactamente con los extremos aguzados de un calibre Boley.

Después de haber verificado las posiciones de la línea media dentaria superior e inferior, en relación con el plano sagital medio, se pide- al niño que cierre la boca lentamente para llevarla a oclusión. Si - se notara una desviación o desplazamiento de la mandíbula durante los últimos 3 milímetros de cierre, se anotará cuidadosamente la cantidad y sentido del desplazamiento.

Los subpasos para llevar a cabo estas mediciones son los siguientes: Relación de la línea dentaria media superior. Se mide en milímetros

a la dere[illegible]o izquierda del pl[illegible] sagital medio simul[illegible] y se anota el sentido en la ficha. Si se apreciara un cambio de más de 3 mm. en la línea dentaria media superior, los dientes superiores mostrarán una pronunciada inclinación en el sentido de la alteración. Habitualmente, faltará el canino temporal del lado de la arcada hacia el cual se desplazó la línea media.

Relación de la línea dentaria inferior. Importante verificar la relación de la línea media dentaria inferior con el plano sagital medio, cuando el niño mantiene los dientes separados unos 3 a 4 mm. Los músculos maticatorios actúan para equilibrar la posición de la mandíbula, y la relación de la línea dentaria media inferior puede ser medida con exactitud.

Cuando la arcada superior, se desvía más de 3 mm. los dientes aparecen torcidos en relación con el plano oclusal de los dientes inferiores. Asimismo, se habrá perdido el canino inferior del lado de la desviación, debido a la erupción ectópica del incisivo lateral.

La dirección y la cantidad exacta de la desviación serán consignados en la ficha en el ángulo inferior izquierdo del cuadrilátero de diagnóstico.

Desplazamiento mandibular al ocluir. Es la modificación en la posición de la línea dentaria media desde la posición de boca abierta a la de boca cerrada. Los contactos prematuros de las cúspides dentarias pueden ocasionar desplazamientos menores (hasta de 1 mm.) hasta un gran desplazamiento de 2 a 4 mm. al ocluir, con toda certeza indicará la presencia de una mordida cruzada. Las mordidas cruzadas anteriores causan un desplazamiento menor; las posteriores uno mayor.

En la mayoría de los casos, el desplazamiento, mandibular es hacia el lado del arco superior que contiene los dientes en mal posición que contribuyen a la relación de mordida cruzada. Esto nos conduce a la regla de la flecha, descrita a continuación.

Regla de Flecha. Esta regla pone énfasis en dos consideraciones importantes, referentes a la etiología de las alteraciones de la línea media y los desplazamientos mandibulares. La regla dice que si una línea dentaria media se desvía a la izquierda, la razón para ello se encontrará en el cuadrante izquierdo. El corolario de esta regla cuando se observa una desviación significativa de la mandíbula a la izquierda durante los últimos 3 mm. de cierre, la mordida cruzada que causa esta desviación también estará ubicada del lado izquierdo de la arcada.

Una excepción a la regla es cuando existe un diente supernumerario a un lado de la arcada.

Aplicación de la regla de la flecha. Si se viera que una línea dentaria media superior o inferior se desvía a la derecha o izquierda, deberá ubicarse una flecha imaginaria sobre los dientes que apunte en el sentido de la desviación. La flecha imaginaria señalará el cuadrante donde se originó el problema causante del desplazamiento de la línea media.

Paso 4: Determinar la presencia de hábitos bucales. El hábito bucal de larga duración en un niño, será con certeza causa de malas posiciones dentarias. Muchas de estas no son duraderas, si el niño supera su hábito antes de los 4 ó 5 años. Sin embargo, tres hábitos corrientes, que aparecen con elevada frecuencia en niños de más de 6 años, y que pueden actuar distorsionando el potencial genético de arcos bien conformados y dentición bien dispuesta en niños de Clase I:

a) Succión digital, puede causar dientes anteriores superiores espaciados y protruidos, y mordida abierta anterior.
b) Interposición lingual durante la deglusión o posición lingual pasiva sostenida entre los dientes, ambas causan mordida abierta anterior.
c) Hiperactividad del músculo mentoniano durante el acto de la deglusión, causando presión excesiva no balanceada contra los incisi -

vos i[illegible]iores, puede actua[illegible]ra volcarlos hacia [illegible]ual, de modo que aparezcan apiñados.

Las mejores pruebas disponibles para determinar la presencia de hábitos bucales, consisten en medir la sobremordida y el resalte, y verificar cuanto se aproxima a los 90°grados con respecto del plano mandibular, una línea que siga el eje longitudinal de los incisivos inferiores centrales. Estas pruebas funcionan mejor en niños con maloclusiones de Clase I.

MODELOS DE ESTUDIO

Los pasos para tomar las impresiones son los siguientes:

1.- Elegir una cubeta superior y otra inferior de aluminio sin perforaciones de tamaño apropiado, habitualmente un número mayor.

2.- Aplicar cera blanda de abejas o cera para encajonar, alrededor del perímetro de cada cubeta. La cera debe ser calentada ligeramente sobre la llama si se usan tiras de cera plana. Se da forma más alta a la cera en vestibular y algo más baja en las zonas laterales. Hay que dejar un espacio para los frenillos vestibulares superior e inferior.

3.- Doblar hacia arriba la cera en la zona palatina distal (correspondiente a la zona de sellado posterior). Esto sirve para impedir al alginato que fluya hacia las arcadas en el límite entre el paladar blando y el duro.

4.- Mezclar un alginato corriente, con 15 a 20% menos de agua a temperatura ambiente. Esto hace una mezcla "pesada" que aumenta la presión hidrostática durante el asentamiento de la impresión, presionando los tejidos blandos vestibulares, para separarlo de los rebordes alveolares y, al mismo tiempo, de mejores detalles. Además, la mezcla espesa acorta el tiempo de fraguado en boca a un minuto o menos.

5.- Cargar la cubeta inferior en una o dos acciones, con la espátula llena de alginato; ésta será utilizada después para alizar cada zona molar posterior y para añadir material en exceso en

la porci[illegible] anterior de la cub[illegible]

6.- El labio [illegible]nferior del niño de[illegible] separarse de los di[illegible]s ante -- riores con una mano, asentar la cubeta primero en la porción anterior de la boca y después rotarla hacia su ubicación posterior, haciendo presión digital primero del lado derecho, y después del izquierdo.

7.- Cargar la cubeta superior también en dos rápidas acciones de la espátula llena de mezcla espesa, usar este mismo instrumento para quitar la mayor parte del alginato de las zonas molares para añadirlo a la porción anterior de la cubeta.

8.- Asentar la cubeta superior en la parte anterior de la arcada, para después rotarla hacia su ubicación posterior, utilizando presiones alternas de los dedos. Si se hace esto lentamente, el -- odontólogo puede controlar la cantidad de alginato que pudiera - escapar más allá del reborde de cera en el extremo distal de la cubeta. Este método de tomar las impresiones reduce considera - blemente la cantidad de náuseas provocadas.

9.- Se tomarán dos registros de la mordida con hoja de cera, la que será calentada antes de usarla. Una de las mordidas será utilizada para asegurar la exactitud de la mordida durante el recorte de los modelos. Puede ser utilizada para almohadilla de los modelos durante la presentación del caso.

RECORTE DE MODELOS ORTODONCICOS.

En la utilización del método por vacio o "vibrado" para mezclar el - yeso, deben ser vaciados de manera que queden libres de burbujas.

Los pasos a seguir para recortar los modelos son:

1.- Separar los modelos de las bases de goma y mojarlos con agua - - fría.

2.- Desgastar el talón del modelo superior a 90° grados con la línea palatina media.

3.- Desgastar los lados a 60° grados con la línea del talón, sirvién

dos como referencia de la lámina de aluminio. Después coloque la parte superior del modelo contra la rueda y desgaste hasta que el plano oclusal de los dientes superiores quede paralelo a la base.

4.- Verificar los 60 grados de cada lado, ubicando el modelo en la lámina de aluminio; después, desgaste las caras anteriores del modelo superior a 25 grados de la perpendicular a la línea media palatina, de modo que la punta constituya una extensión de la línea media.

5.- Desgaste el talón del modelo inferior y cada lado a 60 grados del talón.

6.- Coloque una de las hojas de cera entre los modelos para orientar la mordida y almohadillar los dientes. Después invierta los modelos y utilice la base del modelo superior como referencia y desgaste los talones de ambos modelos hasta que queden a la par.

7.- Ahora desgaste los lados de los modelos estando invertidos.

8.- Usando los talones de ambos modelos como guía, desgaste la base del modelo inferior hasta que quede paralela a la base del modelo superior; después realice los biseles de los talones a 60 grados.

9.- Retire el modelo inferior de la mordida de cera y desgaste una punta redondeada de canino a canino.

10.- Suavice todos los bordes mediante una piedra Arkansas chata medianamente fina, que mantendrá húmeda con agua fría.

11.- Elimine todas las salientes de yeso por burbujas y rellene con yeso los modelos húmedos. Lije todas las superficies vestibulares de tejidos de los modelos mediante papel de lija negro, húmedo o seco. No. 280 ó 400.

12.- Después de haber dejado secar los modelos durante 24 horas, sumérjalos en un recipiente plástico con tapa, lleno hasta la mitad con Model Gloss.

13.- Retire, lave con agua fría y seque todas las superficies con una tela de algodón suave.

CORTES ILUSTRADOS EN LOS MODELOS

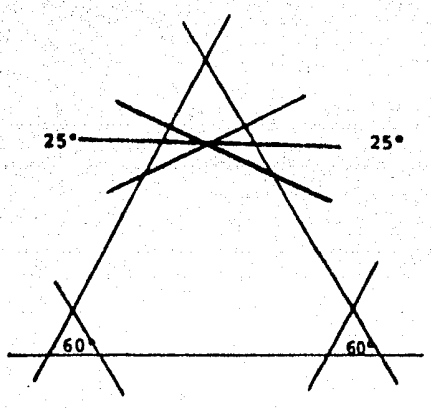

Formas convenientes para las bases de los modelos. Los modelos terminados permiten al odontólogo hacer una correcta presentación de -- los casos.

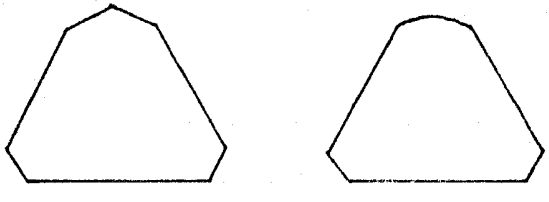

ANALISIS ORTODONCICO DE DENTICIÓN MIXTA.

I.- Edad de erupción, tamaño de los dientes y secuencia de erupción. (tamaño de dientes en mm. - Desviación standard 4 mm)

DECIDUOS						PERMANENTES							
8.7	7.1	6.8	5.2	6.5	Tamaño dientes en mm.	8.5	6.6	7.8	6.9	6.6			
5	3	4	2	1	Secuencia de erupción	2	3	6	4	5	1	7	
5	3	4	2	1	Secuencia de erupción	2	3	4	5	6	1	7	
9.1	7.9	5.9	4.6	3.9	Tamaño dientes en mm.	5.9	5.3	6.6	7.0	7.0			
24	12	18	9	6	(meses) EDAD (años)	7	8	11	10	11	6	12	

II.- Estimación del tamaño del canino y premolares permanentes antes de su erupción.

La estimación del tamaño del canino y premolares permanentes antes de su erupción son usados como guías en el análisis de dentición mixta para calcular si existe suficiente espacio.

Los métodos usados son:

A) Medida de los caninos y premolares permanentes sobre buenas radiografías periapicales.

REGLAS: (1) Si un diente está en rotación, use las medidas promedio indicadas arriba.

(2) Para corregir el agrandamiento, mida el diámetro M-D de un diente deciduo en el modelo y en la radiografía; y use el porcentaje diferencial como guía para corregir la medida del diente que no ha hecho erupción.

B) Carta: Relacionando la medida de los dientes anteriores y la medida de los dientes posteriores.

(mida la suma M-D de los cuatro incisivos mandibulares y use la suguiente carta para obtener una estimación de la suma M-D de canino y premolares superiores e inferiores).

SUMA M-D DE CANINO Y PREMOLARES INFERIORES										
19.4	19.8	20.4	21.0	21.5	22.0	22.6	23.1	23.7	24.2	24.7
SUMA M-D DE INCISIVOS MANDIBULARES										
19	20	21	22	23	24	25	26	27	28	29
SUMA M-D DE CANINO Y PREMOLARES SUPERIORES										
20.1	20.5	21.1	21.7	22.2	22.8	23.4	23.9	24.5	25.1	25.6

C) Fórmula y Método para la estimación del tamaño del canino y premolares cuando las radiografías y la carta anterior no es posible obtenerse, se puede aplicar la siguiente fórmula para obtener una estimación razonable del tamaño del canino y premolares que no han hecho erupción.

a) Sume el ancho M-D de incisivos mandibulares y deje ésta medida igual a X en la siguiente fórmula:

b) Predicción M-D de canino y premolares superiores

$$11 + \frac{X}{2} \text{ mm.}$$

c) Predicción M-D de canino y premolares inferiores

$$10 + \frac{X}{2} \text{ mm.}$$

	SEGMENTO DERECHO (Medir mesial del 1er. molar permanente a mesial del canino deciduo)	SEGMENTO INCISAL (Medir de mesial de canino derecho a mesial de canino izq. deciduos).	SEGMENTO IZQUIERDO (Medir de mesial de 1er. molar permanente a mesial de canino deciduo).	
	Medida espacio. Promedio M D 345= E. L.	Medida espacio. Suma de medidas M D 12-12 = E. L.	Medida espacio. Promedio M D 345= E. L.	TOTAL ESPACIO LIBRE + 6 -
ARCO MAXILAR	____ . ____ =	____ . ____ =	____ . ____ =	
ARCO MANDIBULAR	____ . ____ =	____ . ____ =	____ . ____ =	

1.- Use uno de los métodos antes mencionados.

2.- Calcule el espacio de los segmentos, derecho, izquierdo e incisal para cada arco por separado.

3.- Obtenga el espacio para cada segmento por separado y despues obtenga el total del espacio para todo el arco.

Un espacio libre positivo indica que probablemente habra suficiente espacio para que los dientes se acomoden alineados. Promedio de espacio libre requerido en el maxilar 2-3 mm. En la mandibula 3-4 mm. si los primeros molares permanentes estan en el estado de transición de cúspide a cúspide.

PLANEACIÓN DEL TRATAMIENTO.

La selección de un aparato para realizar un movimiento dentario menor, es una cuestión simple para el odontólogo con adiestramiento en ortodoncia o paidodoncia, no así para el odontólogo de práctica general, que no haya adquirido la habilidad en el proceso de seleccionar el aparato apropiado para determinado movimiento dentario, podría resultar un fracaso.

El procedimiento para efectuar un movimiento dentario menor en 4 pasos es el siguiente:

1.- El diagnóstico de la maloclusión será cuidadosamente elaborado, de modo que la necesidad de un procedimiento de movimiento dentario menor quede claramente establecido. En este momento deberá conocerse la etiología de la maloclusión. Se llenará el cuadrilátero de diagnóstico y se toman las mediciones para el análisis de la dentición mixta (en clase I, tipos 1 al 5) y se compara con las radiografías. El análisis de espacio ayudará a conocer la etiología de la maloclusión. Puede resultar que durante las mediciones del espacio existente en cada cuadrante, sólo un cuadrante tenga problemas de espacio y que los demás estén normales.

2.- La selección del aparato para mover los dientes a las posiciones correctas debe ser efectuada con gran cuidado. En la mayoría de las circunstancias, se tiene la opción entre un aparato fijo o un removible para el tratamiento; ocasionalmente se usará una combinación de ambos tipos.

3.- El tratamiento involucra el uso inteligente y conservador del espacio elegido por el odontólogo. Ha de estimarse una cantidad de tiempos adecuada para el movimiento dentario, con el fin de --

conser[illegible] la salud de los di[illegible]es tratados. El éx[illegible]de un tratamiento [illegible]rve a menudo para [illegible]ostrar que el odontó[illegible]o ha seleccionado los aparatos adecuados, utilizando presiones conservadoras sobre los dientes por mover.

4.- La fijación de los dientes en sus nuevas posiciones es un problema que debe ser resuelto. En algunos casos, el aparato original puede servir como recurso de fijación después de terminar el movimiento dentario. En otros casos, las fuerzas oclusales naturales, relaciones incisales, músculos yugales y labiales, y las presiones generadas por la lengua servirán para ayudar a mantener las nuevas posiciones de los dientes.

Las fuerzas musculares y oclusales que actúan sobre los dientes en sus posiciones corregidas deben ser bién balanceadas o la retención de estos dientes en sus nuevas posiciones será un fracaso produciéndose la recidiva de los dientes a sus antiguas posiciones, por lo tanto tendrá que usar aparatos de fijación, después de haber terminado el tratamiento.

Las razones principales para usar un aparato específico y las limitaciones inherentes a cada clase deben ser consideradas con cuidado cuando se elige aparato para un determinado niño. El tipo de maloclusión, la edad del niño, su temperamento, el grado de cooperación del niño y de los padres, son factores para la decisión del odontólogo al seleccionar un aparato removible o fijo, activo o pasivo, de uso continuado de fuerzas suaves ó cualquier otro factor involucrado para llevar a cabo el tratamiento.

VIII.- ALTERNATIVAS DE TRATAMIENTO

MANTENEDORES DE ESPACIO.

Son aquellos dispositivos protésicos diseñados para conservar un espacio determinado, generalmente en dentaduras primarias o mixtas.

Los mantenedores de espacio deben cumplir ciertos requisitos básicos para que satisfagan sus propósitos; pueden ser un obstáculo cuando impiden una situación desagradable pero estimulan otras de carácter más indeseable aún. En general, éstos son sus requisitos:

a) Deben mantener el espacio mesio-distal en que se los ubica.
b) Deben ser de carácter pasivo y no deben producir movimientos dentales a menos que así se planee.
c) No deben interferir la erupción de los dientes y el crecimiento del hueso alveolar.
d) Deben tener suficiente consistencia para que no distorsione o sea ineficaz el esfuerzo masticatorio.

Las indicaciones generales para colocar un mantenedor de espacio, es la presencia real del "Factor Prematuro" en la pérdida de los dientes primarios, señalándose como siguen:

a) Pérdida de un incisivo centrala una edad muy precoz, antes de que comience la erupción del sucesor permanente.
b) Cuando el sucesor permanente está ausente congénitamente o mal formado.
c) En extrusión de los dientes antagonistas temporales o permanentes.
d) Pérdida de un incisivo temporal o más, que produce el hábito de proyección de lengua durante la fonación, deglusión y hábitos

de [illegible]ón del labio; los [illegible]es pueden causar u[illegible]cusión -- abierta.

No siempre que exista alguna pérdida de dientes primarios es necesario el mantenedor de espacio, existen casos clínicos en que [illegible] deben hacerse extracciones y el espacio creado llenarlo o cerrarlo, haciendo movilización de los dientes contiguos según sea el - caso ortodóncico.

En los casos de pérdida del segundo molar primario, cuando hay ausencia congénita del segundo molar, no esta indicado el mantenedor de espacio.

En caso de alteraciones endócrinas, desarmonías dentarias, desarrollo anormal de los maxilares, estudiado a conciencia quizas indicado un plan de extracciones seriadas y sin conservar el espacio. Asimismo en los casos de displasias ectodérmicas, paladares hendidos está contraindicado.

Como los incisivos centrales y laterales secundarios, son más anchos que los primarios, la pérdida de uno o más de estos en la mayoría de los casos no afecta a la expansión fisiológica del arco, cuando hay oclusión correcta de los caninos primarios, y así, la ausencia de estos incisivos superiores primarios, no afecta a la fonación y estética, normalmente y con frecuencia sólo se requiere el reemplazamiento de los dientes anteriores secundarios por - caso de estética, tampoco se colocará un mantenedor si el diente del lado homólogo, no existe o normalmente ya ha sido exfoliado; igualmente cuando el diente sucesor está haciendo erupción.

Clasificación de mantenedores de espacio:

a) Fijos

b) Removibles

Entre los mantenedores de espacio fijos se encuentran la banda y ansa, la corona y ansa y el arco lingual soldado fijo.

Los mantenedores de espacio removibles se parecen a los aparatos de Hawley inferiores, descritos en una sección de este capítulo, la diferencia es que se hace una pequeña silla de acrílico en el espacio de la cresta alveolar ocupado antes por el diente natu-- ral. También se pueden poner ganchos en los caninos primarios y en los molares, y omitir el habitual arco vestibular.

MANTENEDOR DE ESPACIO FIJO TIPO CORONA Y ANSA

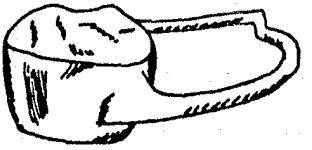

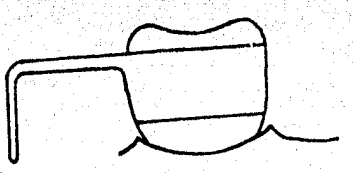

MANTENEDOR DE ESPACIO FIJO TIPO BANDA Y ANSA

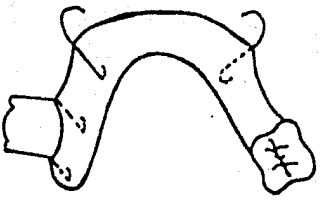

MANTENEDOR DE ESPACIO REMOVIBLE

EXTRACCIO[illegible]RIADA.

Es un tratamiento o procedimiento de una maloclusión mixta, utilizado para prevenir el empeoramiento de una maloclusión y facilitar el alineamiento de los dientes permanentes, con un mínimo de terapia y mecánica ortodóncicas.

Esto consiste en la temprana extracción de determinados dientes temporales y permanentes, a intervalos estratégicos para aliviar el apiñamiento de los dientes en aquellas denticiones que muestran severa desarmonía entre tamaño del diente y el hueso basal. El remover periódicamente estas denticiones en desarrollo, permite a los dientes por erupcionar y en erupción guiarse por sí mismos a mejores posiciones.

El método de extracción seriada permite:

a) Predecir a una edad temprana si habrá falta de espacio en la futura dentición permanente para acomodar todos sus dientes en correcta alineación.
b) Predecir cuanto espacio (en mm.) faltará o sea la severidad del apiñamiento en la dentición permanente de un previo examen en la dentición mixta.

Estas predicciones son posibles dentro de ciertos límites, a través del uso del "Análisis de dentición mixta", por ejemplo, la dentición mandibular de un niño a la edad de 8 años tendrá una falta de espacio de 14 mm. cuando llegue a la edad de 13 a 14 años, parece lógico que el remover dos primeros premolares (la medida promedio de un premolar es de aproximadamente 7 mm.) proveerá el espacio suficiente para el correcto alineamiento de los restantes dientes permanentes, si este exceso de material dental es removido lo mas pronto posible, el apiñamiento de los incisivos puede ceder por sí mismo, al ir a ocupar el espacio creado, los caninos

y pre[illegible]res (segundos) aún [illegible] erupcionar, los cu[illegible] previamente se encontraban bloqueados fuera de alineamiento.

Indicaciones:

a) El caso ideal para la extracción seriada es la maloclusión clase I, que muestra una severa desarmonía o discrepancia tamaño diente y hueso basal. La severidad del apiñamiento deberá indicar una diferencia por lo menos de 10 a 12 mm. de exceso de tejido dental en un arco mandibular sin mutilar. La extracción de dos premolares en arcos que tengan 10 mm. de exceso de espacio después de la erupción de los dientes permanentes, este espacio frecuentemente tiene que ser cerrado por mecanoterapia - ortodóncica mayor.
b) Los incisivos maxilares y mandibulares, deberán tener inclinaciones axiales razonablemente normales; deberá existir un buen perfil facial y una sobremordida vertical normal.
c) El paciente deberá estar entre los 7 y 10 años de edad.
d) Deberá existir por lo menos una posibilidad inicial en el arreglo de los incisivos para que puedan ser diagnosticadas como - desarmonías en desarrollo.

En los arcos maxilares o mandibulares; o individualmente en cualquiera de ellos, la erupción de los incisivos centrales permanentes ha causado la exfoliación de uno o ambos caninos temporales. Los incisivos usualmente asumen una correcta alineación, usurpando el espacio correspondiente a los caninos permanentes, además - del suyo propio.

En el arco mandibular, el incisivo lateral puede quedar bloqueado, generalmente hacia lingual, menos frecuente hacia labial. Si los incisivos laterales quedan lingualmente, ellos mantendrán esa posición hasta que los caninos temporales sean exfoliados o puedan

intent[illegible]irar lateralmente [illegible] cualquier manera [illegible]te frecuentemente una notable pérdida de hueso alveolar en el lado labial de uno de los incisivos mandibulares.

En el arco maxilar, los incisivos laterales son frecuentemente encontrados en una posición lingual y los ya erupcionados incisivos centrales. Si los caninos temporales superiores mantienen sus posiciones, lo que usualmente sucede, los incisivos laterales al erupcionar serán mantenidos lingualmente "seran atrapados atrás de los incisivos inferiores".

Ocasionalmente el incisivo lateral superior erupciona labialmente o puede girarse hacia el espacio lateral similar al del incisivo lateral mandibular.

Varias combinaciones de lo antes mencionado, pueden ser vistas ya sea unilateral o bilateralmente.

Método:

a) Periodo de ajuste incisal.
   - Los caninos temporales inferiores son extraídos después de la erupción de los incisivos laterales inferiores permanentes.
   - Los caninos temporales superiores son extraídos, de ser posible, antes de la erupción de los incisivos laterales superiores permanentes.
     Generalmente hay un mejoramiento en el alineamiento de los incisivos ya sea que estén lingual o labialmente girados, ellos tienden a alinearse en el espacio creado por la extracción de los caninos temporales.
   - No se usan aditamentos mecánicos como, arcos linguales, etc. si los segundos molares temporales existen y se encuentran en

bu[illegible]tado, dado que lo[illegible]ntes posteriores n[illegible]gran me-- sialmente, cuando los canin[illegible]s temporales son extraídos en el arco mandibular.

b) Período de ajuste de caninos.

- La ayuda básica durante esta fase del tratamiento es extraer los cuatro primeros premolares "antes de la erupción de los caninos permanentes" para asegurar el más favorable ajuste - de los caninos permanentes dentro del espacio creado. El -- ajuste más favorable es logrado, si los caninos permanentes- pueden "erupcionar" dentro del espacio, más que moverse ha-- cia él.

El tiempo favorable para la extracción de los primeros premolares, depende de la secuencia de erupción de los caninos y primeros premolares, según se determine por el exámen radiográfico.

Existen tres posibilidades:

1°Si las radiografías muestran que los primeros premolares --- erupcionarán antes que los caninos, la extracción del premolar es detenida hasta que la primera molar temporal sea exfoliada naturalmente y el premolar haga su erupción.
Esta situación ocurre casi siempre en el arco maxilar pero - es mucho menos frecuente en el arco mandibular.

2°Si las radiografías muestran que el canino y el premolar van erupcionando al mismo nivel, la primera molar temporal es extraída para permitir la erupción del primer premolar antes - que la del canino. A su erupción los primeros premolares -- son extraídos.
Se debe tener cuidado porque si los primeros molares temporales son extraídos demasiado pronto o antes de que muestren -

algun[illegible] absorción en sus [illegible]ces, la erupción de [illegible] premolar será [illegible]rasada debido a la [illegible]rmación de tejido de [illegible]cara. Como alternativa en esta situación algunos odontólogos temporalmente retrasan el período de "ajuste incisal" y dejan los caninos temporales en su lugar para retrasar la erupción de los caninos permanentes, hasta que los primeros premolares - puedan ser extraídos. Los caninos temporales son entonces - extraídos al mismo tiempo que los premolares.

3°Si las radiografías muestran que el canino erupcionará antes que el premolar, los primeros molares temporales y los primeros premolares aún sin erupcionar deberán ser extraídos quirúrgicamente. Esta secuencia de erupción ocurre no muy frecuentemente en el arco maxilar. En la mandíbula ésta desfavorable secuencia de erupción ocurre en casi la mitad de los casos.

Para aliviar el procedimiento quirúrgico que lleva consigo, la enucleación de los no aún erupcionados primeros premolares, un plan alternativo se ha usado de la siguiente manera:

a) Los primeros molares temporales son extraídos.

b) Aproximadamente 6 meses después los segundos molares temporales son extraídos.

Esto permite que los aún no erupcionados primeros premolares puedan moverse distalmente en el alveolo mientras el canino erupciona. (los primeros premolares aún no erupcionados han sido mantenidos mesialmente por la raíz mesial de la segunda molar temporal). Los primeros premolares erupcionan sobre los aún no erupcionados segundos premolares; entonces los primeros premolares son extraídos a su erupción.

Es aconsejable colocar un arco lingual para prevenir que el primer molar permanente pudiese mesializarse, cuando los segundos molares temporales son extraídos.

Este pla[illegible] permite el mejor [illegible]te del canino y re[illegible]e el uso de aditamentos ortodóncicos.

CONTRAINDICACIONES:

a) Maloclusiones Clase I, donde el apiñamiento es muy ligero o moderado.
b) Maloclusiones Clase II, División 1 y 2.
c) Maloclusiones Clase III.
d) Cuando los primeros molares permanentes se encuentran en malas condiciones y con posibilidades de perderse tempranamente.
e) Ausencia congénita de segundos premolares.
f) Maloclusiones Clase I con pérdida de espacio en el arco mandibular y con espacio adecuado en el arco maxilar.
g) En sobremordidas verticales profundas, donde los incisivos mandibulares ocluyan contra la encía palatina, esto es lingualmente a los incisivos centrales superiores.
h) Cuando exista un diastema entre los incisivos centrales superiores, es aconsejable, cerrarlo o prevenir que este aumente, antes de extraer los caninos temporales superiores.

APARATO HAWLEY SUPERIOR.

Este aparato es una pieza de acrílico que va adaptada contra la - superficie del paladar y la retención la proporcionan ganchos en C (circunfereciales), ganchos Adams o ganchos de Crozat modificados, en los primeros molares permanentes superiores. El arco vestibular de alambre deberá ser adaptado de modo que tenga una identación sobre los incisivos laterales, para que el sector anterior no dé un aspecto de prótesis cuando todos los dientes alcancen -- las posiciones deseadas.

Estos aparatos son fáciles de hacer y cómodos de usar para el niño. Pero tienen la desventaja de ser removibles por lo tanto, -- susceptibles de ser perdidos o dañados. Además el aparato será - usado a criterio del niño y no del profesional, como ocurriría -- con un aparato fijo.

El aparato de Hawley superior es el recurso más apropiado para -- guiar los dientes anterosuperiores espaciados y protruidos hacia una posición más lingual. Al hacer esto, el odontólogo verá ce-- rrarse los diastemas a medida que los dientes asumen su posición correcta.

Este aparato se utiliza para tratar las mordidas abiertas anteriores, también puede ser utilizado para una terminación de un tratamiento iniciado con pantalla bucal dando buenos resultados. El - arco vestibular de alambre se adapta para ejercer fuerzas suaves contra las caras vestibulares de los incisivos superiores y llevarlos hacia atrás, a su posición correcta. También se le puede utilizar para fijación de dientes ya movidos a un alineameinto aceptable.

Para la recuperación de espacio, se confecciona este mismo aparato con un resorte de alambre helicoidal que se le coloca contra - el molar migrado mesialmente, para permitir que sea movido hacia

distal durante el tratamiento de modo que corresponda bien a la posición de su antímero en la arcada opuesta. Hay dos configuraciones para el resorte de alambre destinado a lograr la distalización del molar de los 6 años:

1. Un resorte helicoidal que proporcione una fuerza dirigida hacia distal contra el molar y

2. Un resorte de alambre en campana incluido en la silla de acrílico hendida, el resorte acampanado se adapta por su parte no incluida, para ir aumentando la luz de la hendidura del acrílico y así ejercer presión contra el molar para moverlo distalmente.

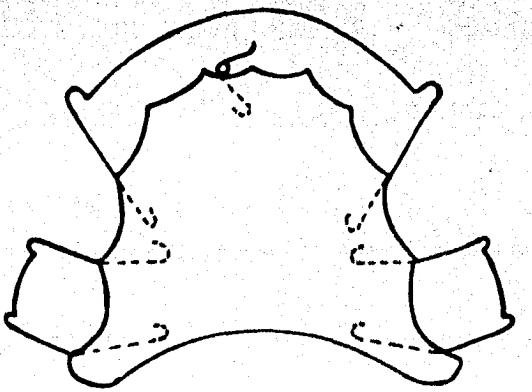

APARATO HAWLEY SUPERIOR CON GANCHOS ADAMS Y RESORTE HELICOIDAL.

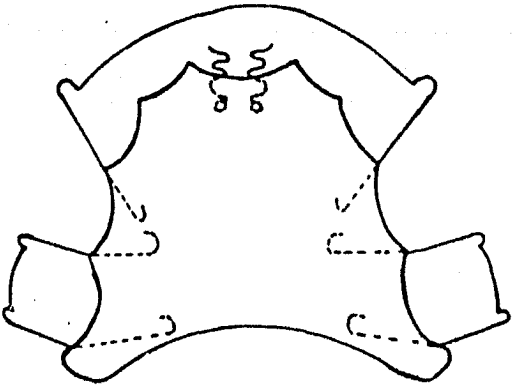

APARATO HAWLEY SUPERIOR CON GANCHOS ADAMS Y RESORTES EN 8.

APARATO HAWLEY SUPERIOR CON PLANO INCLINADO.

Se utiliza también para tratar niños con mordida cruzada anterior, es esencialmente el mismo ya descrito antes, sin embargo lleva en la porción anterior un resorte en S, W o helicoidal incluido en el acrílico, de modo que la acción del resorte mueva los dientes en mordida cruzada en sentido vestibular. Sobre el resorte (o más de uno) va un escalón de acrílico con el cual contactan los dientes anteriores inferiores cuando el niño ocluye.

Tal plano de mordida impide que los dientes en relación anómala, queden trabados al ocluir el niño y permite el movimiento vestibular de los dientes superiores bajo el empuje de los resortes al no haber interferencias incisales.

APARATOS INFERIORES.

La placa Hawley inferior es esencialmente una pieza de acrílico en herradura, que se coloca contra la superficie interna de la apófisis alveolar inferior.- Los ganchos pueden tomarse del primer molar permanente, en tanto retenedores del tipo de bolita terminal interproximal pueden ser colocados entre los molares temporales. El arco vestibular va incluido en el acrílico por distal de los caninos temporales y añade una marcada estabilidad al ser contorneado para que toque todas las caras vestibulares de los incisivos inferiores, cuando están alineados. Uno o más resortes simples van incluidos en el acrílico lingual que ejercen su fuerza hacia vestibular contra las caras linguales de los dientes anteroinferiores para contribuir a su realineamiento.

Aunque este aparato es más complicado de hacer, se pueden aplicar presiones más selectivas, mediante el arco vestibular contra los incisivos inferiores.- También es eficaz como fijación después del tratamiento por otros métodos.

Para la recuperación de espacio, se realiza mediante una fuerza distalizante por incorporación de un resorte helicoidal o de un resorte acampanado, incluido en la silla de acrílico contra uno o ambos primeros molares permanentes. - El ajuste de estos resortes puede actuar para mover los molares distalmente a sus posiciones originales en la arcada inferior en un período de 4 a 6 semanas.

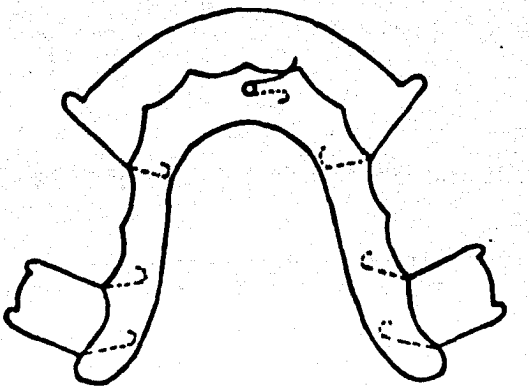

Aparato Hawley inferior con resorte helicoloidal y ganchos Adams. Elaborado con alambre Elgiloy amarillo de 0.6 mm.

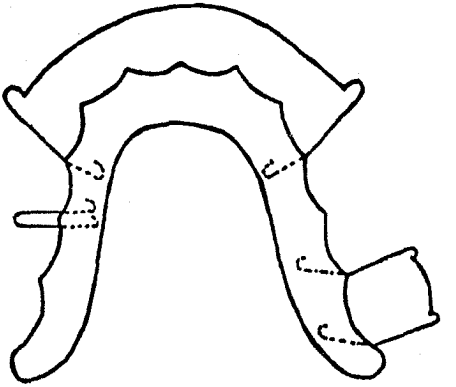

Aparato Hawley inferior con resorte para distalizar un molar y retención con ganchos Adams.

ARCO VESTIBULAR SUPERIOR GRUESO.

Se utiliza para tratar las mordidas cruzadas anteriores, que afectan a los incisivos laterales superiores. En la confección del aparato, se ponen bandas en los molares de los 6 años, y en los cuatro incisivos superiores, los tubos vestibulares incorporados con soldaduras de punto sirven de puntos de inserción de un arco de alambre de 0.8 mm. en los molares; en las bandas anteriores van "Brackets" simples para arco de canto, unidos con soldadura de punto a sus caras vestibulares que sirvan de puntos de ligadura para el arco. Mediante la ligadura cuidadosa del arco de alambre a estos brackets los dientes en mordida cruzada son movidos suavemente hacia vestibular o sea a su posición normal en la arcada con los otros incisivos. Este movimiento puede tardar de 2 a 4 meses en terminarse. La fuerza dirigida hacia vestibular la generan resortes en U soldados, de 0.5 mm. colocados inmediatamente por mesial de la inserción del arco de alambre de 0.8 mm. en los tubos molares. El arco labial grueso puede servir también como fijación cuando se haya cumplido el movimiento deseado.

El aparato del tipo de arco vestibular superior grueso usado para tratar las mordidas cruzadas posteriores, tiene un rasgo adicional cuando se lo compara con el descrito anteriormente para tratar las mordidas cruzadas anteriores. Soldados a las caras linguales de las bandas de los molares de los 6 años superiores, van dos alambres de 0.8 mm. modelados contra las caras linguales de los dientes ubicados por delante hasta la cara mesial de los caninos, por consiguiente se expande el arco grueso principal para reducir la mordida cruzada y los brazos linguales actúan para llevar los dientes que tocan hacia afuera, en sentido vestibular. El uso de este aparato es difícil para el niño en los primeros días y puede causar grietas en los labios, el uso de un emoliente labial puede resolver el problema.

ARCO VESTIBULAR SUPERIOR FINO.

Se construye de la misma manera que el grueso antes descrito, la diferencia reside en el grosor del arco de alambre (0.5 mm.), que es pequeño como para calzar en los brackets anteriores y permitir un grado de resilencia en el alambre que dá al odontólogo un mejor control del movimiento dentario. La adaptación de las bandas, el ajuste del nivel de los brackets de manera correcta y el modelado de este alambre liviano exigen un cierto grado de habilidad en este campo. El arco de alambre fino puede ser un aparato bastante sofisticado cuando está en manos experimentadas para el tratamiento de las mordidas cruzadas anteriores.

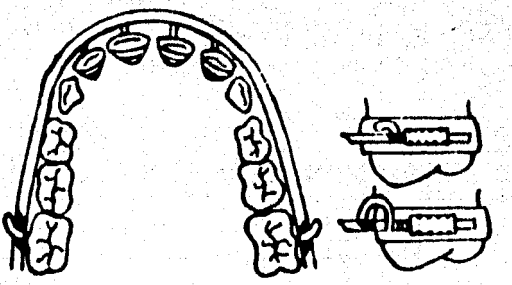

Arriba.- Arco vestibular grueso, elaborado con alambre Elgiloy azul de 1 mm., bandas para molares y tubos redondos de 1 mm.
Abajo.- Arco vestibular delgado, elaborado con alambre Elgi-- loy de 0.5 mm.

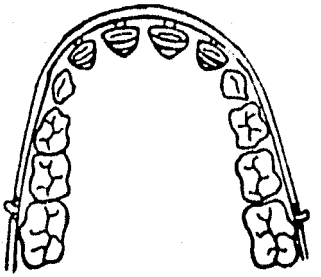

ARCOS LINGUALES INFERIORES F-R

Es uno de los aparatos más versátiles utilizados en los procedimientos de movimientos dentarios menores.

Recibe ese nombre porque queda fijo y el niño no puede quitarlo pero para el odontólogo le es fácil su remoción para los ajustes necesarios. Estos arcos linguales pueden ser hechos con tubos verticales u horizontales soldados a la cara lingual de las bandas ortodóncicas cementados en el primer molar permanente. En estos tubos calzan los pernos verticales u horizontales (o el alambre doble), para asegurar el arco en su posición como aparato fijo.

Para restaurar el alineamiento de los incisivos inferiores, se soldan al arco principal de alambre y se ajustan para que ejerzan presión en sentido vestibular contra las caras linguales de los incisivos. Los ajustes de los resortes se hacen con pinzas de pico de pájaro.

El uso de los arcos linguales inferiores F-R para expandir los arcos inferiores hacia vestibular, no es recomendable cuando se requiere un incremento superior a los 2 mm. en la longitud del arco. Por regla general el arco inferior se expande en sentido vestibular con un aparato de expansión, solo en los casos de mordida cruzada posterior se expande hacia vestibular la arcada superior y se deja la inferior como está.

Este arco puede ser usado cómodamente por el niño, permite un modelado que proporciona una fuerza distalizante contra uno o ambos primeros molares permanentes inferiores. Los tubos incorporados a estos molares pueden ser horizontales o verticales; los horizontales ocupan menos espacio ocluso-gingival y son más cómodos para los niños de 7 a 10 años.

Los resortes que se usan para generar la fuerza distalizante son - de dos tipos.

1. Ansa en U, colocadas en el arco lingual principal, en la zona - de los premolares, que pueden ser abiertas para proporcionar -- una fuerza adicional.

2. Un resorte helicoidal añadido como auxiliar de un lado y adaptado para proporcionar una fuerza distal contra el primer molar permanente. En éste se solda un tope de alambre en ángulo recto, con el arco lingual por distal del tope de alambre. Los -- ajustes a lo largo de 4 a 6 meses permitirán que uno o ambos molares sean movidos.

Una precaución que debe observarse es que el tubo vestibular está soldado a la cara lingual de la banda molar, del lado donde se ha de recuperar espacio, esto permite una acción de deslizamiento libre del arco lingual de alambre dentro del tubo redondo.

ARCOS LINGUALES

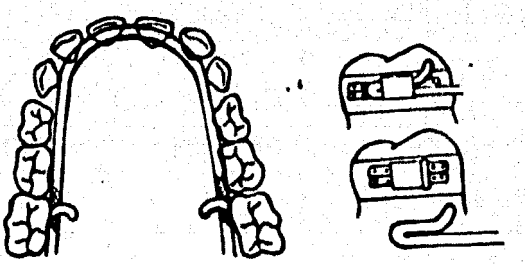

Confeccionados con alambre Elgiloy amarillo o azul, de 0.9 mm., con bandas en los molares y dos tubos linguales verticales simples.

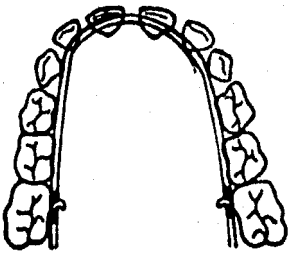

PANTALLA BUCAL.

Es un dispositivo de goma látex, materiales plásticos blandos o duros. Suele ser modelada por el odontólogo para adaptarla a cada niño, que la sostendrá frente a sus dientes anteriores por dentro de los labios, sólo por la noche mientras dure el tratamiento.

Actúa para incrementar las presiones ejercidas por los labios, en particular contra los dientes anterosuperiores, y al mismo tiempo cambia la pauta de deglución para reducir el hábito de interposición lingual.

La tendencia del niño a la respiración bucal nocturna también se reduce considerablemente.

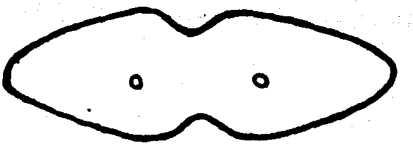

PLANO INCLINADO.

Puede ser utilizado para tratar casos de mordida anterior crusada. Es un recubrimiento acrílico cementado sobre los seis dientes anteriores que tiene una superficie inclinada hacia vestibular, solamente del ancho de los dientes superiores y actúa con una fuerza ejercida por el niño, al cerrar la boca. Cuando el plano inclinado está en angulo de 45° con los ejes de los dientes superiores, la fuerza ejercida por el niño al cerrar la boca para masticar o deglutir se dirige contra los dientes en mordida cruzada a través del plano angulado y mueve los dientes superiores hacia vestibular.

El bajalenguas sostenido por el niño en su boca, es una de las variantes del plano inclinado, utilizada por muchos odontólogos para tratar una mordida cruzada de un solo diente anterior. Trabaja mejor sobre un incisivo central de erupción reciente, porque es mínima la sobremordida y mínima la perturbación del periodoncio del central antagonista, que suele verse impulsado hacia vestibular cuando los dientes ocluyen en su relación "trabada" o bloqueado, lo cual describe bien la situación. Si el niño sostiene bien el bajalenguas, la fuerza de mordida sobre el plano inclinado de madera puede hacer que la mordida cruzada se remedie en menos de una hora. Para aplicar este método antes hay que asegurarse de que existe espacio en la arcada para que el diente en mordida cruzada entre en alineación correcta, y no debe existir una sobremordida profunda cuando se emplea este método.

APARATO DE PORTER O W.

El aparato de Porter o en W fijo, se utilisa para reducir las mordidas cruzadas posteriores en la dentición temporal. Es esencialmente un arco lingual combinado con brazos linguales como los aparatos descritos anteriormente. El aparato puede ser confeccionado como aparato fijo soldado o se le puede dar mayor versatilidad mediante tubos verticales puestos en las bandas molares, que permitan al aparato ser utilizado como fijo-removible. Esto facilita mucho los ajustes efectuados cada 2 o 3 semanas en el consultorio.

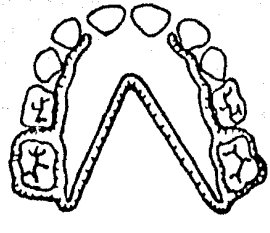

Aparato de Porter o en W, confeccionado con alambre Elgiloy azul o amarillo de 0.9 mm. con brackets y bandas en los molares.

APARATOS DE EXPANSION DE PALADAR DIVIDIDO.

Para obtener espacio para los dientes permanentes en el arco superior, se utilizan dos clases de aparatos de expansión dividido, el tornillo y el resorte en U estrecho.

La expansión vestibular para ganar espacio en la arcada es de una dimensión inferior a la requerida para reducir las mordidas cruzadas posteriores, pero tienen la ventaja de expandir los rebordes alveolares en sentido vestibular y no solamente los dientes posteriores.

La placa con tornillo es removible y puede ser ajustada con una pequeña palanca ya sea por el odontólogo o por los padres del paciente. Por regla general la cantidad de expansión maxilar posible lograda por ajuste del tornillo es de 4 mm. si fuera necesaria una expansión mayor de la arcada, se podrá rehacer el aparato, con el mismo tornillo.

Cuando se utiliza un estrecho resorte en U en vez del tornillo para activar un aparato de paladar dividido, la dimensión de expansión posible de la arcada es superior, quizá hasta de 6 mm. Rara vez se llega a expandir tanto la arcada con un sólo aparato, habitualmente en el proceso de ajustar el resorte en forma de U en uno de los puntos de ajuste, el alambre puede ser doblado incorrectamente. Después de esto, pudiera no calzar debidamente en la boca del niño, de modo que debería rehacer el aparato.

APARATOS DE EXPANSION DE PALADAR DIVIDIDO

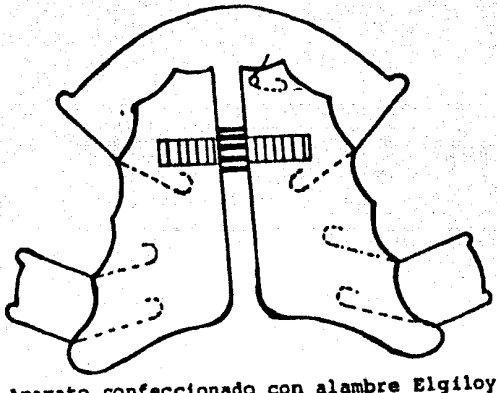

Arriba.- Aparato confeccionado con alambre Elgiloy amarillo, de 0.7 mm. tornillo de expansión, con resorte interno extrapequeño, para expansión de 4 mm.

Abajo.- El aparato esta confeccionado en acrílico y con alambre Elgiloy azul de 1 mm.

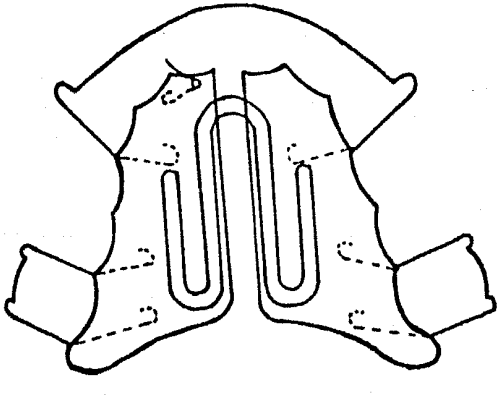

CONCLUSIONES.

Es intención de este trabajo, no solo cumplir con un requisito - académico para obtener el título de Cirujano Dentista, sino aportar aunque sea en mínima parte los elementos básicos de la Ortodoncia Preventiva, necesarios para la práctica diaria del odontólogo general, por lo tanto:

- Es fundamental reconocer en el momento mismo de la consulta -- inicial el problema de maloclusión que se presente.

- Para poder instituir el tratamiento adecuado de ortodoncia preventiva, es necesario tener los conocimientos básicos pero firmes de la aparatología que se va ha usar.

- Saber implantar el tratamiento adecuado.

- Es importante concientizar al paciente y a sus padres sobre la importancia de la oportunidad en el tratamiento que evitará -- posteriormente molestias y costos mayores.

- Conocer las indicaciones y contraindicaciones de la aparatología.

- La mayoría de los problemas de maloclusiones en niños se re--- suelven con aparatos de fácil confección.

- El tratamiento ideal para corregir las maloclusiones está en-- tre los 7 y 10 años de edad.

B I B L I O G R A F I A

1.- Embriología Medica.- Jan Langmen.
3ra. Edición.
Editorial Interamericana 1976

2.- Oclusión Ramfjord.- ASH
Dr. Sigurd P. Ramfjord
Dr. Major M. ASH
1ra. Edición
Editorial Interamericana

3.- Apuntes del Dr. U.M.Flores Estrada
"Extracción Seriada"

4.- Movimientos Dentarios Menores en Niños
Joseph M. Sim
Editorial Mundi. 1973

5.- Ortodoncia.- Dr. José Mayoral,
Dr. Guillermo Mayoral
1ra. Edición
Editorial Labor S.A.

6.- Odontología Clínica de Norte America
R.L. Ireland.- W.S. Dramer
Serie V, Volumen 15
Editorial Mundi, S.A.

7.- Atlas de la Aparatología Ortopódica
Dr. Guillermo M. Feijóo.
2da. Edición
República de Argentina

8.- Odontología para el niño y el adolescente
Mc. Donald E. Ralph.
2da. Edición
Editorial Mundi.