Ref. 397

UNIVERSIDAD NACIONAL AUTONOMA DE MEXICO

Facultad de Odontología

CIRUGIA BUCAL EN RELACION CON LA PROTESIS DENTAL

T E S I S

QUE PARA OBTENER EL TITULO DE:

CIRUJANO DENTISTA

P R E S E N T A :

JOSE ARMANDO MASON FUENTES

MEXICO, D. F.

1980

Universidad Nacional Autónoma de México
UNAM
Biblioteca Central
Dirección General de Bibliotecas de la UNAM

UNAM – Dirección General de Bibliotecas
Tesis Digitales
Restricciones de uso

DERECHOS RESERVADOS ©
PROHIBIDA SU REPRODUCCIÓN TOTAL O PARCIAL

Todo el material contenido en esta tesis esta protegido por la Ley Federal del Derecho de Autor (LFDA) de los Estados Unidos Mexicanos (México).

El uso de imágenes, fragmentos de videos, y demás material que sea objeto de protección de los derechos de autor, será exclusivamente para fines educativos e informativos y deberá citar la fuente donde la obtuvo mencionando el autor o autores. Cualquier uso distinto como el lucro, reproducción, edición o modificación, será perseguido y sancionado por el respectivo titular de los Derechos de Autor.

INDICE

INTRODUCCION

CAPITULO I.- HISTORIA CLINICA

1.- Introducción.

2.- Métodos de Exploración Clínica.

A) Interrogatorio
B) Inspección
C) Palpación
D) Percusión
E) Auscultación
F) Medición
G) Punción exploradora
H) Pruebas de laboratorio

3.- Cuestionario de Salud.

4.- Historia Clínica.

a) Datos generales y ficha de registro.

b) Antecedentes heredo-familiares

c) Antecedentes personales no patológicos.

d) Antecedentes personales patológicos.

e) Padecimiento Actual
f) Aparatos y Sistemas

Aparato Digestivo
Aparato Respiratorio
Aparato Circulatorio

Aparato Genital
Aparato Urinario
Sistema Nervioso
Aparato Músculo-Esquelético
Sistema Endócrino
Hemático y Linfático.

g) Exámenes previos

h) Terapéutica empleada

i) Exploración física

Extremidad cefálica
Exploración de la cara
Exploración del rostro
Exploración del cuello
Ganglios Linfáticos

j) Aspecto general del paciente

k) Signos vitales

l) Examen bucal

CAPITULO II.- ANORMALIDADES DE LOS TEJIDOS BLANDOS

1.- Frenillo Labial Superior.

2.- Frenillos Laterales o Bridas.

3.- Frenillos Lingual (Anquiloglosia).

4.- Corrección de la Inserción del Músculo Mirtiforme.

5.- Tuberosidad Fibrosa y Zona del Tercer Molar Inferior.

6.- Tejido Hiperplásico sobre Bordes Alveolares.

7.- Hipertrofias del Surco Vestibular.

8.- Papilomatosis Verrugosa del Paladar.

CAPITULO III.- ALTERACIONES DE LOS TEJIDOS OSEOS

1.- Alveolectomía Parcial y Correctora,- Regularización de la Arcada Alveo- - lar.

2.- Torus Palatino.

3.- Torus Mandibular.

4.- Reborde Alveolar en forma de "Sie- - rra" o "Filo de cuchillo".

5.- Reborde Superior Anterior Elongado.

6.- "Balcón Lingual". Línea oblicua Interna Retentiva Aguzada.

CAPITULO IV.- PROTESIS INMEDIATA.

1.- Ventajas de la Prótesis Inmediata.

2.- Desventajas de la Prótesis Inmediata.

3.- Técnica Quirúrgica.

4.- Instrucciones Postoperatorias.

CAPITULO V.- PROFUNDIZACION Y EXTENSION DE LOS - SURCOS VESTIBULAR Y LINGUAL.

1.- Consideraciones Anatómicas del Surco-Vestibular en Maxilares Desdentados.

a) Maxilar Superior
b) Maxilar Inferior

2.- Surco Vestibular Superior.

a) Vestibuloplastía submucósica.

b) Vestibuloplastía de epitelización secundaria.

3.- Surco Vestibular Inferior.

a) Región de la línea oblicua externa
b) Región labial del maxilar inferior

4.- Surco Sublingual.

CAPITULO VI.- EL POSTOPERATORIO.

1.- Higiene de la Cavidad Bucal.

2.- Fisioterapia Postoperatoria.

a) Frío
b) Calor

3.- Cuidados de la Herida.

a) Revisión
b) Extracción de los Puntos de Sutura

4.- Hoja Impresa de Cuidados Postoperatorios.

5.- Complicaciones Postoperatorias Locales.

A) Hemorragia

a. Hemorragia primaria
b. Hemorragia secundaria
c. Tratamiento

B) Hematoma

C) Infección

D) Dolor

BIBLIOGRAFIA.

INTRODUCCION

Como es de todos conocido, cada vez aumenta más el promedio de vida de nuestra población. - Esto trae como consecuencia, que asistan al consultorio dental un importante número de pacientes en- edad senil. La necesidad de brindar a estos pa- - cientes un tratamiento eficaz y duradero es obviamente imprescindible. En muchas ocasiones, la - instalación de un aparato protésico se ve obstaculizada y muchas veces imposibilitada por ciertas - irregularidades y mal formaciones óseas, musculares o mucosas. Cabe la aclaración, que lo ante- - riormente mencionado, es aplicable también a personas de casi cualquier edad.

La cirugía y la prótesis guardan una íntima relación, y en muchas circunstancias, es imposible realizar un buen tratamiento sin la ayuda y colaboración de ambas especialidades.

El conjunto osteo-mucoso-muscular es una- entidad que responde favorable o desfavorablemente a los estímulos aplicados por el aparato protésico que soporta.

La cirugía bucal, hasta una simple extracción dentaria, debe realizarse siempre bajo un criterio futurista, es decir, pensando siempre que la zona intervenida va a actuar como soporte y retención de un aparato protésico, además de brindarle- estabilidad.

Básicamente existen dos factores que in--

tervienen en la instalación de una prótesis: la prótesis en sí, y los maxilares donde esta prótesis actua.

No constituye un criterio acertado tratar de mejorar las técnicas de laboratorio para la elaboración del aparato protésico y menospreciar los beneficios que la cirugía bucal puede aportar a su instalación. Pero tampoco es acertado considerar que las técnicas quirúrgicas tendientes a preparar los maxilares para la recepción de una prótesis puedan lograr el éxito total del tratamiento, aúncuando la prótesis no este perfectamente construida. El desarrollo de técnicas adecuadas en ambas especialidades es lo que consigue el perfecto amalgamamiento de ellas y por lo tanto el éxito del tratamiento.

En este escrito describo las diferentes anormalidades y condiciones especiales (y su tratamiento) sobre las que puede actuar la cirugía bucal, con el fin de facilitar o permitir la instalación de una prótesis, a saber: Anormalidades de los Tejidos Blandos, Alteraciones de los Tejidos Oseos, Prótesis Inmediata, y por último, Profundización y Extensión de los Surcos Vestibular y Lingual. Además, en el Capítulo I trato el importantísimo tema referente a la Historia Clínica, cuya importancia es tan vital, que en mi opinión no debería ser ignorada u omitida en ningún escrito médico ni odontológico, siempre precediendo cualquier otra temática, ya que de la elaboración y el conocimiento de este documento nace cualquier diagnóstico y plan de tratamiento. En el Capítulo VI trato el no menos importante tema referente al Postoperatorio.

En resumen, el primero y último capítulo hablan sobre el tratamiento odontológico y clínico antes y después de la intervención quirúrgica.

Sin tener las pretensiones de un libro de texto, este escrito tiene como objetivo despertar en el lector el interés por la cirugía bucal y su relación con la prótesis dental, además, reafirmar su íntima y valiosísima relación, ya que siendo especialidades de una misma profesión ambas tienden a la recuperación anatómica, fisiológica y estética de la cavidad bucal y del paciente en general.

CAPITULO I

HISTORIA CLINICA.

1.- La historia clínica es un documento que contiene y revela el resultado de la aplicación de los métodos de exploración clínica efectuados en un determinado paciente, con el fin de averiguar el estado anatómico y funcional de su organismo.

Constituye una valiosa fuente de información. Permite una mejor y más eficaz exploración. También constituye un antecedente útil para el tratamiento del paciente, para fines de investigación y cuando haga falta para fines medicolegales.

El tiempo dedicado a la elaboración de este documento no solo es útil para establecer un diagnóstico y planear un tratamiento, sino que también beneficia de manera importantísima la relación Odontólogo-paciente.

Es de vital importancia, que durante la realización de la historia clínica, el Odontólogo tenga la suficiente capacidad para identificar cualquier enfermedad general. Una vez que ha sido detectada una enfermedad que sobrepasa los límites de actuación del Odontólogo, éste tendrá la obligación de remitir al paciente con un médico, o si éste ya se encuentra bajo atención indicada, conocer exactamente los medicamentos y la dosificación de los mismos, de manera de poder establecer o planear el tratamiento odontológico apropiado al caso.

2.- Métodos de exploración clínica:

A) Interrogatorio.- Se realiza por medio del lenguaje, y puede ser directo o indirecto. El directo es el que se realiza con el propio enfermo. El indirecto es el que se realiza a una persona allegada al paciente, cuando por alguna razón, el paciente no puede contestarlo.

B) Inspección.- Se realiza por medio de la vista y puede ser simple o también llamada directa, o instrumental o también llamada armada.

C) Palpación.- Se realiza por medio del tacto y puede ser manual o instrumental. Toma el nombre de bimanual si se ejecuta con ambas manos.

Se le llama Tacto a la introducción de uno o dos dedos, con fines de palpación en las cavidades naturales del cuerpo.

D) Percusión.- Este procedimiento de exploración consiste en golpear metódicamente, con el objeto de provocar fenómenos acústicos, producir movimientos o localizar puntos dolorosos.

E) Auscultación.- Se realiza por medio del sentido del oído. Puede realizarse a distancia o directamente en la región que se va a explorar. También se le llama indirecta cuando se interpone un instrumento entre la oreja y la región a explorar.

F) Medición.- Este método de exploración comprende un sistema comparativo de magnitudes, entre las cuales, una magnitud es conocida y sirve -

de unidad. Las magnitudes que se comparan puedan ser de longitud, volumen, peso, presión, etc.

G) Punción exploradora.- Consiste en la introducción de una aguja o trocar, seguida de aspiración, por medio de una jeringa para saber si existe una colección líquida en la zona a explorar.

H) Pruebas de laboratorio.- Existe una serie de pruebas de laboratorio, que en muchas ocasiones, resultan imprescindibles para la elaboración de un diagnóstico fidedigno. A continuación menciono algunas técnicas que pueden ser realizadas en el consultorio dental, con un equipo barato y sencillo y que no requieren de mucho entrenamiento:

a.- Microhematócrito.

b.- Tiempo de Sangrado; prueba del torniquete o prueba de fragilidad capilar.

c.- Identificación de hiperglucemia, glucosuria y presencia de otros componentes anormales en la orina.

d.- Preparación de frotis teñidos con material de cavidad bucal.

e.- Punción venosa.

f.- Estudio de biopsia.

g.- Pruebas de actividad de caries.

h.- Cultivos bacterianos en endodoncia.

Pruebas que requieren de la intervención de un especialista y de un equipo más complejo:

a.1.- Biometría Completa.

b.1.- Citología Exfoliativa intrabucal.

c.1.- Pruebas serológicas para sífilis y monilíasis.

d.1.- Aislamiento de cepas microbianas y pruebas de sensibilidad a los antibióticos.

e.1.- Aislamiento de virus y serología.

f.1.- Medición exacta de glucosa en sangre y pruebas de tolerancia a la glucosa.

g.1.- Química sanguínea.

h.1.- Sistemas automáticos en los laboratorios de hematología y de química sanguínea.

3.- Algunos autores, universidades, institutos gubernamentales y odontólogos en la práctica particular utilizan cuestionarios de salud, que son llenados personalmente por el paciente y sin la presencia de ningún profesional, además de la historia clínica.

Estos cuestionarios de salud tienen mucha aceptación entre los pacientes, además, resultan fidedignos y contribuyen mucho a la elaboración, por parte del Odontólogo, de un juicio previo a la historia clínica. A continuación describo el Cuestionario de salud, tomado de Accepted Dental Therapeutics, 1971-1972.

CUESTIONARIO DE SALUD:

Fecha_____

Apellido y nombre_____Domicilio_____
Calle y número

_____

Ciudad Estado Zona postal Teléfono privado y - comercial.

Edad_____Sexo____Talla____Peso____Ocupación_

__ Estado Civil_____ Nombre del cónyuge_____
Pariente más cercano_____ Teléfono_____

Si usted llena este formulario para otra persona - ¿qué parentesco tiene con ella?

_____

En las siguientes preguntas rodee con un círculo - SI o NO, según corresponda. Sus respuestas son solo para nuestros registros y se consideran confi-- denciales.

1.- ¿Ha habido algún cambio en su estado de salud- en el último año?

SI NO

2.- Mi último examen médico se hizo el_____

3.- ¿Se halla bajo atención médica en la actuali-- dad?

SI NO

a.- En ese caso ¿de qué enfermedad se está tratando_____

4.- El nombre y domicilio de mi Médico es_____

_____

5.- ¿Ha tenido alguna enfermedad u operación grave?

SI NO

a.- En ese caso ¿en qué consistió el problema?_____

6.- ¿Alguna vez fue hospitalizado o padeció alguna enfermedad grave en los cinco últimos años?

SI NO

a.- En ese caso ¿en qué consistió la enfermedad u operación?_____

7.- ¿Padeció alguna vez algunas de las siguientes enfermedades o trastornos?:

a.- Fiebre Reumática o reumatismo cardiáco - SI NO

b.- Lesiones cardiácas congénitas SI NO

c.- Enfermedades cardiovasculares (Trastorno cardiáco, ataque cardiáco, insuficiencia coronaria, oclusión coronaria, alta presión sanguínea, arterioesclerosis, ataque)

SI NO

1). Siente dolor en el pecho al hacer ejercicio. SI NO

2). ¿Alguna vez le falta aire al hacer un ejercicio leve? SI NO

3). ¿Se le hinchan los tobillos? SI NO

4). ¿Le falta el aire cuando se acuesta o necesita varias almohadas para dormir? SI NO

d.- Alergia SI NO

e.- Sinusitis SI NO

f.- Asma o fiebre de heno SI NO

g.- Urticaria o erupciones cutáneas SI NO

h.- Desmayos pasajeros o prolongados SI NO

i.- Diabetes SI NO

1). ¿Tiene que orinar más de seis veces al día? SI NO

2).¿ Siente sed casi siempre? SI NO

3). ¿Siente hambre casi siempre? SI NO

j.- Hepatítis, ictericia o enfermedad-hepática. SI NO

k.- Artritis. SI NO

l.- Reumatismo inflamatorio (Articulaciones dolorosas o hinchadas). SI NO

m.- Ulcera de estómago. SI NO

n.- Trastornos renales SI NO

o.- Tuberculosis. SI NO

p.- ¿Tiene tos persistente o expectora sangre? SI NO

q.- Baja presión sanguínea. SI NO

r.- Enfermedades venéreas. SI NO

s.- Otras_____

8.- ¿Alguna vez tuvo una hemorragia anormal por extracciones, operaciones o traumatismos?

SI NO

a. ¿Se le forman moretones con facilidad? SI NO

b.- ¿Alguna vez necesitó transfusiones de sangre? SI NO

En ese caso, explique las circunstancias_____

_____

9.- ¿Ha sufrido algun trastorno de la sangre como anemia? SI NO

10.- ¿Fue operado o estuvo en tratamiento por rayos X por un tumor o alguna otra enfermedad de la boca? SI NO

11.- ¿Toma alguna droga o medicamento? SI NO

En ese caso ¿Cuál?_____

12.- ¿Está tomando alguno de los siguientes medicamentos?

a.- Antibióticos o Sulfonamidas SI NO

b.- Anticoagulantes (fluidificantes de la sangre). SI NO

c.- Medicamentos para la presión sanguínea elevada. SI NO

d.- Cortisona (corticoesteroides). SI NO

e.- Tranquilizantes. SI NO

f.- Antihistamínicos. SI NO

g.- Aspirina. SI NO

h.- Insulina, tolbutamida (Orinase) o drogas similares. SI NO

i.- Digital o Drogas para los trastornos cardiácos. SI NO

j.- Nitroglicerina. SI NO

k.- Otras_____

13.- ¿Es usted alérgico o ha tenido alguna reacción adversa a lo siguiente?

a.- Anestésicos locales. SI NO

b.- Penicilina u otros antibióticos SI NO

c.- Sulfonamidas. SI NO

d.- Barbitúricos, sedantes o píldoras para dormir. SI NO

e.- Aspirina. SI NO

f.- Yodo. SI NO

g.- Otros_____

14.- ¿Alguna vez tuvo algún problema grave en relación cón algún problema dental anterior? SI NO

En ese caso describalo_____

_____

_____

15.- ¿Padece usted alguna enfermedad, estado o problema que no figura arriba y que usted creeque yo debería conocer? SI NO

En ese caso rogamos explicar_____

_____

_____

16.- ¿Trabaja usted en algún lugar que lo expone con regularidad a Rayos X o- alguna otra radiación ionizante? SI NO

17.- ¿Usa lentes de contacto? SI NO

Para mujeres:

18.- ¿Está embarazada? SI NO

19.- ¿Tiene problemas en relación con su período menstrual? SI NO

Observaciones:

Firma del paciente

Firma del Odontólogo

Una vez terminado el cuestionario de salud el Odontólogo puede verificar en poco tiempo, las contestaciones positivas, y hacer otras preguntas si lo- considera necesario. Ante una respuesta dudosa, - o que el paciente haya dejado en blanco, o cuando- la afirmación a la pregunta implique un antecedente muy importante, el profesionista deberá efec- - tuar otras preguntas verbales, con el objeto de esclarecer la pregunta para obtener una respuesta, - o con el fin de indagar más sobre esa respuesta en

particular. Por último, quiero dejar claro que un cuestionario de salud, por muy realizado que ésté, no substituye al interrogatorio realizado por el - Odontólogo.

A continuación, describo un esquema de - historia clínica, que sin tener las pretenciones - de ser una historia clínica médica completa, puede ser utilizada sin muchas dificultades ý pérdida de tiempo, por el Cirujano Dentista en su práctica general.

Con fines didácticos y de mejor esquematización pase a la página siguiente.

4.- HISTORIA CLINICA

a.- Datos generales y ficha de registro.

Fecha_____

Nombre_____ Domicilio_____
Calle y número

_____
Ciudad Estado Z.P. Téléfono privado y com.

Edad_____ Sexo_____ Ocupación_____

Estado Civil_____ Nombre del Cónyuge_____

Pariente más cercano_____Teléfono_____

Médico que lo atiende_____
Nombre Dirección

_____
Teléfono.

Si usted contesta este interrogatorio por otra persona ¿Qué parentesco tiene con ella?_____

Procedencia_____

Estudio Socioeconómico_____

Recomendado por:_____

b.- Antecedentes Heredo-Familiares.

Es importante interrogar sobre el estado de salud de abuelos, padres, tíos, hermanos e hijos. En caso de que alguno o algunos hayan fallecido, averiguar la causa de su muerte. Es importante investigar sobre el embarazo de la madre y -

el parto del paciente, enfermedades sufridas durante el embarazo, si se llevó una terapia en especial y si el parto fue normal o no. Estos son algunos de los antecedentes que se deben investigar:

Luéticos___Fímicos___Diatésicos___Neoplásicos___ - Alérgicos___ Congénitos___. Y las preguntas que el clínico considere indispensables sobre Aparato-Cardiovascular y Sistema Respiratorio.

c.- Antecedentes Personales No Patológicos.

Estado Civil_____Ocupación_____

Alimentación: Calidad_____Cantidad_____

Higiene Personal: Baño_____Cambio de ropa_____

Escolaridad_____Alcoholismo_____
Tabaquismo_____

Inmunizaciones: Polio_____Triple (Tétanos-Difteria-Tosferina)_____

BCG (Tuberculosis)_____Viruela____Tifoidea_____

Habitación:

a.- Condiciones de vivienda, si cuenta con todos los servicios o no.

b.- Ventilación.

c.- Número de Personas que la habitan.

d.- Distribución de las mismas.

e.- Número de cuartos.

lábitos y costumbres en general_____

d.- Antecedentes Personales Patológicos.

Se efectua un interrogatorio sobre todas las enfermedades que ha padecido el paciente desde su infancia hasta el momento de la consulta. Se-- tratará que el paciente ubique la fecha de dichos- padecimientos y también, si alguna vez ha sido in- tervenido quirúrgicamente o ha estado hospitaliza- do a causa de alguna de estas enfermedades. Estos son algunos de los antecedentes sobre los que debe interrogarse al paciente:

Luéticos___Fímicos___Diatésicos___Neoplásicos___ - Alérgicos___Congénitos___Transfusionales___ Corti- coesteroides___ Traumáticos___Mutilaciones___ .

e.- Padecimiento Actual.

Psicológicamente hablando, es conveniente dejar al paciente que relate su "problema" con sus propias palabras. El clínico tratará de no inte-- rrumpirlo, no subrayará ningún error en la utiliza- ción de algunos términos, ni efectuará preguntas - que involucren en sí la respuesta. Todo esto, es- con el objeto de conseguir una visión más amplia - del padecimiento actual, y en muchas ocasiones, - descubrir si no es de origen psicógeno.

Las preguntas que se hagan deben seguir - una secuencia lógica, primero, tratando de que el- paciente localice el sitio de su padecimiento; se-

gundo, averiguando en que consiste la manifestación del mismo; tercero, investigando la fecha de iniciación y las circunstancias de la misma; cuarto, el desarrollo y evolución del padecimiento desde su inicio hasta el momento actual; por último, se tratará de conocer los caracteres actuales del padecimiento: intensidad, duración, extensión, periodicidad, exacervaciones, remisiones, si límita alguna función, etc.

Se investigará si este padecimiento es acompañado de manifestaciones generales como fiebre, escalofríos, adinamia, anorexia, aumento o disminución en la curva ponderal, etc.

f.- Aparatos y Sistemas.

En esta parte de la historia clínica yo esquematizo una serie de signos y síntomas que creo de importancia investigar en cada aparato y sistema en particular todos y cada uno de los términos que a continuación menciono, deben ser explicados al paciente de manera comprensible para él.- Así mismo, se deberá interrogar sobre la existencia actual o pasada de enfermedades propias de cada sistema y aparato.

Aparato Digestivo.

Disfagia_____ Polifagia_____ Rectorragia___

Anorexia_____ Hematemesis_____ Diarreas_____

Hiporexia_____ Melena_____ Dolor estomacal___

Estreñimiento___ Secresión Salival___ Vómito_____

Características de las evacuaciones intestinales: Color, olor, frecuencia, cantidad, consistencia, - presencia de elementos extraños, parásitos, alimentos sin digerir, moco, sangre, pus, etc._____

_____

Enfermedad (es)_____

_____

Aparato Respiratorio.

Tos_____ Epistaxis_____

a) Duración_____ Disnea_____

b) Predominio_____ Ortopnea_____

c) Productiva_____ Disfonía_____

d) Cianosante_____ Cianosis_____

e) Hematizante_____

Enfermedad (es)_____

_____

Aparato Circulatorio.

Precordialgia_____ Lipotimia_____ Cianosis_____

Disnea_____ Síncope_____ Lesión Congénita_____

Edema_____ Síncope Local_____

Fiebre Reumática_____ Hipertensión_____

Colapso_____ Hipotensión_____

Shock_____

Enfermedad (es) _____

_____

Aparato Genital.

Menarquia_____ Enfermedades Venéreas:

Menopausia_____ Sífilis_____

Metrorragias_____ Gonorrea_____

Leucorrea_____ Linfogranuloma venéreo__

Embarazo_____ Otras_____

Aparato Urinario.

Poliuria_____ Piuria_____

Oliguria_____ Hematuria_____

Anuria_____ Incontinencia_____

Disuria_____

Enfermedad (es)_____

_____

Sistema Nervioso.

Hiperestesia_____ Vista_____ Oligofrenia_____

Hipoestesia_____ Oído_____ Hiperquinesia_____

Anestesia_____ Tacto_____ Depresión_____

Algias_____ Olfato_____ Angustia_____

Parálisis_____ Gusto_____ Insomnio_____

Desmayos_____ Memoria_____ Irritabilidad_____

Enfermedad (es)_____

_____

Aparato Músculo-Esquelético.

Artrítis_____ Atrofias_____

Mialgias_____ Calambres_____

Artralgias_____ Limitación de movimientos_

Parálisis_____ Deformaciones musculares__

Petequias_____ Equimosis_____

Inflamación cutánea o en alguna mucosa_____

Irritación cutánea o en alguna mucosa_____

Manifestaciones alérgicas_____

Folículo Piloso_____

Glándulas sudoríparas_____

Enfermedad (es)_____

_____

Sistema Endócrino.

Evolución de la curva ponderal_____

Polidipsia_____ Acromegalia____ Exoftalmos_____

Poliuria_____ Inanición_____ Apatía_____

Polifagia_____ Enanismo_____ Cefalea_____

Fotofobia_____ Retraso Mental____ Habla Defectuosa_____

Virilismo en la mujer_____Pubertad Precoz____

Enfermedad (es) _____

_____

Hemático y Linfático.

Sangrado Persistente_____ Cicatrización_____

Anemia_____ Adenopatía_____

Tiempo de Sangrado_____ Tiempo de Coagulación__

Tiempo de Protrombina_____ Grupo sanguíneo_____

Rh_____

Enfermedad (es)_____

_____

g.- Exámenes Previos.

Que se le hayan realizado al paciente - con anterioridad, por el mismo padecimiento o por- alguna otra causa_____

_____

h.- Terapéutica empleada.

Se investigarán los medicamentos que toma el paciente para combatir algún padecimiento. El- nombre de los fármacos, las dosis y la duración del tratamiento._____

_____

i.- Exploración Física.

Se realiza por medio de inspección y palpación (en piel y mucosas). Aparte de las que ya mencioné al tratar el Aparato Músculo-Esquelético, deben considerarse las siguientes características: Palidez, rubicundez, coloración por quemadura solar, petequias, equimosis, vivices, manchas telangiectásicas. Lesiones tales como: máculas, pápulas, nódulos, vesículas, ampollas, pústulas, escamas, ronchas, escoriaciones, ulceraciones, costras y cicatrices.

Extremidad Cefálica:

Normocéfalo_____ Dolicocéfalo_____ Braquicéfalo__

Microcefalia_____ Macrocefalia_____

Movimientos anormales_____

Palpación_____

Exploración de la Cara:

a) Forma.- cerebral___ respiratorio____ digestivo_ muscular_____

b) Simétrica_____ asimétrica_____

c) Perfil.- Cóncavo____ Convexo____ Normal_____

Exploración del Rostro:

En esta parte de la exploración se estudiarán las siguientes regiones: la frente, las cejas, las regiones oculo parpebrables, nasal, la- -

bial, mentoniana, geniana, maseterina, auriculares y las regiones profundas, fosas nasales y boca.

Exploración del cuello.

Se utilizará la inspección, la palpación, la auscultación y en algunos casos la percusión y la medición.

Por medio de la inspección y la palpación obtendremos datos relativos al volumen, al estado de la superficie, la consistencia y la sensibilidad dolorosa en elementos anatómicos tan importantes como los siguientes: ganglios linfáticos, glándula parótida, glándula submaxilar, glándula sublingual, arterias carótidas, venas yugulares, músculos, tiroides, laringe, etc.

Ganglios linfáticos:

Mastoideos_____

Parotideos_____

Genianos: a) Max. Sup. Nasogenianos_____

Infraorbitarios____

Malar_____

b) Zona Intermedia:

Pericervicales

Prevasculares_____

Intervasculares____

Retrovasculares____

c) Max. Inf._____

Submaxilares: a) Retromolares_____

b) Prevasculares_____

Cadenas del cuello.

Submentonianos_____

Yugulocarótídea_____

Espinal_____

Supraclaviculares_____

Yuxtavisceral_____

j.- Aspecto General del Paciente.

Edad aparente_____

Talla o estatura:

Grande_____ Mediana_____ Pequeña_____

Constitución:

Fuerte_____ Mediana_____ Débil_____

Actitud:

Voluntaria_____ Instintiva_____ forzada_____

Pasiva_____

Fascies_____

Marcha_____

Movimientos anormales_____

Ruidos_____

Olores_____

k.- Signos Vitales.

Presión Arterial (cifra promedio en el adulto: sistólica 120 a 140 mm. de Hg; diastólica 70 a 80 mm. de Hg)_____

Pulso (cifras promedio: niños de 100 a 110 pulsaciones por min.; Adultos de 70 a 80 pulsaciones por min. y Ancianos de 85 a 90 pulsaciones por min.) _____

Respiraciones por minuto (cifra promedio 20 por min.)_____

Temperatura (cifra promedio mínima 36 ó 35.8 grados; máxima 36.9 ó 37 grados)_____

Peso_____

Talla_____

Observaciones_____

_____

Exámenes Recomendados_____

_____

l.- Examen Bucal.

Labios_____

_____

Región Yugal_____

_____

Paladar y velo _____

_____

_____

Piso de la boca _____

_____

Lengua _____

_____

_____

Ganglios Linfáticos _____

_____

Glándulas Salivales _____

_____

Región Gingival:

Color _____

Forma _____

Consistencia _____

Volumen _____

Atrofia _____ Encías Sangrantes _____

Hipertrofia _____ Exudado _____

Pigmentaciones _____ Dolor _____

Tártaro Dentario _____ Bolsas Parodontales _____

Articulación Temporomandibular _____

_____

Oclusión_____

Maxilares y Mandíbula:

Padecimientos Infecciosos_____

Padecimientos Traumáticos_____

Padecimientos Congénitos_____

Padecimientos Neoplásicos_____

Higiene Bucal_____

Estudio Radiográfico_____

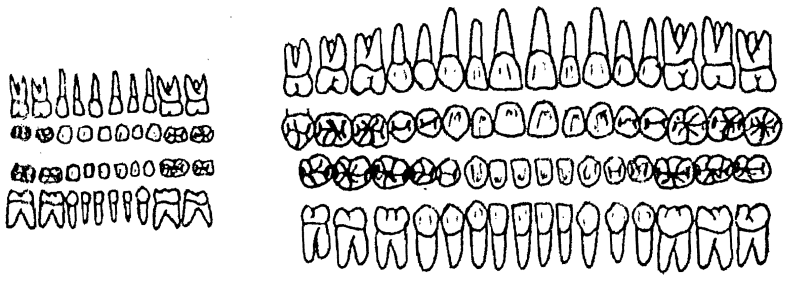

Piezas Dentarias:

Caries_____

Alteraciones Pulpares_____

Alteraciones Dentarias_____

Restauraciones_____

Dientes Primarios_____

Raíces Dentarias_____

Dientes Ausentes_____

Movilidad_____

Prótesis Fijas y Removibles_____

Exámenes Recomendados _____

_____

Plan de Tratámiento _____

_____

_____

_____

COSTO $ _____

Acepto de conformidad

C.D. _____ Paciente _____

Firma Firma

CAPITULO II

ANORMALIDADES DE LOS TEJIDOS BLANDOS.

Para permitir la correcta adaptación y estabilidad de una prótesis, algunas veces es necesario realizar cirugía de los tejidos blandos de la cavidad bucal. Al llevar a cabo estas intervenciones es necesario que el Cirujano Dentista tenga amplios conocimientos anatómicos de la región que va a operar. Además, estos tejidos blandos deben manipularse con mucho cuidado y delicadeza, efectuando una técnica quirúrgica depurada y atraumática.- El Cirujano debe tener en cuenta que del resultado de su intervención, depende el restablecimiento de las funciones masticatoria, fonética y estética del paciente.

1.- Frenillo Labial Superior.

Es un repliegue de la mucosa bucal que parte de la cara interna del labio y va a insertarse sobre la línea media de unión de ambos maxilares. En algunos casos el frenillo desciende hasta el borde alveolar, lo rodea y se inserta en la papila interdentaria, en la bóveda palatina.

Esta constituido histológicamente por tres capas: 1a. epitelio escamoso de la mucosa bucal; 2a, tejido conjuntivo que contiene hileras de fibras elásticas y tejido fibroso blando; 3a, la submucosa que contiene glándulas mucosas y linfáticas.

Cuando los dientes temporales son sustituidos por los permanentes el frenillo parece retroceder o alejarse de su inserción, y cuando ya han hecho erupción todos los dientes permanentes el frenillo apenas se puede observar.

Hay distintas clasificaciones (con respecto a forma) de los frenillos anormales, también se habla sobre la edad más acertada para valorar el frenillo y/o realizar su excisión, pero esto es algo que compete a la ortodoncia.

Desde el punto de vista protético el frenillo labial puede oponerse a la correcta ubicación de una prótesis completa, o a desplazarla durante los movimientos del labio.

Técnicas de las operaciones del frenillo-labial.

Se han propuesto muchas técnicas, las más utilizadas y que considero más aplicables a la práctica general son las siguientes:

A) Técnica de Federspiel.- Previa anestesia local infiltrativa, se levanta el labio para dejar tenso el frenillo. Con un bisturí de hoja corta y recta se circunscribe en forma de óvalo la base, a derecha e izquierda y llegando en profundidad hasta el hueso.

La porción circunscripta por la incisión se toma con una pinza de disección y se despega el tejido a resecarse por medio de una legra. Se afrontan los bordes de la herida con dos ó tres

puntos aislados de seda negra para sutura 000 (fig. 1).

Este autor no secciona la extremidad alveolar, la escarifica con galvanocauterio.

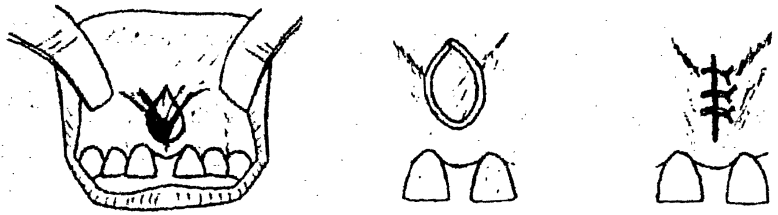

Fig. 1

B) Técnica de Mead.- Previa anestesia local, se realiza una incisión bordeando el frenillo en toda su longitud y llegando en profundidad hasta el hueso, se separa el frenillo con una legra de su inserción ósea. Disecado el frenillo, se secciona en su límite superior.

Se afrontan los bordes de la herida con seda negra para sutura 000. (fig. 2a).

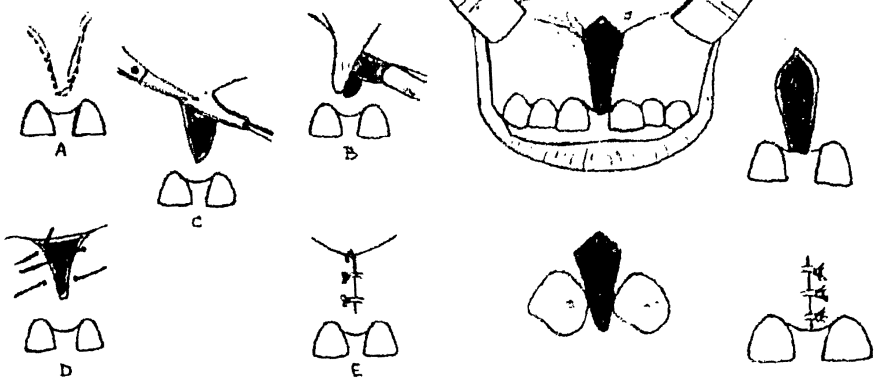

Fig. 2a

Fig. 2b.

En el caso de que el frenillo sobrepase el límite bucal y se inserte a la altura de la papila palatina, la incisión se prolonga pasando entre los incisivos, pero sin llegar al agujero palatino anteterior. (Fig. 2b).

Con el fin de disminuir la profusa hemorragia que se origina por las incisiones que se trazan en la enucleación del frenillo, éste puede tomarse con pinzas de Kocher o de mosquito, una en el límite superior vecino al labio y la otra paralela y adosada al hueso en su porción de inserción ósea. El frenillo es resecado por dentro de estas pinzas, que no se retiran hasta que ha sido efectuada la sutura.

C) Técnica de L'Hirondel y Haranowicz.- Previa anestesia local infiltrativa, se levanta el labio para mantener tenso el frenillo, que adquiere así una forma triangular con base superior y vértice inferior. Se secciona este triángulo con una tijera curva en la mitad de su altura, siguiendo una dirección oblicua ascendente hacia el surco vestibular.

De esta manera, por la acción de ciertos músculos de los labios obtenemos dos triángulos reunidos por sus bases a nivel del surco vestibular.

Se reseca con bisturí el cordón fibroso del frenillo, se extirpa y cauteriza con galvano la base de inserción.

Por último, se practican tres ó cuatro puntos de sutura con seda negra 000 para afrontar los bordes de la herida. (Fig. 3).

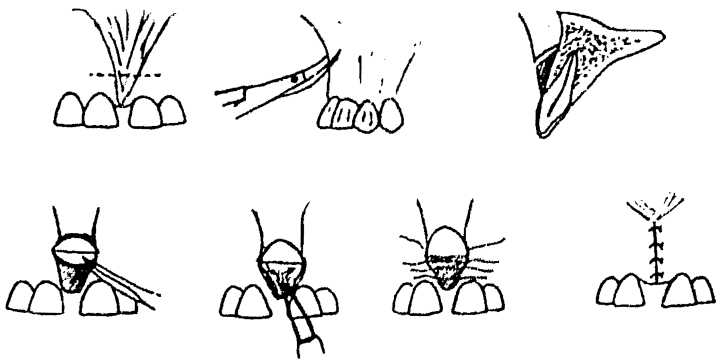

Fig. 3

Es conveniente, en las técnicas antes mencionadas, despegar la base de la encía a los costados de la incisión, con el objeto de facilitar el paso de la aguja, permitir que puedan afrontarse los bordes de la herida y logrando así que la sutura no provoque tensión en los tejidos.

Otros métodos correctivos útiles son la plastía en Z y la plastía en V-Y para alargar el frenillo.

2.- Frenillos Laterales o Bridas.

Lo más frecuente es que este frenillo este constituido por tejido fibroso no muy denso (mucho menos denso que el frenillo central o labial), se inserta por debajo y a una distancia variable entre 5 y 7 mm. del borde inferior de la inserción del músculo canino. Hay algunos casos en que haces musculares del músculo canino y el buccinador pueden estar relacionados con el frenillo lateral, sin embargo, estos casos son tan raros y las fibras musculares antes mencionadas tan escasas y débiles que su importancia es poco significativa.

Los frenillos laterales cuando son de poca extensión, pueden ser seccionados por medio de cauterización, esta debe llegar en profundidad hasta el hueso, tratando que la cicatrización no cree recidiva o restituya las antiguas formaciones. Los frenillos laterales pueden debridarse en una extensión de 5 a 7 mm. sin interesar gravemente ningún músculo.

Método de Tunelización.- Este método con-

sigue eliminar las recidivas que se producen por regla general después de la eliminación quirúrgica del frenillo lateral. Consiste en practicar un túnel a través de la brida lateral, donde se coloca un tubo de goma, fijado mediante sutura; una vez que han epitelizado las paredes de este túnel, se secciona la porción superior desde el túnel hasta el borde de la brida.

3.- Frenillo Lingual (Anquiloglosia).

La anquiloglosia o lengua atada es causada por un frenillo lingual anormalmente corto y/o un músculo geniogloso que restringe notablemente la extensión del movimiento lingual. Esto da por resultado problemas de fonación.

En pacientes anodontos con esta anomalía, el frenillo corto con su inserción cercana a la cresta del reborde maxilar inferior, impide la estabilidad y retención de la prótesis durante el habla o la masticación.

Esta anomalía debe corregirse mediante una frenectomía lingual extensa, seguida de ejercicios para mantener la movilidad de la lengua, y en ocasiones una terapia de lenguaje.

La anestesia local consiste en un bloqueo bilateral del nervio lingual, la infiltración directa no es conveniente, pues distorsiona la forma y volúmen de los tejidos, impidiendo una incisión precisa. Con la boca abierta se pasa un hilo a través de la línea media a 1 cm. de la punta, pa-

ra sostener la lengua hacia arriba durante toda la operación. Mediante este punto de tracción se logra que el frenillo lingual y/o el músculo genio-gloso se mantengan tensos. Con bisturí o tijeras rectas se corta a mitad de la distancia entre la punta de la lengua y su origen mandibular. El corte se dirige hacia atrás paralelo al piso de la boca en una longitud variable hasta que la punta de la lengua pueda tocar las superficies linguales de los incisivos superiores con la boca abierta. El corte del frenillo realizado a este nivel, evita que se lesione a la carúncula salival y a las aberturas del conducto submaxilar, dado que estas estructuras quedan por debajo de los bordes cortantes de la tijera.

En caso necesario se secciona el músculo-geniogloso además del frenillo lingual.

Se realizan suturas discontinuas distantes 1 cm. entre sí con seda negra 000 y aguja curva, aproximando los bordes de la mucosa en el piso de la boca y la superficie ventral de la lengua.

4.- Corrección de la Inserción del Músculo Mirtiforme.

En caso de una extensa hipertrofia del músculo mirtiforme, este puede interferir en gran parte en la retención y función adecuadas de una prótesis.

El origen de este músculo es desecado totalmente para alejarlo de la cortical vestibular y elevarlo hasta alcanzar el surco vestibular. Aquí

se sutura al periostio. A lo largo del surco vestibular se colocan apósitos de gasa yodoformada, manteniendolos en posición por lo menos durante 1 hora.

No es raro que la hipertrofia del músculo mirtiforme sea corregida durante la eliminación del frenillo labial, ya sea como ayuda en un tratamiento ortodóncico o durante la cirugía preprotética.

En ocasiones esta hipertrofia tiene su origen en el espacio interproximal de los incisivos centrales, y además existe una fusión de fibras musculares con el tejido colágeno denso del espacio antes mencionado.

5.- Tuberosidad Fibrosa y Zona del Tercer Molar Inferior.

La fibromatosis de las tuberosidades del maxilar superior o zonas del tercer molar inferior, pueden reducir el espacio intermaxilar de tal forma que resulte casi imposible la construcción de prótesis adecuadas y funcionales. En ocasiones no está interferido el espacio intermaxilar, pero las voluminosas fibromatosis tienen depresiones por bucal, y a veces también por palatino, que impiden la extensión de la parte bucal de la prótesis, la estabilidad palatina y el sellado posterior del aparato.

Es necesario, antes de la cirugía, realizar un examen radiográfico de las tuberosidades de las zonas del tercer molar inferior para determi--

nar el tipo y consistencia del tejido a extirpar,- la presencia de un diente retenido o hueso, y de - muchísima importancia, la ubicación o cercanía del piso del seno maxilar, ya que de existir peligro - de alterar la integridad de éste, la intervención- esta contraindicada.

Técnica para la reducción.- El objetivo - de esta plastía es reducir las tuberosidades fibrosas o las zonas del tercer molar inferior, en tamaño y forma, hasta lograr un reborde razonablemente adecuado para la construcción de las prótesis.

Es muy importante calcular o estimar la - cantidad de tejido que se va a eliminar, para lo-- grar el resultado anteriormente descripto.

Después de realizar la técnica anestésica indicada, se practica una incisión cuneiforme que- comienza en la unión del tejido normal con el tejido fibromatoso, y termina en la parte más poste- - rior de la tuberosidad o de la zona del tercer molar inferior. La incisión tiene forma de V y se - realiza con una hoja No. 15 de Bard-Parker, asegurandose de que llegue en profundidad hasta el hueso en toda su extensión.

Cuanto más amplias son las tuberosidades, mayor es el tamaño de la cuña y mayor la distancia entre los cortes en la cresta del reborde óseo.

El tejido en forma de cuña se toma con - una pinza, se eleva y libera en el punto donde todavía este adherido al hueso.

Posteriormente se realizan secciones en forma de X y Y en las zonas de tejido fibroso submucoso, donde se estime que se debe eliminar este tejido, con el fin de aproximar los colgajos bucal y lingual sin ejercer tensión, realizando varias pruebas hasta lograr lo antes descrito; ésta es la razón por la que no se eliminna estas secciones desde las incisiones originales.

Por último, se afrontan los bordes de la herida y se realiza una sutura continua con seda negra 000. (Fig. 4 y Fig. 5).

En el caso de que haya que eliminar un diente retenido para lograr el contorno del reborde deseado, se realizan un colgajo bucal y otro lingual; se elimina el diente por las técnicas ya conocidas, si también hay que eliminar tejido óseo, o únicamente este último, se utilizarán escoplo, gubias para hueso, fresas quirúrgicas, etc. Se suaviza la superficie con una lima para hueso. Se unen ambos colgajos y se corta el exceso de tejido blando, que después se sutura.

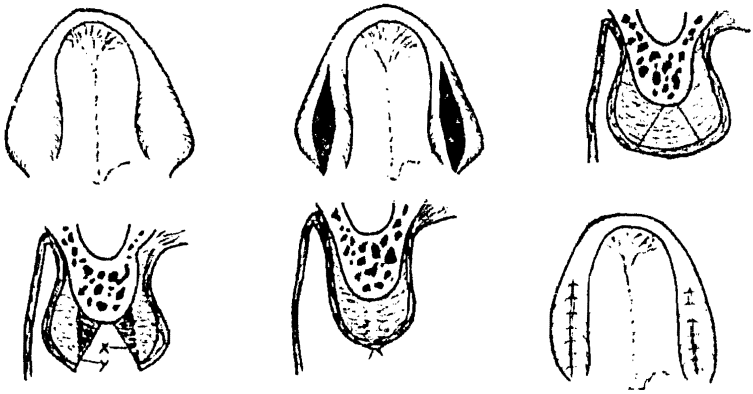

Fig. 4

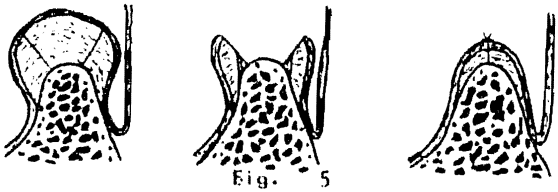

Fig. 5

6.- Tejido Hiperplásico Sobre Bordes Alveolares.

Esta hiperplasia del mucoperiostio alveolar se encuentra más frecuentemente en pacientes - desdentados, que han usado el mismo juego de prótesis sin someterlas a una revisión periódica, o sin haberlas rebasado o remodelado durante varios años. Se observan también, en pacientes a los que se les colocaron prótesis inmediatas después de una odontectomía con una alveolectomía insuficiente o sin-ella, y que no se habían rebasado sus prótesis inmediatas, después de que la cicatrización y reabsorción del proceso alveolar ocurrió.

Como resultado de esta negligencia o apatía de parte del paciente, o de errores cometidos-por el Cirujano Dentista, el espacio que ocupaba - el hueso alveolar es obturado después por tejido - mucoperióstico fibroso hiperplásico.

Técnica para la extirpación de los tejidos hiperplásicos: Previa anestesia local infiltrativa en bucal, y en palatino o en lingual, se toman los tejidos blandos hiperplásicos con un par - de puntos de sutura, para no traumatizarlos y poderlos mandar así íntegros al histopatólogo. Se - traza una incisión en forma de V o de cuña triangular, a través de la masa del tejido, llegando en - profundidad hasta el hueso y siguiendo la dirección del reborde alveolar, con la extensión que el caso amerite. Se elimina la porción de tejido - circunscrita por ambas incisiones. Las porciones-de tejido remanentes en las zonas vestibular y lingual o palatina son desprendidas con una legra y - sus bordes se aproximan mediante sutura contínua - con seda negra 000.

Mediante esta operación el reborde alveolar queda cubierto por una capa mucoperióstica de una densidad y tamaño razonables.

Al llevar el tejido remanente de la región vestibular a su posición final, es muy importante verificar que no quede reducida la profundidad o altura del surco vestibular.

Las zonas o pliegues pequeños de tejido hiperplásico se extirpan más rápida y convenientemente mediante electrocirugía.

Algunos autores como Costich y White recomiendan para obtener mejores resultados, realizar la intervención en una arcada a la vez, y también el uso postoperatorio de la dentadura del paciente (si ésta es estable) como tablilla, previamente preparada, con acondicionador tisular.

En ocasiones, además de la hiperplasia del tejido blando, existe un borde óseo afilado y delgado, el cual también tiene que ser resecado. Esto se tratará más ampliamente en el capítulo correspondiente a las alteraciones de los tejidos óseos.

7.- Hipertrofias del Surco Vestibular.

Esta anomalía puede estar presente en la mucosa bucal o vestibular de ambos maxilares.

Esta proliferación de la mucosa, se debe a causas traumático-irritativas como las siguientes:

A) Irritación mecánica de la mucosa por la sobreextensión de un flanco de la prótesis.

B) Una importante reabsorción del reborde alveolar, y como consecuencia de esto, las fuerzas masticatorias hacen que los flancos de la prótesis se hundan más sobre los tejidos blandos del surco vestibular.

Estos procesos, según Ries Conteno "Tienden hacia la forma tumoral; persisten, crecen y permanecen, mientras exista y perdure el factor irritativo". Este mismo autor los considera "Fibromas del Surco Vestibular".

Pueden tener forma de cordillera, que se desplaza en el fondo del surco, o varias formaciones paralelas con lesiones vecinas, éstas últimas son más frecuentes en la cara interna del labio. Pueden aparecer como lóbulos semiesféricos, planos y lisos, que en ocasiones se encuentran fisurados, con una parte del crecimiento entre la parte interna de la prótesis y el reborde alveolar y la otra cubriendo, o en contacto con la parte externa del flanco de la prótesis.

Estas hipertrofias pueden encontrarse solamente en la región vestibular, o extenderse hacia atrás a la tuberosidad o a la zona posterior de la mandíbula.

Eliminación quirúrgica del tejido hipertrofiado. Después de la eliminación quirúrgica se debe eliminar el agente traumático irritativo, para evitar la recidiva. Esta intervención, se pue-

de realizar con bisturí o por métodos eléctricos.

Se aplica anestesia local infiltrativa, - circunscribiendo el tejido que se va a eliminar, - se recomienda que el anestésico contenga adrenalina o algún otro vasoconstrictor para lograr un campo operatorio más seco.

Se levanta el labio en su máxima extensión, para lograr una amplia visión del tejido a - intervenir, además, esto permite que la lesión se- prolapse un poco, facilitando así su extirpación.

Se toma la lesión con dos ó tres pinzas - de Kocher y se tracciona para dejar al descubierto su base de implantación. Estas pinzas, traccionan la lesión hacia abajo (caso del maxilar superior). Con el bisturí se secciona la lesión de derecha a- izquierda en toda su extensión, dirigiendo el bisturí de manera que incida la lesión en forma de cuña. Se invierte la posición de la lesión, colocandola sobre el labio y traccionandola hacia arriba- mediante las pinzas de Kocher, en este momento se- secciona la lesión por su cara palatina. Por último, se afrontan los bordes de la herida y se sutura mediante puntos aislados, con seda negra 000.

El Doctor Ries Centeno Recomienda la si-- guiente maniobra, previa a la sección de la lesión: "Antes de seccionar el fibroma y con el objeto de evitar o por lo menos cohibir prontamente la co-- piosa hemorragia, producto del corte de los vasos- que corren a nivel de esa región, se recurre a una maniobra que consiste en el pasaje previo de los - hilos de sutura, para no perder tiempo, después de

la enucleación del fibroma. Esta maniobra no es de imprescindible necesidad, ya que la hemorragia cesa no bien se coaptan los labios de la herida al anudarse los hilos.

Estos hilos (de seda o lino) se pasan con una aguja curva, un poco más arriba de la base de implantación del fibroma. Cada hilo se encuentra separado de su vecino por una distancia de 1 cm." (Fig. 6).

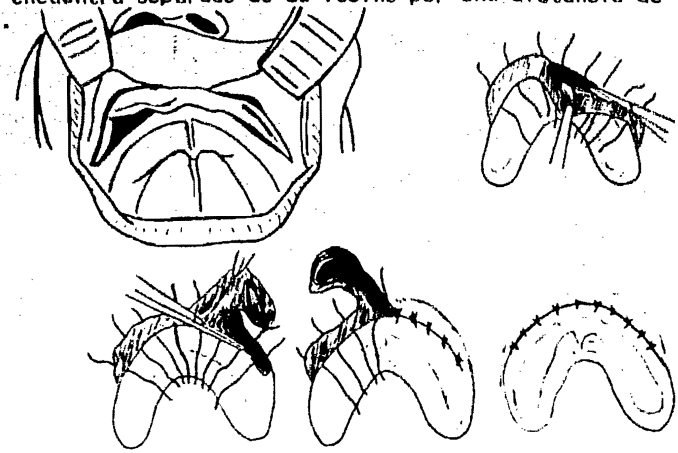

Fig. 6

En el caso de las lesiones que poseen una amplia base de implantación, o en lesiones paralelas cuyas bases sumadas signifiquen una extensión muy grande, se presenta el serio problema, desde el punto de vista protético, de que se disminuya la profundiad del surco vestibular. Esto sucede cuando se utiliza el método de sutura borde a borde de la herida. Este problema se elimina, dejando cruenta la base de implantación, es decir, sin realizar la sutura borde a borde. En ocasiones, el borde bucal de la herida se sutura al periostio, logrando con esto, que se fije el labio y se mantenga intacto el fondo del surco vestibular. (Fig. 7).

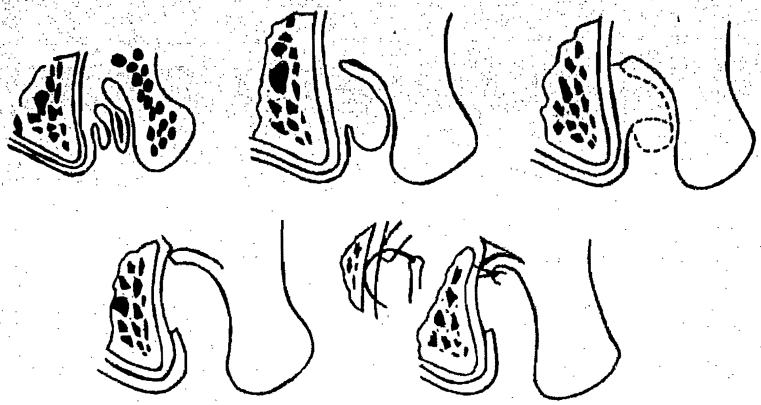

Fig. 7

Hay tres formas de terminar la operación: El periostio puede quedar descubierto; se cubre el periostio con gasa; se cubre el periostio con un injerto de piel. (Fig. 8).

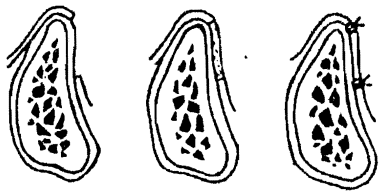

Fig. 8

Como medio auxiliar de protección al tejido, y como medio para mantener la profundidad del surco vestibular, se puede utilizar la prótesis del paciente, añadiendole a ésta, la cantidad necesaria de acondicionador tisular o pasta zinquenólica.

8.- Papilomatosis Verrugosa del Paladar.

Esta hiperplasia papilar se asocia generalmente, al uso prolongado de dentaduras superiores completas o parciales mal ajustadas, o con un relieve palatino extenso. La afección se reconoce, como excrecencias enrojecidas, nodulares o papilares, que se elevan de la

mucosa palatina, en ocasiones, se les encuentra sobre el reborde alveolar y en el surco bucal.

Algunos autores consideran estas lesiones como premalignas, aunque la mayoría opina, actualmente, que estas lesiones tienen la misma probabilidad de malignizarse, que cualquier otra mucosa hiperplásica.

El tejido hiperplásico puede extirparse por disección cortante o electrocirugía. La operación puede hacerse con bisturí, también la facilita mucho el uso de una cureta antral ó de un buril de vulcanita.

La profundidad adecuada puede obtenerse, al observar el color gris amarillento de la submucosa. La disección debe permanecer sobre el periostio, ya que al evitar la penetración de éste se evitan escaras óseas que retrasen la curación.

Después de eliminar el tejido hiperplásico se cubre la zona con una tablilla, casi siempre la misma dentadura del paciente recubierta con acondicionador tisular.

Se lleva a cabo una biopsia del tejido afectado y se envía al histopatólogo para verificar el diagnóstico.

Se requiere de 4 a 6 semanas de curación antes de iniciar las maniobras para la construcción de una nueva prótesis.

CAPITULO III

LTERACIONES DE LOS TEJIDOS OSEOS.

Los procedimientos quirúrgicos para el ma
ıejo de estas alteraciones, no difieren de los men
:ionados en el capítulo anterior, en cuanto a los-
:uidados y precauciones que se deben tener, para -
lograr los mejores resultados posibles y prevenir,
ɔ cuando menos reducir al mínimo posible, los pro-
ɔlemas posoperatorios.

Las incisiones en los tejidos blandos que
se encuentran por encima del tejido óseo a interve
nir, deben realizarse de manera tal, que el colga-
jo proporcione la mayor visibilidad posible y un -
cómodo y amplio acceso al tejido a operar.

El hueso no debe fracturarse, quemarse, -
ɔulirse o comprimirse durante la operación, en ca-
so de que ocurriera algo de ésto, se extirpará el-
tejido lesionado, para prevenir posibles secues- -
tros y retardos en la curación y restablecimiento-
del paciente.

Toda modificación ósea, debe realizarse -
con miras al futuro, es decir, téniendo en cuenta-
que esa estructura muy posiblemente va a actuar -
como base y soporte de un aparato protésico.

1.- Alveolectomía Parcial y Correctora, Regulariza
ción de la Arcada Alveolar.

Los términos alveolectomía, alveolotomía,

alveolomerotomía y alveoloplastía se han usado en-forma sinónima para definir las maniobras quirúrgicas que tienden a la preparación de los maxilares, con el objeto de corregir ciertas anomalías óseas-ya existentes en ellos, o que surgen después de la extracción dentaria, con la finalidad de volverlos aptos para la recepción de un aparato protésico.

El criterio quirúrgico actual en cuanto a las indicaciones y a la cantidad de hueso a resecar, al igual que sobre la oportunidad de realizar la alveolectomía inmediatamente después de la extracción dentaria, varía de un autor a otro. Sinembargo, todos tienden a aceptar procedimientos estrictamente conservadores del tejido óseo, es decir, siempre que no este indicada la alveolectómía correctora, el tratamiento se limitará a la eliminación de las aristas y crestas óseas más agresivas.

A continuación menciono tres principios generales del Doctor Gietz en su obra Cirugía Oral Menor:

A) Las indicaciones quirúrgicas categóricas no deben ser alteradas por consideraciones protéticas. Es decir, que toda porción, dentaria o no, que deba ser eliminada por razones terapéuticas no debe ser conservada por razones protéticas, pues en tal caso la prótesis dejaría de ser terapéútica.

B) En todos los demás casos así como para elegir los procedimientos quirúrgicos, el cirujano oral debe tener en cuenta el porvenir protético -

(sea eligiendo los procedimientos quirúrgicos menos mutilantes, sea elimando o corrigiendo aquellas disposiciones que dificultan o impidan la colocación de prótesis correctas).

C) Frente a la prótesis, la cirugía tanto puede pecar por exceso como por defecto. Frente a cada intervención debe tenerse en cuenta la forma cómo influirán los procedimientos quirúrgicos en la cicatrización y remodelado de los maxilares. Es decir, que por una parte, las extracciones simples son en muchos casos cirugía insuficiente; pero no hay que olvidar que las exéresis óseas desaprensivas pueden producir mutilaciones irreparables.

Técnica para la Alveolectomía parcial correctora en ambos maxilares.

La alveolectomía y la exodoncia pueden realizarse en toda la extensión de la arcada, o dividir a ésta en tres zonas, una anterior y dos posteriores.

Después de haber realizado la técnica anestésica que el caso amerite, se traza una incisión sobre un punto medio entre el límite bucal y lingual o palatino del reborde alveolar. La rama posterior de la incisión se traza en el límite distal del último diente existente en la arcada. De ahí la incisión se lleva a través de cualquier zona donde haya necesidad de regularizar el proceso o de realizar una extracción, siguiendo la dirección del reborde alveolar y al llegar a su fin, se dirige hacia el surco vestibular en un ángulo de

45 grados y con una longitud de 15 mm. aproximadamente. Puede realizarse este tipo de incisión, o realizar una incisión en forma de H, o sea, realizando en la zona palatina pequeñas incisiones en ángulo de 90 grados con respecto a la incisión trazada sobre el reborde (en éste tipo de incisión, las incisiones liberatrices bucalos tienen la misma angulación que las palatinas). (Fig. 9 y 10).

Con una espátula roma, un periostótomo o una espátula de Freer se levanta el colgajo mucoperióstico. La cantidad de elevación del colgajo bucal depende de la extensión de la operación, pero generalmente basta con separar el colgajo hasta la zona del tercio apical de los dientes. No es conveniente desprender la mucosa gingival totalmente, sino dejarla adherida al hueso en su unión con la mucosa del fondo del surco, se evita así el peligro de reducir la profundidad del surco en el momento de suturar, además, se evitan también los hematomas y edemas posoperatorios.

El colgajo palatino se prepara de la misma manera. Podemos utilizar separadores o hilorienda para mantener separado este colgajo.

En caso necesario, se realizan las extracciones aplicables al caso por los procedimientos ya conocidos.

La cantidad de hueso a eliminar, deberá ser lo más escasa posible, solo se eliminarán las aristas óseas, los bordes óseos filosos y cortantes, los tabiques interdentarios e interradiculares hasta una altura prudente. Este tiempo de la-

operación se realiza con cizallas o pinzas gubias. El alisamiento final del hueso se hará con limas - para hueso (escofinas), y en algunos casos con fresas redondas muy grandes. (Fig. 11).

Es conveniente explorar las zonas periapicales de los alveolos con una cureta, y eliminar - cualquier espícula ósea o dentaria o restos de obturaciones que pudieran haber caido en estos lugares.

Para comprobar si no hay puntas cortantes o alguna otra proyección remanente, lleve los colgajos a su posición final, y verifique con la punta del dedo humedecida, pasando ésta por toda la - zona intervenida. En caso de que existieran és- - tas, descienda el colgajo nuevamente y proceda a - eliminarlas.

Una vez que ha sido perfectamente regularizada la arcada alveolar, se llevan los colgajos- a su posición final y con una tijera se recorta el excedente de tejido gingival, bucal y palatino o - lingual, de manera que al afrontar ambos no existan excedentes.

Por último, con seda negra para sutura - 000 se realiza sutura continua o de puntos aisla-- dos. (Fig. 12).

Según el Doctor Pendleton la prepara-- ción y regularización quirúrgica, en personas de - edad mediana, debe realizarse catorce días des- - pués de la exodoncia, y en personas jóvenes o en - ancianos, veintiún días después. Es objetable a es

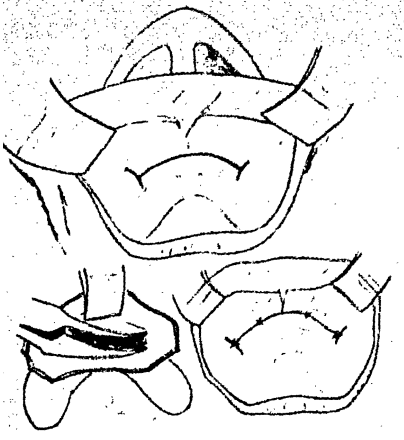

Fig. 9

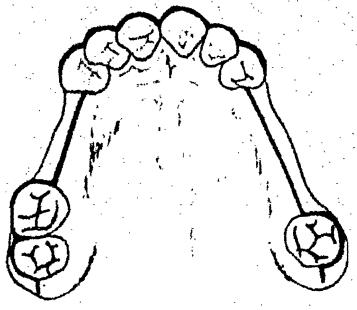

Fig. 10

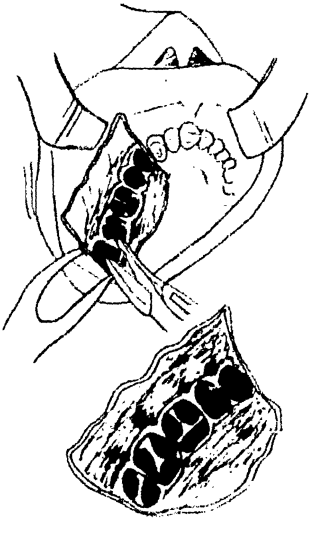

Fig. 11

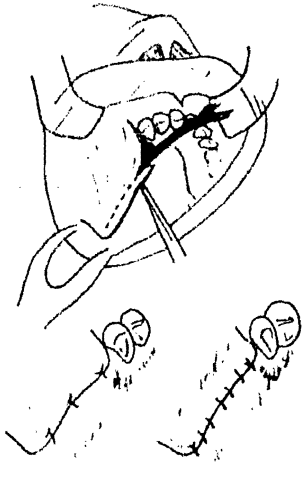

Fig. 12

ta teoría, la necesidad de una nueva intervención. Lo mejor es realizar simultaneamente la exodoncia y la alveolectomía, utilizando una técnica cuidadosa y extremadamente depurada.

En caso de tratamiento de todo el maxilar la incisión se trazará en toda la extensión de la arcada alveolar, siguiendo los lineamientos antes mencionados. Mas adelante ilustraré algunos tipos de variaciones en las incisiones ya descriptas según diferentes casos. (Figs. 10, 13 y 14).

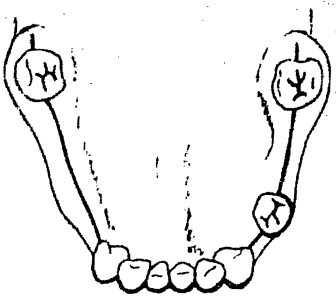

Fig. 13

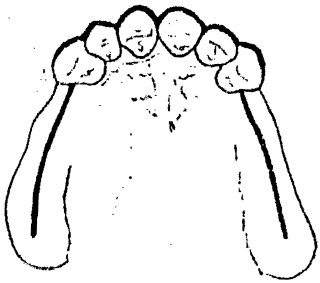

Fig. 14

2.- Torus Palatino.

Estas exostosis óseas, son un crecimiento benigno que ocupan los dos tercios posteriores del paladar duro en la línea media. Está compuesto por hueso cortical denso. Pueden adoptar diferentes formas: el torus plano, nodular, fusiforme o lobular. Así mismo pueden variar en elevación, algunos apenas son palpables, mientras otros alcanzan un centímetro o más. Cualquier torus que tenga mas de 3 mm. de elevación, deberá extirparse antes de la elaboración de una prótesis completa.

Los torus no producen sintomatología, aunque algunos pacientes al descubrirlos adquieran cancerofobia. Estas lesiones tienen un desarrollo muy lento (menor que los bordes alveolares). Se han encontrado en una frecuencia hasta de 20 a 25% de la población y son más frecuentes que los torus mandibulares. Las estadísticas señalan que son dos veces más frecuentes en la mujer que en el hombre. Estos torus deberán estudiarse por radiografía lateral para descartar la posibilidad de neumatización, ya que extirpar estos torus podrían dar lugar a la producción de una abertura buconasal iatrógena (paladar hendido traumático).

Técnica para la Eliminación de un Torus Palatino.

Después de haber aplicado la técnica anestésica indicada, se traza una incisión, en la línea media, desde el extremo anterior del torus hasta el límite posterior de éste. En los extremos de esta incisión media se trazan incisiones laterales, a derecha e izquierda, aproximadamente a 0.5 cm. de la incisión principal. Al realizar estas incisiones laterales se debe tener cuidado de evitar el límite del paladar blando y los agujeros palatinos.

El levantamiento de este colgajo es sumamente difícil, debido a que esta membrana es muy delgada por escacez de material fibroso en el tejido, además, disecarla en las líneas de fusión y depresión de las eminencias del torus contribuye a esta dificultad. Sin embargo, a medida que el colgajo se va desprendiendo hacia la periferia del to

us, la membrana mucoperióstica se torna más densa y se le puede ele-
ar con más facilidad. Estos colgajos se pueden sostener con suturas
a los dientes adyacentes. Con una fresa larga se perforan algunos -
puntos en las líneas de fusión, en la línea media y entre los nódulos
que componen el torus. Estos puntos se unen formando líneas diviso--
rias.

Por medio de un escoplo de un solo bisel se eliminan los nó-
dulos componentes del torus, uno a uno. El bisel del escoplo se colo
ca hacia el hueso palatino, ya que al ser golpeado produzca un movi--
miento aplanador y no penetre a la cavidad nasal.

Por último, el paladar se alisa con lima, pinzas gubia o una
piedra redonda de diamante. El área es irrigada con bastante suero -
fisiológico. Al reubicar el colgajo, se recortan las porciones exce
dentes con tijeras, de manera que ambos colgajos se afronten perfecta
mente. Se sutura con seda negra 000 mediante puntos aislados. (Fig.-
15).

Es conveniente, colocar una tablilla de acrílico o la misma-
dentadura del paciente revestida con acondicionador tisular.

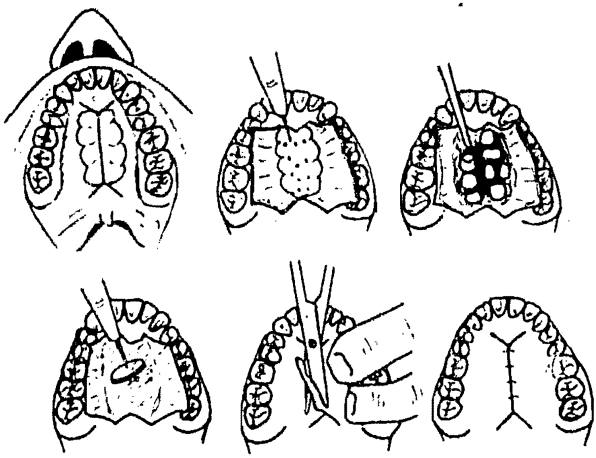

Fig. 15

"Secuelas quirúrgicas que deben evitarse cuando se eliminan torus palatinos:

A) Fractura segmentaria del interior del torus palatino, con el proceso palatino del maxilar superior y el piso nasal con una parte del séptum nasal.

B) El torus puede estar completamente separado de la apófisis palatina del maxilar superior, y después, el último corte con el escoplo, fractura, con el torus, una parte del hueso palatino. Ello produce un defecto marcado en la unión de los tejidos duros y blandos del paladar, los cuales hacen más difícil la construcción de una prótesis completa superior. Para evitar esto, no trate de eliminar, ni moderadamente, torus amplios en su totalidad cuando el borde posterior se inmiscuya en hueso palatino.

C) No corte surcos tan profundos que penetren en la cavidad nasal. Puede producirse una hemorragia nasal; pocas veces hay que recurrir al taponaje para controlar la hemorragia, pero se hará si esta no cesa en 5 min." (Archer, W. Harry, Cirugía Bucal págs. 287 y 288.)

3.- Torus Mandibular.

Estas excrecencias óseas se presentan con menor frecuencia que los torus palatinos, se presentan sobre la superficie lingual de la mandíbula, en la región de caninos y premolares, encima del músculo milohioideo. En la mayoría de los casos -

se presentan bilateralmente, su tamaño varía mucho y pueden ser aislados o múltiples.

Técnica para la eliminación del Torus Mandibular.

Se hace una incisión sobre la cresta alveolar de la mandíbula, lo suficientemente larga para proporcionar una exposición adecuada y permitir retracción suficiente del colgajo. Se levanta el colgajo mucoperióstico hasta llegar aproximadamente 1 cm. por debajo del torus. Hay menos probabilidad para la formación de hematomas si no se desinserta el músculo milohioideo.

Si el torus es grande se corta con una fresa de fisura, utilizando una técnica similar a la mencionada en la eliminación del torus palatino. Si el torus es pequeño, puede eliminarse con una piedra de diamante o una fresa de fisura.

El área es suavizada con limas para hueso y piedras de diamante. El resultado se verifica mediante inspección y palpación. Se irriga cuidadosamente y se aspira para eliminar todos los desechos.

El colgajo es llevado a posición y se recorta el excedente. Con seda negra para sutura 000, es suturado firmemente el colgajo. (Fig. 16).

Algunos autores opinan que es conveniente el uso de una férula de acrílico para limitar el edema y la formación de hematomas, aunque hay otros autores como Costich y White que opinan que no es necesario fabricar una tablilla y cubrirla--

con acondicionador tisular, como en el caso del torus palatino anteriormente tratado.

4.- Reborde Alveolar en Forma de "Sierra" o "Filo de cuchillo".

Una de las causas más comunes de molestias en el uso de dentaduras inferiores son los rebordes desdentados afilados o en forma de sierra. El reborde se ve de color obscuro por tejido movible sobre la cresta. Mediante una fuerte y palpación digital o mediante radiografías se pueden descubrir las excrecencias afiladas.

Se traza una incisión previa anestesia regional, a lo largo de la cresta del reborde flácido a través del periostio, tratando de conservar la profundidad del vestíbulo. Se separa el colgajo y se procede a recortar el hueso, incluyendo solamente las espículas y el hueso afilado, utilizando pinzas gubias, limas o fresas quirúrgicas. Hay que tratar de eliminar la mínima cantidad de hueso posible, recordando que durante la curación la resorción ósea provocará una mayor pérdida de este tejido. Se llevan los colgajos a su posición original, se recorta el exceso de tejido flácido (para enviarlo al histopatólogo) y con seda negra para sutura 000 se suturan los bordes de la herida. Para lograr un sostén tisular adicional se utiliza la dentadura del paciente como tablilla protectora y fijadora del tejido, rebasandola con acondicionador tisular. (Fig. 17).

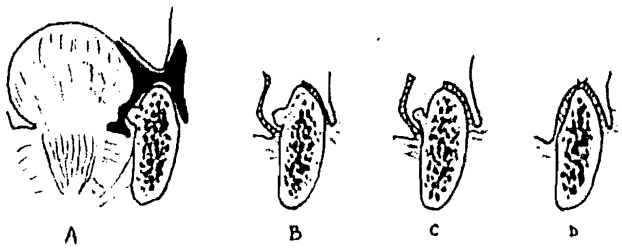

Fig. 16

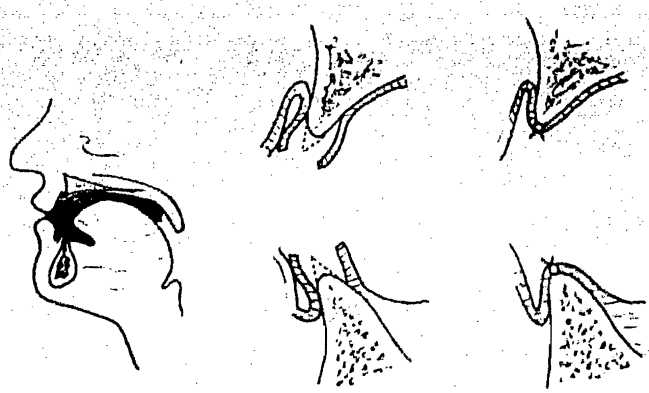

Fig. 17

5.- Reborde Superior Anterior Elongado.

Frecuentemente se encuentra un alargamiento de la parte anterior del proceso alveolar superior, casi siempre en la zona comprendida entre canino y canino y por debajo de la línea normal del labio. El objetivo de la operación es reducir este proceso en altura, ya que dificulta mucho la colocación estética y funcional de los dientes anteriores de las prótesis superior e inferior.

Es conveniente obtener modelos de la boca del paciente antes de la operación y realizar en ellos los cortes necesarios para que sirvan como guía durante el acto operatorio.

Previa anestesia local infiltrativa, se traza una incisión sobre el borde alveolar a lo largo de toda la zona que se va a intervenir y se la lleva un poco más allá para facilitar la operación, la incisión se prolonga hacia el surco vestibular en ángulo de 45 grados.

Por medio de una legra o un periostótomo se separan ambos colgajos, al levantar el cojgajo palatino, puede exponerse el conducto nasopalatino, mismo que en ocasiones hay que cortar para la altura y forma del reborde necesarias.

El hueso es eliminado con pinzas gubia y cizallas. Posteriormente se lima perfectamente y se lava toda la zona, verificando los resultados mediante inspección, palpación y sirviéndose de los modelos mencionados anteriormente. Se llevan los colgajos a su posición original y se les recorta el excedente hasta que sus bordes se afronten perfectamente, sin tensión, pero también sin quedar flácciados o movibles. Se suturan en esta posición con seda negra 000 en puntos aislados. (Fig. 18).

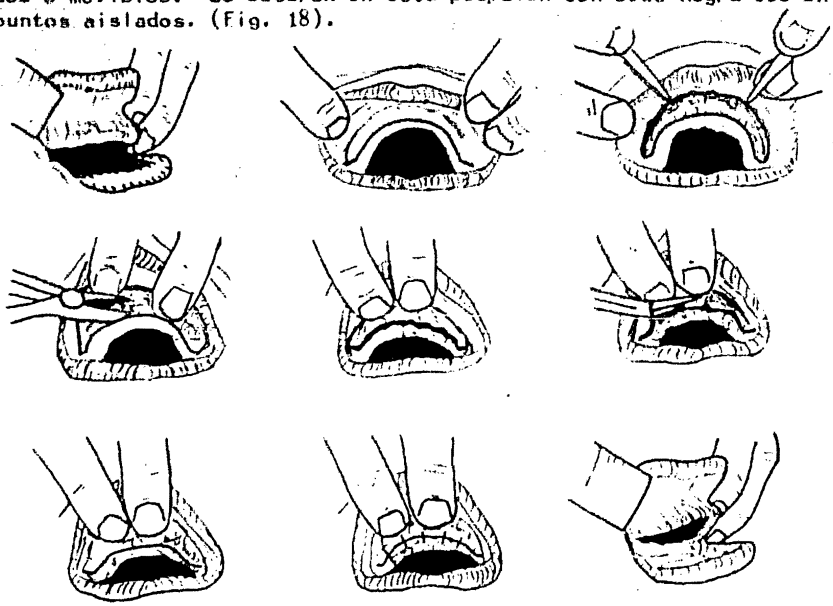

Fig. 18

6.- "Balcón Lingual". Línea oblicua Interna Retentiva Aguzada.

Estos rebordes bilaterales pueden ser hallados en el momento de la extracción o cuando ha habido mucha resorción del proceso alveolar. Suelen intervenir con la construcción de la prótesis o causar molestias al paciente.

Previa anestesia regional, se traza una incisión horizontal sobre la cresta del reborde alveolar. Se separan los colgajos mucoperiósticos con una legra. Al llegar a la línea oblicua interna las fibras del músculo milohioideo son seccionadas transversalmente o separadas con la legra. A continuación la excrecencia ósea aguda es eliminada mediante pinzas gubia, escoplo o lima rotatoria. La zona es alisada con una lima y lavada perfectamente. Los colgajos son llevados a su posición original y suturados con seda negra para sutura 000. (Fig. 19).

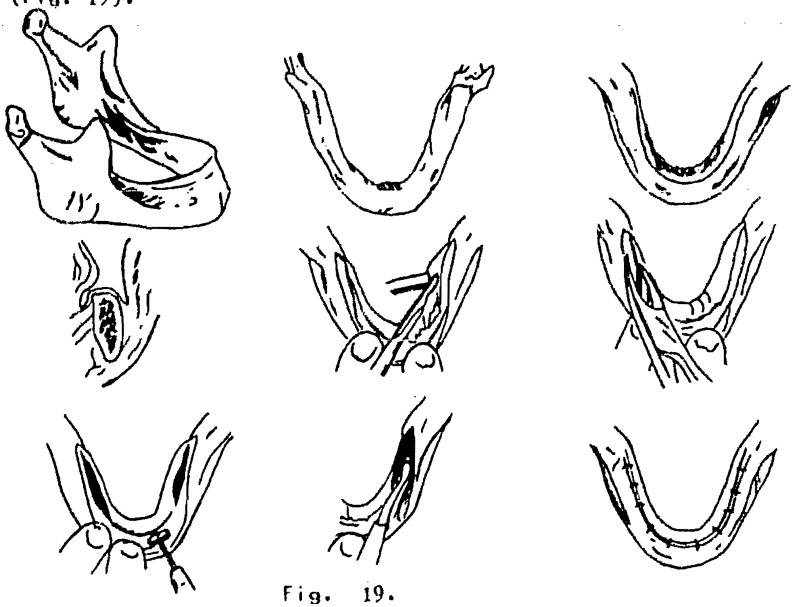

Fig. 19.

6.- "Balcón Lingual". Línea oblicua Interna Retentiva Aguzada.

Estos rebordes bilaterales pueden ser hallados en el momento de la extracción o cuando ha habido mucha resorción del proceso alveolar. Suelen intervenir con la construcción de la prótesis o causar molestias al paciente.

Previa anestesia regional, se traza una incisión horizontal sobre la cresta del reborde alveolar. Se separan los colgajos mucoperióticos con una legra. Al llegar a la línea oblicua interna las fibras del músculo milohioideo son seccionadas transversalmente o separadas con la legra. A continuación la excrecencia ósea aguda es eliminada mediante pinzas gubia, escoplo o lima rotatoria. La zona es alisada con una lima y lavada perfectamente. Los colgajos son llevados a su posición original y suturados con seda negra para sutura 000. (Fig. 19).

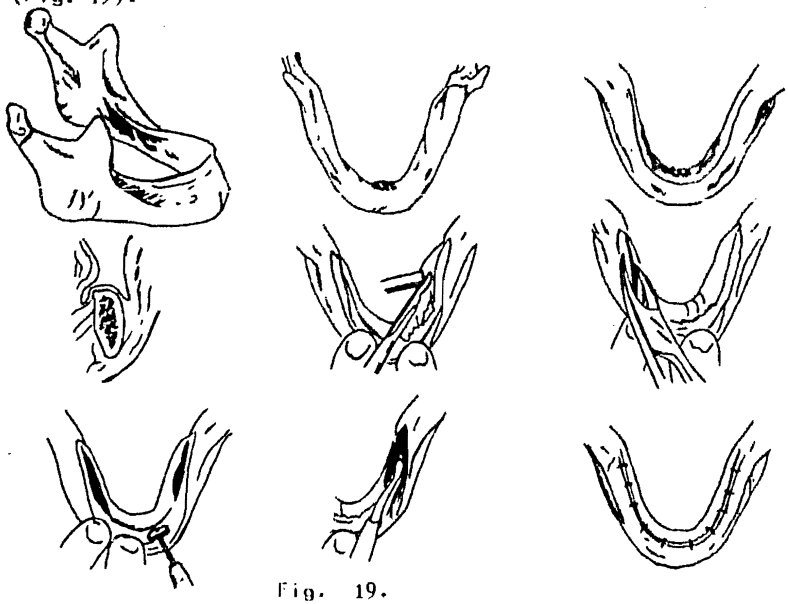

Fig. 19.

CAPITULO IV

PROTESIS INMEDIATA.

Este procedimiento consiste en colocar los dientes artificiales inmediatamente después de las extracciones dentarias y de la regularización de los maxilares. Es indispensable la fabricación previa de la prótesis, con el objeto de colocarlas durante y después del acto quirúrgico.

Impera la necesidad de utilizar los métodos más apropiados para obtener buenas impresiones, modelos y relaciones prostodónticas completas. Es de gran valor conservar la relación exacta de los dientes, y esta se perderá salvo que los dientes del modelo sean retirados uno por uno y sustituídos por los dientes artificiales definitivos. De esta forma, los dientes del modelo de yeso sirven como una guía precisa para la posición vertical, inclinación mesiodistal y posición de giro.

1.- Ventájas de la Prótesis Inmediata:

A) La Prótesis inmediata actúa como un apósito para controlar la hemorragia.

B) Promueve la cicatrización protegiendo los alveolos expuestos.

C) El paciente acepta más rápidamente la extracción de sus dientes.

D) El paciente no interrumpe sus quehaceres y se encuentra psicológicamente bien.

E) La fisiología muscular no está alterada, la dimensión vertical se conserva y se mantiene el juego de la articulación temporomandibular.

F) El hueso es contorneado por la prótesis.

2.- Desventajas de la Prótesis Inmediata:

A) Es necesario rebasar la prótesis y quizá elaborar una nueva.

B) Es necesario hacer un número mayor de visitas al consultorio.

C) Este sistema aumenta los costos.

Lo ideal es realizar la preparación quirúrgica y las exodoncias necesarias en las zonas comprendidas hacia distal de los caninos, en ambos lados de cada maxilar. Algunos autores recomiendan conservar los primeros premolares de cada lado, para mantener la dimensión vertical. Esto es válido para ambos maxilares.

La preparación de la prótesis se realiza de acuerdo con las técnicas preferidas o acostumbradas por el odontólogo y/o su mecánico dental, al igual que la base transparente de acrílico que se utilizará para el modelado quirúrgico del maxilar.

3.- Técnica Quirúrgica.

El tratamiento puede realizarse bajo anestesia local, regional o general. La anestesia local debe realizarse lejos de la zona a operar, con el objeto de no edematizar la región y causar así, una adaptación deficiente y molestias al paciente. Cuando se opera con anestesia general, es conveniente realizar una anestesia local en la región bucal de la zona a intervenir, con fines hemostáticos.

Se trazan dos incisiones desde el surco vestibular hasta la papila distal de cada canino (en un ángulo aproximado de 65 grados).- Se seccionan las papilas interdentarias y se desprende la encía del cuello de los dientes. Del lado palatino se trazan unas incisiones pequeñas, en distal de cada canino y se separa así un colgajo mínimo para no traumatizar la fibromucosa. (Fig. 20).

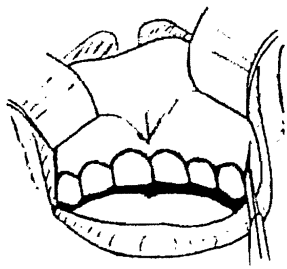

Fig. 20

Con una espátula o periostótomo se procede a la reflexión del colgajo. La reflexión excesiva puede conducir a la formación de tejido cicatrizante innecesario y a la hinchazón inmediata acompañada de hematoma bajo los tejidos que se encuentran en la zona periférica de la prótesis. (Fig. 20).

Se practican las extracciones dentarias necesarias según las técnicas ya conocidas. (Fig. 21).

La ostectomía solo será la necesaria para la exodoncia y la eliminación de las crestas interdentarias, salvo en los casos que

presenten protrusión o alguna otra anormalidad. Una ostectomía excesiva, acarrearía la formación de tejido hipertrófico debajo de la prótesis. La ostectomía se realiza con pinzas gubias, limas para hueso o escofinas y pinzas de Kerr. (Fig. 22 y 23)

Con el pulpejo del dedo se verifica la existencia de crestas y bordes remanentes, en caso de que existan se desciende nuevamente el colgajo y se elimina el tejido necesario.

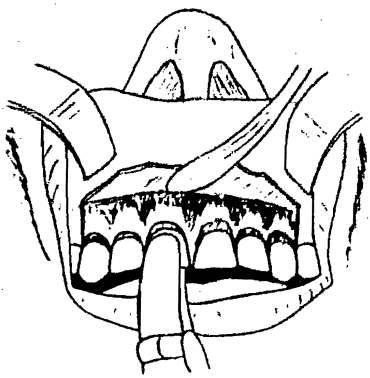

fig. 21

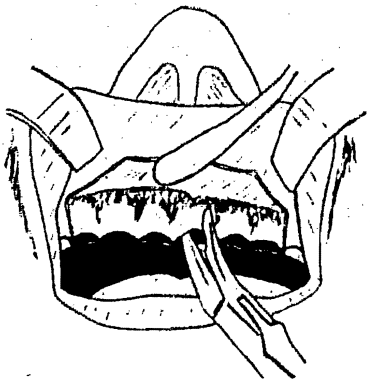

Fig. 22.

Para verificar que el maxilar a quedado semejante al modelo de yeso sobre el cual se construyó la prótesis inmediata, se desciende el colgajo y se adapta sobre el maxilar paciente la base de acrílico transparente (que tiene la forma exacta de la prótesis inmediata).

En aquellos sitios en que se ven zonas isquémicas sera necesario realizar una mayor ostectomía. Se retira la base de acrílico transparente, se desciende nuevamente el colgajo y se reseca el hueso excedente. Será necesario realizar esta maniobra varias veces o hasta que el tamaño y forma del maxilar hagan que éste sea alojado cómodamente por la prótesis. El recorte insuficiente o excesivo provocaran que la prótesis sea colocada incorrectamente. En caso que no sea necesario realizar nueva ostectomía y la prótesis pueda ser adaptada correctamente, se recorta el excedente de encía y utilizando seda negra para sutura 000 ó 0000 se sutura mediante puntos aislados sobre cada cresta alveolar, no sobre los alveolos.- (Figs. 24, 25 y 26).

Después se procede a la fijación del colgajo gingival por medio de 3 ó 4 puntos aislados de sutura. No deben ser modificadas las inserciones musculares, los colgajos no deben quedar tirantes ni tampoco se debe modificar el contorno para la adaptación de la prótesis. Se deben seccionar con tijeras o bisturí las papilas interdentarias de los colgajos bucal y palatino, con el objeto de hacer mas eficaz la readaptación de estos colgajos.

Por último, se lava perfectamente la superficie gingival con suero fisiológico o agua oxigenada. Se procede a colocar la prótesis, directamente, o previa adición de cemento quirúrgico o acondicionador tisular. La dentadura debe haber sido lavada antes de su colocación en la boca con solución salina estéril.

4.- Como instrucciones posoperatorias, se indicará al paciente que conserve la prótesis en su sitio durante 24 horas, haciendole ver que el retiro de la prótesis no aliviará las molestias producidas por el trauma quirúrgico y que si acarreará problemas como hinchazón, que posteriormente, dificultará la colocación de la prótesis o lo hará muy dolorosa. Durante las primeras 24 horas no es conveniente masticar, se recomienda una dieta líquida.

La prótesis deberá ser retirada de 24 a 48 horas después de su colocación, buscando zonas de presión marginal y en el sitio de la operación. Las suturas se retiran 5 días después de la operación.

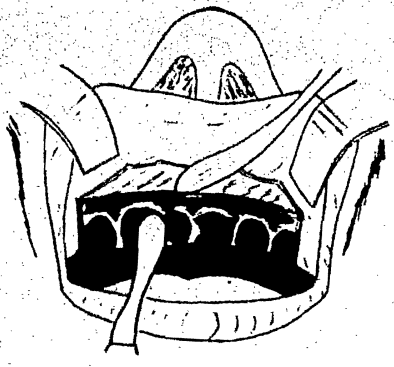

Fig. 23

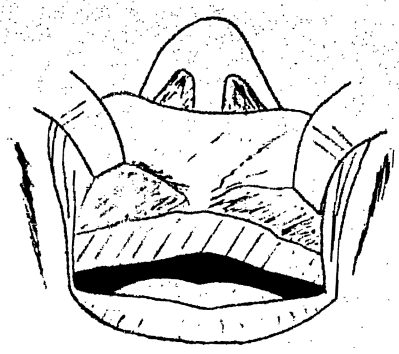

Fig. 24

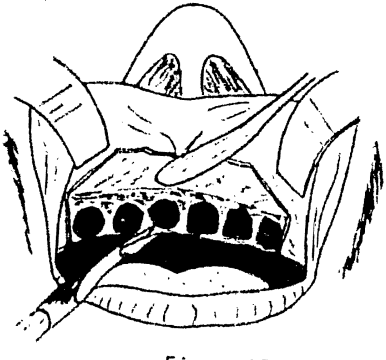

Fig. 25

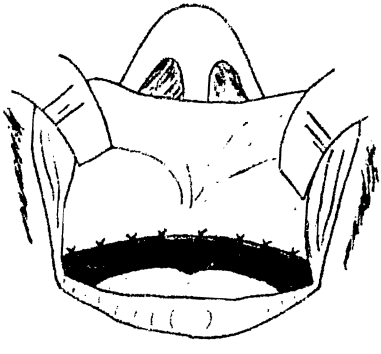

Fig. 26

CAPITULO V

PROFUNDIZACION Y EXTENSION DE LOS SURCOS VESTIBULAR Y LINGUAL.

La colocación de prótesis totales en un paciente desdentado se ve muchas veces imposibilitada, porque el surco vestibular o lingual a donde deben llegar las aletas de la prótesis no existe o se encuentra muy reducido en profundidad. Hay varios factores que pueden dar por resultado lo antes mencionado: Procesos inflamatorios o infecciosos del surco vestibular o lingual, resorción exagerada de la apófisis alveolar, exodoncia y alveolectomía excesiva, inserciones musculares o de frenillo anormalmente altas o bajas.

El objetivo es dejar al descubierto hueso basal de los maxilares, volviendo a colocar la mucosa, inserciones musculares y músculo en una posición más baja o más alta, dependiendo del maxilar que se trate. El resultado permite la colocación de prótesis con aletas más grandes, facilitando así la retensión y estabilidad del aparato protético.

Para realizar estos procedimientos es necesario que exista la suficiente altura y cantidad de hueso que permita la recolocación de los nervios mentonianos y músculos milonioideo y buccinador en el maxilar inferior. La espina nasal anterior, el cartílago nasal y el borde antero inferior del malar son estructuras que pueden interferir en la reposición del surco en el caso del maxilar superior.

1.- Consideraciones anatómicas del surco vestibular en maxilares desdentados:

a) Maxilar Superior.- "El frenillo labial es un haz fibroso de dos o tres milímetros de ancho que, partiendo del punto central de inserción de los tejidos movibles en los estacionarios se dirige, cuando el labio está en reposo, hacia arriba y adelante para, pasando por encima del surco vestibular, ir a perderse en el espesor del labio superior, según nuestras medidas puede desbridarse una extensión de 6 mm. a 1 cm. a partir de su límite con los tejidos estacionarios, sin que la operación interese músculo alguno".

"Inmediatamente por fuera de la inserción del músculo mirtiforme, se encuentra la inserción del haz incisivo del orbicular de los labios; más hacia afuera y generalmente algo más alto, teníamos la inserción del músculo canino que quedaba por lo general, exactamente sobre la inserción del frenillo lateral. En las relaciones y constitución anatómica del frenillo lateral pueden producirse tres casos, según nuestra investigación; parece ser lo más frecuente que esté constituído por tejido fibroso no muy denso (muchísimo menos denso y robusto que el frenillo central), insertándose inmediatamente por debajo y a distancia variable entre 5 y 7 mm. del borde inferior de la inserción del músculo canino. Pero hemos encontrado un caso en que había directamente haces musculares del músculo canino, constituyendo el frenillo lateral, y hemos encontrado otro caso en que existían en él haces musculares pertenecientes al buccinador. Sin embargo, en estos dos últimos casos las fibras

musculares eran tan escasas y débiles que su importancia puede ser menospreciada, para sentar la premisa de que los frenillos laterales pueden debridarse en una extensión de 5 a 7 mm. sin correr el riesgo de interesar de gravedad músculo alguno.

Por detrás del músculo canino un espacio de 1 a 1.5 cm. estaba libre de inserciones musculares hasta llegar al límite anterior de la inserción del buccinador. A partir de la región del primer molar, más o menos desde la porción anterior del borde inferior de la apófisis piramidal del malar, todo el borde de la zona chapeada estaba formado por la inserción del buccinador".

b) Maxilar Inferior.- "El frenillo central tiene cuando se lo diseca, una estructura y disposición muy semejante a las del superior. A los lados del frenillo se insertan los músculos borlas y por fuera los haces incisivos inferiores del orbicular de los labios.

Por detrás de los premolares y hasta la región del primer molar inclusive, la línea límite entre tejidos estacionarios y movibles esta libre de inserciones musculares, constituyendo la bolsa vestibular.

Más hacia atrás, a partir de la región distal del primer molar, el buccinador cubre la línea oblicua externa, para ir a insertarse directamente en el borde alveolar, exactamente en el límite entre tejidos estacionarios y movibles.

En la cara lingual, el milohioideo se inserta en la línea oblicua interna y su inserción -

se extiende en algunos casos por encima de ésta. - En las grandes atrofias las prótesis alcanzan a entrar en relación con los músculos genioglosos". - Aprile H., Lüders W. y Saizar P. "Revista Odontológica", 30: 339, 1942.

2.- Surco Vestibular Superior.

a) Vestibuloplastía submucosa.- Esta técnica está indicada en pacientes con un reborde clínico pequeño y cubierto por mucosa completamente sana. Es imprescindible que exista una suficiente - cantidad de mucosa que soporte la extensión del - surco, una forma de comprobarlo es empujar un espejo en el surco. Si el labio se invierte o hay mucha tensión al ejercer la maniobra, existe mucosa-insuficiente para realizar esta técnica.

Técnica.- (Dr. Gustav. O. Kruger). Esta-vestibuloplastía submucósica deberá efectuarse en-la sala de operaciones con anestesia general. Los tejidos blandos sumucósicos se distienden con solución de anestésico local,usando solución de adrenalina al 1:100,000 para lograr hemostasia y facilitar la disección. Se hace una incisión vertical - en la línea media, de la espina nasal a la papila-incisiva. A partir de esta incisión, se procede - a disecar la submucosa distalmente a cada lado - (preferiblemente con tijeras Lincoln o Metzembaum-pequeñas), separando los tejidos hacia abajo, hasta la cresta del reborde, y hacia arriba hasta restaurar una buena altura vestibular. Si no puede - manejarse a ciegas el borde anteroinferior del malar en este túnel, puede hacerse otra incisión en-

el pliegue mucobucal en la raíz del malar permi- - tiendo terminar la disección posteriormente, hacia la región de la tuberosidad.

La siguiente disección libera el tejido - conectivo submucósico del periostio. Esto se hace estableciendo un plano supraperióstico y se logra- mejor con tijeras curvas. Los tejidos liberados - pueden entonces ya sea volver a colocarse superior mente para rellenar un defecto en la fosa canina,- o resecarse. La espina nasal anterior, si es pro- minente o si interfiere en el asentamiento de la - dentadura postiza, se interviene con la misma inci sión vertical y se reseca con un osteotomo. Las - incisiones se cierran con Dexon 000. La periferia de la dentadura del paciente se extiende con com-- puesto dental y gutaforma hasta la nueva altura - vestibular. Se drena entonces el exceso de sangre en el túnel para evitar formación de hematoma. La férula se fija en el maxilar superior con alambres perialveolares o suturas de nylon. El soporte se- retiene una semana después, en cuyo momento se ha- cen las impresiones para revestir inmediatamente - la dentadura. (Fig. 27)

b) Vestibuloplastía de epitelización se-- cundaria.-Según McIntosh y Obwegeser, la vestibu loplastía de epitelización secundaria es el proce- dimiento de elección en pacientes con cicatriza- - ción excesiva o epulis de fisura en el surco, o - que poseen cubierta de mucosa de buena calidad dis ponible, pero sin altura suficiente.

Técnica.- Previa técnica anestésica indi- cada, se traza una incisión en la cresta alveolar- a lo largo de toda la arcada, llegando en profundi

el pliegue mucobucal en la raíz del malar permi- - tiendo terminar la disección posteriormente, hacia la región de la tuberosidad.

La siguiente disección libera el tejido - conectivo submucósico del periostio. Esto se hace estableciendo un plano supraperióstico y se logra- mejor con tijeras curvas. Los tejidos liberados - pueden entonces ya sea volver a colocarse superior mente para rellenar un defecto en la fosa canina,- o resecarse. La espina nasal anterior, si es pro- minente o si interfiere en el asentamiento de la - dentadura postiza, se interviene con la misma inci sión vertical y se reseca con un osteotomo. Las - incisiones se cierran con Dexon 000. La periferia de la dentadura del paciente se extiende con com-- puesto dental y gutaforma hasta la nueva altura - vestibular. Se drena entonces el exceso de sangre en el túnel para evitar formación de hematoma. La férula se fija en el maxilar superior con alambres perialveolares o suturas de nylon. El soporte se- retiene una semana después, en cuyo momento se ha- cen las impresiones para revestir inmediatamente - la dentadura. (Fig. 27)

b) Vestibuloplastía de epitelización se-- cundaria.-Según McIntosh y Obwegeser, la vestibu loplastía de epitelización secundaria es el proce- dimiento de elección en pacientes con cicatriza- - ción excesiva o epulis de fisura en el surco, o - que poseen cubierta de mucosa de buena calidad dis ponible, pero sin altura suficiente.

Técnica.- Previa técnica anestésica indi- cada, se traza una incisión en la cresta alveolar- a lo largo de toda la arcada, llegando en profundi

dad hasta el hueso y seccionando frenillos, bridas e inserciones musculares.

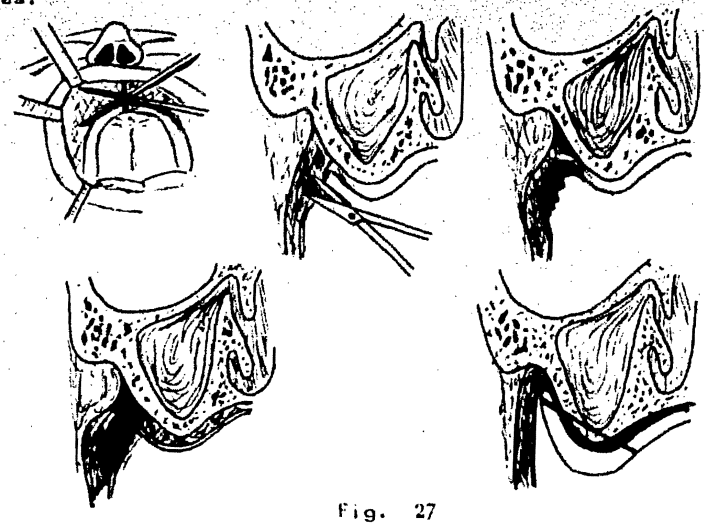

Fig. 27

Con una espátula se separa la fibromucosa y las inserciones musculares. El colgajo se dobla sobre sí mismo de manera que su cara bucal se ponga en contacto con el hueso. Para evitar que el colgajo descienda se fija con suturas al fondo del surco, a los planos musculares que se encuentran en profundidad, o al periostio. (Fig. 28).

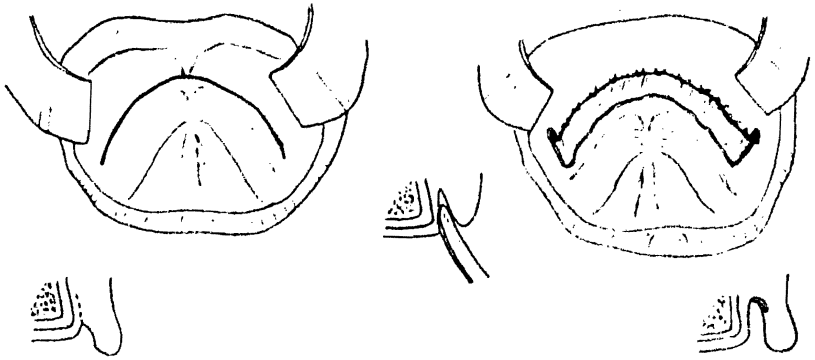

Fig. 28

Kazanjian ideó una técnica aplicable en los casos en que hay que eliminar parte del borde alveolar; se traza una incisión a lo largo del reborde alveolar. Con una espátula o legra se desprenden los tejidos blandos de la parte vestibular y palatina. Se realiza la ostectomía del hueso alveolar sobrante lo que permite levantar la altura del surco vestibular. Se vuelve el colgajo a su sitio original y se sutura.

Para mantener el nuevo surco, el autor coloca un tubo de goma flexible en la posición más alta posible. Este tubo se fija con suturas que lo rodean, atraviesan el labio y se fijan en la piel, encima de un trozo de La sutura y el tubo se retiran a los 4 ó 5 días. (Fig. 29).

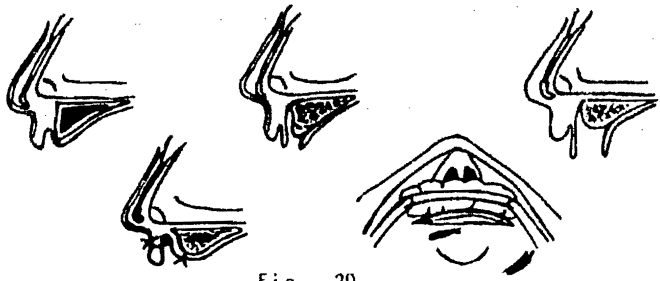

Fig. 29

Se pueden utilizar prótesis elaboradas previamente a la operación, y cuyas aletas laterales actuarán interponiendose entre los labios de la herida, para impedir la cicatrización. El uso de la prótesis tiene el inconveniente de que resulta muy dolorosa, pero da magníficos resultados. Así mismo, vuelve la operación un poco más sencilla: se traza la incisión, se desprende y se levanta el colgajo e inmediatamente después, se coloca la prótesis. (Fig. 30)

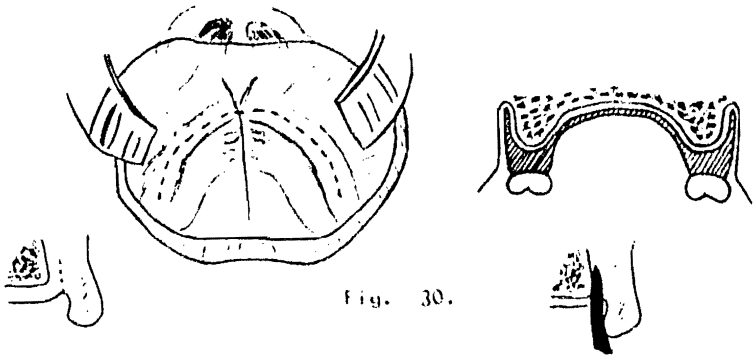

Fig. 30.

Se puede mantener la posición del nuevo surco mediante el - empleo de trozos de gasa yodoformada de la misma longitud de la arcada. Esta gasa se ubica en el surco recien creado, directamente contra el hueso y uno de sus bordes en la profundidad del surco. Se mantiene en su lugar mediante 3 ó 4 puntos de sutura. Se retira a los - 3 ó 4 días. (Fig. 31).

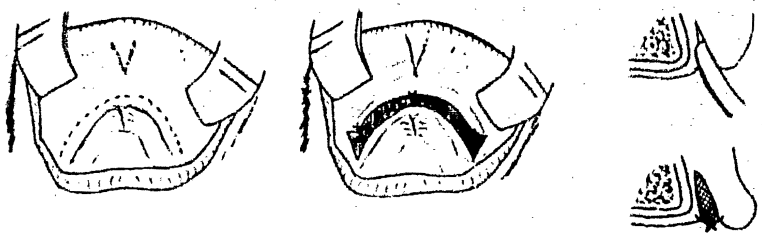

Fig. 31

3.- Surco Vestibular Inferior.

Las técnicas utilizadas en este caso son muy parecidas a las ya para el maxilar superior.

Técnica.- Previa técnica anestésica indicada se traza una incisión a nivel de la unión mucogingival. Con una legra o espátula - se realiza el desprendimiento del colgajo:

a) Región de la línea oblicua externa. Esta área es pasiva a los movimientos de la mejilla y queda por delante del músculo masetero. En esta región, el hueso cortical es muy denso y puede proporcionar bastante estabilidad a la prótesis. En este caso la incisión - está limitada posteriormente hasta el borde anterior de la apófisis - coronoides y termina con una pequeña incisión vertical. Se elimina - una pequeña porción del músculo buccinador para exponer el borde lateral del maxilar. Se desciende el colgajo aproximadamente 1 cm. Se sutura mediante puntos separados y se inserta una tablilla de acrílico previamente preparada, que se deja en su lugar durante 3 semanas. (Fig. 32).

Fig. 32

b) Región labial del maxilar inferior.- En este caso la incisión está limitada, en ambos lados, por un punto más anterior a los agujeros mentonianos. Cuando la incisión atraviesa la mucosa la estructura más prominente es el músculo borla de la barba. La disección de este músculo se realiza junto al maxilar, pero conservando intacto el periostio y sus fibras más inferiores, ya que si seccionamos estas últimas podríamos causar un grave defecto estético en el perfil del paciente. El colgajo ya descendido hasta la profundidad deseada se sutura al periostio. Se coloca la tablilla preparada previamente y se deja en su lugar durante 3 semanas. Para proteger el periostio podemos usar gasa como en el caso del maxilar superior. (Fig. 33).

4.- Surco Sublingual.

Las técnicas y procedimientos aplicables en esta región de la cavidad bucal, incluyendo de manera particular el caso que nos ocupa, requieren de una educación académica y práctica dignas de un especialista en cirugía bucal experimentado. Por lo antes expuesto, se comprenderá, que un intento de descripción sobre estos procedimientos rebasa los límites de este escrito.

Aplico lo mencionado en el párrafo anterior, para lo referente a los diferentes tipos de injertos que se podrían realizar en todas las técnicas descriptas en este capítulo.

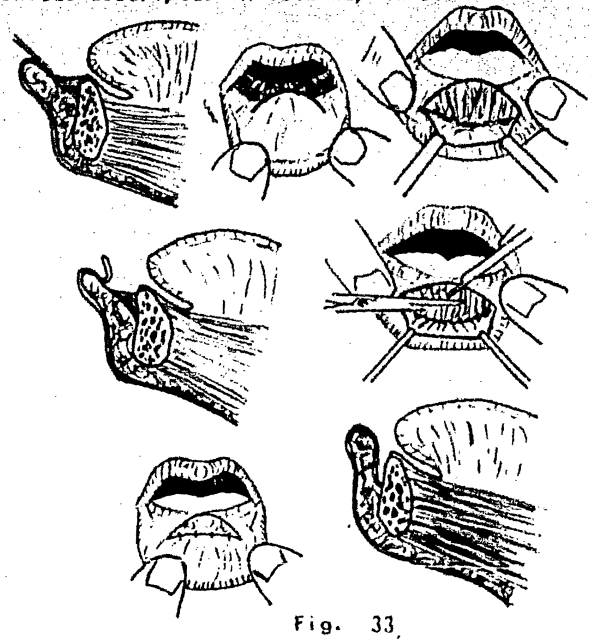

Fig. 33

CAPITULO VI

EL POSTOPERATORIO.

Es el conjunto de maniobras que se realizan después de la operación con el objeto de mantener los resultados de la intervención, reparar los daños que surjan con motivo del acto quirúrgico y colaborar con la evolución natural del restablecimiento de nuestro paciente.

Según Mead es la fase más importante de nuestro trabajo. Tanto es así, que la vigilancia, cuidado y tratamiento del paciente, una vez terminado la operación, puede modificar y aun mejorar los inconvenientes surgidos en el curso de la intervención quirúrgica.

Los cuidados postoperatorios deben aplicarse a la herida (y a la cavidad bucal como campo operatorio) y al estado general del paciente.

1.- Higiene de la Cavidad Bucal. Una vez terminada la intervención, el ayudante lavará perfectamente la sangre o alguna otra sustancia que pudiera haber ensuciado la cara del paciente, con una gasa humedecida en agua oxigenada. Con una solución tibia de agua oxigenada, valiendose de un atomizador o jeringa, se limpiará la cavidad bucal, eliminando sangre, saliva o cualquier resto de medicamento, sustancia o material que se haya utilizado durante la intervención. Hay que poner especial atención en los surcos vestibulares, espa

cios interdentarios, debajo de la lengua y en la - bóveda palatina.

2.- Fisioterapia postoperatoria. El término, se refiere al uso de elementos físicos postoperatorios que tienden a mejorar las condiciones - de las heridas en la cavidad bucal.

a) Frío.- Este elemento tiene una acción- múltiple; evita la congestión y el dolor postoperatorio, previene los hematomas y las hemorragias, - disminuye y concreta o limita los edemas postoperatorios. Se emplea generalmente bajo la forma de - bolsas de hielo o toallas humedecidas en agua helada, que se colocan en la cara frente al sitio donde se encuentra la herida. El frío se usa por períodos de 10 a 15 min. cada media hora, algunos autores recomiendan usarlo durante las primeras 8 - hrs. otros durante las 24 hrs. que siguen a la intervención y otros más, hasta 72 hrs. después de - la operación. El uso prolongado de este elemento- vuelve su acción inútil o hasta perjudicial (pro-- ducción de dolor o hasta "quemaduras en la piel").

b) Calor.- Ries Centeno lo emplea con el- objeto de madurar los procesos flogísticos y ayu-- dar a la formación de pus. Algunos autores lo combinan con el uso del frío, aplicando ambos al mismo tiempo o utilizando el calor en forma de compresas humedo-calientes si persiste la inflamación - 24 hrs. después de la intervención. En mi escasa- práctica y experiencia, opino que el calor tiene - poca significación en procesos inflamatorios, pero si es muy útil para madurar los procesos infecciosos.

En la fisioterapia postoperatoria también son utilizados los rayos infrarrojos y los rayos - ultravioletas.

3.- Cuidados de la Herida.- Cuando la evolución de una herida en la cavidad bucal es normal, no requiere de ningún tratamiento, el organismo provee las condiciones suficientes para la formación del coágulo, y con este último, se tiene la mejor defensa contra la infección y el dolor postoperatorio.

a) 48 hrs. después de la operación las heridas serán lavadas o irrigadas con suero fisiológico tibio, con el objeto de limpiar y realizar - una revisión cuidadosa de las mismas.

b) Al cuarto o quinto día después de la - intervención se extraen los puntos de sutura. A - continuación menciono una técnica, que a mi juicio resulta bastante conveniente tomada de la obra Cirugía Bucal del Dr. Ries Centeno: Se pasa sobre el hilo a extraerse, un algodón mojado en tintura de-yodo o de mertiolato con el objeto de esterilizar-la parte del hilo que estando en la cavidad bucal se encuentra infectado. Se toma con una pinza de-disección, o pinza de algodón, (manejada con la mano izqúierda), un extremo del nudo que emerge so--bre los labios de la herida, y se tracciona el hilo, como para permitir un trozo de éste por debájo del nudo para poder cortarlo a este nivel.

Con una tijera tomada con la mano derecha, se corta el hilo. La mano izquierda sigue tracciónando el hilo o lo vuelve a tomar próximo al punto-

que emerge por el extremo opuesto al de la sección y lo tracciona para extraerlo del interior de los tejidos. Es importante procurar que la menor cantidad de hilo infectado pase por el interior de los tejidos; las razones son obvias.

De esta manera se eliminan todos los puntos de sutura, procurando no lastimar la encía, ni entreabrir los labios de la herida. En algunas ocasiones, el nudo, por hipertrofia de las partes vecinas, se encuentra alojado en el fondo de un embudo, del cual es difícil desalojarlo. En tales ocasiones conviene extirparlo cuanto antes; demorar su extracción significa mantener la causa irritativa de la hipertrofia (que es el hilo), y las dificultades de la extirpación aumentan con el tiempo.

Las suturas festoneadas o continuas se eliminan cortando por separado cada vuelta de espira, y extrayéndolas con la precaución, anotada anteriormente, de no pasar el hilo infectado por el interior de los tejidos.

4.- Antes de despedir al paciente después de la operación, es conveniente entregarle una hoja impresa que contenga los cuidados postoperatorios que él deberá realizar en su hogar hasta la próxima consulta. A esta hoja impresa se le añadirán los medicamentos o cuidados especiales según el caso. A continuación menciono algunos cuidados postoperatorios que deberán estar impresos en las hojas antes mencionadas:

a) Al llegar a su casa guarde reposo por algunas horas, de preferencia semiacostado o con -

la cabeza en alto.

b) No asolearse.

c) Aplicar compresas frías o una bolsa de hielo en la cara, frente al sitio de la operación, durante 10 min. cada media hora, durante 6 u 8 horas.

d) Dieta líquida durante las primeras 9 - horas, de preferencia fría (no usar popotes).

e) Dieta blanda y sin irritantes durante- los 3 días siguientes a la intervención.

f) No realizar enjuagatorios antes de las primeras 6 horas, a menos que se haya prescrito lo contrario. Después de las 6 horas antes mencionadas se podrán realizar colutorios de agua tibia - con sal cada 3 horas.

g) Si se hubiere dejado una gasa protectora en la boca retirarla al cabo de una hora.

h) En el caso de un sangrado mayor que lo normal coloque un trozo de gasa esterilizada sobre la herida y muerdala durante 30 min.

i) En caso de dolor tome los analgésicos- prescritos, en las dosis indicadas en esta tarjeta.

En el caso de dolor, hemorragia o cual- - quier otra situación que usted considere anormal - comuniquese a los teléfonos del consultorio, o si-

es después de horas hábiles al teléfono X.

5.- Complicaciones postoperatorias locales:

A) Hemorragia.- El cohibir una hemorragia durante el acto quirúrgico se conoce como hemostasis, en este caso nos referiremos a la hemorragia postoperatoria, ya sea que aparezca inmediatamente a la operación (hemorragia primaria) o un tiempo después (hemorragia secundaria).

a) Hemorragia primaria.- Su tratamiento puede realizarse de las dos maneras siguientes: Instrumental, mediante ligadura o aplastamiento del vaso sangrante, el aplastamiento se realiza con un instrumento romo.

El otro procedimiento es mecánico y se realiza por taponamiento y compresión con un trozo de gasa. Si la hemorragia no cede después de haber suturado el colgajo en su lugar, será menester llenar la cavidad quirúrgica con algún material hemostático del tipo gelfoam o con una mecha de gasa impregnada con algún medicamento hemostático.

b) Hemorragia Secundaria. Este tipo de hemorragia puede aparecer algunas horas, o incluso días después de la operación. Puede obedecer a la caída del coágulo, o por haber finalizado la acción vasoconstrictora del anestésico.

c) El tratamiento de esta complicación, generalmente, solo requiere medidas locales, el uso de medidas generales se reserva para casos muy graves, que casi nunca ocurren en la cavidad bucal.

Medidas locales, se hace practicar al paciente colutorios de agua tibia, o se lava la región con un chorro de esta misma. Después de haber descubierto el lugar por donde fluye la sangre, se controla la hemorragia por taponamiento y compresión mediante un trozo de gasa que el paciente muerde durante 30 min., cuando menos. En el caso en que la maniobra antes descrita provoque mucho dolor, será de mucha utilidad realizar una pequeña anestesia local en la zona sangrante, el anestésico proporcionará un efecto vasoconstrictor y facilitará las maniobras para suturar la herida, previa colocación de un agente hemostático como el gelfoam o el oxycel.

B) Hematoma.- Es un accidente muy frecuente y que escapa generalmente a las medidas tomadas para evitarlo. Consiste en la difusión de la sangre, siguiendo planos musculares, o a favor de la menor resistencia que le oponen a su paso los tejidos vecinos al sitio de la operación.

Se caracteriza por un aumento de volumen de la zona intervenida y un cambio de color de la piel que obedece a las variaciones de la transformación sanguínea y a la descomposición de la hemoglobina; tornandose primero rojo vino, después violeta, amarillo violeta y amarillo. Llega a su resolución al octavo o noveno día.

La encía y toda la zona se vuelve tumefacta y dolorosa, mostrando un aspecto inflamatorio.

El hematoma puede supurar, dando repercusión ganglionar, escalofríos y fiebre. En este ca

so de supuración se trata como un absceso, inci- diéndolo a bisturí o galvanocauterio, o separando- los labios de la herida, por donde emergerá la - pus, y colocando un trozo de gasa o un tubo de di- que de hule para mantener drenado el sitio.

Su tratamiento consiste en colocar una - bolsa de hielo para disminuir el dolor y la infla- mación, sulfamidoterapia y antibióticos para con-- trarrestar la infección.

C) Infección.- Es raro que esta complica- ción se presente, a pesar de las condiciones sépti cas de la cavidad bucal.

Su tratamiento, como es obvio suponer, se rá a base de los antibióticos indicados para cada- caso en particular, y tomando las medidas higiéni- cas necesarias.

D) Dolor.- El dolor pasajero y moderado,- la inflamación pasájera y moderada y el trismus pa sajero, son considerados por algunos autores como - reacciones naturales a la intervención quirúrgica.

El dolor debe ser calmado mediante el uso de medicamentos tales como los derivados del ácido acetil salicílico, pirazolonas, etc. Otro elemen- to útil, como ya lo había mencionado, es el frío.

Pueden existir complicaciones postoperato rias generales, tales como el Shock, infección ge- neralizada, septicemia o bacteriemia, que en cier- ta medida, pueden ser prevenidas por el odontólogo, pero que escapan a la capacidad del mismo para tra tarlas, y a los fines de este escrito.

BIBLIOGRAFIA

Archer, W. Harry. Cirugía Bucal. Tomo I., Edit. - Mundi, S. A. C. I. F. 2da. Edición. Buenos Aires,- Rep. Argentina, 1978. p.p. 614.

Burket, W. Lester. Medicina Bucal. Edit. Interamericana. 6a. Edición. México, 1973. p.p. 715.

Costich, R. Emett y White, Raymond. P. Jr. Cirugía Bucal. Edit. Interamericana, S. A. de C. V. Méxi-- co, 1978, p.p. 224.

Kruger, O. Gustav. Tratado de Cirugía Bucal. Tomo I. Edit. Interamericana, S. A. de C. V. 4a. Edi- - ción, México, 1978. p.p. 616.

Ries Centeno, G. A. Cirugía Bucal. Edit. El Ate- - neo., 7a. Edición, Buenos Aires, Argentina, 1975. p.p. 844.

Waite, Daniel. E. Cirugía Bucal Práctica. Edit. - Continental S. A. 1a. Edición., México, 1978. p.p. 625.