1E
1016

UNIVERSIDAD NACIONAL AUTONOMA DE MEXICO

FACULTAD DE ODONTOLOGIA

NECROSIS PULPAR

Revisado y Autorizado
Dr. Jaime Zapata
Ulloa Zapata

T E S I S

QUE PARA OBTENER EL TITULO DE
CIRUJANO DENTISTA
P R E S E N T A

ALEJANDRO ADOLFO TORNELLI NAVA

GENERACION
1974 - 1977

15373

Universidad Nacional Autónoma de México
UNAM
Biblioteca Central
Dirección General de Bibliotecas de la UNAM

UNAM – Dirección General de Bibliotecas
Tesis Digitales
Restricciones de uso

DERECHOS RESERVADOS ©
PROHIBIDA SU REPRODUCCIÓN TOTAL O PARCIAL

Todo el material contenido en esta tesis esta protegido por la Ley Federal del Derecho de Autor (LFDA) de los Estados Unidos Mexicanos (México).

El uso de imágenes, fragmentos de videos, y demás material que sea objeto de protección de los derechos de autor, será exclusivamente para fines educativos e informativos y deberá citar la fuente donde la obtuvo mencionando el autor o autores. Cualquier uso distinto como el lucro, reproducción, edición o modificación, será perseguido y sancionado por el respectivo titular de los Derechos de Autor.

I N D I C E

		PAG.
	INTRODUCCION	1
I.-	DESARROLLO DE LOS DIENTES Y ESTRUCTURAS ASOCIADAS	2
II.-	ESMALTE	52
III.-	DENTINA	75
IV.-	CEMENTO	104
V.-	PULPA	113
VI.-	NECROSIS PULPAR	132
VII.-	CLASIFICACION DE LAS ENFERMEDADES PULPARES	158
VIII.-	TRATAMIENTOS	177
	CONCLUSIONES	192
	BIBLIOGRAFIA	195

INTRODUCCION

Para facilitar la descripción se ha dividido el desarrollo de los dientes en varios estadíos basados primariamente en el aspecto - microscópico de un gérmen dental en diversos momentos de su evolu- - ción, exceptuando el de iniciación, el estudiante claro está, debe - tener bien en cuenta que esos estadíos se sobreponen unos a otros -- sin interrupción.

De ahí que con frecuencia se observe en un corte microscópico la predominación de un estadío al mismo tiempo que aparecen caracteres estructurales de otro procedente o alguno sucesor.

Sólo mediante la observación ordenada de su crecimiento y desarrollo puede conocerse la historia del desarrollo de cualquier órgano o estructura.

Muchas faces del desarrollo de los órganos o estructuras son transitorias y, a no ser que se haga una cuidadosa observación o muchas veces, un estudio experimental pueden pasar inadvertidas esas - faces transitorias, que presentaremos en su orden lógico al ir explicando la historia del desarrollo de los dientes.

CAPITULO I

DESARROLLO DE LOS DIENTES Y ESTRUCTURAS ASOCIADAS

DESARROLLO DE LOS DIENTES Y ESTRUCTURAS ASOCIADAS.

El desarrollo en general del gérmen dentario según el Dr. - Arthur W. Ham deriva del Ectodermo y del Mesodermo, el Ectodermo bucal da lugar a la formación des esmalte, también llamado órgano epitelial dentario.

Al Mesodermo cubierto por el epitelio del órgano del esmalte, se le denomina "Saco Dentario", el cual origina a la membrana parodontal que a su vez elabora al cemento. La papila dentaria da origen a la pulpa y a su vez ésta a la dentina.

Según Shour y Massler han dividido al ciclo vital de un diente en 5 estadíos; teniendo cada uno su propia división:

I.- Iniciacion de la germinación.

II.- Proliferación.

III.- Histodiferenciación.

IV.- Morfodiferenciación.

V.- Aposición.

I.- INICIACION DE LA GERMINACION.

El Dr. Ham sostiene que los dientes empiezan a desarrollarse en fase temprana de la vida embrionaria aproximadamente a las 6 semanas después de la fecundación.

En este momento, el epitelio bucal está compuesto por 2 capas, una capa basal de células epiteliales más bien cilíndricas y -

una capa superficial de células epiteliales planas. Están separadas de la capa de tejido conjuntivo subyacente por una membrana basal.

II.- PROLIFERACION

Existe una proliferación y división de las células ectodérmicas bucales de la capa basal del estomodeo anterior produciendo un agrandamiento o engrosamiento prominente, dicho espesamiento se manifiesta a lo largo de la línea de herradura del maxilar donde se desarrollarán los dientes. Fig. 1.



FIG. 1. Cavidad del estomodeo (S) revestida de ectodermo (SE). Lámina dental (DL) que se está introduciendo en el mesénquima (M).

Durante la última parte de la sexta semana dos o más líneas más o menos concéntricas y en forma de arco de origen ectodérmico-- crecen hacia adentro en el mesodermo y se localizan en el maxilar-- y la mandíbula, en seguida las encías de la mandíbula se desarro-- llan internamente por cambios en el crecimiento en el piso de la -- boca y la lengua, y las del maxilar superior por formación de las- apófisis palatinas.

Al continuar la actividad mitótica el epitelio crece dentro- del mesénquima adyacente, de esta área se produce una invación epitelial del mesénquima a nivel de la zona donde se desarrollará cada - diente primario, se divide en:

1.- Cresta o Lámina Dental.

2.- Lámina Vestibular.

3.- Lámina Externa.

4.- Lámina de Continuación.

5.- Lámina Rudimentaria.

1.- Cresta o Lámina Dental: es el esbozo de toda la parte- ectodérmica de la dentición y que van a dar origen tanto a dientes- primarios como a sus sucesores permanentes, para apreciar el desa-- rrollo posterior de la lámina dental y los órganos del esmalte del- diente desarrollados en él, debe comprenderse que la lámina es un - crecimiento hacia adentro y un plegamiento del epitelio estratificado superficial.

También al mismo tiempo progresa la parte posterior del esto

modeo.

En el hombre, el epitelio de cada lámina dental muestra a cada lado en cada maxilar 5 de éstos órganos del esmalte; se ubican simétricamente, como bultamientos en forma de capullo redondo y oval de los dientes deciduales.

Proporciona también botones o primordios dentales para los dientes permanentes que no tienen predecesores deciduos debido a esta función se deriva su otro nombre: Lámina Dental Propia. Los dientes permanentes de que se trata son los molares primero, segundo y tercero.

El Dr. Diamond dice que todavía está en disputa si los gérmenes de los primeros molares permanentes nacen de la lámina de los gérmenes de los segundos molares temporales o si tienen una lámina separada que nace del epitelio bucal. Los segundos molares se desarrollan en lactantes de 9 meses, y los terceros molares aproximadamente a la edad de cuatro años.

2.- Lámina Vestibular: Otra viana epitelial, llamada banda del surco labial, o lámina vestibular, se desarrolla cerca de la lámina dental casi simultáneamente a ella. Esta banda de tejido toma un curso de crecimiento semejante al de la lámina dental, excepto porque se localiza mas cerca de la superficie de la cara.

El rasgo distintivo de esta lámina es que después de formar una banda epitelial sólida y ancha, las células centrales se desintegran. De este modo queda un gran espacio revestido a cada lado

por el epitelio. El espacio forma el vestíbulo de la boca y los--- labios, y el resto del epitelio forma el revestimiento de labios, - mejillas y encías. Por lo tanto, es la lámina vestibular la que libera mejillas y labios de la sólida masa de tejido del estomodeo.

La lámina externa, de continuación, propia y rudimentaria -- son productos de la lámina dental original.

3.- Lámina Externa: con la formación de los primordios dentales como excrecencias laterales de la lámina dental, el crecimiento del primordio dental tiende a retirar parte de la lámina de la - masa original. El ala de epitelio que conecta al primordio dental- con la lámina dental se conoce como lámina externa. A veces el tejido conectivo crece dentro de la lámina externa, formando una ligera depresión, el nicho del esmalte.

4.- Lámina de Continuación: una vez que el primordio dental del diente deciduo se ha establecido, se desarrolla en el órgano -- del esmalte, que se describirá más adelante. El extremo de la lámina dental tanbién continúa creciendo, yendo a situarse más profundamente en el tejido conectivo de la mandíbula.

La punta en crecimiento de la lámina dental se conoce como - lámina de continuación; proporcionará los primordios dentales de -- los dientes definitivos o permanentes.

5.- Lámina Rudimentaria: la mayor de las células epiteliales de las distintas láminas se desintegran y desaparecen. Pero al

gunas pueden formar acúmulos de células llamados perlas epiteliales o glándulas de Serres.

El último es un nombre equivocado, porque no son glándulas - sino acúmulos celulares que tienen la posibilidad de volverse activos y producir dientes extraordinarios, tumores con aspecto de dientes y revestimientos quísticos.

Etapa de Brote: De la quinta a la séptima semana ya establecida la cavidad bucal primitiva aparecen en la encía concentraciones de células epiteliales que se irán diferenciando y que darán origen a los folículos dentarios, se forma un espesamiento de tejido epitelial que se invagina dentro del mesodermo adyacente, al introducirse esta concentración de células se produce una mutuación de funciones que al proliferar y después de algunos cambios forman el embrión del diente.

Aproximadamente en una semana se han establecido dos bandas anchas y sólidas de epitelio, en el mesénquina formando dos arcos, uno se localiza en el maxilar superior y el otro en el maxilar inferior.

Germen Dental: Es cuando se produce una proliferación intensa en las células de la lámina produciendo una prominencia epitelial dirigida hacia la profundidad localizada en cada uno de los lugares donde se desarrollará un diente.

Ahora bien, según el Dr. Diamond en términos generales exis-

ten dos puntos de vista que se contradicen.

Uno de ellos sotiene que cada diente temporal se desarrolla- de una lámina dental individual que prolifera directamente del epitelio bucal.

El otro punto de vista sostiene que la lámina dental tiene - su origen en el epitelio bucal como invaginación continua alrededor de los maxilares donde se desarrollaran los dientes de las protebu- rancias en diez puntos distintos a lo largo de ésta lámina dental.

Se conoce a estas invaginaciones epiteliales con el nombre - de Yemas Dentarias, y que se corresponden con la futura posición de los dientes temporales.

Estas son excresencias de los extremos de las láminas y es-- tán localizados en los lados de la mejilla y el labio de la lámina- dental. Los botones maxilares inferiores aparecen primero (séptima semana), y los botones maxilares superiores (unos días más tarde).- En la octava semana se han formado todos los primordios de ambas lá minas (maxilar superior y maxilar inferior).

III.- HISTODIFERENCIACION

Inicialmente las células de los botones tienen dos formas, -- las periféricas son cilindros bajos y las internas células poligona- les, estas últimas están reunidas apretadamente con pocos y peque-- ños espacios intercelulares.

Diamond dice que la fase incial del desarrollo de un diente- ocurre con la proliferación de un grupo de células del epitelio bu--

cal al tejido conjuntivo subyacente, iniciandose a los cuarenta -- días con el incisivo central temporal.

El epitelio bucal se introduce en el tejido conjuntivo subyacente proliferando, desenvolviéndose y diferenciandose como órgano formativo para el desarrollo de la corona y más tarde, de la raíz del diente. Este órgano epitelial formativo sirve como una especie de andamio que se destruye a diversos intervalos al ir completando sus partes, la función particular que tienen encomendada.

Al invaginarse el grupo de células en el epitelio bucal se abre un pasadizo de tejido conjuntivo el cual está limitado por dos capas casi paralelas de células epiteliales conectadas por una especie de puente en la región más honda.

Las células espinosas que estan sobre las diversas capas de estrato germinativo del epitelio bucal, van a proliferar al pasadizo. Las regiones basales de las células epiteliales están limitadas por una membrana, el epitelio esta separado del tejido conjuntivo subyacente por medio de una membrana basal.

Este conducto limitado ectodérmicamente, que contiene células espinosas, es el primordio para el desarrollo de un diente y - puede compararse al tronco común (la bolsa de Rathke) que describió Patten como un dedo enguantado el cual surge del estomodeo.

Cuando el tronco original o lámina dental ha alcanzado la - profundidad requerida, se establece un centro secundario de proliferación para el desarrollo del órgano particular y el tronco original o lámina dental degenera poco a poco.

<u>Etapa de Casquete</u>: La lámina dental, invaginada a una profundidad determinada, activa a las células del tejido conjuntivo que se encuentran inmediatamente debajo de la parte más honda del epitelio provocando la condensación de dichas células. Es este el primer indicio de desarrollo de la futura pulpa del diente, (Fig. 2)

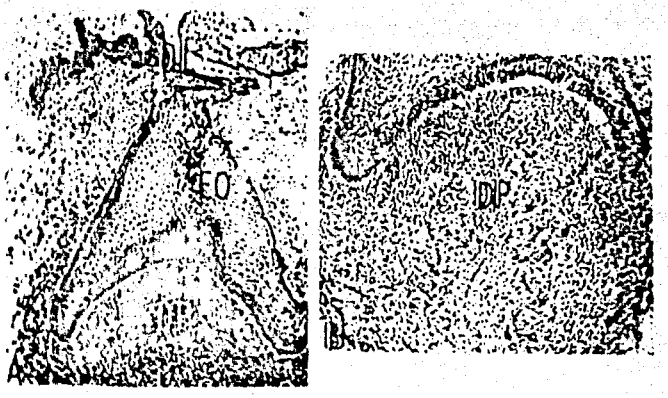

Fig. 2. Etapa de casquete. (A) El órgano del esmalte (EO) de un feto de 11 semanas. DL, lámina dental. DP, papila dental. (B) Aumento mayor de la papila (DP), que se convertirá en pulpa dental.

Cuando el gérmen dental aumenta de volúmen debido a una proliferación desigual por parte del epitelio, que se expansiona de una manera uniforme originando una esfera de mayores dimensiones que penetra más profundamente en el mesénquima subyacente, su superficie inferior se invagina al punto que se acerca mucho a la superficie convexa superior. Esto hace que el gérmen tenga "forma de caperuza o casquete". Entre tanto, el hueso del maxilar crece hasta incluir-

lo parcialmente.

La etapa de "casquete" se alcanza poco después de las dos semanas del desarrollo; una vez lograda el gérmen dental recibe el -- nombre de Organo del Esmalte.

El mesénquima de la parte inferior del primordio se incluye- profundamente en el gérmen dental formando un centro cónico llamado Papila Dental, es la futura pulpa dental, que se alcanza alrededor- de la octava semana de vida fetal según Seltzer y Bender.

Existe una condensación en el área de células espinosas, directamente contigua a la lámina terminal del órgano del esmalte, se le ha dado el nombre de Nudo de Esmalte, al parecer debido a que la confución de sus concentraciones celulares tiene un vago parecido - con un nudo, Provenza lo denomina Nódulo de Ahearn o nódulo de es-- malte.

Es un centro secundario de proliferación para que continúe - desarrollándose el órgano del esmalte, como si se adelantara a la - posterior degeneración del tronco original debido a esta fase de -- fuerzas de crecimiento transforman al botón u órgano del esmalte en un cuerpo con aspecto de casquete.

IV.- MORFODIFERENCIACION

Durante este período, las células no tienen el mismo tamaño- ni la misma forma, más bien son suficientemente diferentes dentro del órgano del esmalte para que se puedan percibir 4 áreas que son:

1.- Epitelio Externo del Esmalte.

2.- Epitelio Interno del Esmalte.

3.- Retículo Estrellado.

4.- Estrato Intermedio.

En esta fase, cuando de ha alcanzado una profundidad prescrita, la región que sirve de "puente" o "base" de la lámina se mantiene estable, en tanto que las capas que sirven de límite continúan proliferando lateralmente, aumenta la distancia que las separa en la región que esta por encima de la base de la lámina y penetran más profundamente en el tejido conjuntivo.

1.- Túnica Epitelial Externa: o epitelio dentario externo está formado por las proliferaciones laterales y profundas en el tejido conjuntivo, situado en la convexidad del órgano del esmalte que es una capa única de células epiteliales cortas.

2.- Túnica Epitelial Interna: o epitelio dentario interno está situado en la concavidad del órgano del esmalte que consta de una capa única de células epiteliales altas.

3.- Retículo Estelar: En las primeras fases de formación del órgano del esmalte, las células espinosas, de la lámina dental pasan al área que esta entre el epitelio interno y externo del esmalte en formación y proliferan en ella.

En dicha fase, estas células que constituyen parte del centro

secundario de proliferación, no se han diferenciado y se encuentran muy condensadas, a su tiempo, al degenerar la lámina dentaria, las-células de la porción cental del órgano del esmalte situadas entre-las 2 túnicas epiteliales empiezan a separarse debido a un aumento-del fluido intercelular, mucoide rico en albúmina según Shour y Massler y en desacuerdo Seltzer y Bender indican que ese liquído in--tercelular mucoide es rico en glucógeno como lo demuestra la rea---cción de Schiff del ácido peryódico, pero coinciden en que las célu las se separan y se diferencian en cuerpos celulares redondos con - prolongaciones radiantes que se anastomosan con las prolongaciones-de células contiguas.

En términos generales la célula individual tiene forma de es trella aumentando sus ramificaciones citoplásmicas constituyendo-una especie de red que se conoce como retículo estelar o pulpa del-esmalte.

Macroscópicamente, el retículo estrellado se ve como una pul pa de color blanco azulado o como una masa que parece flan; por ello se conoce como pulpa del esmalte y que posteriormente va a servir de protección a las células formadoras del esmalte.

En una fase particular del proceso de diferenciación de las-células estrelladas, puede observarse todavía en la región central-del retículo estrellado en un área de concentración de células no - diferenciadas.

Por alguna razón, esta área, que no es más que una fase tran sitoria de diferenciación, recibe el nombre especial de "cordón de-

esmalte" como si tuviera alguna función particular aunque inexplicable.

Las células de esta área están meramente en estado no diferenciado, y en una fase un poco posterior no podrán distinguirse del resto del retículo estrellado.

Cuando las células madre del retículo estrellado cambian de forma, los espacios intercelulares están muy agrandados y llenos de una substancia mucoide, esta aparta las células más y más de modo que el contacto entre procesos alargados de células vecinas se mantiene solo mediante desmosomas.

Las células son polimofas (de formas diferentes y cambiantes) se cree que el aumento de volúmen de esta capa proporciona espacio a la corona que esta a punto de desarrollarse.

4.- Retículo o Estrato Intermedio: Son varias capas de células que proliferan como una sola capa directamente junto a las regiones periféricas de los ameloblastos, que aparecen entre la túnica epitelial interna y el estrato estelar, parece ser que esta capa no es esencial en la formación de esmalte.

Bajo la influencia organizadora del epitelio proliferativo del órgano del esmalte, el mesénquima, parcialmente englobado por la túnica epitelial interna, también prolifera; se condensa para formar la papila dentaria que da origen a la pulpa y la dentina.

Las células de la papila dental primero son grandes, redondeadas o poliédricas, con citoplasma pálido y grandes núcleos al ma

r la pulpa, las células toman aspecto fusiforme. Abunda la sus
cia fundamental metacromática (mucopolisacáridos ácidos).

Al mismo tiempo que el desarrollo del órgano del esmalte y la
apila dentaria, se lleva a cabo una condensación marginal del me--
énquima que rodea al órgano epitelial dentario y a la papila.

Al principio éste limite mesenquimatoso se caracteriza por -
poseer escaso número de células, pero rápidamente se desarrolla una
capa densa y fibrosa que constituye el saco dentario primitivo de -
donde deriva el Ligamento Periodontal y el Cemento.

La papila mesenquimatosa que ha quedado incluida en el órga-
no del esmalte, está formada por una fina red de células mesenquima
tosas unidas por hebras protoplasmáticas delgadas, y separadas unas
de otras por sustancia intercelular amorfa, este tejido va aumentan
do su riqueza en vasos a medida que se va desarrollando, según el -
Dr. Ham.

Este tejido se hace cada vez más vascular a medida que prosi
gue el desarrollo. El aumento de vascularización también se obser-
va en el tejido conectivo del saco dentario, y la superficie exter-
na (convexa) del órgano del esmalte cambia pasando de lisa a ondula
da a medida que los capilares hacen presión sobre su superficie ---
(sin penetrar en ella).

La lámina terminal del órgano del esmalte se encuentra en la
futura región incisal u oclusal de la capa ameloblástica. Al proli
ferar lateralmente las capas limítrofes de la lámina dental y pene-

trar más profundamente en el tejido conjuntivo que las rodea, las regiones terminales laterales de la lámina terminal proliferan también como una sola capa de células en las regiones más profundas para delinear en miniatura la morfología de la corona de un diente particular, el cual se desarrolla dentro de la capa interna del epitelio de esmalte o capa de ameloblastos.

En esta etapa la línea de contacto entre el órgano del esmalte y la papila adopta la forma y las dimensiones de la futura línea de contacto entre el esmalte y la dentina del diente adulto.

Etapa de Campana: En unos cuantos días, el casquete se agranda y se transforma en una estructura con forma de campana. Los cambios histológicos observados en el estadío de casquete son preparatorios a los observados en el estadío de campana. Durante este período, en el cuarto mes de desarrollo se produce considerable diferenciación y especialización celular dentro del órgano del esmalte y comienzo de la formación de tejido duro, (Fig. 3)

FIG. 3. Etapa de campana: unas 14 semanas in utero. La condensación de tejido conjuntivo por debajo del epitelio adamantino interno (I) es la papila dental (DP). Entre el epitelio adamantino interno y el externo (O) está el retículo estrellado (Sr). CL, asa cervical.

Las capas limítrofes de la lámina dental comienzan a contraerse, romperse y encogerse en la región del epitelio bucal por el-- mesénquima vecino, y el órgano del esmalte pierde toda conexión directa con el epitelio bucal.

El órgano del esmalte, en la fase de campana, está adherido- a la lámina general principalmente en su extremidad lingual, y a la lámina lateral en su parte labial. Entre ellas están los nichos de esmalte (de mesénquima) que sólo permiten que hayan una conexión- epitelial ligera entre el órgano del esmalte y las láminas.

Se advertirá que la lámina general ha proliferado más dentro del tejido mesodérmico en su extremidad lingual que forma la lámina sucesiva para el diente permanente.

Las células del tejido conjuntivo de la papila dental, o pulpa futura, han proliferado rápidamente, empujando hacia arriba la superficie inferior del órgano del esmalte.

Por este tiempo aproximadamente el Dr. Ham indica que las células de lámina dental, en la unión entre esta y el órgano del esmalte, empiezan a proliferar ello tiene por consecuencia un pequeño botón de células epiteliales que se forma en la superficie lingual del órgano del esmalte primario. Este es el primordio del diente permanente.

A su tiempo, unos 150 días, los límites laterales de la lámina dental se funden las células espinosas que estan entre ellos degeneran, también degenera la lámina secundaria, y el epitelio exter

no del esmalte se funde en una capa contínua a cierta distancia por encima de la lámina terminal.

Todavía se ven los restos de la lámina dental como un delgado hilo de células degeneradas que se extiende desde la capa externa del epitelio del esmalte hasta el epitelio bucal.

Las capas externa e interna del epitelio se mantienen siempre en continuidad en la región más profunda por medio de un lazo de ameloblastos. Dicho lazo, considerado anteriormente como la vaina de la raíz, es la futura región cervical de la corona del diente y se denomina Lazo o Asa Cervical y está constituído por solo 2 capas de células; unas internas y otras externas del esmalte. Las células externas del esmalte son cuboides al principio de la etapa de campana, más tarde, se vuelven aplanadas.

La transición se nota siempre de la cresta al área del asa cervical, ésto rige también a otras capas del órgano del esmalte.

Diferenciación Celular dentro del Organo del Esmalte y Comienzo de la Formación de Tejido Duro: Durante esta etapa de campana, las modificaciones histológicas que se llevan a cabo son de gran importancia, (Fig. 4) comprenden:

1.- Saco Dental

2.- Ameloblastos

3.- Odontoblastos

4.- Estrato Intermedio

5.- Retículo Estelar.



FIG. 4. Corte de primordio dental en desarrollo que muestra asa -- cervical (CL), papila dental (DP), saco dental (DS) y hueso (B). - Los límites superiores del órgano del esmalte muestran células externas del esmalte (OEE) y retículo estrellado (SR). Nótese la membrana basal prominente (flecha). Tinción con hematoxilina y eosina.

1.- Saco Dental: Es durante esta misma etapa del desarrollo cuando las células mesenquimatosas que rodean el órgano del esmalte se diferencian y forman fibras colágenas, todo el diente en desarrollo se rodea de una cápsula manifiesta de tejido conectivo laxo.

Esta dará lugar a la membrana parodóntica, la formación co-- nectiva densa que suspende el diente en su alveolo.

2.- Ameloblastos: Shour y Massler dicen que con la actividad mitótica continúa, la capa simple de células adyacentes a la papila dental se llama capa de las células internas del esmalte (pre-

ameloblastos).

Estas células se diferencian rápidamente en células formadoras de esmalte, llamadas Ameloblastos, son células columnares las cuales tienen 4 a 5 micras de diámetro y cerca de 40 micras de altura; en desacuerdo el Dr. Provenza nos indica que su longitud es de 80 micras.

Las células de la cresta o lámina del órgano del esmalte son las primeras que se diferencian, las siguen las de los lados y las células del asa cervical. Por lo tanto las primaras células que producen esmalte son las de la cresta dentaria (futuro revorde incisivo o futuras puntas de cúspides) y las últimas están cerca del asa cervical (futuro cuello del diente). Ya que las primeras células que se vuelven activas tienen un período formador de esmalte más largo el esmalte más grueso estará en el área incisiva o en las cúspides y el más delgado en el cuello del diente o en la base de las cúspides.

Se ha observado que ocurre un cambio de polaridad en los ameloblastos, puesto que su núcleo se sitúa cercano al estrato intermedio.

Hay una membrana basal que recubre las regiones basales de los ameloblastos y entre la membrana basal y la papila dental subyacente existe un espacio claro de anchura uniforme que sigue el contorno de la capa ameloblástica, extendiéndose por debajo y en torno al lazo cervical.

El área que está dentro de la región basal de la capa ameloblástica y que rodea y va más allá de los lazos cervicales, consiste en células activadas de tenido conjuntivo en las que abundan los vasos sanguíneos, organizados ya en la papila dental.

El órgano del esmalte actúa en la formación del esmalte. El órgano del esmalte y la papila dental participan en el desarrollo de la corona del diente y en esta fase, constituyen el gérmen de la corona.

El crecimiento del gérmen de la corona de acuerdo con Diamond dice que inmediatamente después de principiar la diferenciación morfológica del primer grupo de Ameloblastos, ocurre un ciclo semejante de diferenciación en los grupos de células contiguas que los rodean, hasta alcanzar el lazo cervical. Es éste un método característico de crecimiento escalonado.

El Gérmen de la corona aumenta de dimensiones en gran parte por la proliferación de las células de diferenciación del tejido ameloblástico, en que abundan los vasos sanguíneos. A su vez, el folículo de tejido conectivo lo rodea la estructura interna de nueva formación del hueso maxilar, especialmente en el fondo y a varias distancias de sus bordes laterales, lo que depende del grado de crecimiento de dicho hueso en su dimensión vertical. En los gérmenes de la corona que se desarrollan más tarde, el folículo se ve rodeado de hueso.

Hay crecimiento del folículo en sus regiones periféricas, co

mo lo demuestran las fibras embrionarias de tejido conjuntivo durante las fases de crecimiento del gérmen de la corona.

Al crecer el folículo, se reabsorbe poco a poco el hueso que lo rodea, creando espacio adicional para el crecimiento del gérmen de la corona. El área en que se desarrolla el gérmen de la corona recibe el nombre de cripta. Otra importante función del folículo - además de suministrar los principios nutritivos al gérmen de la corona en desarrollo, es la de reabsorber el hueso que lo rodea hasta que la cripta alcanza un tamaño suficiente para dar cabida a la futura corona completa del diente.

La vital importancia de este fenómeno de crecimiento se manifiesta en una raza particular de ratas y ratones en que hay reabsorción de todo el esqueleto como parte del proceso indispensable de - remodelado durante su crecimiento. Esto se debe a una diferencia - paratiroidea hereditaria. En concecuencia, tampoco se reabsorbe el hueco que rodea las criptas, y el gérmen de la corona en crecimiento se desgarra, quedando sus restos dentro de los espacios medulares del hueso.

De las células del esmalte, los ameloblastos obran directamente en la formación de esmalte. Los ameloblastos que aparecen se hallan cerca de la punta de la papila dental. Va teniendo lugar una mayor diferenciación de ameloblastos hacia la base de la corona.

3.- <u>Odontoblastos</u>; Se torna evidente la formación de una -- capa de células cilíndricas altas en la papila dental. Sus núcleos

yacen próximos a la células del epitelio adamantino interno; el citoplasma se ha tornado basófilo. Son los odontoblastos diferenciados a partir de las células de la pulpa. Son ricos en fosfatasa alcalina, lo que parece estar asociado con el depósito de matriz dentinaria.

A poco, los odontoblastos comienzan a secretar una matriz colágena. Se le conoce como predentina o dentina no calcificada o -- dentinoide, y es el comienzo de la formación de los tejidos duros - del diente.

En los exámenes por microscopía electrónica de gérmenes dentales de fetos de 3 a 5 meses, Frank y Nalbandian (1963) observaron que los odontoblastos adoptaban formas alargadas antes de la elaboración de matriz. Hay un amplio incremento de los órganos citoplasmáticos, tales como el ergastoplasma (retículo endoplasmático), aparatos de Golgi y mitocondrias.

Los gránulos de ribonecleoproteína se acumulan en la superficie del retículo endoplásmico, lo cual indica que está involucrado en la elaboración de proteína.

El aparato de Golgi está íntimamente asociado al retículo endoplasmático y parece estar relacionado con la función secretoria.- Nylen y Scott (1958) demostraron que el material de la zona de Golgi está compuesto por vacuolas en combinación con membranas lisas dispuestas por pares y un acúmulo de material granuloso.

Las mitocondrias situadas en estrecha relación con el retícu

lo endoplásmico, están compuestos por membranas dobles, de las cuales la membrana interna, varias veces plegada, da orígen a las crestas mitocondriales, que contienen grupos de citocromos, que son la reserva energética de la célula.

4.- Estrato Intermedio: A continuación, entre la túnica epitelial interna y el estrato estelar, aparecen varias capas de células escamosas planas que constituyen el retículo o Estrato Intermedio. Hunt y Paynter (1963), estudiaron recientemente la histodifenciación y la migración de las células del estrato intermedio en el órgano del esmalte, inyectaron timidina tritiada, precursora del ácido timidílico, uno de los 4 bloques integrantes del DNA. Mediante autorradiografía, comprobaron que las células del estrato intermedio dan origen a las células del retículo estrellado.

Las células del estrato intermedio contienen una cantidad considerable de fosfatasa, lo cual indica que pueden servir de depósito del calcio que se transmite a los ameloblastos contiguos y subyacentes.

Se cree también que pueden servir de cojín para proteger a la capa de ameloblastos. Los espacios intercelulares son pequeños y están llenos de microvellosidades. Aparecen capas adicionales de células del estrato intermedio en cuanto los ameloblastos se diferencian funcionalmente para formar esmalte.

Al proseguir el desarrollo, las células del estrato intermedio toman forma estrellada con largas prolongaciones anastomosantes. Las

células del estrato intermedio están unidas a los ameloblastos y entre sí, por desmosomas similares a los observados en el epitelio queratinizante estratificado.

5.- Retículo Estelar: La pulpa del esmalte o Retículo Estelar, antes de que se inicie la formación del esmalte empieza a reducirse debido a la pérdida de su fluído intercelular entonces es difícil diferenciar sus células de aquellas de estratos intermedio. Estos cambios empiezan a la altura de las cúspides o de los bordes incisales y se extienden progresivamente hacia la región cervical del futuro diente.

Se cree que el retículo estrellado transporta los principios nutritivos. El epitelio externo del esmalte puede ser una membrana permeable u osmótica por la que pasan los principios nutritivos desde las capilares exteriores. Las células del retículo estrellado contienen similares a los que constituyen las tonofibrillas.

Las células de la túnica epitelial externa se aplanan transformándose en células cuboidales bajas. Al final del estadío de campana antes y durante la formación del esmalte, la superficie lisa de la túnica epitelial externa se repliega y vuelve rugosa.

Entre los repliegues el mesénquima adyacente del saco dentario, envía papilas que contienen asas capilares y de ésta manera provee los elementos nutritivos indispensables para la intensa actividad metabólica del órgano del esmalte avascular.

Formación del Organo Epitelial Dentario del Diente permanente:

En todos los dientes exceptuando los molares permanentes la cresta o lámina dentaria prolifera al nivel de su porción terminal profunda del lado de la superficie lingual, dando origen al órgano epitelial dentario del diente permanente sucesor o reemplazante.

Por lo general, se afirma que los dientes permanentes (anteriores y premolares) se desarrollan directamente del aspecto lingual del órgano del esmalte de sus inmediatos predecesores temporales. La lámina del diente permanente se invagina y fusiona con el epitelio externo del esmalte en el aspecto lingual del órgano temporal del esmalte.

Entonces se inicia una proliferación separada en esta región para la formación del órgano del esmalte y el gérmen de la corona del sucesor permanente. En una fase, cuando se desarrolla el órgano del esmalte del gérmen de la corona del sucesor permanente y se separa del gérmen de la corona del temporal, puede uno ver todavía una unión orgánica entre los dos por medio de una lámina lateral. El desarrollo del gérmen de la corona y de la raíz del diente permanente es semejante al de los dientes temporales.

El tronco original o lámina dental para el desarrollo del sucesor permanente se invagina en el tejido conjuntivo inmediato subyacente, junto al epitelio externo del órgano del esmalte del gérmen de la corona temporal, con lo que queda un área de células de tejido conjuntivo entre las dos estructuras epiteliales.

Esta área ha sido descrita erróneamente como "espacio" y re-

cibe el nombre de "nicho del esmalte", como si también tuviera alguna función enexplicable en el desarrollo del diente. Sin embargo, esta área es parte del tejido conjuntivo.

Poco después de que la raíz ha iniciado su formación, comienza la migración vertical o erupción, la cual se manifiesta en que la reabsorción del hueso en la región del fondo se transforma en aposición.

Mientras que por otra parte, dicha lámina se desintegra en la región comprendida entre el órgano del esmalte del futuro diente desdual del epitelio oral.

El órgano epitelial dental se va haciendo gradualmente independiente, hasta que se separa de la cresta o lámina dentaria, ésto ocurre más o menos cuando ya se ha formado la dentina primaria. La papila dentaria se encuentra cubierta por la porción invaginada del órgano del esmalte.

La membrana basal que separa al órgano del esmalte de la papila dentaria antes de la formación de la dentina se llama membrana proliferativa.

Entre ésta y los odontoblastos incompletamente diferenciados, se encuentran una capa transparente.

Actividad Funcional y Cronología de la Cresta o Lámina Dentaria: Puede resumirse según Shour y Massler en tres faces.

Primera fase: Se relaciona con la iniciación de toda la dentición primaria, ocurre durante el segundo mes in-útero.

Segunda fase: Tiene que ver con la iniciación de la germi-- nación de los sucesores de los dientes temporales. Es precedida -- por el crecimiento de la extremidad libre de la lámina dentaria, en posición lingual con respecto del órgano epitelial dental de cada - diente desidual, ocurre cerca del quinto mes para los incisivos centrales permanentes y a los diez meses de edad para el segundo premolar.

Tercera fase: Es precedida por el crecimiento en sentido -- distal de la lámina dentaria la cual se aleja del órgano del esmal- del segundo molar primario que comienza a desarrollarse cuando el - embrión alcanza 140 mm. de longitud.

Los molares permanentes emergen directamente de la prolongación distal de la lámina dentaria. Su tiempo de iniciación se efectúa cerca de los cuatro meses de la vida fetal (feto de 160 mm.) para el primer molar permanente, el primer año para el segundo molar- permanente y del cuarto al quinto para el tercer molar permanente.

Formación de la Raíz: Cuando las regiones cervicales se encuentran todavía en proceso de formación, comienza a formarse la vaina radicular epitelial de Hertwig Es ésta una estructura temporal o andamio para la formación de la raíz del diente.

Prolifera desde la región del lazo cervical y poco antes de- que los amoloblastos en la vecindad del asa cervical hayan desposi- tado su pequeña cantidad de esmalte para el cuello del diente, las-

células del asa cervical son continuaciones de las capas externa e interna del órgano del esmalte.

Las células en la línea de la unión o sea, alrededor del borde del órgano del esmalte empiezan a proliferar y se desplazan hacia abajo en el mesénquima subyacente.

Como el borde del órgano del esmalte tiene forma anular (visto desde abajo) las células que proliferan naciendo de él forman un tubo que va aumentando hacia abajo en el mesénquima cuando se alarga.

Las células de la capa interna de la vaina epitelial son semejantes a los ameloblastos no diferenciados son células de poca longitud, columnares, con un núcleo de gran tamaño en la región periférica y un pequeño volúmen de citoplasma en la región basal.

Estas células no pasan por el proceso de diferenciación morfológica y no tienen la propiedad de formar esmalte; pero, al parecer, tienen la propiedad inherente de diferenciación morfológica y bioquímica, pues, en algunas ocasiones, un pequeño grupo de estas células forma una gota de esmalte, llamada perla de esmalte en la cara radicular del diente.

Cuando esta vaina cruza hacia abajo establece la forma de la raíz, y organiza las células cercanas del mesénquima que rodea para que se diferencien constituyendo odontoblastos.

En la raíz del diente la histodifenrenciación de los odontoblastos en la papila dentaria, se lleva a cabo bajo la influencia organizadora de la dentina primaria que es depositada, la papila den

tal se transforma en pulpa dentaria.

Antes de principiar el proceso de aposición el saco dentario muestra una disposición circular en sus fibras, semejando una es--- trctura capsular incompleta. Al mismo tiempo que el desarrollo de- la raíz, los elementos fibrosos del saco dentario se diferencian -- dando origen a las Fibras Peridentales, que se insertan en el cemen to y hueso alveolar.

Sin embargo, aquí hay poco espacio para que se desarrolle la raíz. Por lo tanto, hay que dejar espacio para que la corona sea - impulsada a través de la mucosa y la boca y salga.

La formación de la raíz, por lo tanto, es un factor importan te para producir la erupción del diente.

Los dientes más permanentes ya han hecho erupción y han esta do funcionando durante unos dos años antes que esté completamente -- formada la punta de la raíz. En la fase en que su vaina apitelial-- ha comenzado a funcionar, el folículo de la dentina que rodea a la-- corona del diente ha dejado de crecer y ha quedado enteramente com-- primida en una membrana capsular.

Pero el folículo de tejido conectivo continúa activo en la re gión en la raíz en formación para formar la membrana peridental.

En cuanto la cubierta epitelial ha activado a la papila den-- tal subyacente para la formación de la dentina, comienza a degenerar el grupo de cápsulas de la vaina epitelial en esa región particular, y el tejido conjuntivo contiguo invade las células de la vaina epite lial que se desintegra, cerca del incremento, de dentina recientemen

te formado.

Simultáneamente aparecen cementoblastos en este tejido con-- juntivo para formar cemento junto a la dentina y en unión órganica- con ella. El tejido conjuntivo restante que tuvo su origen en el folículo dental, se organiza para formar la membrana peridental.

La vaina epitelial es de naturaleza transitoria, al desintegrarse un grupo de sus células continúa formándose la vaina en las- regiones más profundas.

La vaina de la raíz crece hacia abajo por proliferación contínua de la células en su borde de forma anular.

Por ello pierde muy pronto la unión orgánica con su fuente original de proliferación el órgano del esmalte. En verdad, la vaina epitelial es tan transitoria que resulta difícil encontrar una fase en que se encuentre en proceso el fenómeno de su desintegración.

Para los dientes con una sola raíz, la vaina radicular es infundibuliforme; para dientes de 2 raíces bifurcada y para dientes - de 3 raíces, los colgajos de la vaina radicular crecen uno hacia el otro y se fusionan. El patrón de crecimiento para 3 raíces se hace por formación de tres colgajos que crecen hacia la línea media y se fusionan.

Estos contornos estan producidos por invaginaciones y fusión de colgajos epiteliales. Se insertan fibras de la membrana peridental en el cemento, y se incluyen en él, y en las regiones externas-- de la membrana peridental se insertan las fibras en el hueso inclu--

yéndose en él.

La parte más vieja de la vaina de la raíz hacia la corona, - después de cubierto el fin que persiguió, se separa de la raíz del- diente, y sus células epiteliales quedan dentro de los límites de - la membrana periodontal que rodea el diente.

La vaina radicular epitelial separa a los odontoblastos de la futura pulpa radicular de las células de la membrana periodóntica - (tejido conectivo del futuro ligamento periodóntico). La contracción de la matriz de dentina causada por su mineralización da como resul tado que esta vaina radicular y por lo tanto la rompa en sitios de- calcificación. Esta rotura proporciona aberturas para la entrada de fibrillas y células desde la membrana periodóntica.

Los elementos del tejido conectivo aislan las células de la- vaina radicular como cordones o islas.

Pueden observarse histológicamente dentro de la membrana a - cualquier edad después de formadas las raíces. A veces pueden encon trarse residuos de la vaina epitelial, llamados restos epiteliales - de Malassez dentro de la membrana peridental, y también pueden per- sistir restos epiteliales semejantes de la lámina.

Ocasionalmente, estos últimos forman perlas. Este fenómeno - de retención de restos epiteliales es característico de las estructu ras epiteliales transitorias. Dichos restos pueden conventirse en- factor de iniciación en la formación de los quistes.

V.- APOSICION.

La etapa aposicional es el período de producción y formación de esmalte o amelogénico y producción de matriz. En la fase de desarrollo del gérmen de la corona, cuando se dispone la capa de ameloblastos para delinear en miniatura la morfología general de la corona de un diente particular se observan en el órgano del esmalte varios cambios preparatorios a este período que son:

1.- Prolongación de Tomes

2.- Líneas Incrementables de Retzius

3.- Cutícula Primaria

4.- Epitelio Reducido del Esmalte

5.- Cutícula Secundaria del Esmalte

Las células externas del esmalte de la cresta se vuelven, discontinuas, creando por lo tanto aberturas para la entrada de otras células, fibrillas colágenas y vasos sanguíneos del tejido conectivo del saco dental que las rodea.

La sustancia intercelular del retículo estrellado es apartada por los vasos sanguíneos que avanzan. Aunque algunas células de esta área persisten y se vuelven a orientar para formar islas (perlas epiteliales) la mayor parte desaparece. El estrato intermedio permanece más o menos igual.

Los contornos de la capa célular ameloblástica son de importancia vital para la formación de la corona, puesto que son los que

determinan el patrón básico de la estructura del diente.

Así, pues, las crestas, formadas por esta capa de células y que van profundizándose, anuncian los contornos morfológicos definitivos característico del diente formado. Se podría decir que la diversidad en la estructura de la corona es producto de los diferentes modelos presentados por la capa ameloblástica durante el desarrollo.

Kraus Jordan Abrams indican que hay muchos cambios a nivel de los oganelos están asociados con la diferenciación del ameloblasto y su capacidad para secretar la sustancia de la matriz. Al principio las células del epitelio adamantino interno presentan una forma cilíndrica corta o cuboide y poseen un núcleo ovoide.

Dentro del citoplasma se hallan dispersas mitocondrias y partículas innumerables de ribonucleoproteínas que explican el carácter tan fuertemente basófilo del citoplasma. El aparato de Golgi; otro organelo citoplasmático importante, se halla generalmente en la región yuxtanuclear del lado basal o no formativo de la célula.

A medida que progresa el desarrollo, hay un velo basal y un velo terminal apical, ambos asociados con uniones estrechas que fijan los ameloblastos vecinos. La base de células contiene mitocondrias con matrices densas.

Hay un núcleo alargado que emigra hacia el extremo basal de la célula por encima de la mitocondria, rodeado de unas cuantas cisternas estrechas orientadas longitudinalmente de retículo endoplásmico rugoso.

El retículo endoplásmico se extiende en la región supranu--- clear, donde es más abundante y acabada de manera brusca inmediatamente por debajo del tejido apical.

Hay un complejo de Golgi que antes se encontraba en la región yuxtanuclear del lado basal de la célula ahora se traslada a la región yuxtannuclear del lado distal de la célula y que esta distribuido a lo largo de su eje central.

Visto en corte transversal, el aparato de Golgi tiene forma- aproximadamente tubular, y esta rodeado periféricamente por una red de retículo endoplásmico rugoso. Asociados con el complejo de golgi hay gránulos densos rodeados de membrana que nacen dentro de los- sáculos de golgi según Warshawsky y Weinstock.

Estos gránulos se observan dispersos en la región supranu--- clear de la célula, así como en las prolongaciones de Tomes que - pronto vamos a describir.

1.- <u>Prolongacion de Tomes</u>: Rodeando toda la parte central - de golgi, paralela a su eje mayor, hay una "fibrilla axial" gruesa-- compuesta de filamentos densamente empacados. Esta fibrilla se ex-- tiende desde la región del velo apical hacia abajo hasta el núcleo,- y luego se divide en varias ramas, que continúan hacia abajo a lo -- largo de los lados del núcleo para unirse al velo celular basal se-- gún Kallenbach y colaboradores.

Extendiéndose hacia arriba desde el vértice de la célula en - el velo apical, hay una prolongación citoplásmica denominada prolon-

gación de Tomes.

Los ameloblastos desarrollan un sistema de túbulos o canalículos, salpicados con partículas ribonucleoproteínicas sobre su superficie externa. Suelen observarse gran número de gránulos densos rodeados de membrana dentro de las terminaciones de tomes, generalmente asociados con elementos de retículo endoplásmico liso y microtúbulos.

Además, hay varios mocrofilamentos en la porción distal de la prolongación. Los microtúbulos son extraordinariamente largos, y a veces pueden seguirse casi en toda la longitud de la célula, se cree que los gránulos densos emigran desde la región de golgi a las prolongaciones de tomes.

Con la aparición de estos microtúbulos, dispuestos paralelamente al eje longitudinal, la célula inicia su función secretoria,- o sea, el depósito de la sustancia orgánica fundamental o matriz. El hecho de que la nueva sustancia fundamental esté siempre asociada a extensiones protoplásmicas distales o procesos de tomes confirma su función para formar el prisma periférico de esmalte, pentagonal o hexagonal.

El crecimiento de vasos sanguíneos dentro del espacio ocupado por los componentes del órgano del esmalte lleva las sustancias necesarias para la producción de esmalte más cerca de los ameloblastos.

Estudios realizados con el microscopio electrónico sugieren que las partículas ribonucleoproteínicas del citoplasma elaboran esta sustancia orgánica; el producto proteínico es transportado en---

tonces, por el retículo endoplásmico y el aparato de golgi, hacia - la región de los procesos de tomes y liberado en los espacios extra celulares adyacentes.

El microscopio electrónico revela que el proceso de secreción comprende la migración en forma de partículas, de la sustancia orgá nica densa hacia la membrana celular, la partícula queda temporal-- mente aprisionada y finalmente es liberada en los espacios extrace- lulares. Después de la expulsión de esta sustancia orgánica densa, la membrana celular vuelve a su estado anterior.

Debido a la existencia de un gradiente de diferenciación ce- lular, no todos los ameloblastos se vuelven células secretorias al- mismo tiempo.

El destino del órgano del esmalte tiene gran importancia. A medida que la matriz del esmalte esta produciéndose, y los ameloblas tos se alejan de la unión amelo-dentinaria el estrato estelar del - órgano del esmalte se vuelve más angosto con motivo de la pérdida - de su fluído intercelular; después desaparece y la distancia de los ameloblastos y la túnica epitelial externa se reduce.

En el momento en que la matriz del esmalte ha alcanzado su - mayor espesor, los adamantoblastos y su túnica epitelial están sepa rados tan sólo por algunas células restantes del estrato intermedio.

La amelogénesis empieza poco después de que se ha formado la- primera dentina, los ameloblastos de la cresta de las áreas incisi-- vas y cuspídeas pueden producir prismas de cientos de capas y contie nen las primeras líneas del frente orgánico, donde posteriormente --

ocurrirá la mineralización, éstas células están más diferenciadas - que las células que se hallan ubicadas más lateralmente y cervicalmente.

Las células cervicales, por otra parte, pueden estar activas solo unos cuantos días y en consecuencia producir prismas que son - muy cortos y consisten sólo de unas cuantas capas. Algunos científicos han sugerido recientemente que unas cuantas micras más externas de esmalte son aprismáticas es decir, que constan de una capa - sólida que no contiene prismas de esmalte.

La producción de sustancia intercelular o matriz de esmalte- ocurre en 3 fases según Provenza son:

Fase I.- La secreción de sustancia intercelular ocurre en - los espacios intercelulares laterales en los ameloblastos. Esto - comprime los extremos de la célula o sea los procesos de tomes.

Fase 2.- Los ameloblastos y las células que quedan por encima de ellas se mueven hacia atrás cuando lo hacen, dejan tras de sí depresiones en forma de panal de abeja que llenan con sustancia intercelular a medida que regresan.

Fase 3.- Es la fase inicial de calcificación se depositan - cristales de apatita como cintas a lo largo de la armazón de fibrillas de sustancia intercelular.. Estas 3 fases se repiten cada 24 - horas de modo que se depositan diariamente un aumento de esmalte- de 4 micras de grosor. Por lo tanto, cada ameloblasto produce un - prisma de esmalte compuesto por agregados de 4 micras de espesor o-

grosor. El número definitivo de estas capas es igual al número de días de actividad.

2.- Lineas Incrementales de Retzius: Conforme se va secretando la sustancia para la matriz, al formarse cada incremento de-- matriz de esmalte los ameloblastos maduros o adultos retroceden paso a paso hacia el epitelio adamantino externo, para permitir que - se forme un incremento adicional formando así las líneas de Retzius en las células del retículo estrellado, hasta que, finalmente, esta zona celular queda casi totalmente ecupada por sustancia para matriz los ameloblastos y las células del Stratum Intermedium.

En relación transversal con el prisma de esmalte se registra la línea de incremento o estría de Retzius. Estas estrías o líneas de incremento indican los períodos de descanso entre los incremen-- tos de crecimiento del esmalte.

Se registran líneas semejantes de crecimiento en la dentina, el cemento y el hueso. Con inyecciones de alizarina puede determinarse experimentalmente el grado de crecimiento del tejido duro en- cualquier intervalo dado entre las inyecciones.

Justo antes de que ocurra el depósito de la última capa de - la matriz orgánica, los ameloblastos pasan por varios cambios morfológicos. Así, los procesos de tomes se hacen más cortos y más irregulares, se forman vacuolas y, sobre todo, se observa un acortamiento y ensanchamiento de las células.

Estas modificaciones son signos de degeneración que indican-

el cese de la producción de sustancia para la matriz. Los ameloblastos son las únicas células formadoras de tejidos del cuerpo que degeneran en cuanto termina su función de formar matriz de esmalte.

Por lo tanto, sólo se forma un espesor prescripto de esmalte, y no tiene la propiedad de regenerarse, característica de otros tejidos. Como el esmalte de los dientes permanentes es más grueso en -- las regiones incisal y oclusal que en la cervical, los ameloblastos- de las regiones incisal y oclusal funcionan por más tiempo que los - de la región cervical. El esmalte de los dientes temporales anteriores es de espesor uniforme.

3.- Cutícula Primaria: Durante este período, una vez que se ha formado la matriz de esmalte, y cuando ya se ha logrado el tipo de la corona, la última función de los ameloblastos antes de la degeneración es secretar su producto final y formar la cutícula primaria - que cubre la superficie del esmalte, ésta es una membrana orgánica - delgada no mineralizada, dicha capa que después se calcifica cubre - toda la superficie de la corona dentinaria quedando unida orgánica-- mente al esmalte, también se conoce como membrana de Nasmyth, esta - porción acelular no es visible en cortes por desgaste y parece desarrollarse en unión con los ameloblastos durante las etapas termina-- les de la amelogénesis; se considera que esto constituye el producto final de su secreción.

Para algunos autores, la cutícula primaria es justamente este componente acelular de la membrana sin embargo, no existe todavía un

acuerdo general sobre lo que ralmente constituye la "cutícula primaria".

La cutícula primaria es idéntica a las membranas basales observandose en otros tejidos. Se considera que su función puede estar relacionada con el intercambio y transporte de iones.

4.- Epitelio Reducido del Esmalte: Una vez que los ameloblastos han completado la formación de los prismas del esmalte y han elaborado sobre su superficie la cubierta calcificada de la cutícula primaria, se transforma en células epiteliales bajas que se extienden confunciéndose con las células restantes del estrato intermedio y de la túnica epitelial externa, queda reducido a unas cuantas capas de células aplanadas que cubren a la corona recientemente formada. Estas capas de células combinadas entre sí forman una estructura laminada llamada Epitelio Reducido del Esmalte.

Esta estructura protege a la corona durante la erupción deldiente.

5.- Cutícula Secundaria del Esmalte: El epitelio reducido del esmalte da lugar a la formación de la cutícula no calcificada depositada sobre la superficie de la corona y a la que se conoce como Cutícula Secundaria del Esmalte, con el fin de distinguirlas delos ameloblastos.

La cutícula no calcificada, puede permanecer sobre la superficie del diente durante toda la vida de éste, siempre y cuando no-

sea destruída por los productos erosivos y abrasivos.

El epitelio reducido del esmalte rodea a la corona hasta que ésta emerge hacia la cavidad oral. Durante la erupción intrabucal del diente, el epitelio reducido del esmalte, se fusiona con el epitelio oral, formando de esta manera la Inserción Epitelial de la Encía.

Con algunas excepciones en las regiones cervicales, todo el esmalte se forma en estado de matriz antes de que se inicie la fase de calcificación del esmalte.

Histológicamente, la formación completa de la matriz de esmalte en cualquier región dada se manifiesta en la reducción de las células del órgano del esmalte.

Cuando el esmalte está todavía en proceso de formación en la región cervical, el órgano del esmalte continúa en función, mientras que en las otras regiones, donde el esmalte se ha formado completamente se degenera para formar el epitelio reducido del esmalte.

Aproximadamente la tercera parte del calcio total que se encuentra en el esmalte maduro se halla contenida en la matriz de esmalte y lo transmiten los ameloblastos.

Las restantes sales inorgánicas se impregnan después de que el órgano del esmalte se ha reducido y se ha completado la matriz de esmalte.

CALCIFICACION: El proceso de impregnación de estas sales inorgánicas recibe el nombre de maduración, calcificación o calcificación secundaria según Diamond. El proceso de calcificación se inicia en las regiones más altas (o más periféricas) incisales u oclusales, de la matriz de esmalte, o en las regiones semejantes en que primero haya comenzado a diferenciarse morfológicamente un grupo de ameloblastos.

En un diente anterior, el proceso se inicia en la región de la punta del mamelón centrolabial y continúa en trayectoria recta hacia la unión de la dentina y el esmalte, en relación transversal con la pauta de incremento o formación.

El crecimiento de los dientes parte de los centros de crecimiento o de calcificación y para cada diente hay un número determinado. Por lo general en cada cúspide hay un centro de crecimiento, en los incisivos hay 3 centros o sea los mamelones, y uno en el cíngulo, crecen hasta que se unen los lóbulos, a esto se le llama coalescencia, tiene gran importancia por que originan surcos y fisuras.

El patrón de depósito y crecimiento mineral parece seguir muy de cerca las capas incrementales de las líneas de retzius, depositados por los ameloblastos que secretan la sustancia de la matriz. Las líneas incrementales de retzius atraviezan las zonas cupídea e incisiva en forma de arco y terminan bisimétricamente a nivel de las regiones cervicales de la conexión dentinoesmalte, tam--

bién estan más ampliamente separadas que las estriaciones transversales comienzan en la unión amelodentinal y se extienden periféricamente hacia la superficie.

Siguiendo estas líneas la zona mineralizada avanza hacia la periferia y, en grado menor, en sentido cervical hasta alcanzar la mineralización completa, se acepta que las estrías son producidas por una mineralización alterada.

La calcificación prosigue entonces lateralmente en todas direcciones, en relación transversal con la pauta de incremento, hasta que se calcifica completamente la región incisal. La impregnación continúa luego por las regiones proximal, labial y lingual en dirección de la región cervical y en relación transversal con la pauta de incremento.

En un diente que tenga varias cúspides, la calcificación se inicia en la punta de la cúspide más alta, sigue la trayectoria recta hasta la unión de la dentina y el esmalte, y luego irradia lateralmente en todas direcciones hasta que se calcifica la cúspide.

Entonces se inicia un proceso semejante en la punta de la cúspide que le sigue en altura, siguiendo el conocido método escalonado.

De esta manera, se calcifica primero el esmalte oclusal y luego el esmalte proximal, bucal y lingual, de modo muy semejante a la calcificación del esmalte proximal, labial y lingual de los dientes anteriores.

Por lo tanto, el desarrollo del esmalte ocurre en dos fases; la de formación y la de calcificación. La fase de formación sigue-- una trayectoria de incremento semejante a la del hueso, en que la - dentina y el cemento progresan hacia afuera desde la dentina y el - esmalte hasta la periferia.

Pero la fase de calcificación del esmalte sigue una trayectoria inversa y siempre en relación transversal con la pauta de incremento.

La calcificación de los otros 3 tejidos duros ocurre a lo -- largo de la misma trayectoria que la pauta de incremento y al for-- marse cada incremento la calcificación no se inicia hasta que se ha alcanzado el espesor completo de la matriz de esmalte.

La pauta de incremento es parte de la fase de formación de - la matriz y no del proceso de calcificación.

MINERALIZACION: Los primeros estudios sobre esmalte establecieron que la mineralización avanza desde la conexión dentinoesmalte hacia la superficie del diente.

Estudios realizados con el microscopio electrónico indican - que en cuanto los ameloblastos hayan depositado la matriz, ya están presentes partículas cristalinas diminutivas. Estas partículas aumentan de tamaño después del retiro periférico de la capa secreta-- mente de ameloblastos.

Por lo tanto, la matriz recién depositada contiene partículas cristalinas más pequeñas y más dispersas que las de la matriz que -

fué depositada antes.

Se podría preguntar ¿Cómo o de dónde vienen las cristalitas? Aunque se forman en conexión con la superficie celular secretante - de los ameloblastos, no pueden ser consideradas, en el sentido usual de la palabra, como un producto de la secreción.

Por ahora, no disponemos de ninguna explicación para este -- hecho. Sin embargo, una vez formadas aumentan de tamaño, y es evidente que debe hacer una fuente de minerales en la matriz para sostener este crecimiento.

Antes se creía que el aflujo primario de minerales a las zonas orgánicas se hacía por la vía de los vasos sanguíneos de la pulpa, a través de la dentina, hasta la conexión dentino-esmalte y, por último, hasta el frente orgánico donde ocurría la mineralización.

Estudios recientes han demostrado que la mineralización de - las zonas orgánicas puede proseguir aún si está ocluida la pulpa y- limitada, por lo tanto, la circulación capilar hacia el órgano del - esmalte.

Esta observación hace pensar que la pulpa no es la vía por la cual penetra el calcio en la zona orgánica, considerando como más - plausible una entrada periférica a través del órgano del esmalte.

Cualquiera que sea el camino tomado por los minerales, pulpar o a través del órgano del esmalte, o los dos, parece evidente que la corriente de calcio se establece desde el área de la conexión dentino-esmalte hacia las regiones periféricos del diente. Esto hace suponer que las primeras partículas cristalinas formadas tendrán, por-

lo menos al principio, mayor acceso a los minerales que las partículas más alejadas de la conexión dentino-esmalte.

Este hecho y otros factores del desarrollo podrían explicar el crecimiento más marcado de los cristales en zonas distantes del frente orgánico recién depositado.

Sin embargo, deben intervenir otros factores después de la terminación de la corona de esmalte, puesto que las cristalitas son más grandes en la superficie del esmalte. La presencia de iones de calcio y fosfato en los líquidos tisulares que rodean a la corona durante el período preeruptivo podrían explicar este aumento del crecimiento de los cristales, que seguramente será acrecentado todavía más por los líquidos de la cavidad bucal después de la erupción del diente.

Los factores determinantes de la formación orientación y crecimiento de las partículas cristalinas han sido objeto de muchas especulaciones.

Así, basándose en los primeros estudios sobre dentina y hueso, algunos autores pensaron que una sustancia fundamental fibrosa era la que determinaba la orientación de las cristalitas tanto en el hueso como en la dentina, la matriz contiene fibras colágenas que proporcionan las superficies de "siembra" donde se depositarán las partículas de cristal.

El depósito de las cristalitas se hace a lo largo de las bandas transversales, perpendiculares al eje longitudinal de la fibra. Sin embargo, hasta ahora no se han podido detectar fibras colágenas en la matriz adamantina; ésta, más bien, parece ser de carácter muy-

amorfo, aunque proporciona una superficie donde puede ocurrir la nucleación y la "siembra".

En vista de la ausencia de fibras colágenas, algunos autores son partidarios de la existencia de un estroma proteínico macromolecular que determinaría el depósito y la orientación de las cristalitas.

Por otro lado, tanto la nucleación como la orientación de las cristalitas puede depender de la estructura molecular de la matriz-proteínica.

Actualmente se desconoce cuál es el proceso que permita la nucleación habiendo, sin embargo, datos sugestivos que indican que la orientación de las cristalitas depende, en parte, de las superficie secretante de los ameloblastos, puesto que las cristalitas suelen depositarse perpendicularmente a la superficie del ameloblasto.

Pero cualesquiera que sean los factores directores de la nucleación y orientación de las partículas de cristal, los estudios realizados con el microscopio electrónico muestran que, una vez depositadas las cristalitas, aumentan de tamaño.

El crecimiento de los cristales se debe a la fusión de cristalitas más pequeñas o a la agregación de átomos. Esta última posibilidad concuerda más con el comportamiento químico de las cristalitas y es, por lo tanto, la más aceptada.

Todavía quedan por resolver varios problemas importantes respecto al papel desempeñado por la matriz orgánica. Así, por ejemplo,

CAPITULO II

ESMALTE

se ignora como una cantidad tan pequeña de sustancia orgánica (1 -- por 100) puede llenar todos los intersticios entre las cristalitas- y también proporcionar la matriz donde se hallan incluidas dichas - pertículas.

A pesar de la colocación muy apretada de las cristalitas, el espacio que queda para rellenar es bastante considerable. Las proteínas fibrosas, debido a su estructura relativamente contraída, no son suficientemente voluminosas para ocupar todo el espacio intersticial adamantino disponible. En cambio un gel proteínico aunque - de peso bajo, podría ocupar un volúmen desproporcionadamente grande.

Este último punto de vista merece ser estudiado, puesto que - no sólo explica cómo pequeñas cantidades de proteínas de la matriz - pueden ocupar un volúmen relativamente exagerado, sino que también - proporciona una explicación de la pérdida tan rápida de sustancia orgánica que acompaña al proceso de maduración.

Generalmente, los geles son tixotrópicos (o sea capaces de - fluidificarse y coagularse) y pueden interconvertirse fácilmente y - por estímulo propio, para formar un gel dilatado o un sol reducido;- este último podría ser absorbido por los ameloblastos.

También es necesario considerar otras consecuencias de las propiedades funcionales de este tipo de matriz, como, por ejemplo, la - participación de la matriz en el inicio de la cristalita, en la permeabilidad iónica y molecular en el crecimiento y descomposición de- la cristalita.

En realidad, actualmente se desconocen los mecanismos de di-- chas actividades funcionales de la matriz proteínica.

Para lograr un mayor conocimiento de estas interrelaciones -- es necesario, ante todo, conocer con precisión la composición de la- matriz en aminoácidos, la estructura molecular y las características iónicas.

El análisis de estos datos y su confrontación con las hipóte- sis sobre la estructura, carácter iónico y química de las cristali-- tas, puede llevar a una investigación más específica que podría acla rar los problemas mencionados.

INTRODUCCION

Es indispensable conocer las histología de los tejidos del-- diente, ya que sobre los tejidos dentarios vamos a efectuar diversos cortes, si no se precisa de los conocimientos necesarios, peligrará- su estabilidad, pudiendo originarse daños mayores, a veces irrever-- sibles.

El esmalte es una substancia dura calcificada acelular y de- aspecto vítreo. Cuando la matriz es secretada por los ameloblastos- es completamente orgánica y se relaciona con la querantina. Al lle- gar a su estado adulto, el esmalte se encuentra casi totalmente mine ralizado ya que contiene de 96 a 98 por 100 de substancia inorgánica que está formada por hidroxiapatita, sodio, magnesio, carbonato, hie rro, fluor y manganato con combinaciones de mineral-oligometal.

La hidroxiapatita, de naturaleza cristalina, es su constitu-- yente mineral mas abundante, 90 por 100. El resto del esmalte está formado por agua 4 por 100 y substancia orgánica 1 por 100 los compo nentes orgánicos son glucoproteína soluble, prolina,querantina, co-- lesterol y fosfolípidos. El contenido orgánico se encuentra abundan temente en estructuras de defectos del esmalte, grietas o lamelas -- adamantinas y penachos adamantinos.

El esmalte es translúcido y esta translucidez aumenta con la- mineralización. Es muy quebradizo, si no fuera por el acojinamiento que proporciona la dentina que queda por debajo de él, es esmalte no podría sobrevivir a las de aplastamiento y de trituración a las que

está sometido. El esmalte es permeable.

Se relaciona por su parte externa con la cutícula de Nashmith o el medio bucal cuando ésta desaparece por el desgaste funcional y en su parte interna con la dentina (unión ameloblastinatia), en el cuello del diente se une con el cemento (unión amelocementaria).

ESMALTE

La dureza y fragilidad de este tejido se debe al contenido - extremadamente elevado de sales minerales y la resistencia de las - fuerzas de fractura se debe a la disposición de sus prismas

Desde el punto de vista estructural, el esmalte esta compuesto por millones de prismas o bastoncillos calcificados que atraviesan, sin solución de continuidad, todo el ancho del esmalte. Estos elementos, repetidos casi al infinito, constituyen la masa del esmalte. El principal componente submicroscópico del prisma, es la apatita; la colocación muy apretada y los diferentes tipos de orientación de sus cristales es lo que da a los prismas su identidad estructural y su resistencia. Un interespacio rico en materia orgánica, que separa dos prismas adyacentes, y otros componentes estructurales importantes completan la estructura de esta substancia tan dura.

Las principales funciones del esmalte son: resistir la abrasión, determinada por la masticación y proteger a la dentina subyacente y pulpa del medio buacal.

Unión de Esmalte y Cemento: El borde del esmalte tiene forma característica según los diferentes dientes de la arcada, concordando siempre con las ondulaciones del reborde gigival. En esta zona del diente esta en relación de íntima vecindad con el cemento, tejido que recubre a la dentina radicular.

Esta relación esmalte-cemento se efectua de 4 maneras distin-

tas según el doctor Choquet:

1.- El borde del cemento recubre al borde de esmalte, el cemento se extiende sólo a una corta distancia sobre el esmalte aproximadamente 600μ.

2.- Ambos bordes contactan sin recubrirse.

3.- Ambos bordes se hallan separados dejando una franga de dentina al descubierto.

4.- El borde del esmalte recubre al borde del cemento.

Propiedades Físicas del Esmalte:

Dureza: La dureza es una propiedad muy importante porque el esmalte debe proporcionar una cubierta protectora para la dentina subyacente más blanda y, además, servir como superficie única de masticación, ya que en ella se realizara el aplastamiento, trituración y masticación de las partículas de los alimentos.

Esta característica es importante en Operatoria dental pues explica la necesidad de no dejar esmalte sin la debida protección de dentina, durante la preparación de las cavidades.

La dureza del esmalte puede expresarse en términos de su capacidad para resistir a la deformación, varios sistemas de medición han sido utilizados para medir la dureza del esmalte. Según la escala de dureza de 10 puntos de Moh, basada en la dureza del diamante, la dureza del esmalte oscila entre los númeris 5 y 8 de dicha escala.

Hay una gran variabilidad en la dureza del esmalte que cambia

según el plano a estudiar debido a diferentes grados de calcificación.

Sin embargo, diferencias estructurales que dependen del grado de calcificación, de la orientación del prisma y de la cristalita, y de la distribución de los iones metálicos, influyen también considerablemente en la dureza final del esmalte.

Conocer la dureza del esmalte no sólo es útil para valorar sus propiedades plásticas en relación con las fuerzas masticadoras, sino también para poder escoger y prever el uso de los materiales restauradores.

Espesor: El emalte alcanza su espesor definitivo antes de la erupción del diente. Generalmente el espesor varía según las partes del diente que se considere, no pudiéndose establecer reglas fijas para todas las piezas dentarias, por ejemplo, el esmalte más grueso se encuentra siempre en la cresta de las cúspides o en bordes incisivos (más de 2.5 mm).

Se adelgaza sobre las vertinentes próximas a la unión cemento dentina llegando a su grosor mínimo (menos de 100μ)., en el cuello a lo largo de las fisuras y de las depresiones en el caso de dientes multicúspides. El esmalte de las cúspides es más grueso que el del borde incisivo.

Además, el esmalte de las cúspides de dientes multicúspides es mas grueso que el de dientes bicúspides.

Color: Siendo el esmalte semitranslúcido, su color dependerá hasta cierto punto del espesor de la sustancia adamantina, presentando, por lo tanto matices diferentes según la naturaleza de las estructuras subyacentes. Así, en los sitios donde el esmalte es más grueso y más opaco su color sera grisaceo o blanco azulado, o sea, que reflejara su coloración inherente. Pero, cuando el esmalte es más delgado, su color sera blanco-amarillento, reflejando la dentina amarilla subyacente. Estas variaciones en el aspecto del esmalte no deben confundirse con la capa amarillenta que suele acumularse sobre los dientes en caso de limpieza defectuosa.

Coloraciones de este tipo se deben a la formación de la placa dental, que consiste en una capa o película orgánica que contiene bacterias, leucocitos y células epiteliales mezcladas con substancias orgánicas con frecuencia, la superficie del esmalte aparece salpicada de manchas blancas o parduscas; este jaspeado esta probablemente relacionado con algunos cambios locales en el esmalte, como una descalcificación debajo de la superficie, una perdida de CO_2 o un aumento del nitrógeno.

Otras variaciones en el color del esmalte han sido señaladas por varios autores.

Componentes Estructurales del Esmalte:

Membrana de Nasmyth: Justo antes de la erupción y poco después de haberse formado la corona de esmalte, los ameloblastos pasan por cambios degenerativos hasta adquirir forma de cubo.

Durante este período es cuando se observa la formación de una membrana que parece bordear la superficie del esmalte.

Con frecuencia esta membrana se desarrolla en combinación con el último depósito de una matriz orgánica, sin embargo, en dientes - que no han erupcionado, esta interfase de matriz orgánica, de naturaleza evolutiva, desaparece rápidamente. Después de la mineralización completa, dejando solamente la delgada membrana y carente de estructura considerada como la porción acelular de la membrana de Nasmyth. Por encima de esta membrana se halla la porción celular restante de la membrana, esta última, formada por células del epitelio adamantino reducido. La porción celular de la membrana de Nasmyth, que consta del epitelio adamantino reducido cubre la lámina acelular o basal.

Estudios realizados en el pasado consideraban que esta capa - escamosa y estratificada, representada por el epitelio adamantino externo, el straum intermedium y el retículo estrellado, podía cornificarse y actuar como cubierta protectora del esmalte después de la — erupción del diente. Entonces, se hablaba con frecuencia de la naturaleza queratógena de dicha capa.

Sin embargo, estudios histoquímicos mas recientes indican que, probablemente, el epipelio adamantino reducido no es una querantina, sino que, al contrario, posee una mitad carbohidrata asociada con -- proteína. Se considera que el epitelio adamantino reducido desempeña cierto papel en la erupción pasiva del diente y también en la protección de este contra la invasión bacteriana y el ataque cariógeno-

que suelen ocurrir después de la erupción. Este último punto de -- vista, aunque aceptado por ciertos circulos científicos todavía esta en discusión.

La capa acelular sirve para unir las células de este epitelio reducido con la superficie del esmalte. Las fuerzas de trituración y fricción hacen que se desgaste después de la erupción del diente. Las áreas más protegidas, como el cuello del diente pueden conservar la cutícula durante un tiempo más largo, mientras esta completa la - caries no puede penetrar.

Por ahora es todavía imposible precisar cuales son los factores que hacen que la lámina basal de 200 Å sea visible bajo el microscopio de luz, (cuyo límite teórico de percepción separada es de 0.2 μ) pero lo que si parece evidente, en vista de los resultados obtenidos con el microscopio electrónico, es la necesidad de modificar el- concepto clásico de que una cutícula de 1μ., cubre la superficie -- del esmalte.

Prismas del Esmalte: La unidad morfológica básica del esmalte es el prisma o bastoncillo calcificado. Si estudiamos bajo microscopio de luz un corte longitudinal de esmalte, vemos que los prismas surgen de la conexión dentino-esmalte que bordea a la dentina subyacente y suben sin interupción hasta la superficie externa del diente Sin embargo, en el primer tercio del esmalte los prismas siguen un-- trayecto ondulante o sigmoide, mientras que en los dos tercios restantes el trayecto es más recto.

En el corte histológico resulta difícil seguir esta continuidad, puesto que los bastoncillos se inclinan fuera del sitio del corte.

Generalmente, los prismas del esmalte estan alineados perpendicularmente a la conexión dentino-esmalte salvo en las regiones cervicales de los dientes permanentes. En este último caso, los prismas estan ligeramente orientados en sentido apical. Los grupos de prismas adamantinos que, en su ascenso hacia la superficie, siguen un trayecto en forma de sepentin y muy tortuoso, reciben el nombre de esmalte nudoso.

Este tipo de esmalte puede observarse, sobre todo, en la cercanía de las regiones cervicales del diente y también en la proximidad de las áreas incisivas, aunque no con tanta frecuencia. Se ha dicho que ofrece más resistencia a la caries, que ofrece una resistencia mayor a los esfuerzos masticatorios y que es difícil cortar esas áreas con cincel.

Las mediciones del ancho del prisma indican que el diámetro de los prismas cercanos al borde de la dentina es más pequeño (aproximadamente 2μ.) que el de los prismas cercanos a la superficie (8μ.) Varios estudiosos señalan que las dimensiones reales pueden variar, aunque la proporción de extremidades polares es aproximadamente de 2:1. La explicación de esta diferencia se halla en la superficie secretante del ameloblasto, que va ensanchándose conforme se aleja hacia la superficie durante el desarrollo de la corona. Así, pues, el

ancho de la matriz y el curso de la mineralización obedecen al cambio en la superficie secretante del ameloblasto.

Otra condición de los prismas del esmalte es su agrupación en haces, mas o menos voluminosos, dentro de los cuales guardan entre - sí un paralelismo absoluto. Los prismas de un mismo fascículo como- queda dicho, son paralelos pero no así con respecto a los de los fascículos vecinos, en los cuales la orientación en los dos tercios externos del esmalte es generalmente contraria.

De esta disposición resulta, en esta zona del esmalte, que los prismas de dos haces vecinos se entrecruzan, determinando lo que se- denomina decusación de los prismas. La mineralización de las fibrillas de la matriz del esmalte ocurre inmediatamente después de que - son depositadas por los ameloblastos. El proceso implica depósito - de cristales de apatita sobre la matriz. Los cristales tienen primero forma de cinta, de aguja y pronto crecen hasta formar estructuras- o laminillas hexagonales. Fig.5.

FIG. 5. Micrografía electrónica de cristalitas de forma hexagonal-- (flechas).

Puede haber aproximadamente más de 8.5 millones de prismas en la corona de un incisivo y más de 12.25 millones en la de un -- molar.

Estudios sobre la longitud de los cristales, realizados por medio de la difracción de rayos x, indican como promedio de longitud 1600 Å y como promedio de ancho 200 a 400 Å.

Vaina del Prisma: Según descripciones hechas de estudios con microscòpio de luz, la vaina del prisma es una estructura o vaina bien definida que envuelve al prisma del esmalte. La - suposición de su existencia como estructura distinta se apoya en - su capacidad para teñirse con colorante, en la escasez de su contenido mineral, en su índice de refracción y en su capacidad para -- resistir los ácidos. Sin embargo, estudios más recientes realizados con el microscòpio electrónico han mostrado que la vaina no es una entidad estructural discreta, sino un interespacio entre dos - prismas rico en materia orgánica y totalmente desprovisto de cristales de apatita.

No obstante, algunos investigadores creen que también puede contener "subfibras" aunque esto no ha sido demostrado en forma - concluyente. Según estudios microscópicos no siempre existe una - vaina; esta variabilidad en la presencia o ausencia de la vaina puede explicarse por un aumento del tamaño de los cristales justamente a nivel de los límites entre dos prismas adyacentes; como resultado de este crecimiento del cristal, se estrecha el interespacio en

tre dos prismas adyacentes hasta quedar totalmente obstruido, esto aumenta con la maduración del esmalte. Ya que el área de la vaina esta calcificada, el esmalte se quiebra a lo largo de estas líneas.

Substancia Interprismática: La substancia interprismática ha sido considerada hasta ahora como una substancia de cementación para los prismas, pero, con los nuevos conceptos acerca de la estructura del prisma adamantino, o sea, su parecido con una estructura en forma de ojo de cerradura, se ha podido demostrar que, en realidad, la substancia interprismática no es sino una extensión o cola del prisma adyacente. Fig. 6.

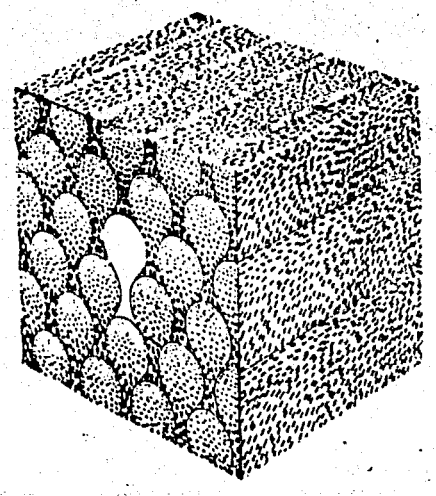

FIG. 6. Modelo en cartón que muestra la forma en ojo de cerradura de los prismas adamantinos en corte transversal. La orientación de las cristalitas en la región de la "cabeza" es más o menos longitudinal con el eje largo del prisma, mientras que en la región de la "cola" es perpendicular al eje largo (basado en micrografías electrónicas de prismas adamantinos).

Como ya hemos señalado antes, la orientación de la cristalita en la región de la cola es diferente a la que se presenta en la región de la cabeza; esto podría explicar la primera hipótesis de que la materia interprismática sea una substancia de cementación separada.

No se nota ninguna diferencia entre el esmalte interprismático y el prismático estudiados con el microscópio electrónico. Por otra parte, los científicos que estudian estas áreas con rayos x y microscopios de luz polarizada han observado diferencias en sus características. Por ejemplo, la substancia interprismática parece ser más suave y más plástica que el prisma, soluble fácilmente aun en ácidos diluídos, lo que explica la fácil penetración de la caries.

Dentro de ella encontramos los túbulos cuya existencia aún es discutida y los puentes intercolumnares que son formaciones filamentosas que atraviesan a la substancia de un prisma a otro. Su calcificación junto con el de las vainas aumenta con la maduración del esmalte.

<u>Líneas de Retzius</u>: Cuando se examina bajo microscópio un corte longitudinal del diente, se observan series concéntricas de líneas parduscas que atraviezan las áreas cuspal o incisiva del diente a modo de arco, son modificaciones circunscritas de los elementos habituales del esmalte.

Cada una de las líneas parduzcas paralelas entre sí, cuya -- tonalidad se debe a una consecuencia óptica de su hipocalcificación. Son, en realidad, superficies que separan casquetes de esmalte en- las zonas incisales y cuspídas, y casquetes perforados o anillos en las caras laterales.

Cada casquete o anillo representa el espesor del esmalte que se ha elaborado en un período determinado; las estrias de retzius-- por lo tanto, serían los límites entre las distintas etapas de la - amelogénesis, forman arcos que descienden simétricamente hacia la - región cervical y termina, a niveles diferentes, a lo largo de la - conexión dentino-esmalte.

En la proximidad de la región cervical estas estrías se des- pliegan en abanico hacia la superficie del esmalte, sin completar - el arco, ya que al desplegarse forman un ángulo un poco más agudo.

Aquéllas líneas de Retzius que terminan en la superficie del esmalte y no completan el arco forman una serie de surcos alternan- tes en forma escalonada, denominados líneas horizontales de imbrica ción de Pickeril. Las elevaciones entre los surcos se conocen como Periquimatias. Ambas permanecen muy visibles en las regiones cervi cales menos afectadas por la abrasión.

Las líneas de Retzius aparecen primero en las regiones inci- siva o cuspal, durante los períodos iniciales de formación del es-- malte.

Según Provenza: Los arcos o anillos obscuros contienen más -

substancia orgánica que las áreas claras adyacentes. Estas deben-- estar ligeramente menos calcificadas. Hay muchas interpretaciones- respecto a la naturaleza de las estrías de retzius.

Algunas de las más ampliamente aceptadas comprenden:

1.- Diferencias en la porción de substancia orgánica e inorgánica.

2.- Transtornos en el sitio de mineralización,

3.- Cambios notables en el curso de los prismas.

4.- Retraso en la producción de matriz.

Línea Neonatal: La distribución de las estrías o líneas de- Retzius en los dientes temporales y en los primeros molares no se - hace de manera uniforme. Así, entre las regiones internas y exter- nas del esmalte, pasa una línea densa que divide el esmalte de la - corona en dos zonas netamente diferentes.

Esta línea densa de demarcación, que podría considerarse una línea de Retzius más realizada, se llama, sin embargo, línea neona- tal. Efectivamente, esta línea separa el esmalte producido antes - y después del nacimiento. Estudios microscópicos de cortes teñidos y descalcificados muestran que la zona interna del esmalte no sólo- es mas rica en substancia orgánica que la zona externa, si no tam-- bién más homógenea.

El hecho de que la infiltración de caries se hace más lenta- mente o se detiene al aproximarse e invadir esta zona, ha inducido-

a algunos autores a pensar que el alto contenido orgánico del es--- malte, formado en el período prenatal, podría actuar como escudo -- protector (protegiendo la dentina subyacente) contra la invasión -- progresiva de la caries.

Una vez que el lactante se ajusta a su nuevo medio ambiente, cesa de aumentar la anchura de la línea nonatal.

Bandas de Hunter-Schreger: Cuando se examina el esmalte -- (corte longitudinal) con la luz reflejada se puede distinguir una- sucesión de bandas alternantes obscuras y claras.

Estas bandas nacen con la conexión dentino-esmalte y corren más o menos perpendicularmente u oblicuamente a las estrías de Retzius.

Las bandas que parecen mas prominentes hacia la conexión -- dentino-esmalte van disminuyendo al acercarse a la superficie del- esmalte.

Las bandas obscuras, suelen llamarse diazonas, mientras que las bandas claras representarían las bandas o grupos de prismas que forman ángulos rectos entre sí. Por lo tanto, las diazonas serían los prismas vistos en corte seccional transversal y las parazonas- los prismas vistos en corte longitudinal.

Desde el punto de vista óptico, la densidad sera mayor en-- aquellos prismas que fueron cortados transversalmente y que absor- ben luz; en cambio, los prismas colocados en sentido longitudinal- reflejan la luz, en vez de absorberla.

FIG. 7.

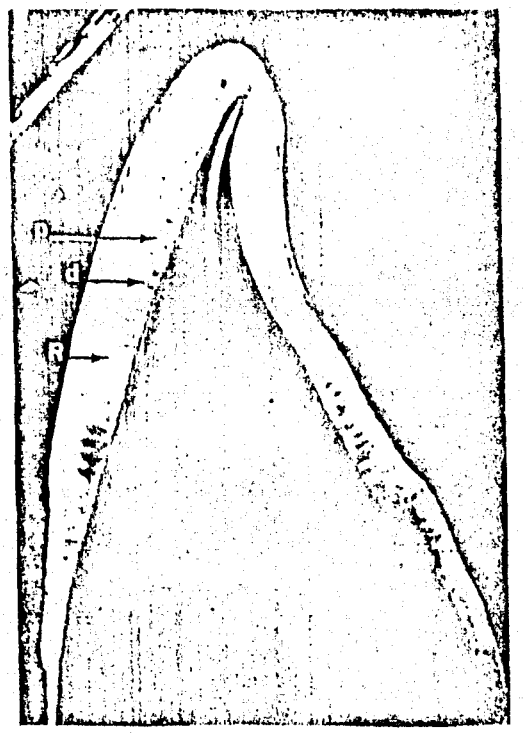

FIG. 7. Microfotografía del esmalte (luz reflejada).

Diazonas (d): parazonas (p) de las bandas de Hunter-Schreger; líneas de Retzius (R).

Algunos autores consideran que esta disposición alternante de los prismas aumenta la resistencia del esmalte, el cual, por lo tanto, podrá servir como aparato masticatorio mas duradero.

Para un gran número de investigadores, la disposición alter

nante de los trayectos de los prismas sería la explicación de las bandas de Hunter-Schreger. Sin embargo, algunos autores señalan las diferencias que existen en el grado de mineralización entre las bandas claras y obscuras.

Pero hasta ahora las pruebas que apoyan esta tesis no son muy convicentes.

Lamelas o Laminillas: Las lamelas o laminillas son defectos del esmalte parecidos o grietas o hendiduras que atraviezan todo el largo de la corona desde la superficie hasta la conexión dentino-esmalte, penetrando, a veces, en la dentina subyacente.

Hasta ahora fueron considerados como de naturaleza artifacticia, pero actualmente esta plenamente comprobado que son estructuras reales que ocurren antes o después de la erupción del diente.

Las laminillas pueden diferenciarse de las grietas producidas artificialmente utilizando técnicas de descalcificación, ya que dichas técnicas dejan intacto un residuo de la matriz orgánica que indica el sitio de esta estructura. Puesto que la laminillas son defectos que penetran en la superficie del esmalte, es muy probable que se acumule en ellas la materia orgánica presente en la cavidad bucal.

Algunos autores creen que estos defectos pueden corregirse hasta cierto punto, mediante la acción selladora de las descamaciones bucales y las substancias orgánicas; siendo también posible -- cierto grado de mineralización secundaria de este material de la -

matriz orgánica.

En cambio, otros autores consideran que las laminillas son el foco ideal para la propagación de la caries, como las laminillas representan un defecto de la superficie del esmalte, es muy posible que sean la puerta de entrada para las bacterias proteolíticas y, por lo tanto de la caries.

El defecto es una zona hipomineralizada que contiene restos celulares del órgano del esmalte y demás partículas procedentes de la cavidad bucal. Los colorantes orgánicos tiñen fácilmente el área del defecto, confirmando así su naturaleza. Se ha sugerido que las laminillas estan en relación con las estructuras llamadas penachos.

Los Penachos Adamantinos: Los penachos adamantinos son estructuras que se extienden desde la conexión dentino-esmalte hasta penetrar en el esmalte. Estos penachos poseen tallos que parecen implantados en la conexión, aunque en realidad se extienden hasta dentro de la dentina, como puede verse en los cortes transversales de dientes.

Se llaman penachos de esmalte porque sus extremidades copetudas se proyectan en el propio esmalte y siguen el trayecto curvilíneo de los prismas adamantinos, produciéndose un efecto óptico de penacho.

Empiezan en la unión de esmalte y dentina y pueden extenderse hasta el tercio interno del esmalte, excepto en el área cervi-

cal, donde pueden llegar hasta la superficie.

Existe cierto desacuerdo acerca de las unidades estructurales que forman estos penachos; o sea, de si están integrados por una combinación de prismas, vainas y substancia interprismática, o solamente por la combinación de vainas y substancia interprismática.

Independientemente de estas posibilidades estructurales, se ha comprobado que los penachos de esmalte son estructuras hipomineralizadas y, por lo tanto, ricas en substancias orgánicas.

Los prismas de esmalte de los penachos que estan calcificados en forma de deficiente, tienen un color más castaño y se destacan constra el fondo de los que están más mineralizados y son más blancos.

Existen otros conceptos acerca de la naturaleza de los penachos de esmalte, aunque no son ampliamente aceptados. Algunos científicos creen que los penachos son variedades de laminillas sin grietas. Aun otros creen que son un tipo de membrana orgánica que da lugar a la unión de esmalte y dentina. Cuando la membrana avanza dentro del esmalte, se quiebra en numerosas estructuras con aspecto de fibrillas, de diámetro y longitudes diferentes diseminas entre los prismas.

Algunos autores les achacan cierto papel en el proceso carioso; en cambio, otros consideran que son estructuras tubulares con función circulatoria. Todavía no disponemos de datos seguros-

para poder determinar su función exacta.

Husos del Esmalte: Los husos de esmalte son unas estructuras tenues que atraviesan la conexión dentino-esmalte a partir -- del odontoblasto subyacente. Se considera que estos husos, parecidos a pelos, son proyecciones alargadas de odontoblastos que se introdujeron entre los ameloblastos durante el período formativo- de la produción de esmalte.

En cortes en los que las bases de los husos y de los tubúlos de dentina quedan en el mismo plano se puede ver que son continuos. Los husos salen en ángulos recto de la conexión dentino-esmalte y, por lo tanto, forman un ángulos oblicuo respecto a la- dirección de los prismas del esmalte en las puntas de las cúspi-- des, su dirección es semejante a la de los prismas, pero a lo largo de la vertiente de la cúspide, los husos forman un ángulo hacia la base.

Los resultados de diferentes estudios sugieren que las proyecciones odontoblásticas podrían servir como receptores para el - dolor del propio esmalte. Esta "receptividad" de los husos al dolor y a los irritantes puede explicar la sensibilidad dolorosa del paciente cuando la excavación se acerca a la conexión dentino-es-- malte.

Cónexión Dentino-Esmalte: La conexión dentino-esmalte es - la interfase que separa al esmalte de la corona de la dentina sub-

yacente. En sección mesial longitudinal, el contorno de la conexión es parecido al de una pluma puntiaguda.

En sección transversal, sigue más o menos concéntricamente la superficie externa del esmalte; sin embargo, aunque la interfase sea circular, su contorno parece ondulante y con las crestas de las ondas penetrando en la superficie yuxtapuesta del esmalte. Algunos investigadores consideran que este tipo de interdigitación refuerza la unión entre la dentina y el esmalte, también que los prismas de la base, es decir, el esmalte inmediato a la dentina, no muestra claramente prismas, vainas y estructura interprismática.

Basándose en esto, se dice que es aprismático y se podría suponer que los penachos de esmalte, parcialmente mineralizados, también desempeñan el mismo papel, aunque no exista ninguna prueba concreta que apoye cualquiera de las dos hipótesis.

Quedando en el mismo terreno de la especulación, es necesario mencionar que la conezión dentino-esmalte es una zona hipermineralizada, pero por ahora es imposible saber si este hecho contribuye o no a reforzar la unión entre las dos estructuras.

CAPITULO III

DENTINA

INTRODUCCION

La dentina, que ocupa casi todo el largo del diente, constituye la porción principal de su estructura; en la corona está recubierta por el esmalte y en la raíz por el cemento. La superficie interna de la dentina forma las paredes de la cavidad pulpar, esta última contiene sobre todo tejido pulpar.

La pared interna de la cavidad sigue de cerca el contorno de la superficie externa de la dentina.

Se considera que los odontoblastos, que se hallan en la cavidad pulpar han de desempeñar un papel importante en la producción de la dentina. Durante la dentinogénesis, estas células elaboran unas prolongaciones protoplasmáticas que la substancia fundamental de la dentina acaba por englobar completamente.

Los cuerpos celulares de los odontoblastos permanecen fuera de esta matriz junto con los elementos celulares de la pulpa.

Las prolongaciones protoplasmáticas, llamadas procesos odontoblásticos, suben hasta la periferia externa de la dentina siguiendo un trayecto más o menos perpendicular a partir de la cavidad pulpar.

Esta disposición es diferente de la encontrada en el hueso y en el cemento, donde las células formativas del tejido y sus prolongaciones quedan totalmente incluídas en la matriz.

La presencia de procesos odontoblásticos en la matriz de la dentina hace que la dentina sea considerada como tejido vivo, capaz de reaccionar ante estímulos fisiológicos y patológicos.

Estos estímulos pueden provocar ciertos cambios en la dentina, como por ejemplo, aparición de dentina secundaria, de dentina esclerótica o de fascículos muertos.

Propiedades Físicas de la Dentina:

Color: El color de la dentina es blanco amarillento y puede ser diferente en las denticiones primaria y permanente; generalmente, el color de la primera es más claro.

Dureza: La dureza de la dentina es menor que la del esmalte, pero mayor que la del hueso o del cemento.

Las mediciones realizadas en diferentes capas de la dentina han arrojado distintos valores de microdureza las más altas se encuentran en áreas situadas aproximadamente a 450 micras de la conexión dentino esmalte y las más bajas en la capa más interna de la dentina a una distancia de aproximadamente 100 micras de la pulpa.

La microdureza de la dentina aumenta a medida que el diente va envejeciendo.

Elasticidad: La dentina en los dientes deciduos es más blanda que la de los permanentes debido a la substancia orgánica. En ambos es bastante elástica. Esta es una propiedad muy valiosa, porque tiende a ofrecer estabilidad al esmalte que la cubre.

La elasticidad de la dentina según Black es un factor de importancia en operatoria dental, pues evita la formación de grietas cuando los materiales de restauración sufren variaciones volumétricas.

Composición Química: Según los datos de Eastoc, el 75 por 100 de la dentina humana está formado por substancia inorgánica --

y el 20 por 100 por substancia orgánica. La porción inorgánica - esta hecha principalmente de calcio y fósforo y en cantidades menores carbonato, magnesio, sodio y cloruro.

Los obligoelementos inorgánicos comprenden el aluminio, bario, palatino, potasio, plata, silicio, estaño, titanio, tungusteno, rubidio, vanadio y cinc. Varios autores, después de estudiar la concentración o distribución de estos elementos, concuerdan en que la concentración de los elementos principales (calcio, carbonato, fósforo y magnesio) es más alta en la dentina que en el cemento o en el hueso y más baja que en el esmalte.

La misma observación es válida en el caso del sodio y cloruro. En general, todas las opiniones concuerdan en que el contenido mineral de la dentina aumenta con la edad.

La porción orgánica esta constituída por la proteína dentinal que es el componente principal, ésta proteína, similar al colágeno, está caracterizada por cuatro aminoácidos: la glicina, la -- alanina, la prolina y la hidroxiprolina que representan los dos -- tercios del contenido aminoácido. Un estudio comparado con el colágeno de otros mamíferos muestra que la composición de la dentina es similar, salvo una diferencia en las proporciones de hidroxilisina y lisina; en efecto, el colágeno dentinal es más rico en hi-- droxilina y más pobre en lisina.

Probablemente, este contenido tan alto de hidroxilina está relacionado con el proceso de mineralización. Se considera que -

el colágeno dentinal, tomado como un todo, actúa como agente de -- siembra en la formación de los cristales de apatita, que tienen -- un diámetro de 350 Å a 1000 Å.

El elevado porcentaje de materia orgánica hace que la den-- tina sea un todo comprimible, sobre todo en los individuos jóvenes.

En los procedimientos operatorios deberá tenerse cuidado de no ejercer presión indebida, pues la comprensión de la dentina pue de producir dolor.

Componentes Estructurales de la Dentina:

Matriz Dentinal: La matriz que llena los espacios entre - las prolongaciones odontoblásticas contiene fibrillas colágenas in cluidas en una substancia fundamental de mucopolizacáridos. En su forma original es completamente orgánica; pero pronto se mineraliza por medio de granulos de fosfato de calcio, estos se encuentran en forma de cristales de apatita. Los cristales se "depositan" -- sobre, en y entre las fibrillas, es atravesada por los procesos -- odontoblásticos; las vías donde están alojados, dichos procesos se llaman túbulos dentinales.

Estudios microscópicos muestran que la matriz inmediatamente en contacto con los procesos está más mineralizada que la matriz - adyacente y que, además, presenta propiedades histoquímicas dife-- rentes.

De conformidad con estas diferencias estructurales y químicas, se distinguen dos áreas en la matriz dentinal, la Peritubular

y la Intertubular. Fig. 8

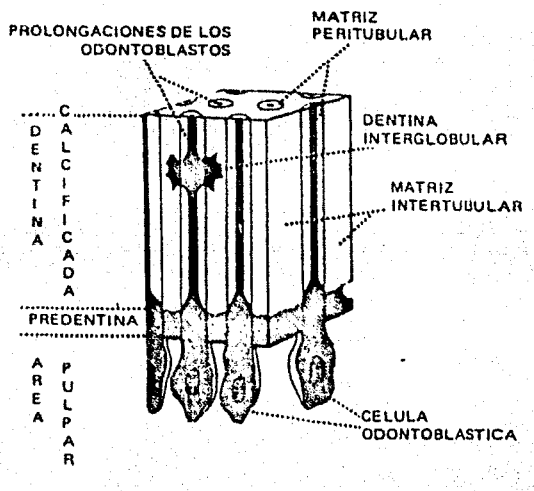

FIG. 8. Dibujo esquemático de odontoblstos, de sus prolongaciones y de la matriz dentinal. Nótese que los cuerpos celulares de los odontoblastos se hallan en el área pulpar, mientras que los procesos están incluidos en la matriz dentinal. Las áreas peritubulares están ausentes, tanto en la capa predentinal como en la dentina interglobular.

<u>Matriz Peritubular</u>: La matriz peritubular es también conocida como área translúcida, vaina calcificada, dentina peritubular translúcida y área periprocesal sólida. La matriz es una zona anular, hipercalcificada, que rodea al proceso odontoblástico; sinembargo, en algunas áreas pueden faltar estas zonas y la pared del

túbulo está entonces formada directamente por la matriz intertubular, el área de la dentina interglobular es un ejemplo de esta disposición.

Los estudios radiográficos y los ralizados con el microscópio electrónico han demostrado que no existe matriz peritubular en la capa predentinal. El espesor de esta matriz varía entre 0.4 y 1.5 μ., con un diámetro de aproximadamente de 3.0 μ.

Varios estudios concuerdan en confirmar el mayor grado de mineralización de la matriz peritubular, en comparación con la matriz intertubular contigua. La mayor parte de la matriz peritubular esta formada por substancia inorgánica en forma de cristales de apatita y por una pequeña cantidad de substancia orgánica.

El hecho de que la matriz peritubular sea más opaca a los electrónes y pueda ser facilmente destruída por una solución descalcificante corrobora esta composición. La porción orgánica es muy escasa y es fácil destruírla mediante cualquier método anormal de descalcificación.

Hasta ahora no ha sido posible determinar con certeza si la substancia orgánica de la matriz peritubular contiene o no fibras colágenas. En efecto, mientras algunos autores han encontrado que la substancia colágena estaba "escasamente distribuida" en la matriz peritubular, otros encontraron unicamente unas cuantas fibras muy finas sin estructura y no estriadas, probablemente formadas por una "substancia filamentosa estructural".

Sea cual sea la verdadera naturaleza se estas fibras, el corte transversal muestra que estan en continuidad con las fibras colágenas de la matriz intertubular. Desde el punto de vista histoquímico, la matriz peritubular contiene una gran cantidad de mucopolizacáridos ácidos revelados por su tinción con colorantes metacromáticos y básicos con pH bajo.

La presencia de mucopolizacáridos podría provocar el enlace de metales de carga positiva, como el calcio, y desecadenar la formación de cristales en el proceso de calcificación de la matriz peritubular.

Matriz Intertubular: La matriz intertubular, conocida también como dentina intercanalicular o dentina intertubular, es el componente estructural principal de la dentina que rodea la luz del túbulo dentinal en las áreas desprovistas de dentina peritubular.

Además, rellena el espacio entre los lados externos de la zona peritubular. La dentina intertubular esta formada principalmente por substancia colágena con substancia fundamental orgánica amorfa y cantidades más pequeñas de cristales de apatita.

Estas fibras colágenas, parecidas al colágeno que se encuentran en los tendones y otros tipos de tejido conectivo, estan caracterizadas por estriaciones transversales situadas a intervalos de 640 Å y con diámetro de 600-700 Å.

Estas fibras forman fascículos que se entrelazan y corren-

dibujando un enrejado entre los túbulos dentinales.

La dirección de éstas fibras suele ser paralela a la superficie de la dentina (o sea, perpendiculares u oblicuas a los túbulos dentinales). Sin embargo, en la proximidad de la conexión dentino-esmalte la disposición es diferente y las fibrillas estan genralmente orientadas de tal suerte que forman ángulos rectos con la superficie de la dentina.

Como varias de estas fibrillas delgadas se extienden hasta dentro de la vaina del prisma o de la substancia interprismática, algunos autores han sugerido que dichas fibrillas proporcionan, probablemente, el mecánismo para anclar el esmalte a la dentina.

Las fibrillas debajo del cemento presentan la misma disposición, salvo que estos fascículos fibrilares son más bastos y tienden a unirse en las extremidades creando un aspecto de encaje. Investigaciones recientes han mostrado que la orientación de estas fibras colágenas de la matriz intertubular puede ser influída por la dirección de las ramificaciones laterales de los procesos de los odontoblastos y seguir esa dirección.

Se cree que los cristales de apatita estan dispuestos de manera más o menos paralela a las fibras colágenas.

Desde el punto de vista morfológico, las cristalitas son estructuras en forma de placa de una longitud máxima de 1000 Å y un espesor comprendido entre 20 y 35 Å.

El tamaño varía según la ubicación; así, las cristalitas situadas en la proximidad de la pulpa o en el área cercana a la unión

dentina-predentina son mas pequeñas y más esparcidas.

Desde el punto de vista histoquímico, colorantes como el -- azul de metileno y el azul de toludina tiñen la matriz intertubu-- lar con pH de 2.6 y 3.6. Sin embargo la densidad de la coloración varía según las zonas; así, la intensidad de la tinción va disminu yendo desde la capa más profunda, intensamente coloreada, hacia la periferia. La afinidad para este tipo de colorantes indica la pre sencia de mucopolisacáridos ácidos en la matriz intercelular. Aun que, en esta última, la coloración es de grado menos intenso que- en la matriz peritubular más rica en mucopolizacáridos ácidos.

Vaina de Neumann: Durante muchos años la vaina de Neumann- ha sido descrita como una estructura o simplemente como un artefac to óptico, dispuesto alrededor de la pared interna del túbulo den- tinal y en contacto estrecho con el proceso odontoblástico conte- nido en el túbulo.

Se solía considerar que el espacio anular comprendido entre la vaina y la prolongación del odontoblasto, era debido a la con-- centración de dicha estructura durante al descalcificación.

En realidad en los cortes descalcificados, el espacio anu-- lar estaba ocupado, in vivo, por la matriz peritubular fuertemente mineralizada. Por lo tanto, la vaina de Neumann cuando existe, pue de hallarse únicamente entre las matrices peri e intertubular.

Estudios basados en la microscopia electrónica y en la mi-- crorradiografía parecen indicar que la vaina de Neumann no existe -

como tal. Sin embargo, estudios de otra índole han puesto en evidencia fibras colágenas entre las matrices peri e intertubular. - Se considera que estas fibras que se hallan estrechamente unidas- a las dos matrices mediante una serie de fibrillas entrelazadas,- no constituyen una vaina sólida y bien definida. Algunos autores han descrito una línea limitante nítida separando las dos zonas - (peritubular e intertubular), pero no mencionan haber observado la vaina de Neumann.

En cambio, otros autores consideran que la línea limitante es un artefacto óptico y que la vaina de Neuman no existe como entidad estructural.

Túbulos de Dentina: La matriz de dentina contiene numerosos túneles de diferentes tamaños. Estos se llaman túbulos de dentina y contienen las extensiones protoplásmicas de los cuerpos celulares de los odontoblastos.

Los túbulos mas grandes albergan a los procesos mayores, -- mientras que los mas pequeños contienen los procesos menores (filopodios). Los túbulos mayores (diámetro de hasta 4μ) se encuentran generalmente cerca del cuerpo celular del odontoblasto. Los más pequeños (aproximadamente 1μ) se licalizan mas cerca de la unión de- esmalte y dentina.

Los túbulos más pequeños son lo que contienen los filopo---. dios. Los túbulos cerca de la pulpa son, no sólo de diámetro mayor están más cerca uno del otro, sino que son más numerosos que los de

la dentina periférica.

Se ha estimado que pueden estar contenidos hasta 75 000 túbulos en cada mm^2 de dentina en la zona proxima a la pulpa y 15 000 en la periférica. La dentina periférica contiene aproximadamente 80% menos túbulos que la pulpar. Esto, por supuesto, indica que la matriz de la dentina externa es mucho más abundante.

El curso de los túbulos mas grandes sugiere que las prolongaciones odontoblásticas mayores estan alineadas en forma diferente en el diente. A aumentos muy pequeños puede verse que la dirección de los túbulos de la dentina de la raíz es distinta a los de de la corona.

Los de la dentina radicular pueden ser rectos pero adquieren una curvatura ligera cerca del área cervical.

La curvatura máxima se encuentra en la dentina de la corona. Estas se llaman curvaturas primarias y toman la forma de 2 arcos poco acentuados que se doblan en direcciones opuestas. Forman una imágen de espejo de la letra S. La dirección del arco externo es hacia la superficie de oclusión; mientras que la del interno es hacia la raíz (apical). A aumentos mayores, los túbulos seccionados longitudinalmente revelan un curso ligeramente ondulado.

Esta ondulación constituye las curvas secundarias. De la pulpa a la unión de esmalte y dentina, un túbulo puede estar compuesto por 200 curvas secundarias o más. Se cree que representan el curso retorcido de los odontoblastos cuando regresan hacia la

punta durante la dentinogénesis.

Prolongaciones Odontoblásticas: Las prolongaciones odontoblásticas son extensiones de los cuerpos celulares de los odontoblastos. Se les conoce también con el nombre de fibrilla de tomes. El segmento más grande de la prolongación es el que surge con el odontoblasto.

Los extremos de las prolongaciones mayores se adelgazan y se vuelven más pequeños hacia la unión de esmalte y dentina. A ciertos intervalos originan ramas pequeñas. Estas se llaman filopodios, y terminan a corta distancia de la prolongación original, a veces, se dividen los filopios para producir extensiones filamentosas finas.

Esto ocurre más frecuentemente en la capa superficial de dentina. Con el microscopio de luz se determinan fácilmente detalles estructurales burdos de las prolongaciones odontoblásticas pero sólo con el microscopio electrónico se demuestran claramente sus rasgos citológicos.

El citoplasma del odontoblasto confluye con el de las prolongaciones y las membranas limitantes de los procesos se continúan una con otra y con la del cuerpo celular.

El citoplasma de los filopodios es más denso que el de las prolongaciones mayores y está prácticamente libre de organelos. Las prolongaciones más grandes contienen citoplasma menos denso en el que pueden encontrarse organelos e inclusiones en pequeñas

cantidades.

Durante las fases activas de la dentinogénesis las estructuras citoplásmicas son más numerosas. Los organelos son más numerosos cerca del cuerpo celular del odontoblasto y comprenden -- vesículas, mitocondrias, gránulos de secreción y otros cuerpos citoplásmicos.

Líneas de Incremento de Contorno y Neonatales: Las líneas de Incremento señalan los sitios de transición entre los periodos alternantes de crecimiento acelerado y retardado. Estas líneas - pueden compararse con los anillos de ancho variable de los árboles y que corresponden a lo que crece cada año el árbol.

En la dentina, las líneas de incremento reflejan los períodos de duración variable del crecimiento lento y rápido. Estas líneas delgadas y orientadas perpendicularmente a los túbulos dentinales, suelen llamarse líneas imbricadas o líneas de incremento - de Von Ebner.

En el hombre, la distancia comprendida entre cada incremento mide aproximadamente 4μ., y representa el ritmo de depósito de la dentina en 24 horas. Algunos de los incrementos siguen también a las líneas de contorno de Owen que son más densas y que están - más separadas que las anteriores. Sin embargo, debe quedar bien- claro que las líneas de contorno de Owen no representan depósitos crecientes de dentina, sino, que señalan únicamente las fases de - mineralización.

Son visibles con poco aumento y parecen seguir el contorno externo de la dentina. Según la descripción original de Owen, hecha en 1840, estas líneas son el resultado "de la curvatura brusca de algunos túbulos que se hallan a lo largo de una línea paralela al contorno externo de la corona".

Los cambios metabólicos que ocurren durante el período neonatal quedan registrados en la dentina en forma de líneas densas y realzadas, del mismo tipo que las líneas de contorno de Owen.

Estas líneas representan bandas hipocalcificadas que separan a la dentina prenatal de la posnatal y que, por lo tanto, suelen llamarse líneas Neonatales.

Algunos autores suponen que estas líneas son provocadas por una interrupción del crecimiento de la dentina debida al ajuste metabólico del niño al nacer. Aunque se retrase ligeramente el crecimiento de la dentina, no se observan cambios en la dirección de los túbulos. Estas líneas aparecen únicamente en los dientes primarios y en los primeros permanentes superiores e inferiores, puesto que la dentina de estos dientes se forma al nacer.

Exactamente como la línea de la dentina tiene su homóloga en el esmalte, otras líneas de contorno tienen sus homólogas en el esmalte como las líneas de Retzius.

La anchura de las líneas de contorno de Owen está determinada no sólo por el tamaño y el número de los incrementos diarios que participan sino también por la duración de la influencia perturba-

dora sobre el metabolismo.

Dentina Interglobular: Durante las primeras etapas de mineralización de la dentina, se observa la precipitación de sales inorgánicas en la matriz orgánica, donde formarán racimos de glóbulos pequeños y redondos, llamados calcosferitas. Estos glóbulos aumentan de volúmen y se fusionan para formar una capa incremental homogénea de dentina calcificada. Cuando los glóbulos no logran la unión o fusión, aparecen áreas iregulares de matriz no calcificada, denominada dentina interglobular o espacio interglobular, aunque este último término se presta a confusión porque en realidad, dicho espacio está ocupado por substancias orgánicas no mineralizadas.

Sin embargo, cuando se hace el estudio histológico de la dentina, especialmente en las preparaciones de cortes no descalcificados obtenidos por desgaste, estas áreas no mineralizadas se deshidratan y pueden dejar espacios; éstos entonces; pueden llenarse de partículas desprendidas durante la trituración, el corte u otros procedimientos de laboratorio.

Generalmente, la dentina interglobular se encuentra a lo largo de las líneas incrementales de calcificación; puede presentarse también en otros sitios de la dentina, aunque la ubicación más frecuente es en la porción que corresponde a la corona.

En un corte longitudinal desgastado de la dentina, examinando con luz transmitida, las zonas de dentina interglobular apare--

cen como bandas obscuras e irregulares cercanas a la superficie -- externa de la dentina y paralelas a las líneas de contorno de O-- wen.

Capa Granular de Tomes: En corte longitudinal desgastado, la dentina presenta una capa formada por diminutas áreas irregula res que se hallan inmediatamente adyacente y paralela a la cone-- xión dentino-cemental y examinada con lente de poco aumento, la - capa tiene aspecto granular, y por esta razón, Sir Jonh Tomes le - dio el nombre de capa granular de tomes en la dentina, todavía se desconoce cual es la verdadera naturaleza de dichas capas, aunque algunos autores creen que son pequeños grupos de espacios interbu lares creados por "una alteración en la mineralización de la den- tina".

Sin embargo, estos espacios no coinciden con las líneas de incremento de Von Ebner. Los colorantes normales de laboratorios no logran poner en evidencia la capa granular de Tomes en un cor-- te descalcificado.

Sensibilidad de la Dentina: Muchos histológos bucales es-- tán convencidos de que los túbulos de la dentina están ocupados -- completamente por las extensiones citoplámicas de los odontoblas-- tos; pero muchos otros creen que existe un microespacio entre las prolongaciones y revestimiento del túbulo. Este espacio hace po- sible la circulación de líquidos tisulares que sirven como medio-

para el intercambio de substancias entre tejidos duros y blandos.

Los espacios pueden actuar también como conductos que lle-- van prolongaciones nerviosas. Estudios recientes de la dentina - con el microscópio electrónico han hecho pensar que es muy proba-- ble la presencia de fibras nerviosas. Si tal es el caso, se explica la causa de la sensibilidad de la dentina. Por otra parte mu-- chos histólogos dentales creen que el espacio es muy pequeño para - alojar nervios.

Los que descartan la existencia de fibras nerviosas en los- túbulos opinan que las prolongaciones odontoblásticas possen pro-- piedad muy desarrolladas de irritabilidad y al ser estimuladas, - transmiten el impulso al cuerpo celular de los odontoblastos. Es- tos pasan entonces el impulso a la red de terminaciones nerviosas-- (plexo de Raschkon) que rodea a los cuerpos celulares.

Uniones Dentinarias: En la fase más temprana del desarro-- llo del diente ya es posible distinguir una membrana entre las ca- pas ameloblástica y odontoblástica. Poco después de comenzar la- mineralización, esta membrana "desaparece" y en su sitio puede ver se la "interdigitación" de las matrices adamantina y dentinal.

El estudio con microscópio electrónico muestra la yuxtaposi ción de las cristalitas del esmalte y de la dentina sin ninguna es- tructura separativa entre estas partículas. La interfase entre es malte y dentina recibe el nombre de conexión dentino-esmalte.

La unión entre dentina calcificada y dentina no calcificada

suele llamarse unión dentina-predentina. Estudios con el micros-- copio electrónico muestran que no hay membrana de separación en es ta conexión.

Otra unión dentinal la unión predentina-pulpa corresponde-- a la separación entre la capa predentinal y el tejido pulpar. Es- ta unión esta formada por una capa compacta de fibras colágenas.

El estudio con microscopio de luz revela una línea límitan- te de trazo regular entre el cemento calcidicado y la dentina de - la raíz y que corresponde a la conexión dentino cemental. Cuando- se examina esta conexión bajo microscopio electrónico, no se distin e gue una membrana o un borde bien definidos, sino una disposición de las fibras colágenas del cemento y de la dentina en yuxtaposición.

Capa Hialina de Hopewell - Smith: En la superficie externa- de la dentina radicular se encuentra una capa vidriosa (aspecto hia liano). Esta capa hialiana queda entre el cemento y la capa granu losa de tomes como en el caso de la capa granulosa, suele estar -- restringida a la mitad cervical de la raíz y es mucho más conspi-- cua en casos de dientes deficientemente calcificados.

El origen exacto de la capa hialina no se ha determinado,-- debido a que es el primer tejido que aparece en la futura unión de dentina y cemento muchos histólogos bucales consideran que es un - producto de los odontoblastos.

Si tal fuera el caso, es una clase especial de dentina por- que, aunque las prolongaciones odontoblásticas y sus túbulos se han

visto en la capa granulosa de tomes, no se han observado en la capa hiliana.

Líneas de Scherger: Son aspecto ópticos que representan una serie de acomodamientos o curvaturas de los canalículos dentarios,- son puntos de mayor resistencia a la caries.

Cambios Fiológicos y Patólogicos:

Dentina Primaria y Secundaria: La dentina se clasifica generalmente en el orden cronológico de su formación. Esta comprobado que el proceso de formación del tejido dentario es indefinido,- la formación de dentina es un proceso contínuo que dura toda la vida del diente, el tejido pulpar deposita contínuamente dentina, como resultado del depósito contínuo, el volúmen de la pulpa se torna progresivamente menor con la edad.

Pero esta génesis dentinaria tiene una etapa de disminución de su capacidad formadora (estado de reposo del odontoblasto).

Así en la primera etapa de constitución del tejido se forma la dentina que representa la masa total hasta que la raíz esta completamente formada se denomina dentina primaria, y la dentina que- se forma después de la erupción, sufre un período de disminución, - más lento, pero permanente: es la dentina secundaria.

Su aspecto estructural es similar al de la dentina primaria, excepto que el número de canalículos es menor y su recorrido más irregular, ya sea porque los odontoblastos se acumulan en un espa--

cio más pequeño por reducción de tamaño de la cámara pulpar o porque el estímulo aplicado es rudo, los cuerpos celulares de los odontoblastos se desplazan ligeramente.

Este cambio en la orientación de las células produce una línea de demarcación formada por los túbulos de dentina que entonces aparecen un tanto inclinamos respecto al curso anterior.

Sin embargo, esta clasificación es arbitraria, pues la dentina es un tejido que se encuentra en proceso contínuo de formación y no existe acuerdo general sobre las condiciones fisiológicas o las zonas precisas que indiquen dónde y cuándo termina la dentina primaria y comienza la secundaria.

Este tipo de dentina puede divirse en dos categorías:

1.- Fisiológica

2.- Adventicia o Reparativa.

1.- La Dentina Secundaria Fisiológica se distingue fácilmente al microscopio de luz, muestra que el patrón de orientación de los túbulos es diferente, lo cual permite diferenciarla de la dentina primaria.

El número de túbulos es aproximadamente el mismo y aparecen estar a continuación de la dentina primaria. Algunos investigadores han establecido que este tipo de dentina presenta una velocidad de crecimiento más lenta, disminuyendo, por lo tanto, también lentamente el tamaño de la cavidad de la pulpa.

Esta dentina, a diferencia de las otras formas de dentina,- no está asociada con la erosión de la corona, caries dental o al-- gún traumatismo de tipo mecánico.

2.- La Dentina Secundaria Adventicia o reparativa es la que se forma como respuesta a una irritación, es generada por los odon toblastos. Se diferencia de la dentina primaria porque el número- de canalículos es menor y su recorrido es más irregular.

Aparece en forma de un depósito limitado sobre la pared de- la cavidad pulpar, generalmente como consecuencia de abración, ero- sión, caries dental o acción de ciertos irritantes, operaciones prac ticadas sobre la dentina, fractura sin exposición pulpar, atrición, senectud ect.. Fig. 9

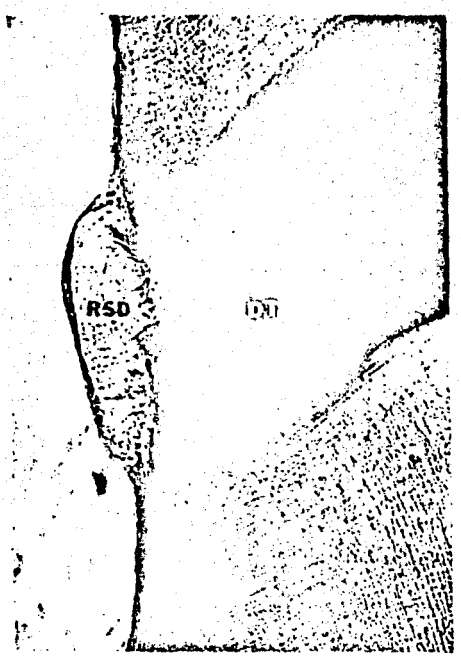

FIG. 9. Corte longitudinal desgastado, donde aparece dentina se-- cundaria reparativa (RSD) sobre la pared pulpar junto con dentina - expuesta y, detrás, la formación de fibrillas muertas (DT).

Al mismo tiempo, cuando en la superficie adamantina se produce un desgaste natural, abrasión fisiológica, desgaste por el -- profesional o caries de marcha lenta, la dentina subyacente a esos estímulos se hace traslúcida y opaca, como si fuera una reacción - de protección o de defensa. La utilidad del intercambio líquido - entre pulpa y dentina es una razón para mantener viva la pulpa.

Si el estímulo es intenso o comienza el proceso de caries,- al mismo tiempo que se forma la dentina traslúcida, ocurre un proceso de actividad pulpar, frente al sitio donde se produjo la lesión, es decir en el límite dentinario interno; la formación de -- dentina de reparación, que se considera como una reacción pulpar - que tiende a defenderse de la reducción del espesor dentinario.

Estos tipos de dentina tienen especial importancia en Operatoria Dental. El estudio histológico de la dentina secundaria reparativa muestra túbulos dentinales bastante esparcidos y orientados irregularmente.

Hay menos túbulos y estos toman un curso más encorvado. En algunos casos no hay túbulos, ya que los estímulos pueden ser tan- intensos que se destruyen los odontoblatos y las células vecinas -- los fibroblastos son las que se activan para producir la matriz.

Debido a que estas células no tienen prolongaciones largas, no se encuentran túbulos. Los túbulos en los odontoblastos destruidos estarán entonces vacíos, si se compara con la distribución regular de los túbulos dentinales de la dentina primaria.

Esta dentina es una forma de defensa para proteger a la pulpa. Es clínicamente más obscura. Desde el punto de vista químico, la dentina secundaria reparativa es también diferente, ya que contiene mucho menos mucopolizacáridos que la dentina primaria.

Alteraciones en la Dentina: Los cambios en la dentina causados por edad avanzada o estímulos externos de intensidades variables incluyen formación de dentina secundaria, cierre de túbulos, túbulos vacíos, y dentina esclerótica (transparente).

Cierre de Túbulos: El cierre de túbulos por dentina peritibular puede presentarse naturalmente con la edad. Algunos científicos piensan que la dentina peritubular en dientes jóvenes forma una banda angosta alrededor del lumen del túbulo. Con la edad, la anchura del anillo peritubular aumenta, disminuyendo progresivamente el diámetro interior del túbulo hasta cerrarlo.

Es obvio que las prolongaciones odontoblásticas se obliteran. Los túbulos más pequeños en las uniones de esmalte y dentina y cemento son los primeros que se sellan. En dientes viejos puede extenderse este fenómeno hasta los túbulos más grandes localizados cerca de los cuerpos celulares.

Debido a la precipitación contínua de sales inorgánicas que van obliterando el conducillo dentinario y transformando esa capa de dentina primaria en dentina señil, dentina traslúcida y dentina opaca. A medida que aumenta la calcificación del canalículo, la -

dentina gana en traslucidez.

Túbulos Vacíos: En la exposición de dentina reparadora se indicó que con estímulos agudos, los odontoblastos pueden reaccionar en forma violenta. Por ejemplo, si el estímulo es excesivo, puede causar la muerte del odontoblasto y sus prolongaciones.

Los túbulos que no contienen prolongaciones odontoblásticas se llaman túbulos vacíos. No todos los túbulos vacíos son el resultado de odontoblastos destruídos. Algunos estímulos pueden no ser mortales, pero lo suficientemente fuertes para hacer que el odontoblasto retraiga sus prolongaciones.

El segmento del túbulo en donde falta la prolongación se llama también túbulo vacío y suele ser más corto. La muerte de los odontoblastos no se debe siempre a causas externas. Es muy posible que con el depósito de dentina primaria y secundaria y la disminución de tamaño de la cámara pulpar los odontoblastos se acumulan tanto que los más viejos y débiles se destruyen. Esto produce túbulos vacíos.

En cortes de tejido no descalcificado los túbulos vacíos se ven obscuros bajo transmición de luz debido a que están llenos de aire y desechos con refración de luz se ven claros.

FIG. 10.

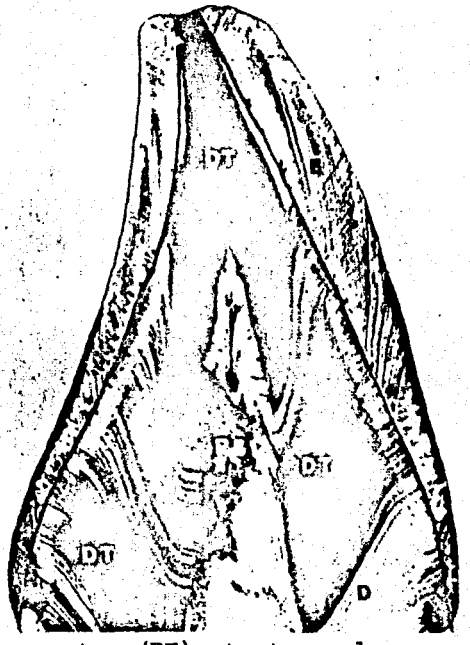

FIG. 10. Presencia de fibrillas muertas (DT), tanto en la zona de la dentina expuesta como en las áreas de porciones no expuestas -- de cortes no descalcificados de esmalte (E) y dentina (D). Nótese la existencia de dentina secundaria reparativa (RSD) en el área donde ha sido expuesta la dentina.

Dentina Esclerótica: Los cortes de tejido no descalcificado de dientes pueden mostrar bandas anchas de dentina que se ven - vidriosas bajo transmición de luz. Estas son áreas de dentina esclerótica o transparente. Representan regiones en las que los túbulos vacíos han formado una barrera protectora de dentina hipermineralizada, las sales de calcio llegan a los túbulos desde la circulación pulpar.

Algunos investigadores creen que el material orgánico de las prolongaciones muertas actúan como sitio susceptible de depósito de cristales minerales. Ya que los grupos de túbulos están llenos de substancia muy calcificada, esta dentina esclerótica es semejante a la que se produce en la formación de dentina peritubular.

La dentina esclerótica se encuentra con más frecuencia bajo esmalte muy delgado como en depresiones y fisuras y como consecuencia de estímulos externos como erosión o lesiones cariosas. La dentina esclerótica es más resistente al ataque por caries, pero debido a su mineralización aumentada se vuelve muy quebradiza.

Predentina: Los odontoblastos actúan en la formación de la dentina. Simultáneamente con la maduración de los odontoblastos las fibras precolágenas de la papila dental se colagenizan y se extienden para formar un laberinto con las fibras de la membrana preformativa.

Las fibras de colágeno o fibras de Korff, tienen forma de espiral y son argirófilas. Se mantienen unidas gracias a una substancia parecida al cemento. Este laberinto de fibras se organiza en una maza homogénea al extenderse a ella las prolongaciones de tomes que emanan de los odontoblastos.

En esta fase, la dentina no esta calcificada y recibe el nombre de predentina o dentinoide. Cada incremento adicional de dentina se forma hacia adentro al retirarse los odontoblastos.

Al formarse un incremento adicional de predentina, se calci

fica el incremento formado previamente. Este proceso continúa durante toda la vida en grado decreciente. El índice metabólico general influye en el grado de formación.

En las fases iniciales y de crecimiento, el grado de formación es elevado, pero insignificante en lafase adulta posterior . Además de proporcionar una fuente inmediata de producción de dentina, se cree que la predentina sirve tambien como barrera protectora contra la resorción (erosión) de la dentina.

CAPITULO IV

CEMENTO

C E M E N T O

Introducción:- El cemento es un tipo de tejido conjuntivo calcificado que recubre la porción radicular de los dientes. Se relaciona con la dentina radicular, por su cara interna, y con el periodonto por su cara externa.

Se parece al hueso compacto en sus rasgos fisicoquímicos, pero se diferencia de éste, en que el cemento es más duro y avascular. Tiene su origen en tejido mesodérmico (mesénquima). El mesénquima -- del saco dental participa en la formación de cemento, ligamento pe-- riodóntico y hueso alveolar. La presencia o ausencia de células en - la matríz es la base para la clasificación: Cemento Acelular (sin células) y cemento celular.

Funciones:- Además de servir como componente dental del aparato de fijación el cemento contribuye en otras actividades necesarias para mantener salud y vitalidad de este tejido. Protege la dentina - que queda por debajo de él. Puede preservar la longitud del diente - depositando más cemento en la punta de la raíz. La cantidad de cemento que se agrega suele ser igual a la cantidad de esmalte gastado de las superficies incisiva y cuspídea.

El cemento puede estimular la formación de hueso alveolar. -- Ayuda a mantener la anchura del ligamento periodóntico. Puede sellar agujeros apicales, especialmente si la punta está necrosada. Puede - reparar resquebraduras horizontales en la raíz.

Puede llenar conductos accesorios pequeños. Finalmente, el ce

mento puede agregarse a la raíz para compensar la erosión del hueso-alveolar.

También el cemento forma parte del aparato de sustentación de los dientes y aporta un medio para asegurar las fibras periodontales al diente de manera similar a como éstas se insertan en el hueso alveolar la superficie del cemento es rugosa.

Propiedades Fisicoquímicas:- De los tejidos calcificados del-cuerpo, el esmalte es el más duro, seguido por dentina, hueso y ce--mento. El cemento es el más parecido al hueso de todos los otros tejidos mineralizados del cuerpo. Químicamente, el cemento es 46% inorgánico, 22% orgánico y 32% agua. Aunque es de color más claro y más-transparente que la dentina, el cemento es más obscuro y menos transparente que el esmalte; El color del cemento varía con la edad y su-probable exposición al medio bucal. Así, en el joven, es blanco nacarado pasando progresivamente por la tonalidad amarillenta y hasta el pardo obscuro.

La permeabilidad del cemento celular es mayor que la del tipo acelular, probablemente debido a que contiene más substancia orgánica y más agua.

Los componentes principales de la porción orgánica de la ma--tríz son colágeno y mucopolizacáridos, la substancia fundamental. --Los cristales de hidroxiapatita constituyen la parte mineral del tejido. Se encuentran calcio, magnesio y fósforo en grandes cantidades; cobre, fluorina hierro, plomo, potasio, silicon, sodio y cinc se en-

cuentran presentes en cantidades más pequeñas o en forma de vestigios.

Localización:- El cemento, excepto en casos raros (cemento aberrante) forma la cubierta externa de la raíz. Las puntas de raíces envejecidas pueden estar compuestas exclusivamente por cemento. En este caso, el cemento reviste los bordes del agujero apical.

Anchura:- Los cementobalstos están activos durante toda la vida del diente. La cementogénesis es una actividad que dura toda la vida, particularmente si la raíz está bien fijada mediante un ligamento periodóntico sano: Ya que la actividad cementógena ocurre más rápidamente en la punta de la raíz, el cemento tiende a ser más grueso ahí. El grosor del cemento en la punta de la raíz puede ser de más de 700 μ. El cemento de las bifurcaciones puede incluso ser más grueso. El cemento cerca de la corona se vuelve progresivamente más delgado y en la unión de esmalte y cemento puede tener un grosor de menos de 10 μ. Los dientes retenidos o impactados, los que no hacen erupción para sumir posiciones funcionales en la cavidad bucal, tienen sólo una capa muy delgada de cemento en sus raíces.

Estructura del Cemento:

Cementogénesis:- La producción de cemento empieza en el cuello de la corona como resultado de resquebrajaduras en la continuidad de la vaina epitelial radicular de Hertwig. Cuando el extremo más profundo de la vaina crece dentro del tejido conectivo para es-

tablecer forma y tamaño de la raíz, la porción de la corona se discontinua.

La desorganización de las células de la vaina y su reorganización en grupos llamados residuos epiteliales de Malassez, sigue inmediatamente al progreso de la formación de dentina a partir de la corona hacía la raíz.

Fibroblastos, células mesenquimatosas y fibrillas colágenas se mueven entre los restos epiteliales y revisten la dentina a todo lo largo (capa granulosa de tomes). Simultáneamente forman cementoide (precemento) y capas cementoblásticas. Los cementoblastos (fibroblastos y células mesenquimatosas diferenciadas) producen fibrillas colágenas y substancia funamental para la matríz del cemento. Estos componentes intercelulares están dispuestos en capas o laminillas semejantes a la del hueso.

Cemento Acelular:- Si el proceso de cementogénesis es lento, los cementoblastos tienen tiempo para retirarse al tejido periodóntico, dejando detrás al cementoide en calcificación. Este cemento es el cemento acelular. Por otra parte, las actividades de formación de cemento y mineralización pueden ser tan rápidas que los cementoblastos se quedan aprisionados en la matríz en calcificación.- Esto produce cemento celular; las células aprisionadas son llamadas cementocitos.

Basándose en la presencia o ausencia de cementocitos, el cemento se clasifica como acelular o celular.

El primer tipo de cemento producido no contiene células. Empieza en la unión de esmalte y cemento y puede extenderse hasta la mitad de la longitud de la raíz. Debido a que el tipo acelular se forma primero, se le conoce también como cemento primario.

El cemento acelular se encuentra inmediato a la dentina a todo lo largo de la raíz. Pero en la mitad o los dos tercios inferiores, es una capa tan delgada que puede no advertirse. Hacia la punta de la raíz, donde el cemento es más grueso, se producen laminillas a diferentes velocidades. Por lo tanto, el número de cementocitos para las laminillas puede variar de ninguno (laminillas acelulares) a unos cuantos, o a muchos (laminillas celulares).

En resumen, el cemento acelular está compuesto sólo por fibrillas colágenas y substancia fundamental amorfa que se mineraliza por cristales de apatita. Debido a la ausencia de células, su contenido orgánico es menor que el del tipo celular. El cemento acelular se localiza inmediato a la dentina a todo lo largo de la raíz. En la mitad o el tercio superior hay solo cemento acelular.

Las laminillas acelulares pueden también formarse en la mitad apical de la raíz.

Cemento Celular:- El cemento consiste de cuatro componentes básicos:

1.- Cementoblastos
2.- Cementoide (precemento)
3.- Cementocitos
4.- Matríz del Cemento.

Excepto por los cementocitos, los otros componentes pueden encontrarse también en el cemento acelular.

1.- Cementoblastos son células formadas de matríz que están - dispuestas en una capa contínua y tienen como límites en un lado el- tejido periodóntico y en el otro cementoide. Los cementoblastos pueden formar capas de una sola célula o multicelulares.

En el primer caso, las células suelen ser cuboides. Mientras- que en el segundo son escamosas. El cuerpo celular mide aproximada-- mente 10 μ. de diámetro y a partir de él se extienden numerosas prolongaciones.

Las prolongaciones no pueden verse bien con el microcopio de- luz porque sus propiedades ópticas son semejantes a las de la subs-- tancia fundamental que las rodea. Los cementoblastos tienen prolongaciones más largas durante la producción de substancia intercelular.

Las prolongaciones de los cementocitos son todavía más largos. Los cementoblastos pueden estar separados de las células adyacentes- por fibras de colágeno (de Sharpey) que surgen del tejido periodóntico para fijarse a la matríz en calcificación.

2.- Cementoide:- forma una capa acidófila brillante que se tiñe intensamente de rosado situada entre los ameloblastos y la matríz calcificada (cemento). Se le llama precemento porque le falta el componente mineral (cristales de apatita).

La anchura de la capa de cementoide es aproximadamente de --

8 micras. Se compone de fibras colágenas (producidas por los cementoblastos), prolongaciones de cementoblastos y substancia fundamental. Durante los períodos de formación de la matríz de cemento, la anchura de la capa de precemento es mayor que durante períodos inactivos. La función del cementoide durante períodos de "reposo" es proteger contra la erosión del cemento.

3.- Cementocitos:- Durante, períodos de esfuerzo o alarma la cementogénesis ocurre tan rápidamente que los cementoblastos no tienen tiempo para regresar. Es decir, el frente de calcificación del cemento avanza tan rápidamente en el cementoide que rodea a los cementoblastos que las células son tomadas y aprosionadas en los territorios mineralizados. Estos significa también que no hay frentes de calcificación alineados y ordenados. La matríz se mineraliza más bien en islotes aprisionados a los cementoblastos.

Más tarde, estos islotes que se extienden se fusionan con los vecinos, de modo que se forman laminillas. Los cementocitos pueden tener muy diferentes formas y tamaños. Algunos son planos, otros redondos y aún otros ovalados. Su diámetro puede ser de 8 a 15 μ. El citoplasma es azul pálido (basófilo) los núcleos son grandes, a menudo localizados excéntricamente y ocupan gran parte del citoplasma.

Las prolongaciones protoplásmicas se extienden a partir de la masa celular y están contenidas en conductillos, forma, cantidad y orientación varían. Generalmente, miden 1 μ de diámetro y pueden tener una longitud de 15 μ.

Pueden encontrarse 30 o más prolongaciones en un solo plano.- Estas pueden dirigirse hacia la dentina; pero son más las que se orientan hacia el tejido periodóntico, que es la fuente de las necesidades metabólicas de las células.

Los estudios de la actividad enzimática, que pueden considerarse un índice de la actividad metabólica, revelan que los cementoblastos demuestran una acción de lo más vigorosa. Los cementocitos más jóvenes (cerca del precemento) son menos activos, y los cementocitos más viejos cerca de la dentina, son los menos activos de todos.

Matríz del Cemento:- Excepto por su proporción mayor de substancia orgánica debida a la presencia de cementocitos, el cemento celular es semejante al cemento acelular. Los rasgos que se exponen aquí se aplican entonces a ambos tipos de tejido en estado de madurez.

La matríz del cemento se deposita en dos planos; en la base, a partir de la unión de esmalte y cemento y hasta el fondo del alveolo y a los lados, desde la dentina hasta el tejido periodóntico. La actividad cíclica de la cementogénesis se revela como líneas de incremento o líneas de imbricación. Se ven como líneas obscuras muy finas que bordean las bandas claras más anchas.

Las líneas de incremento siguen el contorno de la raíz.

CAPITULO V

P U L P A

INTRODUCCION

La pulpa dentaria ocupa la parte central del diente (cavidad de la pulpa) y está rodeada por la dentina. Es precisamente en esta cavidad donde se encuentran alojados todos los tejidos blandos del diente. Las células contenidas en la cavidad pueden considerarse como elementos de los tejidos conectivo o mesenquimatoso destinados a dar cuerpo a las regiones internas del diente, aunque en realidad, desempeñan también otras funciones vitales.

La organización en capas de las células pulpares refleja hasta cierto punto, esta diversidad funcional. Durante el período de desarrollo del diente, el mesénquima pulpar proporciona las células capaces de producir dentina. La producción de dentina no queda limitada al período de desarrollo, sino que prosigue durante toda la vida del diente. Sin embargo, en el diente adulto esta actividad dentinógena se reduce progresivamente a la producción de la llamada dentina secundaria fisiológica. Además, hay un proceso dentinógeno intermitente que ocurre sólo cuando la superficie exterior de la dentina primaria se encuentra sometida a algún traumatismo, irritación excesiva o cualquiera otra lesión.

En estos casos se observa una producción de dentina como respuesta reparativa a la irritación o destrucción de la dentina primaria. Esta dentina secundaria es producida y depositada únicamente en la región sometida a la agresión, lo cual prueba la existencia de una economía biológica conservadora.

DESCRIPCION GENERAL:

La superficie interna de la dentina forma las caras de la cavidad pulpar. En el interior de la cavidad pulpar se encuentra la masa de los componentes celulares; éstos en su mayor parte, corresponden a diversos elementos del tejido conectivo. Desde el punto de vista anatómico, la pulpa puede dividirse en dos áreas: la pulpa coronal, que se halla en la porción de la corona de la cavidad pulpar y que comprende los cuernos pulpares que se proyectan hacia los puntos de las cúspides y los bordes incisivos, y la pulpa radicular de ubicación más ápical. Los contornos de las regiones coronal o radicular de la pulpa siguen de cerca a los contornos de las capas de la dentina; por lo tanto, la superficie interna de la cavidad pulpar presenta aproximadamente el mismo contorno que la superficie externa del diente.

El foramen apical segura la continuidad entre la pulpa radicular y los tejidos del área periapical. En efecto, este foramen es la vía por la cual vasos sanguíneos y linfáticos, nervios y elementos del tejido conectivo penetran en las regiones internas del diente, generalmente, la posición del foramen apical no es central, como la del ápice de la raíz, sino algo excéntrica.

Esta posición excéntrica se aprecia mejor en los cortes transversales que pasan por la zona apical. El foramen apical no es la única vía por la cual se establece la comunicación entre la pulpa y los tejidos conectivos perirradiculares. Así se pueden encontrar perforaciones a lo largo del canal radicular que permiten el acceso -

al tejido periodontal que se halla fuera de la cámara pulpar. Estos canales laterales o accesorios pueden comunicar con el ligamento periodontal o cualquier nivel de la raíz, aunque es más frecuente encontrarlos a nivel del tercio apical de la raíz.

Este hecho es importante desde el punto de vista clínico.

Los elementos tisulares que llenan los canales laterales son similares a los que se encuentran en el canal radicular central o principal.

Existe la hipótesis de que los canales laterales son el resultado de un defecto de la formación de la vaina epitelial radicular de Hertwig; posiblemente, una incapacidad de los odontoblastos para realizar su diferenciación y producir dentina.

Como consecuencia de esta falla, se establece una continuidad entre la pulpa y el periodonto. Por ahora, no se sabe exactamente porqué no ocurre la diferenciación odontoblástica en estos lugares aunque existen indicios de que son ciertos factores locales los que inhiben dicha diferenciación. Durante el desarrollo de la raíz, el canal central va estrechándose debido al alargamiento y depósito de dentina. En dientes relativamente jóvenes, cuyo foramen apical no esta todavía completamente formado, el orificio apical es bastante grande. Conforme aumenta la edad y la exposición del diente al funcionamiento fisiológico, la dentina secundaria reduce el diámetro de las cavidades coronal y radicular, además, una capa de cemento de longitud variable, puede recubrir la dentina a lo largo del orificio apical en la región radicular del canal central.

En caso de invasión bacteriana, este mecanismo de defensa de-la pulpa queda reforzado por la actividad de determinadas células de defensa, como los macrófagos, histiocitos y fibrocitos. La abundante vascularización de la región pulpar, ayuda a mantener en estado de "alerta" constante este sistema de defensa.

Cuando el estímulo es débil, la respuesta del sistema pulpar-también es débil y la interacción pasa inadvertida. En cambio, cuando el estímulo es fuerte, la reacción es también fuerte y el paciente lo nota perfectamente ¡hay dolor de muelas! La pulpa posee una extensa red nerviosa, cuya única función consiste en recibir y transmitir los estímulos dolorosos.

En cierto sentido, puede considerarse como parte del sistema-de defensa, puesto que sirve para que el paciente tome conciencia -- del estado alterado de su diente.

Para entender cómo actúan estas funciones de desarrollo, protección, sensibilidad y nutrición, es necesario hacer un estudio detallado de los procesos morfológicos y fisiológicos de la pulpa.

Capa Odontoblástica:- La cámara pulpar está tapizada por una capa de células llamadas odontoblastos. Tanto la forma como el tamaño de los odontoblastos varían según la ubicación y el grado de diferenciación. Así, las células que forman el revestimiento de los cuernos pulpares son células cilíndricas altas, con núcleo redondo u ovoide, y de ubicación basal; mientras que en las áreas laterales y cervicales a los cuernos, las células son generalmente en forma de cubo o más cortas, con núcleos más céntricos. En las regiones apicales las células son generalmente en forma de cubo o de escama, éstas últimas predominan en la proximidad del foramen apical.

Los núcleos de estas células varían entre redondos u ovoides, y son fuertemente cromófilos. Se considera que las células más altas son las más diferenciadas y las más cortas la menos diferenciadas.

El hecho se refleja en la cantidad de dentina adyacente a este tipo de células que indica el grado de su actividad secretoria.

Estudios realizados con microscopio electrónico revelan que el citoplasma adulto de los odontoblastos posee un extenso sistema de estructuras tubulares como el retículo endoplásmico, mitocondría y partículas de ribonucleoproteínas, que se hallan esparcidas por toda la célula, también se observan cuerpos densos de diferentes tamaños y aparatos de Golgi dispersos, aunqué estas estructuras tienden a congregarse en las regiones centrales de la célula. En cambio, casi ninguno de estos organelos citoplásmicos se halla en los procesos odontoblásticos que atraviesan la dentina. La célula está rodeada por una membrana plasmática, con cierto grado de interdigitación -

en las superficies laterales. Los espacios intercelulares que se observan entre células adyacentes, son relativamente pequeños.

Los odontoblastos jóvenes o inmaduros que proceden de células pulpares no diferenciadas cercanas a la conexión dentinoesmalte o la lámina basal primitiva, poseen una cantidad menor de organelos citoplásmicos, sin embargo, su número aumenta conforme se va alargando la célula. En este caso, suelen ocurrir invaginaciones en la membrana plasmática, especialmente en la superficie celular que mira hacía la lámina basal. De todos los cambios que ocurren durante la diferenciación quizá el más notable sea la migración del núcleo de la zona central hacia el área basal (o sea, hacia la región pulpar). A pesar de esta traslación en las regiones centrales se aprecia la misma concentración de organelos. Al mismo tiempo se observan cambios en la forma de la célula, que consisten en la extensión, hasta las regiones distales, de los procesos odontoblásticos de tomes.

Capa Subodontoblástica o Zona de Weil:- Inmediatamente adyacente a la capa de odontoblastos se encuentra un espacio relativamente libre de células, llamado Zona de Weil o capa subodontoblástica. En esta zona, además de vasos sanguíneos, se hallan principalmente fibras colágenas y fibras nerviosas amielínicas; tanto los vasos sanguíneos como las fibras nerviosas se ramifican y penetran en la capa de odontoblastos. Las fibras que atraviesan esta zona son poco visibles en las preparaciones normales teñidas con eosina --

y hematoxilina, pero se distinguen perfectamente en cortes teñidos - con sales de plata.

Zona de Células Abundantes:- Más profundamente en la cámara - pulpar, e inmediatamente a continuación de la capa casi acelular, se halla una capa celular densamente poblada. Sin embargo, las células- no están repartidas de manera uniforme, así, las regiones coronales- están más atestadas que las radiculares y por lo tanto, la línea de- marcación entre la zona de Weil y la capa rica en células está más - marcada en la región coronal. No obstante, el número de células pue- de y suele variar en las regiones coronales de la zona de células -- abundantes. Por ejemplo, en el diente joven esta zona no se halla -- tan densamente poblada como en el diente más viejo.

También la enfermedad puede provocar variaciones en la pobla- ción de dicha región. Estas células, están expuestas en grados varia bles a estímulos tanto endógenos como exógenos y a los que suelen -- responder mediante una diferenciación mayor, crecimiento, migración- y modificaciones en la forma. En cambio los elementos vascular y - neural, también presentes en esta zona, mantienen su disposición to- pográfica y su tipo morfológico básico.

Región Central de la Pulpa:- La pulpa central, limitada por - la capa rica en células constituye la masa celular más profunda. No- existen diferencias escenciales entre la región pulpar central y la- capa circundante, salvo que ésta última parece estar más densamente- poblada.

Vasos Sanguíneos y Conductos Linfáticos:- La pulpa dentaria - posee una abundante red vascular que proviene de las ramas de las arterias dentarias. La sangre llega al diente a través del foramen apical en un vaso único o, a veces, en dos o más arteriolas. La arteria periodontal, que también es una rama de la arteria dentaria, puede - subdividirse y mandar colaterales más pequeñas en los canales laterales de la raíz o entrar, junto con la arteria pulpar, por el foramen apical.

Estos vasos, al penetrar en la cavidad pulpar, forman una red vascular nutrida, llamada plexo capilar situada en el área periférica de la pulpa cerca de la base de la capa de odontoblastos. Sin embargo, algunas asas capilares pueden extenderse más allá de dicha capa, estableciendo así una estrecha comunicación con la predentina. - La ubicación de este plexo vascular es importante para el abastecimiento del tejido dentario con substancias nutritivas. Pequeños canales o vénulas recogen la sangre del plexo capilar y abandonan el conducto de la pulpa, pasando por el foramen apical.

Fibras nerviosas amielínicas suelen acompañar, en su distribución, a la mayor parte de las arterias y arteriolas. Por lo tanto, - se considera que existe un mecanismo regulador vasomotor que permite variaciones en el volumen de la sangre que penetra en estos vasos.

Está comprobada la presencia de vasos linfáticos en la pulpa, aunque, hasta ahora, no ha sido posible establecer con presición el trayecto ni la distribución de dichos vasos.

Inervación:- Fibras nerviosas mielínicas y amielínicas acompañan la mayor parte de los vasos sanguíneos que entran en el conducto radicular. Las fibras nerviosas mielínicas, consideradas como sensitivas, presentan generalmente un trayecto directo hacia la porción coronaria de la pulpa, donde se ramifican y forman una red de tejido nervioso: mientras que otras empiezan a dividirse luego de haber penetrado en el conducto de la pulpa. FIG. 11

FIG. 11. Fascículos de fibras nerviosas (F) que atraviesan la pulpa, ramificándose en colaterales más pequeñas (flechas). Tinción con colorantes de Gomori (plata).

Al acercarse a la capa basal de Weil, se observa una mayor abundancia de estas arborizaciones con fibras entrelazadas en la pulpa coronal y radicular, donde forman los llamados plexos de Raschkow. De esta zona parten ramas terminales que pasan entre los odontoblastos y alrededor de ellos, formando ramificaciones en la

capa odontoblástica. Se han comprobado que las ramas terminales pueden también acompañar a algunos procesos odontoblásticos hacia el área predentinal.

En la pulpa, el nervio mielínico prosigue su trayecto hasta que el tronco principal empiece a dividirse en ramas más pequeñas y que desaparezca la vaina de mielina. La vaina más externa (vaina de Schwam) queda todavía reconocible, pero también puede desaparecer en las ramas más terminales del nervio.

Se considera que la sensibilidad de la pulpa y la dentina depende de estas fibras nerviosas amielínicas, que se encuentran en las capas subodontoblástica y hasta en la capa predentinal. Las fibras nerviosas, que ya son amielínicas cuando penetran en la cavidad pulpar, pertenecen probablemente, al sistema nervioso simpático, que controla los músculos lisos de los vasos sanguíneos.

Estas fibras, que acompañan a la red de irrigación sanguínea de la pulpa, terminan en el músculo liso del vaso sanguíneo, donde toman la forma de "prolongaciones ramiformes anuladas". El problema de si estos nervios se extienden hasta dentro del tejido dentinal calcificado ha sido discutido con detalle en la sección anterior.

Funciones de la Pulpa:- El tejido pulpar realiza cuatro funciones principales:

1.- Formativa

2.- Nutritiva

3.- Sensitiva

4.- Defensiva

1.- Función Formativa:- Una de las funciones principales de la pulpa consiste en la elaboración de dentina. Esta actividad comienza al principio de la dentinogénesis, cuando las células mesenquimatosas periféricas se diferencian en células odontoblásticas. Esta función de la pulpa prosigue durante todo el desarrollo del diente.

Aún después de haber alcanzado el estado adulto, el tejido pulpar todavía sigue elaborando dentina fisiológica secundaria. Como reacción a un ataque químico o físico, la pulpa puede producir también un tejido calcificado, llamado dentina secundaria de reparación. Este tipo de dentina puede considerarse como un escudo protector que impide una mayor destrucción de la pulpa.

En la sección anterior hemos presentado una descripción detallada de los diferentes tipos de dentina.

2.- Función Nutritiva:- En el diente adulto, la pulpa es importante, porque proporciona humedad y substancias nutritivas a los componentes orgánicos del tejido mineralizado circundante. La abundante red vascular, especialmente el plexo capilar periférico, puede ser una fuente nutritiva para los odontoblastos y sus prolongaciones citoplásmicas encerradas en la dentina.

Existe la hipótesis de que dichas prolongaciones podrían proporcionar ciertos iones y moléculas a los componentes orgánicos de la dentina. Este aflujo nutritivo contínuo a los odontoblastos y al tejido pulpar mantiene la vitalidad de los dientes.

3.- Sensibilidad:- En la pulpa se encuentran nervios mielinizados y no mielinizados. Algunos de los nervios están asociados con vasos sanguíneos, otros cursan independientemente y terminan como redes (plexos) alrededor de los odontoblastos. Todos los estímulos (calor, frío y otros) recibidos por las terminaciones nerviosas de la pulpa se interpretan de la misma manera y, por tanto, producen la misma sensación dolor.

4.- Función Defensiva:- En la respuesta de la pulpa dental a un ataque se pueden observar todos los signos clásicos de inflamación dilatación de los vasos sanguíneos, seguida por la trasudación de los líquidos tisulares y la migración extravascular de los leucocitos dentro de la cavidad pulpar. Debido a la estructura rígida de la cavidad pulpar, la presencia de un exudado extravascular más abundante provoca un aumento de la presión sobre el nervio y sus terminaciones y por lo consiguiente dolor.

Cuando el estímulo es leve y breve, el tejido pulpar suele recuperarse, dejando muy pocas huellas del proceso reactivo. Cuando el estímulo es crónico, como ocurre en la caries lentamente progresiva, el tejido pulpar reacciona de manera protectora, depositando substancia calcificada sobre la dentina primaria. Esta substancia corresponde a la dentina secundaria de reparación. Cuando el estímulo es intenso y contínuo, el proceso inflamatorio provoca la muerte progresiva de las células y necrosis local, con la consiguiente muerte de la pulpa.

Cambios Pulpares por Envejecimiento:- Los cambios que presenta la pulpa a través de su existencia son dimensionales y estructurales.

Cambios dimensionales.- El tamaño de la cámara pulpar del diente maduro es más grande cuando éste asume su posición funcional en la cavidad bucal.

La formación de dentina es un proceso contínuo y se acelera durante períodos de estímulo aumentado. Aunque la dentina se vuelve progresivamente más gruesa, la cámara pulpar y su tejido conectivo disminuyen y ésto puede continuar hasta que la cámara se oblitere casi completamente. Se producen efectos profundos en el plexo periférico de vasos sanguíneos y nervios como resultado del aumento de grosor de la dentina y la disminución del tejido pulpar.

Se ha visto que los nervios son menos numerosos en la dentina externa y más numeroso cerca de la pulpa; ésto se ha explicado por el hecho de que las fibras y las terminaciones del plexo de Raschkow se incorporan a la dentina cuando esta última se deposita en el área. Por otra parte, los vasos sanguíneos no persisten con la intrución de dentina; más bien se ha visto que se "cierran" o colpsan y se establecen nuevos plexos capilares en el área odontoblástica repuesta.

Cambios Estructurales:- Los cambios en la cantidad de odontoblastos que se producen naturalmente con la edad, afectan células y fibrillas intercelulares. Los odontoblastos disminuyen en número a medida que el tamaño de la cámara pulpar se reduce, debido a que los odontoblastos debilitados pueden morir por la acumulación de células de un espacio más pequeño.

Antes se creía que el número de células del centro de la pulpa disminuyen con la edad. Más recientemente se ha sugerido que, aunque el número de células disminuye durante el desarrollo de la pulpa, con la madurez se estabiliza y permanece más o menos constante durante toda la vida del diente.

Las fibrillas muestran cambios definidos con la edad. Por-

ejemplo mientras que puedan encontrarse fibrillas de oxitalán en la pulpa en desarrollo, no están presentes en la pulpa madura. Las fibrillas reticulares (precolágenas) aumentan su número con la edad en la pulpa de la corona y en la pulpa radicular. Las fibrillas colágenas tienden a aumentar su número con la edad, particularmente en la raíz. La membrana basal aumenta su grosor a medida que la pulpa se envejece.

Atrofia Pulpar:- La estimulación intensa o aguda de la pulpa, así como la que se ocasiona por caries, preparación de cavidad, lesión y otras causas puede producir cambios atróficos e incluso degenerativos en el tejido conectivo.

Fibrosis:- Uno de los cambios más frecuentes asociados a estímulo intenso de la pulpa es el aumento de los elementos colágenos. Las fibrillas se reúnen en ases de modo que se ven como fibras que pueden observarse, con el microscopio de luz. Es interesante notar que estos casos pueden acompañarse de disminución en la cantidad de células (fibroblastos).

Calcificación de la Pulpa:- Se podría suponer que la calcificación de la pulpa representa un cambio fisiológico, pero, la observación ha demostrado que este fenómeno ocurre a menudo en dientes sanos, tanto erupcionados como no erupcionados. Según datos estadísticos, 87.2% de los dientes examinados presentaron calcificación en la pulpa.

Los tipos de calcificación observados en la pulpa pueden clasificarse en dos categorías principales: Dentículos y Calcificación difusa.

Dentículos:- Los dentículos, también llamados nódulos o pulpolitos, suelen presentarse en la porción coronal de la pulpa como estructura redondeadas y disposición concéntrica de las lamelas. Debido a diferencias en su estructura microscópica, los dentículos pueden dividirse en dentículos verdaderos y falsos.

Los Dentículos verdaderos presentan un patrón morfológico e histológico similar al de la dentina, ya que también están formados por una matríz calcificada con túbulos dentinales y prolongaciones odontoblásticas. Sin embargo, los túbulos son muy escasos e irregulares, pareciéndose más a la dentina secundaria de reparación que a la dentina primaria. El dentículo verdadero puede estar "adherido" a la pared de la cavidad pulpar o "libre" dentro del tejido pulpar. Es necesario aclarar que, aunque algunos dentículos son en verdad libres, cualquier alteración en la dirección del corte puede hacerlos aparecer como adheridos y no libres. Unicamente cortes en serie del área completa, revelaran la verdadera naturaleza del dentículo.

Los dentículos falsos suelen encontrarse en la porción coronal de la pulpa; son atubulares y presentan una disposición lamelar concéntrica. Según algunos autores, estos dentículos son el resultado de la formación, en la pulpa, de fibras reticulares dispuestas alrededor de un grupo de células degeneradas apareciendo después un depósito de sales calcio que procura "amurallar" estas células degene-

radas.

Los dentículos pueden aumentar de tamaño y fusionarse o adherirse o incorporarse a los tejidos dentinales. En este caso, se observan con frecuencia odontoblastos alrededor del dentículo y, por lo tanto, también algunos túbulos dentinales en el área circundante. Esta formación se llama entonces dentículo intersticial, similar al dentículo verdadero, adherido.

Calcificación Difusa:- La calcificación difusa de la pulpa ocurre en la porción radicular del diente. Su estructura morfológica es parecida a la de los cuerpos calcificados que suelen encontrarse en el lugar donde sobrevienen procesos degenerativos. En la pulpa dental aparecen como cuerpos calcificados múltiples, repartidos a lo largo del eje longitudinal de la pulpa y paralelos a algunos de los vasos sanguíneos y nervios. Después, algunos de estos depósitos calcificados se agrandan, fusionándose con los cuerpos vecinos para formar una sola masa grande. El aspecto de estas formaciones es amorfo y sin líneas concéntricas de incremento visibles. Aunque varios autores hayan asociados este tipo de calcificación pulpar con la presencia de vasos sanguíneos y nervios, no existen pruebas seguras para apoyar la tesis de que estos dos hechos estén conectados desde el punto de vista del desarrollo.

En la clínica, la presencia de estos cuerpos calcificados suele complicar los tratamientos de la pulpa dentaria (endodoncia). Con frecuencia, cuando tocan o hacen presión sobre los nervios de la pul

pa se les considera como factores causales del dolor, que puede va-- riar desde una neuralgia del trigémino hasta una neuralgia pulpar.- Sin embargo, no todos los autores aceptan este punto de vista; por - lo tanto, se tendrá cuidado en no condenar a un diente simplemente - porque las radiografías han revelado la presencia de calcificaciones.

Se desconoce todavía por qué ocurren estos depósitos calcificados en la pulpa; aunque la opinión general es que podrían ser la - consecuencia de cambios degenerativos o catabólicos en la pulpa, ya- que suelen observarse en dientes viejos. Algunos autores creen que - son el resultado de cambios patológicos, mientras que otros afirman- que presentan un mecanismo protector contra ataques físicos o químicos. Pero en cualquier caso, la calcificación de la pulpa sigue siendo un fenómeno sin explicación fidedigna.

CAPITULO VI

NECROSIS PULPAR

INTRODUCCION

Los estímulos nocivos responsables de inflamación, muerte o - distrofia pulpar son numerosos, la invasión bacteriana desde una lesión cariosa es la causa más frecuente de inflamación pulpar.

Paradójicamente hay un alarmante aumento de complicaciones -- producidas por tratamientos encaminados a reparar la lesión cariosa. Debe mencionarse también el incremento de lesiones ocasionadas por - accidentes automovilísticos y contacto en deportes, los cuales aportan gran número de muertes pulpares por traumatismos.

Las causas de inflamación, distrofia o muerte pulpar pueden - ser clasificadas desde muchos aspectos.

CAUSAS BACTERIANAS.

Localización Coronaria.

CARIES:- Todas las teorías actuales sobre la etiología de la - caries dental (acidogénica, proteolítica o de la proteolisis-quela-- ción) suponen la caries coronaria como la causa más común de injuria a la pulpa dental por infección bacteriana y/o sus toxinas.

Mucho antes de que la bacteria por si irrite e infecte la pulpa, empieza una reacción de inflamación provocada por toxinas bacterianas. Langeland reporta reacciones pulpares por caries localizadas en fisuras inapreciadas clínicamente. Seltzer y Bender han descrito- esos cambios pulpares y formaciones de dentina de defensa debajo de- caries incipiente así como la presencia de macrófagos y linfocitos -

debajo de una caries poco profunda y una franca inflamación crónica- con exudado inflamatorio debajo de lesiones cariosas más profundas.

Las bacterias son obviamente un formidable enemigo para el futuro de la pulpa. Las bacterias deben estar presentes en cantidades- suficientes. La cantidad necesaria para provocar una reacción depende de la virulencia del microorganismo específico; cuanto mayor la - virulencia, menor la cantidad necesaria, se necesitan tremendas cantidades de microorganismos no virulentos para causar una lesión.

Otro factor por considerar es la superficie sobre la cual se- extienden los microorganismos. Un número determinado de microorganismos extendido sobre una superficie menor es mucho más probable que - produzca daño en vez del mismo número extendido sobre una superficie mayor.

Así, cuanto menor la zona de implantación microbiana tanto mayor la probabilidad de que comience una infección. No sabemos de estudio alguno que haya demostrado una relación entre la virulencia de los microorganismos hallados en la dentina cariada y la generación - de pulpitis.

La inflamación es la reacción del tejido vivo frente a una -- agresión, y como ésta, en cierto grado, aparece en casi cualquier estado patológico. Es un cambio reactivo localizado que ocurre en los- tejidos, después de que éstos han sido lesionados por algún agente - agresivo o irritante.

Antes de que un agente agresivo dé lugar a una reacción inflamatoria, casi siempre se presenta necrósis de cuando menos algunas cé

lulas. Los procesos degenerativos por sí solos no son capaces de ocasionar inflamación, por lo tanto, los factores etiológicos de la inflamación son los mismos que los que dan lugar a la necrósis.

El mecanismos mediante el cual la necrósis celular provoca inflamación se conoce de una manera incompleta. Algunos agentes agresivos, principalmente bacterias o sus productos de elaboración, pueden directamente ocasionar cuando menos parte de los cambios que se observan en la reacción inflamatoria. De mayor importancia a este respecto es la liberación de ciertas substancias químicas a partir de células lesionadas.

La necrósis celular permite la liberación de productos de naturaleza protéica, las cuales se difunden entre los tejidos viables más cercanos, dando lugar a una gran variedad de cambios que inician la inflamación. Se han efectuado estudios extensivos respecto a estos productos de desdoblamiento protéico.

Actualmente se admite que una gran variedad de proteínas, péptidos, leucotaxina y compuestos simples (incluyendo a la histamina) son liberados por las células en vías de necrósis.

Los elementos celulares que intervienen en distintos tipos de inflamación se llaman leucocitos y éstos son:

Leucocitos granulosos o granulocitos	NEUTROFILOS EOSINOFILOS BASOFILOS
Leucocitos no granulocos	LINFOCITOS MONOCITOS

La inflamación crónica sobreviene de una inflamación poco intensa, prolongada y proliferativa cuando el irritante es de poca virulencia. Una inflamación crónica puede continuar a una inflamación aguda o bien presentarse de repente. Con frecuencia se complica de uno o varios múltiples inflamatorios agudos que se sobreponen.

Cuando se inflama la pulpa, los vasos sanguíneos tienden a contraerse y después a dilatarse. Estas actividades hacen que la sangre fluya más lentamente. Los glóbulos blancos pueden entonces acumularse a lo largo de la pared del vaso sanguíneo y pasar entre las células endoteliales cerca del área afectada.

Junto con los glóbulos blancos, sale líquido de los vasos sanguíneos. La acumulación de estos materiales produce hinchazón y aumento de presión en el área. Pueden seguir pulsación y dolor debido a comprensión de los nervios.

Como resultado de la muerte de los tejidos se produce la histamina que es vasodilatadora, dilata los pequeños capilares que rodean al tejido. Por la vasodilatación los glóbulos blancos salen del capilar y fagocitan a las bacterias. Si el leucocito fagocita una bacteria viva, ésta muere. Se forma pus por la muerte de bacterias (cocos piógenos) y leucocitos.

FRACTURAS:

Fractura completa:- Pocas veces una fractura coronaria desvitaliza por sí la pulpa al instante. Sin embargo, la muerte pulpar inevitable resulta de una infección subsecuente como consecuencia de

la contaminación de bacterias orales. La mayoría de las fracturas coronarias se localizan en los dientes anteriores superiores, aunque algunas veces en accidentes severos automovilísticos se ven comprometidos dientes posteriores.

Fracturas incompletas:- Muchas veces las odontalgias se presentan como consecuencia de fracturas incompletas de la corona que pueden abarcar del esmalte a la dentina y también del esmalte hasta la pulpa. Ante la dificultad de detectar clinícamente la causa de ese dolor se recurre a tratamientos tan radicales como la extracción. Estos dientes tienen una sintomatología muy especial que se ha denominado "síntoma de crackeado". Sin causa aparente duele con los cambios térmicos; al efectuar presiones puede desencadenar un dolor agudo que desaparece cuando cesa la presión. Como la línea de fractura pasa inadvertida a la inspección y pruebas radiográficas, el profesional no cree al enfermo y con ello se dá tiempo a que se establezca una hiperemia y pulpitis ocasionadas por invasión bacteriana a través de la fractura.

ANOMALIAS DEL TRACTO:- Las anomalías de desarrollo de la corona ocasionan considerable número de muertes pulpares como puede suceder en casos de "dens in dente", invaginación del cíngulo y cúspides extras, ya que en todos estos casos el continente pulpar se vé francamente alterado en forma y tamaño dejando zonas de la misma con escasa circulación.

En el esmalte, la zona de invaginación, hay surcos y fisuras-

profundos donde rápidamente se establecen procesos cariosos que comprometen aún más la vitalidad de esas pulpas. La mayor parte de las invaginaciones se presentan en los incisivos laterales superiores y las extra cúspides en el 2o. premolar inferior.

Merrill reporta una alta incidencia, 4.5% de esta anomalía en esquimales, un porcentaje suficiente para caracterizar étnicamente a estos habitantes de Alaska.

Localización Radicular.

CARIES:- La caries radicular por supuesto es menos frecuente que la caries coronaria, pero es sin duda una causa ostensible de irritación pulpar de orígen bacteriano. Se presenta con mayor frecuencia en la cara bucal y como consecuencia de retracción gingival por procesos parodontales.

Una alta incidencia de caries radicular se presenta después de cirugía parodontal cuando no es mantenida una higiene meticulosa.

La caries en las bifurcaciones comprometen la salud parodontal de esa región. El avance es más rápido que una caries coronaria por desarrollarse en tejido menos denso y compromete más pronto la salud pulpar.

INFECCIONES RETROGENICAS:- No es frecuente que una afección pulpar empiece a través de un foramen lateral o un canal accesorio presente en una bolsa parodontal crónica. Esto nos indica la inherente habilidad de la pulpa a defenderse.

Seltzer y Bender refieren el aumento de atrofias y distrofias

cálcicas en dientes parodontalmente comprometidos pero no necesariamente infectados. Massler y Mazur por otro lado no han demostrado - - esos cambios. La parodontitis frecuentemente presenta bolsas infectadas que alcanzan el ápice o comprometen canales accesorios laterales y en las bifurcaciones de los molares.

Absceso parodontal.- La infección retrogénica de la pulpa puede presentarse como consecuencia inmedita a un absceso agudo parodontal.

INFECCIONES HEMATOGENICAS:- Las bacterias pueden tener acceso a la pulpa por vía vascular. Este fenómeno es llamado "Anacoresis" - proceso en el cual los microorganismos transportados por el torrente sanguíneo desde otra fuente se localizan en tejido inflamado. En experimentos hechos con ratas Burke y Knighton (1960) y Smith y Tappe- (1962) por separado incluyeron datos histopatológicos y estadísticos, observaron que la localización de los microorganismos inyectados en- las pulpas se produjo con mayor frecuencia en las inflamaciones de - gravedad creciente, producida por golpes, calor y exposición pulpar. Cuando se alargó el intervalo entre la lesión y la inyección micro-- biana, la incidencia de localización bacteriana se redujo, lo cual - indica que los recursos defensivos de la pulpa necesitan tiempo para organizarse.

CAUSAS TRAUMATICAS.

Agudas:

Fractura Coronaria:- Los tejidos del diente responden de -- distinta manera al recibir los efectos del choque provocado por-

un golpe. Resulta importante destacar que, generalmente en los casos en que el traumatismo fractura exclusivamente la corona del diente - sin lesionar los tejidos vecinos, la pulpa y el periodonto no sufren consecuencias inmediatas; puede venir posteriormente una invasión -- bacteriana por la consecuente contaminación salival.

Cuando una porción apreciable de dentina queda al descubierto, la exquisita reacción pulpar a los distintos estímulos, especialmente el frío, obliga al paciente a recurrir al odontólogo; su opinión, control sobre la contaminación de la pulpa y un correcto diagnóstico clínico-radiográfico ayudarán a establecer la oportunidad para cada-intervención.

Fractura Radicular:- Las fracturas accidentales de raíz son - también mencionadas como causas de muerte pulpar aunque en esta zona sí es posible pensar en una reparación por la formación de un callo de neocemento sobre todo cuando no son fracturas completas o no - existe desplazamiento de los fragmentos y es posible inmovilizar. El caso tendrá mejor pronóstico cuando se trate de un paciente joven ya que la circulación puede restablecerse por otros conductos secunda-- rios o accesorios.

Extasis Vascular:- El diente que ha recibido un impacto severo, si no fue dislocado o fracturado, es más apto a perder su vitalidad que un diente fracturado. Evidentemente los vasos pulpares están rotos o traumatizados en el forámen apical. La calcificación del canal pulpar por dentina reparativa es otra respuesta al trauma.

En otra forma la pulpa puede cesar inmediatamente la formación de dentina. El restablecimiento de una circulación normal y de las funciones de la pulpa dependen de la edad y salud general del paciente. El desarrollo del diente con foramen apical abierto puede continuar, en cambio, en pacientes viejos el pronóstico es limitado.

Luxación:- Dientes con avulsión parcial o impactados pierden su vitalidad pulpar por un corte inmediato del paquete vásculo nervioso a la altura del ápice, por lo tanto las pruebas de vitalidad se tornan negativas. Es sorprendente encontrar dientes jóvenes con luxaciones severas conservando su vitalidad pulpar.

Avulsión:- La consecuencia lógica de una avulsión es la necrosis pulpar. Estos dientes pueden ser reimplantados previo tratamiento de conductos.

CRONICAS.

Bruxismo:- El Bruxismo en adolescentes femeninos.

Ingle y Natkin han reportado un síndrome poco común de osteoporosis y muerte pulpar en incisivos inferiores en niñas adolescentes quienes en movimientos protusivos tallan sus incisivos. Evidentemente el traumatismo es severo y ocasiona la necrosis pulpar.

Atricción o Abrasión:- La muerte pulpar o inflamación en dientes con erosiones o abrasiones es poco frecuente debido al gran poder de defensa que tiene la pulpa ya que estos agresores son de evolución crónica.

Ocasionalmente en abrasiones severas podemos encontrar necrosis pulpares. La atricción incisal es más notable cuando los oponentes son dientes de porcelana. Seltzer y Bender mencionan cambios atróficos pero no necrosis total en relación a la constante atrición o abrasión.

CAUSAS IATROGENICAS:

PREPARACION DE CAVIDADES:

Calor:- El calor generado por el uso indiscriminado y poco cuidadoso de las altas velocidades es el principal causante en la actualidad del mayor número de padecimientos pulpares. La velocidad empleada para el desgaste de una pieza dentaria es importante por lo siguiente, existen estudios realizados donde se demuestra que el empleo de instrumentos rotatorios generan calor, Pohto y Scheinin demostraron detención de la circulación y alteración de la permeabilidad capilar a temperaturas mayores de 46°C, también a su vez, produce una reacción odontoblástica y daños en razón directa con la temperatura. Las velocidades entre 5 000 y 15 000 R.P.M. son más destructivas para el odontoblasto humano que las inferiores de 3 000 a 500 R.P.M., aún sin refrigerarse.

Las velocidades que fluctúan entre 50 000 y 250 000 R.P.M. y aún más, empleando una correcta refrigeración, son aún mejor toleradas y menos irritantes. La velocidad se encuentra intimamente relacionada con la presión ejercida, así como también con el tamaño de la fresa empleada y el tiempo de contacto con el tejido.

Después de hacer una revisión bibliográfica se puede afirmar- que el daño al tejido pulpar no se debe solamente a un solo factor,- como temperatura en el desgaste, extensión y profundidad,presión del corte etc., sino que son por sí solos predisponentes al daño, pero - que es la suma de ellos la que puede llegar a producir un padecimiento pulpar irreversible.

Es conveniente señalar que el empleo de enfriamiento de agua- y aire es más benéfico para la pulpa que el solo empleo de aire. El- uso de la pieza de mano debe realizarse en forma de pinceladas al estar realizando el corte, evitando de esta manera presión y aumento - de temperatura, ya que la fresa estará menos tiempo en contacto di-- recto con el tejido. La presión ejercida por la fresa sobre el diente no deberá exceder de 4 Lb.

El empleo de fresas de carburo tungsteno son las que menor -- irritación producen y entre más pequeñas sean, menor daño se observa.

Es recomendable darle un tiempo adecuado al diente que se ha rebajado para que su pulpa se recupere. Este lapso se estima entre - 28 y 30 días para después continuar con los siguientes pasos.

Profundidad en la Prepación:- El abuso en el corte en cavidades profundas o muy extensas son también responsables de numerosas - respuestas pulpares. Seltzer y Bender señalan cambios severos en la- formación de dentina de reparación y engrosamiento del núcleo de los odontobalstos en pulpas bajo dentinas con cortes severos.

Deshidratación:- Los efectos de agentes deshidratantes, prin-

cipalmente aire caliente usado en la preparación de cavidades y dientes aislados con dique de hule para preparación de cavidades en los que no se tiene la precaución de humedecerlos contínuamente, acusarán estados inflamatorios que requieren curaciones sedantes previas a la obturación definitiva, si no se quiere tener problemas posteriores que obligan la remosión de dichas obturaciones con la consiguiente nueva agresión.

Hemorragía pulpar:- Durante la preparación de cavidades o coronas totales en dientes anteriores la dentina repentinamente se torna azulosa debido a la rotura de vasos pulpares por el aumento de la presión intrapulpar que hace que los eritrocitos y dentinoblastos se introduzcan a los túbulos dentinarios; ante la presencia de estos casos es aconsejable la observación cuidadosa de la evolución de la sintomatología y posponiendo la obturación definitiva. El óxido de zinc-eugenol es un valioso auxiliar en estos casos.

Herida pulpar:- La herida pulpar es un accidente común y frecuente que experimentan todos los dentistas. Si es posible prevenirla conviene efectuar todas las maniobras de preparación de cavidades aislando con dique de hule y teniendo instrumental estéril; un recubrimiento pulpar directo en estas condiciones tendrá un porcentaje aceptable de éxito que permita conservan la vitalidad pulpar.

Toma de impresiones:- Se ha demostrado que la presión puede ocasionar una invasión bacteriana de la pulpa a través de los túbu--

los dentinarios. Pueden introducirse bacterias en la pulpa cuando se toman impresiones con materiales rígidos o poco plásticos puede ocasionar dos fenómenos simultáneos:

1o. Forzar la penetración de bacterias por la presión ejercida a túbulos dentinarios y pulpa.

2o. La presión negativa al remover estos materiales pueden causar aspiración de odontoblastos con las consecuentes respuestas pulpares.

Este tipo de penetración bacteriana fue confirmada experimentalmente por Seltzer y Bender.

RESTAURACION:

Inserción: Hipersensibilidad severa y pulpagia son síntomas de una inflamación pulpar y subsecuente necrósis que se han reportado después de haber efectuado obturaciones con oro cohesivo y amalgamas de plata. Las obturaciones con oro cohesivo son más traúmaticas que las efectuadas con amalgamas por presiones ejercidas con martillos manuales o eléctricos que llegan a ocasionar hemorragias pulpares por la ruptura de pequeños vasos.

Si sumamos la serie de traumatismos que sufre una pulpa durante la preparación de cavidades, efectos deshidratantes, irritación química por bases de cemento y el trauma prolongado en el momento de la inserción, el resultado final será una pulpa que subsiste pero agredida. El dolor acusado por los pacientes después de una obturación denota la presencia de una inflamación pulpar que obliga a reca

pacitar y tratar de corregir nuestras futuras maniobras con el fin de no ser los responsables de tantas injurias y tener resultados más - - aceptables.

Fractura:

Completa:- Las fracturas en la corona a través de líneas de menor resistencia presentes en esmalte y dentina al colocar o retirar - incrustaciones hará que revisemos nuestras técnicas con el fin de obtener mayor presición en la obtención de nuestros colados ya que olvidando técnicas o cementando incrustaciones metálicas mayores que la - cavidad que hemos preparado hará que la pulpa soporte cargas que darán respuestas desfavorables que comprometen la vitalidad de la misma.

Incompletas:- Ritchey y Orban mencionan 22 casos de pulpagia - debidas a fracturas posteriores a restauraciones con "oro blando" de- incrustaciones. Estas fracturas se complicarán con la invasión bacterial a través de la línea de fractura.

Fuerza en el cementado:- Si a la irritación química del cemento agregamos una fuerza hidraúlica para lograr que la incrustación -- quede en su lugar, tendremos respuestas severas de la pulpa como consecuencia de nuestra conducta equivocada. Cuando se cementan coronas- completas, es preciso hacer una perforación que deje escapar al cemento líquido ya que cabe recordar que en ese momento el cemento es in-- compresible y la presión que ejerzamos repercutirá directamente sobre el techo pulpar o fondo de nuestra cavidad.

Calor Producido en el Terminado:- Finalmente, pero no de menor importancia, es el daño popular ocasionado durante el pulido de restauraciones. La temperatura generada durante el pulido es superior al producido durante la preparación de cavidades que provoca verdaderas quemaduras. Es recomendable usar agentes pulidores húmedos y tiras pulidoras en zonas proximales bajo un chorro de agua tibia contínua.

EXTIRPACION ACCIDENTAL:- Maniobras poco cuidadosas durante procedimientos de exodoncia, uso de botadores y forceps injurian dientes vecinos que pueden quedar luxados parcial o totalmente. Algunas veces esta extirpación puede planearse y hacerse intencional como en casos de reorientación de planos oclusales, elongación o reducción de dientes, cuando el brazo de palanca por pérdida de hueso alveolar requiere modificación, restablecimiento de paralelismo de coronas en prótesis fija o el uso ocasional de raíces para la colocación de sobre-dentaduras. En la mayoría de estos casos es obligatorio el tratamiento endodóntico previo.

MOVIMIENTOS ORTODONTICOS:-

Ortodoncia mal planeada es causante de la pérdida de muchos dientes por no poder soportar sobre cargas. Parodójicamente caninos superiores que no fueron desvitalizados por otros traumas presentan hemorragias y necrosis después de tratamientos ortodóncicos.

CURETAJE PARODONTAL:

Muchos dientes son comprometidos y aún desvitalizados durante

maniobras de curetaje parodontal por la proximidad de la lesión con-el ápice de las mismas. Si se requiere su conservación es necesario-recurrir al tratamiento endodóntico.

CURETAJE PERIAPICAL:

Un accidente frecuente en cirugía periapical es la desvitalización de la pulpa en dientes vecinos a la extención de la lesión-ósea. Esta desvitalización iatrogénica ocurre en los incisivos inferiores con más frecuencia.

RINOPLASTIAS:

La cirugía plástica nasal puede ser la causa de muerte pulpar. Glick reporta tres casos en los que la raíz de los incisivos centrales fueron fracturados durante la cirugía.

INTUBACION:

Maniobras durante la intubación endotraqueal durante amigdalectomías son la causa de luxación de los incisivos inferiores.

QUIMICAS:

MATERIALES DE OBTURACION

Cementos:- A la injuría severa producida por las bacterias presentes en lesiones cariosas y el traumatismo de la preparación de cavidades agregamos la irritación química de varios materiales de obturación. Son de mencionarse por su poder irritativo los cementos de silicato, cementos de fosfato, gutapercha, acrílicos y muy particularmente las resinas compuestas.

Ninguno de estos materiales debe usarse solo sobre la dentina y menos aún cerca de la pulpa. Los cementos todos por su ácido fosfórico y los acrílicos de obturación directa por su monómero, son dañinos al organo pulpar. Los metales son también por su conducción térmica. Por lo tanto, debe 'mediar' siempre un aislador que aparte de su función mecánica puede tener otras propiedades benéficas.

La profesión dental ha usado malos materiales, impuestos por el mercantilismo, sin considerar el daño que acarreaban. Nos unimos a la protesta de otros contra la aceptación irracional de todos los productos que lanzan las casas comerciales, sin esperar que pasen primero por el tamíz de las instituciones de investigación, fundadas con los fines de proteger la salud del paciente, la reputación del operador y el progreso odontológico (kuttler).

DESINFECTANTES:

El uso de agentes "desinfectantes" ha quedado proscrito de la operatoria actual. Desde tiempos de Black no se recomendaba el uso de agentes antibacteriales. No existe antiséptico de la dentina efectivo en todos los casos; ninguno puede llenar los debidos requisitos; del gran número que se han usado unos son deficientes y otros son fuertes irritantes de la pulpa. La pretendida esterilización de la dentina es vana, puesto que ni siquiera se puede lograr una aceptable anticepsia. La idea de la desinfección de la dentina debajo de la caries fluctúa entre los que creen que es innecesaria y hasta perjudicial y los que abogan por llevarla a cabo concienzudamente aun-

que requiera varias sesiones.

El ligero poder germicida del eugenato de zinc y del hidróxido de calcio los hace muy recomendables para insertar sobre la dentina profunda; el primero temporalmente y el segundo definitivamente.

DESHIDRATANTES:

No es de recomendarse el uso de deshidratantes (alcohol, cloroformo, eter, etc.) Pohto y Sheinin observaron la detención de la corriente sanguínea en los vasos pulpares al aplicar alcohol etílico y embolias intrapulapres producidas por la solución de agua oxigenada al 3% al atravesar una delgada capa dentinaria.

IDIOPATICAS:

EDAD: La edad trae como consecuencia cambios atróficos de la pulpa consistentes en la disminución de tamaño por la aposición de dentina secundaria, disminución de tamaño y número de células y aumento de fibras colágenas. Como consecuencia los agentes agresores en una pulpa vieja hacen más daño comparativamente a las respuestas de una pulpa joven por su escaso poder de defensa.

RESORCION INTERNA:

Dientes que fueron sometidos a traúmatismos crónicos, o bien sufrieron preparación de cavidades traumática, pueden presentar resorción interna de las paredes pulpares que llegan a perforarlas complicándose con infecciones.

RESORCION EXTERNA:

No se puede asegurar que la resorción externa sea una distrofia pulpar originada en los tejidos de la membrana parodontal. La inflamación crónica de los tejidos en bolsas parodontales es la causa probable de este fenómeno. Por alguna razón el cemento en contacto con esta región deja de formarse y aparecen zonas de destrucción del mismo. La resorción continúa a menos que el proceso se interrumpa quirúrgicamente.

HIPOFOSFATEMIA HEREDITARIA:

Una extraña causa de distrofia pulpar ocurre en individuos afectados de hipofosfatemia hereditaria. Dentalmente está caracterizada por pulpas enormes e incompleta calcificación dentinaria. Las pulpas en los dientes de estos enanos son muy frágiles y sucumben al menor estímulo.

En virtud de que una gran parte de las afecciones pulpares son provocadas por la caries y otra parte importante de las manipulaciones que realiza el Cirujano Dentista, tanto en la preparación de las cavidades como en el uso de medicamentos, resulta conveniente evaluar y analizar los conceptos anteriores, con el propósito de recomendar ciertos cuidados y precauciones necesarias para evitar daños irreparables a la pulpa dental.

En la actualidad, existe un criterio conservador sobre las piezas dentarias y su tejido pulpar íntegro y en estado saludable. Esta evolución conservadora de la integridad del órgano dentario, obedece a un mejor y más completo conocimiento de las funciones de la pulpa en su histología, fisiología y patología; es decir, de la biología pulpar.

Por otro lado, son importantes los aportes que la clínica ha hecho y los hallazgos del laboratorio sobre la respuesta pulpar y dentinaria no sólo al proceso de caries, sino también a los distintos procedimientos operatorios y a los materiales y medicamentos empleados en la obturación de la cavidad.

Todos nuestros intentos deben estar orientados a la conservación de la vitalidad pulpar; cualquier tratamiento y método que pueda mantener viva y sana la pulpa es preferible a la mejor obturación radicular, además de ser más racional y biológico.

En endodoncia, nuestro principal objetivo debe ser la conservación de la vitalidad pulpar en estado de salud. Un primer paso consiste en considerar a la dentina y a la pulpa como un sólo órgano, ya --

que de las condiciones en que se encuentre la dentina dependerá el - estado de la pulpa, puesto que 3/4 partes del protoplasma de los - - odontoblastos se encuentran los túbulos dentinarios.

Es importante tomar en cuenta que el número de microórganis-- mos decrece notoriamente según se aproximan a la pulpa. Pensar en la esterilización o desinfección de la dentina, requiere el empleo de - substancias altamente germicidas que afectarían sensiblemente a las- células encargadas de la reparación, provocando procesos inflamato-- rios intensos, sobre todo en zonas en donde los microorganismos se - encuentran en una cantidad muy disminuida.

En la preparación de cavidades, el corte dentinario a la mi-- tad del espesor de la dentina representa, según parece, la zona de - seguridad relativa. Ha sido demostrado por Langelan, en 1968, por medio de estudios histopatológicos que la pulpa reacciona con un leve- proceso inflamatorio en caries incipiente y que, a medida que la ca- ries avanza, la reacción inflamatoria se acentúa. Sin embargo, hay - que considerar también que mediante una irritación tenue se produce- la inflamación que será el principio del estímulo pulpar para la formación de dentina de defensa.

El corte superficial en la preparación de cavidades irritará- a la pulpa y ésta a su vez producirá dentina de reparación. Ahora -- bien, entre mayor sea el corte en amplitud y profundidad, mayores serán las fibras de Tomes que se irriten, lo cual impedirá producir la dentina reparativa de la pulpa, sobre todo si se efectúa sin el debido cuidado.

Es importante mencionar que los túbulos dentinarios tienen un diámetro de 4 a 5 micras y que el 80% del volumen total de la dentina está constituido por las luces de estos túbulos, alrededor de la pulpa, mientras que en la porción periférica aquéllos representan tan sólo el 4%. Existen unos 65 000 túbulos por mm^2 crece de la pulpa, unos 15 000 en la periferia y un promedio de 35 000 en el centro de la dentina.

Lo anterior obedece a que la dentina que se encuentra en cercanías con la pulpa es menor que la que está en la periferia. Esta situación anatómica obliga a mantener un extremo cuidado en la preparación de cavidades. Es necesario tener presente que la odontología no es para realizar técnicas en el descuido, ni tampoco para el apurado (Massler).

Comportamiento de la Pulpa.

Al hacer un desgaste de dentina hay que tomar en consideración varios factores, a saber:

1.- Estado de la pieza

2.- Edad de la pieza

3.- Velocidad del corte

4.- Tipo de enfriamiento utilizado

5.- Presión ejercida al corte

6.- Profundidad y amplitud de la preparación

Existen pues, varias situaciones generales que deben tenerse presentes. Desde luego, el conocimiento del estado pulpar es funda--

mental antes de iniciar cualquier tipo de desgaste.

En caso de ser necesario hacer un desgaste en un diente sin caries y sin obturaciones para lograr un soporte de puentes, es conveniente reducir, en la mayor medida posible, el área y profundidad de corte de la dentina sana, ya que los conductos dentinarios quedan sin ninguna protección, con el riesgo de producir una degeneración de los odontoblastos lesionados.

Cuando un diente está ante la presencia de caries o existe de antemano la preparación de una cavidad restaurada, la pulpa ha tenido ya el tiempo para protegerse mediante una capa de dentina reparativa. Ante esta situación, la irritación de la preparación es menor; sin embargo, esto no debe interpretarse con una seguridad absoluta, ya que la capa de dentina reparativa se encuentra localizada únicamente en el sitio que antecedía a la caries a la de la obturación anterior; el resto del tejido no afectado se encuentra en las mismas condiciones mencionadas anteriormente.

Por lo expuesto, es recomendable hacer el corte de los tejidos a la menor profundidad y extensión posible, para conservar una pulpa en buenas condiciones de salud. En lo referente a la edad de la pieza dentaria, hay que tomar en cuenta que entre más jóven es un diente, existe una mayor cantidad de túbulos dentinarios más amplios y con pulpa mayor, y los micro-organismos y las irritaciones tienen mayor facilidad de llegar a la pulpa cuando la dentina está expuesta. En la evolución del diente hay una formación de dentina intertubular, el diámetro de los túbulos disminuye e inclusive algunos de éstos desapa

recen por la aposición de dentina; al mismo tiempo la pulpa se retrae. En consecuencia, se requiere un mayor cuidado en los desgastes en piezas jóvenes que en adultas, ya que su comportamiento es diferente. El diagnóstico cuidadoso es fundamental para conocer la actitud y el tratamiento por realizar.

La velocidad empleada para el desgaste de una pieza dentaria - es importante por lo siguiente: existe estudios realizados donde se - demuestra que el empleo de instrumentos rotatorios generan calor, el- cual, a su vez, produce una reacción odontoblástica y daños en razón- directa con la temperatura.

Después de hacer una revisión bibliográfica se puede afirmar - que el daño al tejido pulpar no se debe solamente a un solo factor, - como: temperatura en el desgaste, extensión y profundidad, presión al corte, etc., sino que son por sí solos predisponentes al daño, pero - que es la suma de ellos la que puede llegar a producir un pacecimiento pulpar irreversible. Es conveniente señalar que el empleo de en- - friamiento de agua y aire es más benéfico para la pulpa que el solo - empleo de aire.

El uso de la pieza de mano debe realizarse en forma de pinceladas al estar realizando el corte, evitando de esta manera presión y - aumento de temperatura, ya que la fresa estará menos tiempo en contacto directo con el tejido. La presión ejercida por la fresa sobre el - diente no deberá exceder de 4 Lb. El empleo de fresas de carburo - - tungsteno son las que menor irritación producen y entre más pequeñas- sean, menor daño se observa.

Es recomendable darle un tiempo adecuado al diente que se ha-rebajado para que su pulpa se recupere. Este lapso se estima entre - 28 y 30 días para después continuar con los siguientes pasos.

CAPITULO VII

CLASIFICACION DE LAS ENFERMEDADES PULPARES

INTRODUCCION

Existen otras clasificaciones recientes. Todas son buenas y - en el fondo no lo son. Ninguna es didáctica ni para la enseñanza - - odontológica, ni para lapráctica del odontólogo general.

Hay un autor, por ejemplo, que a una misma enfermedad pulpar- le confiere 13 distintas denominaciones. Es evidente que por confu-- sión de términos, cuando menos en este caso, la unificación de crite rios, aún entre especialistas es difícil. Solo es posible formular - diagnósiticos patológicos exactos mediante exámenes de cortes histo- lógicos de los tejidos pulpares afectados. Por otra parte, debe to-- marse en cuenta que el profesionista no puede ser patólogo, histólo- go y microbiólogo a la vez. La tarea es más humilde; se estima que - tanto el estudiante como el práctico general deben ser más clínicos- en base a un conocimiento de la patología pulpar racionalizadamente- adquirido y metodológicamente aplicado. La importancia del diagnósti co correcto puede tener intereses puramente académicos cuando se tra ta de emplear procedimientos endodónticos, puesto que de todos modos la pulpa será extirpada.

Se sugiere al estudiante y al práctico general, estudien y -- adopten la clasificación más lógica. Aquélla que por simple denomina ción dé a entender el cuadro patognomónimo (síntoma que indica una - enfermedad), de la pulpa en sus fases histológicas e histofisiológi- cas. El puente que una estos dos procesos descriptivos, uno sintéti- co (la denominación; pulpitis infiltrativa, por ejemplo), y el otro-

la descripción sobreentendida (proceso analítico: pasaje de glóbulos blancos y suero sanguíneo a través de las paredes de los capilares,- estado decididamente defensivo de la pulpa) y que describe en la mente del clínico, aunque no lo vea directamente, un cuadro mórbido que no corresponde al normal y ante el cual debe obrar de acuerdo a su - criterio clínico y su experiencia profesional, a ese proceso indictivo y deductivo, se le llama Clínica.

Los procedimientos más conservadores, dirigidos a la preservación de la vitalidad de la pulpa o la curación de las inflamaciones-pulpares, deben estar basados sobre una exacta determinación del estado de la pulpa para que la terapéutica sea efectiva.

La clasificación, que por su sentido clínico, y a los efectos didácticos de su comprensión y aplicación por parte de los estudiantes y del práctico general, es la que a continuación se expone.

CLASIFICACION DE LAS ENFERMEDADES PULPARES.-

1.- HIPEREMIA PULPAR.

2.- PULPITIS CERRADA. ----- PULPITIS INFILTRATIVA

3.- PULPITIS ABIERTA.
- a) PULPITIS ULCEROSA TRAUMATICA
- b) PULPITIS ULCEROSA NO TRAUMATICA
- c) PULPITIS HIPERPLASICA

4.- NECROSIS

5.- GANGRENA

6.- DEGENERACION PULPAR

7.- ATROFIA PULPAR

8.- ABSORCION DENTINARIA INTERNA

9.- ABSORCION CEMENTO DENTINARIA EXTERNA

1.- HIPEREMIA PULPAR

Definición:- La Hiperemia Pulpar es una excesiva acumulación de sangre en la pulpa resultado de una congestión vascular. Se considera que la Hiperemia no es propiamente una enfermedad de la pulpa; es, un síntoma prepulpítico.

Causa.- La hiperemia Pulpar es la primera reacción de la pulpa ante el daño causado por distintos agentes tales como: Traumatismos, preparación de cavidades sin refrigeración; excesiva deshidratación de la dentina, irritación de la dentina por contacto con - - substancias de obturación (acrílicos).

Síntomas:- El síntoma principal es el dolor de mayor o menor intensidad. Una característica escencial de la hiperemia es que el dolor es provocado; es decir, que se presenta en el momento que es aplicado el irritante (frío, calor, dulce). Otra catacterística importante para el diagnóstico diferencial, es que en la hiperemia el dolor desaparece en cuanto es retirado el irritante. Se estima que en una hiperemia, una vez retirado el estímulo irritante, el dolor debe desaparecer en el término de un minuto aproximadamente y en forma gradual. Si por el contrario, el dolor persevera más de este tiempo e incluso aumenta, no se trata ya de una hiperemia; es indudablemente una pulpitis.

Tratamiento.- Retirar lo más pronto posible la causa irritante.

2.- PULPITIS INFILTRATIVA

Definición:- La pulpitis infiltrativa es una congestión intensa de fenómenos de expansión y presión en el tejido pulpar. Es en realidad una hiperemia avanzada y como ésta, pertenece a las pulpitis cerradas; solamente que la pulpitis infiltrativa es casi siempre de evolución aguda.

Causas:- Se origina a partir de una hiperemia pulpar con persistencia del irritante que la causó. Signo característico de la pulpitis infiltrativa, es el pasaje de glóbulos blancos y suero sanguíneo a través de las paredes de los capilares.

El inflitrado de hematíes en el tejido pulpar y la formación de trombos en los vasos, es otra de las características de la pulpitis infiltrativa, que en esta fase se denomina: hemorrágica. Estos cuadros defensivos generalmente se forman frente a la zona de ataque. La presencia de la infección es un factor muy importante para el proceso de la enfermedad por liquefacción del tejido pulpar y el consecuente acumulo de pus y exudado.

Síntomas:- A diferencia de la hiperemia, el dolor en la pulpitis infilitrativa, es espontáneo y de mayor duración; es decir, que aunque el irritante es retirado (frío, calor, electricidad, etc..), el dolor continúa varios minutos y aún horas. Las pruebas al frío, al calor y a la electricidad, dan respuestas positivas generalmente. Debido a que la pulpa dentaria está contenida en una cámara de paredes inextensibles y sólo se comunica con el resto de los tejidos peridentales por un conducto y un foramen que además, con la edad del diente se reducen sensiblemente, cualquier volumen extra en el tejido pulpar (inflamación, absceso), comprime las fibras nerviosas amilielínicas, las cuales transforman este tipo de estímulo (compresión), en sensación dolorosa. Por esta causa, el síntoma primordial e inconfundible de la púlpitis es el dolor violento, pulsátil, severo y angustioso que se prolonga por un largo período. Lo aumenta el calor por la dilatación interna del exudado, y lo mitiga la aplicación del frío por la contracción, mínima pero sensible, del volumen seropurulento intrapulpar.

Tratamiento:- Aunque se cuestiona por algunos autores que el tejido pulpar aplical no se estrangula con la presencia de inflamación a nivel cameral, se estima que la pulpa abscesada no puede resolver los problemas de descombro por la exíguas vías apicales y termina generalmente por sucumbir a la infección.

Por lo tanto, el tratamiento consiste en abrir urgentemente la cámara pulpar para aliviar la presión. No siempre es fácil realizar esta apertura emergéntica pues en ciertos casos en que la infección ha alcanzado los tejidos periodontales, el diente adquiere una extrema sensibilidad. A esto se agrega el estado psíquico del paciente que generalmente está sobre exitado por el dolor. La aplicación de anestesia troncular facilita la operación de drenado.

Posteriormente, y en otra cita, el tratamiento del conducto debe efectuarse. Entre ambas citas algunos autores aconsejan sellar sobre la pulpa una curación antiséptica y sedante (Cresophene, Clorofenol alcanforado, etc).

3.- PULPITIS ABIERTA

a).- PULPITIS ULCEROSA TRAUMATICA:

Definición:- La pulpitis ulcerosa traumática es la exposición violenta de la pulpa, accidental o intencionalmente.

Causas.- Generalmente la causa principal de las pulpitis ulcerosas traumáticas, son accidentes automovilísticos.

Síntomas:- Dependiendo del traumatismo y de la porción coronaria fracturada, la pulpa puede estar totalmente expuesta, o cubierta

por una delgada capa de dentina. Todos los estímulos producen dolor- y el diente puede presentar movilidad.

Tratamiento:- El tratamiento dependerá en primer lugar de la- edad del diente. Si es un diente que no ha completado la formación - de su raíz (ápice inmaduro), la biopulpectomía parcial es el trata-- miento indicado. En segundo lugar, el tratamiento dependerá del mo-- mento en que el operador tenga la oportunidad de intervenir. Si el - caso se presenta cuando se sospecha ya una infección pulpar por con- taminación,el tratamiento finalmente será una pulpectomía total; to- mando en cuenta que, si el diente no ha completado la formación de - su raíz, la técnica de ápico-formación es obligada.

b).- PULPITIS ULCEROSA NO TRAUMATICA

Definición:- La pulpitis ulcerosa no traumática, es una ulce- ración crónica de la pulpa expuesta.

Causas:- Puede ser la continuación de una pulpitis aguda cerra da que ha sido abierta casual o intencionalmente. O bien, puede se-- guir a una forma de pulpitis ulcerosa traumática no tratada endodón- ticamente (recubrimiento directo pulpar, pulpotomía vital) a tiempo.

Síntomas:- Se presenta generalmente en dientes jóvenes con -- pulpas que han establecido un medio de defensa que permite al tejido pulpar, estar en contacto con el medio externo a través de una zona- de infiltración; debajo de la cual, existe otra de degeneración cál- cica; por lo tanto, duele solamente a la presión directa con los ins

trumentos y los alimentos: Aquellos, durante la exploración clínica; estos, durante la masticación.

Duele moderadamente al frío, al calor y a la aplicación de electricidad. Es importante reconocer estos signos de vitalidad para los efectos del diagnóstico diferencial con la necrosis y la gangrena pulpar. Si se produce el cierre de la cavidad por empaquetamiento de alimentos sobre la úlcera, se produce una pulpitis aguda cerrada.

Tratamiento:- Casi todos los autores están de acuerdo que el tratamiento de rutina es la pulpectomía total, pues a pesar de que una pulpitis ulcerosa puede mantenerse mucho tiempo sin presentar sintomatología aguda, tarde o temprano y a pesar de ciertas terapeúticas de sostén, la pulpa termina necrosándose.

c).- PULPITIS HIPERPLASTICA

Definición:- La pulpitis hiperplásica, se denomina también pólipo pulpar y es una inflamación crónica en la pulpa expuesta.

Causa:- La pulpitis hiperplásica se produce generalmente en dientes jóvenes con pulpas de resistente vitalidad en donde ha actuado un irritante contínuo; la pulpitis hiperplásica, es en realidad una pulpitis ulcerosa con tejido de granulación en la parte pulpar expuesta.

Síntomas:- Se presenta generalmente en molares con destrucción coronaria amplia, sobre todo, interproximalmente. Solamente duele a la masticación de alimentos duros y a la exploración con instru

mentos agudos. Se le puede confundir con el pólipo de origen gingival; pero el diagnóstico diferencial, se logra con una exploración cuidadosa.

Tratamiento:- Se acepta generalmente que el tratamiento acostumbrado, es la pulpectomía total. Algunos autores recomiendan reducir con fármacos la masa pulpar antes de intentar el tratamiento de conductos, con el objeto de evitar el sangrado profuso que entre otras causas (aislamiento, reinfección), complica el tratamiento.

4.- NECROSIS PULPAR.

Definición:- Las pulpas de los dientes en los cuales las células pulpares murieron como resultado de coagulación o liquefacción, se clasifican como necróticas. FIG. 12

Algunos autores la denominan necrobiósis, queriendo significar con ello un proceso atrófico o degenerativo del tejido pulpar.

FIG. 12 Necrosis pulpar. Homogeinización turbia y granulosa. La - pulpa necrótica ocupa la luz del conducto radicular. Clínicamente - correspondió a una periodontitis aguda infecciosa con dolor al ca-- lor y a la percusión. Un día antes el paciente tenían aún síntomas- de pulpitis con dolores espontáneos y persistentes.

Causas:- La necrosis pulpar y a los efectos de una simplificación de términos, significa muerte de la pulpa pero sin infección; - esto es, aséptica. Por lo tanto, la causa principal de necrosis, sería todo tipo de pulpitis cerradas sin tratamiento o abandonadas a - su propia evolución. Traumatismos no violentos a la pulpa, irritantes térmicos y químicos, etc. Debe destacarse, no obstante, que el - término cerrado al tratarse de pulpitis, es relativo, pues la micropenetración por los tubulillos dentinarios que no calcificaron frente a la agresión, es evidente y ha sido demostrada por muchos autores. Por otra parte, tomar encuenta estos considerandos, dificulta - decididamente el estudio y la comprensión de la patología pulpar yade por si compleja, sobre todo para el estudiante y el práctico general.

Síntomas:- Las respuestas al frío y a la corriente eléctricason negativos; en cambio puede haber respuesta positiva a la aplicación del calor por la dilatación de gases dentro del conducto. El diente puede estar móvil. Puede o no haber dolor.

Hay necrosis que duran años asintomáticas totalmente; y en cambio otras, son de violenta manifestación, como las producidas por obturaciones de acrílico y silicatos mal realizadas.

Tratamiento:- El tratamiento indicado en la necrosis pulpar,- es la conductoterapia. Y puesto que el 45% de las necrosis se consideran estériles, deben tratarse sin exceso de fármacos y de acuerdoa la experiencia clínica del operador.

5.- GANGRENA PULPAR

Definición:- La gangrena pulpar es la necrosis de la pulpa con infección.

Causas:- La gangrena pulpar generalmente se origina de pulpitis abiertas, como son, las pulpitis ulcerosas no tratadas a tiempo o en forma adecuada. No obstante, conviene destacar que muchas gangrenas en pulpas "cerradas" se originan por la penetración de gérmenes a través de la caries, por vía periodontal (absceso periodontal) y por vía sanguínea, proceso denominado anacoresis y hasta la fecha no demostrado suficientemente.

Síntomas:- Son similares a los descritos en la necrosis; aunque en el caso de la gangrena, el dolor puede ser más severo pues generalmente coexiste una complicación apical.

Tratamiento:- En casos agudos con severa complicación apical, conviene, ante todo, establecer el drenado de la pieza con la técnica que fue descrita al hablar de la pulpitis abscedosa.

Así mismo es conveniente librar al diente de la oclusión.

Muchos autores prefieren dejar abierto el conducto. Otros prefieren sellar una curación antibiótica, o una solución sedante.

El uso de paromono clorofenol alcanforado en una pequeña torunda de algodón sellada dentro de la cámara pulpar, es muy popular en la escuela americana. Cabe destacar que la colocación de la cura antiséptica, es posterior a una instrumentación cuidadosa (para no forzar

restos infectados al periápice) y mucho más detallada que en los casos con pulpa viva. Como se vé, el tratamiento de conductos en casos de gangrena pulpar, defiere en principio de los tratamientos con pulpa viva o necrosis aséptica. El uso racionalizado de fármacos, la instrumentación meticulosa y de mayor ensanchado, son requisitos estrictamente necesarios. Así mismo, la obturación final del conducto, varía sensiblemente en cuanto a técnica se refiere.

6.- DEGENERACION PULPAR.

Definición:- Es un cambio patológico progresivo del tejido pulpar hacia una disminución de su funcionalidad como resultado del deterioro del mismo tejido; o por el depósito de un material anormal en el tejido, o la combinación de los dos.

Causas:- La causa de la degeneración pulpar es la disminución de la circulación sanguínea a la pulpa ya sea por traumatismo o por el envejecimiento propio del diente que trae como consecuencia, entre otros fenómenos, la reducción del foramen apical, única vía de aporte vital.

Cuando la causa es un tratamiento violento, la formación de trombos y coagulos producidos por el éstasis sanguíneo en el momento del traumatismo, pueden ser substituídos por tejido fibroso conectivo. Es la forma en que se produciría una de las degeneraciones pulpares, la degeneración fibrosa. Otro tipo de degeneración pulpar, es la cálcica.

Síntomas:- Las pruebas al frío, calor y corriente eléctrica, suelen ser negativas y el diente puede estar asintomático.

Tratamiento:- Por concepto general de muchos autores, todos aconsejan dejar el diente tranquilo. Informar al paciente de que, aparte de cierta coloración amarillosa que presentan los dientes en su corona, no hay ningún motivo para efectuar tratamientos radicales.

7.- ATROFIA PULPAR

Definición:- La atrofia pulpar es un proceso degenerativo por la disminución del tamaño y forma de las células pulpares. A la inversa de la atrofia en la que hay un empobrecimiento celular; en la degeneración, hay una neoproducción celular desordenada.

Causas:- Generalmente la causa de muchas atrofias pulpares, son traumatismos que los pacientes relatan haberlos recibido hace tiempo.

Síntomas:- Las pruebas al calor, frío y corriente eléctrica, suelen ser negativas. El diente puede presentar una coloración ligeramente amarillenta y el paciente recuerda haber tenido dolor sólo los días subsiguientes al traumatismo.

La confirmación del diagnóstico se hace en el momento de abrir el diente. La cámara pulpar y el conducto están vacíos y sólo en la zona apical pueden extraerse restos pulpares en el momento de la instrumentación.

Tratamiento:- Si la pieza dentaria tiene un proceso carioso - que no interesa a la púlpa, se recomienda protegerla con un recubrimiento indirecto y controlarla a distancia. En el caso de una pulpa-atrófica expuesta accidentalmente, debe realizarse la pulpectomía total.

TRATAMIENTO DE NECROSIS Y GANGRENA.

Necrosis:- Hasta hace una década el tratamiento de las necrosis pulpares, estaba encomendado a una terapia medicamentosa de larga aplicación y de muy dudosos resultados. Secuela nefasta de esa -- época, es el arraigo que en la clase profesional, sobre todo en provincia, tienen los tratamientos a base de algodones impregnados en - mil medicamentos en una sucesión interminable de citas para el pa--- ciente; o la búsqueda compulsa por parte del odontólogo de técnicas-aparentemente fáciles y medicamentos milagrosos tipo panacea como el N2.

No hay nada que invalide el tratamiento de una necrosis en -- una sola cita, siempre y cuando se observen los lineamientos que hasta ahora rigen a la endodnocia en referencia a las bases biológicas-y científicas que deben determinar un tratamiento.

Gangrena:- En 1930, Buckley recomendaba el tricresol-formol - para transformar químicamente el contenido séptico del conducto en - substancia inertes que eran retiradas. La técnica requería habilidad por parte del operador que siempre estaba expuesto a resultados no - exitosos.

Las conclusiones de los últimos seminarios internacionales de endodoncia acerca de la importancia de la medicación en el tratamiento de las necrosis y gangrenas pulpares son "que el factor medicamentoso es secundario y coadyuvante a la instrumentación biomecánica".

El tratamiento de las necrosis y gangrena pulpares, a diferencia del tratamiento endodóntico de las pulpas vitales (pulpectomía - total) requiere una preparación biomecánica prolija y minuciosa. Se- debe hacer hincapié en la instrumentación detallada de las paredes - dentinarias del donducto radicular, dado que allí se albergan tam- - bién los gérmenes del proceso infeccioso. Es importante tener sumo - cuidado de no proyectar material séptico del conducto principal a la zona periapical, durante las maniobras operatorias.

El correcto diagnóstico clínico-radiográfico, la adecuada preparación biomecánica y una eficiente obturación endodóntica, serán - los pilares del éxito a distancia del tratamiento.

8.- ABSORCION DENTINARIA INTERNA

Definición: La absorción dentinaria interna, es la absorción- de la dentina producida al precer, por dentinoclastos.

Causas:- Su causa o etiología, no es hasta la fecha bien conocida. A la absorción dentinaria interna, se le conoce por más de - once denominaciones; diendo entre otras: mancha rosada, pulpoma, granulona interno de la pulpa.

Síntomas:- Aparece tanto en la cámara como en el conducto del diente. Tiene la forma de un foco o bombilla eléctrica, cuando se pro

duce en el conducto.

Cuando aparece en la corona, presenta una coloración rosada.- Algunas veces suele haber manifestaciones de dolor; pero generalmente se descubre durante exámenes radiológicos casuales.

Tratamiento:- El tratamiento indicado es la pulpectomía total. Cuanto antes se realice, será mejor; pues existe el peligro de que la absorción perfore al periodonto, convirtiéndose en una complicación difícil de resolver.

9.- ABSORCION CEMENTO DENTINARIA EXTERNA.

Definición:- Es una absorción que el periodonto hace del cemento y de la dentina.

Causas:- Las causas más frecuentes son: Traumatismos no violento, reimplantaciones dentarias, tratamientos ortodóncicos mal planificados. Finalmente, la causa inicial, puede ser una absorción dentinaria interna que comunicó con el periodonto.

Síntomas:- Los síntomas son de acuerdo a la lesión establecida. Puede haber dolor a la percusión, respuesta positivas por persistencia de la vitalidad pulpar al frío, electricidad. Si la absorción cemento dentinaria externa se infecta, los síntomas serán similares a un absceso periodontal.

Tratamiento:- Es muy difícil el tratamiento exitoso en los casos de absorción cemento dentinaria externa pues casi siempre se -

descubren muy avanzada la lesión. Cuando el caso lo permita, se aconseja hacer el tratamiento de conductos; luego hacer un colgajo y preparar una cavidad y obturarla con amalgama exenta de zinc.

CAPITULO VIII

TRATAMIENTOS

PROTECCION PULPAR INDIRECTA O AISLAMIENTO PULPAR

En la protección pulpar indirecta o aislamiento pulpar es la intervención endodóntica la que tiene por finalidad preservar la salud de la pulpa cubierta por una capa de dentina de espesor variable. Esta dentina puede estar sana, o bien descalficada y contaminada.

Aunque preservar la salud pulpar indica actuar sobre la pulpa sana, no siempre se tiene la seguridad de haberla protegido en estas condiciones a través de la capa de dentina remanente que la cubre; recordemos que la fisiopatología pulpar y la dentinaria estan íntimamente ligadas.

Se han intentado también mantener la función de la pulpa cubierta por dentina enferma. Este método fue preconizado por numerosos autores desde la segunda mitad del siglo pasado. De más reciente aplicación es la técnica de recubrimiento indirecto de la pulpa, preconizada por Bonsack.

En la actualidad se investiga la posibilidad de recobrar la salud de la pulpa ligeramente inflamada, sin recurrir a su extirpación parcial o total, con la aplicación de corticoesteroides y antibióticos a través de la dentina.

Indicaciones:- En la práctica diaria, generalmente se protege la pulpa clínicamente sana a través de una capa de dentina remanente que aún la cubre. La protección pulpar indirecta está indicada en las caries dentinarias no penetrantes y en todos aquellos casos en que el aislamiento de la pulpa con el medio bucal esté disminuido --

por pérdida de parte de los tejidos duros del diente. Se elimina el tejido enfermo y se protege la pulpa a través de la dentina remanente con una sustancia, frecuentemente medicamentosa, que anula la acción de los posibles gérmenes remanentes en los conductillos dentinarios, estimula la pulpa para formar dentina secundaria y la preserva de la posible acción deletérea de los diversos materiales utilizados para la rehabilitación estética y funcional de la corona clínica.

Cuando el diagnóstico clínico-radiográfico deje dudas con respecto al estado de salud de la pulpa, o cuando con la eliminación de todo el tejido cariado se corra el riesgo de dejarla al descubierto, el operador decidirá en cada caso sobre la conveniencia de una protección indirecta o directa, o bien de una eliminación parcial de la misma.

Recordemos que la ausencia de sintomatología clínica dolorosa en algunas lesiones crónicas de la pulpa y la dificultad de su diagnóstico pueden encubrir bajo un aparente éxito un fracaso no controlado. Sólo la apariencia del odontólogo y la posibilidad de controles periódicos a distancia del tratamiento aconsejarán proteger una pulpa ligeramente inflamada o cubierta con dentina enferma.

PROTECCION PULPAR DIRECTA O RECUBRIMIENTO PULPAR

La protección pulpar directa o recubrimiento pulpar es la intervención endodóntica que tiene por finalidad mantener la función de una pulpa, accidental o intencionalmente expuesta, y lograr su cicatrización mediante el cierre de la brecha con tejido calcificado.

La pulpa expuesta que va ser recubierta puede estar lesionada en grado variable por un traumatismo y contaminada por los microorganismos de la cavidad bucal. Puede también recubrirse una pulpa con lesión inflamatoria provocada por caries (pulpitis ulcerosa).

Sin embargo, los resultados obtenidos hasta el presente sólo permiten intentar este tratamiento con carácter experimental.

Si bien la tan conocida frase "pulpa expuesta, pulpa muerta" ha sido deshecha por la endodoncia moderna, únicamente se recuperan y cicatrizan, en la práctica, las pulpas sanas recién expuestas y convenientemente protegidas. Debido a las características anatomofisiológicas de la pulpa, los productos tóxicos de la inflamación pulpar se eliminan con dificultad a través de los foramenes apicales.

Por otra parte, la barrera cálcica que forma espontáneamente una pulpa por detrás de la zona inflamatoria limítrofe en su intento de aislarse, es siempre incompleta y se destruye con el avance de la infección. Aclaremos que la verdadera cicatrización de una pulpa expuesta, es decir, el cierre de la brecha por calcificación a expensas de su propio tejido conectivo, se produce por debajo de la lesión en las condiciones de tranquilidad establecidas por el aislamiento artificial y siempre que la infección esté ausente.

Desde la esencia de clavo o canela, utilizada inicialmente, hasta el óxido de zinc y eugenol y el hidróxido de calcio (calxyl de Hermann, 1920) y productos similares, como el Serocalcium, Dentinigene, Pulpdent, Endoxyl, Reogan, Dycal, etc.. no sólo son tolerados por la pulpa sana expuesta, sino que también actúan estimulando-

la formación de un puente de dentina o de una barrera cálcica que cierra biológicamente la comunicación pulpar. El hidróxido de calcio es fuertemente alcalino, su ph es de 12,8 haciendo imposible la vida de los microorganismos y sigue siendo hasta la fecha el medicamento - -- ideal; cuando nos encontramos ante la presencia de la pulpa induce inclusive a la formación de dentina reparativa; su aplicación produce - una necrosis superficial estéril con hemólisis y coagulación de la albúmina; aparece después una capa compuesta de carbonato de calcio y - proteínas, favoreciendo la acción de la fosfatasa alcalina y una histodiferenciación de los tejidos vecinos a odontoblastos, comenzando a elaborar éstos la matriz orgánica de la dentina.

Indicaciones:- La protección pulpar directa se indicaría en -- los casos en que un traumatismo brusco fractura la corona dentaria dejando la pulpa al descubierto. Este transcurso se produce especialmente en los dientes anteriores superiores de los niños; la oportunidad de una protección directa u otro tratamiento más drástico será considerada en detalle al estudiar el tratamiento endodóntico en dientes - jóvenes con raíces que aún no completaron su calcificación. Si al resecar dentina sana en el piso de una cavidad o al preparar un muñón - con fines protéticos quedara expuesta accidentalmente una pequeña zona de la pulpa, puede también intentarse la protección pulpar directa. En cada circunstancia se considerará el tamaño de la exposición y la posibilidad de colocar un apósito protector que pueda ser debidamente retenido y no entorpezca la restauración de la corona clínica. Además,

la edad del paciente y más específicamente las condiciones de salud y de defensa de la pulpa son factores que deberán tenerse especialmente en cuenta. La calcificación incompleta del ápice radicular y, por tanto, la excesiva amplitud del foramen en los dientes muy jóvenes, exige agotar los recursos para mantener la función pulpar. Este es precisamente el caso donde tiene su mayor indicación la protección directa.

Sin embargo, ante la probabilidad de fracaso por alguna de las razones anteriormente expuestas, podrá realizarse la biopulpectomía parcial que todavía permitirá completar el cierre normal del extremo apical a expensas de la pulpa radicular debidamente protegida.

Cuando el resecar la dentina desorganizada del piso de una cavidad de caries se descubre la pulpa, la protección directa está contraindicada, aun en el caso de que la pulpa no presente síntomas clínicos de inflamación.

Es preferible, en alguno de estos casos, intentar restablecer o mantener la normalidad de la pulpa a través de la capa de dentina que la cubre; con la salvedad consignada al referirnos a la protección pulpar indirecta.

PULPECTOMIA PARCIAL

Las pulpectomías parciales son intervenciones endodónticas que tienen por objeto eliminar parte de la pulpa dental. La protección o modificación de la porción remanente de la misma va implícita en estos tratamientos, aunque su nombre no lo indique.

En las protecciones la pulpa se mantiene aislada a través de una capa de dentina (protección indirecta), o bien se la recubre cuando queda expuesta (protección directa). En las pulpectomías parciales generalmente se extirpa la pulpa coronaria y se protege el muñón radicular vivo (biopulpectomía parcial) o se modifica la pulpa radicular necrótica por la acción de un agente desvitalizante (necropulpectomía parcial).

Un correcto diagnóstico del estado preoperatorio pulpar y una técnica depurada resultan indispensables.

La biopulpectomía parcial consiste en la remoción quirúrgica de la pulpa coronaria bajo anestesia y la protección del muñón radicular vivo y libre de infección, con un material que permita o contribuya a la cicatrización de la herida pulpar con tejido calcificado.

Aunque los primeros intentos de proteger la pulpa viva amputada se realizaron durante el siglo pasado, los resultados obtenidos por este método sólo fueron clínica e histológicamente controlados a partir de 1920 (Hermann, 1920; Davis 1922). El mayor uso de la anestesia local para las intervenciones endodónticas, y la posibilidad de obtener la cicatrización pulpar y el cierre normal de ápice incompletamente calcificados antes de la intervención, fueron aminorando gradualmente el entusiasmo por la necropulpectomía parcial, llamada corrientemente momificación pulpar.

Indicaciones:- La biopulpectomía parcial está indicada en los casos en la que la pulpa radicular, presuntivamente sana, sea ca--

paz de mantener su vitalidad y formar un puente de tejido calcificado a la entrada del conducto. Como el muñón radicular remanente continúa desempeñando su función específica después del tratamiento, la indicación de la biopulpectomía parcial es más precisa en los dientes jóvenes, tanto anteriores como posteriores, cuyo extremo apical aún no está completamente formado.

Un error en el diagnóstico del estado preoperatorio pulpar o una técnica operatoria inadecuada, pueden provocar en forma casi inmediata o distante del tratamiento, pulpitis residual o gangrena de la pulpa radicular con inflamación del tejido conectivo periapical. Actualmente no se aconseja ya la pulpotomía. Cuando se presentan dudas sobre el diagnóstico del estado pulpar, lo que ocurre con bastante frecuencia, es preferible optar por la pulpectomía total. Esta determinación se toma especialmente en dientes adultos que completaron la calcificación del ápice radicular. Además una pulpa presuntivamente atrófica que ya ha cumplido etapas de su involución estrechando la cámara pulpar y el conducto radicular, no esta en condiciones óptimas para neutralizar una infección aún incipiente, ni para cicatrizar una herida con nuevo tejido calcificado.

Aunque las investigaciones que se realizan para tratar de lograr éxito en la terapéutica conservadora de la pulpitis son válidas para obtener también la curación de la pulpa radicular inflamada, hasta el presente sólo es aconsejable realizar la biopulpectomía parcial en los casos en que el muñon radicular, libre de inflamación e infección, sea capaz de mantener su normalidad funcional.

La pulpectomía total es la intervención endodóntica que tiene por objeto eliminar la pulpa de la cámara pulpar y el conducto radicular.

La denominamos pulpectomía total para diferenciarla de las pulpectomías parciales, en las que sólo se extirpa la pulpa coronaria y, con alguna frecuencia, el tercio coronario de la pulpa radicular. Sin embargo el concepto de pulpectomía total o simplemente pulpectomía es relativo; en la gran mayoría de los casos quedan restos pulpares en el delta apical, en los conductos laterales o en las ramificaciones del conducto principal, inaccesibles a la instrumentación y aún a la acción de los disolventes pulpares. De todas maneras al realizar esta intervención, la insistencia en eliminar la menor cantidad posible de la pulpa esta estrechamente relacionada con el diagnóstico preoperatorio y varía según se trate de una pulpa sana, enferma o necrótica por la acción previa de una agente desvitalizante.

Cuando la pulpa esta sana o inflamada y se extirpa bajo anestesia realizamos una biopulpectomía total (método inmediato); si por el contrario, se desvitaliza previamente la pulpa y luego se elimina necrótica, efectuamos una necropulpectomía total (método mediato). Esta última, actualmente se práctica en contadas ocasiones. En ambos asos la pieza denteria intervenida es un diente sin vitalidad pulr o despulpado; es incorrecto decir desvitalizado porque su cemenvivo se mantiene en íntima conexión con el periodonto, de cuyo es

tado de salud depende la persistencia del diente en su alvéolo. Además, la parte apical de dicho periodonto interviene activamente en la reparación posterior al tratamiento, depositando nuevo cemento aún en el interior del ápice radicular.

La eliminación de restos pulpares gangrenados será considerada al referirnos, al tratamiento de necrosis y gangrena pulpares.

Indicaciones:- La pulpectomía total esta esencialmente indicada en las enfermedades irreversibles de la pulpa.

Estas enfermedades pulpares son la pulpitis infiltrativa, ulcerosa e hiperplásica (pólipo pulpar). Deben efectuarse pulpectomías totales en los casos de absorción dentinaria interna, para evitar que, con el progreso de esta última pueda comunicarse la pulpa lateralmente con el periodonto perforando la raíz.

Se realiza también pulpectomía total, aunque la pulpa este sana o recientemente expuesta, en un diente anterior cuya raíz haya completo su calcificación y la corona, generalmente fracturada por un traumatismo, sólo pueda reconstruirse con un anclaje en el conducto radicular.

Finalmente puede realizarse pulpectomía total con carácter profiláctico, cuando en la preparación de un diente pilar de una prótesis, se presiente la claudicación pulpar futura como consecuencia de un desgaste excesivo.

APICECTOMIA

Al iniciarse el estudio de la endodoncia establecimos la nece-

sidad del conocimiento previo de las materias básicas y preclínicas, indispensables para el diagnóstico correcto, también la selección y empleo de una terapéutica adecuada, en la prevención y tratamiento de las enfermedades de la pulpa dental y sus complicaciones.

Como la Endodoncia es parte de la Odontología Integral que aspiramos a realizar en nuestros pacientes, y además, como para asegurar el éxito de los tratamientos endodónticos se requiere la contribución constante de distintas especialidades.

La apicectomía esta indicada en los casos de un ápice fracturado por un traumatismo e infectado posteriormente y que mantiene inflamado el tejido conectivo periapical.

En todos los casos donde el tratamiento del conducto radicular puede realizarse en condiciones normales, pero en los que el problema se encuentra radicado en el tercio apical de la raíz y en el tejido periapical, es aconsejable la preparación quirúrgica y obturación previas del conducto para luego efectuar la apicectomía. Con la obturación previa del conducto radicular, aún realizada en la misma sesión, se independiza y abrevia la intervención quirúrgica propiamente dicha, que es cruenta y menos tolerada por el paciente, aunque no sienta dolor.

El éxito de la misma depende:

1.- Del ajuste logrado por la obturación del conducto a la altura en que se corta el ápice radicular.

2.- De la tolerancia del tejido conectivo periapical al mate-

rial de obturación.

3.- Del estado de la dentina dejada al descubierto.

4.- De la correcta técnica quirúrgica, que incluye como condiciones esenciales, además de la remoción del tejido enfermo, el pulido cuidadoso del extremo radicular remanente.

Cuando existe la posibilidad de que durante la obturación penetre en el conducto el contenido líquido de un quiste voluminoso o el pus de un absceso crónico periapical, la apicectomía es previa, y luego de taponar temporariamente la cavidad ósea, se procede a la obturación del conducto y al retoque de dicha obturación por vía apical.

En los casos de obturación del conducto radicular a través de la cámara pulpar, se emplean, según corresponda, las técnicas del cono único o de condensación lateral.

Es aconsejable atravesar el foramen apical con el primer cono que, al ajustar fuertemente sobre la pared del conducto, evita el contacto directo del cemento con el tejido conectivo periapical. Los conos de gutapercha son los que mejor adaptan en las paredes del conducto a la altura del ápice radicular.

RADECTOMIA Y HEMISECCION

Consideramos el caso de una lesión periapical que no cura con el tratamiento exclusivo del conducto. Dejamos establecido que al complementar este último con la apicectomía eliminamos el ápice radicular y el tejido de granulación que lo rodea, para permitir que nuevo hueso y peridonto lo reemplacen y protegan la parte sana de la -

raíz. Pero no siempre esta intervención es posible o el éxito corona nuestro esfuerzo. Un nuevo fracaso puede obligarnos a la eliminación del diente.

Si bien en los dientes unirradicurlares terminan aquí las posibilidades quirúrgicas de complementar la endodoncia, en los multiradiculares puede eliminarse la raíz incurable, y aún en los molares de tres raíces, la amputación de hasta dos de ellas permite conservar la tercera con la parte correspondiente de la corona clínica. -- FIG. 13.

FIG. 13 Radectomía en 6 con pulpa viva y enfermedad periodontal -- avanzada en su raíz distal. A: Preoperatorio. B: Obturación de los- conductos mesiales y amalgama en el tercio coronario de la raíz distal. C: Radectomía de la raíz distal.

En los casos en que la causa de la afección es una lesión periodontal muy profunda, la supresión de la raíz o las raíces afectadas, permite la conservación de la pieza dentaria por un lapso considerable.

Cuando sólo se elimina la raíz enferma; esta intervención toma el nombre de radectomía o amputación radicular.

Si, en cambio, conjuntamente con la raíz se suprime la parte correspondiente de corona, dividiendo en dos la pieza dentaria, algunos autores la denominan hemisección (Grossman, 1965; Ingle 1965).

Gietz (1946) clasificó las radectomías en verticales y horizontales, según que la dirección del corte incluya o no la parte correspondiente de la corona antómica.

El éxito de la radectomía depende esencialmente de dos factores:

1.- La estabilidad del soporte óseo de las raíces remanentes.

2.- El resultado a distancia del tratamiento endodóntico en dichas raíces.

Esta intervención se realiza por lo general en molares superiores e inferiores. Puede eliminarse cualquier raíz enferma siempre que este separada de la raíz o de las raíces remanentes y estas últimas aseguran la estabilidad de la pieza dentaria.

El tratamiento de conductos radiculares es previo a la intervención quirúrgica y debe realizarse con la técnica que corresponda a cada caso, exclusivamente en las raíces que permanezcan en sus alvéolos. La entrada de los conductos obturados se protege con cemento de fosfato de zinc.

Cuando se realiza una amputación radicular, el conducto de la raíz que va a ser suprimida se ensancha ampliamente en su mitad coronaria con un escariador para torno bien grueso y se obtura con amal-

gama, lo mismo que la cámara pulpar. De esta manera al cortar la raíz en dirección horizontal, sólo resta pulir el muñón radicular unido a-la corona, conjuntamente con la amalgama del conducto. Debe evitarse-dejar superficies ásperas o bordes no redondeados que resultan irri--tantes y permitan la retención de restos.

En las hemisecciones o radectomías verticales no es necesario-intervenir en el conducto de la raíz que se elimina.

Es suficiente empaquetar amalgama en la cámra pulpar sobre el-cemento a la entrada de los conductos obturados. La corona clínica generalmente se cubre con una prótesis fija.

CONCLUSIONES.

1.- Las estructuras, funciones, composición, fisiología e histopatología de las piezas dentarias estan consideradas con exhaustividad debido a su importancia.

2.- El diagnóstico de la pieza fundamental para poder predecir su reacción ante un procedimiento de desgaste, bien sea pequeño o masivo.

3.- El estado de la pieza, su edad, presencia de obturaciones, tipo de caries, ect., deberán ser tomadas muy en cuenta.

4.- Los cortes deben ser realizados respetando la mayor -- cantidad de dentina posible. La zona de mayor seguridad se encuentra en la mitad del total de la dentina.

5.- La dentina y la pulpa son un mismo tejido, ya que 3/4 partes del citoplasma del odontoblasto se encuentra en la dentina,

6.- Al realizarse un corte, es conveniente que vaya acompañado de un enfriamiento a base de agua y aire.

7.- El mejor material de obturación temporal es a base de óxido de zinc y eugenol.

8.- Es recomendable realizar los procedimientos protésicos por etapas espaciadas, para permitir la recuperación del tejido pulpar y evitar la acumulación de irritantes.

9.- Los procedimientos irreversibles no son siempre motivados por una sola causa, sino el conjunto de manipulaciones y empleo de medicamentos.

10.- Los mejores medicamentos a emplear en bases y barnices son a base de óxido y eugenol e hidróxido de calcio.

11.- Casi todos los procedimientos que se emplean en operatoria y prótesis son dañinos a la pulpa, pero el operador los puede disminuir con una realización cuidadosa.

12.- No es medicamento en sí el dañino, sino su empleo sin el debido cuidado.

A veces es difícil clasificar un estado pulpar con exactitud, pues también se encuentran varias etapas de transición. Así los diversos tipos de inflamación pulpar a veces pueden ser diagnosticados erróneamente, según el nivel en que se hayan tomado el corte histológico por examinar. Por ejemplo, en la periféria de la lesión pulpar puede haber una abundancia de fibroblastos y fibras y unos pocos y dispersos linfocitos y plasmocitos, que aparentemente justificarían un diagnóstico de reparación. Más cerca del centro de la lesión pueden encontrarse muchas células inflamatorias crónicas, lo que conduciría a un diagnóstico de pulpitis crónica. Directamente en el centro, puede existir una zona de necrosis por liquefacción, lo que permitiría un diagnóstico de absceso pulpar. Y en la periféria se podría encontrar tejido normal.

Cuando el odontólogo ejecuta cualquier procedimiento común de operatoria, casi siempre causa daño a la pulpa. Algunas veces la inflamación consiguiente de la pulpa es leve; con no poca frecuencia, es grave. Por ejemplo, se puede generar un daño pulpar -

grave en un diente que estaba sano, después de una preparación para coronas enteras. Los elementos químicos que se emplean para esterilizar la dentina o de los cementos dentales causan lesiones en el tejido pulpar. Los extremos de calor y frío son dañosos para el tejido pulpar. Los irritantes mecánicos, las presiones ejercidas en odontología, como las empleadas para tomar una impresión etc. son capaces de ocasionar lesiones pulpares.

Los traumatismos provocados en un diente por una caída producen una lesión pulpar. Los rayos roentgen provocan un daño al tejido pulpar. Si un individuo recibe grandes dosis de radiacción en la región de la cabeza o cuello para carcinoma, las pulpas dentales pueden resultar dañadas.

Algunos procedimientos operatorios comunes ponen más en peligro la salud del diente que los mismos procesos patológicos que pretenden corregir. La caries, en muchos casos, es mucho menos dañosa que el procedimiento operatorio empleado para tratar la situación que debiera invitar a una sobria reflexión por parte del odontólogo.

Después de hacer una revisión bibliográfica se puede afirmar que el daño al tejido pulpar no se debe solamente a un solo factor, como: temperatura en el desgaste extensión y profundidad, presión al corte ect., sino que son por sí solos predisponentes al daño, pero que es la suma de ellos la que puede llegar a producir un padecimiento pulpar irreversible.

BIBLIOGRAFIA

DIAMOND, MOSES. D.D.S.
ANATOMIA DENTAL.
SEGUNDA EDICION.
EDITORIAL UTEHA.

HAM, ARTHUR W.
TRATADO DE HISTOLOGIA.
QUINTA Y SEXTA EDICIONES.
EDITORIAL INTERAMERICANA.

KRAUS JORDAN ABRAMS.
ANATOMIA DENTAL Y OCLUSION.
PRIMERA EDICION.
EDITORIAL INTERAMERICANA.

MAISTRO, OSCAR A.
ENDODONCIA.
TERCERA EDICION.
EDITORIAL MUNDI.

PRECIADO Z., V.
MANUAL DE ENDODONCIA.
EDICION 1975.
EDITORIAL CUELLAR.

PROVENZA, D VINCENT.
HISTOLOGIA Y EMBRIOLOGIA ODONTOLOGICAS.
PRIMERA EDICION.
EDITORIAL INTERAMENRICANA.

RITACCO, ARALDO ANGEL.
OPERATORIA DENTAL.
TERCERA EDICION.
EDITORIAL MUNDI.

SCHUMACHER-MARIENDFRID
COMPENDIO DE HISTOLOGIA HUMANA.
PRIMERA EDICION.
EDITORIAL NACIONAL.

SELTZER-BENDER
SAMUEL SELTZER Y I.B. BENDER.
LA PULPA DENTAL.
EDITORIAL MUNDI.