7 675

UNIVERSIDAD NACIONAL AUTONOMA DE MEXICO

FACULTAD DE ODONTOLOGIA

EXTRACCION DE LOS TERCEROS MOLARES INFERIORES RETENIDOS

T E S I S

Que para obtener el Título de

CIRUJANO DENTISTA

P r e s e n t a n

ROSARIO ROCIO MOLLINEDO HERNANDEZ
RENE ALBERTO MOLLINEDO HERNANDEZ

México, D. F. 1979

15056

Universidad Nacional Autónoma de México
UNAM
Biblioteca Central
Dirección General de Bibliotecas de la UNAM

UNAM – Dirección General de Bibliotecas
Tesis Digitales
Restricciones de uso

DERECHOS RESERVADOS ©
PROHIBIDA SU REPRODUCCIÓN TOTAL O PARCIAL

Todo el material contenido en esta tesis esta protegido por la Ley Federal del Derecho de Autor (LFDA) de los Estados Unidos Mexicanos (México).

El uso de imágenes, fragmentos de videos, y demás material que sea objeto de protección de los derechos de autor, será exclusivamente para fines educativos e informativos y deberá citar la fuente donde la obtuvo mencionando el autor o autores. Cualquier uso distinto como el lucro, reproducción, edición o modificación, será perseguido y sancionado por el respectivo titular de los Derechos de Autor.

I N D I C E

	Pag.
INTRODUCCION	1
CAPITULO I	
ANATOMIA DE LA MANDIBULA. LA BOCA Y SUS DEPENDENCIAS.	3
CAPITULO II	
CAUSAS Y PROBLEMAS DE LOS TERCEROS MOLARES INFERIORES RETENIDOS.	17
CAPITULO III	
CLASIFICACION Y EVALUACION RADIOGRAFICA DE LOS TERCEROS MOLARES INFERIORES RETENIDOS.	25
CAPITULO IV	
ESTUDIOS PREOPERATORIOS	56
CAPITULO V	
TECNICAS QUIRURGICAS PARA LA EXTRACCION DE LOS TERCEROS MOLARES INFERIORES RETENIDOS.	72
CAPITULO VI	
INSTRUCCIONES Y CUIDADOS POSTOPERATORIOS	97
CAPITULO VII	
CONCLUSIONES	102
CAPITULO VIII	
BIBLIOGRAFIA	103

I N T R O D U C C I O N

Consideramos que es de gran interés para el Cirujano-Dentista, tener unas ideas claras sobre el camino a seguir ante el problema de los terceros molares inferiores retenidos, es por esto que hemos elegido este tema.

Al tratar el tema de retención de terceros molares quisiéramos antes que todo comentar el término empleado para un órgano dentario que no ha efectuado su evolución normal, ya que frecuentemente oímos el término de impacto o pieza impactada, que no es lo correcto, ya que impacto se define como la detención brusca de un objeto en movimiento, lo que es cierto, por ejemplo, para un proyectil de arma de fuego.

Por otro lado, se emplean indistintamente los términos retenido e incluído, los que ciertamente, son diferentes: ya que se debería emplear según nuestra opinión, el término de retenido, el órgano dentario que es obstaculizado en su evolución por algo, sea hueso, otro diente, fibrosis de la mucosa circundante, etc. El término incluído debería emplearse, para los dientes que cronológicamente permanecen dentro del maxilar o la mandíbula y que podrían erupcionar generalmente en forma normal, pero que casi siempre por indicaciones ortodónicas, deben ser removidos para evitar trastornos posteriores.

Dentro de las anomalías de la dentición, destaca la retención de los terceros molares. Por lo tanto es importante que el Odontólogo tenga los conocimientos necesarios para poder resolver estos problemas de la manera más acertada. Este-

tipo de intervenciones debe pertener solamente a la Cirugía Bucal y nunca han entrado a formar parte dentro de los límites de las especialidades quirúrgicas, lo cual es un hecho que realza positivamente la importancia de las intervenciones estomatológicas.

Sabemos que el progreso y los conocimientos de la Odontología se han empleado y hemos de entender, que en nuestra especialidad como en cualquier otra de las ciencias biológicas debe hacerse un estudio meticuloso de las diversas estructuras anatómicas de la boca y relacionarlas con el estado general del enfermo, puesto que nuestros conocimientos no deben limitarse al estudio exclusivo del diente, sino aplicar los conocimientos científicos al estudio completo del enfermo, para realizar un buen diagnóstico y como consecuencia instituir un tratamiento adecuado y completo. Dicho de otra manera, los estomatólogos deben práctica la medicina bucal. La inspección clínica y la radiología complementarán nuestro estudio y nos permitirán emitir un juicio correcto.

Una vez determinados a realizar la remoción de un tercer molar retenido, debemos elegir la técnica más adecuada y hacer un repaso mental de lo que habremos de realizar. Para esto debemos tener sólidos fundamentos pues solo el conocimiento pleno de lo que hacemos dará la confianza y seguridad necesarias para la práctica.

CAPITULO I
ANATOMIA DE LA MANDIBULA, LA BOCA Y SUS DEPENDENCIAS

ANATOMIA DE LA MANDIBULA

La mandíbula consta de una porción gruesa y resistente: el cuerpo de la mandíbula, incurvada a manera de herradura, y de dos ramas que emergen lateralmente de él en dirección ascendente. Por su borde superior el cuerpo de la mandíbula se continúa sin delimitación precisa con la apófisis alveolar, portadora de los órganos dentarios. Cada rama ofrece en su extremidad superior dos importantes formaciones: la apófisis coronoides o muscular. Entre el borde inferior del cuerpo y el borde posterior de cada rama tiene lugar el ángulo de la mandíbula, obtuso, redondeado y de conformación variable en sus detalles. Del lado inferior de este ángulo puede en ocasiones desprenderse hacia abajo una prolongación de extensión variable, delimitada ordinariamente por un borde redondeado: es la apófisis del ángulo mandibular.

Ocupando la porción media, el cuerpo de la mandíbula presenta en su cara externa la protuberancia mentoniana que tiene forma de pirámide triangular cuya base coincide con el borde inferior del hueso. A los lados de esta protuberancia se encuentran los tubérculos mentonianos derecho e izquierdo. Por encima y a los lados de ella suele deprimirse el hueso en una fosita poco profunda, cuyo límite lateral está bien determinado por una elevación muy desarrollada, correspondiente al canino. Esta fosa, dentro de la cual encontramos casi siempre

uno o varios agujeritos destinados al paso de ramas vasculares y nerviosas muy pequeñas, recibe el nombre de fosita mentoniana.

A nivel del intersticio entre el primero y segundo premolar, muchas veces a nivel del segundo, se encuentra el agujero mentoniano, abertura ósea por la cual la rama más importante del nervio dentario inferior, o sea, el nervio mentoniano, abandona el conducto dentario inferior.

El citado orificio ocupa, comúnmente, el punto medio entre el borde inferior de la mandíbula y el borde o apófisis alveolar, aproximándose a veces un poco más al borde inferior.

Como quiera que el conducto que desemboca en este orificio viene de la profundidad del hueso siguiendo una dirección oblicua hacia arriba y atrás, el contorno del agujero mentoniano no es regularmente circular, de modo que el borde ántero-inferior del mismo constituye un saliente afilado y falciforme, en tanto que la pared interna del conducto pasa por detrás y por encima a confundirse con la superficie externa del hueso.

El borde alveolar no sigue en su curvatura la del cuerpo de la mandíbula, sino que en la porción posterior lleva aquél una dirección casi sagital, mientras que el cuerpo, y con él, el borde inferior del hueso, sigue una dirección oblicua hacia atrás y afuera. De esta manera la parte posterior del borde alveolar queda por dentro del arco limitado por el cuerpo de la mandíbula. El plano de la rama, continuación del cuerpo, recubre como un telón al plano de la porción posterior de la prolongación alveolar. Así sucede que el borde externo de la rama de la mandíbula no se continúa con el extremo posterior del borde alveolar, sino que por fuera de éste sigue primero la superficie externa del mismo, y luego la del cuerpo del hueso, formando así la línea oblicua externa. Cada vez

más aplastada, la línea oblicua se dirige hacia el borde inferior, borrándose al llegar un poco por delante del primer molar. Sobre ella se insertan el músculo triangular de los labios, el cutáneo y el cuadrado de la barba.

La superficie interna de la mandíbula muestra en la zona del mentón, a derecha e izquierda de la línea media, una fosita poco profunda y de fondo desigual, con la que se confunde la superficie inferior del borde ensanchado del hueso. Esta fosita digástrica sirve para dar inserción al vientre anterior del músculo digástrico. Por encima de ella el hueso se eleva en la línea media y forma un pico óseo, de conformación variable, denominado apófisis geni y destinado a prestar inserción al músculo geniogloso, por abajo existe otra apófisis geni que inserta al geniohioideo. La superficie interna del hueso está dividida en una zona ántero-superior y en otras póstero-inferior por la línea milohioidea, cresta de dirección aproximadamente diagonal que cruza el cuerpo del hueso hacia abajo y hacia adelante y presta inserción al músculo milohioideo. Por su proximidad a las dos grandes glándulas salivales, las partes anteriores de las zonas ántero-superior y postero-inferior, antes aludidas, reciben respectivamente, los nombres de fosa sublingual y fosa submaxilar.

En el ángulo de la mandíbula, o sea, en la región de tránsito entre el cuerpo y la rama ascendente, encontramos en las caras interna y externa sendas asperezas que sirven para la inserción: la externa, para el músculo masetero, y la interna para el pterigoideo interno.

Hacia su extremo superior, la rama ascendente de la mandíbula está dividida por la escotadura maseterina o sigmoidea, de forma semicircular en las dos apófisis: condiloidea y coronoidea, ya enumeradas. La apófisis condiloidea soporta por su extremo superior el condilo de la mandíbula, formación-

cilíndrica irregular, cuyo eje longitudinal está dispuesto de-manera que forma con el del lado opuesto un ángulo de 150o. - 165o., abierto hacia adelante. A causa de una ligera inclinación del cuello de la mandíbula, o porción estrangulada entre-el cóndilo y la rama ascendente, la superficie articular de l-cóndilo no mira sólo hacia arriba, sino también hacia adelante. El borde cortante que delimita la escotadura maseterina se continúa con la extremidad externa del cóndilo articular, el cual sobresale por el lado interno de la rama ascendente. En la superficie anterior del cuello del cóndilo, la fosita pterigoidea depresión poco profunda da inserción a la mayor parte de las - fibras del pterigoideo externo.

La apófisis coronoidea es una prolongación en forma - de lengueta puntiaguda, cuyo borde posterior cóncabo se continúa con la escotadura sigmoidea, en tanto que su borde anterior, ligeramente convexo, lo hace en primer lugar con el borde anterior de la rama ascendente, y luego con la línea oblicua externa. Las más de las veces alcanza en altura un nivel-considerablemente superior que la apófisis condiloidea.

Casi justamente en el punto medio de la superficie interna de la rama ascendente se encuentra el orificio de entrada al conducto dentario inferior. Hacia adelante y abajo está limitado por un borde agudo, elevado en forma de pico óseo de-altura variable: es la espina de espix. En la semicircunferencia póstero-inferior del orificio comienza un surco estrecho,-casi siempre muy pronunciado, que dirigiendose hacia abajo y - adelante, se borra poco a poco por debajo de la extremidad superior de la línea milohioidea. En el orificio se aloja el - nervio milohioideo del cual toma su nombre el citado surco. - En el lado interno de la apófisis coronoides y casi en su vértice se inicia una cresta de origen muscular, que se hace más-pronunciada a medida que desciende. Al llegar aproximadamente al extremo posterior del reborde alveolar, se incurva horizon-

talmente hacia adelante y se divide en dos ramas, continuadas respectivamente con los labios interno y externo del mismo. Esta cresta, que sirve de inserción al tendón de la parte profunda del músculo temporal, recibe el nombre de cresta temporal, y sus dos ramas, denominadas interna y externa, dejan entre sí una pequeña zona triangular y desigual, el trígono retromolar, que termina por delante en el borde posterior del alvéolo, correspondiente al tercer molar. Entre la cresta temporal y el borde anterior de la apófisis coronoides, o sea, por detrás y debajo del borde anterior de la rama ascendente de la mandíbula, la superficie del hueso se deprime para formar la fosa retromolar, de profundidad y extensión variables. Esta fosa se continúa hacia abajo con surco superficial, situado entre el extremo posterior del borde alveolar y la línea oblicua externa.

Una segunda cresta, situada en la superficie interna de la rama ascendente, arranca del polo interno del cóndilo, sigue por la cara interna del cuello en dirección hacia abajo y adelante, pasa junto al reborde anterior del orificio del conducto dentario, se fusiona luego con la cresta temporal en el punto en que ésta se bifurca, formando con ella una elevación común. La cresta que acabamos de describir es expresión en la superficie de arquitectura trabecular de la mandíbula, la cual ofrece a este nivel un fuerte haz de trabéculas que se dirige del cuerpo al cóndilo pasando por la rama ascendente. Teniendo en cuenta que es a su paso por el cuello donde más sobresale, se le ha designado con el nombre de cresta del cuello mandibular. La zona ósea que queda por debajo y detrás de ella aparece ligeramente deprimida y se halla casi siempre delimitada en su porción póstero-inferior por la cresta fina, pero bien pronunciada, que sirve de inserción a la extremidad, que sirve de inserción a la extremidad posterior del ligamento esfenomandibular. El surco que queda entre la cresta del cuello y la línea esfenomaxilar va a parar por delante del orificio supe--

rior del conducto dentario, no ciertamente porque en el surco se aloje el nervio de este nombre, sino porque la cresta del cuello contribuye a formar la parte marginal ántero-superior del citado orificio, y la línea esfenomaxilar entra a constituir la porción postero-inferior del mismo. Por detrás y por arriba el citado surco se aplana paulatinamente hasta alcanzar el borde posterior de la rama ascendente.

El conducto dentario inferior, dentro del cual se alojan el nervio y los vasos del mismo nombre, comienza en el orificio antes descrito y rodeado de una delgada laminilla compacta, corre por el tejido esponjoso del hueso, en la proximidad de la cara interna del mismo. En su trayecto se dirige primero hacia adelante y abajo, formando un arco, y sigue luego horizontalmente a la región del primer premolar. Aquí se divide en dos ramas de muy desigual calibre: la más delgada continúa hasta la línea media, mientras que la más gruesa, que lleva el nombre del conducto mentoniano, se dirige, oblicuamente hacia atrás, arriba y afuera, y después de un trayecto de 3 a 6 mm. alcanza la superficie del hueso, formando el agujero mentoniano.

La prolongación o borde alveolar consta de dos laminillas óseas, relativamente delgadas y paralelas entre sí, desarrolladas a expensas de las paredes externa e interna del cuerpo. Plaquites óseas de dirección radial (tabiques intralveolares) que unen entre sí las dos láminas de la prolongación alveolar, dan lugar en el adulto a la formación de ocho estuches dentarios o alvéolos a cada lado de la mandíbula. La forma de cada alvéolo se acomoda naturalmente a la de la raíz dentaria que los ocupa, y de aquí que los correspondientes a los molares provistos de dos raíces, se hallen divididos mediante un tabique intralvéolar en una mitad mesial y otra distal.

La lámina interna de la prolongación alveolar en toda

su extensión, y, así mismo, la lámina externa hasta su límite posterior con el primer molar, aparecen libremente al exterior. En cambio, la lámina externa de la zona correspondiente el segundo y más al tercer molar, está recubierta por una porción de hueso que ni funcional ni anatomicamente debe considerarse formando parte del borde alveolar. Se trata de la porción de la línea oblicua externa que se continúa con el borde anterior de la rama ascendente. La causa anatómica de esta particularidad debe buscarse en la incongruencia existente, ya descrita, entre la curvatura de la prolongación alveolar y la del cuerpo. Esta etratificación de substancia ósea extraña sobre la superficie externa de la prolongación alveolar produce la impresión de que la lámina externa es más gruesa en la zona de los molares.

LA BOCA Y SUS DEPENDENCIAS

La boca está situada en la parte inferior de la cara, entre las fosas nasales y la región suprahioidea. Oval, con su eje mayor en sentido ántero-posterior, está dividida por los surcos alvéolodentales en dos porciones (vestíbulo bucal por delante de los arcos y la boca propiamente por atrás), que comunican por los espacioes interdentales y retrodentales. Virtualmente cuando los arcos están en contacto, la cavidad bucal se hace real cuando éstos se separan uno de otro. Su diámetro transversal es de 50 a 65 mm..

Las paredes de la boca, en número de seis, se distinguen en anterior, porterior, superior, inferior y laterales.

PARED ANTERIOR.- La pared anterior de la boca está formada por los labios. En número de dos, uno superior y otro inferior; los labios son repliegues músculomembranosos, que ofrecen a nuestra consideración cada uno de ellos dos caras y dos bordes.

La cara anterior presenta en el labio superior, un surco subnasal, terminado abajo por el tubérculo del labio superior y limitado lateralmente por dos rodetes y una superficie plana, cuyos pelos, largos y rígidos constituyen el bigote; en el labio inferior, una fosita en la cual se implanta, en el hombre, la mosca.

La cara posterior es lisa y está cubierta por la mucosa.

Exteriormente, el borde adherente está limitado: en el labio superior, por la nariz y el surco ganilabial; en el labio inferior, por el surco mentolabial. Interiormente, y del lado de la cavidad bucal, está limitado por el surco gingivolabial y el frenillo del labio.

El labio libre corresponde a la vez a la mucosa y a la piel; presenta en el labio inferior, una escotadura media, correspondiente al tubérculo del labio superior.

Unidos a nivel de sus comisuras, los labios, separados, constituyen el orificio bucal; una vez aproximados, forman la hendidura bucal (47 a 53 mm. de longitud aproximadamente).

Los labios están constituídos por las cuatro capas siguientes:

1) La piel: gruesa adherente al plano profundo, rica en folículos pilosos.

2) La capa muscular: comprende el orbicular de los labios (constrictor del orificio), cierto número de músculos cutáneos de la cara (ditadores) y fibras de dirección ánteroposterior (músculo compresor de los labios).

3.- Una capa submucosa: tejido conjuntivo y glándulas labiales, perceptibles al tacto por su relieve.

4.- Una capa mucosa, grisásea y abollonada en la cara posterior de los labios: delgada, adherente y rosada a nivel de su borde libre. Se compone de un corion dermopapilar y de un epitelio muy parecido al del tegumento cutáneo, difiriendo del mismo por sus núcleos muy visibles y la ausencia de queratinación. Corresponde, según el punto en que se le considere, a la zona cutánea, a la zona intermedia y a la mucosa propiamente dicha.

V-asculo-inervación.- Las arterias nacen del círculo formado por la unión a plena luz de las dos coronarias y de algunas otras arterias de la cara (transversal, Bucal, etc,).- Las venas van a la vena facial y a las venas submentales, los linfáticos del labio superior van a los ganglios submaxilares; los del labio inferior van, parte a los mismos ganglios y parte a los ganglios suprahioideos. Los nervios, se dividen en motores y sensitivos; los nervios motores vienen del facial;- los nervios sensitivos proceden del trigémino, terminan en gran parte en los corpúsculos de Krause y tal vez en verdaderos corpúsculos del tacto.

PAREDES LATERALES.- Mejillas: limitadas arriba por la órbita, abajo por el maxilar, delante por los surcos nasogeniano y labiogeniano; las mejillas ocupan la mayor parte de la cara. Su espesor varía según el estado de gordura de los individuos.

Se consideran en ellas dos caras: una interna y otra externa, la cara externa, abombada en el niño, está excavada en los individuos flacos y los viejos (mejilla senil). La cara interna, libre en su parte media, está adherida al plano óseo en el resto de su extensión.

Las mejillas estan constituidas por:

1.- La piel.- Fina rica en vasos y en glándulas sebáseas; sus pelos constituyen la barba.

2.- Un tejido celular subcutáneo.- Rico en grasa (que constituye en ese punto una formación especial, la adiposa de Bichat) y que presenta manojos músculares pertenecientes a los músculos cutáneos de la cara.

3.- Una capa muscular.- Formada por el maestro y el buccinador, revestidos por sus aponeurosis.

4.- La mucosa bucal.- Lisa y provista de algunas glándulas alojadas en el espesor o bien en la cara externa del músculo buccinador, las glándulas malares. Hay que notar, además en la mejilla, la presencia del conducto de Stenoón, que recorre transversalmente, antes de abrirse a nivel del segundo molar superior.

Vasculo-inervación.- Las arterias de la mejilla proceden de la facial, de la temporal superficial, de la lagrimal y de las ramas de la maxilar interna. Las venas van a las venas facial y temporal superficial y al plexo pterigoideo. Los linfáticos van a los ganglios cervicales superficiales. Los nervios se dividen en motores y sensitivos: los filetes motores vienen del facial y de la mandíbula (rama del trigémino); los filetes sensitivos vienen del trigémino.

PARED SUPERIOR (Bóveda palatina).- La bóveda palatina ósea (por oposición a la bóveda palatina membranosa; que es el velo del paladar) es una región en forma de herradura, circunscrita por los arcos dentales.

Ofrece a nuestra consideración: en la línea media, -

un rafé más o menos saliente, terminado hacia adelante por un tubérculo; cada lado y en el tercio anterior, dos crestas transversales mucosas; en los dos tercios posteriores papilas y orificios glándulares.

Anatómicamente la bóveda palatina está constituída de arriba a abajo por los planos siguientes:

1.- Una capa ósea.- Constituída por maxilar y hueso palatino.

2.- Una capa glándular.- Correspondiente a las glándulas palatinas y que apenas existe más que en los cuatro quintos posteriores de la región.

3.- Una capa mucosa.- De color rosado, gruesa y resistente.

Vásculo-inervación.- Las arterias de la bóveda vienen de la palatina y de la esfenopalatina. Las venas van al plexo pterigoideo, algunas se unen a las venas de la mucosa nasal. Los linfáticos van a parar a gánglios colocados a los lados de la membrana tirohioidea. Los nervios nacen (por el nervio palatino anterior y el esfeno palatino interno) del gánglio esfenopalatino.

PARED INFERIOR. Región sublingual.- Es el espacio comprendido entre las encías y la BASE DE LA LENGUA. Triangular, con el vértice correspondiente a los incisivos inferiores, esta región representa: el frenillo de la lengua o filete mucoso medio; cada lado de su extremidad posterior, un tubérculo correspondiente al orificio del conducto de Wharton; los conductos excretorios de la glándula sublingual; dos eminencias simétricas, las carúnculas sublinguales, debidas al levantamiento de las mucosa por las glándulas sublinguales. Notese

que entre la mucosa y el plano múscular profundo de los genio-glosos, existe el espacio sublingual recorrido por el conducto de Wharton y lleno de tejido conjuntivo, en el cual se ha descrito la bolsa serosa de Fleischman.

PARED POSTERIOR. Velo del paladar. Amígdalas.- La posterior de la boca está formada en su mayor parte por el velo del paladar, entre cuyos pilares se hallan las amígdalas.

El velo del paladar, tabique blando, móvil y contráctil, presenta una dirección anteroposterior primero horizontal, luego oblicua y finalmente vertical.

Se consideran en él dos caras y cuatro bordes.

La cara bucal, cóncava, lisa, de color rosado, presenta un rafé medio y numerosos orificios glandulares. La cara faríngea, convexa, desigual, coloreada, es más pequeña y posee una cresta saliente debida al relieve de los dos músculos palatoestafilinos. Sus bordes anterior y laterales se confunden con la bóveda palatina ósea. Su borde inferior libre, ofrece a nuestra consideración: la úvula, prolongación vertical, media, de vértice redondeado, de cara anterior lisa y cara posterior rugosa; los pilares anteriores, debido al relieve de los músculos glosoestafilinos, que van a terminar en la base de la lengua y limitan de este modo una abertura en forma de boca de horno, el istmo de las fauces; los pilares posteriores que contienen en su espesor los músculos faringoestafilinos; por dentro sobresalen de los pilares anteriores (lo cual facilita en gran manera su exámen por el orificio bucal), terminando en las paredes de la faringe por atrás y constituyendo por su conjunto un orificio que pone en comunicación la faringe bucal con la cavidad posterior de las fosas nasales: es el istmo nasofaríngeo. Entre el pilar anterior y el pilar posterior del mismo lado se ve una fesita, la fosita amígdalina.

El velo del paladar está constituído por una aponeurosis, músculos y un revestimiento mucoso.- La aponeurosis palatina de forma cuadrilátera, que se incerta por delante en el borde posterior de la bóveda y a los lados en la apófisis pterigoides, es resistente, delgada y fuertemente tensa.

Los músculos son: el palatoestafilino, el periestafilino interno o petroestafilino, el periestafilino externo, o esfenoestafilino, el faringoestafilino y el glosoestafilino.

La mucosa de la cara inferior del velo es de color rosado, lisa y de epitelio pavimentoso; la de la cara superior es roja, desigual, de epitelio vibrátil en su parte anterior.- Hay glándulas anexas a esta mucosa; en la cara superior recuerdan las de la pituitaria; en la cara inferior forman una gruesa capa y presentan el tipo de las glándulas salivales bucales.

Vasculo-inervación.- Las arterias del velo nacen de las palatinas superior e inferior y de la faríngea inferior. Las venas van, las de arriba al plexo de la pitultaria, y las de abajo, a los troncos venosos de la amígdala y de la lengua. Los linfáticos van a los gánglios del cuello, los nervios dividen en motores y sensitivos: los sensitivos están formados por los tres nervios palatinos, ramas del nervio esfenopalatino nacido del maxilar (trigémino); los motores provienen de la rama motora del nervio palatino posterior, del facial por el ramo lingual y del nervio mandibular (periestafilino externo).

Las amígdalas o tonsilas son dos y ocupan las fosas amígdalinas. Son de dimensiones variables: su forma es la de una almendra. Por su estructura, la amígdala constituye una formación adenoidea, rodeada de una cápsula y a la cual van anexas glándulas arracimadas que vierten su producto en su misma superficie o en uno de sus divertículos.

Vásculo-inervación.- Las arterias de la amígdala (arterias tosilares) nacen de la lingual, de la faríngea inferior y de las palatinas superior e inferior. Las venas van del plexo tonsilar, dependiendo del plexo faríngeo. Los linfáticos - van a los gánglios próximos, al ángulo de la mandíbula. Los - nervios (plexo tonsilar) nacen del lingual y del glosofaríngeo.

Encías.- Se da este nombre a la parte de mucosa bucal que cubre los arcos alveolares en los cuales están implantados los dientes. Cubre las caras interna del arco alveolar y los espacios interdentarios, constituyendo a este nivel una especie de doble festón. Esta intimamente adherida al periostio.

C A P I T U L O II

CAUSAS Y PROBLEMAS DE LOS TERCEROS MOLES INFERIORES RETENIDOS

En orden de frecuencia los órganos dentarios que ocupan el primer lugar de retención son los terceros molares inferiores, presentándose 35 de cada 100 dientes retenidos. En cuanto a la causa o etiología de las retenciones dentarias, hay que considerar, en primer lugar el hecho evolutivo filogenético de los maxilares, que en la actualidad, son un poco más pequeños que los del hombre de la antiguedad, hecho que crea problemas de espacio, lo que impide a los últimos dientes por erupcionar (cordales) ocupar su lugar normal en los procesos alveolares. Así, el germen del tercer molar inferior debe desarrollarse entre una pared inextensible (cara distal del segundo molar) y la rama ascendente de la mandíbula.

Por otro lado, cuando el hueso que rodea al germen dentario posee una condensación tan acentuada, que hace mecánicamente imposible su erupción (enostosis). O bien, el impedimento que se opone a la normal erupción, puede ser un órgano dentario vecino o un elemento patológico como dientes supernumerarios y tumores odontogénicos. Los tumores llamados odontomas constituyen un impedimento mecánico de la erupción dentaria. Los quistes dentígeros, no permiten al diente cuya corona envuelven, hacer erupción. Un quiste pueden rechazar o incluir profundamente al diente que encuentra en su camino, impidiendo su normal erupción.

El patrón genético hereditario de cada persona le hace heredar frecuentemente, formas especiales de maxilares pre-

dispuestos, si no son corregidos, a las retenciones dentarias. La ubicación especial de un germen dentario en un sitio muy alejado del normal para hacer erupción, considera Luniatschek, que por razones mecánicas el diente originado de tal germen está imposibilitado de llegar hasta el borde alveolar. El germen dentario puede hallarse en su sitio, pero en una angulación tal, que al calcificarse el diente y empezar el trabajo de erupción, la corona toma contacto con un diente vecino, retenido o erupcionado (segundo molar), este contacto constituye una verdadera fijación del diente en erupción en posición viciosa. Sus raíces, se constituyen, pero su fuerza impulsiva no logra colocar al diente en un eje que le permita erupcionar normalmente.

Según Radasch los factores etiológicos de las retenciones son exclusivamente de carácter etiológico. Sostiene que la retención se produce por trastornos de las relaciones afines, que normalmente existen entre el folículo dentario y la cresta alveolar, durante las diversas fases de la evolución. Los cambios de evolución que sufren estas estructuras se producen como consecuencia de alteraciones en la formación de tejido óseo y que hace desplazar al folículo dentario.

Todas las enfermedades generales en directa relación con las glándulas endócrinas pueden ocasionar trastornos en la erupción dentaria, retención. Las enfermedades ligadas al metabolismo del calcio (raquitismo y las enfermedades que le son propias) tienen también influencia sobre la retención dentaria. Existen igualmente retenciones múltiples de dientes, algunos de etiología obscura y otras de síndromes especiales como el Disostosis Cleidocraneal, Disostosis Craneofacial Francescheti, etc.

Puede un traumatismo producir la retención dentaria -

por dos diferentes: uno de ellos es el desarrollo de raíces torcidas, que impiden el movimiento de erupción. El otro, sería la coalescencia entre el diente y el hueso, deteniendo su proceso eruptivo.

La causa más frecuente en el caso particular que estamos tratando, se debe a la falta de espacio en el proceso alveolar, a causa del insuficiente desarrollo longitudinal del cuerpo del hueso.

PROBLEMAS CAUSADOS POR LOS TERCEROS MOLARES INFERIORES RETENIDOS.

Todo diente retenido es susceptible de producir trastornos de índole diversa, a pesar de que muchas veces pasan inadvertidos y no ocasionan ninguna molestia al paciente portador.

Los dientes retenidos, actuando mecánicamente sobre los dientes vecinos, pueden producir trastornos que se producen sobre su normal posición en la mandíbula. El trabajo de desinclución del diente retenido produce desviaciones en la dirección de los dientes vecinos y aún trastornos a distancia, como el que produce el tercer molar sobre el canino e incisivos, a los cuales desvía de su normal dirección, produciendo entre cruzamientos de dientes y apiñamientos antiestéticos. En este caso el tratamiento después de la extracción será de tipo ortodóntico.

Es frecuente observar resorciones adamantinas o cementodentinarias ocasionadas por la presión constante que el diente retenido o su saco dentario ejerce sobre el diente vecino, llegando aún a la pulpa de estos dientes. Esto lógicamente, predispone en algunos casos a la instalación de caries en esas

zonas. Como complicación de la invasión pulpar, puede haber procesos periodónticos de diversa índole, de diferente intensidad e importancia. Curiosamente estas lesiones ocasionan problemas dolorosos que frecuentemente son atribuídos al diente retendio, pero que el interrogatorio y exploración cuidadoso determinan el origen del dolor. En pacientes portadores de aparatos protéticos, advierten que sus chapas vasculan en la boca y no se adaptan con la comodidad a que estaban acostumbrados. Maurel, los denomina trastornos protéticos y mediante un exámen clínico y una radiografía se comprueba que la causa es una retención dentaria. El diente, en su trabajo de erupción cambio la arquitectura de la mandíbula con sus naturales molestias.

Otro problema característico de dientes retenidos es el infeccioso, desde la pericoronitis, hasta verdaderas osteomielitis. La infección del saco puede originarse por distintos mecánismos y por distintas vías. Al hacer erupción el diente retenido, su saco se abre espontáneamente al ponerse en contacto con el medio bucal, una complicación apical o periodóntica de un diente vecino puede iniciar el proceso infeccioso, o bien, una infección originada por vía hemática. La infección del saco folicular se traduce en procesos de distinta índole: inflamación local con dolores, aumento de temperatura local, absceso y fístula consiguiente, osteítis y ostiomielitis, adenoflemones y estados sépticos generales.

En relación con la pericoronitis del tercer molar, la inflamación y absceso consiguiente pueden tomar varias vías:

a) Hacia adentro, arriba y atrás. La colección purulenta puede abrirse camino entre el músculo constrictor superior de la faringe y la mucosa faríngea y amigdalina, produciendo abscesos del pilar anterior o submígdalino de intensi-

dad y gravedad variables.

b) Hacia atrás y arriba. Entre los fascículos del - músculo temporal, el absceso toma camino hacia la fosa tempo-- ral.

c) Hacia adentro. Es una vía en que las disposiciones anatómicas permiten la prolongación de los procesos supurativos. Entre la cara interna de la mandíbula y la mucosa y -- los órganos de la región sublingual, el absceso puede ganar el suelo de la boca, entre el músculo milohioideo y las regiones- supra o subyacentes, dando procesos siempre graves, algunas veces mortales: angina de Ludwig, flemones circunscritos o difusos del piso de la boca.

d) Hacia afuera y atrás. Rodeando el borde anterior de la rama ascendente de la mandíbula, el proceso infeccioso - puede abrirse camino en dirección del músculo masetero. Atravezando la vaina muscular puede dar un flemón maseterino a un- absceso caracterizado por un trismus intenso y la aparición sobre la cara externa de la rama ascendente, de la tumefacción a gran eje vertical, paralela a la dirección general del cuerpo- del masetero.

e) hacia afuera y adelante, Siguiendo también disposi-- ción anatómica que le son favorables la colección purulenta se- dirige hacia adelante, dando un absceso de Chomprety L'Hindel- en la región limitada por el hueso mandibular (cara externa) y músculos. Estos son por detrás, el borde anterior del masete- ro; por delante, el borde posterior del triangular de la barba; arriba, el borde inferior del buccinador. Por debajo cierra - este espacio el borde inferior de la mandíbula. Dicho espacio, llamado paralelelepípedo colector, está lleno de tajido célulo grasoso y comunica con la zona del tercer molar por el orifi-

cio de la gotera buccina anatomomandibular. Este absceso, que no es una afección rara, sigue el camino que le facilita la vertiente del buccinador. Se caracteriza por formar un proceso supurativo en comunicación real con el saco pericoronario del tercer (una sonda introducida a nivel del molar puede ser dirigida hacia adelante; por compresión del absceso, la pus fluye a nivel del saco coronario). El absceso buccinatomandibular asienta en la parte media de la mandíbula, delante del masetero. A este nivel la mejilla se levanta exteriormente, por una tumefacción más o menos voluminosa, de tamaño aproximado de una nuez o de una mandarina. La piel está tensa, su color permanece normal en ciertos casos; en otros está enrojecida o vilásea. Existe dolor a la palpación del pequeño tumor, sin embargo el mentón y el ángulo de la mandíbula son indoloros. En la región infrahioidea lateral no hay reacción ganglionar, ni empastamiento; la tumefacción, con la reacción edematosa periférica, es netamente facial. Por cierto que para la pericoronitis de terceros molares semiretenidos, el mejor tratamiento es el lavado frecuente y abundante del resto del saco pericoronario acompañado del desgaste de las cúspides antagonistas y posteriormente la extracción del molar y no el recorte del capuchón o gingivectomía que casi siempre fracasa.

Como complicación de una pericoronitis puede presentarse osteomielitis, aunque es sumante raro. Otra forma de accidente óseo, que se encuentra con relativa frecuencia, consiste en el proceso de osteítis que se desarrolla entre el segundo y el tercer molar (retenido) en mesioversión. El foco óseo que se desarrolla a ese nivel, es susceptible de propagarse y de dar cuadros sépticos de osteoflemones e infecciones generales. La infección del saco pericoronario que queda hacia el lado distal del tercer molar erupcionado total o parcialmente, es también susceptible de dar procesos óseos con repercución a distancia.

Es de todos conocido la gran frecuencia de quistes dentígeros, desarrollados en dientes retenidos, por degeneración del estrato estrellado del folículo dentario, menos frecuente la degeneración primaria de éste con formación de un quiste primordial que ocupa el lugar del diente correspondiente. Más importante es la formación de ameloblastomas que se desarrollan a partir de las cápsulas de los quistes foliculares y que por su comportamiento maligno local es necesario extirparlos en tiempo oportuno. Todo diente retenido es un quiste dentígero en potencia. Los dientes portadores de tales quistes emigran del sitio primitivo de iniciación del proceso, pues el quiste en su crecimiento rechaza centrífugamente al diente originador. Los restos del saco dentario, ubicados en el lado mesial o distal del tercer molar, pueden no desaparecer del todo, originando lo que los autores franceses denominan granuloma posterior o anterior o quiste marginal del tercer molar. La patogenia de estas formaciones está en directa relación con la embriología dentaria. El saco pericoronario permanece adherido al cuello del diente en la porción distal o mesial, al abrigo de las presiones que puedan resolverlo. Este saco no está íntegramente conservado, sino que son sus hemisferios cerrados y sin contacto con el medio bucal, permanecen un tiempo con la misma identidad. Pueden aumentar de volumen adquiriendo caracteres quísticos o infectarse por el mecanismo común, como se infectan los fondos de saco. Este saco coronario infectado y el granuloma o quiste consiguiente, originan procesos muy parecidos a los de la pericoronitis (osteítis locales, procesos ganglionares, procesos infecciosos a distancia), actuando como infección focal.

Sabemos que los dientes y estructuras adyacentes están inervados por el V par craneal. La causa patógena local (presión) irrita estas terminaciones nerviosas dando origen al dolor dentario, que si su intensidad es suficiente produce un-

mecanismo de irradiación central, por cuyo motivo se experimenta dolor en los tejidos superficiales inervados por dicho parcraneal. La presión que el diente ejerce sobre el nervio, origina alergias de intensidad y duración variables (neuralgias del trigémino). Las causas principales suelen ser una serie de procesos, desde la caries penetrante, periodontitis, denticulos dentinales, dientes retenidos, quistes, procesos tumorales etc. Todo esto puede ocasionar dolores de cabeza y neuralgias faciales con localización y carácter que ha veces no señalan directamente el origen de las molestias. Según la estimulación dolorosa de Wolff, los procesos álgicos de la mandíbula se irradian al mentón, ángulo de la mandíbula, oídos y a veces a la nuca; en caso de dolor muy intenso y prolongado, el punto máximo se traslada a veces tan lejos que el dolor local queda inadvertido. Con todo, los verdaderos procesos neurálgicos por terceros molares retenidos, no son tan frecuentes como el número de tales dientes, los dolores son excepcionales, ataques epileptiformes y trastornos mentales han sido comentados por Carrea y Samengo. Gláserman observó en un caso que ataques epilépticos que se repetían con frecuencia, y que iban precedidos por dolores en la región nasal desaparecieron después de la extracción de un diente retenido. Nodine presenta varios casos de trastornos mentales, que eran originados por dientes retenidos.

En los archivos de dermatología de la Universidad de Pensilvania, se describe el caso de una mujer de 27 años de edad que durante nueve años padeció urticaria, a pesar de estar todo ese tiempo bajo tratamiento médico, fue finalmente curada por un estomatólogo que le practicó la extracción de los dos terceros molares inferiores retenidos.

No se pretende con lo expuesto que todo diente retenido haya de dar necesariamente manifestaciones sintomáticas; más bien pueden éstos tardar muchos años y hasta algunas veces no aparecer jamás.

C A P I T U L O III

CLASIFICACION Y EVALUACION RADIOGRAFICA DE LOS TERCEROS MOLARES INFERIORES RETENIDOS

Los accidentes y complicaciones a la extracción de -- los terceros molares retenidos siguen siendo frecuentes pasando por fracturas alveolares fracturas apicales, movilización o avulción del segundo molar, etc.. Quizá porque frecuentemente menospreciamos la resistencia del diente por extraer y la causa más frecuente de estos accidentes sea el que no efectuamos una valoración real del problema. Para esto están las clasificaciones.

Ocupan dentro de los maxilares posiciones diversas y están encuadradas en una clasificación con fines quirúrgicos.- El cirujano americano Winter ha dado una brillante clasificación, basandose en cuatro puntos esenciales:

1o. La posición de la corona

2o. La forma radicular

3o. La naturaleza de la estructura que rodea al tercer molar retenido.

4o. La posición del tercer molar en relación con el segundo.

I.- En el maxilar inferior se pueden encontrar en -- distintas posiciones:

a) Retención vertical.- El tercer molar en este tipo puede estar total o parcialmente cubierto por hueso, pero lo característico reside en que su eje mayor es paralelo al eje mayor del segundo y primer molar.

b) Retención horizontal.- En este caso el eje mayor del tercer molar es sensiblemente perpendicular a los ejes del segundo y primer molar.

c) Retención masioangular.- El eje del tercer molar está dirigido hacia el segundo molar, formando con el eje de éste diente un ángulo de grado variable (alrededor de los 45o).

d) Retención distoangular.- Es una forma opuesta de la que antecede. El tercer molar tiene su eje mayor dirigido hacia la rama montante, por lo tanto, la corona ocupa dentro de ésta rama una posición variable, de acuerdo con el ángulo en que está desviado.

e) Retención invertida.- El tercer molar presenta su corona dirigida hacia el borde inferior del maxilar y sus raíces hacia la cavidad bucal. Es un tipo muy poco común de retención; la denominamos también paranormal.

f) Retención bucoangular.- En este tipo de retención el tercer molar ya no ocupa como en los anteriores, el mismo plano que el segundo o el primero, sino que su eje mayores perpendicular al plano en que están orientados estos dientes. La corona del molar retenido está dirigida hacia bucal; posición bucoangular.

g) Retención linguoangular.- Como en la posición anterior el eje del diente es perpendicular al plano que están orientados los molares, pero la corona del retenido está diri-

gida hacia lingual, posición linguoangular.

II.- Ubicación del tercer molar en la arcada (desviación del tercer molar).

El tercer molar puede presentar cuatro tipos de desviaciones:

a) Normal (sin desviación). El tercer molar sigue la forma oval de la arcada.

b) Desviación bucal.- El molar está dirigida hacia afuera del óvalo de la arcada.

c) Desviación lingual.- La desviación del molar tiene lugar hacia el lado lingual de la arcada.

d) Desviación bucolingual.- El molar dirigido hacia el lado bucal y su cara oclusal desviada hacia la lengua.

III.- Relación del molar retenido con el borde anterior de la rama.

El tercer molar puede guardar con respecto a la rama montante del maxilar una relación variable, relación variable que Pelly, Gregory han definido en tres clases, las que están en directa dependencia del acto quirúrgico:

1a. Hay suficiente espacio entre el borde anterior de la rama montante y la cara distal del segundo molar, para ubicar con comodidad el diámetro mesiodistal de la corona del tercer molar.

2a. El espacio que existe entre el borde anterior de la rama-

del maxilar y la cara distal del segundo molar es menor que el diámetro mesiodistal de la corona del tercer molar.

3a. Todo o la mayor parte del molar se encuentra ubicada en la rama.

IV.- Profundidad relativa del tercer molar en el hueso.

Los mismos autores consideraron la profundidad relativa del tercer molar en el hueso, es decir la relación de la altura entre la cara triturante del tercer molar y cara triturante del segundo, estudian tres posiciones que son:

Posición A.- La posición más alta del tercer molar retenido se encuentra al mismo nivel ó por encima de la línea oclusal.

Posición B.- La posición más alta del tercer molar retenido se encuentra por debajo de la línea oclusal del segundo molar.

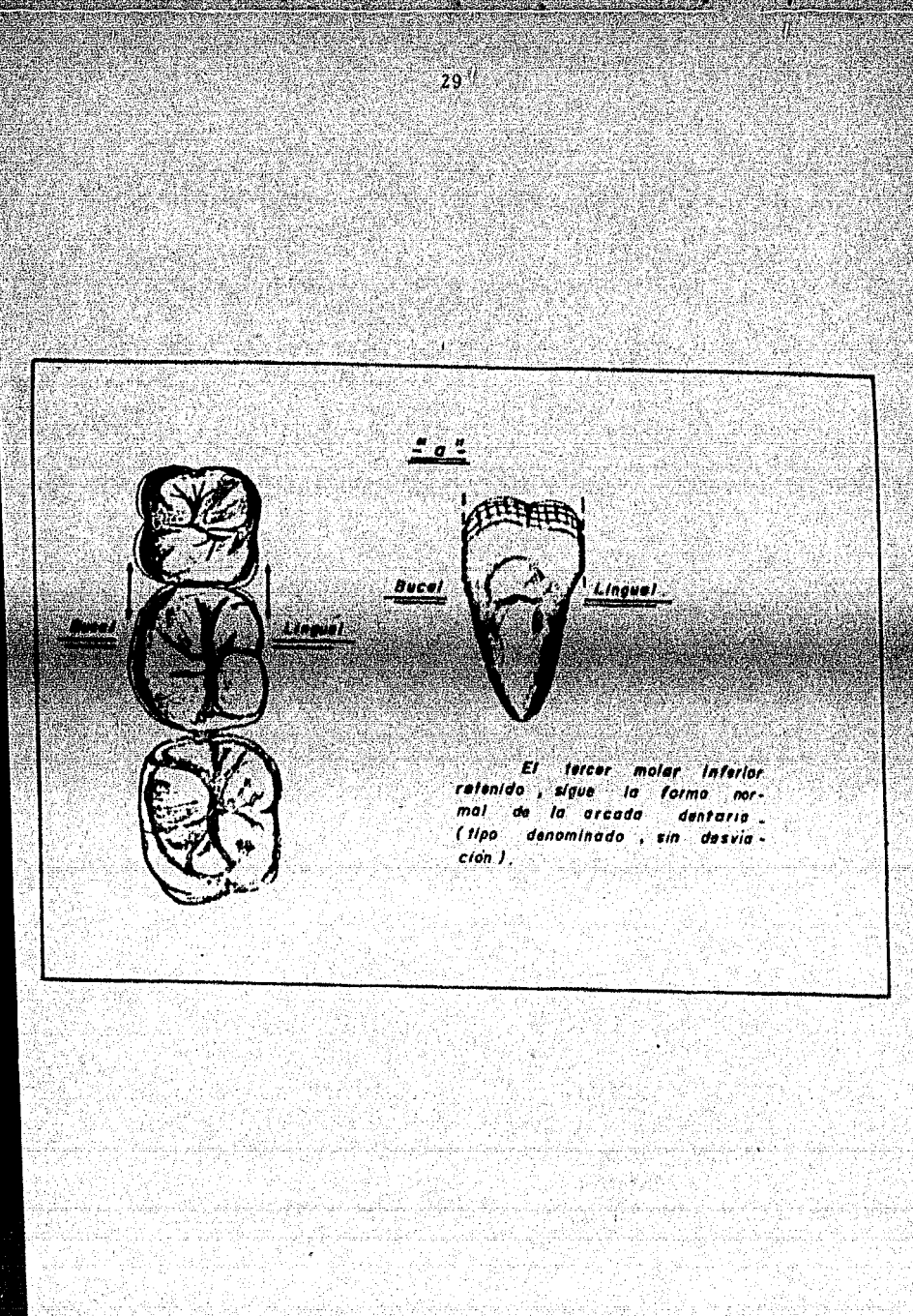

El tercer molar inferior retenido, sigue la forma normal de la arcada dentaria (tipo denominado, sin desviación).

"b"

El tercer molar dirigido hacia el lado bucal.

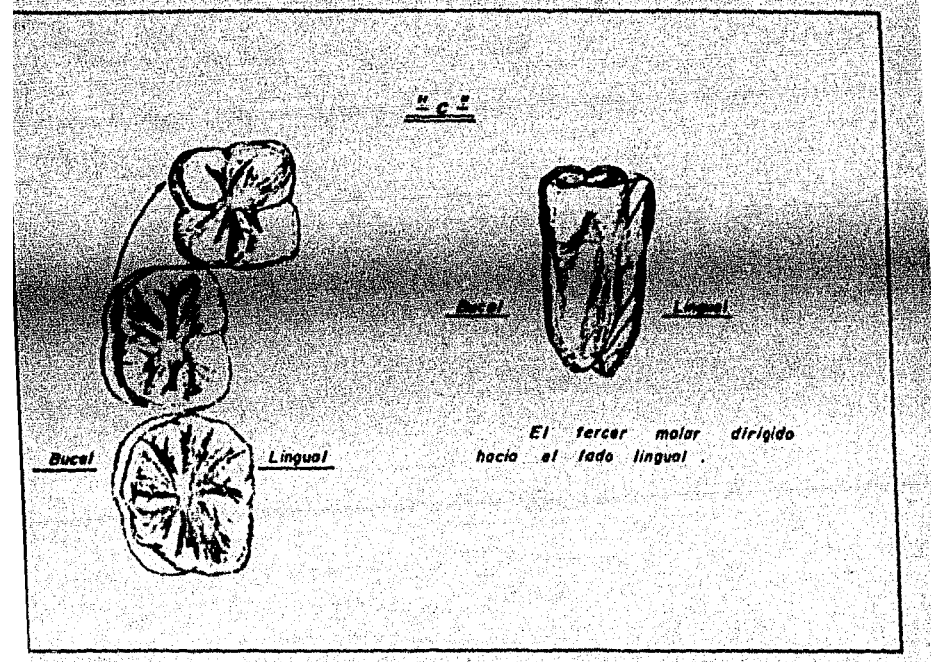

El tercer molar dirigido hacia el lado lingual.

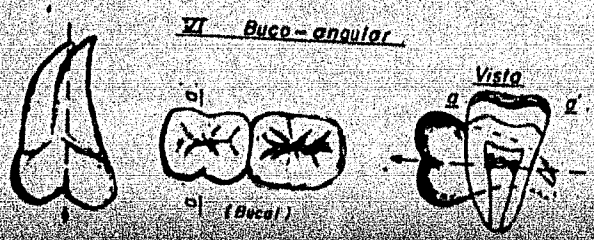



Esquemas de los dos tipos de retenciones, bucoangular (VI) y linguoangular (VII), del tercer molar.

POSICION . "A".

POSICION, "B".

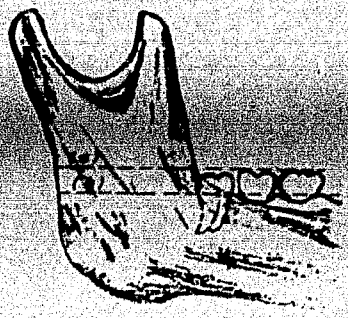

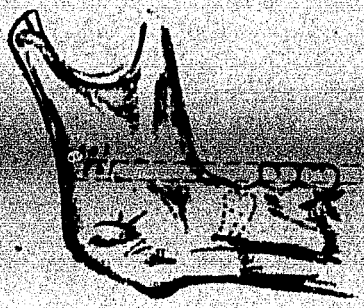

POSICION , " C ".

Posición C.- La parte más alta del diente se encuentra al mismo nivel ó por abajo de la línea cervical del segundo molar.

El Dr. Javier Sánchez Torres considera tres factores fundamentales en la clasificación de los terceros molares:

1.- Profundidad del molar

2.- Dirección del molar.

3.- Dirección, número y forma de las raíces.

Profundidad del molar.- Considera tres clases:

Clase I.- Aquellos dientes que se encuentran por encima de una línea imaginaria que pasa por el cuello anatómico del segundo molar. Cuando no exista este diente podemos considerar el primer molar y en los desdentados un plano que pasa por la parte más alta del proceso alveolar.

Clase II.- Aquellos dientes que se encuentran por debajo de esa línea cervical del segundo molar o variantes enunciadas anteriormente, siempre y cuando se encuentren exclusivamente dentro del hueso alveolar, o sea, un plano perpendicular a los ápices de las raíces de un segundo molar en la posición normal.

Clase III.- Dientes ectópicos.- En esta clase considera a aquellos dientes que se encuentran en localización topográfica fuera del hueso alveolar y que se pueden agrupar en ectópicas hacia la rama ascendente, hacia la apófisis coronoides, hacia el cuello del cóndilo y hacia el borde cervical mandibular, es decir, hacie el hueso basilar.

El concepto profundidad ya da, de por sí, una orientación práctica en cuanto a la mayor o menor dificultad que se presentará el diente para la extracción, que en términos generales, si el molar se encuentra en clase I será fácil la extracción que si está en clase II, y ésta a su vez, será más fácil que si estuviera en clase III.

Dirección del molar.- Es también de mucha importancia, considera las direcciones básicas las siguientes:

1.- Vertical
2.- Vertical invertida
3.- Mensioangular
4.- Distoangular
5.- Mesiohorizontal
6.- Distohorizontal
7.- Bucoangular
8.- Linguoangular

Logicamente podemos encontrar combinaciones de estas direcciones básicas y así encontramos, por ejemplo, mesiobucoangular, distolinguoangular, etc.

CLASE . 19 .

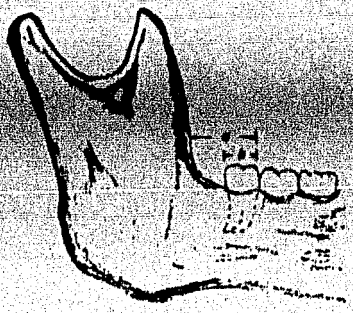

CLASE. 2ª.

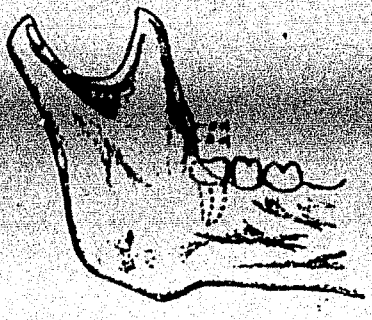

CLASE. 3a.

I.- VERTICAL.



Retención vertical (el tercer molar inferior, presenta su eje mayor , paralelo al del - segundo).

II.-HORIZONTAL.



Retención horizontal (el eje mayor del tercer molar inferior forma un ángulo recto con el eje del segundo).

III.- MESIO - ANGULAR .

Retención mesioangular (el eje mayor del tercer molar inferior , forma con - el del segundo un ángulo agudo).

IV.- DISTO - ANGULAR.



Retención distoangular (el eje mayor del tercer molar inferior retenido, forma con el del segundo, un ángulo abierto - hacia arriba ; este ángulo puede ser de distinto grado).

V.- INVERTIDO.

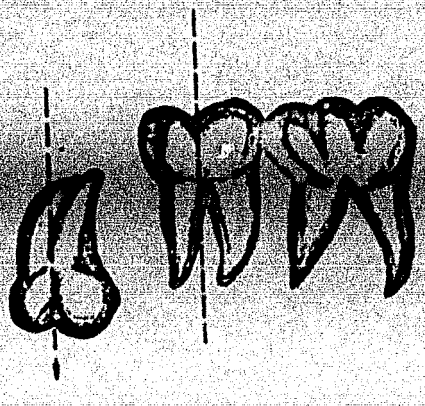

Retención paranormal o invertido (el tercer molar presenta su cara oclusal hacia el borde del maxilar).

El tercer factor fundamental que señala el Dr. Sánchez Torres es el número, dirección y forma de las raíces, que puede modificar toda la técnica quirúrgica; de ahí su importancia. Se agrupan de la siguiente manera:

a) Raíces conicas funsionadas

b) Raíces curvas y convergentes (septum óseo grueso)

c) Raíces divergente

d) Raíces curvas en dirección distal

e) Raíces curvas en dirección mesial

f) Anomalías radicales diversas. (hipercementosis, otras curvaturas, aumento de número, formas irregulares, etc.).

EVALUACION RADIOGRAFICA

No cabe duda de que cualquier intervención, si queremos que resulte con éxito, ha de estar convenientemente planeada. En la remoción de los terceros molares inferiores retenidos, este planteamiento solamente se puede llevar a cabo por medio de la inteligente interpretación radiográfica de cada caso.

Las radiografías extraorales aún las conocidas como "bimolar", muestran una imagén ligeramente distorcionada del cuerpo mandibular y particularmente de los terceros molares, por lo que no resultan suficientemente informativas para faci-

litarnos detalles precisos sobre las dificultades con las que podrá encontrarse el cirujano oral durante su intervención.

El tamaño normal del film intraoral de tipo standard es el que se aconseja para una mayor visualización de la zona en la que se va a intervenir. Se deberá de standarizar la técnica de toma de esta radiografía especialmente en lo que se refiere a la posición de la placa, tratando siempre de que las cúspides linguales y bucales del segundo molar aparezcan superimpuestas en los mismos planos: vertical y horizontal. El rayo central deberá incidir la placa a un ángulo de 90o., y la porción superior de placa deberá estar alineada horizontalmente con el plano oclusal de la zona correspondiente. El film deberá mostrar toda la zona adyacente al tercer molar que va a ser extraído. No será esta placa de utilidad a no ser que muestre la totalidad del diente por extraer. En más ocasiones de las que se debiera este tipo de intervención se lleva a cabo con radiografías que no tienen la extensión debida, teniendo al cirujano como toda información la de que un diente está incluído pero sin ningún detalle en relación con la posición y forma de las raíces, por no aparecer en el film que se tomó. En el estudio de la película intraoral deben ser considerados una serie de puntos, de grande y capital importancia en relación con la exodoncia.

Cinco son los factores a ser considerados:

1o.- Profundidad a la que se encuentra el diente retenido.
2o.- Posición que ocupa.
3o.- Forma del mismo
4o.- Textura ósea de las estructuras que lo rodea.
5o.- Espacio del que se dispone para movilizarlo.

Profundidad.- Lo primero que se ha de estudiar al --

planear la intervención sobre un tercer molar retenido es el tratar de encontrar un punto relacionado con el diente a extraer, sobre el cual podamos aplicar el instrumento del que nos vamos a valer para su elevación. Es decir, el punto de apoyo. En un caso de mesioversión, este punto de apoyo se encuentra justamente debajo de la corona. en el caso de una retención vertical o de una distoversión el punto de aplicación de la fuerza se encontrará en el de la bifurcación de ambas raíces; y en el caso de que éstas estuvieran fusionadas en el punto donde la bifurcación se comenzaría. Si ese tercer molar retenido que va a extraerse estuviera en su posición normal en la arcada dentaria, entonces el punto de apoyo hubiera sido aquél sobre el que el forceps se hubiera situado: el margen cervical de ese diente. Por lo tanto, una línea constante que tenemos que buscar para que nos sirva de referencia desde donde medir la profundidad en milímetros, hasta aquél punto que va a ser el de la aplicación de la fuerza, y ninguno mejor que el margen cervical del segundo molar. Mientras mayor sea la profundidad en milímetros hasta el punto de aplicación, mayores serán las dificultades con las que nos encontramos para la extracción.

Posición.- La posición del tercer molar inferior retenido es importante en relación con las estructuras óseas o dentales adyacentes y con el canal inferior. En el caso de un diente en mesioversión, de existir suficiente estructura ósea interdental entre el segundo molar y el diente retenido, el cordal podrá ser elevado sin necesidad de recurrir a denudar la porción posterior del segundo molar. Cuando en la placa radiográfica se nos aparezcan las cúspides del molar incluído superimpuestas sobre el segundo molar, nos veremos en la necesidad de crear espacio de forma artificial, para poder desplazar hacia atrás la corona del molar retenido y así poder extraerlo con facilidad. La corona de éste diente retenido pue-

de ser seccionado valiéndonos de un cincel quirúrgico; pero debemos recordar que éstos cortes de cincel, no crean espacio alguno, por el contrario, una fresa quirúrgica nos creará un espacio cuya amplitud variará con la de la fresa empleada, y este espacio así obtenido nos facilitará el desplazamiento hacia atrás de la corona seccionada.

Es importante observar la relación que guarda el tercer molar o sus raíces con el conducto dentario, ya que su contenido neurovascular puede ser traumatizado durante el acto quirúrgico, que pudiera haber sido evitado de haber evaluado bien el film preoperatorio y la técnica a seguir. De paso diremos que la lesión de este elemento ocasiona parestesia más o menos prolongada, y en algunas ocasiones puede ser permanente. Para evitar esto es bueno recordar la disposición del conducto dentario, que en el cuerpo mandibular, al nivel de los premolares guarda una relación central o inferior a los ápices de estos dientes y a medida que se va hacia atrás va tomando una relación vestibular, presentandose normalmente en posición vestibular al nivel del tercer molar, esto es importante ya que el abordaje quirúrgico siempre se hace por este lugar. Si la placa radiográfica nos muestra el canal en relación próxima al ápice, entonces una mayor cantidad de estructura ósea deberá ser removida antes de intentar cualquier movimiento de elevación.

Según sea la posición del molar, el hueso que lo cubre por distal se extiende en grado variable sobre su cara distal o sobre la parte de su cara triturante. Por lo tanto, en los diversos tipos de retenciones las dimensiones del hueso distal son distintas; su espesor y consistencia también varían. La porción distal puede estar afectada por procesos patológicos que hacen variar el grado de resistencia de esta porción ósea. Para la eliminación quirúrgica del molar, este hueso

distal debe ser eliminado también en grado variable, con el -- fin de vencer la resistencia mecánica que el hueso opone a la- extracción del diente. Es de tomarse en cuenta la posición -- que guarda el segundo molar para la realización del acto qui-- rúrgico; siendo como es, la cara distal del segundo molar un - punto útil en la aplicación de la fuerza, debe ser prolijamen- te estudiado, clínica y radiográficamente, su solidez, estado- y posición. El estudio radiográfico con miras a la extracción del tercer molar, debe abarcar el análisis del segundo, su co- rona y sus raíces. Los resultados de la extracción previa del segundo molar para permitir la normal erupción del tercero no- siempre son halagueños. En otras ocasiones el molar retenido- llega a ocupar el lugar del segundo, o a favor del espacio - - creado por la extracción se desliza hacia mesial. Esto suce-- de en las retenciones verticales o mesioangulares, para las -- otras es inútil el sacrificio del segundo molar. En el caso - de tener que extraer ambos molares en la misma sesión, por ca- ries no tratables o procesos de parodontosis, en ambos, deberá estudiarse prolijamente la conveniencia de extraer en primer - término el segundo molar o el tercero. El segundo como punto- de apoyo puede ser necesario. Extraído el tercero se procede- rá a la eliminación del segundo. En otros casos deberá extraer se el segundo y esperar un tiempo prudencial para extraer el - tercero, cuando la regeneración ósea haya creado un mejor so-- porte para el elevador. En cuanto al tamaño y forma del segun do molar, tales condiciones deben ser previstas antes de la ex tracción, las coronas pequeñas o excesivamente grandes pueden- ser inconvenientes en la aplicación de un elevador. La corona del segundo molar, puede ser portadora de caries de grado va-- riable, cuya extensión y profundidad pueden comprometer la re- sistencia de este diente y fracturarlo al ser usado como punto de apoyo, o al ser presionado por la corona del tercero, en el acto quirúrgico. Igualmente, obturaciones disto-oclusales del segundo molar pueden ocasionar a su corona tal fragilidad, que

la presión del elevador o de la corona del tercero desplace la obturación o fractura el diente. El segundo molar puede estar cubierto con una corona de oro, como prótesis restauratriz o como corona pilar de puente. En ambos casos, el segundo molar no es útil para punto de apoyo, pues la presión del elevador o de la corona del tercer molar produce un desplazamiento de la prótesis. De no suceder esto, la resorción ósea y gingival en la región distal del segundo al desnudo procionesdel molar, cuyos resultados son hiperestesias a los cambios térmicos o caries por rtenciones, entre la corona artificial y la encía. Por otro lado, si las raíces del segundo molar son cónicas o están fusionadas, este diente puede ser facilmente luxado junto con el tercero. Se debe pues tomar precauciones en el sentido de no apoyar el elevador en la cara distal del segundo o no permitir que el tercero pueda ejercer presión al ser elevado.

Forma.- Dos factores hemos de considerar al valuar la forma de un diente retenido: a) corona y b) raíces.

La forma de la corona y su tamaño no resultan de gran importancia, pero debemos de notar que la corona grande, cuadrada, resulta más difícil de extraer que la de otro diente con corona cónica y pequeña. La corona del tercer molar retenido puede tener distintas formas, apartándose en grado variable de la normal forma anatómica, igualmente el tamaño puede ser variable. La corona del tercer molar, considerada en sí, puede estar atacada por caries o procesos patológicos que hagan variar la resistencia y solidez del órgano dentario. La corona del tercer molar debe considerarse el punto útil para la aplicación de la fuerza; la cara mesial, en especial, es el lugar donde se apoya el elevador en el trabajo mecánico de la extracción. Si la corona está afectada por caries la resistencia que presenta y la fuerza que se aplica, puede estar dismi-

nuída; en tal caso la corona se fractura, originando una com-- plicación para la extracción. La corona del molar retenido -- puede presentar fracturas de grado variable, con exposición de cámara pulpar, originadas en maniobras previas de extracción.- El grado de fractura, como el de caries, condicionarán una técnica particular para evitar fracasos.

Los factores para la fractura de la corona según Winter son cinco:

1) La aplicación del elevador con gran presión, sin- realizar previamente en el sitio óseo de resistencia, la osteotomía necesaria.

2) La aplicación del elevador en una superficie que- no es lo suficientemente fuerte como para resistir la presión- necesaria.

3) Impropia aplicación del instrumento.

4) Incorrecto estudio de la disposición radicular.

5) El uso como punto de apoyo, de una estructura que no puede ser empleada con ese objeto.

Las raíces dirigidas hacia distal prestan al órgano - dentario una disposición arqueada, las maniobras de exodoncia- consisten en hacer describir al órgano retenido un círculo en- el cual quede inscrito el arco radicular y coronario. Se permite que el molar siga esta línea, practicando la osteotomía - necesaria. Cuando la raíz distal es recta y la mesial dirigida hacia distal, encierran un séptum interradicular de tamaño- variable. Las raíces pueden estar fusionadas en su extremo -- apical. En tal caso todo el séptum queda encerrado entre las-

dos raíces. Cuando la raíz mesial está dirigida hacia distal y la distal hacia mesial, se pueden presentar ciertas variantes. La forma y dimensiones del séptum interradicular es también variable, este séptum debe ser vencido en el acto quirúrgico.

Otro tipo de raíces, aunque poco común, es el de raíces rectas, sus dimensiones pueden variar y de igual modo lo hace el interséptum. Las raíces fusionadas presentan forma de cono, cuya base de implantación es la línea del cuello del molar, su tamaño es variable. En el caso de la raíz distal mesializada y la mesial recta, el molar tiene un sólido anclaje, el tamaño del séptum varía según la disposición radicular y la resistencia que opone a la extracción está en relación al grado de curvatura de la raíz distal. La presencia de ambas raíces mesializadas crea serias dificultades en el acto quirúrgico, teniendo que recurrirse a la sección del molar. En caso de que la raíz mesial esté incurvada hacia mesial y la distal hacia distal, también se recurrirá a seccionar el molar y separar sus raíces para vencer el anclaje que producen. Pueden presentarse aparte, raíces supernumerarias en número y disposición variables. El tamaño, la forma y la curvatura de las raíces son factores de gran significación. La curvatura de las raíces puede ser favorable o desfavorable como ya hemos visto, pero no en relación a lo que se describe como morfológicamente normal, sino en relación al arco mecánico de elevación del diente. Hay un tipo de tercer molar retenido, frecuentemente asociado a impactación vertical. Se trata de un diente de forma piramidal, de base más ancha en su extremidad inferior, y en el que las raíces aparecen fusionadas. En este caso no existe otra alternativa para la extracción, que la remoción ósea completa hasta lograr una ventana por la que el cordal retenido pueda ser extraído.

Textura ósea.- Resulta naturalmente, mucho más fácil proceder al corte de estructuras óseas en una persona joven -- que en una adulta. De usar siempre una técnica de exposición- y revelado standard para muestras radiográficas podremos lle-- gar a desarrollar un sentido de percepción grande, y evaluar,- consiguientemente, la probable textura ósea del maxilar sobre- el que vamos a trabajar, al mismo tiempo que casi también po-- der predecir las posibles dificultades con que nos vamos a en- contrar durante la intervención. La porción ósea entre los -- dos molares (segundo y tercero) varía según la posición del -- tercero. El interséptum es el lugar conveniente para el apoyo de los elevadores, por lo tanto deberá ser estudiado a fondo - en la radiografía. Este espacio puede ser afectado por proce- sos patológicos (osteítis, saco pericoronario infectado, granu loma anterior del tercer molar). En muchas ocasiones, las ra- refacciones óseas en el espacio anterior permiten un fácil - - acceso a la cara mesial del molar retenido.

Espacio.- Este es, quizás, el factor más difícil de- evaluar en una radiografía intraoral periapical. Pero aún así el espacio del que vamos a disponer, para llevar a cabo nues-- tro trabajo puede ser, determinado por una cuidadosa observa-- ción del reborde oblicuo externo de la mandíbula. Si este re- borde está presente en un ángulo agudo, entonces dispondremos- de poco espacio. Si el ángulo del reborde, por el contrario,- presenta un ángulo obtuso, el espacio será mayor, y el procedi miento quirúrgico, por consiguiente más fácil. El espacio - - triangular existente entre la cara mesial del tercer, la cara- distal del segundo y el borde libre del hueso, tiene distinta- forma, disposición y tamaño, según el tipo de retención. Este espacio es el sitio donde debe ser introducido el elevador y - de su tamaño y forma depende la clase de instrumento a usarse. En algunas ocasiones, este espacio puede ser virtual, por ha-- llarse las caras proximales de los molares en íntimo contacto;

en el caso de retención distoángular, este espacio está ampliamente abierto hacia arriba. Por otra parte, puede estar modificado por procesos patológicos a su nivel.

El Cirujano oral encontrará que el análisis meticuloso de la película periapical, le llevará a un mejor planteamiento de su procedimiento operatorio, haciendolo mucho más fácil de llevar a cabo.

CAPITULO IV
ESTUDIOS PREOPERATORIOS

Para realizar una operación cualquiera en el organismo, salvo las operaciones de urgencia, se requiere una preparación previa, es decir, ponerlo en las mejores condiciones para soportar con éxito una intervención. Las operaciones de Cirugía Bucal no escapan a estas condiciones, aunque indudablemente, por tratarse por lo general de un paciente con afección local, la preparación que necesita es menor que las indicadas para Cirugía general.

Esta preparación previa es la que en Cirugía se llama preoperatorio, definido por Arce como la apreciación del estado de salud de una persona en vísperas de operarse, con el fín de establecer si la operación puede ser realizada sin peligro y en el caso contrario, adoptar las medidas conducentes a que ese peligro desaparezca o sea reducido al mínimo.

Partimos de la base de que el paciente de nuestra especialidad tiene un estado general normal, y aunque no sea un hombre sano, su lesión o afección local no invalida esa conclusión. En caso de tratarse de un paciente con su estado general perturbado por alguna afección general, o como complicación de su enfermedad bucal, debe ser tratado previamente por su internista para ponerlo en las condiciones que necesita. Sólo nos dedicaremos a señalar las medidas preoperatorias indispensables a todo acto quirúrgico bucal, que son por otra parte extraordinariamente simples.

Estas medidas pueden clasificarse en general, en aque

lla, que son las que se refieren al organismo total, y las locales que se realizan en el campo operatorio, antes de nuestra intervención.

Medidas generales.- Las indicaciones preoperatorias más importantes en nuestra práctica son: tiempo de coagulación, tiempo de sangrado, examen de orina, biometría hemática e historia clínica.

HISTORIA CLINICA

Es el estudio meticuloso de cada uno de los enfermos examinados y para ésta se sigue un patrón de técnicas y métodos clínicos.

La clínica es el arte de escuchar, observar y efectuar un escrupuloso estudio de cada una de las regiones de que está comprendido el ser humano.

Los signos y los síntomas clínicos reunidos en el transcurso del interrogatorio y de la exploración física quedarán en nuestras manos como documentos escrito denominado Historia Clínica.

Los cimientos de una Historia Clínica están dados por el interrogatorio cuyas partes integrantes son:

INTERROGATORIO

El realizar un buen interrogatorio es un verdadero arte, que requiere capacidad de percepción y cierto grado de intuición. El interrogatorio se puede considerar una conversación profesional planteada, que permite al paciente comunicar al clínico sus síntomas, sensaciones y a veces sus temores, de manera que éste pueda establecer la naturaleza real o posible-

de la enfermedad conociendo además sus impresiones y actitudes mentales.

El orden de las distintas partes del interrogatorio depende de la elección personal. El que mencionamos a continuación se utiliza con mucha frecuencia.

El interrogatorio comprende cierta información ordinaria, que puede recoger con facilidad la secretaría del dentista, o su ayudante; nombre del paciente, dirección, número de teléfono, edad, sexo y estado civil. Es importante incluir el nombre, dirección y teléfono del médico personal del paciente, así el dentista puede, si se necesita, consultar con dicha profesionista.

El interrogatorio completo comprende la enfermedad principal, la historia de la enfermedad actual, los antecedentes odontológicos, médicos, familiares y socioprofesionales.

1.- Enfermedad actual.- Una buena práctica psicológica consiste en pedir al paciente que relate su enfermedad actual con sus propias palabras. Generalmente en términos no técnicos. Luego se pide al paciente que cuente desde cuando y cómo se desarrollaron los síntomas experimentados, y los tratamientos previos. Los síntomas del paciente representan la suma de sus experiencias subjetivas, incluyendo sus reacciones emocionales.

2.- Antecedentes odontológicos.- Además de la enfermedad principal y de la historia de la enfermedad actual, es necesario recoger los antecedentes odontológicos. Muchas veces es preferible vigilar estrechamente la forma en que el paciente describe los detalles del tratamiento odontológico previo y sus reacciones frente al dentista.

3.- Antecedentes médicos.- Los antecedentes médicos contienen información acerca de cualquier enfermedad que se haya sufrido en el pasado (una enfermedad antigua pero cuyos síntomas todavía persisten, puede pertenecer simultáneamente a los antecedentes médicos y al estudio de aparatos y sistemas). Los antecedentes médicos comprenden lo siguiente:

1.- Enfermedades graves o importantes
2.- Hospitalización
3.- Transfusiones de sangre
4.- Alergias
5.- Tratamientos medicamentosos.

Como el término de enfermedad grave es proco preciso, se pedirá al paciente que mencione la enfermedad que requirió atención médica, o que lo obligó a permanecer en cama x número de días. Además el dentista preguntará específicamente al paciente si está enterado de haber sufrido en el pasado enfermedad del corazón, fiebre reumática, etc.

Las alergias o tendencias alérgicas conocidas deben figurar en los antecedentes médicos, estas tendencias incluyen, por ejemplo; el asma y la fiebre de heno. Deben distinguirse las alergias verdaderas que se manifiestan por urticaria, edema angioneurótico, erupciones cutáneas, síntomas respiratorios y síntomas de enfermedad del suero, de simples aversiones psicológicas del paciente. Una historia de alergias múltiples a los alimentos a veces sólo significa flatulencia o eruptos frecuentes por comer sin placer.

Es preciso preguntar al paciente una y otra vez que medicamentos está tomando o si tomó hace poco (en las últimas seis semanas). Cuando el enfermo no conozca bien la naturaleza del medicamento, es aconsejable preguntar a su médico.

saber si aconseja tomar precauciones antes o durante el tratamiento.

Presión arterial.- El dentista debe conocer la presión arterial de su paciente, pues muchas intervenciones suponen un stres que puede elevar todavía más la presión arterial. Además, la infección intravascular accidental o la absorción muy rápida (por ejemplo inyectar en el plexo venoso) de anestésicos locales que contengan adrenalina pueden elevar la presión. Los hipertensos pueden requerir sedantes preoperatorios, sesiones cortas y a veces es preferible disminuir la cantidad de adrenalina que se emplee (1 a 10,000 en lugar de 1 a 50,000).- No es aconsejable fiarse de los síntomas para saber si el paciente es hipertenso, pues muchos pacientes son asintomáticos antes de padecer un ataque o sufrir enfermedad renal irreversible. Cuando el paciente es un hipertenso antiguo, debe tomarse la presión inmediatamente antes de intervenir para establecer si la presión está bien controlada, dentro de los límites aceptables y permitir realizar la intervención odontológica. Los límites normales de la presión arterial son del orden de 130/70. En pacientes de mayor edad, la presión sistólica quizá aumente probablemente por arterioesclerosis; suele darse como regla un valor de 100 más la edad del paciente. No se debe de producir aumento paralelo de la presión diástolica, en pacientes de mayor edad. Los pacientes con hipertensión diastólica prolongada (después de varias lecturas descartando el dolor y la ansiedad) deben mandarse al médico para un diagnóstico preciso.

Estudios de laboratorio.- Constan de Tiempo de sangrado, tiempo de coagulación, analisis de orina, biometría hemática.

a) Tiempo de sangrado.- (técnica de Ivy):

Indicaciones; el tiempo de sangrado, combinado con la medición del hematocrito, constituye una prueba preliminar-

útil en un paciente con antecedentes de sangrado prolongado en intervenciones quirúrgicas previas. Es importante recordar que, aunque el tiempo de sangrado se prolonge en muchos trastornos de la hemostasis, otros pacientes pueden sufrir anomalías hemorrágicas graves que ponen en peligro su vida, sin que se modifique su tiempo de sangrado. En otras palabras, el encontrar un tiempo de sangrado prolongado suele indicar un defecto en la hemostasia, por un tiempo de sangrado normal no excluye la posibilidad de una anomalía de tipo hemorrágica. No deben realizarse éstas pruebas si se sabe con seguridad que el paciente muestra una tendencia hemorrágica. No está justificado este ensayo si existe el peligro de un sangrado prolongado a consecuencia del estudio.

Interpretación.- El límite normal superior para el tiempo de sangrado es de 3 a 4 minutos. La técnica de Ivy, se considera de 3 a 4 minutos. Con otros métodos por ejemplo el de Duke en el lóbulo de la oreja, son normales aún cifras más altas, de 2 a 5 minutos. Si se encuentra un resultado anormal, debe repetirse la prueba en otro lugar distinto del que pinchamos.

Habitualmente, un tiempo de sangrado prolongado se debe a una anomalía de la estructura vascular o a la capacidad de retracción de los capilares o a un trastorno en el número o función de las plaquetas. Por lo tanto el aumento de tiempo de sangrado no permite diagnosticar con precisión ninguno de los trastornos de la hemostasia, al paciente que muestre un tiempo de sangrado anormal debe someterse a una investigación hematológica completa.

Un tiempo de sangrado de 5 minutos no significa necesariamente que el paciente dejará de sangrar en 5 minutos. El tiempo que tarda en suspenderse el sangrado depende de la forma en que se produce la herida, del calibre de los vasos afectados, de la importancia de la lesión tisular cercana a la he-

rida y de los factores generales como presión arterial o la - respuesta del individuo a la anestesia aplicada. Un paciente con trombocitopenia puede mostrar un tiempo de sangrado continuo a partir de zonas de tejido gingival crónicamente inflamado.

d) Tiempo de coagulación (lee White):

Normalmente va de 5 a 10 minutos. Todo estudio incluyendo la función venosa debe correr a cargo de un técnico entrenado que siga siempre un método igual. Solo por encima de 12 minutos se considera patológico.

c) Analisis de orina

Debe ser realizado por un laboratorio de analisis clínicos; sin embargo, determinados componentes de la orina pueden ofrecer un interés inmediato para el dentista, y es común realizar mientras el paciente está en el consultorio ciertas - pruebas encaminadas a una búsqueda preliminar de algunas enfermedades generales. Se encuentran en el comercio, bajo formas de cintas o tiras de papel o plástico impregnadas con la substancia problema, los siguientes reactivos muy convenientes para estos fines:

Test-Tape o Clinisty: identificación de glucosuria.
Combistix: estudio de proteniuria y reacción ph.
Labstix: estudio de proteniuria, glucosuria, cetonuria, hematuria y reacción ph.

Si la cifra sanguínea de glucosa es superior a 160 o 180 mg por 100ml se obtiene un resultado positivo en la prueba con Tes-tape o Clinistix (Combistex).

La glucosuria secundaria o hiperglucemia se debe casi siempre a diabetes sacarina, pero puede obedecer a hipertiroidismo, anestesia general o lesiones intracraneales, como un ataque. Se encuentra glucosuria sin hiperglucemia en pacientes con glucosuria renal (aquellos que pierden glucosa con la orina a pesar de cifras normales en sangre) en 10 a 15 por 100ml en embarazos normales y en otros pacientes diabéticos bajo tensión o que han ingerido una comida rica en carbohidratos.

Reacción ph:

Los valores normales compatibles con una buena salud son de 4.7 a 8.0, por lo tanto el ph de la orina es de poca importancia o utilidad en el diagnóstico, salvo si se relaciona con el metabolismo acidobásico del paciente.

Hematuria:

La identificación de sangre oculta en la orina es una prueba adicional útil, que puede realizarse con el Labstix. Aunque la hematuria puede obedecer a muchos trastornos, en general significa que existe un padecimiento digno de un tratamiento médico, aunque la hematuria solo sea microscópica y el paciente no se haya percatado de ella. Es común una reacción positiva en la orina de mujer durante la mestruación, pero con ésta excepción, una prueba de hematuria positiva sobretodo si se repite en varias muestras, siempre tiene importancia. Las principales enfermedades que dan lugar a la hematuria son: nefritis, cálculos renales, infección de riñón y vías urinarias, enfermedades de colágena y leucemia o discrasias sanguíneas y estados hemorrágicos. Desde luego se necesita un estudio médico detallado para establecer la causa de la hematuria, como hemos visto que era el caso para la proteinuria y la glucosuria.

d) Biometría completa:

La biometría completa consiste en una serie de pruebas que suelen realizarse al mismo tiempo y cuyos resultados ayudan a conocer la respuesta general, en caso de infección bucal o a descartar enfermedades generales como causa de lesiones bucales. Estas pruebas comprenden:

1.- Recuento de número total de glóbulos rojos (eritrocitos).
2.- Recuento de glóbulos blancos (leucocitos).
3.- Formula leucocitaria.
4.- Medición de hemoglobina.
5.- Estado de frotis teñido. A veces este grupo se le incluye pruebas de hematocrito, pero la medición que suministra es prácticamente la misma que le corresponde a la medición de hemoglobina.

Cifra total de glóbulos rojos.- Son en el adulto de 4 a 5.5 millones por mm^3 de sangre, aprox.. Se modifican estas cifras en la anemia y la policitemia y durante los cambios de volumen sanguíneo circulante a consecuencia de choque, deshidratación. Suele realizarse un recuento total de glóbulos rojos en cada hospitalización, incluso para pacientes odontológicos; pero solo se repite para vigilar la evolución de la anemia, o alguna otra anomalía.

Puede ocurrir muchos errores durante el recuento de glóbulos rojos, tanto de origen humano (dilución, mezcla y recuento) como propios del equipo empleado. Si se dispone de un contador electrónico, suele omitirse este estudio de la biometría hemática, recurriendo en su lugar a mediciones de hemoglobina o de hematocrito. Los contadores electrónicos de partículas tienen la ventaja adicional de suministrar datos relacionados con el tamaño y la formula de glóbulos rojos que se encuen

tran, lo que ayuda a conocer la naturaleza de la anemia.

Recuento total de glóbulos blancos.- En un adulto normal, se encuentran de 5000 a 10,000 por mm^3 aprox.. La alteración más frecuente es el aumento de esta cifra (leucocitosis)- generalmente por efecto de enfermedades infecciosas o de amplia necrosis tisular. También hay leucocitosis en leucemias y policitemias y como respuesta fisiológica al ejercicio, miedo, dolor y digestión.

Hay una disminución de glóbulos blancos (leucopenia)- cuando está deprimida la médula ósea, agranulocitosis, anemia- aplástica, reacciones alérgicas, torácicas y fármacos, algunas infecciones (generalmente virales), corrosis y enfermedades de la colágena.

En la atención de pacientes odontológicos, el recuento de glóbulos blancos es signo de que existe un fenómeno infeccioso generalizado, además permite descartar una posible - leucocemia o una leucopenia maligna en pacientes con lesiones- bucales compatibles con este diagnóstico.

Formula leucocitaria:

Puesto que los glóbulos blancos de la sangre circulante son de distintos tipos y de distinto origen, la cifra total de leucocitos tiene poca utilidad sin un estudio diferencial de los diversos tipos celulares presentes. Suelen encontrarse cinco tipos de glóbulos blancos.

En el paciente de Odontología la linfocitosis suele - deberse a una enfermedad viral de vías respiratorias altas, - en cambio suele encontrarse leucocitosis neutrofílica en caso- de absceso alveolar agudo, pericoronitis o gingivoestomatitis- ulcerocrótica aguda. La leucocitosis que acompaña a la mononu

cleosis infecciosa se caracteriza por la aparición de células mononucleares poco comunes, en la fórmula blanca suele mencionarse como linfocitos atípicos; de encontrarse eosinofilia importante puede pensarse en fenómeno alérgico, infección parasitaria y linfoma del tipo de la enfermedad de Hodkin.

Variedad globular	Porcentaje	No. absoluto por mm^3	Cifra total de glóbulos blancos por mm^3.
Neutrófilos	60 - 70	3000 a 7000	4150 - 11500
Basófilos	0.1 - 1	0 a 100	4150 - 11500
Eosinófilos	1 - 3	50 - 300	4150 - 11500
Linfocitos	20 - 35	1000 - 3500	4150 - 11500
Monocitos	2 - 6	100 - 600	4150 - 11500

Medición de la concentración de hemoglobina:

En general se mide la concentración de la hemoglobina expresada en gramos de hemoglobina por 100ml de sangre, para conocer el estado de masa total de glóbulos rojos y la cantidad de substancia portadora de oxígeno que contiene. Esta medición por lo tanto, da una información similar a la del hematocrito o de recuento total de eritrocitos. En Odontología la concentración de hemoglobina constituye un índice de una probable anemia o policitemia y solo es preciso solicitarla en lugar del hematocrito del recuento de eritrocitos, no como suplemento de ellos. En Medicina, en cambio la concentración de hemoglobina se utiliza también para calcular ciertos valores patrón que ayuda a conocer la naturaleza de la anemia que sufre un enfermo.

En el hombre adulto, los límites normales de la concentración de hemoglobina son de 13 a 16g por 100ml de sangre. En la mujer suelen encontrarse valores un poco menores, de 12 a 14 g por 100 ml., en el niño las cifras varían desde un máxi

mo de 17 a 20 g. para el recien nacido hasta un mínimo de 19 a 12g durante el primer año, observándose un aumento gradual hasta la cifra del adulto que se alcanza alrededor de los 10 años.

Medidas Locales:

Para realizar una operación en la cavidad oral, se exige que ésta se encuentre en condiciones óptimas de limpieza. El tártar dentario, las raíces y los dientes cariados, serán extraídos u obturados. Las afecciones existentes en las partes blandas de la cavidad oral contraindican una operación, siempre que ésta no sea de gran urgencia. Nos referimos a las gingivitis, y a las estomatitis, (en especial las aulceromembranosas) que son terreno malo para cualquier operación y que necesitan un tratamiento previo.

En cuanto a las lesiones tuberculosas y sifilíticas (chancro, placas mucosas), contraindican toda operación en la cavidad bucal, por el peligro que significan incisiones sobre tales lesiones y el contagio que representa para el operador.

Aún estando normal, la boca antes de cada operación, debe ser cuidadosamente lavada con una solución de agua oxigenada (en atomizador) o soluciones jabonosas que se preparan diluyendo jabón líquido y agua oxigenada en un volúmen de 10 veces mayor de agua.

Especial dedicación hay que prestarle a los capuchones de los terceros molares, éstas regiones serán lavadas con una solución de agua oxigenada o un antiséptico cualquiera y pintada con tintura de merthiolate antes de la operación.

Estas medidas antisépticas preoperatorias colocarán la cavidad oral en una condición óptima, para realizar en ella una intervención y disminuir en un alto porcentaje los riesgos

y las complicaciones postoperatorias.

Indicaciones:

Glucosuria.- Es importante para el dentista reconocer una diabetes sacarina en un paciente odontológico, por las siguientes razones:

1.- Las respuestas a la terapéutica periodental pueden ser menos satisfactorias en pacientes diabéticos que en pacientes sanos en igualdad de condiciones.

2.- El diabético, quizá tarde mucho en cicatrizar los tejidos bucales después de las intervenciones y aparezcan complicaciones (necrosis e infección secundaria) que no produce en el individuo sano.

3.- Es frecuente encontrar ciertas enfermedades bucales en unión de una diabetes sacarina (por ejemplo mungueto o dolor bucal por protesis).

4.- Los efectos generales de la infecciones agudas de la boca son mucho mayores en el diabético que en el sujeto sano.

5.- La diabetes sacarina es una enfermedad incidiosa, que muchas veces se complica por daños tisulares graves hasta desembocar en lesiones cardiovasculares irreversibles.

Este último punto basta para recordar que cualquier miembro de las profesiones de la salud que sospeche diabetes en un paciente, tome las medidas necesarias para confirmar o descartar esta posibilidad (nuevas pruebas o consulta médica). En última instancia el diagnóstico de diabetes sacarina solo corresponde al médico, pero no siempre es posible o convenien-

te para el dentista mandar un paciente a consulta médica, en el momento mismo en que sospecha la diabetes. En estos casos es deseable y correcto que el dentista lleve a cabo ciertas pruebas.

En ocasiones se incluye como prueba preliminar en el estudio de un paciente odontológico la búsqueda de proteinuria. Durante muchos años se utilizó el combixtex con este fin. El Labstix, producto de reciente aparición combina la identificación de la proteinuria con la hematuria y cetonuria, pero quizás no tenga mucha ventaja sobre el Combistex en la práctica odontológica. Es raro encontrar cetonuria, salvo en caso de diabetes grave, pero estos pacientes no suelen acudir a la consulta odontológica.

Equipo: Frasco para orina, cintas reactivas.

Método.- Cada producto va acompañado de indicaciones detalladas que deben seguirse con todo cuidado.

Interpretación:

Proteinuria.- La orina de un individuo sano contiene muy pocas proteínas, aproximadamente 50 mg. en 24 hs. (se elimina en este intervalo de 1200 a 1500 ml.). Esta cantidad es suficiente para que pueda reconocerse mediante estudios químicos ordinarios en una sola muestra y si no se concentra la orina no podrá encontrarse en una muestra de 24 hs. Por lo tanto cualquier proteinuria reconocible en una muestra aislada, puede ser signo de un estado patológico con las siguientes excepciones. Se llama proteinuria funcional, a la presencia de proteínas en la orina sin que exista ningún proceso patológico conocido. Puede encontrarse en caso de ejercicio muscular intenso, exposición prolongada al frío, embarazo o proteinuria ortostática. También puede encontrarse resultados positivos, falsos de proteinuria a nivel de huellas, si la muestra no es-

reciente o si se conservó en un recipiente contaminado, o si el paciente está tomando alcalinizantes.

La proteinuria debida a trastornos patológicos puede corresponder a varias enfermedades. En general se habla de proteinuria prerenal (que no se debe a enfermedad primaria del riñón), renal (debida a enfermedad primaria del riñón) y postrenal o falsa (por adición de proteínas a la orina a un nivel situado entre el túbulo renal y el exterior). Al encontrarse proteinuria en un paciente odontológico, que sufre de una enfermedad diagnosticada susceptible de explicar el resultado, debe pedirse al paciente que repita él mismo la prueba varias veces, en los días siguientes a distintas horas, si la proteinuria persiste, debe acudir al médico quien habrá de valorar estos resultados.

Glucosuria.- Los límites normales de la glucosa sanguínea en ayunas son aproximadamente de 70 a 100 ml. por 100 ml., la concentración sube hasta unos 160 mg por 100ml. después de una comida en un individuo normal, pero a las dos horas vuelve al nivel del ayuno. En una diabetes leve, las cifras en ayunas puede alcanzar 200 mg. por 100ml., después de una comida pueden persistir más de dos horas y alcanzar hasta 250mg. por 100ml.

La prueba de Destrostix da cifras de glucosa sanguínea que corresponden, a las que se obtienen con técnicas más complicadas, por lo tanto este reactivo puede utilizarse, para medir los valores dentro de los límites probables en pacientes odontológicos de consulta externa.

Solo puede hacerse un diágnóstico de diabetes sacarina después de una Historia Clínica completa y pruebas de laboratorio adecuadas, todo ello en manos de un médico, pero si la

cifra sanguínea postprandial de 2 horas es inferior a 110 o - 120mg. por 100ml. es poco probable que exista diabetes sacarina. Frente a una concentración postprandial de 2 horas mayor - de 120 mg. por 100 ml., es evidente que el metabolismo de la - glucosa es normal en este paciente y podría tratarse de una - diabetes sacarina o un estado prediabético. En ambos casos el- paciente que da resultado superior a 120mg. por 100ml. debe ser atendido por un médico.

CAPITULO V

TECNICAS QUIRURGICAS PARA LA EXTRACCION DE LOS TERCEROS MOLARES INFERIORES RETENIDOS

La extracción de los terceros molares inferiores retenidos es un procedimiento quirurgico complicado. Los tejidos blandos de esta zona generalmente están muy vascularizados, por lo que tendremos un aflujo sanguíneo abundante; además, el campo operatorio es constantemente invadido por saliva. Estos factores harán necesario el uso constante del aparato de succión potente. Se deberá observar una rigurosa asepsia, la intervención se planeará proyectando las posibles complicaciones, teniendo en mente la solución inmediata que deba darsele a éstas. Los factores más frecuentes que complicarán la técnica quirúrgica en la extracción del tercer molar inferior retenido son: la curvatura anormal de raíces; la hipercementosis, la proximidad del conducto dentario, la extensa densidad ósea en los ancianos, el espacio folicular ocupado con cemento o hueso en los ancianos, los casos en que las coronas sean reabsorvidas en forma parcial y que posteriormente la superficie erosionada sea sustituida con hueso, debido a la actividad osteoblástica, (resultando una anquilosis diente y diploe óseo, que requerirá una remoción completa del hueso que se encuentra alrededor, antes de intentar luxar al diente), un acceso difícil al campo operatorio a un músculo orbicular pequeño, a trismuso a una lengua e incontrolable.

Primeramente se realiza la anestesia regional troncular en la espina de Spix, que se completa corrientemente con

una anestesia local, sobre todo para izquemizar la región. En caso de trismus, practicaremos una anestesia maseterina de Bercher.

Se hace la incisión en bayoneta, de ramas longitudinales, de dos a tres centímetros: una en el borde interno del trígono, partiendo de la base del pilar y llegando hasta el ángulo postero-interno del segundo molar; la otra, partiendo del ángulo postero-externo de este diente se dirige oblícuamente hacia adelante, hacia la línea oblícua externa; una rama transversal las une a lo largo de la cara posterior del segundo molar. Otro tipo de incisión es la que empieza en la parte lingual de la línea oblícua externa a una distancia de 2 cm., por distal del segundo molar inferior, y se dirige hacia adelante, hasta que contacte la línea media de superficie distal del segundo molar. Se continuará la incisión por vestibular alrededor del cuello del segundo molar hasta el espacio interproximal, entre el primero y el segundo molar, y de allí se extiende hacia abajo en dirección al fondo del surco de 4so. Es importante mantener la incisión del lado vestibular, a fin de que la infección y el trismo postoperatorio sean mínimos. Las incisiones no se hacen a lo largo de la línea oblícua interna de la rama o de la cortical lingual, por lo complicado de las fibras musculares en estas áreas. Para prevenir el trauma quirúrgico de éstos músculos haremos la incisión, desde el punto medio de la superficie distal del segundo molar en diagonal, cruzando el tercer molar retenido hacia la línea oblícua externa, y si es necesario, a lo largo de ésta. Las incisiones llevadas directamente hacia atrás, pronto pasan la estructura ósea a causa de que las ramas se abren hacia afuera lateralmente en este punto. Se puede ver que una incisión que parte del segundo molar y se lleva hacia atrás, se abre en la fosa pterigomaxilar. Esta técnica procura alterar los tejidos blandos linguales al mínimo posible, produciendo el trismo y la aparición de abscesos submaxilares o parafaríngeos.

El tipo de incisión está condicionado por el tipo de retención. Ries Centeno considera que la incisión debe ser amplia, para que se descubra con holgura el hueso a resecar. Las incisiones pequeñas e insuficientes originan más molestias que ventajas, la encía es traumatizada en el acto operatorio, con los trastornos consiguientes. Otro tipo de incisión es el ángular; una de sus ramas se traza desde el centro de la cara distal del segundo molar y se extiende hacia trás, su largo varía con el tipo de retención. La otra rama se inicia en el mismo punto de la cara distal o en la porción distal del reborde gingival y se dirige hacia abajo, adelante y afuera, en una extensión aproximada de un centímetro. Esta segunda rama de la incisión es necesaria para no lacerar el tejido gingival en el acto de la aplicación de los elevadores.

En el caso de las retenciones mesioángulares y horizontales el colgajo puede ser mayor; en esa forma la segunda incisión se realiza en el ángulo mesiobucal del segundo molar y se extiende también hacia abajo y afuera. El tejido gingival debe en este caso ser desprendido de las caras bucal y distal del segundo molar.

Existe una incisión que permite la extracción de un tercer molar inferior, en cualquier tipo de retención, se inicia a centímetro y medio de la cara distal del segundo molar, ligeramente hacia vestibular; se hace el trazo hasta la cara distal del segundo molar, ahí se rodea el ángulo distovestibular y se continúa rodeando el cuello del molar, se continúa haciendo lo mismo con el primer molar y el segundo premolar.

Una vez hecha la incisión, se hace la liberación del colgajo mucoso, con la legra larga y fina, con una espátula de Freer o con un periostotomo, con precaución para no desgarrar la mucosa. El instrumento que se utilice, se debe manejar guardando el contacto óseo llegando hacia adentro, hasta el descu-

brimiento completo de la zona ósea que recubre el diente, cuya posición, forma y relaciones han sido previamente determinadas. En realidad, el periostio consiste en dos capas íntimamente ligadas entre sí; una capa externa que se haya vascularizada y compuesta principalmente de densas fibras colágenas y una capa interna o cambium que no está muy irrigada, en la cual las células están dispuestas en forma más suelta. Es a nivel de esta capa interna en la que los fibroblastos se modelan osteoblastos, cuando es necesaria la formación ósea, a raíz de un traumatismo. La debida curación de un hueso seccionado requiere una adecuada irrigación sanguínea para la alimentación de esta región. El endostio se haya estrechamente aplicado a las cavidades formadas por las travéculas entrelazadas del hueso esponjoso. Las células del endostio que se hayan estrechamente ligadas al hueso, así como las células de la capa interna del periostio, poseen la propiedad de diferenciarse en osteoblastos, y es esta capacidad osteógena la que permite la regeneración interna del hueso. Separado el colgajo, se le reclina hacia afuera con la ayuda de un separador apropiado.

Remoción del hueso.- Si el diente retenido está completamente cubierto por hueso, éste debe quitarse por medio de fresas para hueso (quirúrgicas) o escoplos. Usense fresas para hueso afiladas (especialmente las de forma de punta de lanza) para comenzar el corte a través de la densa cortical ósea. Cuando las hojas o bordes cortantes se obstruyan con las astillas óseas, limpiese la fresa para evitar que se recaliente y se quene, lo que dará por resultado la muerte de las células óseas y dolor postoperatorio, se harán orificios en el hueso que cubre el diente retenido, a una distancia de 4 mm. entre uno y otro. Se profundizará hacia el diente retenido con el mínimo de presión y velocidad. Cerca del segundo molar no se hacen perforaciones con fresas para hueso para evitar lesionar ese diente. Se ha de limpiar el sitio constantemente con agua mientras se está trabajando, y al mismo tiempo se usará el as-

pirador, por medio de escopio conectense los orificios hechos previamente y quítese del hueso. Este método es el que causa menor traumatismo. Los escoplos deben estar bien afilados, para ser usados y esterilizados en un medio frío para no arruinar el borde cortante. Hay dos tipos de escoplos; el escoplo de presión manual (más peligroso) y el escoplo y martillo de mano (muy satisfactorio si se tiene un asistente entrenado). Se ha de liberar toda la corona y el comienzo de las raíces para poder realizar la extracción. Debe eliminarse bastante hueso para permitir elevar el diente de su lecho, sin necesidad de presiones descomunales. El uso de fuerzas excesivas para tratar de elevar el diente, a través del hueso, produce generalmente fractura. Nunca hay que sacar un diente retenido a través de una abertura pequeña; ya que si no se fractura, habrá mucho traumatismo, lo que aumenta las complicaciones postoperatorias. Robert M Hall, describe una técnica en el tallado y exéresis ósea por el uso de la turbina de ultra alta velocidad. La velocidad es superior a 100,000 R. P. M. con fresas quirúrgicas de carburo especialmente manufacturadas, que permite la remoción de hueso denso con un simple movimiento de frote. Esta técnica es aplicable a la osteotomía, dientes retenidos, seccionamiento dentario, reducción de torus palatino y lingual, etc.. Esta turbina, con pieza de mano ultratápida, funciona por medio de nitrógeno o aire comprimido (envasado en cilindros o instalado en galerías, en el área de trabajo). La irrigación por medio de una jeringa bulbo es adecuada, aunque los estudios histológicos han mostrado que no hay necrosis ósea después de este fresado, con refrigerantes o sin ellos.

EXTRACCION DEL TERCER MOLAR INFERIOR RETENIDO EN POSICION VERTICAL.

Se elige el elevador según las dimensiones del espacio interdentario, entre los labios de la incisión mucosa. Este instrumento actúa en su primer tiempo como cuña. En esta -

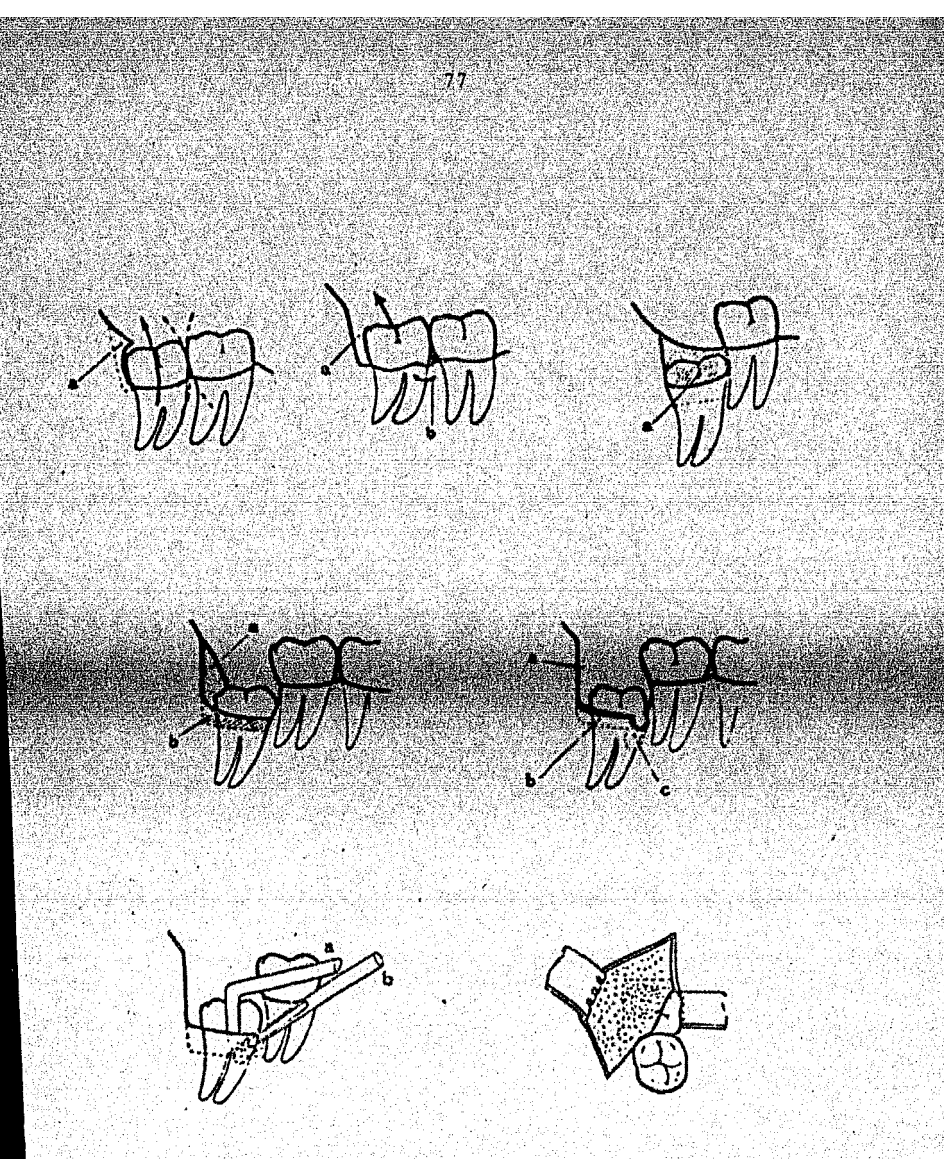

EXTRACCION DEL TERCER MOLAR INFERIOR RETENIDO EN POSICION VERTICAL.

función penetra en el espacio interdentario, esta penetración permite en algunos casos, el desplazamiento, del molar hacia el lado distal, elevando y luxando el molar retenido. Introducida completamente la hoja del elevador en el espacio interdentario, la parte plana de la hoja es aplicada contra la cara mesial del tercer molar, se inicia el movimiento destinado a elevar el diente. Para tal objeto, se hace girar el mango del instrumento en el sentido de las agujas del reloj, para operar en el lado derecho, y a la inversa del movimiento de las agujas al actuar en el izquierdo. En esta función el instrumento actúa como una palanca de primer género. Con este movimiento hacia distal el molar se eleva y se desplaza hacia distal en la misma proporción con que fue girado el instrumento. Si la luxación no ha sido terminada con ese movimiento, entonces se aplica la hoja a un nivel más bajo y se vuelve a repetir el movimiento hacia distal. Cuando la hoja del elevador insuficiente (por su tamaño) para dirigir el molar hacia distal, se emplea el número siguiente con el que se logra el fin propuesto. La fuerza a emplearse y la extensión del movimiento distal estándadas por la forma radicular. Luxando el diente este puede extraerse del alveolo con pinza para extracciones o con el mismo elevador, también puede ser eliminado con el elevador de aplicación bucal, colocando este instrumento en la cara bucal del molar, a nivel de la bifurcación radical; girando el instrumento hacia afuera, sobre su eje, con punto de apoyo en el borde óseo bucal, se levanta el molar hacia arriba y adentro.

La estracción por odontosección tiene su indicación en aquellos casos de raíces divergentes con extraordinaria cementosis, se cortará el molar verticalmente para separar las dos raíces.

EXTRACCION DEL TERCER MOLAR INFERIOR RETENIDO EN POSICION MESIOANGULAR.

En general el molar retenido en esta posición está

alojado más profundamente en el hueso y la cantidad de hueso distal suele estar dispuesto con más abundancia en las retenciones mesioangulares que en las verticales. El contacto con el segundo molar, constituye uno de los más sólidos anclajes del molar retenido, por lo que la eliminación del tejido dentario y la odontosección, son recomendables para evitar traumatismos y sacrificios óseos inútiles. El molar retenido para ser elevado de su alveolo debe trazar un arco, para la realización, del cual se opone los dos elementos indicados ya: el punto de contacto y el hueso distal. En muchas ocasiones, aún eliminando todo el hueso distal, se opone al trazado del arco, la extracción se ve dificultada o impedida por el contacto que las cúspides mesiales del tercer molar realizan sobre la cara distal de la corona del segundo, o en la cara distal de la raíz distal, por debajo de la línea cervical, resulta un problema mecánico insalvable elevar un diente en tales condiciones, por lo que recurrirá a la odontosección.

La forma y el tamaño del espacio interdentario entre la cara mesial del tercer molar, la cara distal del segundo y el borde superior del interséptum, son los que rigen el tipo de elevador que se debe emplear. Espacios interdentarios pequeños exigen una hoja del elevador de escasas dimensiones; un espacio grande, necesita un elevador de hoja ancha. Colocando un elevador de hoja chica en un espacio grande, el trabajo es improductivo, debido a que no se logra el punto de apoyo necesario. El elevador se introduce en el espacio interdentario, dirigido hacia abajo en sentido lingual, actuando en este primer tiempo como cuña. Con ligeros movimientos giratorios del mango del instrumento dirigidos hacia mesial y distal, el elevador ocupa el espacio. La parte plana de la hoja del elevador es aplicada contra la cara mesial del tercer molar; su borde inferior sobre el borde superior del espacio interdentario. Dirigiendo el mango del instrumento en sentido mesial, y de

acuerdo con la disposición y forma radicular, se gradúa la fuerza necesaria para elevar el molar. La eliminación del molar se realiza una vez colocando el diente verticalmente y vencido el contacto entre el segundo y el tercer molar, con una pinza para molares inferiores o en el mismo elevador.

En cuanto a la extracción por odontosección se ha de considerar como la indicada en ciertos casos de retención mesioangular. La odontosección puede aplicarse de dos distintas formas: se divide el diente según su eje mayor, o bien se divide según su eje menor. Ambas operaciones se pueden realizar con o sin osteotomía. En unos casos ella es imprescindible, en otros puede seccionarse el diente y extraerlo sin la resección ósea previa. La odontosección de los molares retenidos se realiza con discos, piedras de carborundo, fresas, escoplo recto, de media caña, el escoplo de Sorensen o el escoplo mecánico. La extracción de la corona después de seccionar el diente según su eje menor se realiza por medio de elevadores finos. Luego de seccionado el molar, se introduce el elevador en el espacio creado por la fresa. Este espacio es de gran utilidad pues a sus expensas se desplaza la corona hacia mesial y luego hacia distal. Se introduce el elevador por debajo de la corona, entre la cara mesial y el borde óseo y se eleva la corona. La porción radicular puede extraerse por medio de elevadores rectos, curvos o con los de Winter. En caso de gran divergencia radicular o gran cementocis, puede ser de utilidad las dos raíces con una fresa de fisura colocada en la pieza de mano, cada raíz se extrae por separado con elevadores.

Cuando se secciona el molar en el sentido de su eje mayor, quedan dos porciones: una mesial y otra distal. Cada una debe ser eliminada por separado, se comienza por la más sencilla, que es la distal; se introduce un elevador recto, entre las dos porciones del molar retenido, actuando como cuña



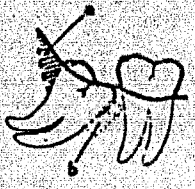



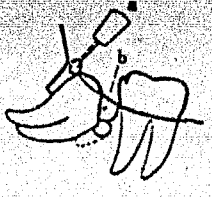

EXTRACCION DEL TERCER MOLAR INFERIOR RETENIDO
EN POSICION MESIO-ANGULAR.

se consigue luxar ligeramente la porción distal. El punto ideal de aplicación del elevador se encuentra a unos mm. por debajo de la línea cervical. Una vez eliminada la porción distal, se introduce el elevador entre la cara mesial del molar y del hueso haciendo girar el mango del elevador hacia mesial y elevando la porción mesial. Puede presentarse el caso que, por gran curvatura y cementocis de la raíz mesial y encaje de la superficie triturante de la porción mesial por debajo del cuello del segundo molar, presente gran resistencia a la elevación. En tal caso se secciona la porción mesial a nivel de la línea cervical con fresa y se eliminan las secciones por separado.

EXTRACCION DEL TERCER MOLAR INFERIOR RETENIDO EN POSICION DISTOANGULAR.

La posición distoangular no es frecuente cuando el tercer molar se presente así, los métodos para su extracción suelen ser laboriosos. Las dificultades radican en la posición del molar, que para ser extraído debe ser dirigido en sentido distal, o sea, hacia la rama ascendente y en la cantidad de hueso que hay que eliminar para vencer el contacto del molar con esta rama. Existiendo suficiente espacio entre la corona del segundo molar y del tercero, es decir un espacio amplio interdentario, se puede emplear un elevador grueso. El instrumento es aplicable sobre la cara mesial, cerca del borde bucal, introduciendo el elevador como si fuera una cuña, entre el molar y el hueso, se logra elevar el molar. Si la cantidad de hueso distal resecado no es suficiente, deberá practicarse una mayor osteotomía. El elevador es nuevamente colocado en el mismo punto y con la misma acción de cuña el molar se desvía hacia arriba y atrás. Más útiles pueden ser los elevadores de aplicación bucal para introducirlo y colocarlo sobre la cara bucal, en el sitio de bifurcación de las raíces, será ne-

cesaria una franca osteotomía de la tabla externa, aplicando el elevador, se gira el mango hacia el lado bucal, consiguiendo desplazar el molar.

Generalmente la extracción en esta posición exige el sacrificio de más cantidad de hueso. Con un escoplo recto se práctica la osteotomía de la porción distal de la que cubre la cara triturante del molar retenido, la cantidad de hueso a resecar, por el lado distal, debe ser toda la existente entre una perpendicular trazada desde el punto más distal del molar retenido y la cara mesial del molar. Por el lado mesial con una fresa redonda se reseca el hueso que cubre la cara mesial de la corona y el tercio superior de la raíz del molar; es decir, se elimina el tabique interdentario. Con la extracción y disminuidos los riesgos de la fractura dentaria o de la mandíbula por exceso de fuerza ejercida en el acto de la aplicación de los elevadores.

En cuanto a la técnica de odontosección diremos que se realiza con fresas o con escoplo mecánico y que en la retención distoangular es necesario cortar el diente según su eje menor. La sección de la corona debe realizarse con fresa de fisura. Esta debe dirigirse paralela a la línea cervical del molar retenido y se introduce en el espacio creado por la osteotomía entre la cara bucal del molar y la tabla ósea externa. Para poder efectuar la extracción de la corona, se introduce un instrumento delgado (Como la cuchara de Black) o un elevador) en el espacio creado por la fresa, para comprobar si se ha realizado la separación de los segmentos. Se proyecta la corona todo lo distalmente que le permita el hueso y se le vuelve a colocar con el muñón radicular. La extracción de la corona una vez seccionada se hace con la misma cuchara o el elevador angular, buscando la vía de menor resistencia, elevandola. La extracción de la raíz, depende de la forma y posición de las raíces. La más fácil es desplazar las raíces hacia dis

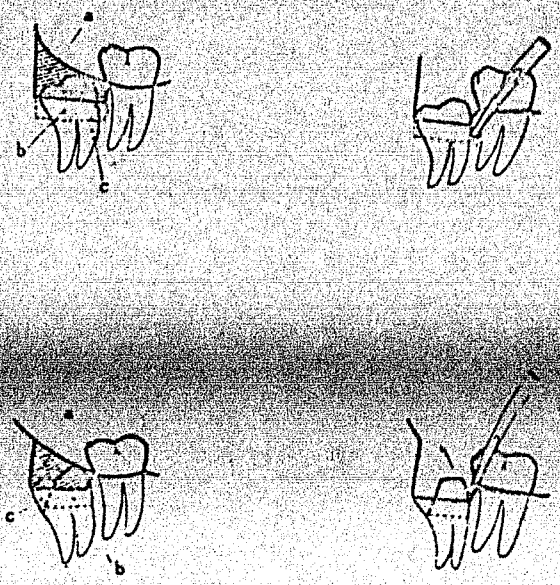

EXTRACCION DEL TERCER MOLAR INFERIOR RETENIDO
EN POSICION DISTO-ANGULAR.

tal siguiendo el eje o la curvatura de las mismas.

EXTRACCION DEL TERCER MOLAR INFERIOR RETENIDO EN POSICION HORIZONTAL.

Pueden aplicarse las técnicas que las utilizadas en la retención mesioangular. Cuando la cara mesial es accesible la forma y el tamaño del espacio mesial indica el número de elevador a usarse. Este se introduce entre la cara mesial y el borde óseo y el molar es desplazado hacia arriba y en sentido mesial. Se puede aumentar gradualmente el tamaño de los elevadores, conforme se consiga ir aumentando el tamaño del espacio. La dirección y fuerza ejercida sobre el elevador están en relación y con la forma y disposición radicular. Cuando la cara mesial es accesible, se practica osteotomía distal y bucal. En el espacio creado por el osteotomo se introduce un elevador delgado en sentido de la cara mesial del molar, sobre la cual se aplica. Se introduce el mango del elevador hacia abajo y el molar se desplaza hacia arriba y hacia distal.

Se puede reducir la cantidad de osteotomía distal aplicando el procedimiento de odontosección. La técnica se hace por dos métodos: seccionando el molar según su eje menor, o seccionando según su eje mayor.

Para efectuar la odontosección según eje menor, se utiliza una fresa de fisura, montada en el ángulo recto, contando el molar retenido a la altura del cuello, posteriormente se retiran las dos partes como hemos descrito anteriormente.

EXTRACCION DEL TERCER MOLAR INFERIOR RETENIDO EN POSICION LINGUOANGULAR.

Se presenta en estas condiciones, su cara triturante está dirigida con grado de inclinación variable hacia la tabla



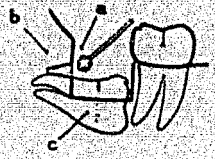

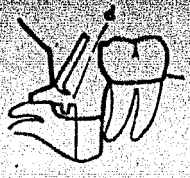



EXTRACCION DEL TERCER MOLAR INFERIOR RETENIDO
EN POSICION HORIZONTAL.

lingual de la mandíbula. Estos molares con esta posición generalmente se presentan con sus raíces incompletamente formadas. El molar puede encontrarse cubierto por hueso, en cantidad variable. Para realizar la extracción debe eliminarse el hueso que cubre la cara superior (como el molar está girado, puede ser la cara bucal o distal), el hueso de la cara interna (que cubre la cara oclusal) y suficiente hueso distal, para poder dirigir el molar hacia arriba y hacia distal. Es necesario realizar una amplia osteotomía sobre todo en los que poseen sus raíces incompletamente formadas porque tienden a rodar en la cavidad alveolar y es difícil lograr elevarlo. Eliminada la suficiente cantidad de hueso, se introduce un elevador entre la cara mesial y el hueso y se eleva el molar hacia arriba y atrás.

La técnica de la odontosección es la que da más exito. Se secciona con fresa de fisura a nivel de su cuello (cuando poseen raíces), se elimina cada fragmento con un elevador o con una pinza de Kocher curva pequeña; este instrumento logra asir y elevar mejor que el elevador.

La odontosección con escoplo, debe realizarse en caso de molares con sus raíces incompletamente formadas, antes de que se movilice la corona; porque el golpe del escoplo no es muy efectivo, cuando la corona se ha desubicado, aún parcialmente, debido a que asienta la corona sobre el bulbo dentario.

EXTRACCION DEL TERCER MOLAR INFERIOR RETENIDO EN POSICION BUCO ANGULAR.

La cara oclusal se encuentra dirigida hacia la mejilla, apareciendo en la radiografía como un disco. Esta extracción sigue los principios ya mencionados. La sección del diente en el sentido de su eje menor, con una fresa de fisura mesial a distal, simplifica el problema. Las partes se extraen por separado.

EXTRACCION DEL TERCER MOLAR INFERIOR RETENIDO EN POSICION HORIZONTAL BAJO EL SEGUNDO MOLAR.

En estos casos, estamos obligados a sacrificar el molar de los doce años para abordar el molar retenido.

Se hace la extracción del segundo molar; realizamos la resección de toda al área ósea alveolar del segundo molar, conservando al máximo las tablas externa e interna hasta el descubrimiento del diente retenido. Con una fresa de fisura montada en ángulo, liberamos la cara bucal. Seccionamos transversalmente el diente por la parte media y procedemos a elevar la parte posterior primero. Esto facilitará la remoción de la corona, haciendola hacia atrás y luego elevandola.

EXTRACCION DEL TERCER MOLAR INFERIOR RETENIDO EN POSICION INVERTIDA.

La técnica a emplearse varía de acuerdo con la profundidad del molar en el hueso y su accesibilidad a la cara mesial. Los molares relativamente superficiales se extraen previa resección del hueso que cubre la cara más cercana al borde libre alveolar, que es la distal. La odontosección se realiza con una fresa de fisura, según el eje mayor del diente, y dividiendo a este con dos partes. Según la posición del molar se puede extraer primero la raíz o la corona, y a expensas del espacio creado se elimina la porción que queda.

Los molares profundamente ubicados constituyen un serio problema quirúrgico. Una extensa osteotomía y una cuidadosa odontosección, además de una juiciosa y bien estudiada conducta se requieren para extraer esta pieza sin ningún contratiempo.







EXTRACCION DEL TERCER MOLAR INFERIOR RETENIDO
EN POSICION INVERTIDA.

EXTRACCION DEL TERCER MOLAR INFERIOR CON SUS RAICES INCOMPLETAMENTE FORMADAS.

La ortodoncia indica, muchas veces, la necesidad de extraer prematuramente (como profilaxis) o en otra ocasión (como terapéutica) el tercer molar con sus raíces incompletamente formadas que puede producir desviación de los dientes o desarreglo de los tratamientos ortodónticos. La edad en que deben realizarse la extracción de estos molares con su corona y su raíz incompletamente calcificada, varía con el criterio del ortondoncista. Por lo general es entre los 12 y 16 años. A pesar de tener raíces incompletas la extracción de estos molares constituye un problema, porque la distancia del borde anterior de la rama distal del segundo molar es muy pequeña, y porque también es pequeña la boca del paciente; por otra parte, después de la osteotomía, y durante las maniobras de la extracción corren gérmenes rotan en el interior de su cavidad ósea. La técnica para la extracción de estos molares no varía mucho con las ya enunciadas para los molares con raíz completa, puesto que su posición en el hueso es la misma que la ya descrita. La presencia del saco pericoronario disminuye la cantidad de osteotomía necesaria; por regla general hay que eliminar tanto hueso como el mayor diámetro del la corona del molar retenido, de modo que su extracción no se haga a expensas de la fuerza, sino de la útil y juiciosa aplicación de los elevadores, eliminamos el molar retenido, siguiendo el camino de menor resistencia. Durbeck considera que es preferible resecar hueso en mayor cantidad que la necesaria, disminuyendo de este modo la resistencia, que usar la fuerza traumática cuando se reseca poco hueso. Una vez realizada la osteotomía, se utilizan los elevadores para sacar el molar. Es preferible dividir al molar en dos porciones, con Fresas redondas o con escoplos y sacar cada parte por separado. El saco pericoronario debe ser cuidadosamente eliminado, dado que su epitelio tiene posibilidades de crecimiento y puede formar un tumor quístico.

EXTRACCION DE LOS TERCEROS MOLARES INFERIORES RETENIDOS EN POSICION ECTOPICA.

El molar retenido evoluciona muy raramente en la región condilea, si ello provoca accidentes, o si existe riesgo de causar una fractura, se le debe extraer. Esta región está encerrada por las ramas superiores del septimo par craneal (nervio facial). Se recomienda el uso de anestesia general por intubación. Se realiza la incisión del abordaje de la articulación tipo G. Cinestet, se inicia a dos cm. adelante de la parte más superior del pabellón de la oreja, se dirige hacia la inserción anterosuperior del mismo pabellón y a medio cm. de este, se dirige hacia abajo hasta la altura del lobulo de la oreja. Se realiza el descubrimiento de la cápsula de la articulación témporomandibular, se reclinan las partes blandas en todo su espesor hacia abajo y adelante, incluyendo los filetes nerviosos del VII par. Legramos en el cuello del cóndilo y su base, localizamos el borde posterior del hueso y se protege el conducto auditivo. Abordamos el hueso con fresa frente al diente mediante una serie de perforaciones. El hueso allí no es espeso y se encuentra pronto frente al diente, se unen las perforaciones y se levanta la cubierta ósea, se amplía la brecha hasta denundar la mayor parte de la corona y el cuello del diente. Con fresa se procede a seccionar el molar, a la altura del cuello y se retiran ambas partes por separado. Esta es una operación delicada y se recomienda inmovilizar la mandíbula durante 15 días.

El molar retenido en la rama ascendente requiere una delicada pero práctica y segura operación. Se realiza una incisión vertical de 3 a 4 cm. a lo largo del borde anterior de la rama ascendente frente al diente. Se separan las fibras del masetero hacia afuera, también las del temporal que cubre más abajo de la apófisis coronoides y el borde anterior de la rama ascendente legrando bien el hueso sobre la proyección del

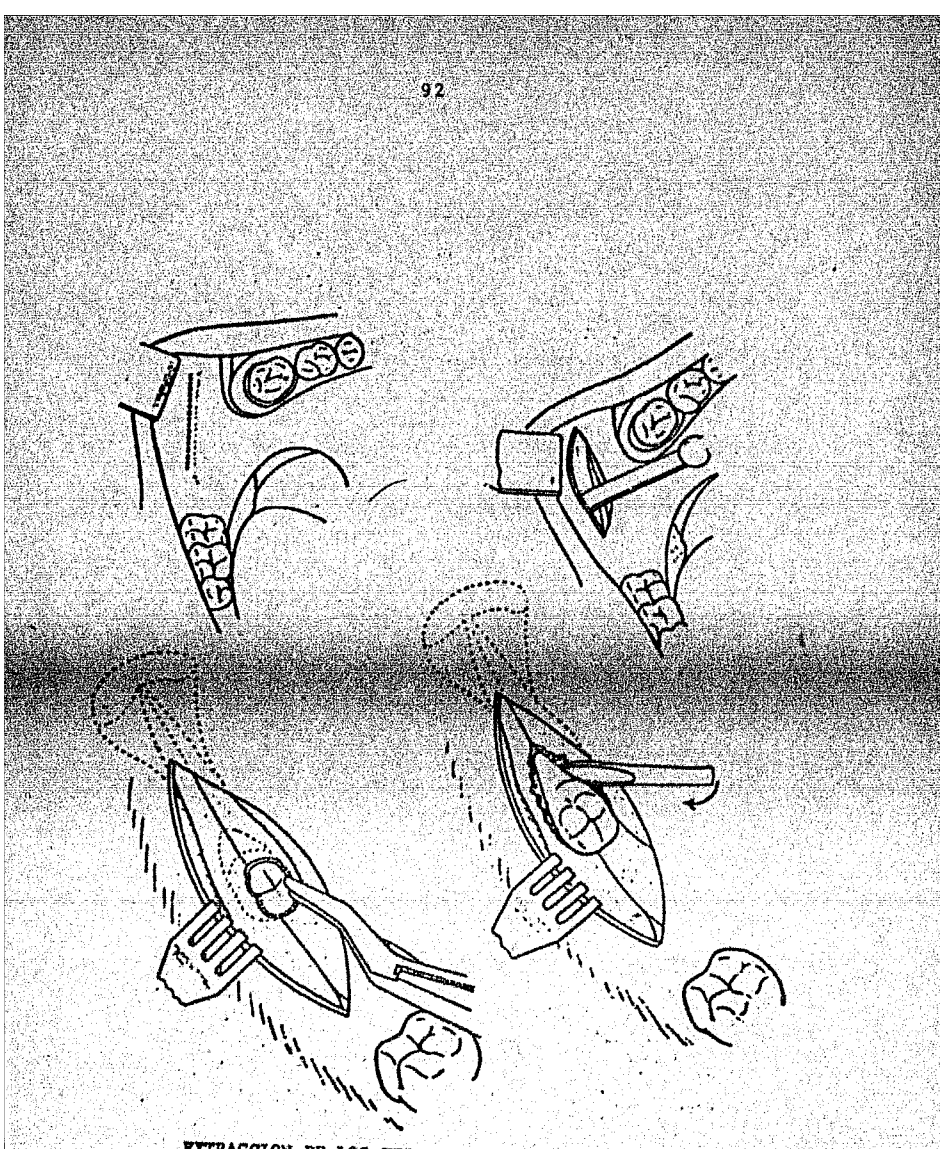

EXTRACCION DE LOS TERCEROS MOLARES INFERIORES RETENIDOS EN POSICION ECTOPICA.

hueso. Se realizará la osteotomía ya sea con el escoplo fino o con fresa, hasta ser una ventana donde se vea el diente. Se agranda la brecha con gubia o fresa si es necesario, hasta que el molar pueda ser luxado, tratando de extraerlo para evitar que caiga algún fragmento difícil de encontrar. Es indispensable un aspirador para liberar el campo de sangre y de saliva.

El molar retenido en el ángulo de la mandíbula, generalmente con la corona hacia abajo. Se puede usar anestesia local por fuera, por dentro y por atrás del ángulo o anestesia general de manera preferente. Se hace una incisión curva, sobre el ángulo, a un cm. de distancia del hueso y 3 a 4 cm. de largo abarcando la piel, el tejido celular subcutaneo y la aponeurosis superficial. En el fondo se siente, con el dedo, el ángulo enmascarado por una capa de tejido celuloso adiposo, recubierto de filetes nerviosos dependientes del plexo cervical y de vasos de poca importancia. La profundidad sorprende, porque al palpar el ángulo pareciera estar directamente bajo la piel, se van separando los planos incididos y descubriendo a la disección roma, luego con legra, el maxilar recubierto por las incersiones del masetero. Las incersiones musculares son separadas a todo lo largo de la incisión sobre una altura de 1.5 a 2 cm. frente a la saliente del diente; los facículos musculares son elevados con un separador. El hueso queda al descubierto en la porción correspondiente a la proyección del diente y es así abordado con fresa para realizar la osteotomía necesaria. Se elimina el hueso esponjoso que rodea al diente con fresa, hasta que sea posible luxar el diente fuera de su nicho con un elevador. Se hace curetaje de la cavidad ósea y se repone en su lugar la lámina maseterina suturándola con la aponeurosis del pterigoideo interno que va por dentro.

Algunas de las operaciones requieren de un tratamiento particular de la cavidad ósea, ya sea porque el hueso está afectado, o porque la índole de la operación así lo exige, --

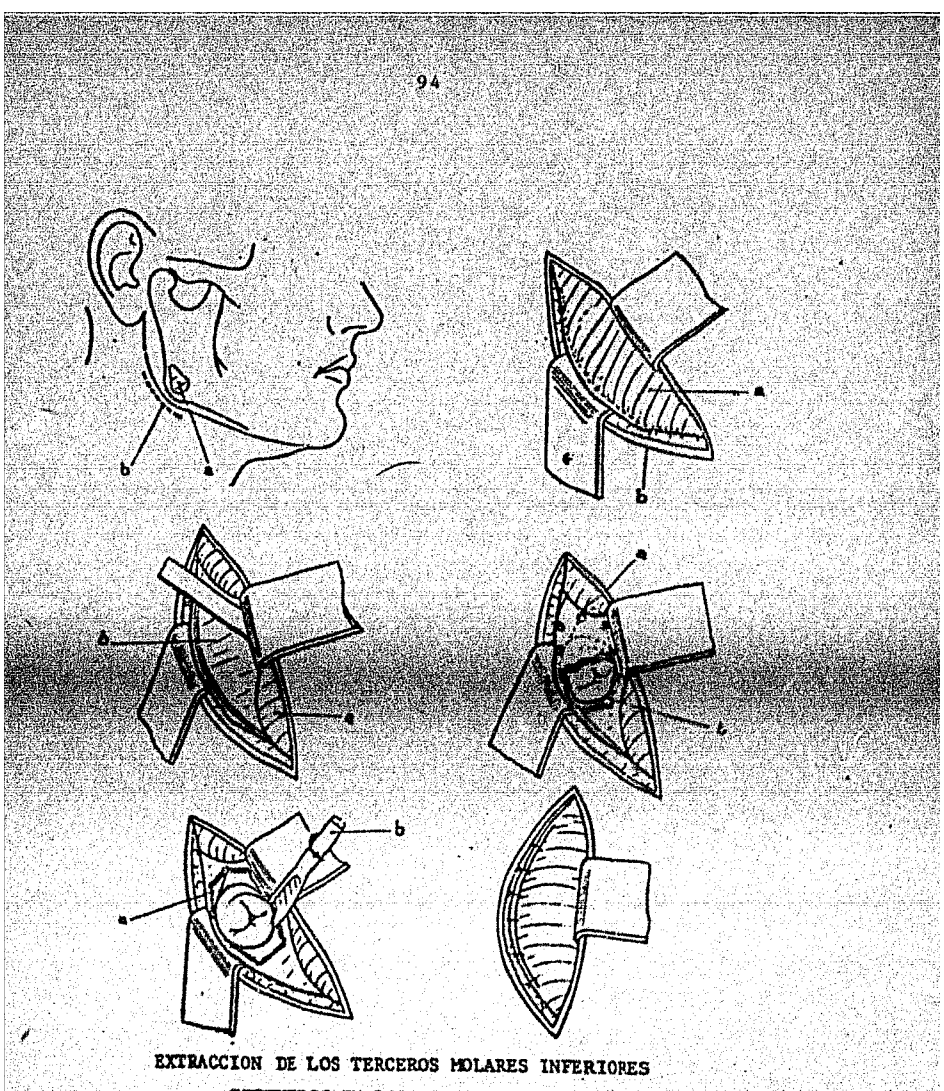

EXTRACCION DE LOS TERCEROS MOLARES INFERIORES RETENIDOS EN POSICION ECTOPICA.

para evitar hemorragias o dolores postoperatorios. Se pueden colocar dentro de la cavidad ósea medicamentos como son antibióticos que prevendrán la presencia de una infección. Generalmente para soporte del coágulo y para una buena reparación ósea se utiliza el hemofibrina gelfoam que es una esponja de gelatina, insoluble pero absorvible. Se expende en frascos esterilizados por calor seco, su aspecto es blando lechoso y es liviano; tiene propiedades hemostáticas, debido a millares de intersticios que presenta por su consistencia esponjosa, en los cuales la sangre puede penetrar. Thomay Sleeper obturan cavidades óseas, después de las operaciones en maxilares, con gelfoam, saturada con trombina y penicilina. El uso del gelfoam evita que se produzca el colapso de la encía, aún en los casos de pérdida de hueso bucal por osteotomía y hace que el espacio muerto se llene completamente de hueso, permitiendo la reconstrucción de la zona.

Se termina la operación con sutura, que tiene por objeto reunir los tejidos separados por la incisión. El método más usado en Cirugía Bucal es el de puntos aislados y consiste en realizar puntos independientes uno de otro. Con la aguja enhebrada con el material de sutura (hilo o seda) y manejada por el portaagujas se perfora la fibromucosa del lado lingual, a una distancia aproximada de medio centímetro del borde de la insición. La aguja recorre su trayecto y aparece el colgajo bucal, a una distancia igual del borde libre y frente a la perforación lingual, se retira la aguja y el hilo recorre todo el trayecto que necesita los labios de la incisión y se anuda el hilo. Sucesivos pases de aguja complementarán el procedimiento, cada punto estará colocado a una distancia de un centímetro aprox.. La sutura permitirá una más rápida y correcta cicatrización de la herida, así como evitar la presencia de hemorragia e infección.



EXTRACCION DE LOS TERCEROS MOLARES INFERIORES RETENIDOS EN POSICION ECTOPICA.

C A P I T U L O VI
INSTRUCCIONES Y CUIDADOS POSTOPERATORIOS

Se entiende por postoperatorio, el conjunto de maniobras que se realizan después de la operación con el objeto de mantener los fines logrados por la intervención, reparar los daños que surgan con motivo del acto quirúrgico y colaborar con la naturaleza en el logro del perfecto estado de salud. La vigilancia, cuidado y tratamiento del paciente, una vez terminada la operación, puede mejorar los inconvenientes surgidos a raíz de la intervención quirúrgica. Después de la extracción de un diente, se requiere tratamiento local y general para prevenir una infección o para controlar una ya existente. La limpieza de la boca y dientes son absolutamente necesarias para lograr dicho fin.

Para evitar hemorragia, sostendrá una gasa con firmeza entre los maxilares y sobre el lugar de la operación, durante media hora después de la operación. No han de usarse enjuagatorios hasta después de 6 horas de la intervención, enjuagatorios muy vigorosos estimularán la hemorragia si se hacen antes que el coagulo esté formado. En caso de una pequeña hemorragia, mantenga un buche de agua caliente con un poco de sal en la boca, hasta que se enfríe a la temperatura del cuerpo y repita el procedimiento hasta acabarse medio litro de solución.

Hay que explicarle al paciente, que después de los procedimientos quirúrgicos realizados en la boca, los tejidos blandos son colocados en su sitio y suturados, éstas suturas son necesarias para una buena cicatrización y para controlar

la hemorragia. Habrá decoloración de la sangre que queda atrapada bajo los tejidos, siendo esto un resultado perfectamente normal, por lo que no habrá que preocuparse.

La aplicación del frío produce disminución del aflujo sanguíneo capilar; el número de capilares abiertos disminuye, el metabolismo tisular se reduce y la proporción normal de intercambio entre la sangre y los tejidos decrece. Las aplicaciones del frío sobre la piel causan primero la contracción de los tejidos, produciendo un efecto blanqueante, ésto se debe a la contracción de las fibras elásticas y musculares de los tejidos que presionan la sangre dentro de los capilares. Esta constricción de los vasos sanguíneos afectan la vascularidad de los tejidos adyacentes al sitio de aplicación. El uso del frío quita calor a la zona y disminuye la sensibilidad de las terminaciones nerviosas periféricas, aliviando así el dolor. Al enfriar los tejidos impedimos la circulación, inhibimos la leucocitosis y el aflujo de linfa a la parte afectada con la consiguiente disminución de presión sobre las fibras nerviosas y la distensión de los tejidos, y por lo tanto, controlamos la hinchazón de la zona. Por el mismo proceso fisiólogico éste puede inhibir la cicatrización, privando a los tejidos del aumento de circulación, que por la patología de la inflamación es la respuesta de la naturaleza a las heridas y lleva todos los elementos de regeneración y de defensa contra las bacterias, de aquí que las aplicaciones de frío hayan de ser breves y evitarse en personas desnutridas, en quienes el flujo sanguíneo ha disminuído como en los ancianos. El frío agrava el estasis sanguíneo en el sitio de la inflamación, por lo cual su uso prolongado puede conducirlo a la necrosis y grangrena.

El efecto de las aplicaciones de frío sobre la incubación bacteriana es cuestionable y no puede ser contestada científicamente, así, los estreptococos y estafilococos crecen en-

un ambiente apropiado a temperaturas muy superiores a las que se podrían exponer sin temor los tejidos humanos, y están de ordinario situados a demasiada profundidad como para que influyan sobre ellos el enfríamiento directo. Si redujeramos la temperatura a tal punto que inhibieramos el crecimiento bacteriano dañaríamos los tejidos, y ésto afectaría seriamente la cicatrización final. El frío se usa para disminuir la inflamación en todos los casos de trauma, en que no haya infección aguda (después de la eliminación quirúrgica de los dientes retenidos en que no haya infección activa). El frío controla la hemorragia por contracción de los vasos sanguíneos, por lo tanto, las esquimosis y los hematomas.

La terapia del frío se aplica comunmente por medio de bolsas de hielo, paños fríos o hielo picado en una toalla, la aplicación debe ser intermitente y por periódos no más largos de veinte minutos, ya que puede producirse una necrosis de los tejidos por congelamiento.

En cirugía bucal, la terapia del frío tiene aplicaciones limitadas, debe usarse inmediatamente después de producirse un traumatismo en la cara o maxilares, para reducir la hinchazón y disminuir acumulaciones de líquidos tisulares y exudados.

El frío se usa por períodos de quince minutos, seguidos de un período de descanso de otros quince minutos y por veinticuatro horas.

La inflamación es una respuesta de la naturaleza a las heridas y una línea de defensa primordial para combatir la invasión bacteriana y el traumatismo. Los leucocitos de la sangre son los elementos importantes en esta línea de defensa, mientras los macrófagos, linfa y exudados inflamatorios son los refuerzos secundarios. Las aplicaciones de calor aumentan

la vascularización de la zona, produciendo hiperemia, o sea la línea de defensa de la naturaleza; aflojan los tejidos, ayudan a la absorción, localizan la infección, apresuran la normalización y la supuración en presencia de infección patógena.

Después de la cirugía bucal hay un período de disminución de alimentación que trastorna la adecuada ingesta de vitaminas B y C. Cuando la convalescencia se agrava por los efectos nocivos de la fiebre, se sobre añade el aumento de metabolismo y diuresis a la disminución de alimentación, y los niveles del complejo B y ácido ascórbico en plasma descienden rápidamente. Las drogas, en especial los analgésicos y antisépticos, aumentan la excresión de vitamina C. Cuando se dan infusiones de glucosa, el nivel de eliminación de vitamina por la vía del riñón aumenta con rápidez, por lo tanto, es esencial suplementar la dieta diaria con complejo B y C para prevenir cualquier interferencia en los mecanismos biológicos vitales o alteración de las funciones metabólicas. El ácido ascórbico es esencial para el mantenimiento del tejido conectivo, huesos, dientes y quizá vasos sanguíneos. Si la vitamina C cae en límites de deficiencia, la cicatrización de las heridas se retardará, la fragilidad capilar aumentará y los importantes mecanismos de desintoxicación se debilitarán.

Ha dado gran resultado la observación del aumento y disminución del interés en los efectos biológicos antiinflamatorios de los antihistamínicos, agentes esteroides y enzimas proteolíticas que componen los tejidos vecinos a la cavidad oral. Hinds, determinó que no hay substituto mejor de los agentes antiinflamatorios que una técnica cuidadosa.

Los puntos de sutura se quitan al cuarto o quinto día. La técnica es la siguiente se pasa sobre el hilo a extraerse, un algodón mojado en tintura de yodo o merthiolate, con el ob-

jeto de estirilizar la parte del hilo que estando en la cavi-- dad bucal se encuentra infectado. Se toma con una pinza de disección, o pinza del algodón (manejada con la mano izquierda), un extremo del nudo que emerge sobre los labios de la herida,- y se tracciona el hilo, como para permitir obtener un trozo de éste por debajo del nudo y poder cortarlo a este nivel. Con - una tijera tomada con la mano derecha se corta el hilo, la mano izquierda sigue traccionando el hilo o lo vuelve a tomar -- próximo al punto que emerge por el extremo opuesto al de la sección y lo tracciona para extraerlo del interior de los tejidos. Es importante procurar que la menor cantidad de hilo infectado pase por el interior de los tejidos, procurar no lastimar la - encía, ni entreabrir los labios de la herida. En ocasiones, - el nudo por hipertrofia de las partes vecinas, se encuentra -- alojado en el fondo de un embudo del cual es difícil desalojarlo, en tales ocasiones conviene extirparlo cuanto antes, pues- de demorar su extracción significa mantener la causa de la hipertrofia.

C O N C L U S I O N E S

La problemática de las retenciones de los terceros molares inferiores es sumamente importante y éstos dientes deben, salvo raras excepciones, eliminarse.

El diagnóstico del tercer molar retenido en la mandíbula resulta fácil de hacer de modo clínico generalmente, y es comprobado radiográficamente. La aportación de la radiografía es primordial para la clasificación y determinación de los procedimientos a seguir. Es la radiografía periapical del tercer molar, complementada con la oclusal, la base principal para un diagnóstico.

Todo Cirujano Dentista no solo debe tener conciencia de su aptitud y sagacidad, sino que ha de tener conciencia de sus limitaciones, en forma tal que sea capaz de juzgar respecto de lo que es capaz de emprender y de llevar a término, incluyendo los posibles problemas postoperatorios. Las precauciones que se tomen para que una intervención llegue a feliz término (tales como su estudio preoperatorio y radiográfico), nunca serán excesivas. Por otro lado, la confianza derivada de aquellas no nos deben llevar a un descuido de la técnica operatoria. Todos y cada uno de los aspectos relacionados con una intervención quirúrgica, deberán ser atendidos con renovado interés para bien nuestro y de nuestro paciente.

B I B L I O G R A F I A

Burket W. Lester Medicina Bucal, Diagnóstico y tratamiento . Sexta edición en español, 1973. Nueva editorial-interamericana (cedro 512, México 4, D.F.).

Archer, W. H. (1968) Cirugía Bucal, 2a. edición Editorial Mundi S.A. Buenos Aires, Argentina Pp. 6973, 212-215.

Ginestet, G (1967) Atlas de Técnica Operatoria Cirugía Estomatológica y Máxilo-Facial, 1a. Edición, Ed. Mundi, S.A. Buenos Aires, Argentina Pp. 120-143.

Quiroz, F. (1952) Tratado de Anatomía Humana Tomo I 2a. Edición Ed. Porrúa, S.A. México, D.F. Pp. 76-78.

Ries Centeno, G.A. (1968) Cirugía Bucal, 7a. edición. Ed. el ateneo, Buenos Aires, Argentina Pp. 124-141, 344-406.

Sánchez Torres J. Clasificación de Terceros Molares Retenidos. Valoración radiográfica. Rev. Estomatológica. -- Vol. VII No. 1 Junio 1969. Pp. 63-70.

Sánchez Torres J. Cirugía Bucal. Iv Seminario Odontológico Latinoamericano, XII Congreso Nacional y V Internacional de la A.D.M. Nov. 1973 Pp. 37-39.

Santos, M. El Cirujano Dentista frento a los terceros molares inferiores. Rev. Estomatológica Vol. VI Nos. 1 y 2 Dic. 1968 Pp. 94-99.

Sischer, H. (1960) Anatomía para Dentistas, 2a. ed. Ed. Labor S.A. Barcelona, España. Pp. 42-47.

Thoma, K. (1937) Oral Diagnosis and Treatment Planning, 1a. ed. Ed. W. B. Saunders Co. Philadelphia, U.S.A. Pp. 126-129.

Keil, E. Anticoagulante and Their significance in oral surgery Quintessence International Dental Digest. Vol. IV No. 1 Ja. 1973 Pp. 23-24.

Gonzalez G.R. Evaluación radiográfica del 3er. molar inferior-incluido. Rev. Hispano- Americana de Odontología. Vol. VI no. 36 Nov-Dic. 1967 Pp. 381-388.

Miranda, R. Problemas de las piezas dentarias retenidas en Cirugía Estomatológica. Rev. Estomatológica. Vol. XIII No. 1 1973. Pp. 16-19.

Miranda, R. Conducta del Cirujano Bucal frente al enfermo quirúrgico Rev. Estomatológica Vol. VIII No. 1 Jun. 1970 Pp. 10-13.

Port-Euler (1951) Tratado de Odontología, 1a. ed. Ed. Labor-S.A., Barcelana, España. Pp. 198-201, 212-215.