

1310

# Universidad Nacional Autónoma de México

Facultad de Odontología



## EXODONCIA

TESIS PROFESIONAL

Que para obtener el título de:

CIRUJANO DENTISTA

p r e s e n t a :

**CRISTOBAL SALVADOR LOPEZ GONZALEZ**

México, D. F.

1979

14954



Universidad Nacional  
Autónoma de México

Dirección General de Bibliotecas de la UNAM

**Biblioteca Central**



**UNAM – Dirección General de Bibliotecas**  
**Tesis Digitales**  
**Restricciones de uso**

**DERECHOS RESERVADOS ©**  
**PROHIBIDA SU REPRODUCCIÓN TOTAL O PARCIAL**

Todo el material contenido en esta tesis esta protegido por la Ley Federal del Derecho de Autor (LFDA) de los Estados Unidos Mexicanos (México).

El uso de imágenes, fragmentos de videos, y demás material que sea objeto de protección de los derechos de autor, será exclusivamente para fines educativos e informativos y deberá citar la fuente donde la obtuvo mencionando el autor o autores. Cualquier uso distinto como el lucro, reproducción, edición o modificación, será perseguido y sancionado por el respectivo titular de los Derechos de Autor.

## I N D I C E

## INTRODUCCION:

- I. DEFINICION DE EXODONCIA.
- II. ANTECEDENTES HISTORICOS DE LA EXODONCIA.
- III. INDICACIONES PARA LA EXTRACCION DE DIENTES-  
PERMANENTES.
- IV. CONTRAINDICACIONES.
- V. ANESTESICOS LOCALES.
  - A - Estructura Quimica.
  - B - Absorción.
  - C - Mecanismo de Acción.
  - D - Metabolismo.
  - E - Período de Latencia.
  - F - Difusión.
  - G - Toxicidad Sistémica.
  - H - Vasoconstrictores.
- VI. DIFERENTES TIPOS DE ANESTESIA LOCAL POR IN-  
YECCION.
- VII. COMPLICACIONES DE LA ANESTESIA INFILTRATIVA.
- VIII. INSTRUMENTAL EN EXODONCIA.
- IX. ESTERILIZACION DEL INSTRUMENTAL.
- X. CUIDADOS PREOPERATORIOS.

- XI. POSICION DEL PACIENTE.
- XII. POSICION DEL CIRUJANO DENTISTA.
- XIII. MANIOBRAS PREVIAS A LA EXTRACCION DENTARIA.
- XIV. TIEMPOS DE LA EXODONCIA CON FORCEPS.
- XV. TECNICA DE LA EXTRACCION PARA CADA DIENTE -  
EN PARTICULAR.
- XVI. TIEMPOS DE LA EXODONCIA CON ELEVADORES.
- XVII. CUIDADOS POSTOPERATORIOS.
- XVIII. ACCIDENTES EN EXODONCIA.
- CONCLUSIONES.
- BIBLIOGRAFIA.

## I N T R O D U C C I O N

Es la Exodoncia, la rama de la Cirugía Bucal a la que con mayor frecuencia recurre el Cirujano Dentista. Y por lo tanto es de primordial importancia el adecuado conocimiento de ella como eficaz recurso para el mantenimiento de la salud.

Conocer los límites de la Odontología Restauradora nos da la pauta para saber cuando está indicada la extracción dentaria. Pero es aún más importante saber cuando está contraindicada dicha intervención, por poner en peligro la salud de nuestro paciente, es también importante el conocimiento de los Anestésicos y de las técnicas a emplear.

He decidido desarrollar este tema por la importancia que para mi tiene el concepto de que el Cirujano Dentista debe estar consciente de que al iniciar un tratamiento del Sistema Estomatognático no trata con una unidad aislada en el espacio sino con una importante parte de un todo que es el ser humano, y como tal debe ser entendido, diagnosticado y tratado.

## I - DEFINICION DE EXODONCIA.

**Exodoncia:** Término introducido por Winter - en el lenguaje médico, es la parte de la cirugía - bucal que concierne a la extracción dentaria.

La palabra "Exodoncia" esta basada en raíces griegas que son: Exo-fuera y Odons-diente.

La Exodoncia, es una intervención quirúrgica que involucra los tejidos blandos y duros de la cavidad oral, cuyo acceso está restringido por los labios y carrillos y además complicado por los movimientos de la lengua y mandíbula. A ello se añade el riesgo de que dicha cavidad comunica con la faringe, la cual a su vez, se abre en la laringe y esofago. Además este campo operatorio está inundado por la saliva y habitado por el mayor número y la máxima variedad de microorganismos que se encuentran en el cuerpo humano. Por último debemos tomar en consideración la cercanía de centros vitales.

Es de vital importancia, por lo tanto, que a esta fase de la cirugía bucal le concedamos el mismo estudio detallado y aplicación de principios quirúrgicos depurados que se concede a la cirugía de cualquier parte del cuerpo.

Ninguna operación realizada por el Odontólogo está rodeada de tantos peligros para el paciente como la cirugía bucal, gran parte de la cual - consiste en la Exodoncia.

## II - ANTECEDENTES HISTORICOS DE LA EXODONCIA.

La evolución de la técnica de la Exodoncia ha sido grande desde las primeras mutilaciones dentarias de la época prehistórica hasta el presente se han inventado instrumentos numerosos y técnicas diversas.

El fórceps actual no es más que el resultado de las sucesivas innovaciones que han sufrido a través del tiempo, las primeras pinzas, desde el odontogogon colocado por Erasistrato en el templo de Delfos. Lo mismo ocurre con los botadores, que fueron en sus comienzos simples cuñas de hueso o de metal, que en sucesivas transformaciones han llegado a las variedades actuales, tan completas.

El tiradientes o Levier de los autores franceses fue descrito y usado por Ambrosio Paré; se componía de un vástago rígido, recto, y un gancho móvil, articulado cerca de la parte media del primero, servía sólo para extraer los dientes anteriores, tomando como punto de apoyo el cuello del diente.

La existencia de la pinza de extracción es conocida desde antiguo. En la época de Hipócrates era de plomo, se le llamo Plumbum Odontogogon.

Las pinzas de extracción sufrieron sucesivos mejoramientos por Physik, Maynard y Elliot; la primera serie de instrumentos construidos para cada diente fue debida a J.F. Flagg, en 1828. Cyrus Fay en el siglo XIX, creó unas pinzas de perfec-

ción anatómico-científica no superada aún.

En 1844 Simon P. Hüllihen creó la pinza de raíces, mejorada por Chevallier de New York en 1847, Dubbs en 1848 y luego por S. Dickinson.

Años después el mecánico Evrard construyó las pinzas de C. Fay en grandes series, poniéndolas al alcance de todos los dentistas, Luego las firmas industriales Ash, de Londres y White de Estados Unidos, generalizaron las pinzas de extracción y los instrumentos de cirugía ideados por Evrard.

Charpentier, un mecánico del año 1800, ideó un extractor cuyo mecanismo es parecido al de los sacacorchos, o sea, tomando puntos de apoyo sobre los dientes vecinos procuraba extraer el diente por tracción, de allí el nombre de Atractor o Atractivo que le dió Estanque, en 1861, modificación del ideado por Charpentier, pero de manejo más complicado.

La época actual con el gran adelanto de las distintas disciplinas odontológicas anexas a la exodoncia, hacen que esta se realice con las máximas garantías de éxito y eficacia. La evolución de la anestesia desde que Colton y Horacio Wells aportaron al mundo científico el protóxido de ázoe, se ha visto enriquecido por la gran difusión de los líquidos anestésicos, y la cocaína de la primera hora ha sido desplazada por sus sucedáneos: la estovaina, tutocaina, novocaina, xilocaina, etc.

Actualmente se le esta dando la amplia im--



portancia que merece a la exodoncia. Es así como vemos en la literatura Textos íntegros dedicados a esta especialidad, en contraste con los conceptos anticuados, que sólo le adjudicaban algunos capítulos de libros de Odontología. Debemos tener presente también la nueva orientación de la exodoncia como Especialización: es así como vemos a especialistas en exodoncia, junto a los especialistas de las distintas ramas odontológicas.

Consecuencia de esta personalidad definida de cada disciplina odontológica es el aumento y perfeccionamiento del instrumental, tendiente a la mayor simplificación de la técnica operatoria.

### **III - INDICACIONES PARA LA EXTRACCION DE DIENTES - PERMANENTES.**

El profundo conocimiento de la Patología Bucal, que el Odontólogo debe tener para diagnosticar el tipo y la gravedad de Patología que presenta cada paciente en particular, así, como el conocimiento de las técnicas conservadoras con que cuenta actualmente la ciencia odontológica; es lo que pone en si la pauta para determinar si está o no indicada la extracción dentaria.

A continuación expondremos las indicaciones más comúnmente aceptadas en Exodoncia; notese que no siempre esta indicada la extracción dentaria por causas patológicas.

- A -- Dientes cariados sin posibilidades Terapéuticas.
- B -- Dientes con pulpa no vital o pulpitis aguda o crónica cuando el tratamiento endodontico no esta indicado.
- C -- Parodontopatías severas en la que está destruida gran parte del hueso de soporte.
- D -- Dientes no tratables por apicectomía.
- E -- Dientes que interfieren mecánicamente en la instalación de prótesis de rehabilitación.
- F -- Dientes no restaurables por operatoria dental.
- G -- Dientes retenidos o impactados.
- H -- Dientes con raíces fracturadas.

- I -- Dientes en malposición no tratables por aparatología ortodóntica.
- J -- Fragmentos dentarios o radiculares y raíces.
- K -- Dientes que están traumatizando los tejidos blandos siempre que otro tratamiento no corrija este trauma.
- L -- Antes de la radioterapia para lesiones malignas bucales, deben ser extraídos los dientes con una extensa alveolectomía.
- M -- Accidentes de erupción de los terceros molares. Los accidentes de erupción indican la extracción del diente causante (pericoronitis a repetición, accidentes inflamatorios, nerviosos o tumorales).
- N -- Los dientes primarios persistentes deben ser extraídos cuando la edad del paciente, de acuerdo con la cronología de la erupción dentaria, indica la necesidad de su eliminación, para permitir la normal erupción del permanente.
- O -- Anomalías de Sitio: Retenciones o semiretenciones sin tratamiento ortodóntico.

Los dientes que permanezcan retenidos en los maxilares, deben ser extraídos, cuando producen accidentes (nerviosos, inflamatorios o tumorales). La extracción puede evitarse en aquellos casos en que la técnica ortodóntica logre ubicarlos en su sitio de normal implantación, los dientes retenidos constituyen en realidad problemas en potencia; será inteligente medida resolverlos antes de la aparición

**ción de los accidentes. El estudio radiográfico de los maxilares, antes de la preparación de prótesis, descubrirá en muchas ocasiones - dientes retenidos cuya extracción se impone.**

#### IV - CONTRAINDICACIONES.

Antes de emprender algún procedimiento de - cirugía bucal, como es el caso de la extracción - dentaria, es de rigor un examen físico y bucal completo. Esto aclarará el interrogante si la cirugía esta contraindicada en este paciente por factores - generales o locales.

La extracción dentaria u otros procedimien - tos quirúrgicos por realizarse con pacientes que - presentan cualquiera de las enfermedades que a continuación se mencionarán, deberán ser diferentes - hasta que su médico resuelva que la intervención - puede ser llevada a cabo con cierta seguridad.

#### Contraindicaciones Generales en Exodoncia.

A.- Cardiopatías. Una historia breve indicara que - pacientes deberan ser sometidos a ulterior examen especializado: a) la insuficiencia respira - toria es uno de los primeros y más expresivos - signos de cardiopatía; b) la fatiga crónica indica insuficiencia cardiaca; c) palpitaciones - de origen reciente producidas ahora por actividades que antes eran toleradas sin fatiga; - - d) sueño alterado si la cabeza no esta coloca - da a nivel más elevado que el cuerpo; c) cefa - leas por congestión cerebral; f) vértigo por - relativa anemia cerebral.

Como complemento de esta breve historia se - rán escrutados otros síntomas, como por ejemplo: - g) cianosis de los labios, lengua o uñas; h) dis--

nea como respuesta a esfuerzos; i) edema en los tobillos; k) taquicardia, pulso con marcada aceleración; m) presión sanguínea dentro de los límites normales.

**B.- Cardiopatías Reumáticas.** Es aconsejable interrogar a todos los pacientes sobre antecedentes de fiebre reumática, y en consulta con su clínico se les medicara con penicilina antes y después de la exodoncia. Las válvulas cardiacas dañadas anteriormente son susceptibles a la invasión del *Streptococcus viridans*, que presente a menudo en el torrente sanguíneo después de la exodoncia, origina la "endocarditis bacteriana subaguda".

Es importante aclarar que cerca del 80% de los pacientes que han tenido fiebre reumática padecen deformaciones crónicas de las válvulas cardiacas. Dichos pacientes estan propensos a contraer endocarditis cuando se producen bacteriemias, porque el endocardio proporciona lugar adecuado para que los organismos bacterianos se hospeden y vegeten, e interfieran eventualmente en la función valvular normal.

Dado la importancia de la gravedad del padecimiento antes mencionado, mencionaremos a continuación la profilaxis antibiótica de la endocarditis bacteriana antes de la exodoncia.

La endocarditis bacteriana es una enfermedad que se contrae por la infección bacteriana del endocardio valvular y mural, esta infección puede originarse por la bacteria transitoria que ocurre

aproximadamente en el 50 al 80% de las maniobras quirúrgicas realizadas en bocas normales.

Es muy conveniente para ayudar a prevenir la endocarditis subaguda bacteriana el siguiente plan:

a) Todos los pacientes cuya historia sea positiva recibirán terapia antibiótica, la cual, debemos hacer notar, reduce la incidencia de la bacteriemia pero no la previene totalmente.

C.- Pacientes con Terapia Anticoagulante. Los pacientes con terapia anticoagulante prolongada encaran dos problemas, al requerir procedimientos quirúrgicos bucales, dichos problemas son: a) Hemorragia postoperatoria prolongada, b) o si la terapia anticoagulante es interrumpida hasta que el nivel de protrombina retorna a la casi normalidad, se arriesgan a sufrir graves o fatales accidentes tromboembólicos.

Sin embargo se ha demostrado que por medio de trabajo conjunto del odontólogo, el cardiólogo y el internista, los procedimientos exodónticos y otros tipos de cirugías menores bucales, pueden ser realizados sin gran hemorragia postoperatoria aun cuando se mantenga la terapia anticoagulante.

D.- Discrasias Sanguíneas. Dentro de este tipo de padecimiento que contraindica las exodoncias se encuentran: anemia, leucemia, purpura hemorrágica y hemofilia.

A continuación se enumeran los puntos de -

### diagnóstico:

**Anemia. Síntomas.** Los síntomas principales, por la reducción de hemoglobina o de eritrocitos, o ambos, son los siguientes: a) palidez, especialmente de labios, uñas, conjuntiva, lengua y mucosa bucal; Disnea de esfuerzo; c) somnolencia o vértigo; d) edema de las extremidades (si la anemia es bastante grave). Además pueden presentarse algunos síntomas menos importantes, que incluyen: e) síntomas circulatorios; palpitación, taquicardia, desmayos, dolor precordial y murmullos cardíacos; - - f) síntomas nerviosos: irritabilidad, desasosiego, depresión mental, insomnio, dolores de cabeza, puntos delante de los ojos y nerviosismo; g) síntomas gastrointestinales: anorexia, malestar abdominal, - constipación o diarrea; h) disminución o ausencia de la menstruación y pérdida del deseo sexual; - - i) fiebre baja.

**Aspectos dentales.** Estos pacientes consultan con frecuencia a su odontólogo, a causa de glosodinia. La presencia de glositis con una lengua - pelada, lisa o descarnada (con atrofia de las papilas) debe hacernos sospechar anemia de Addison o - anemia perniciosa.

Las mucosas bucales pueden aparecer pálidas; frecuentemente con pequeñas petequias hemorrágicas.

Si hay alguna duda con respecto a la atrofia de las papilas de la lengua, un raspado con el borde de una espátula a lo largo del costado de la lengua hará que las papilas sobresalgan, a menos - que estén atrofiadas (como sucede de ordinario en-



los casos de anemia perniciosa).

Debemos tener sumo cuidado al tratar pacientes con anemia perniciosa, ya que se perturban con facilidad por circunstancias no habituales, tales como miedo, preocupaciones o procedimientos quirúrgicos, y pueden, como consecuencia, evidenciar repentina y a menudo marcada caída en el recuento globular.

**Leucemia Mieloide.** Los síntomas de la Leucemia Mieloide son: a) debilidad gradualmente progresiva y pérdida de peso; b) los síntomas de la anemia que antes menciono; c) sensación de plenitud o malestar en el abdomen (por agrandamiento del bazo) o sensación de masa intrabdominal); d) períodos de fiebre irregulares; e) síntomas gastrointestinales; pérdida de apetito, flatulencia, ataques recurrentes de diarrea y vómitos ocasionales; - - f) prurito de la piel; g) hemorragias en varias partes del cuerpo; h) alteraciones de la visión o la audición a causa de las infiltraciones leucémicas; j) hemorragias excesivas al menor traumatismo, incluso las extracciones dentarias.

**Leucemia Linfoide.** Los síntomas son: a) aumento gradual de debilidad y fatiga; b) los síntomas de la anemia (que muchas veces aparecen antes que en la leucemia mieloida crónica); c) adenopatías generalizadas; d) fenómenos hemorrágicos (enías sangrantes, petequias, hemorragias posextracción; e) tos producida por el agrandamiento de los ganglios linfáticos bronquiales; f) prurito.

En el examen físico se encuentra: a) discre

to agrandamiento de los ganglios linfáticos en todo el cuerpo (cuello, axilas, ingle, mediastino, retroperitoneo, etc.); epato y esplenomegalia menos que en la leucemia mieloide crónica; c) los signos de la anemia (palidez, ruidos cardíacos, -- disminución de la tolerancia a los ejercicios, presión arterial baja, etc.) El examen de sangre revela: a) un tipo de anemia secundaria cuya gravedad depende del estado de la enfermedad; b) aumento marcado en el recuento de leucocitos, que pueden alcanzar cifras de 100 000 y aún más; c) más de un 90 a 95% de los leucocitos son linfocitos inmaduros; durante los estados agudos aparecen linfoblastos en el torrente sanguíneo; d) los neutrofilos forman solamente el 5 ó 10%, o menos, del total de los leucocitos; por lo común no se observan eosinófilos, basófilos y monocitos; e) las plaquetas están generalmente disminuidas.

Purpura Hemorrágica y Hemofilia. La hemorragia dentro de la encfa o desde ella es hallazgo común en el escorbuto avanzado, como así también las hemorragias petequiales y equimosis seguidas de extravasación sanguíneas hística, resultan de un aumento de la fragilidad capilar causado por deficiencia de ácido ascórbico. Se debe siempre preguntar al paciente acerca de la cantidad de sangre que perdió en las extracciones anteriores.

Si fuera esa la primera extracción se les interrogará sobre el tiempo que dura la hemorragia cuando se hiere o corta por accidente, en caso de que la historia fuera sospechosa se indicará y valorará antes de la intervención un examen del tiempo de coagulación y sangría, así como también aná-

## **lisis de la concentración de protrombina.**

El odontólogo puede ser el primero a quien consulte el enfermo por una seria enfermedad hemorrágica (escorbuto, trombopenia idiopática, leucemia) o por una prolongada pérdida de sangre después de una simple extracción (hemorragia idiopática, hemofilia). Otras causas de hemorragias son las deficiencias del fibrinógeno por cirrosis hepáticas o por deficiencias congénitas y por aumento de la antitrombina o fibrinolisis. La afibrinogenia, que ocurre como dramática complicación del embarazo en término, no es problema odontológico.

**E.- Diabetes:** Síntomas. Los síntomas de la diabetes son: a) poliuria; b) polidipsia y polifagia; c) pérdida de peso y astenia; d) alteraciones cutáneas, forúnculos, carbunclos, pruritos generalizados o localizados y úlceras que cicatrizan lentamente; e) disturbios de la visión; f) parestesia y tinitus; g) dolores (neuritis, especialmente en los miembros inferiores); h) glucosuria; i) la glucosa en la sangre esta por encima de los valores normales.

**Efectos.** La diabetes no controlada es una contraindicación para la cirugía bucal (exodoncia), porque esta enfermedad predispone al desarrollo de infecciones en las heridas, con extensión a los tejidos vecinos a través de las siguientes formas: - a) la circulación periférica esta reducida en cierto modo por el depósito de colesterol en los vasos periféricos (arteriosclerosis prematura); b) el alto porcentaje de azúcar en todos los líquidos del organismo ayuda al desarrollo bacteriano, pues pro

porciona a los microorganismos una rica fuente de alimentos, en consecuencia, antes de la exodoncia o cualquier otro tipo de maniobra quirúrgica bucal, el paciente diabético deberá tener su glucemia controlada por dieta o insulina. Una vez más se hace presente la necesidad de la consulta médica.

**F.- Nefritis:** Síntomas. Los síntomas de la nefritis incluyen: a) oliguria o disuria; b) hematuria; c) fiebre; d) albuminuria; e) escalofríos; f) xerostomía (sequedad) y ardor en la boca; g) estomatodinia debida a la uremia; h) olor urinoso en el aliento del paciente que tiene esta afección renal.

**Efectos.** La extracción de gran número de dientes con infección crónica puede precipitar una nefritis aguda. Si hay algún indicio de nefritis en un paciente que requiere extracción dentaria, lo mejor será remitirlo a su médico para que haga el diagnóstico y tratamiento antes de realizar cirugía bucal.

**G.- Bocio Tóxico.** Síntomas. Los síntomas son: - - a) nerviosismo, estremecimientos e inestabilidad emocional; b) taquicardia y palpitaciones; c) sudoración abundante; d) agrandamiento difuso de la glándula tiroides (no siempre se presenta); e) exoftalmia (exagerada prominencia de los globos oculares) en el 60 al 70% de los casos; f) pérdida de peso; g) metabolismo basal alto; h) aumento de la tensión del pulso arterial; i) disturbios menstruales; j) apetito excesivo; k) debilidad y cansancio muscular; l) síntomas compresivos en algunos casos, ta--

les como disnea, disfagia, afonía.

**H.- Ictericia. Síntomas.** El tinte amarillento o broceado de la piel, conjuntivas, fluidos corporales, está dado por los pigmentos biliares.

**Tipos.** La ictericia comprende varios tipos. Una de las clasificaciones es la siguiente:

- a) Ictericia obstructiva.
- b) Ictericia no obstructiva o hemolítica.
- c) Ictericia causada por hepatitis infecciosa.

Existe la posibilidad de agravar el factor-etiológico responsable de la ictericia, por la pérdida de sangre prolongada después de la exodoncia.

Si la extracción es imperiosa, los pacientes ictericos serán medicados con una dosis profiláctica de vitamina K antes de la intervención. Los pacientes ictericos serán enviados a su médico para su tratamiento antes de realizar procedimientos quirúrgicos.

**I.- Tratamientos con Corticosteroides.** En los pacientes que han estado en tratamiento con corticoides puede haberse detenido la secreción de ACTH (Hormona adreno cortico tropa) por parte del lóbulo anterior de la hipófisis, con la consiguiente atrofia de la corteza suprarrenal. Varios decesos se han registrado en estos pacientes después del stress quirúrgico.

En estos casos, para su prevención, a menos

que el paciente por ser operado con anestesia general o raquídea dé una respuesta certera de no haber estado antes en tratamiento con corticoides, - se le hará "terapia corticoidea preparatoria".

El paciente que se sometera a una intervención sencilla como es la exodoncia con anestesia general, será medicado con 50 a 100 mg. de cortisona bucal 2 horas antes de la intervención. Durante esta se le administrarán por goteo endovenoso 100-mg. de succinato de hidrocortisona sódica en 50 cc de suero glucosado al 5%. Doce horas después de la operación, el paciente recibirá 50 mg. de cortisona por vfa bucal o 100 mg. por vfa intramuscular.

La experiencia ha demostrado que el período más crítico para los pacientes con deficiencia suprarrenal es el comprendido alrededor de las 20 horas posoperatorias. El cuadro clínico se manifiesta por un rápido colapso, hipotensión, taquicardia, y con mucha frecuencia, alta temperatura.

J.- Sífilis. Las resistencias físicas del paciente sífilítico estan disminuidas, por lo cual está más predispuesto el desarrollo de infecciones posoperatorias, a causa del retraso en la cicatrización. Estos pacientes deberán realizar el tratamiento antisifilítico correspondiente, antes de que se efectúen procedimientos de cirugía bucal.

K.- Tratamientos Exodónticos durante el Embarazo.- La pregunta acerca de cuándo será sometida a intervención quirúrgica bucal una mujer embarazada es algo que preocupa a muchos profesiona-

les. Mientras la opinión predominante reconoce ahora la necesidad del tratamiento odontológico de la futura madre, muchos creen que este se realizará solo como medida profiláctica y de rehabilitación, dejando para después del parto los tratamientos quirúrgicos necesarios.

Esta teoría se basa ente todo en el riesgo de provocar un aborto o un parto prematuro y secundariamente en el temor de causar daños físicos al producto. Nada puede estar más lejos de la verdad.

En una estadística realizada por Davidson - con mil embarazadas en las que se habían realizado tratamientos quirúrgicos bucales se mostro que no hubo un solo caso en que se probara que la intervención fuera la causa de alguna agravación o complicación del embarazo. La incidencia de complicaciones en el embarazo no tuvo relación con el momento en que se realizo la intervención. Lo que se reveló, no obstante, fue el motivo de la suposición popular.

En muchos casos se hicieron extracciones dentarias, y algún tiempo después (horas o a veces días) se produjeron abortos.

Estos abortos, según la opinión de obstetras y patólogos, hubieran ocurrido aún con prescindencia de la intervención bucal. El feto mostraba en muchos casos alteraciones patológicas anteriores al momento en que se realizo la operación. La coincidencia entre el tiempo de la lesión y la intervención fue solo un hecho casual. Esto es lo que hay de real tras la apariencia y la opinión po

pular acerca de la conveniencia de realizar cirugía bucal durante el embarazo.

La gente tiene la necesidad de hallar el motivo del aborto, por lo que hace responsable de ello a las extracciones u otras operaciones realizadas antes del infortunado hecho. El profesional debe desterrar este concepto erróneo para no acobardarse a sí mismo y poder cumplir si con su misión, la cual es la de eliminar todo foco séptico para salvaguardar la salud de la futura madre y del feto. Sin embargo hay aún otras consideraciones.

¿Cuántas intervenciones podrán ser realizadas, y de que tipo?. ¿Qué se sabe acerca de los retenidos?. Estas preguntas tendrán respuesta si dividimos la cirugía bucal en tres partes.

- a) Tratamiento de emergencia: presencia de dolor.
- b) Tratamiento necesario, aunque no de emergencia, por ejemplo: absceso periapical crónico.
- c) Tratamiento de elección.

En el primero y segundo caso no habrá duda alguna al realizar tratamiento quirúrgico. En el tercero el odontólogo deberá considerar si el estado general de la paciente es el adecuado o no, y tener en cuenta las complicaciones posibles. En otras palabras; la embarazada será tratada con las mismas consideraciones que se tienen en cuenta para con un diabético o un cardíopata, ya que ambos-



tienen también su fisiologismo alterado.

¿Cuándo se realizará la intervención?. En caso de emergencia la respuesta es inmediatamente. En los demás casos, el momento óptimo es probablemente entre el tercero y el sexto mes del embarazo (segundo trimestre). Pasada esta etapa, la enferma no puede permanecer mucho tiempo sentada. Por otra parte, en los tres primeros meses hay náuseas y vómitos, hecho que dificulta la tarea del odontólogo.

Además, en este primer período es cuando se produce el 90% de los abortos, por lo cual será sensato evitar tratamientos quirúrgicos en esta época.

¿Qué técnica de anestesia será la más indicada?

a) La anestesia local es la técnica más simple y segura para la mayoría de las intervenciones quirúrgicas bucales en las mujeres embarazadas.

b) Una alteración en la irrigación sanguínea interna puede afectar al feto. Ciertas drogas vasoconstrictoras pueden disminuir la irrigación sanguínea del útero; esto se tendrá en cuenta, y todas las dosis del anestésico local se disminuirán cuando esta contenga vasoconstrictores para anestesia infiltrativa local o regional.

c) La mayoría de las drogas administradas a la madre pasan al feto a través de la placenta. Gran parte de estas drogas, asimismo tienen efectos similares en la madre y el feto, incluyendo en

tre ellas los sedantes y los agentes anestésicos - locales. Desde el punto de vista clínico, esto es menos significativo para el feto pues dichas drogas se usan solamente de manera que conduzcan a poca absorción en la circulación materna y baja concentración sanguínea (relativamente pequeñas dosis adicionadas de vasoconstrictor). Pero si se usan - dosis altas aumentará la concentración de la droga en el torrente sanguíneo materno, llegando a producir síntomas nerviosos centrales, idénticos a los que podría ocurrir en el feto.

d) Es más probable que los efectos teratogénicos de las drogas administradas a la madre ocurran durante los primeros estadios de desarrollo - del feto, es decir en el primer trimestre.

e) Además de los efectos teratogénicos de - las drogas en los comienzos del embarazo, la acción depresora de ciertas drogas de efectos prolongados, administradas a la madre, no tiene influencia, sobre el feto, mientras que no se ejerza en - el trabajo del parto. Esto desde luego hace presumir que los sistemas respiratorio y circulatorio - de la madre no están excesivamente deprimidos.

g) La oxigenación de la madre es importante, por lo cual debe evitarse todo estado de hipoxia, - hecho que se descarta si se posee un buen equipo - de anestesia aunque es de señalar que la mayoría - de las madres aspira una concentración de oxígeno - del 20% en partos normales.

h) El fluothane (halothane) produce en muchos pacientes alteraciones hepáticas posoperato--

rias; por lo tanto, no se usará esta droga en las parturientas que hayan padecido de toxemia en su embarazo (preclampsia).

i) La volemia de la madre esta en su punto máximo alrededor de la trigésima semana del embarazo, y es este el momento (además del momento del parto) en que peligra la vida de la embarazada cardíaca. La intervención quirúrgica, si no es de urgencia, se llevará a cabo en ese momento, o bien después de haberse normalizado la volemia.

Por todas estas razones se dice que el tratamiento por seguir con una embarazada no difiere del indicado para un paciente cardíaco o diabético. En los casos de duda, lo mejor será consultar con el obstetra, para que con la colaboración de ambos profesionales se esclarezcan las dudas sobre la procedencia o necesidad de los procedimientos indicados.

### Contraindicaciones Locales.

A.- Infecciones Gingivales, agudas, como, - por ejemplo las producidas por fusospiroquetas o estreptococos.

B.- Infecciones agudas con celulitis no controlada primero para evitar una mayor diseminación de la infección. El paciente podría presentar toxemia, la cual es en si ya una complicación sistémica. El diente que causo la infección es de secundaria importancia en este momento; sin embargo, parece el mejor control de la infección el diente debe

rá ser extraído tan pronto como sea posible, sin poner en peligro la vida del paciente. Antes de la aparición de los antibióticos, el diente nunca era removido, antes de que la infección fuera localizada, y el pus fuera drenado, y pasara a nivel de infección crónica. Toda esta secuencia de eventos tomaba mucho tiempo, demasiado en comparación con el tiempo que toma actualmente, lograr un nivel adecuado de antibiótico específico en sangre.

C.- Pericoronitis Aguda. Tal como se halla en los terceros molares parcialmente erupcionados; habrá que tratar estos tejidos y llevarlos a la normalidad (eliminando la infección), antes de llevar a cabo la extracción. Ya que la gran variedad de flora bacteriana que ahí se encuentra (zona del 3er. molar) comunica a los planos profundos faciales del cuello.

D.- Padecimientos Malignos. Este tipo de padecimientos estimulados por la extracción de un diente podría aumentar la gravedad, y estorbar así mismo la cicatrización de la herida.

E.- Huesos Maxilares Irradiados. Podían desarrollar una aguda radio-osteomielitis después de una extracción, debida a la escasa irrigación sanguínea. Dicho padecimiento resulta sumamente doloroso y puede terminar fatalmente.

F.- La extracción de molares y premolares superiores esta contraindicada en los casos sinusitis maxilar aguda.

## V - ANESTESICOS LOCALES.

El nombre mismo - anestésico local- es ya - suficientemente explícito y puede servir de definición. En odontología, estos compuestos actúan deprimiendo, de manera reversible, la conducción de las sensaciones dolorosas desde el área bucal hasta el sistema nervioso central. Esta acción queda limitada al segmento de la fibra que se halla en contacto íntimo con el anestésico.

Para comprender el mecanismo de esta acción es preciso conocer algunos datos acerca de la química, absorción y destino metabólico de dichas sustancias.

A.- Estructura Química. Con excepción de la cocaína, el clásico anestésico local elaborado a partir de las hojas de una planta de América del Sur, todos los anestésicos generalmente empleados en Odontología son productos sintéticos. Desde el punto de vista químico estos anestésicos locales sintéticos pueden clasificarse en dos grandes grupos:

- 1.- Anestésicos que contienen un enlace éster.
- 2.- Anestésicos que contienen un enlace amida.

Esta diferencia en la estructura química produce importantes diferencias farmacológicas entre los dos grupos, especialmente a lo que se refiere al metabolismo, duración de acción y efectos

secundarios.

El grupo éster puede sufrir una subdivisión ulterior de orden químico, o sea, del ácido aromático que está formado por  $R_1$  y su grupo carboxilo-unido a él. En los anestésicos locales de mayor uso este ácido puede ser el ácido benzoico, el ácido p-aminobenzoico o bien el ácido m-aminobenzoico. A estas diferencias químicas corresponden también ciertas diferencias farmacológicas que se manifestarán sobre todo en algunos efectos secundarios. Asimismo se puede modificar la porción alcohólica de la molécula introduciendo un grupo amino terciario; este cambio origina diferencias en la potencia y duración de la acción de los anestésicos locales de tipo éster. Así, por ejemplo, en la tetracaína (Pantocaína) la simple substitución, en el ácido p-aminobenzoico, del grupo p-amino por un radical butilo, alarga de manera extraordinaria, la duración de acción y la potencia de dicho anestésico.

El grupo amida es algo menos heterogéneo, desde el punto de vista químico, que el grupo éster. En este grupo  $R_1$  corresponde generalmente al hidrocarburo aromático xileno, o puede estar unido al grupo amino xilidina; en este último caso el grupo se conoce con el nombre de xilidinas. En la prilocaína (Citanest), anestésico de fabricación muy reciente, el tolueno o la toluidina substituyen al xileno o a la xilidina. También pueden haber diferencias en la porción substituida del ácido aminoacético del grupo amida que conducen a diferencias en el metabolismo y en la duración de la acción de estos compuestos.

Si consideramos la estructura química de estos compuestos desde otro ángulo, vemos que todos son aminas débilmente básicas siendo, por lo tanto, poco solubles en agua. Este defecto puede corregirse mediante la formación de clorhidrato, la solución así obtenida, presenta una reacción ligeramente ácida, pero permite la inyección de soluciones mucho más concentradas del anestésico. Por otra parte, en las pomadas anestésicas se utiliza la base libre puesto que sus propiedades lipófilas permiten hacer preparados concentrados.

**B.- Absorción.** Los anestésicos locales en solución, como el clorhidrato, casi no penetran por la piel intacta. Las pequeñas cantidades de anestésicos que podrían derramarse sobre las manos del dentista durante su manejo no representan ningún peligro en cuanto a su toxicidad general, aunque pueden provocar un estado alérgico. La forma básica libre, presente en las pomadas, se absorbe más fácilmente, pero la cantidad absorbida es tan pequeña que no puede ser peligrosa. Por el contrario, el anestésico tópico aplicado localmente sobre la mucosa de la orofaringe se absorbe rápidamente apareciendo cantidades importantes en la circulación sanguínea. En algunos casos esta concentración se acerca a la que se obtiene como la administración intravenosa de la misma cantidad del compuesto. Por lo tanto, se recomienda limitar la aplicación tópica de anestésicos o cantidades mínimas y solo sobre la superficie más indispensable. En estas condiciones las reacciones tóxicas son muy raras, pero la aplicación tópica imprudente, especialmente de preparados para pulverización cuyas cantidades pulverizadas son muy difíciles de

controlar, pueden originar manifestaciones tóxicas.

La penetración del anestésico local en los tejidos en general, y en la fibra nerviosa en particular, se debe en gran parte a la forma de base libre del compuesto. Cuando se inyecta la forma clorhidrato, ésta libera la base libre al ser neutralizada por los amortiguadores tisulares. Como suele ocurrir con muchas otras sustancias, la molécula enlazada de la forma base libre atravieza las membranas biológicas con mayor facilidad que la forma clorhidrato ionizada del anestésico local. En los tejidos infectados, la conversión del clorhidrato en base libre es impedida por la producción ácida de los microorganismos que llega a agotar la capacidad amortiguadora de los tejidos. Este fenómeno explica en parte la disminución de la eficacia de los anestésicos locales, que a veces, se observa en algunas áreas infectadas.

Cuando la solución anestésica se deposita cerca de una fibra nerviosa o se infiltra en la proximidad de las terminaciones nerviosas sobre la que se desea que actúe, el fármaco no sólo se difunde hacia dichas áreas, sino que se propaga también en otras direcciones. La corriente sanguínea de los capilares, arterias y venas adyacentes acelera la eliminación del anestésico que pasa por dichos vasos. Si el anestésico es de tipo éster, las esterases contenidas en la sangre ayudan también a la descomposición de estos anestésicos locales.

Por esta razón se añaden a las soluciones anestésicas locales vasoconstrictores como epinefrina (Adrenalina), levarterenol (Levophed), feni-



lefrina (Neosinfefrina) y nordefrina (Cobefrin) en concentraciones suficientes para producir una vasoconstricción. Al mismo tiempo estos vasoconstrictores combaten la ligera acción vasodilatadora de algunos anestésicos locales. El resultado final de la vasoconstricción es, por lo tanto, una disminución de la eliminación del anestésico en la proximidad de la fibra nerviosa o de las terminaciones nerviosas con el consiguiente aumento de la intensidad y duración de la acción del anestésico.

C.- Mecanismo de Acción. Como su nombre ya lo sugiere, el anestésico local disminuye la conducción, a lo largo del nervio, de los impulsos producidos por estímulos dolorosos. Según sea el tipo y el tamaño de las fibras nerviosas afectadas, se observara también una disminución en la conducción de otros tipos de impulsos, los mecanismos que rigen la acción de los anestésicos no están totalmente aclarados todavía, aunque se conocen y muchos aspectos de gran interés.

La propagación de los impulsos a lo largo de la axona implica una despolarización temporal de su membrana polarizada. Utilizando técnicas adecuadas, se puede emplear el fenómeno eléctrico de potencial de acción como indicador tanto de la ocurrencia como de la extensión de dicha despolarización.

Mediante estas técnicas se ha encontrado que los anestésicos locales ejercen distintos efectos progresivos sobre la conducción de los impulsos en las fibras nerviosas. Los cambios más importantes son los siguientes: aumento del umbral nece

sario para producir la excitación; disminución progresiva en la amplitud del potencial de acción y moderación de la velocidad de conducción hasta el cese total de la propagación de los impulsos. Por supuesto, en una fibra nerviosa voluminosa estos efectos no se producen simultáneamente ni con la misma intensidad en todos los elementos, puesto que cantidades variables del anestésico se difunden a profundidades distintas y que las axonas del nervio presentan algunas diferencias en su sensibilidad.

La interpretación de estos cambios resulta más fácil si suponemos que el anestésico local estabiliza la membrana de la axona de tal manera que su despolarización sea más fácil o completamente imposible.

Los descubrimientos más recientes sobre una posible interacción de los anestésicos locales con los fosfolípidos encontrados en la membrana de los nervios aportan ciertos datos nuevos para explicar el mecanismo de este efecto.

Esta unión podría impedir el paso de los iones a través de la membrana, elemento esencial en el fenómeno de la despolarización.

D.- Metabolismo. Mientras que el anestésico local ejerce su acción farmacológica sobre la fibra nerviosa, otros tejidos del organismo actúan sobre el anestésico local para volverlo inactivo y eliminarlo del cuerpo. Estas reacciones metabólicas se realizan de manera diferente en cada uno de los dos grupos principales, o sea, el grupo éster-

y el grupo amida, debido esencialmente a la diferencia básica de sus estructuras químicas.

Las estererasas atacan a los fármacos de este tipo éster en la sangre y en el hígado hidrolizándolos en sus componentes: ácidos benzoicos y alcohol. La velocidad de la hidrólisis depende de los componentes, siendo muy rápida con la meprilcaína (Orocaína) y más lenta con la tetracaína (Pontocaina). Los demás anestésicos de tipo éster quedan comprendidos entre estas dos velocidades de hidrólisis inactiva al anestésico local, y el hecho de que esto suceda en la sangre que circula por los vasos adyacentes a la fibra nerviosa, tiende a aumentar la eliminación del anestésico en la proximidad del nervio. Cuando las dosis son pequeñas o moderadas, la hidrólisis del anestésico local se efectúa en la sangre, antes de llegar al hígado; si las dosis son grandes las estererasas hepáticas desempeñan también un papel importante. Sin embargo las enfermedades hepáticas no suelen alterar de manera notable el metabolismo de los anestésicos de tipo éster.

Un porcentaje muy bajo de personas que presentan una deficiencia de las estererasa sanguínea, genéticamente determinada, metabolizan los compuestos de tipo éster más lentamente que los sujetos normales. Los productos de la hidrólisis, formados en la sangre y en el hígado, son excretados en la orina, ya sea inalterados o después de haber sido sometidos, en el hígado, a procesos de oxidación y conjugación.

El metabolismo de los compuestos de tipo --

amida es algo más variable y complejo que los de tipo éster. La hidrólisis del enlace amida al contrario del enlace éster, no se verifica en la sangre, no obstante en algunos casos, la hidrólisis puede ser catalizada por una enzima en el hígado, y quizá, en otros tejidos también. Esta reacción se realiza fácilmente con la prilocaína (Citanest) pero con la lidocaína (Xilocaína) y la mepivacaína (Carbocaína) resulta más difícil. En el caso de la lidocaína la transformación principal consiste en una N-desmetilación oxidante cuyo producto es fácilmente hidrólizado y oxidado después. La inactivación de la mepivacaína (Carbocaína) se logra esencialmente por medio del metabolismo oxidante. Tenemos menos datos acerca de la pirrocaína (Dinacaína), pero es probable que la oxidación desempeña también un papel importante en su metabolismo. Esta combinación de procesos de oxidación e hidrólisis se lleva a cabo un poco más lentamente que el metabolismo de los compuestos tipo éster, y explica en parte, la acción generalmente más prolongada de los fármacos de tipo amida. La facilidad con que se realiza la hidrólisis inicial de la prilocaína (Citanest) resulta en un metabolismo más rápido de este compuesto si se compara con los demás anestésicos de tipo amida. Un dato incidental interesante acerca del metabolismo de tipo amida es el descubrimiento de que las enzimas se hallan en el retículo endoplasmático de la célula hepática donde se encuentra también una gran variedad de enzimas metabolizadoras de medicamentos. La conjugación de los productos de oxidación e hidrólisis con el ácido glucorónico ocurre también en el hígado mediante reacciones catalizadas por las enzimas que se hallan en el retículo endoplasmático. Por -

Último, los productos conjugados como no conjugados se eliminan en la orina.

**E.- Período de Latencia.** Es el tiempo comprendido entre la aplicación del anestésico y el momento en que se instala la analgesia satisfactoria.

Un período de latencia corto elimina pérdidas de tiempo innecesarias. En la práctica odontológica moderna es de gran importancia una espera mínima entre la inyección y el establecimiento de la anestesia, aunque la diferencia en latencia de la mayoría de los anestésicos locales es secundaria; vale la pena hacer notar que las drogas anestésicas en combinación con los vasopresores adecuados tienen características muy especiales en cuanto al tiempo de latencia, pero en términos generales es excepcionalmente corto. La duración debe ser adecuada para terminar los procedimientos odontológicos que deseen realizarse (como en los procedimientos quirúrgicos de la exodoncia).

En la práctica dental, el período de anestesia de la pulpa que se requiere depende el trabajo que vaya a efectuarse y todos los anestésicos locales idóneos deben tener una duración adecuada para todo tipo de tratamientos; si se prefiere un anestésico local único para la práctica odontológica, la duración anestésica que confiere la droga que se usa deberá ser suficiente para todo tipo de procedimientos. Aunque es conveniente usar dos tipos de anestésicos, uno de acción prolongada y otro de efecto más corto dependiendo de la duración de la intervención que efectuaremos.

Debemos recordar que la duración del efecto anestésico es controlada principalmente por el tipo y cantidad de vasopresor con que se combinen - las sustancias anestésicas.

**F.- Difusión.** El buen poder de difusión compenza las variaciones anatómicas. La inyección de un anestésico local no siempre asegura un contacto completo con las ramificaciones nerviosas apropiadas. Este puede tener como causa las variaciones - anatómicas o bien la precisión en localizar el - - anestésico en los tejidos. Cualquiera de estos factores puede llevar al fracaso en obtener anestesia.

Para obtener éxito, el anestésico local debe tener una capacidad de difusión a través de los tejidos a tal punto que se inhiba el paso de la - conducción de los impulsos nerviosos, aun cuando se deposite el anestésico a cierta distancia del nervio.

La estabilidad química y la excelencia de - la fabricación contribuyen a aumentar la seguridad. Un anestésico local debe permanecer estable des- - pués de un período prolongado, aún en circunstan- - cias extremas, de tal manera que conserve su eficacia completa en lo que se refiere a su incidencia de anestesia satisfactoria y demás propiedades. Esto significa que tanto los ingredientes activos como la solución terminada debe tener un alto grado de estabilidad química. La inestabilidad química a través de la preparación, empaque o almacenamiento, no solamente disminuye la actividad farmacológica, sino que también puede ocasionar efectos secundarios indeseables, la buena estabilidad se obtiene-

seleccionando materias primas puras y estables y usando envases de alta calidad, todo sujeto a una inspección y a un control riguroso.

**G.- Toxicidad sistémico.** Hipersensibilidad o Intolerancia. El término toxicidad se refiere a la tendencia de cualquier droga a presentar efectos secundarios indeseables. Las soluciones anestésicas locales tienen establecida una toxicidad en circunstancias normales. La toxicidad a las soluciones anestésicas normales se manifiesta generalmente en: excitación, aumento del ritmo del pulso, transpiración y movimientos convulsivos. Dichos efectos pueden ser transitorios pero se pueden intensificar.

Debemos recordar que la toxicidad de una droga está en razón directa de la dosificación y de la velocidad con que ésta pasa al torrente sanguíneo. En anestesia regional intervienen varios factores para determinar una concentración alta de la droga en la sangre. Primero, absorción rápida de la droga, relacionada con: dosis de la misma, sitio de aplicación, concentración de las soluciones usadas, velocidad en la inyección y tipo de droga.

Cuando la droga se encuentra en el torrente sanguíneo debemos tener en cuenta su acción sobre el sistema nervioso central y sobre el aparato cardiovascular principalmente;

Debemos entonces tener medidas de precaución para disminuir en lo posible los cuadros de toxicidad sistémica, dichas medidas podían ser:

- Cuidadosa selección de las soluciones que utilizaremos.
- Inyección lenta. Dejaremos que la solución fluya lentamente (existe la teoría de que la inyección rápida aumenta la incidencia de los cuadros de toxicidad).
- Aspiración. La inyección intravascular aumenta mucho la probabilidad de efectos tóxicos. Existen jeringas aspirantes para determinar si el bicel de la aguja ha penetrado en un vaso sanguíneo.
- Inyectar siempre la menor dosis eficaz de solución.
- Sedación. Una pequeña dosis pre-operatoria de un barbitúrico reduce el potencial tóxico, especialmente en pacientes aprensivos.

Hipersensibilidad o Intolerancia. El paciente puede mostrar hipersensibilidad, intolerancia o alergia, a una solución anestésica local determinada. Dicha hipersensibilidad puede manifestarse en una hinchazón que se localiza alrededor de la zona donde se inyectó, urticaria, prurito, y en casos graves irregularidades cardiovasculares.

Tales reacciones alérgicas rara vez son alarmantes cuando se presentan por primera vez, pero el paciente puede hacerse cada vez más sensible a las inyecciones de la droga. Debe llevarse un control en su historia clínica para no aplicarle la misma droga posteriormente.

H.- Vasoconstrictores. Los vasoconstricto--



res prolongan la acción y reducen la toxicidad sistémica de los anestésicos locales por retardo en la absorción. Deben usarse en zonas ricamente vascularizadas como la región gingivodental; si se omite su uso, la anestesia es inadecuada y pueden presentarse fenómenos de toxicidad por absorción rápida de la droga.

Los vasoconstrictores no tienen acción sinérgica con los anestésicos locales, ni acción anestésica. La intensidad anestésica que se logra con ellos, se debe al retardo en la absorción que hace prolongar el contacto del bloqueador con el nervio.

La incidencia de daño a los nervios periféricos no es mayor con vasoconstrictores que con soluciones simples.

La duración de la anestesia varía con diferentes agentes usando las mismas concentraciones de vasopresores, pues es una propiedad inherente a la molécula de cada uno de ellos.

Dos tipos de drogas vasoconstrictoras son de utilidad en las soluciones bloqueadoras:

a.- Aminas que actúan sobre los receptores adrenérgicos.

-- Aminas alifáticas.

-- Aminas aromáticas (epinefrina, norepinefrina).

b.- Polipéptidos que actúan sobre el músculo liso de los vasos y capilares.

-- Vasopresín Octapresín.

-- Angiotésín.

Las drogas que han demostrado mayor utilidad son la epinefrina y Octapresín. Sin embargo - siendo la epinefrina el más efectivo de todos, es capaz de despertar reacciones tóxicas sistémicas.- De ahí, que sea necesario apegarse a las diluciones recomendadas y no usar más del mínimo efectivo del vasoconstrictor.

Con las aminas presoras se observa cierto grado de isquemia local en el sitio de inyección - después de la anestesia por infiltración.

La isquemia local es necesaria en algunas intervenciones de cirugía dental para disminuir la hemorragia y tener un campo operatorio más claro.- Aun trabajando con anestesia regional se puede inyectar en el sitio operatorio cierta cantidad de solución con vasopresor para obtener la isquemia.- Sin embargo en las intervenciones quirúrgicas, como es el caso de las extracciones dentarias el área de isquemia en el sitio de inyección es no solamente innecesaria sino indeseable. Se ha discutido la frecuencia de alvéolo seco en relación con el grado de isquemia y la cantidad de vasopresor, pero otros factores tales como: la severidad de la operación, edad del paciente, experiencia del cirujano, inflamación local, etc., son más importantes que la solución bloqueadora.

## VI - DIFERENTES TIPOS DE ANESTESIA LOCAL POR INYECCION.

La anestesia local puede realizarse de distintas maneras, encaminadas todas a llevar la solución anestésica en presencia de las terminaciones nerviosas periféricas, para permitir así realizarse sin dolor las maniobras quirúrgicas. El líquido anestésico puede depositarse, sobre la mucosa, por debajo de ella, por debajo del periostio, o dentro del hueso.

A - Anestesia Mucosa. La mucosa bucal y sus capas inmediatas pueden anesthesiarse localmente, colocando sobre ella sustancias anestésicas, son los que se conocen como anestésicos tópicos.

B - Anestesia Submucosa. Hay dos tipos de anestesia submucosa: la que se realiza inmediatamente por debajo de la mucosa oral y la profunda o supraperióstica.

La anestesia local ideal es la denominada submucosa profunda o supraperióstica, que se realiza llevando el líquido anestésico a las capas profundas de la submucosa en vecindad inmediata con el periostio. Es el método eficaz y útil para cirugía bucal. La anestesia infiltrativa depende de la mayor o menor permeabilidad del hueso. Se hace preferencia en el maxilar superior, cuyo hueso - - siendo particularmente esponjoso y rico en foraminas pueda ser fácilmente, alcanzado por el líquido anestésico.

**C - Anestesia Subperióstica.** Consiste el procedimiento en llevar la solución anestésica inmediatamente por debajo del periostio.

La técnica para la aplicación consiste en lo siguiente: el sitio de punción debe ser elegido sobre la mucosa gingival, a mitad del camino entre el borde de la encía y la línea de los ápices dentarios. Se esteriliza el sitio de la punción, se realiza una pequeña anestesia submucosa para poder efectuar, en forma indolora las maniobras posteriores y se perfora el periostio perpendicularmente al hueso; el bisel de la aguja dirigido hacia la estructura ósea. Perforando el periostio se inclina en ángulo recto la jeringa, haciéndola paralela a la tabla externa y se marcha entre el periostio y el hueso, depositando pequeñas cantidades de anestesia mientras se avanza, y se llega así hasta el nivel del ápice dentario, donde se deposita 1.5 cm<sup>3</sup> de solución anestésica.

**D - Anestesia Intraosea.** Esta anestesia se realiza perforando el hueso (la tabla externa) con una fresa, y por esta vía se introduce una aguja depositando el líquido anestésico en el interior del hueso. Es la anestesia diploica, de escasa aplicación en cirugía bucal.

**Técnicas de la Inyección.** Recordaremos las más frecuentemente usadas.

Para el Maxilar superior: La inyección infraorbitaria, la cigomática, palatina anterior, palatina posterior y la anestesia por infiltración o bloqueo supraperióstico.

**Bloqueo Infraorbitario.** Consiste en la inyección del nervio infraorbitario, rama del maxilar superior, así como de las ramas terminales de éste que son: palpebral inferior, nasal externa, nasal interna y labial superior. En el bloqueo queda involucrado el nervio alveolar anterosuperior y medio, así como el posterosuperior, los cuales emergen del nervio infraorbitario en la parte anterior del canal infraorbitario.

Se emplea cuando se necesita analgesia de los incisivos superiores, caninos y premolares o bien, cuando hay alguna contraindicación para realizar la inyección supraperiódica de alguna de estos dientes.

Para este bloqueo la referencia principal es el agujero infraorbitario que se localiza por palpación inmediatamente abajo de la escotadura infraorbitaria, a un centímetro afuera del ala de la nariz y a nivel de la pupila.

La punción debe hacerse ya sea a través de una pápula hecha a este nivel o bien, a nivel del pliegue de la mucosa bucal, manteniendo un dedo sobre el agujero infraorbitario como referencia. Nunca debe introducirse la aguja por el agujero infraorbitario más de 0.7 cm, por el peligro de llegar a la órbita. Debe inyectarse 1.5 a 1.8 cm<sup>3</sup> de la solución bloqueadora. Es aconsejable advertir al paciente de las parestesias que pueden despertarse.

**Bloqueo del Nervio Alveolar Posterosuperior.**  
Este bloqueo llamado también inyección cigomática,

consiste en la infiltración anestésica de las ramas del nervio maxilar superior que junto con las palatinas van a dar la inervación de los molares superiores.

El nervio alveolar llamado también dental posterior nace del nervio maxilar superior y pasa al foramen alveolar posterior en la cara cigomática de la tuberosidad maxilar.

Se toman como referencia el último molar y el borde gingival del molar superior. El foramen alveolar se localiza a 2 ó 3 cm. por encima de la línea gingival del último molar. Se introduce en la aguja a través del repliegue mucoso en la región apical de el primer molar en un ángulo de 45° hacia atrás y hacia arriba, hasta que penetre la aguja. Debe hacerse la inyección a ese nivel.

El nervio alveolar medio superior puede que dar bloqueo por este procedimiento, si nace antes de que el nervio penetre en el foramen. Este bloqueo usa para extracciones de los molares y premolares cuando se combina con el bloqueo del palatino anterior.

Bloqueo del nervio palatino. El nervio palatino anterior da la sensibilidad de la mitad posterior de la bóveda del paladar y de la mucosa de los cornetes de la nariz. El bloqueo se realiza cuando el nervio sale del conducto palatino posterior. La referencia de este bloqueo es el segundomolar. Se introduce la aguja a un centímetro de la mitad del trayecto entre la línea de la encía y la línea media del paladar, dirigiéndola hacia arriba

y hacia atrás perforando el tejido palatino en el conducto. Se inyecta no más de un milímetro de la solución bloqueadora.

Bloqueo del nervio nasopalatino. El nervio nasopalatino tiene a su cargo la sensibilidad del tabique de la nariz y de la parte anterior del paladar.

Para su bloqueo se localiza un punto situado a un centímetro por encima y detrás de la línea gingival, sobre la línea media y detrás del incisivo. Se introduce la aguja hasta encontrar la bóveda del paladar inyectándose en este punto un centímetro de la solución anestésica. Se emplea para extracciones dentales de incisivos y caninos empleado junto con el bloqueo infraorbitario.

Anestesia por infiltración o bloqueo supra-periódico del ápice. La anestesia por infiltración local se obtiene inyectando la solución a través de las membranas mucosas y depositándola sobre el periostio en la proximidad de los ápices de los dientes al difundirse a través del periostio, el anestésico penetra hasta las fibras nerviosas para bloquear la transmisión del dolor. La técnica supra-periódica es particularmente útil para la anestesia de los dientes superiores a causa de la estructura porosa del hueso maxilar superior que permite la difusión adecuada de la solución.

### Técnicas de inyección para la mandíbula.

Bloqueo Mandibular. Es el bloqueo del nervio Dentario inferior, en la mitad de la rama as-

cedente de la mandíbula en la región del conducto dentario.

Es la técnica de elección para los procedimientos dentales de la mandíbula. La inyección supraparióptica en esta región no resulta satisfactoria puesto que la mandíbula es una estructura ósea compacta a través de la cual no puede difundirse libremente la solución anestésica. Los dientes mandibulares se anestesian más fácilmente por medio del bloqueo del nervio en el punto donde penetra en el canal alveolar inferior. Depositando la solución anestésica en la proximidad inmediata del nervio dentario inferior, se produce un bloqueo efectivo de este nervio y de sus ramificaciones mentonianas, incisivas y linguales.

Los puntos de referencia para la inyección son el margen anterior de la rama ascendente de la mandíbula, línea milohioidea u oblicua interna y los premolares del lado opuesto a inyectar, un punto a un centímetro de la superficie triturante del último molar en el lado a inyectarse y los incisivos centrales inferiores.

Se introduce el dedo índice en la boca y se palpa el margen externo del triángulo retromolar, - se lleva hacia la mitad de la uña del dedo la aguja con la jeringa descansando sobre los premolares del lado opuesto, se introduce entonces la punta hacia la línea media a un centímetro por encima de la superficie triturante del último molar. Se empuja la aguja hasta encontrar el hueso. La punta de la aguja viene a quedar cerca del agujero dentario. Se inyecta a este nivel 1.5 a 2 ml. de la solución



anestésica.

En los ancianos y en los niños el agujero dentario es más bajo y se encuentra a nivel de la superficie trituradora de los molares.

Inyección mentoniana. Los nervios mentonianos e incisivos son las ramas terminales de la porción dental del nervio alveolar inferior. El nervio mentoniano emerge del agujero mentoniano que está situado a 2.5 cm. de la línea media, a mitad del trayecto entre el borde superior e inferior de la mandíbula en su cara lateral.

El canal mentoniano se extiende abajo, adelante y adentro desde el agujero mentoniano. El nervio incisivo es la continuación del dentario inferior y llega hasta la sínfisis para inervar los premolares e incisivos. Para el bloqueo de este nervio se traza una línea facial que corra entre los premolares inferiores, perpendicularmente al borde de la mandíbula. Se marca un punto a lo largo de esta línea que está situado a mitad del trayecto entre el borde superior e inferior de la mandíbula.

El agujero mentoniano generalmente guarda relación con el ápice de uno u otro premolar inferior. Se localizan entonces los ápices de los premolares inferiores y rechazando la mejilla frente a los premolares, insértese una aguja en la mucosa entre el premolar y aproximadamente 10 mm. hacia afuera de la lámina bucal de la mandíbula. Apúntese hacia el ápice del segundo premolar y aváncese la aguja hasta encontrar el hueso depositando en -

este sitio un mililitro de la solución anestésica. Explórese el área con la punta de la aguja sin retirarla completamente hasta que entre en el agujero e inyéctese en este sitio 0.5 ml. de la solución.

Con este bloqueo se pueden realizar intervenciones sobre los premolares y caninos. Es conveniente bloquear los nervios del lado opuesto cuando se va a trabajar sobre incisivos.

## VII - COMPLICACIONES DE LA ANESTESIA INFILTRATIVA.

**Local y Troncular.** Durante la realización de la anestesia local o troncular, o después de ella, puede ocurrir una serie de accidentes y complicaciones que pueden ser de tipo local o general, a continuación los enumero junto con su tratamiento.

### Locales.

**A.-- Hematoma.** La gran mayoría de las complicaciones locales son debidas al traumatismo de la inyección. La técnica supraperiódica puede provocar reacciones menores como: Edema, dolor persistente y a veces ulceraciones ligeras en el punto de inserción de la aguja. La perforación de un vaso sanguíneo se manifiesta por la aparición de hematomas.

El Hematoma está caracterizado por el aumento del volumen a nivel del sitio operado, y un cambio en la coloración de la piel vecina. Dicho cambio en la coloración se debe a las variaciones de la transformación sanguínea y de la descomposición de la hemoglobina, así toma un color rojo vinoso, que se hace más tarde violeta por último. El cambio de color de la piel, dura varios días y termina por lo común al noveno o décimo día.

Es más frecuente la aparición de hematomas en la arteria alveolar posterosuperior, que en la arteria facial, pudiendo ser producidas por el uso de agujas delgadas y puntiagudas que predisponen -

al trismus y al hematoma, debido a que estos instrumentos demasiado flexibles atraviezan con facilidad arterias, músculos y tendones.

La acumulación de sangre en sí puede infectarse, lo que se presenta con frecuencia, produciéndose dolor facial, rubor, fiebre intensa y reacción ganglionar; en estos casos el tratamiento consiste en colocar bolsas de hielo, para disminuir el dolor y la inflamación, en algunas ocasiones será necesario hacer una incisión quirúrgica con bisturí en el foco de infección, separando los labios de la herida para que drene el pus. Un trozo de gasa yodoformada mantendrá libre la vía de drenaje.

**B -- Dolor y Parestesia.** Cuando realizamos una inyección podemos tocar un nervio, originándose por este motivo dolor, que puede ser de distinta índole, intensidad, localización o irradiación, y puede persistir horas o días. El dolor postinyección se puede deber a agujas cuyo bisel está dañando ocasionando desgarramiento de los tejidos.

Las inyecciones subperiósticas suelen ser acompañadas de dolor que persiste algunos días, lo mismo sucede con la inyección anestésica en los músculos. La lesión de estos troncos nerviosos causada por la punta de la aguja ocasiona también neuritis persistente.

Parestesia. Es un adormecimiento de una determinada parte del cuerpo, con sensación de quemaduras, hormigueo o pinchazos, frialdad o prurito.

La parestesia de la segunda o tercera rama del trigemino es un problema postoperatorio ocasional, afortunadamente el pronóstico para el tratamiento es bueno y su recuperación por lo común es sencilla.

Puede producirse después de la inyección de un anestésico local, la técnica de la inyección es algunas veces responsable del daño en los troncos nerviosos. También pueden deberse a trastornos circulatorios, o más comúnmente a la compresión de un vaso de relativo calibre, histerismo, enfermedades del cerebro, pero la causa más frecuente de tales daños es el trauma mecánico del conducto dentario inferior en el ápice del tercer molar.

C -- Isquemia. A causa de la anestesia algunas veces se observa en la piel del paciente zonas de intensa palidez, provocadas por la penetración de solución anestésica en un vaso sanguíneo y dado que dichas soluciones contienen en su fórmula vasoconstrictores se producirá la isquemia que es la llegada insuficiente de sangre arterial a un tejido.

Cuando este trastorno se presenta lo observamos en el momento en que se comienza a infiltrar el anestésico que utilizamos.

La isquemia desaparece generalmente a los pocos minutos u horas de haber administrado la anestesia.

En la cavidad bucal se produce con facilidad isquemia, ya sea por compresión digital de un

pequeño tronco arterial, o por la inyección submucosa de sustancias vasoconstrictoras como por ejemplo la adrenalina.

D-- Paralisis Facial. Es el trastorno de los nervios que ocasiona la privación total o la reducción del movimiento de los músculos.

En la boca dichos trastornos se presentan, sobre todo en los músculos de la masticación, pero algunas veces va acompañada de parálisis de los músculos faciales.

La parálisis facial o parálisis de Bell es causada en ocasiones por lesiones traumáticas o neoplasmas la mayoría de las veces se presenta súbitamente, como resultado de un enfriamiento o de una infección dental, éste accidente ocurre en la anestesia troncular del dentario inferior, cuando por mala técnica o por anomalías anatómicas se inyecta el líquido anestésico en plena glándula parótida, donde se encuentran las dos ramas en que se divide el nervio facial.

Los síntomas que encontramos en la parálisis facial son: Caída del párpado e incapacidad de oclusión ocular, además de la caída y desviación de los labios. Esta parálisis es pasajera y no requiere ningún tratamiento, tarda en desaparecer lo que tarda en ser absorbida la anestesia, es decir de dos a tres horas.

E -- Infección en el lugar de la Punción. Las inyecciones en la mucosa bucal pueden acompañarse de procesos infecciosos a su nivel; la falta de esterilización de la aguja o del sitio de pun-

ción son factores principales. Algunas veces, en punciones múltiples, se originan zonas dolorosas e inflamadas. La inyección séptica, a nivel de la espina de Spix, ocasiona trastornos más serios, abscesos y flemones, acompañados de fiebre, trismus y dolor. El tratamiento de estas complicaciones consiste en calor, penicilina y apertura quirúrgica de los abscesos. El trismus debe ser vencido muy lentamente, por intermedio de un abrebocas que se coloca en el lado opuesto al del absceso.

### Generales.

Shock. Es un estado de profundo quebrantamiento, con declinación brusca e intensa de todas las funciones vitales (sensibilidad, psiquismo, respiración y termogénesis) que a menudo conduce a la muerte. Se podría definir como: Un trastorno de casi todas las funciones orgánicas caracterizado por el entorpecimiento de las facultades mentales y de la sensibilidad, depresión circulatoria con gran descenso de la presión sanguínea, respiración irregular y anhelante y temperatura subnormal.

Shock Anafiláctico. Reacción violenta y a veces fatal que produce la segunda dosis de algún medicamento o suero, que sensibilizó al individuo la primera vez que se le administró.

Sintomatología. El paciente que está a punto de caer en este tipo de shock, presenta los siguientes síntomas: Se torna pálido, su piel se vuelve húmeda, la presión sanguínea disminuye, el pulso se acelera y se vuelve débil, la respiración es superficial y a menudo se queja de sed, existe-

ansiedad y finalmente sobreviene la pérdida de la conciencia.

**Tratamiento.** Colocar al paciente en posición trendelemburg se cubrirá con frazadas, alrededor de las cuales se pondrán bolsas de agua caliente para conservar el calor natural del cuerpo. Quizá necesario administrar transfusiones de sangre o plasma, con el fin de elevar la presión sanguínea, ya que con eso existirá suficiente actividad circulatoria hasta que se restablezca el funcionamiento del centro vasomotor; también pueden emplearse drogas que aumenten la presión arterial como lo es la adrenalina.

**Colapso.** Es la depresión intensa de las funciones orgánicas consecutivas a lesiones graves, - por operaciones quirúrgicas, grandes trastornos mentales o causada por la acción de anestésicos; - es la consecuencia de una impresión violenta originada en el sistema nervioso central, directamente por vía nerviosas aferentes o indirectamente en virtud de la depresión de la función circulatoria. El colapso puede ser de poca intensidad y tener el carácter síncope pasajero o adquirir caracteres de extrema gravedad y ocasionar instantáneamente la muerte.

Generalmente este accidente se presenta en enfermos con alguna lesión cardíaca que pasará desapercibida, en pacientes con neumonía, difteria, tifoidea, hemorragias intensas, intoxicaciones agudas causadas por los anestésicos locales y generales. Los síntomas principales son: Presión arterial baja, piel húmeda y fría, indiferencia psíqui



ca y progresivo debilitamiento corporal.

**Tratamiento.** Debe ser de inmediato, antes - que el paciente pierda el conocimiento; cuando comienzan los síntomas como el cambio de coloración en la piel del paciente, deberá administrarse oxígeno, y se colocará al paciente en posición de - - trendelemburg tratando de tranquilizarlo.

El oxígeno puede administrarse por medio de un tanque con su dispositivo especial (mascarilla) o por medio de la respiración artificial, boca a - boca.

**Lipotimia.** Pérdida repentina y temporal del conocimiento y la sensibilidad, como consecuencia de la anémia cerebral consecutiva al descenso rápido de la tensión sanguínea o vasodpresión excesiva. Tiene su origen en una depresión de la acción cardíaca causada por alguna acción o factor del medio; en el caso que nos ocupa, comúnmente es el - stress nervioso.

La consecuencia de ello, es la disminución de flujo sanguíneo a cerebro; sus síntomas son: Mareo, dificultad visual, zumbidos de oídos, conducta insegura, la piel se torna pálida, existe sudoración fría, náuseas y el pulso se acelera pero a la vez es débil.

El tratamiento consiste en colocar al paciente en posición de trendelemburg, con el fin de que exista mayor aporte sanguíneo al cerebro, aflojarle las ropas que puedan ejercer cierta presión sobre el cuerpo y que por lo tanto dificulten la -

circulación sanguínea; en algunos casos es necesario dar a inhalar alcohol o sales amoniacaes y administrar bebidas calientes como café o té.

## VIII - INSTRUMENTAL EN EXODONCIA.

En términos generales, dos clases distintas de instrumentos se emplean en Exodoncia: Los destinados a extraer el diente: Fórceps y elevadores - (instrumentos también llamados botadores, y los - destinados a extraer el hueso que cubre o rodea total o parcialmente los dientes: Osteótomos de Mead y Winter, escoplos y fresas.

Fórceps. Es un instrumento basado en el - - principio de la palanca de primer grado, con el - - cual se sujeta el diente a extraer imprimiéndole - - movimientos particulares por medio de los cuales - - se elimina el órgano dentario del alvéolo.

El Fórceps consta de dos partes: la pasiva y la activa, unidas entre sí por una articulación o charnela. Existen en términos generales dos tipos de Fórceps: aquellos destinados a extraer dientes de la mandíbula y los dedicados a los dientes del maxilar superior. La principal diferencia entre ambos modelos reside en que los del maxilar superior poseen las partes pasiva y activa en la misma línea, mientras que los fórceps para la mandíbula tienen ambas partes en ángulo recto.

Cada diente o grupo de dientes exige un fórceps en particular, diseñado según la anatomía del órgano a extraer. El estudio detallado de estos - instrumentos lo realizaremos en el capítulo correspondiente a la extracción de cada diente en particular.

Mencioné anteriormente que el fórceps consta de dos partes la activa y la pasiva. A ambas le están encomendadas funciones distintas en el acto quirúrgico.

La parte pasiva. Es el margen del fórceps.- Sus ramas son paralelas y según los distintos modelos, están labradas en sus caras externas para impedir que el instrumento se deslice de la mano del operador. Las ramas del fórceps se adaptan a la palma de la mano derecha. El dedo índice se coloca entre ambas ramas actuando como medidor que vigila y regula el movimiento y la fuerza a ejercer.

La parte activa. Se adapta a la corona anatómica del diente sus caras externas son lisas y las internas además de ser cóncavas, presentan estrías con el fin de impedir su deslizamiento.

Los bocados o mordientes del fórceps siguen las modalidades del cuello dentario. Las que se aplican a los cuellos de los molares presentan hechos en forma de ángulo diedro, para adaptarlos a las bifurcaciones de las raíces de estos dientes.

Elevadores. Son instrumentos que basados en los principios de física, tienen aplicación en exodoncia, con el objeto de movilizar y extraer dientes o raíces dentarias.

Como palanca deben ser considerados en el elevador tres factores, además de la palanca propiamente dicha: el punto de apoyo, la potencia y la resistencia.

Este instrumento, consta de tres partes que son: el mango, el tallo y la hoja.

**El mango.** El mango adaptable a la mano del operador tiene según los distintos modelos, diversas formas. En general el mango está dispuesto con respecto al tallo de dos maneras: en la misma línea, o perpendicular al tallo, formando una T. En esta última disposición es más útil la aplicación de la fuerza y el manejo es más sencillo.

**El tallo.** Es la parte del instrumento que une al mango con la hoja; debe adaptarse a las modalidades de la cavidad bucal. Está construido de acero, lo suficientemente resistente como para cumplir su cometido sin variar de forma.

**La hoja.** Se fabrica de distintos diseños según la aplicación que se le dé al instrumento. Dos son las formas generales de presentación, de las cuales depende su manera de actuar: cuando la hoja esta en línea con el tallo (elevadores rectos), u origina con él un ángulo de grado variable (elevadores curvos).

Los nombres que se les dan más comúnmente son; elevador recto, elevador de bandera y elevadores apicales, así como el elevador universal. Los elevadores rectos son usados para la extracción de dientes unirradiculares, o raíces rectas (como es el caso de dientes anteriores y premolares); Los elevadores de bandera por su forma son ideales para la extracción de raíces curvas (como las de los molares); Los apicales como su nombre lo indica se usan para la extracción de los tercios apicales de

las raíces; y por último al referirnos al elevador universal que es un valioso instrumento que substituye a los anteriores dado su forma y angulación - como se puede observar en las figuras que a continuación se presentan.

Osteótomos. Los instrumentos destinados a efectuar la osteotomía, previa a la extracción dentaria (o posterior como es el caso de la regularización de proceso después de varias extracciones), se denominan osteótomos de Winter y los cinceles para hueso a presión manual de Mead.

También se denomina osteótomo al instrumento que está destinado a eliminar el tabique óseo - interradicular para realizar las extracciones dentarias por el método de la odostosección. Actúa a manera de pico pero su acción es mucho más eficaz que la de un elevador. Su extremidad en cincel, le permite extraer el hueso interradicular con mayor precisión y cantidad. Está destinado para eliminar la oseoestructura para el desplazamiento del diente retenido.

Consta de tres partes: el mango, el tallado y la hoja.

El mango de estos instrumentos, de igual manera que el de los elevadores se adapta al hueso de la mano, con lo cual se puede ejercer con firmeza la fuerza necesaria para extraer por presión trozos de hueso.

El tallo es rígido y la hoja de diferentes biceles y formas para permitirle llegar con facili

dad a los distintos ángulos y abordar los diversos tipos de oseoestructuras.

**Escoplos.** En exodoncia tienen aplicación - los escoplos rectos y los de media caña, impulsados por medio del martillo.

**Escoplo automático.** Este instrumento es de gran utilidad en muchas maniobras quirúrgicas en exodoncia. El escoplo automático (martillo automático) puede usarse de dos maneras: para practicar la osteotomía o para dividir los dientes, seccionándolos en trozos con el objeto de facilitar su extracción.

El escoplo automático, accionado por el tor<sup>no</sup> dental, consta de dos partes importantes: la parte impulsora, movida a resorte, de fuerza graduable, y las puntas de distinto tamaño, forma y biceles, que se adaptan a las múltiples funciones que le corresponden. El escoplo automático es un instrumento de gran valor en cirugía bucal, su manejo es sencillo y sus aplicaciones son múltiples. Su golpe es menos molesto y traumatizante para el paciente que los que provoca el escoplo simple, accionado por el martillo común, y su acción es más eficaz.

**Fresas.** La osteotomía en exodoncia, se puede realizar con fresas, instrumento útil, poco traumatizante y al cual esta diariamente habituado el odontólogo operador.

Se usan las fresas comunes en odontología, las del número: 8, de carburo de tungsteno o fresas

especiales para hueso.

El empleo de la fresa exige ciertos requisitos. Debe usarse una nueva fresa en cada intervención y reemplazarla repetidas veces, para que el corte sea perfecto; el instrumento debe accionarse bajo un chorro de suero fisiológico, para evitar recalentamiento del hueso que pueda causar necrosis, con los trastornos consiguientes: dolor, tumefacción, alveolitis postoperatoria.

Para la sección de dientes o separación de raíces, la fresa presta grandes servicios. Las fresas cortas para ángulos en ocasiones no son suficientes para seccionar los dientes retenidos se soluciona este inconveniente empleando fresas de pieza de mano, las cuales se preparan desgastando el extremo que se coloca en el ángulo. Con este procedimiento es mayor el radio de acción del instrumento. Cuando hay necesidad de cortar el esmalte o como medida previa para abrir camino a la fresa, pueden emplearse discos de carborundum. Las fresas de carburo permiten extraer hueso y dividir dientes con suma facilidad.

El uso de la fresa, como en la odontosección de molares inferiores retenidos, debe estar condicionado por la relación del diente con el paquete vasculonervioso dentario inferior, con el objeto de no lesionar estos elementos, originando hemorragias y parestesias.

El empleo del torno de alta velocidad y de la turbina simplifica las técnicas para la osteotomía y la odontosección. Velocidades de 150 000 re-



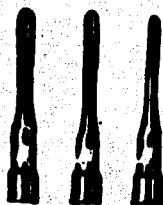voluciones por minuto, pueden emplearse con el fin antes señalado.

Limas. También llamadas escofinas, se usan para la preparación de maxilares destinados a llevar aparatos de prótesis, o para alisar bordes y eliminar puntas ósea.

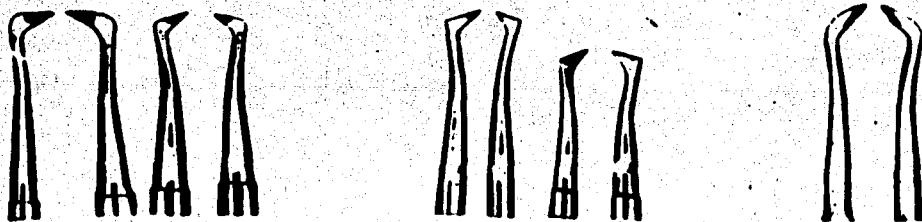
Después de haber realizado varias extracciones, la cresta alveolar en algunas ocasiones presenta un borde irregular que impide la adaptación de una prótesis removible, ya que las crestas óseas interdentarias están muy prominentes, se llevará a cabo una pequeña intervención conocida como regularización de proceso en la cual los instrumentos que se usan principalmente son: el osteótomo y las limas, el primero para cortar las crestas óseas y el segundo para limar las irregularidades.

La regularización debe hacerse en el momento de hacer las extracciones, para evitarle molestias innecesarias al paciente.

Espejo y pinzas. Estos dos instrumentos nos prestan grandes servicios, durante el tratamiento exodóntico, el espejo que mejora nuestra visibilidad y nos auxilia en la retracción de carrillos y lengua; y las pinzas nos ayudan a recoger pequeños fragmentos de diente y a mantener limpio nuestro campo operatorio con la suficiente visibilidad, limpiando la sangre con algodón.



**Elevador Recto; fig. I:** Para luxar cualquier pieza, pero en especial los dientes Anteriores Superiores e Inferiores.

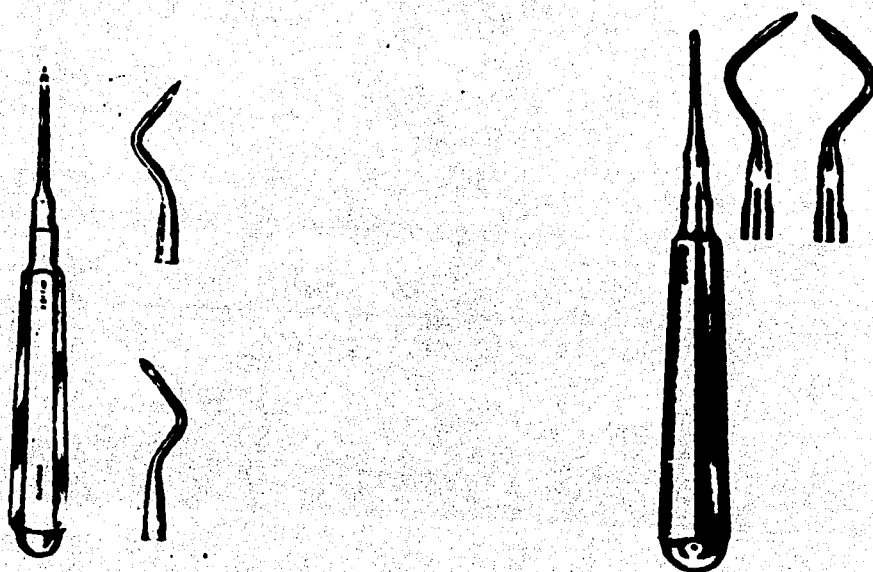


**Elevador de Seldin; fig. II**

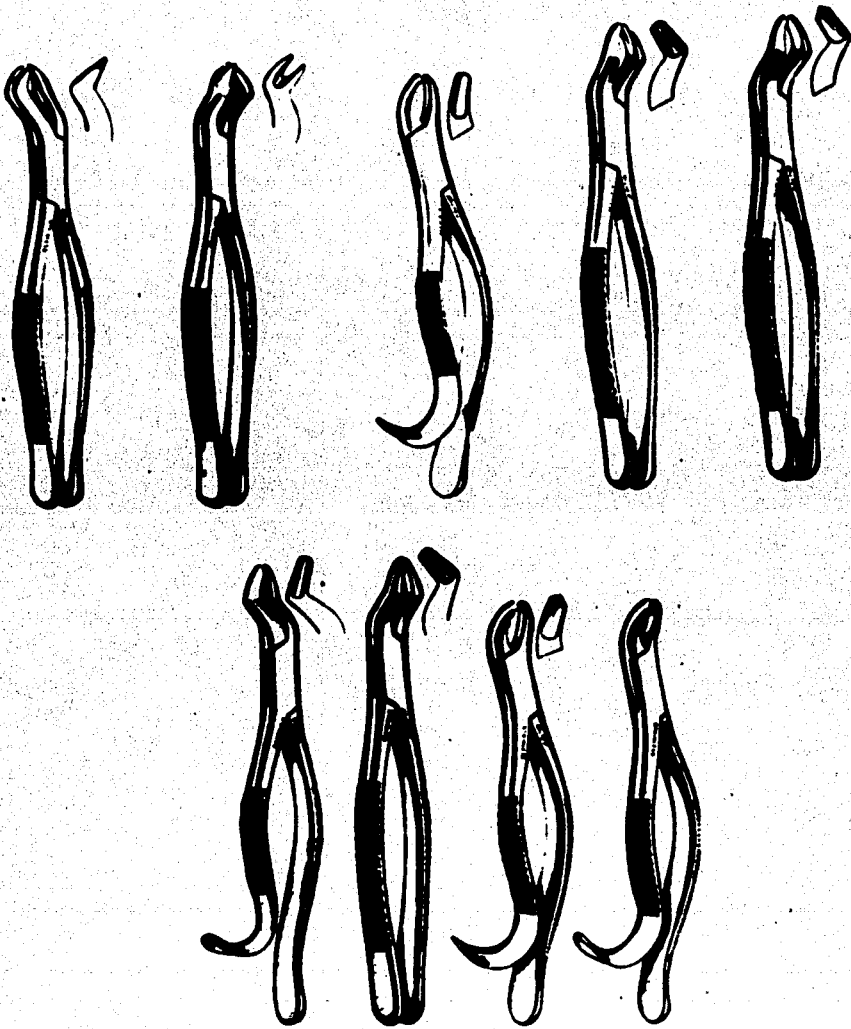
**Elevador de Bandera; fig. III**

**Elevador Universal; fig. IV**

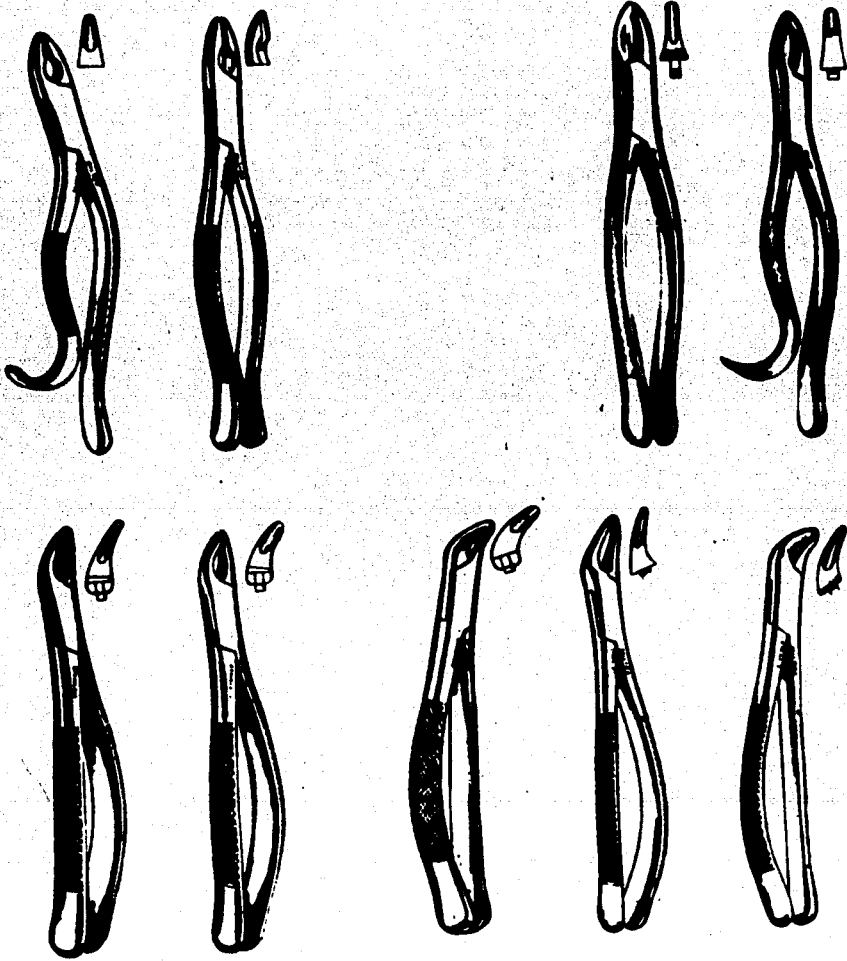
Se utilizan para las raíces de los molares superiores e inferiores o cualquier raíz que presente curvatura.



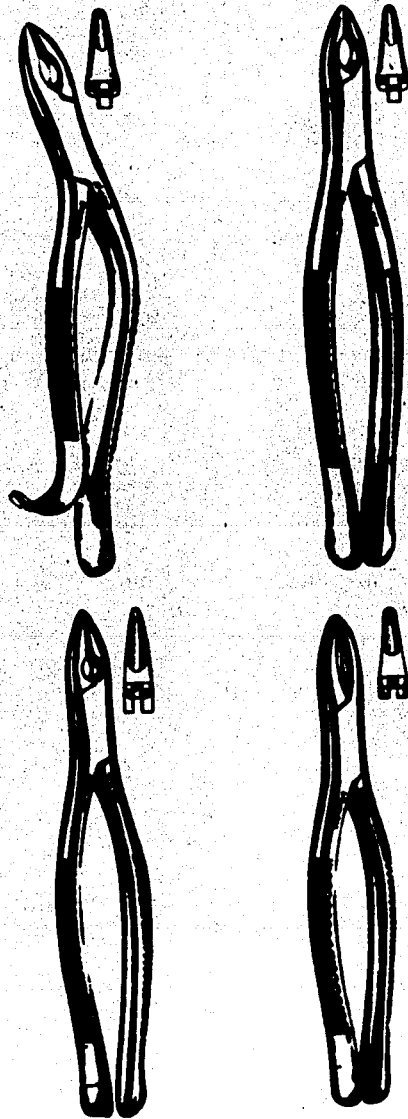
**Elevadores Apicales; figs. V y VI:** Como su nombre lo indica, son para la extracción de tercios apicales no extraídos con el resto del diente.




Forceps para primeros y segundos Molares Superiores:  
Figs. VII, VIII y IX.



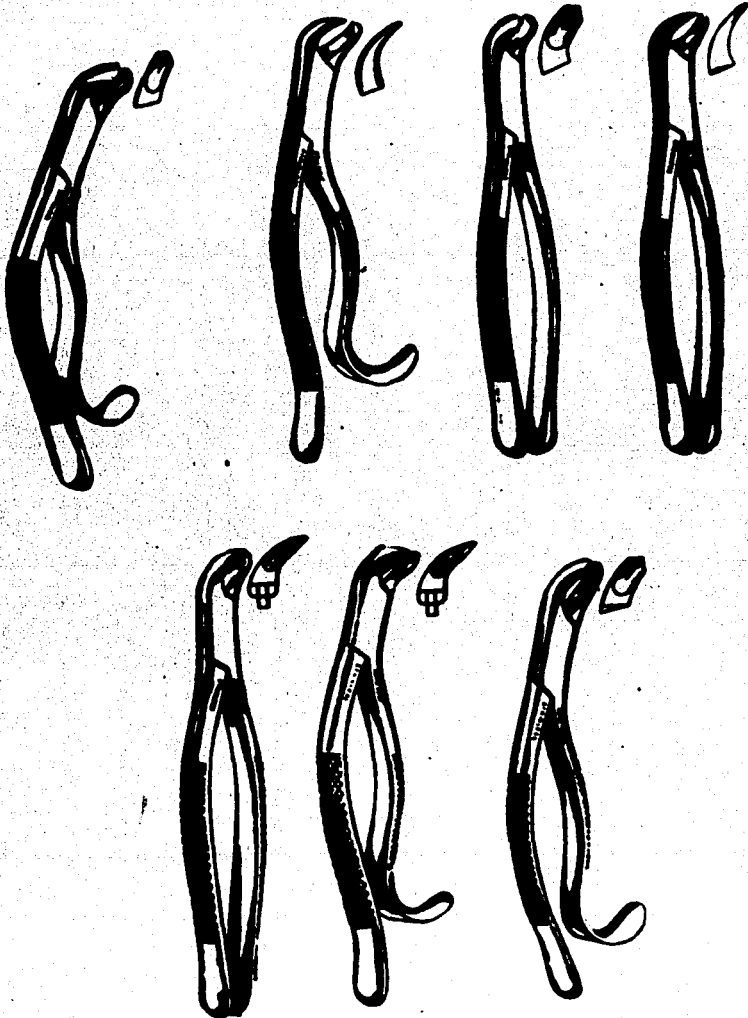
Forceps para Premolares e Incisivos Superiores.  
Figs. X, XI, XII y XIII.



Forceps para Incisivos y Caninos Superiores.  
Figs. XIV y XV.

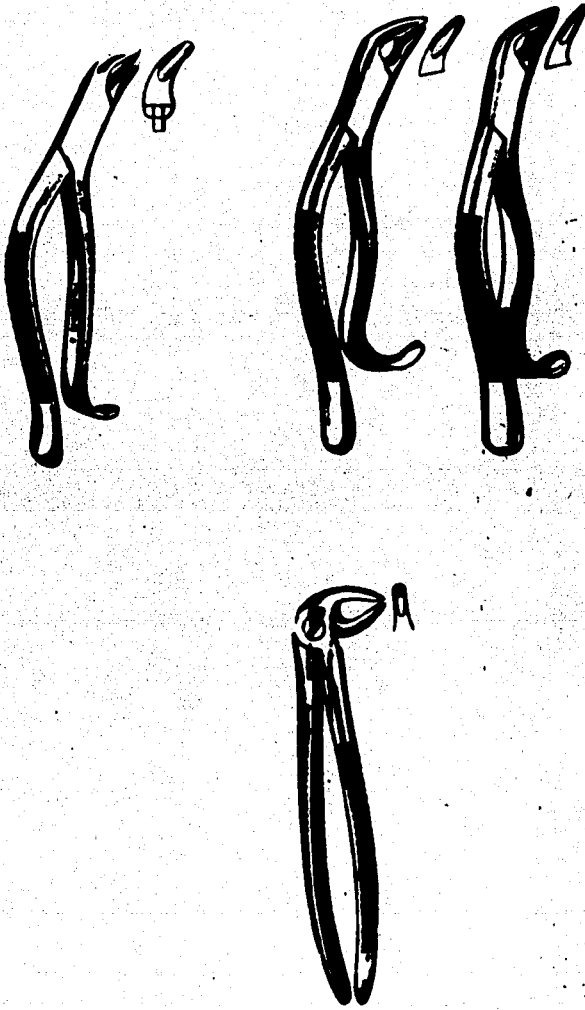


Forceps utilizados para la extracción de restos radiculares.  
Figs. XVI, XVII, XVIII, XIX, XX y XXI



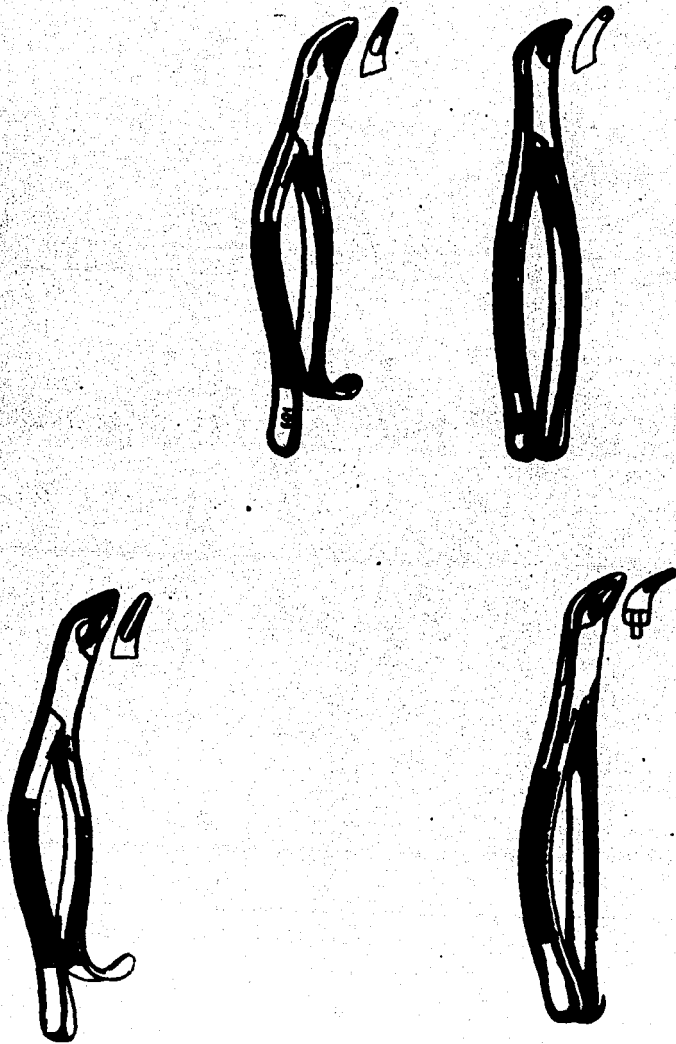
Forceps para primeros y segundos Molares Inferiores.  
Figs. XXII, XXIII y XXIV.





Forceps empleados para premolares inferiores.

Figs. XXV y XXVI.

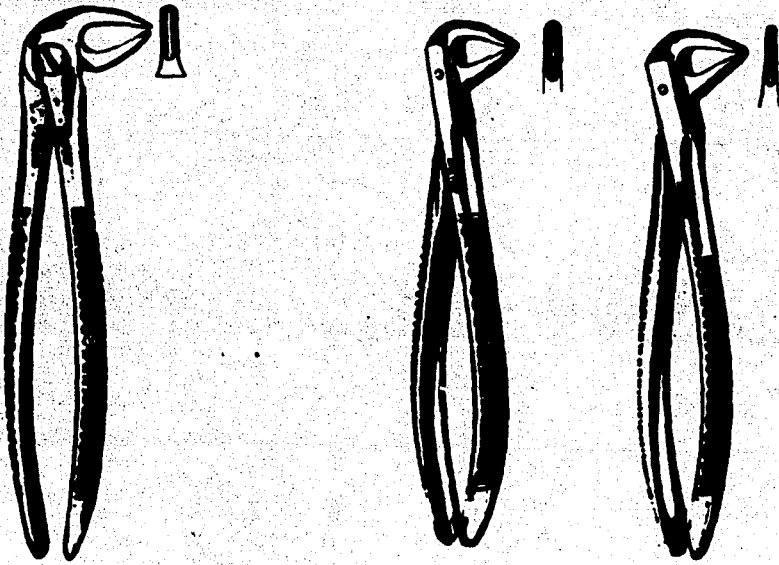


Forceps empleados para premolares e incisivos inferiores.  
Figs. XXVII, XXVIII y XXIX.



**Forceps para incisivos inferiores.**

**Fig. XXX.**



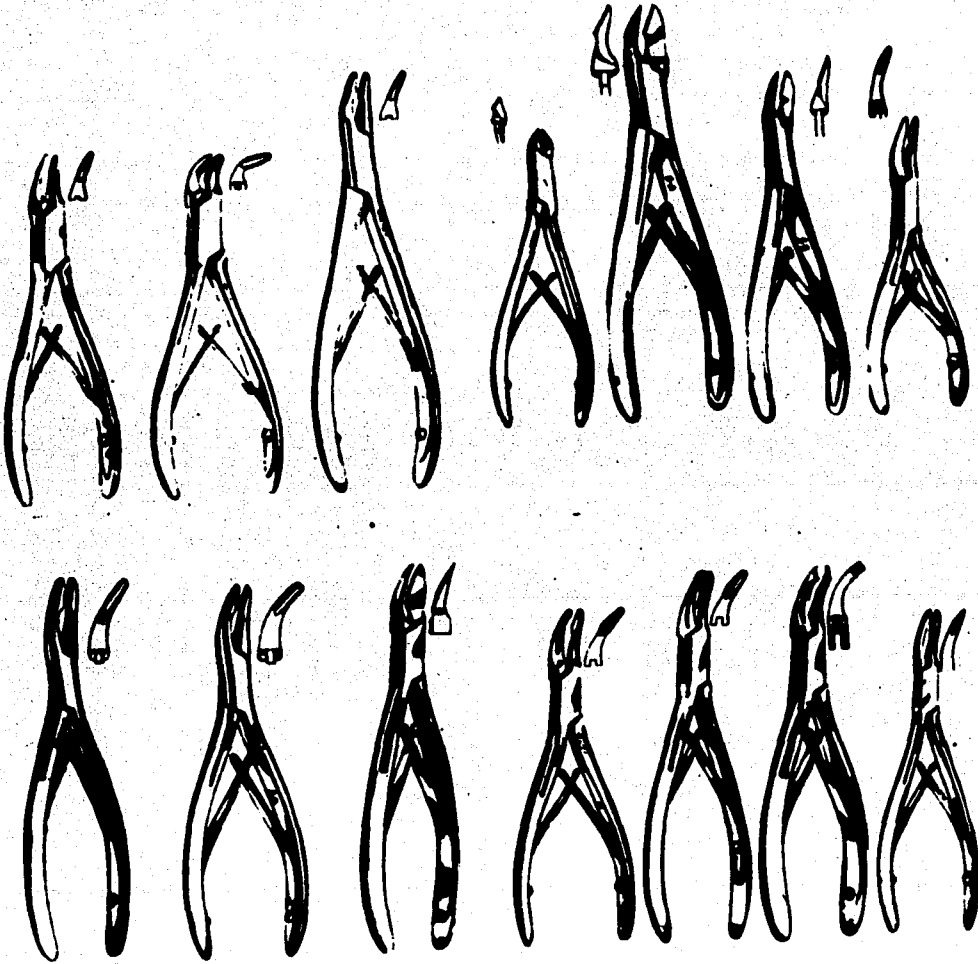
**Forceps para restos radiculares inferiores.**

**Figs. XXXI y XXXII.**



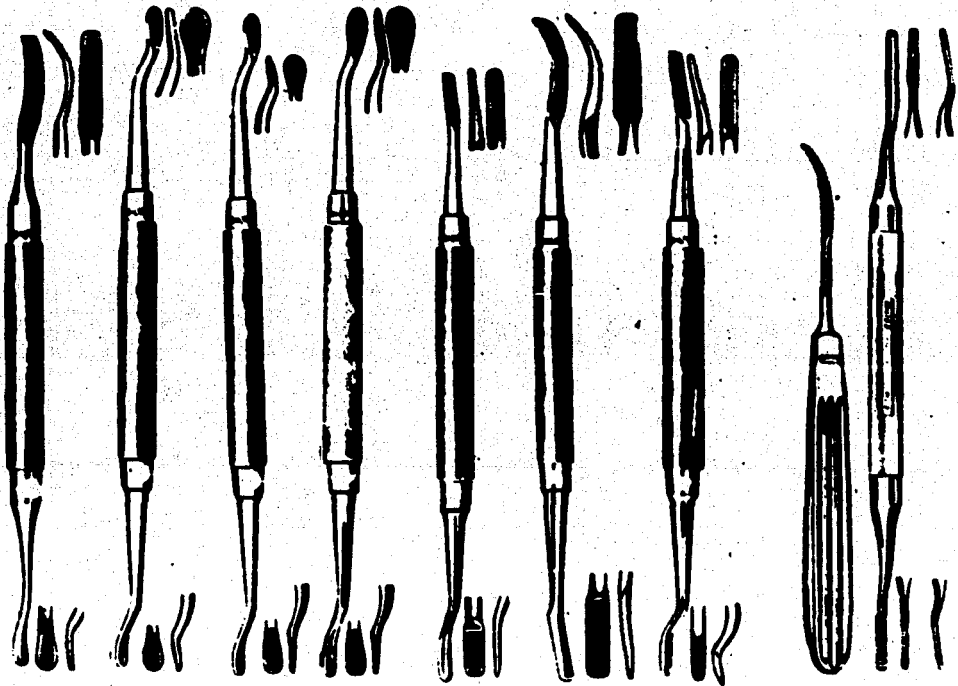
**Forceps empleado para restos radiculares tanto superiores como inferiores.**

**Fig. XXXIII.**




En este caso se empleará el osteotomo que mas nos acomode,  
según la zona por regularizar.

Figs. XXXIV y XXXV.



Lima en Exodoncia; como complemento del Osteotomo en la regularización de proceso, post - extracción.

Fig. XXXVI.



Curetas; que se emplean cuando es necesario curetar el alveolo ya sea para eliminar alguna-  
esquiria ósea o para eliminar patología.

Fig. XXXVII.



## IX - ESTERILIZACION DEL INSTRUMENTAL.

El uso del autoclave es el método más eficaz para la esterilización del instrumental, pues tiene la capacidad de destruir las formas más resistentes de bacterias y hongos. Proporciona calor en forma de vapor a presión. Esta combinación de calor y humedad proporciona una efectiva acción destructora contra todas las formas de microorganismos. Los instrumentos y materiales que se esterilizarán en el autoclave se envuelven en toallas de lino o algodón formando paquetes quirúrgicos, y cada paquete es marcado con el contenido y fecha de esterilización.

El tiempo que permaneciera en el autoclave el paquete dependerá de su tamaño. Los paquetes más pequeños requerirán 30 minutos a 250°F a 20 libras de presión. Existen diferentes indicadores de esterilización que pueden ser introducidos dentro del paquete que nos indicará si ha habido una adecuada penetración del vapor.

La esterilización del instrumental por el típico método de hervirlo, los esterilizadores que trabajan a base de agua hirviendo, no alcanzan temperaturas superiores a los 212°F. Algunas clases de Bacterias pueden sobrevivir a esta temperatura por prolongados períodos de tiempo. Sin embargo si este medio es el único con el que se cuenta se recomienda el empleo de sustancias químicas para elevar el punto de ebullición del agua y de ese modo incrementar su poder bactericida. Una solución al-2% de carbonato de sodio servirá para este propósio

to. Sesenta mililitros de carbonato de sodio por galón de agua destilada nos dará la solución al 2%. Esta agua destilada alcalinizada reduce el tiempo de esterilización requerido y el contenido de oxígeno del agua y por lo tanto su poder corrosivo sobre los instrumentos.

La esterilización por medio de calor seco a elevadas temperaturas por períodos de tiempo largos es muy usada en odontología y cirugía oral. Este método proporciona los medios para la esterilización de instrumentos y materiales, que no podrían ser esterilizados por los medios antes mencionados. El calor seco no ataca al vidrio y no causa daño a los instrumentos. El diseño general de los esterilizadores permite obtener entre 100° y 200°C. Una esterilización de 6 horas a 121°C es la más comúnmente usada. Para paquetes pequeños con una hora a 170°C será suficiente.

La mayor desventaja del empleo del calor seco es el largo período de tiempo requerido para obtener resultados bactericidas satisfactorios.

Esterilización en frío. Ninguna de las sustancias químicas usadas para la esterilización en frío cubre todos los requisitos. El alcohol se evapora rápidamente y daña los instrumentos. El muy comúnmente usado cloruro de benzalconio, solución 1:1000, requiere de un aditivo anticorrosivo (nitrato de sodio) y largos períodos de inmersión (18 horas). La mayoría de las sustancias químicas usadas para la esterilización en frío probablemente destruya las vegetaciones bacterianas pero existen grandes dudas acerca de su efectividad contra hongos y esporas.

## X - CUIDADOS PREOPERATORIOS.

Antes de emprender algún procedimiento de cirugía bucal, como es el caso de la extracción dentaria, es de rigor un examen físico y bucal completo.

El examen al paciente se podía dividir en varias partes:

### Historia Clínica.

La historia clínica se podía dividir básicamente en anotar la principal dolencia, enfermedades actuales, enfermedades anteriores, antecedentes de enfermedades familiares. Para una mejor evaluación del problema se toma en cuenta los antecedentes patológicos y dolencias actuales. Ningún problema es tan simple que no pueda causar serias complicaciones o incluso la muerte del paciente, si hacemos la intervención quirúrgica bajo circunstancias desfavorables.

Sin embargo bajo aparentes circunstancias de salud el odontólogo debiera hacer las siguientes preguntas: Se le han practicado intervenciones quirúrgicas anteriormente y cuando; cuando fue su última visita al médico y por que. También si presenta algún tipo de alergia o fiebre reumática, cuantas almohadas usa o si se agita al subir las escaleras. Todo esto nos conduce al estado o condiciones generales de salud de nuestro paciente.

Como una segunda parte de nuestro examen, cabe mencionar el examen clínico. De dicho examen-

obtenemos una valoración de color, inflamación o cualquier otro tipo de anomalía del o los dientes y estructuras anatómicas que lo rodean.

El diente en cuestión es examinado cuidadosamente, se le harán pruebas de vitalidad, etc.

### Examen Radiográfico.

La tercera parte de nuestro examen consistirá, en el examen radiográfico, el cual será pre y post operatorio. Muchas condiciones que no pueden ser diagnosticadas clínicamente, se descubren mediante este tipo de examen, como ejemplo: Raíces curvas, quistes periapicales o abscesos, etc. Fracturas de raíces o de los maxilares también son descubiertas de esta manera.

### Pruebas de Laboratorio.

Otra parte muy importante son las pruebas de laboratorio como son examen de orina, de tiempo de coagulación. Actualmente existen en el mercado unas bandas de papel previamente tratado para chequear el nivel de hemoglobina en sangre y pruebas para detectar diabetes.

El número de dientes que pueden ser extraídos sin peligro en una sola cita, depende del estado físico del paciente y del tipo y la extensión de la infección (si la presentase). Es una realidad la de que complicaciones generales serias, tales como endocarditis bacteriana subaguda, nefritis aguda o crisis tiroidea han sido desencadenadas por una extracción dentaria. Por supuesto es más factible producir exacerbaciones agudas de di-

versos trastornos generales por extracciones múltiples, que significan mayor traumatismo y la posibilidad de bacteriemia incrementada. Esto último es en particular cierto cuando la indicación para la exodoncia se realiza en parodontopatías supuradas-avanzadas.

### Prescripción de Sedantes a Pacientes Aprensivos.

Por último es recomendable en el caso de pacientes muy nerviosos, la prescripción de sedantes, para que sean administrados inmediatamente antes de la intervención.

## XI - POSICION DEL PACIENTE.

El paciente debe estar confortablemente sentado en el sillón dental. Su espalda apoyada en el respaldo del sillón y su cabeza colocada cómodamente en el cabezal que descansa sobre el occipital.

La altura a que debe colocarse el sillón varia según se realicen las operaciones en el maxi--lar superior o en la mandíbula.

Posición para operar en el maxilar superior. El respaldo del sillón debe colocarse en un ángulo de  $45^{\circ}$ ; la cabeza ligeramente inclinada hacia - - atrás, de modo que la arcada superior forme un ángulo de  $90^{\circ}$  con el eje del tronco.

La arcada superior del paciente debe encontrarse a la altura de los hombros del operador; de esta manera la visión será más perfecta, las maniobras más sencillas y el esfuerzo será menor.

Posición para operar en la mandíbula lado - izquierdo. El respaldo del sillón formará un ángulo recto con el asiento. La cabeza estará en el - mismo eje del tronco. La iluminación y visión so--bre la mandíbula es más perfecta. La cabeza del paociente a la altura de los codos del operador.

Posición para operar en la mandíbula lado - derecho. El sillón inclinado hacia atrás ( $45^{\circ}$ ) paora permitir las maniobras que el operador ha de - realizar, estando situado detrás del paciente. Por lo tanto debe colocarse el sillón en su posición - inferior.

## XII - POSICION DEL CIRUJANO DENTISTA.

La ubicación del operador al lado del paciente varía según el diente a extraer.

Para la extracción de los dientes del maxilar superior, el operador debe colocarse a la derecha del sillón dental y ligeramente delante del paciente, dándole el frente. Para operar en la mandíbula, del lado izquierdo, se situará a la derecha y adelante y un poco más cerca del eje medio del paciente, para poder dominar el campo operatorio y no interferir con la iluminación necesaria.

Para la extracción de los dientes de la mandíbula, del lado derecho, el profesional alcanza su mayor eficiencia, ubicándose detrás del paciente, debiendo dominar el campo operatorio inclinando su cuerpo por arriba o a un lado de la cabeza del enfermo.

Posición de las manos del operador. La mano derecha esta destinada al manejo de los instrumentos quirúrgicos. La mano izquierda debe ser colaboradora, sosteniendo el maxilar o la mandíbula, separando los labios o la lengua.

Para las operaciones en la región anterior-superior, la mano izquierda debe colocarse de manera que con los dedos índice y pulgar se mantenga firmemente el maxilar superior. El pulgar apoyado en la cara palatina de los dientes y el índice cruzado horizontalmente sobre la encía. El labio superior se separa con este dedo, pudiendo ser ayudado por los otros tres dedos en esta maniobra.

Para la extracción de los molares y premolares superiores del lado izquierdo, es conveniente colocar el pulgar e índice en la forma recién descrita, separando labios y carillo con los dedos - anular y medio, colocados dentro de la boca, en el surco vestibular. Para los mismos dientes del lado derecho, el pulgar se coloca en el surco vestibular y el índice por palatino, dirigiendo la palma de la mano contra la cara del paciente.

La mandíbula necesita ser fijada y sostenida fuertemente entre otras razones, para evitar su luxación, o disminuir la intensa presión que es necesario ejercer para algunas extracciones.

Esta intensa presión se traduce algunas veces, en agudos dolores en la articulación temporomandibular de cada lado, en el momento operatorio o durante varios días después de la intervención.

La mano izquierda en extracciones de molares y premolares del lado izquierdo, actúa de la siguiente manera: El dedo pulgar ubicándose en el surco vestibular separando y protegiendo tanto la comisura como el labio inferior y el índice por dentro de la arcada dentaria, separando y protegiendo la lengua; y los dedos restantes colaboran en la función de sostenimiento del mentón de la mandíbula.

Para el lado derecho de la mandíbula el brazo izquierdo rodea la cabeza del paciente, el índice se coloca en el surco vestibular separando y protegiendo tanto la comisura como el labio inferior, y el dedo pulgar por dentro de la arcada den



taria, separando y protegiendo la lengua; y los de dos restantes colaboran en la función de sostenimiento del mentón de la mandíbula.

En extracciones de los dientes anteriores - se trabajará por detrás del paciente colocando el dedo pulgar en la cara lingual del diente por extraer, el índice colocado en el surco vestibular - separando el labio y los dedos restantes sosteniendo el mentón de la mandíbula.

### XIII - MANIOBRAS PREVIAS A LA EXTRACCION DENTARIA.

A- Esterilización del campo operatorio. La boca del paciente debe ser cuidadosamente irrigada con solución de agua oxigenada (u otro antiséptico), momentos antes de la operación. Los depósitos de tartaro deben ser removidos y los espacios interdentarios limpiados con un trozo de algodón se impregna de una solución de alcohol yodado u otro producto similar.

El diente a extraerse, y las partes gingivales vecinas, se pintan con una solución de yodo y glicerina o mertiolato. El cuello del diente también debe recibir esta limpieza previa con cualquiera de las soluciones descritas. En caso de extracción de los terceros molares, el capuchón y partes vecinas deben ser pintadas cuidadosamente en su cara superior y la que está en contacto con el diente, introduciendo por debajo del capuchón un trozo de gasa con el medicamento.

La cara del paciente, los labios, deben ser limpiados con una gasa mojada en jabón líquido y otra gasa mojada con alcohol.

B- Sindesmotomía. La sindesmotomía es una maniobra que tiene por objeto desprender el diente de sus inserciones gingivales. La sindesmotomía constituye una maniobra imprescindible en exodoncia. Además de facilitar la extracción, por la sección del ligamento circular y de la inserción gingival, se evita por este procedimiento desgarramientos de la encía y permite colocar los bocados-

del fórceps a la altura del cuello del diente.

La sindesmotomía se realiza con instrumentos llamados sindesmótomos o con un bisturí fino. El instrumento sostenido con la mano derecha, debe introducirse por debajo de la encía, seccionando circularmente las adherencias gingivales del diente esta maniobra se realiza en la cara bucal y lingual o palatina de los dientes, previa sección con el bisturí del rodete gingival y de la base de las lengüetas interdientarias proximales. De los instrumentos señalados es el sindesmótomo el instrumento de elección que en algunos dientes puede introducirse profundamente hacia la región apical. Así es posible disminuir bastante las adherencias del diente a su alvéolo y facilitar la extracción. Al sindesmótomo sólo le está confiada esta misión y nunca debe actuar como elevador. Es un instrumento frágil hecho para seccionar y no para elevar.

#### XIV - TIEMPOS DE LA EXODONCIA CON FORCEPS.

El acto de extraer un diente de su alvéolo, requiere varios tiempos quirúrgicos. Estos tiempos son tres: prehensión, luxación y tracción.

Prehensión. La aplicación del fórceps, la toma o prehensión del diente, primer tiempo de la exodoncia, es el fundamental del cual depende el éxito de los tiempos que siguen. Preparado el diente para la exodoncia, se separan los labios, el carrillo y la lengua del paciente, con los dedos de la mano izquierda. Libre el campo, el fórceps toma el diente por su cuello anatómico donde se apoya y a expensas del cual se desarrolla la fuerza para movilizar el órgano dentario. La corona dentaria no debe intervenir como elemento útil en la aplicación de la fuerza. Su fractura o desmenuzamiento sería la consecuencia de esta maniobra. Por lo tanto el instrumento debe insinuarse por debajo del borde gingival hasta llegar al cuello del diente. Ambos bocados, el externo o bucal y el interno o lingual, deben penetrar simultáneamente hasta el punto elegido. Llegado a éste, la mano derecha cierra las ramas del fórceps, manteniendo con el pulgar el control de la fuerza.

Para aclarar, gráficamente diremos que la desarticulación del diente de su alvéolo es una maniobra que no puede compararse a la extracción de un clavo de una madera. En esta función, la aplicación de la fuerza está dada en el sentido de traccionar el clavo, el cual es eliminado de su sitio recorriendo en sentido inverso la dirección con que fue introducido; en cambio, la extracción por-

tracción en exodoncia, no es aplicable, pues el órgano dentario debe abandonar su alvéolo a expensas de la dilatación de las paredes alveolares, tiempo quirúrgico denominado luxación del diente y a continuación lo mencionaremos.

Luxación. La luxación o desarticulación del diente es el segundo tiempo de la exodoncia, por medio del cual el diente rompe las fibras del periodonto y dilata el alvéolo.

Se realiza este tiempo según dos mecanismos: a) movimientos de lateralidad del diente dirigiéndose de adentro a afuera; b) movimientos de rotación, desplazando al diente a derecha o izquierda en el sentido de su eje mayor.

a) Movimientos de la teralidad. Dos fuerzas actúan en este movimiento. La primera impulsando el diente en dirección de su ápice (como queriendo introducir el diente dentro de su alvéolo) esta fuerza permite apoyar la porción apical en la cúspide del alvéolo, punto que sirve como centro del arco que describirá el diente.

La segunda fuerza mueve el órgano dentario según el arco al que hemos hecho referencia, eligiendo como primera dirección la tabla ósea de menor resistencia (generalmente la bucal, que es la más elástica). Este movimiento de lateralidad tiene un límite que está dado por el de dilatación del alvéolo. Excediendo el movimiento, la tabla externa se fractura. Si esta tabla es lo suficientemente sólida como para no hacerlo, será el diente quien tendrá que fracturarse. Por eso, los movi-

mientos laterales de luxación deben ser dirigidos por el tacto de quién opera, tacto que se perfecciona con la práctica.

Algunos dientes pueden ser extraídos con este único movimiento de lateralidad externo. Si no han sido vencidas todas las resistencias, el diente debe volver a su sitio primitivo y debemos dirigirlo buscando la dilatación de la tabla lingual, haciéndole describir un arco, en el mismo plano - que el movimiento bucal, desde allí se dirige el diente nuevamente hacia bucal, pudiendo ya iniciarse el tercer tiempo de la extracción. También puede ocurrir que aún las resistencias de la morfología alveolar no hayan sido vencidas y el diente para ser luxado debe realizar varios movimientos laterales hacia bucal y lingual.

b) Movimientos de rotación. La rotación que se realiza siguiendo el eje mayor del diente es un movimiento complementario del movimiento de lateralidad. La rotación sólo puede ser aplicada en dientes monorradiculares. Los que tienen más de una raíz se fracturarán, como es muy lógico, al hacerlos rotar.

Tracción. Es el último movimiento destinado a desplazar finalmente el diente del alvéolo. La tracción se realiza cuando los movimientos preliminares han dilatado el alvéolo y roto los ligamentos.

La fuerza aplicada a este fin extrae el diente del alvéolo desarrollándose en sentido inverso a la de la dirección del diente. Generalmen-

te la cantidad de fuerza exigida es pequeña y la -  
resultante de la fuerza tiende a dirigir al diente  
en el sentido de la corona y de la tabla externa.

Por eso el movimiento de tracción debe ejerce  
rse después de los de lateralidad o rotación, -  
cuando el diente se encuentra en la porción más exter  
na del arco de lateralidad.

En la aplicación del movimiento de rotación,  
la fuerza de tracción se inicia junto con aquel movi  
mimiento. Al abandonar el diente su alvéolo está -  
terminada la parte mecánica de la exodoncia.

## XV - TECNICA DE LA EXTRACCION PARA CADA DIENTE EN PARTICULAR.

### Dientes del Maxilar Superior.

#### Técnica de la extracción del incisivo central.

Prehensión. Se introducen los bocados del fórceps por debajo de la encla, hasta que sus bordes superiores lleguen por encima del cuello del diente.

Luxación. Para el incisivo central la luxación puede actuar según sus dos mecanismos clásicos: movimientos de lateralidad y de rotación.

Los movimientos de lateralidad, que en el caso de este diente se aplican en sentido de adelante a atrás (bucolingual), se realizarán primero hacia afuera (bucal) y luego hacia adentro (lingual) ejerciendo siempre una presión en sentido apical. Con el ápice como centro de rotación, se efectuarán todos los movimientos.

Después del desplazamiento lingual el diente ocupa su sitio primitivo, desde el cual se ejercerá el segundo movimiento: el de rotación. Se gira el diente hacia la izquierda y hacia la derecha las veces que la resistencia a la extracción así lo indiquen. Se suspende la presión apical y durante el curso de los movimientos de rotación se comienza a iniciar el de tracción, con el cual se desalojara el diente de su alvéolo.



Tracción. El movimiento de tracción se ejerce hacia abajo y ligeramente adelante, siguiendo el eje del diente.

Todos estos movimientos como ya dijimos, deben ser efectuados con tal sincronización y armonía que el conjunto de ellos forme un tiempo único cuya resultante es la extracción dentaria.

### Técnica de la extracción del incisivo lateral.

Prehensión. Se siguen las mismas normas dadas para el incisivo central.

Luxación. El movimiento hacia bucal no tiene tanta amplitud como en el caso del diente anterior. La fragilidad del diente y el espesor de la tabla externa circunscriben este movimiento a lo estrictamente indispensable. El movimiento hacia palatino podrá ser más amplio.

Rotación. Este movimiento exige suma cautela, por las anomalías radiculares tan frecuentes. Los movimientos serán cortos su amplitud estará dada, sobre todo, por la sensación de resistencia que percibe la mano del operador. Varios movimientos de rotación de poca amplitud, serán más efectivos.

Tracción. El diente debe ser desplazado hacia abajo y adelante. Los movimientos de rotación y tracción serán simultáneos de manera de terminar la extracción con movimientos de tracción y rotación.

## Técnica de la extracción del canino.

Prehensión. Se siguen las mismas normas que para la prehensión de los incisivos.

Luxación. El primer movimiento de luxación es hacia la tabla externa. Exige grandes preocupaciones, por el hecho ya mencionado del exiguo espesor de la tabla; maniobras bruscas o no bien controladas pueden acarrear la fractura de la tabla.- El segundo movimiento hacia palatino permite mayor amplitud.

Rotación. La rotación es el movimiento fundamental en la extracción de este diente. Su amplitud no debe ser muy acentuada, a causa de la presencia de frecuentes dilaceraciones apicales. Por lo tanto con la conjunción de todos los movimientos se obtendrá la extracción del canino.

Tracción. Al final de las maniobras de rotación, cuando la mano del operador siente la impresión de que el diente está luxado, se inicia la tracción, que en suma es un movimiento combinado (como para los otros dientes) de rotación y tracción hacia abajo y hacia adelante.

El fórceps que se usa para la extracción de los incisivos y caninos superiores es el mismo y tiene la siguiente forma: Es recto y su parte activa acanalada se adapta al cuello de estos dientes.

## Técnica para la extracción del primer premolar.

Prehensión. Se aplican los bocados del fórceps, todo lo elevado que permita el nivel del borde alveolar. Por lo tanto la prehensión se debe ejercer inmediatamente por debajo del borde óseo.

Luxación. La extracción del primer premolar se ha de realizar en base de movimientos de lateralidad. La rotación no debe ser empleada. El primer movimiento lateral ha de realizarse hacia bucal, pero debe ser efectuado en un arco breve con presión apical; el segundo movimiento hacia palatino, también de poca amplitud. La fragilidad del diente impide desplazarlo extensamente. Estos dos movimientos no son suficientes para la extracción de este diente. Deben repetirse hasta lograr la luxación ampliando los desplazamientos laterales, guiados por la sensación de resistencia de las paredes óseas y de la porción radicular del premolar.

Tracción. Debe ejercerse hacia abajo y afuera, procurando que en el descenso y lateralidad no se fractura alguna de las raíces antes de abandonar el alvéolo.

#### Técnica para la extracción del segundo premolar.

Las características de este diente, excepción hecha de su disposición radicular, raíz única, por lo general y algo más aplastada mesiodistalmente, indican una técnica operatoria muy parecida a la empleada para la extracción del primer premolar.

La relaciones de este diente con el seno son mayores que la de su vecino. La tabla externa-

esta espesada por el nacimiento de la apofisis malar. Estos dos últimos puntos condicionarán la técnica, tomando las precauciones debidas, respecto al seno y disminuyendo la amplitud del arco de los movimientos laterales de luxación.

El fórceps que se usa para la extracción de los premolares superiores, es una pinza ligeramente curvada en sus dos porciones para permitir acomodarla con facilidad al cuello del diente, salvando la comisura bucal. La parte activa forma con la pasiva un ángulo obtuso. Los bocados en si se desplazan en forma de cuchara para permitir la visibilidad del diente al aplicarlos al cuello en el acto quirúrgico.

### Técnica de la extracción del primer molar.

Prehensión. Se colocan los bocados del fórceps por debajo del margen gingival, adaptando la concavidad del bocado a la curvatura de la raíz palatina y el bocado externo a la doble curvatura de las raíces bucales, procurando que la punta del bocado se insinúa entre las raíces. La forma de la pinza permite seguir los movimientos necesarios para adaptar el fórceps al cuello del diente y tomar fuertemente este órgano a ese nivel. La estructura de la corona, la integridad de sus caras, la extensión de la caries, serán puntos a considerar en el acto operatorio, indicando la extracción por fórceps o por otro método como puede ser alveolectomía.

Luxación. Tomando el órgano a extraer en el punto de aplicación del fórceps, se ejerce un pri-

mer movimiento de lateralidad, de poca amplitud para no fracturar la débil tabla externa. Este primer movimiento de luxación se efectúa haciendo describir al diente un arco cuyo centro está trazado por una línea ideal que une ambos ápices bucales - mesial y distal.

Siempre ejerciendo una fuerza en dirección-ápical, el molar se desplaza hacia el lado vestibular, a expensas de la dilatación de la tabla externa. Algunas veces este primer movimiento es suficiente para desarticular totalmente el diente. En tal caso puede continuarse la operación con el movimiento de tracción llevando el molar hacia abajo y afuera. La mayoría de las veces el primer movimiento no es suficiente para ampliar el alvéolo; - por lo tanto se continua con los otros movimientos de lateralidad hacia palatino y nuevamente hacia - el lado bucal.

En el movimiento de lateralidad hacia palatino, el diente describe un arco cuyo centro está ubicado a la altura de su ápice palatino. En este momento es la tabla interna la que se dilata, para permitir este movimiento. Vuelve el órgano dentario a ocupar su posición normal, desde donde es desplazado nuevamente dirigiéndose hacia el lado - vestibular. Si son suficientes estos movimientos - debe imprimirse el último, el de tracción.

Tracción. Se termina la extracción suspendiendo la presión hacia el ápice y dirigiendo el diente hacia afuera y abajo, con lo cual el órgano dentario abandona el alvéolo. En caso de dilaceración radicular, o poca elasticidad de las tablas -

óseas, es frecuente la fractura de una o varias raíces.

### Técnica para la extracción del segundo molar.

La técnica para la extracción de este diente sigue las mismas normas que las del primer molar. Con todo, como la disposición radicular es distinta, debe tenerse presente la anatomía radicular (fragilidad de las raíces, raíces fusionadas) para evitar su fractura.

Los movimientos de lateralidad pueden ser más amplios que los indicados para el primero.

Dos tipos de fórceps pueden usarse para la extracción del primero y segundo molar: el modelo inglés y el modelo americano ambos tienen el mismo funcionamiento y solamente difieren en detalles.

Lo importante en los dos modelos es la forma y disposición de los bocados, los cuales deben adaptarse a la forma y disposición del órgano a extraer.

El modelo inglés, del cual existen dos tipos, uno para el lado derecho y otro para el izquierdo, está formado por las dos partes comunes del fórceps, las que presentan las curvaturas necesarias para poder alcanzar con comodidad el sitio donde está ubicado el molar. Los bocados del fórceps; tiene un lado interno, dispuesto en forma de canal, para acomodarse a la forma de la raíz palatina, y un bocado externo, cuya cara que mira al -

diente, se adapta a la anatomía de este órgano, permitiéndole aplicarse exactamente a la disposición de las dos raíces bucales (mesial y distal). Termina en forma de punta de lanza, la cual debe insinuarse en el espacio interradicular. Esto puede ser cumplido, como es muy lógico, solo cuando el hueso vestibular se halla implantado por encima de la bifurcación de las raíces. Cuando el hueso no está así dispuesto, la aplicación de la fuerza no se ejerce en el sitio que corresponde, provocando en muchas ocasiones la fractura del órgano. Por lo cual, es necesario en los casos que está así indicado, abrirse camino hasta el punto ideal de aplicación de la punta de lanza, realizando una maniobra previa de eliminación del tejido óseo, que impide la introducción del bocado.

El modelo americano tiene sus bocados en forma de bayoneta pero dispuestos de la misma manera que los del modelo inglés. Esta forma en bayoneta no permite un perfecto control de la fuerza y hay pérdida de fuerzas por desplazamiento del punto de aplicación por fuera del mango de la pinza. A este modelo de fórceps se le conoce como Tricornio.

Por lo antes expuesto es obvio que el modelo inglés sera el de elección.

### Técnica de la extracción del tercer molar.

Para la extracción del tercer molar superior puede emplearse el fórceps y los elevadores. El uso del elevador, como maniobra previa de luxación del molar, facilita la extracción, pero re-

quiere la debida atención y cuidado; es posible la fractura de la tuberosidad cuando se efectúan movimientos bruscos.

Uso del elevador. Podemos valernos de cualquier elevador recto. El objeto del elevador es movilizar el molar, usándolo como palanca, colocando su extremidad en el espacio interdentario dirigiendo el mango de los elevadores rectos, suavemente hacia a delante y hacia la línea media del paciente. Empleando los elevadores de Clev-Dent o 14 de Winter, se gira el mango del instrumento en el sentido de las manecillas del reloj, para el lado derecho o a su inversa para el izquierdo, de este modo facilitaremos la extracción del diente.

Aplicación. Las maniobras previas del desprendimiento del tejido gingival, exigen a nivel del tercer molar el empleo de todas las providencias necesarias para evitar que se desgarre la encía.

La introducción del instrumento debe hacerse con ligeros movimientos de rotación, con lo cual se ubica el instrumento en el espacio interdentario. La cara concava del elevador ha de estar dirigida contra la cara mesial del diente a extraer.

Este movimiento ligero de rotación es suficiente, en muchos casos, para movilizar el molar. Si la luxación no se ha logrado, está de intentarse usando el segundo molar como punto de apoyo dirigiendo el instrumento en el sentido antes señalado. El objeto de la luxación con el elevador es-



facilitar las maniobras que haremos con el fórceps. Debe observarse el estado de la corona del segundo molar.

### Uso del Fórceps.

Prehensión. El sitio donde está ubicado el tercer molar cubierto por el carrillo y generalmente poco accesible, indica ciertas maniobras previas a la colocación del fórceps. La boca no debe abrirse en toda su amplitud; por el contrario, sólo debe estar entreabierta; con esto facilita la relajación del carrillo. Los labios y carrillo se separan con el espejo. El instrumento se introduce por el lado vestibular y llegando al sitio del tercer molar se aplican sus bocados al cuello del órgano dentario, procurando que estén en la misma dirección que el diente a extraer.

Luxación. Cuando se ha luxado previamente el molar con el elevador, generalmente basta un movimiento de lateralidad hacia afuera. En caso contrario se completa con un ligero movimiento hacia el lado palatino, terminando la extracción con un movimiento de lateralidad y rotación combinados para vencer la disposición radicular. Este movimiento se logra llevando el instrumento hacia afuera y arriba, haciendo girar al molar sobre sus ápices. Al mismo tiempo se imprime al fórceps un movimiento ligero de rotación girando la palma de la mano hacia el paciente en la extracción del molar izquierdo y hacia el operador en la extracción del molar derecho.

Tracción. Estos movimientos combinados exi-

gen en su etapa final un desplazamiento hacia abajo y afuera, con lo cual comienza a iniciarse la tracción. La última parte del movimiento de tracción esta regida por lo tanto por tres movimientos que se complementan: el de lateralidad, el de rotación y el de tracción, resultante de los cuales es imprimir al diente un movimiento de vuelta de tornillo.

### Dientes de la Mandíbula.

#### Técnicas para la extracción del incisivo central.

Prehensión. Introducido por debajo del borde gingival, hasta que llega a alcanzar el cuello del diente, el fórceps toma sólidamente al órgano dentario a ese nivel.

Luxación. La anatomía de la raíz del incisivo y de las paredes óseas alveolares exigen delicadeza y precisión en los movimientos, con el objeto de no fracturar la frágil raíz o la tabla ósea. - Siempre ejerciendo sobre el diente una presión en dirección al ápice, se efectúa un primer movimiento de lateralidad y de poca amplitud hacia la tabla vestibular y otro movimiento hacia lingual. - Con estos movimientos por lo general se logra luxar el diente. Si la resistencia no ha sido vencida y la sensación muscular así lo indica, se repiten estos movimientos hasta conseguir el objeto. - El movimiento de rotación puede aplicarse con ciertas reservas.

**Tracción.** Cuando ya ha vuelto el diente a su posición primitiva en el alvéolo, se le imprime el movimiento final hacia adelante, arriba y afuera.

### **Técnica para la extracción del incisivo lateral.**

La forma de la raíz y la disposición en el alvéolo, clínica y radiográficamente es muy parecida a la del incisivo central. Sólo su mayor delgadez y mayor longitud indican más cuidado y precisión en los movimientos, que son idénticos que para el incisivo central.

Los fórceps que se usan para la extracción de incisivos centrales y laterales tienen una forma de "L", es decir la parte activa forma un ángulo de 90° con la pasiva, para fácil acceso a estos dientes y los bocados son acanalados y finos para adaptarse al cuello delgado de estos dientes.

### **Técnica para la extracción del canino.**

**Prehensión.** El fórceps toma fuertemente el diente a un nivel, todo lo inferior que le permite la altura del hueso.

**Luxación.** El primer movimiento de lateralidad debe ejecutarse hacia afuera (bucal). Ya que la fragilidad de la tabla externa no permite un movimiento muy amplio. Este debe ser suficiente y eficiente, todo lo que la elasticidad de la tablaséa se lo permita. Es preferible realizar varios movimientos de luxación, que correr el peligro de

la fractura del diente o de una extensa porción de la tabla externa, lo cual puede traer aparejados - trastornos estéticos y protéticos.

Después del primer movimiento de lateralidad hacia afuera se ejecuta otro hacia lingual, repitiendo esta maniobra las veces necesarias.

Rotación. La forma radicular no permite más que escasamente el empleo de este movimiento en la extracción del canino inferior. Puede emplearse - después de los movimientos de lateralidad. La rotación debe ser de muy poca amplitud, prefiriéndose también, en estas circunstancias, aumentar el número de movimientos que fracturar el diente. La rotación, como en el maxilar superior, se logra dirigiendo el fórceps hacia la derecha y hacia la izquierda haciendo girar el diente sobre su ápice y según su eje mayor.

Tracción. Vencida la resistencia de las partes óseas y ligamentosas, el diente es llevado hacia afuera, arriba y adelante, con lo que se completa la extracción.

El fórceps usado para la extracción del canino es muy similar al descrito para los incisivos, con la variante de tener los bocados ligeramente - más anchos debido al mayor diámetro de la raíz del canino.

Técnica para la extracción del primer premolar.

Prehensión. El fórceps debe introducirse to

do lo profundamente que le permita la altura del borde alveolar. El éxito en los movimientos de luxación sólo se obtiene tomando el diente en un punto útil para la aplicación de la fuerza. Los peligros de fractura, aun en el momento de la prehensión son frecuentes.

Luxación. Para la extracción del primer premolar nos valemos de las dos formas de luxación: - movimientos laterales y de rotación, aunque este último debe ser siempre muy restringido. El primer movimiento ha de efectuarse hacia la tabla vestibular. El primer movimiento ha de efectuarse hacia la tabla vestibular, dibujando un arco de poca amplitud. El segundo movimiento se realiza hacia la tabla lingual; está dificultado por las condiciones anatómicas (poca elasticidad del tejido óseo en lingual). Cuando el diente no logra vencer sus adherencias, los movimientos de lateralidad serán repetidos hasta lograr el efecto que se desea.

La rotación es una eficaz ayuda en algunos casos, sobre todo cuando el diente no se presenta muy aplastado mesiodistalmente.

Tracción. Después de los movimientos de lateralidad, o de los de rotación, se desplaza el diente hacia arriba y afuera.

#### Técnica para la extracción del segundo premolar.

Las condiciones anatómicas del segundo premolar (raíz y alvéolo) son muy parecidas a las del primero. La técnica de su extracción se ajusta a -

las señaladas para las del primer premolar.

El fórceps específico para la extracción de estos dientes será igual al descrito para la extracción del canino solo que ligeramente más ancho de los bocados, aunque se puede usar el mismo que para los caninos.

### Técnica para la extracción del primer molar.

Prehensión. Se introducen los bocados del fórceps hasta que se ubiquen en el espacio interdicular y las escotaduras de sus bordes inferiores se adapten a las curvaturas radiculares. El instrumento queda pues, con su parte activa paralela al diente y sus ramas perpendiculares al eje mayor del diente.

Luxación. El desplazamiento del maciso radicular debe hacerse a expensas de la elasticidad de las paredes alveolares óseas, externa e interna. El primer movimiento de lateralidad se efectuará hacia el lado vestibular, haciendo describir al molar un arco cuyo centro está colocado sobre la línea de unión de sus dos ápices. El segundo movimiento de luxación se realiza hacia la tabla lingual. Si la sensación táctil del operador indica que el molar está luxado, cesarán los movimientos de lateralidad. En caso contrario, se repetirán estos movimientos, dirigiendo el molar hacia los lados vestibular y lingual las veces que lo exijan las adherencias del diente y hasta vencer la elasticidad ósea.

Tracción. Se dirige el molar hacia arriba y

afuera, desplazándolo de tal modo de su alvéolo.

Algunos molares de raíces cónicas o fusionadas sólo exigen un movimiento único, que es una fusión de los movimientos de lateralidad hacia afuera y de tracción; otros, en cambio sólo pueden ser extraídos después de sucesivos movimientos de amplitud creciente con los cuales se logra vencer la resistencia del hueso. Entre ambas hay todos los intermedios. La práctica quirúrgica dará la suficiente destreza para advertir la oportunidad de aumentar los esfuerzos o ampliar los movimientos.

La técnica para la extracción del segundo molar es igual que para el primer molar.

El fórceps que se usa para la extracción del primer y segundo molar tiene sus partes activas y pasivas en ángulo recto.

### Técnica para la extracción del tercer molar.

Prácticamente las raíces del tercer molar inferior deben considerarse como una pirámide de base superior y cuyo vértice inferior se encuentra desviado en la gran mayoría de los casos, hacia el lado distal. El alvéolo presenta la misma disposición que las raíces que aloja.

Los movimientos que realizaremos para la luxación de este diente lo llevaremos hacia la rama ascendente de la mandíbula, es decir hacia distal, para permitir a las raíces desplazarse siguiendo la curvatura radicular. Para dirigir el molar en tal sentido es necesario aplicar una fuerza útil -

capaz de desplazarlo hacia el lado distal. El fórceps no tiene aplicación útil porque no puede dirigirse hacia la rama ascendente la corona del molar. El diente no ascendera verticalmente porque lo impide la curvatura radicular. Si lo intentamos de esta manera lo que se conseguirá será fracturar las raíces. El movimiento de luxación lateral no es aplicable más que cuando las raíces son verticales o fusionadas (verticales).

La aplicación de la fuerza se realiza sobre la cara mesial del tercer molar, inmediatamente por encima del borde superior del interseptúm.

Para la extracción del tercer molar puede emplearse cualquier tipo de elevador recto: de Mead, Winter, Ash.

Para el molar derecho se toma el elevador con la mano derecha y la mano izquierda procede separando el carrillo y la lengua. El operador se sitúa detrás del paciente, con el sillón descendido a nivel inferior. El brazo izquierdo rodea la cabeza del paciente y la mano sostiene el maxilar, estando introducidos los dedos pulgar e índice, que toman solidamente el hueso a la altura del segundo molar, y los dedos restantes sostienen el maxilar por debajo de su borde inferior. Para el molar del lado izquierdo se coloca el índice en el vestíbulo, el medio sobre la cara interna del maxilar, entre este y la lengua y el pulgar por debajo del inferior de la mandíbula. Se introduce la punta del instrumento con su cara plana dirigida al tercer molar e insinuando con ligeros movimientos de rotación en el espacio interdentario.



En lado derecho se gira el instrumento dirigiendo la palma de la mano hacia arriba, este movimiento debe ser suave y la amplitud estará dada por la sensación táctil del operador, quien percibe cuando el molar se desplaza de su alvéolo y se dirige hacia distal.

Para el del lado izquierdo se gira el instrumento volviendo el dorso de la mano hacia el operador.

El elevador solo consigue luxar el diente hacia distal. En muchas ocasiones se logra elevar suficientemente el molar para que se desplace totalmente y pueda ser tomado con una pinza de disección o con los dedos y sacarlo de la boca, otras veces debe terminarse la extracción tomando con el fórceps de terceros molares inferiores y ejerciendo una tracción hacia arriba y hacia afuera se elimina.

## XVI - TIEMPOS DE LA EXODONCIA CON ELEVADORES.

Los tiempos de la exodoncia con elevadores pueden esquematizarse en: a) aplicación; b) luxación; y c) elevación o extracción propiamente dicha.

a) Aplicación. Para cumplir con eficacia el fin a que esta destinado, el elevador, cualquiera que sea su tipo, debe ser colocado en posición, es decir, buscar su punto de apoyo.

El instrumento se toma con la mano derecha, empuñándolo ampliamente. El dedo índice debe acompañar el tallo para evitar incursiones no previstas, es decir, que saliendo de nuestro dominio, llegue a herir las partes blandas vecinas: lengua, carrillo, velo del paladar; por otra parte, el dedo sobre el tallo del instrumento sirve para dirigir la fuerza de la mano que opera, evitándose la luxación de los dientes vecinos o la fractura del diente a extraerse.

Como son distintos los fines con que trabaja el instrumento, la aplicación varía para la extracción de dientes retenidos o de raíces.

En términos generales, el instrumento debe ser guiado en procura del punto de apoyo, hasta su ubicación, haciéndolo avanzar por cortos movimientos de rotación, entre el alvéolo y la raíz del diente a extraer.

El punto de aplicación sobre la raíz denta-

ria debe ser el punto útil de aplicación de la - - fuerza. Este se descubre por el examen radiográfico. De este modo no se fracturará o astillará la - raíz a extraerse. La resistencia efectiva de la - raíz se ubica en un punto por debajo de la zona - descalcificada o cariada.

b) Luxación. Logrado el punto de apoyo y el sitio de aplicación del elevador, se dirige el instrumento con movimientos de rotación, descenso o - elevación, maniobras con las cuales el diente rompe sus adherencias periodónticas, dilata el alvéolo permitiendo así su extracción.

El tiempo de luxación no tiene límites precisos con el de aplicación del instrumento. En realidad desde la iniciación o penetración del elevador, la raíz comienza su luxación.

Extracción propiamente dicha. Con sucesivos movimientos de rotación o de descenso, el diente - abandona su alvéolo, desde donde puede extraerse - con elevadores apropiados o con fórceps.

Acción del elevador como cuña. Este instrumento puede aplicarse siguiendo otro principio de física: la cuña.

Su modo de acción es el siguiente: introducido en un alvéolo dentario, entre la pared ósea y el diente que lo ocupa, desplaza el órgano dentario, en la medida que la cuña se profundiza en el alvéolo; la raíz va siendo desplazada, en la cantidad equivalente al grado de introducción y dimensiones del instrumento.

## XVII - CUIDADOS POSTOPERATORIOS.

La conducta a seguir después de una extracción dentaria depende de múltiples factores entre los cuales deben citarse el estado del enfermo, la afección dentaria o peridentaria que llevó a la extracción, el estado del alvéolo y el de las partes blandas vecinas.

Terminado el acto quirúrgico de una extracción dentaria normal (paciente normal, diente sin complicaciones apicales, ausencia de lesiones de las partes vecinas), el paciente mantiene su boca abierta y se impide por los procedimientos habituales (gasas que aíslan el campo operatorio, eyector de saliva, aspirador quirúrgico) que la saliva penetre en el alvéolo.

Se revisa en seguida el diente extraído, para investigar la integridad de su porción radicular; se estudia la cavidad alveolar, las paredes óseas, con el objeto de comprobar fracturas de las tablas; se inspeccionan las partes blandas, las cuales pueden estar lesionadas o desgarradas. Todo en orden procedemos a colocar una gasa para facilitar la formación del coagulo, ya que un alvéolo lleno de sangre, es la mejor protección contra infecciones y dolor.

Los casos que se aparten de lo normal (mencionado anteriormente), deben ser tratados de acuerdo a las circunstancias. Los pacientes con su estado general comprometido a causa de la afección dentaria, serán entregados en manos del clínico -

que restituya la salud. Los pacientes que presenten afecciones quirúrgicas derivadas de la complicación dentaria deberán ser tratados según el caso, por ejemplo cuando presentan granulomas, quistes o abscesos se deberán drenar dichos procesos.

La radiografía postoperatoria. Es de gran utilidad, indica muchos inconvenientes y evita reoperar usando la radiografía como contralor del acto quirúrgico, muchos de los accidentes o complicaciones postoperatorias, podían ser evitadas.

Asimismo el paciente debe tener cuidados especiales para contribuir a la pronta cicatrización y evitarse infecciones y mayores molestias, principal ayuda es la adecuada higiene bucal, sin recurrir a los enjuagatorios que solo sirven para - - arrastrar el coagulo de la herida y favorecer la - hemorragia, asimismo su alimentación restringirá, - los alimentos irritantes y grasosos.

Si hubiera dolor el paciente debera tomar - un analgésico previamente prescrito por el profesional, y si el dolor persistiera lo tomara con la frecuencia indicada en su prescripción.

La extracción dentaria o la eliminación de focos sépticos (granulomas, quistes, etc.), puede ser seguida del paso del microorganismo a la sangre, lo cual puede ser de funestas consecuencias - en los cardíacos y reumáticos, porque pueden originarse endocarditis bacterianas graves. A los pacientes con lesiones de este tipo es necesario administrarles penicilina a grandes dosis, antes y - después del tratamiento (500 000 u. diarias).

## XVIII - ACCIDENTES EN EXODONCIA.

- A - Fractura del diente.
- B - Fractura y luxación de los dientes vecinos.
- C - Fractura del instrumental empleado en -  
exodoncia.
- D - Fractura del maxilar.
- E - Lesión del seno maxilar.
- F - Penetración en el seno maxilar.
- G - Penetración de un diente en regiones vecinas.
- H - Luxación de la Mandíbula.
- I - Lesión de las partes blandas vecinas.
- J - Lesión de los troncos nerviosos.
- K - Hemorragia.
- L - Hematomas.
- M - Alveolitis.

A - Fractura del diente. Es el accidente más frecuente de la exodoncia; en el curso de la extracción, al aplicarse el fórceps sobre el cuello del diente y efectuar los movimientos de luxación, la corona o parte de ésta o parte de la raíz se fractura quedando por lo tanto la porción en el alvéolo. Las causas de este accidente son múltiples. La fractura es un accidente evitable en una gran proporción de los casos; el estudio radiográ-

fico del órgano dentario a extraerse, impone la técnica. Solo en las extracciones efectuadas a ciegas, sin el conocimiento de la disposición y forma radicular, o en casos excepcionales, puede tener explicación la fractura.

Los órganos dentarios, debilitados por los procesos de caries o con anomalías radiculares, no pueden resistir la fuerza aplicada sobre su corona y se fractura en el punto de menor resistencia. La fractura adquiere, por lo tanto, las formas más diversas.

En el incompleto estudio clínico y radiográfico del diente a extraerse y equivocada técnica quirúrgica, se funda la causa principal de este accidente. Dicho accidente dificulta la extracción y prolonga el tiempo de la intervención.

B - Fractura y luxación de los dientes vecinos. La presión ejercida sobre el fórceps o sobre los elevadores puede ser transmitida a los dientes vecinos, provocando la fractura de su corona (debilitada por obturaciones o caries) o luxando el diente. El diente luxado puede ser reimplantado en su alvéolo, fijándolo por los procedimientos usuales.

C - Fractura del instrumental empleado en exodoncia. No es excepcional que los fórceps o los elevadores se fracturen en el acto quirúrgico, cuando excesiva fuerza se aplica sobre ellos. Pueden así herirse las partes blandas u óseas vecinas. Para extraer los restos del instrumental muchas veces es necesaria otra intervención.

**D - Fractura del maxilar.** Accidente frecuente en el curso de la exodoncia; de la variedad de la fractura depende la importancia del accidente.

La fractura del borde alveolar no tiene mayor trascendencia; el trozo de hueso se elimina con el órgano dentario o queda relegado en el alvéolo. En el primer caso no hay conducta especial a seguir; en el segundo, debe eliminarse el trozo fracturado, de lo contrario el secuestro origina los procesos inflamatorios consiguientes: osteítis, abscesos, que no terminan hasta la extirpación del hueso. El mecanismo de la fractura del borde alveolar o de trozos mayores de hueso, reside en la fuerza que la pirámide radicular ejerce al tratar de abandonar el alvéolo, por un espacio menor que el diámetro de la raíz.

Existen diversos tipos de fracturas y se clasifican de la siguiente manera:

**Fractura completa.** Es aquella en la que observamos dos o más fragmentos separados, y pueden ser:

**Simple:** Es la fractura que no tiene comunicación con el exterior.

**Abierta.** Es la que a consecuencia del desgarramiento de los tegumentos, se forma comunicación entre el sitio de la fractura y el exterior.

**Múltiple.** Se le llama así cuando en el mismo hueso se presentan dos o más fracturas independientes.



**Conminutas.** Es el tipo de fractura en la que el hueso queda reducido a varios fragmentos pequeños o esquirlas.

**Complicadas.** Cuando aparte de la fractura existen lesiones de los tejidos blandos vecinos.

**Fractura Incompleta.** Son las comúnmente llamadas fisuras es decir que la fragmentación del hueso no alcanza todo el espesor del hueso, ni toda su longitud, por lo tanto aunque existe fractura no se separan los fragmentos óseos, pero también requieren de tratamiento. Existe otro tipo conocido como "rama verde" que es cuando se rompe su lado del hueso y el otro se dobla como una rama verde. Este tipo de fractura se observa por lo general en niños que presentan huesos con calcificación defectuosa.

**F - Lesión del seno maxilar.** Durante la extracción de los premolares y molares superiores, puede abrirse el piso del antro esta perforación adquiere dos formas: Accidental o instrumental. En el primer caso, y por razones anatómicas de vecindad del molar con el piso del seno, al efectuarse la extracción queda instalada la comunicación.

En otros casos, los instrumentos de exodoncia, cucharillas, elevadores, pueden perforar el piso sinusal adelgazado, desgarrar la mucosa antral, estableciéndose por este procedimiento una comunicación.

**Tratamiento.** En la mayoría de los casos cuando la perforación obedece a razones anatómicas

o es realizada por instrumentos el coágulo se encarga de obturar la comunicación. Basta en tales casos, una torunda de gasa que favorezca la hemostasis o un punto de sutura que acercando los bordes, establece mejores condiciones para la contención del coágulo.

**Penetración de una raíz en el seno maxilar.** Una raíz de un molar superior, al fugarse del alvéolo empujada por las maniobras que pretenden extraerla, puede penetrar en el antro, desgarrando la mucosa sinusal y se sitúa en el piso de la cavidad, o puede deslizarse entre la mucosa del seno y el piso óseo, quedando por lo tanto cubierta por la mucosa.

**Extracción de la raíz del seno maxilar.** Un examen radiográfico previo indicará la ubicación de la raíz.

Ya sea que la extracción de la raíz se intenta en la misma sesión, o se realice posteriormente, la vía de elección para su búsqueda es siempre la vestibular. La vía alveolar es mala y antiquirúrgica. Difícilmente se logra extraer el resto radicular por esta vía y hay peligro de dejar una comunicación con el seno.

La manera de proceder es la siguiente: Se trazan dos incisiones convergentes desde el surco vestibular al borde libre. Esta incisión coincidirá con las lengüetas mesial y distal del alvéolo que estamos considerando.

Se desprende el colgajo y expuesto el hueso,

se calcula por el examen radiográfico la altura a que se encuentra el piso del seno y por lo tanto - la raíz que se quiera extraer, se practica la osteotomía de la tabla externa a escoplo o fresa. - Por esta maniobra generalmente la mucosa sinusal - queda desgarrada; en caso contrario, se le incide con un bisturí, para poder llegar al interior del antro. Abierto el seno y proyectando la luz hacia el interior de su cavidad se busca la raíz. Una -- vez hallada se le toma con una pinza, con una pinza de disección o bien se elimina con una cucharilla para hueso.

Con el objeto de que la perforación vestibular operatoria y la transalveolar traumática se obturen, recurrimos a una sencilla maniobra plástica. La boca del alvéolo debe ser cubierta con tejido gingival, tal como se procede en caso simple de perforación. Se disminuye la altura del borde óseo alveolar y se desprende el colgajo palatino. Se puede alargar el telón vestibular, practicando a bisturí la sección del periostio, con lo cual se logra alargar el colgajo para que llene su propósito. Una sutura cierra la boca del alvéolo y otros dos puntos afrontan los labios de la encía hacia distal y mesial.

F - Penetración en el seno maxilar. Un accidente poco frecuente, pero posible, es la introducción total de un molar, generalmente el tercero, - en el seno maxilar. La extracción del molar se realiza con el método antes señalado.

G - Penetración de un diente en regiones vecinas. En el intento de extracción de un diente, -

con más frecuencia un tercer molar superior o inferior retenido, el diente, respondiendo a la aplicación incontrolada de fuerzas, o debilitamiento de las paredes o tablas óseas, puede fugarse al piso de la boca o a lugares vecinos.

H - Luxación de la mandíbula. Consiste en la salida del cóndilo de la mandíbula de su cavidad glenoidea. Accidente raro, se produce en la ocasión de las extracciones de los terceros molares inferiores, en operaciones largas y fatigantes. Puede ser unilateral o bilateral. La mandíbula luxada puede volver a ser ubicada en su sitio, por la siguiente maniobra: se colocan los dedos pulgares de ambas manos sobre la arcada dentaria de la mandíbula los restantes dedos sostienen el borde inferior de la mandíbula (los dedos pulgares se deberán proteger con gasas o algodón ya que el reflejo de estiramiento de los músculos maseteros cerrará fuertemente las arcadas) se imprimen fuertemente a este hueso dos movimientos, de cuya combinación se obtiene la restitución de las normales relaciones de la mandíbula un movimiento hacia abajo y otro hacia atrás y arriba.

I - Lesión de las partes blandas vecinas. - Desgarramiento de la mucosa gingival, lengua, carrillos, labios, etc. Accidente posible, pero no frecuente; se produce al actuar con brusquedad, sin medida y sin criterio quirúrgico. Con todo, algunas veces pueden deslizarse los instrumentos de la mano del operador (después de extracciones laboriosas y fatigantes) y herir la encía y las partes blandas vecinas. Luego de terminar la extracción, las partes desgarradas serán cuidadosamente unidas

por medio de puntos de sutura.

Heridas de los labios, por pelliscamientos con los fórceps, lesiones traumáticas de las comisuras que se continúan con herpes ubicados en esa región, son bastante frecuentes en el curso de extracciones laboriosas del tercer molar (acción de los instrumentos).

J - Lesión de los troncos nerviosos. Una extracción dentaria puede ocasionar una lesión de gravedad variable sobre los troncos nerviosos. Estas lesiones pueden radicarse en los nervios superiores o inferiores.

Los accidentes más importantes son los que tienen lugar sobre el nervio palatino anterior; dentario inferior o mentoniano, el traumatismo sobre el tronco nervioso puede consistir en sección, aplastamiento o desgarramiento del nervio, lesiones éstas que se traducen por neuritis, neuralgias o parestesia en zonas diversas. Frecuentemente ocurren en las extracciones en la mandíbula, por intervenciones sobre el tercer molar o premolares.

En las extracciones del tercer molar, y especialmente en la del tercer molar retenido, la lesión sobre el nervio dentario tiene lugar por aplastamiento del conducto que se realiza al girar el tercer molar retenido. El ápice trazando un arco se pone en contacto con el conducto y aplasta a éste y a sus elementos ocasionando parestesias definitivas, o pasajeras, según la lesión.

Cuando se realizan extracciones de los pre-

molares inferiores (sobre todo de las raíces o ápices), la raíz o los instrumentos de exodoncia pueden lesionar el paquete mentoniano a nivel de el agujero del mismo nombre o por detrás del mismo, provocando neuritis o parestesia de este paquete. Al descubrirse el nervio, debe preverse la contingencia de la lesión nerviosa, aplicando un colgajo con sutura sobre la parte descubierta.

**K - Hemorragia.** Consideramos la hemorragia como accidente postextracción. Puede presentarse en dos formas: inmediata o mediata.

En el primer caso la hemorragia sigue a la operación. La falta de coagulación de la sangre, y la no formación del coágulo se deben a razones generales o a causas locales. Las causas locales se deben a procesos congestivos en la zona de la extracción, debidos a granulomas, focos de osteitis, polipos gingivales, lesiones gingivales ocasionadas por parodontosis, gingivitis, heridas de la en cia, esquirlas o trozos óseos que permanecen entre los labios de la herida gingival. En ocasiones es un grueso tronco arterial el que sangra, o la hemo rragia se debe a los múltiples vasos capilares lesionados por la operación.

El tratamiento de esta hemorragia inmediata se realiza suprimiendo quirúrgicamente el foco con gestivo sangrante (polipo, granuloma, trozo de hue so). La extirpación se hace con cucharillas filosas cuando el foco es intraóseo. Un taponamiento y compresión del alvéolo sangrante, dará cuenta de la hemorragia.

El taponamiento es un método preciso. Se realiza con un trozo de gasa, la cual puede emplearse seca o impregnada de medicamentos hemostáticos, tales como el agua oxigenada, adrenalina, sueros, tromboplastina, percloruro de hierro. De acuerdo con la intensidad de la hemorragia, empleamos los medicamentos antes mencionados. El percloruro de hierro es un hemostático de gran utilidad, el cual naturalmente debe ser usado con ciertas reservas: no aplicándolo en la proximidad de grandes vasos, para impedir su absorción. Ya que es un agente caústico y además puede dar origen a embolias.

El tapón se coloca dentro del alvéolo que sangra, permitiendo que su extremo libre cubra el alvéolo. Sobre él se aplica un trozo de gasa proporcionado al sitio en que se actúa; el todo es mordido por el paciente, que mantiene de este modo el taponamiento durante un tiempo variable (quince minutos a media hora). El trozo de gasa de la superficie se retira con las precauciones debidas, si la hemorragia ha cesado puede retirarse el paciente, con tapón medicamentoso dentro del alvéolo. Todos los problemas que originan la hemorragia, pueden prevenirse por el empleo sistemático de la sutura postextracción; por este procedimiento la hemorragia es excepcional.

Si la hemorragia se produce varias horas -- después de realizada la extracción, se procede de la siguiente manera:

Se practica un enjuagatorio con una solución de agua oxigenada tibia, con el objeto de lim

piar la cavidad bucal y el lugar de la operación, del coágulo que flota sobre la herida y poder ver con claridad y precisión por donde sangra, y cual es el sitio de mayor afluencia sanguínea; se secacuidadosamente la región con una torunda de gasa.- Si el vaso sangrante es gingival y está a nuestro alcance, puede practicarse su hemostasis aplicando un punto de galvanocauterio.

Cuando la hemorragia es profunda se procede al taponamiento de la cavidad con una tira de gasa con medicamentos. Sobre este tapón se realiza la compresión con otra gasa, todo lo cual mantiene al paciente mordiendo.

El método ideal para el tratamiento de estas hemorragias es el siguiente: inspección de la zona sangrante para localizar la región de la hemorragia; se realiza una anestesia local, cuyo efecto vasoconstrictor blanqueara el campo y se practicará una sutura sobre los bordes de la herida tratando de tomar con ella, el vaso que sangra. El cese de la hemorragia es inmediato, después de realizada la sutura. En caso de persistencia de la hemorragia a pesar de los tratamientos locales mencionados, habrá que recurrir a los medicamentos generales, tales como la transfusión sanguínea, las inyecciones de sustancia que aceleren la coagulación, devolviendo al tejido algunos de los elementos que le faltan.

L - Hematomas. Un accidente frecuente y al cual no se le asigna la importancia que tiene, es el ocasionado por el hematoma operatorio. Consiste en la difusión de la sangre, siguiendo planos mus-



culares, o a favor de la menor resistencia que le oponen a su paso los tejidos vecinos del lugar donde se ha practicado una operación bucal.

El hematoma se caracteriza por un aumento de volumen a nivel del sitio operado y un cambio de color de la piel vecina; este cambio de color sigue las variaciones de la transformación sanguínea y de la descomposición de la hemoglobina; asimismo primeramente un color rojo vinoso, que se hace más tarde violeta y amarillo. El cambio de color de la piel dura varios días y termina generalmente por resolución al octavo o noveno día.

Pero la colección sanguínea en sí puede infectarse (es frecuente que así lo haga), produciendo dolor local, rubor, fiebre intensa, reacción ganglionar. Todo este proceso dura aproximadamente una semana. Su tratamiento consiste en colocar bolsa de hielo para disminuir el dolor y la tensión, sulfamidoterapia y antibióticos; si el hematoma llega a transformarse en absceso será necesario abrir quirúrgicamente el foco con bisturí, electrocauterio o separando los labios de la herida operatoria, por entre las cuales emergerá el pus; un trozo de gasa yodoformada mantendrá abierta la vía de drenaje.

M - Alveolitis. La alveolitis, es decir la infección pútrida del alvéolo dentario después de una extracción, es una complicación frecuente, la más molesta y más engorrosa de la exodoncia. Para su producción intervienen diversos factores: la conjunción de algunos de ellos desatan esta afección, que en muchas oportunidades adquiere caracte

res alarmantes, por la intensidad de uno de sus - síntomas: el dolor.

Este proceso se presenta de maneras diver- - sas. a) formando parte del proceso de inflamacio- - nes óseas más extendidas, osteítis, periostitis - óseas, flemones premaxilares, etc.; b) inflamación a predominio alveolar, con un alvéolo fungoso, san- - grante y doloroso; c) alveolitis seca, alvéolo - - abierto, sin coágulo, paredes óseas expuestas, do- - lorosas, tejido gingival poco infiltrado, muy dolo- - roso también, sobre todo en los bordes.

En el primer tipo la lesión alveolar forma- - parte de una gran lesión inflamatoria, sería a ve- - ces, porque su extensión llega a desbordar los lí- - mites de la odontología (entrando en el campo del- - clínico en traumatología). Sin embargo hay que ha- - cer notar que existe dentro del conjunto de estas- - lesiones la posibilidad de los dos casos siguien- - tes de alveolitis (b y c).

En el segundo (b), se trata en general de - reacciones ante cuerpos extraños, sobre todo es- - quirillas óseas y a veces esquirillas de dientes frac- - turados.

La claes "c" es típica. Generalmente des- - pués de una extracción laboriosa, sin lesión pre- - via alveolar y con más razón si la hubo, se nos - presenta una lesión en que por falta inmediata o - por desaparición prematura del coágulo, el alvéolo abierto queda en comunicación con la cavidad bucal, con sus paredes óseas desnudas y sus bordes gingi- - vales separados. Las paredes óseas tienen un color

grisáceo, parecen de piedra pómez. Sin embargo no se forma secuestro y pasan 8, 15, 20 y más días antes que el proceso cicatrizal se revele y durante ese tiempo el síntoma dolor acompaña con una tenacidad continua.

Este es el cuadro clínico de esta complicación: Una verdadera alveolalgia, que se irradia por las ramas del trigémino, y para cesar la cual los tratamientos son a veces insuficientes.

Para la producción de la alveolitis intervienen una cantidad de factores; el principal es el traumatismo operatorio, el cual debe actuar junto con otros:

a) Anestesia local: los productos químicos que se emplean en la anestesia local tiene un indudable poder tóxico sobre los tejidos perialveolares. Al ser extraído bajo anestesia local un diente portador de un proceso apical, de una lesión del periodonto y de una alveolitis las condiciones infecciosas se exacerban y se instala una alveolitis postoperatoria.

b) El estado general del paciente, debilitado por una enfermedad general o con trastornos metabólicos varios.

c) Entre los factores traumáticos hay que mencionar la excesiva presión sobre las trabéculas óseas realizada por los elevadores, las violencias ejercidas sobre las tablas alveolares, la elevación de la temperatura del hueso, debida al uso sin control y sin medida de las fresas.

**Tratamiento de las alveolitis.** La primera - preocupación del profesional debe ser calmar el dolor. Los medicamentos generales analgésicos son de pobre valor terapéutico. El éxito está en la medicación local. Esta se concreta en los siguientes - pasos:

a) Examen radiográfico, para investigar el - estado del hueso y de los bordes óseos, la presen - cia de cuerpos extraños, raíces o secuestros. Las - raíces serán eliminadas por los métodos usuales. - En ausencia de cuerpos extraños se procede a tra - tar la alveolitis.

b) Lavado de la cavidad con un chorro de - suero fisiológico caliente, esta maniobra debe realizarse con abundante cantidad de suero; es necesario lavar el alvéolo con el contenido de un vaso - de agua común. Este lavado, que tiene por objeto - retirar las posibles esquirlas, restos de coágulo, - fungosidades y detritus, debe ser realizado con suma delicadeza, pues el alvéolo está extraordinariamente sensible y la columna de suero fisiológico, - proyectada con fuerza suele ser insoportable.

c) Suave secado de la cavidad con gasa estirilizada; se colocan rollos de algodón y eyector - de saliva para aislar el campo operatorio (esta maniobra es imprescindible; la saliva además de di - luir los medicamentos, infecta el alvéolo).

d) Se coloca en el interior del alvéolo una gasa yodoformada saturada con eugenol y se cubre - el alvéolo con un cemento de óxido de zinc y euge - nol. Esta operación se repite cada tercer día has - ta conseguir tejido cicatrizal.

## CONCLUSIONES.

Es deber del cirujano dentista saber cuando en realidad esta indicada la extracción dentaria; - una vez agotados los recursos de la Odontología - Restauradora (Endodoncia, Parodoncia, Prótesis, - etc.).

Deberá así mismo saber cuando esta contraindicada una extracción, para no poner en peligro la salud del paciente, y en ocasiones su vida.

La exodoncia se debe practicar con el menor traumatismo posible, por lo tanto es de primordial importancia, el conocimiento de las técnicas e instrumental adecuado.

Debemos instruir al paciente de los cuida-- dos que debe tener en su domicilio, para evitarle dolor y mortificaciones innecesarios.

Tenemos así mismo el deber de explicarle al paciente el motivo de la pérdida de sus dientes, y hacer de su conocimiento lo necesario del uso de - una o varias prótesis, para evitar desajustes funcionales y mayores daños en lo futuro.

**B I B L I O G R A F I A .**

- HISTORIA DE LA ODONTOLOGIA. DR. SALVADOR LERMAN; -**  
Ed. Mundi. 2da. Edi-  
ción; Argentina 1974.  
Págs. 323, 324, 325.
- CIRUGIA BUCAL. ARCHER W.H.; Tomo I; Ed. Mundi.**  
2da. Edición; U.S.A. 1974.
- ORAL SURGERY. GUSTAV O. KRUGER; Ed. The C.V. Mosby**  
Company.  
4ta. Edición; U.S.A. 1974.
- ANESTESIA ODONTOLOGICA. NIELS BJORN JORGENSEN.**  
JESS HAYDEN JR.; Ed. Inte-  
ramericana. 1era. Edición;  
México 1970.
- MANUAL DE ODONTOLOGIA. ASTRA.**
- CIRUGIA BUCAL. GUILLERMO A. RIES CENTENO. Ed. El -**  
Ateneo. 7a. Edición; Buenos Aires -  
1975.
- PATOLOGIA BUCAL. S.N. BHASKAR; Ed. El Ateneo.**  
2a. Edición 1975.
- INSTRUMENTS. S.S. WHITE.**