



UNIVERSIDAD NACIONAL AUTONOMA DE MEXICO

FACULTAD DE ODONTOLOGIA

**PRACTICA CLINICA Y APLICACIONES DE LOS
CONCEPTOS FUNDAMENTALES EN
LA "ENDODONCIA".**

T E S I S

QUE PARA OBTENER EL TITULO DE:

CIRUJANO DENTISTA

P R E S E N T A

Ma. Antonieta Becerril Grajales



UNAM – Dirección General de Bibliotecas Tesis Digitales Restricciones de uso

DERECHOS RESERVADOS © PROHIBIDA SU REPRODUCCIÓN TOTAL O PARCIAL

Todo el material contenido en esta tesis está protegido por la Ley Federal del Derecho de Autor (LFDA) de los Estados Unidos Mexicanos (México).

El uso de imágenes, fragmentos de videos, y demás material que sea objeto de protección de los derechos de autor, será exclusivamente para fines educativos e informativos y deberá citar la fuente donde la obtuvo mencionando el autor o autores. Cualquier uso distinto como el lucro, reproducción, edición o modificación, será perseguido y sancionado por el respectivo titular de los Derechos de Autor.

I N D I C E .

" Práctica Clínica y aplicaciones de los conceptos fundamentales de la Endodencia"

- I Introducción
- II Histología Pulpar
- III Diagnóstico diferencial del tratamiento de urgencia.
 (Patología Pulpar)
- IV Topografía del conducto radicular y Preparación de
 cavidades para el tratamiento endodóntico.
- V Historia Clínica en la práctica endodóntica.
- VI Indicaciones y Contraindicaciones del tratamiento endodóntico.
- VII Equipo, Instrumental y Tratamiento Endodóntico.
- VIII Materiales para la obturación de conductos radiculares.
- IX Anestesia y Analgésicos empleados en Endodóncia.
- X Accidentes en los procedimientos endodónticos.

Conclusiones

Bibliografía.

INTRODUCCION

La endodoncia es considerada como parte fundamental de los tratamientos que se aplican en el consultorio dedicado a la odontología preventiva. Es la endodoncia una ciencia y arte que se ocupa del restablecimiento de la biología, de la profilaxis, de las alteraciones, y de la terapéutica de la pulpa, así como del conducto radicular y del periápice.

El tratamiento de las raíces sin corona nos lleva a la preservación del hueso alveolar, al igual que la forma de proceder para destruir y extirpar la pulpa dentaria vital, o de esterilizar los conductos radiculares y el periápice, cuando está infectada o necrótica. Mediante la obturación de dichos conductos se logrará salvar y preservar las piezas dentarias o parte de ellas ya que son de gran utilidad al organismo humano.

Dado a que las lesiones de la pulpa dentaria avanzan inexorablemente, debido a caries mal tratadas, a los accidentes, traumatismos y los deportes, acrecientan la frecuencia de la enfermedad o muerte pulpar.

Es de suma importancia el conocimiento de los diferentes problemas clínicos que se presentan en la práctica dental mediante la terapéutica general, poniendo un especial interés en la aplicación de los conocimientos básicos de la endodoncia, para conservar la salud del diente y evitar con ello la mutilación del mismo.

Por lo dicho, la prevención merece toda la atención y todos los esfuerzos posibles, no solo por parte del individuo, quien debe tener conciencia de su salud, sino también del odontólogo responsable y conciente del noble y digno papel que le corresponde en la sociedad.

II HISTOLOGIA PULPAR

Conceptos generales.

Zonas Pulpares

- a) Fibroblastos y fibras.
- b) Odontoblastos.
- c) Zona de Weil.
- d) Zona rica en células.
- e) Histiocitos.
- f) Células mesenquimatosas.
- g) Célula emigrante linfoide.
- h) Tejido conectivo laxo.
- i) Vasos sanguíneos.
- j) Arteriolas

Funciones Pulpares:

Formadora
Nutritiva
Sensorial
Defensiva

Degeneraciones Cálcidas

Inervación pulpodentaria

Sensibilidad dentinaria

HISTOLOGIA PULPAR

PULPA: Conjunto de elementos histológicos encerrados dentro de la cámara pulpar, formado por tejido conjuntivo laxo especializado de origen mesenquimatoso. La pulpa, formada a partir de la papila dentaria, es un tejido orgánico conectivo similar en composición al de la mayoría de los tejidos blandos del cuerpo. Posee un 25% de sustancia orgánica y un 75% de agua, en el individuo joven. Estas porciones varían con la edad, disminuyendo el porcentaje de agua y aumentando el número de fibras.

En cuanto a su composición no se diferencia mucho de otros tejidos conectivos laxos, debe recordarse que está rodeada totalmente por tejidos calcificados, lo cual le otorga características muy particulares, especialmente cuando sufre una reacción inflamatoria.

En su estructura, podemos considerar dos entidades: el parénquima pulpar, encerrado en malla de tejido conjuntivo y la capa de odontoblastos que se encuentra adosada a la pared de la cámara pulpar.

En la pulpa podemos diferenciar las siguientes zonas, desde la dentina hacia adentro:

- 1.- Zona de odontoblastos, que con las fibras de Von Korff, constituye la membrana de Eboris.
- 2.- Zona basal de Weil, área con pocos elementos celulares.
- 3.- Zona rica en células, ubicada por debajo de la zona basal de Weil.
- 4.- Tejido conectivo laxo, en el centro de la pulpa.

La pulpa contiene células diferenciadas, que son odontoblastos, y células indiferenciadas en general.

Las principales células del tejido conectivo pulpar son los fibroblastos, que dan origen a las fibras colágenas. Existen además células mesenquimáticas no diferenciadas, histiocitos, algunos macrófagos, y a veces linfocitos y granulocitos eosinófilos (sistema reticuloendotelial).

Los fibroblastos contienen glucógeno, especialmente en las zonas central y apical de dientes ya formados.

Las fibras pulpares son predominantemente de naturaleza colágena, en dientes ya erupcionados y su proporción aumenta con la edad del individuo.

Los vasos están rodeados por fibras elásticas. Durante la dentinogénesis se observan las fibras argirófilas de Von Korff, cuya afinidad por la plata parecería deberse a la presencia de un hidrato de carbono junto a las fibras.

a) Fibroblastos y Fibras. Durante el desarrollo el número relativo de elementos celulares de la pulpa dental disminuye, mientras que la sustancia intercelular aumenta. Conforme aumenta la edad hay reducción progresiva en la cantidad de fibroblastos, acompañada por aumento en el número de fibras. En un diente desarrollado plenamente, los elementos celulares disminuyen en número hacia la región apical y los elementos fibrosos se vuelven más abundantes.

Las fibras de Korff se originan entre las células de la pulpa como fibras delgadas, engrosándose hacia la periferia de la pulpa para formar haces relativamente gruesos que pasan entre los odontoblastos y se adhieren a la predentina. Se tiñen de negro con la plata y de ahí el término de fibras argirófilas. La porción restante de la pulpa contiene una red densa e irregular de fibras colágenas.

b) Odontoblastos. El cambio más importante en la pulpa dentaria, durante el desarrollo, es la diferenciación de las células del tejido conjuntivo cercanas al epitelio dentario hacia odontoblastos. El desarrollo de éstos comienza en la punta más alta del cuerno pulpar y progresa en sentido apical.

Los odontoblastos son células muy diferenciadas del tejido conjuntivo. Su cuerpo es cilíndrico y su núcleo oval. Los odonto-

blastos están conectados entre sí y con las células vecinas de la pulpa mediante puentes intercelulares. Los cuerpos de algunos odontoblastos son largos, otros son cortos, y los núcleos están situados irregularmente.

La forma y disposición de los cuerpos de los odontoblastos no es uniforme en toda la pulpa. Son más cilíndricos y alargados en la corona y se vuelven cuboides en la parte media de la raíz. Cerca del vértice del diente adulto son aplanados y fusiformes, y pueden identificarse como tales solamente por sus prolongaciones en la dentina. En las zonas cercanas al agujero apical la dentina es irregular.

c) Zona de Weil. En la corona de la pulpa se puede encontrar una capa sin células, inmediatamente por dentro de la capa de odontoblastos, conocida como zona de Weil o capa subodontoblástica. La mayor parte de las fibras nerviosas amielínicas son la continuación de las fibras medulada de las capas más profundas, y siguen hasta su arborización terminal en la capa odontoblástica. La zona de Weil se encuentra solo raras veces en dientes jóvenes.

d) Zona rica en células. Además de los fibroblastos y los odontoblastos, existen otros elementos celulares en la pulpa dentaria, asociados ordinariamente a vasos sanguíneos pequeños y a capilares. Son muy importantes para la actividad defensiva de la pulpa, especialmente en la reacción inflamatoria. En la pulpa normal se encuentran en estado de reposo.

e) Los Histocitos o células adventiciales, o células emigrantes de reposo. Se encuentran generalmente a lo largo de los capilares. Durante el proceso inflamatorio recogen sus prolongaciones citoplásmicas, adquieren forma redondeada, emigran al sitio de inflamación y se transforman en macrófagos.

f) Las células mesenquimatosas indiferenciadas se encuentran asociadas a los capilares, están fuera de la pared capilar. Son pluripotentes, es decir, que bajo estímulos asociados, se transforman en cualquier tipo de elemento del tejido conjuntivo. En una reacción inflamatoria pueden formar macrófagos o células plásmáticas y después de la destrucción de odontoblastos emigran hacia la pared dentinal, a través de la zona de Weil, y se diferencian en células que producen dentina reparadora.

g) La célula emigrante linfoide o emigrante ameboide desempeña parte importante en las reacciones de defensa. Son elementos que provienen del torrente sanguíneo, de citoplasma escaso y con prolongaciones finas o pseudópodos. En las reacciones inflamatorias crónicas se dirigen al sitio de la lesión.

h) Tejido conectivo laxo. La pulpa es un tejido conectivo-laxo especializado. Esta formado por células, fibroblastos y una sustancia intercelular. Esta a su consiste de fibras y de sustancia fundamental. Además, de las células defensivas y los cuerpos de las células de la dentina, los odontoblastos, constituyen parte de la pulpa dentaria. Los fibroblastos de la pulpa y de las células defensivas son idénticos a los encontrados en cualquier otra parte del tejido conjuntivo laxo. Las fibras de la pulpa son en parte argirófila y en parte colágenas maduras. No hay fibras elásticas. La sustancia fundamental de la pulpa parece ser de consistencia mucho más firme que la del tejido conjuntivo laxo fuera de la pulpa. La turgencia de la sustancia en cualquier tejido conjuntivo laxo resulta del equilibrio constante, pero dinámico, entre una fase soluble en agua y otra insoluble en ésta. En la pulpa completamente desarrollada, el equilibrio de las dos fases es tal que la sustancia fundamental es gelatinosa.

i) Vasos sanguíneos. La pulpa está abundantemente irrigada por un sistema circulatorio compuesto de arteriolas y venas. Como deben entrar necesariamente por el forámen apical o forámenes accesorios, cuyo diámetro disminuye con la edad del diente, están expuestas a ser estranguladas por congestión o estasis sanguínea como consecuencia de los procesos inflamatorios.

j) Las arteriolas ramifican a medida que avanzan dentro de la pulpa y terminan en una fina red capilar muy abundante que rodea los odontoblastos. Las venas ocupan más bien la parte central de la pulpa. Los nervios siguen en su recorrido a los vasos sanguíneos. Una característica de la pared vascular es su poco grosor en comparación con el tamaño del vaso, a diferencia de lo que ocurre en otras partes del cuerpo. Además, los vasos son más permeables especialmente en la zona de los capilares. El flujo sanguíneo intrapulpar varía con la presión sanguínea total del individuo en algunas personas se sienten los latidos del corazón en la pulpa dentaria en circunstancias normales. Fuera de los vasos se advierte -- la presencia de un abundante fluido hístico que llena todos los intersticios de la pulpa, diferente del plasma sanguíneo en su -- composición química y contenido en sales. Se presume que existen además vasos linfáticos que sirven para canalizar este fluido hístico fuera de la pulpa al cumplir su misión de descombro.

LA PULPA CUMPLE CON CUATRO FUNCIONES PRINCIPALES
LAS CUALES SON: FORMADORA, NUTRITIVA, SENSORIAL,
Y DEFENSIVA.

FORMADORA. La pulpa dentaria es de origen mesodérmico y contiene la mayor parte de los elementos celulares fibrosos encontrados en el tejido conectivo laxo. La función primaria de la pulpa dentaria es la producción de dentina.

NUTRITIVA. La pulpa proporciona nutrición a la dentina mediante los odontoblastos, utilizando sus prolongaciones. Los elementos nutritivos se encuentran en el líquido tisular.

SENSORIAL. Los nervios de la pulpa contienen fibras sensitivas y motoras. Las fibras sensitivas, que tienen a su cargo la sensibilidad de la pulpa y la dentina, conducen la sensación de dolor únicamente. Sin embargo, su función principal parece ser la iniciación de reflejos para el control de la circulación en la pulpa. La parte motora del arco reflejo es proporcionada por las fibras viscerales motoras, que terminan en los músculos de los vasos sanguíneos pulpares.

DEFENSIVA. La pulpa está bien protegida contra lesiones extensas, siempre y cuando se encuentre rodeada por la pared intacta de dentina. Sin embargo, si se expone a irritación ya sea de tipo mecánico, térmico, químico o bacteriano, puede desencadenar una reacción eficaz de defensa. La reacción defensiva se puede expresar con la formación de dentina reparadora si la irritación es ligera o como reacción inflamatoria si la irritación es más seria. Si bien la pared dentinal rígida debe considerarse como protección para la pulpa, la hiperemia y el exudado a menudo dan lugar al acúmulo de exceso de líquido y material coloidal fuera de los capilares. Tal desequilibrio, limitado por superficies que no dan de sí, tiene tendencia a perpetuarse por sí mismo y frecuentemente es seguido por la destrucción total de la pulpa.

DEGENERACIONES CALCICAS. La pulpa puede contener a veces nódulos, piedras o agujas calcificadas como resultado de la actividad dentinogénica de odontoblastos desprendidos o diferenciados a partir de células madre del tejido pulpar. Estos nódulos o agujas pueden estar libres, en el centro de la pulpa o adheridos a la dentina.

INERVACION PULPODENTARIA. Se han realizado numerosos estudios para hallar una explicación a la enorme sensibilidad de este tejido. Como dentina y pulpa se hallan íntimamente ligadas, hablaremos de los nervios pulpares. Algunos se caracterizan por seguir aproximadamente el recorrido de los vasos sanguíneos, poseen una escasa vaina de mielina y sirven para regular el flujo sanguíneo. Otros, con vaina mielínica, entran en la pulpa, se ramifican y terminan por formar un rico plexo denominado plexo de Raschkow, que se halla en la periferia, junto a la zona de los odontoblastos. A este nivel pierden su vaina de mielina y entran en contacto con sus fibrillas de Tomes, llegando a penetrar en el espacio periodontoblástico en un cierto recorrido. Hay autores que afirman la existencia de nervios hasta el límite amelodontinario y otros opinan que los nervios sólo penetran una corta distancia en la dentina, a partir de la pulpa.

SENSIBILIDAD DENTINARIA. El dolor es señal de que la pulpa está en peligro; las enfermedades de la pulpa suelen ser enfermedades primitivas del sistema vascular, causadas por la estimulación excesiva de los nervios sensitivos y vaso-motores correspondientes, y son además manifestaciones progresivas. Si se suprime esa irritación de los nervios y se corrige la consecuente congestión vascular y se sustituye el esmalte destruido y la dentina dañada con una obturación que no sea conductora térmica, ni eléctrica, por regla general se logra que recupere la pulpa su estado normal.

En cambio si las lesiones mencionadas son de naturaleza aguda y se permiten que continúen sin ser tratadas, viene el represamiento de la sangre, que afluye en mayor volumen al sistema arterial congestionando a las venas, produciendo extravasación de la linfa y los eritrocitos, dando como resultado presión sanguínea, pérdida de la tonicidad de los vasos sanguíneos con la consiguiente ruptura de sus paredes y escape de eritrocitos, leucocitos y plaquetas a los intersticios del tejido pulpar, produciendo la inflamación.

Es pues, un círculo vicioso, los nervios sensitivos excitados por alguna causa externa, transmiten a través del odontoblasto la sensación. El odontoblasto la transmite a su vez por su terminación central a los otros nervios pulpaes entre ellos, a los vaso-motores, los cuales a su vez producen la congestión de los vasos sanguíneos por mayor aflujo de sangre y al no poder contener la las paredes de los vasos se rompen inundando los intersticios de la cámara pulpar y comprimiendo a los nervios sensitivos de la pulpa contra las paredes de la cámara pulpar, produciendo dolor. Estos nervios sensitivos nuevamente irritan a los vasomotores, produciendo dolor. Estos nervios sensitivos nuevamente irritan a los vaso-motores, produciéndose otra vez toda ésta serie de fenómenos, que a la postre si no son tratados oportunamente producen la muerte pulpar, por falta de circulación y como resultado de la putrefacción causada por los microorganismos piógenos, después de haber pasado por la superación y la formación de gases fétidos.

III DIAGNOSTICO DIFERENCIAL DEL TRATAMIENTO
DE URGENCIA.
(PATOLOGIA PULPAR).

TECNICAS DEL DIAGNOSTICO.

- A) Pulpitis reversible
 - Signos diagnósticos
 - Tratamiento de urgencia
- B) Pulpitis irreversible
 - Signos diagnósticos
 - Tratamiento de urgencia
- C) Necrosis Pulpar
 - Conceptos generales
- D) Necrosis parcial
 - Concepto, signos diagnósticos
 - Tratamientos de urgencia
- E) Necrosis total sin afectación periapical
 - Signos diagnóstico
 - Tratamiento de urgencia
- F) Necrosis total con afectación periapical
- G) Absceso apical agudo
 - Signos diagnóstico
 - Tratamiento de urgencia
- H) Absceso apical crónico
 - Signos diagnóstico
 - Tratamiento de urgencia
- I) Granuloma
 - Signos diagnóstico
 - Tratamiento de urgencia
- J) Quiste radicular
 - Signos diagnóstico
 - Tratamiento de urgencia

DIAGNOSTICO DIFERENCIAL DEL TRATAMIENTO DE URGENCIA.

Técnicas. La percusión ligera del diente con el mango del espejo descubre la presencia o la ausencia de la afección periapical. Si ha habido pérdida de hueso y hay edema del ligamento periodontal, el sonido de la percusión es apagado en comparación con el sonido que se obtiene cuando el aparato de fijación del diente es normal. La percusión de un diente con una inflamación perirradicular aguda produce dolor: cuya intensidad varía según el grado de inflamación.

Una radiografía de buena calidad puede relevar muchos datos diagnósticos útiles. Las lesiones cariosas, las restauraciones profundas, las protecciones pulpares, las pulpotomías, la calcificación secundaria anormal o la resorción de la cámara pulpar, los dentículos pulpares, las raíces o los canales supernumerarios, las fracturas radiculares, la hipercementosis, el ensanchamiento del espacio del ligamento periodontal, y las alteraciones óseas periapicales, constituyen desviaciones importantes de la normalidad que se han de registrar. Nunca se ha de utilizar una radiografía como única fuente de información, pero es un instrumento insustituible.

En todos los casos se ha de diferenciar un absceso periapical de un absceso periodontal. En algunas ocasiones coexiste e incluso pueden estar comunicados; en tales casos el tratamiento endodóntico ha de ir seguido del tratamiento periodontal para conseguir que el diente recupere la salud.

Cuando el diagnóstico resulta excesivamente difícil casi siempre es posible determinar si la pulpa tiene vitalidad o la ha perdido preparando una pequeña cavidad de ensayo, sin anestesia, en la superficie lingual de un incisivo o en la oclusal de un diente posterior. Si la pulpa conserva la vitalidad, el paciente experimentará las mismas sensaciones dolorosas percibidas anteriormente durante las maniobras de restauración.

La palpación y el examen visual de las estructuras orales y faciales como auxiliares diagnósticos no deben descuidarse. Las fracturas, las lesiones de caries profundas, las restauraciones nuevas, las facetas que indican una oclusión defectuosa, las tumoraciones del tejido blando, las deformaciones óseas o las fístulas, pueden proporcionar la clave más importante que oriente hacia un diagnóstico preciso.

A) PULPITIS REVERSIBLE.

Signos diagnósticos. En caso de pulpitis reversible, el paciente aqueja "sensibilidad" dental a uno o varios de los estímulos siguientes: calor, frío, sustancias dulces, y sustancias ácidas. Generalmente percibe que algo no marcha bien en un cuadrante dental, pero no es capaz de precisar el diente exacto que causa las molestias. Su dolor es de breve duración (unos segundos) y no suele alcanzar gran intensidad. Lo que le preocupa --- principalmente es evitar un verdadero dolor de muelas.

En la radiografía no se aprecia pérdida de hueso periapical. Si el diente está en oclusión traumática, el espacio del ligamento periodontal puede mostrar cierto ensanchamiento. Una lesión profunda de caries o una restauración profunda reciente pueden sugerir la causa de la lesión pulpar. La calcificación secundaria densa e irregular de la cámara pulpar suele ser indicio de que no se ha desarrollado una pulpitis crónica durante algún tiempo. No habrá respuesta dolorosa a la percusión a menos que el diente haya estado en contacto prematuro y exista una pericementitis crónica. Las fracturas invisibles de las cúspides causa corriente de pulpitis. pueden identificarse si se produce una respuesta dolorosa aguda cuando se retira súbitamente el -- mango de un espejo con el cual se ejercía presión lateral sobre la cúspide.

El frío, y algunas veces el calor, provocan una rápida respuesta dolorosa de breve duración (segundos). Los dientes testigos pueden dar igual respuesta, pero en mejor grado.

El diente afectado suele dar respuestas a un impulso eléctrico menor que el necesario para provocarla en los dientes testigos.

Tratamiento de urgencia. Si el diente está en oclusión traumática, se realiza la reducción necesaria. Cuando existe una lesión profunda de caries o una restauración nueva, se suprime el irritante y se pone una curación sedante temporal. Todos los síntomas han de desaparecer en unas semanas a medida que la pulpa cura después de suprimir la fuente de irritación. Luego se toman las medidas de protección de la pulpa y se pone una nueva restauración permanente. En caso de existir enfermedad periodontal, se toma nota y se trata.

B) PULPITIS IRREVERSIBLE.

Signos diagnóstico. Este segundo estadio de la enfermedad pulpar es el que causa muchos dolores de muelas en los hombres. El paciente suele explicar una historia de episodios más frecuentes. A medida que aumenta la frecuencia, crecen proporcionalmente la duración y la intensidad del dolor. También aquí, como la pulpa dental carece de propioceptores, cabe que el paciente no sea capaz de localizar con precisión la fuente del dolor. Teme a los alimentos y bebidas frías y calientes porque originan un dolor que dura varios minutos o más tiempo.

Las pruebas de los dientes del cuadrante sensible se han de efectuar con cautela y con compasión. La estimulación térmica de una pulpa con inflamación irreversible produce generalmente una respuesta violenta, experiencia sumamente desagradable para el paciente.

No suelen apreciarse modificaciones radiográficas periapicales. La presencia de una lesión profunda de caries o de una extensa (ordinariamente reciente) constituye un hallazgo útil. A veces se ve un ensanchamiento del espacio del ligamento periodontal que constituye un dato diagnóstico más.

Cuando el proceso inflamatorio ha invadido los tejidos periapicales, la persecución con el mango del espejo despierta dolor. Pero es muy frecuente, sin embargo, que la persecución no origine respuesta dolorosa. También ahora hay que examinar la corona por si existen fracturas.

Una torunda de algodón empapada en cloruro de etilo -- o una barrita de hielo aplicadas a la superficie dental provocan inmediatamente al paciente un dolor de muelas intenso y prolongado, para contrarrestar ésto se le indica al paciente que se enjuague la boca con agua tibia y así caliente el diente para disminuir las molestias. En esta fase de degeneración pulpar -- también el calor causa dolor, pero la aplicación del frío constituye una prueba más segura.

Cuando la prueba del frío no es decisiva, cabe recurrir al vitalómetro. En la pulpitis precoz se requiere muy poca corriente para lograr una respuesta; no obstante, cuando ya se ha iniciado la degeneración necrótica, se necesita un impulso mayor. En los dientes posteriores se han de ensayar por separado cada una de las cúspides, ya que es posible que el grado de degeneración no sea idéntico en todos los conductos.

Tratamientos de urgencia. Se ha de extirpar inmediatamente la pulpa. Un tratamiento menos radical no beneficia al paciente. Se aplica una anestesia local profunda y se extirpa totalmente el tejido pulpar de la cámara y de los conductos, si es posible. Si no se dispone de tiempo para operar en los conductos, se secciona la pulpa en la base de la cámara con un excavador afilado y se ponen pequeñas torundas de algodón humedecidas con eugenol sobre los muñones pulpares. La abertura de acceso se cierra con unacapa gruesa de cemento temporal sobre la curación de eugenol. El paciente entonces ha de quedar libre de dolor hasta una cita posterior en que pueda completarse el tratamiento definitivo.

Si el diente no responde con dolor a la persecución, hay que suponer que no se han producido alteraciones apicales y si se desea, se puede terminar el tratamiento en la visita inicial sin riesgo.

C) NECROSIS PULPAR.

La degeneración necrótica de la pulpa suele iniciarse en el sitio de la irritación, generalmente en la corona del --- diente, y avanza por los conductos radiculares a una velocidad que depende de la intensidad de la irritación y de la resistencia del tejido. La excepción más frecuente a este tipo de evolución es la del diente que ha sufrido un traumatismo. Si se rompe el fascículo neurovascular de la pulpa, se produce rápidamente --- el infarto y la necrosis de toda ella.

El diente con necrosis de la pulpa no siempre presenta una lesión periapical concomitante. Este fenómeno no está bien explicado aún, pero es posible que en algunos casos los cementoblastos del ligamento periodontal aislen la cavidad pulpar -- de un diente que ha perdido la vitalidad, con una capa de cemento en el forámen apical antes de que hayan salido materiales -- nocivos en cantidad suficiente para alterar los tejidos periapicales. Esta hipótesis se basa en la observación corriente de -- hipercementosis y osteosclerosis de los ápices de los dientes -- con síntomas de pulpitis crónica poco intensa y en la ausencia frecuente de los agujeros apicales en los dientes que se extraen carentes de pulpa que no habían dado síntomas.

Como los síntomas y el tratamiento varían con el grado de necrosis y la presencia o la ausencia de lesión periapical, la enfermedad pulpar avanzada se divide en varias subclasificaciones: Necrosis pulpar parcial; necrosis pulpar total sin afectación periapical; necrosis pulpar total con afectación periapical.

D) NECROSIS PARCIAL.

En la necrosis pulpar parcial se conserva la vitalidad de una parte de la pulpa, tal vez solo en el tejido de uno de los conductos de un diente con varias raíces, cuando el resto de la pulpa ha sufrido una necrosis. En los dientes con una sola raíz pueden persistir pequeñas cantidades de tejido vital nutrido probablemente por canalículos laterales.

Signos diagnósticos. En los casos de necrosis parcial, el paciente puede presentar síntomas extraños. Con frecuencia ---- aqueja dolor intenso en los dientes desencadenado por el calor que se alivia con la aplicación de líquidos fríos. El diente -- puede mostrarse sensible o insensible a la presión, y la capacidad del paciente para localizar el dolor dependerá del grado de inflamación periapical.

Comúnmente las radiografías no muestran alteraciones periapicales, excepto cuando un conducto de un diente con varias raíces sufre necrosis total y otro conserva la vitalidad al menos parcialmente. En éste caso una área periapical presentará aspecto normal mientras que la otra será radiolúcida. La percusión puede originar dolor o no según el grado de afectación periapical.

La respuesta teórica varia, pero el signo clásico es una reacción rápida al calor. La aplicación de frío suele producir alivio del dolor. El vitalómetro no permite obtener respuestas seguras en éste caso; pueden obtenerse lecturas de todas clases, especialmente en los dientes con varias raíces.

Tratamiento de urgencia. Está indicada la extirpación de la pulpa. Se extrae toda la pulpa que queda en los conductos, -- bajo anestesia local profunda. Cuando se descubre pus en la cámara o en los conductos, se ha de dejar abierto el diente para que drene hasta que sedan todos los síntomas agudos. En caso contrario se puede cerrar la cavidad, después de poner una curación de eugenol, hasta la cita siguiente.

E) NECROSIS TOTAL SIN AFECTACION PERIAPICAL.

El paciente con necrosis pulpar silenciosa, necrosis - total sin afectación periapical, no presenta síntomas subjetivos. Consulta al dentista solo porque el diente a cambiado de color y le desagrada su aspecto estético.

Signos diagnósticos. En la radiografía no se aprecian cambios periapicales, pero la cámara pulpar a menudo es mayor o menor que la del diente contralateral que conserva la vitalidad

Si la formación de dentina secundaria se ha detenido por la muerte súbita de la pulpa la cámara pulpar será de mayor --- tamaño de lo que cabría esperar. Si la muerte pulpar ha ido -- precedida de una pulpitis crónica, la cámara puede presentar - un tamaño inferior al normal o mostrar calcificación irregular a consecuencia de la estimulación de los dentinoblastos. La cá- mara pulpar ordinariamente contiene restos de tejidos pulpar--- " momificados " .

No hay respuesta a la percusión por que no hay inflama- ciónperiapical. Ni el frío ni el calor despiertan ninguna sen-- sación. Tampoco se obtiene ninguna respuesta con el vitalómetro nisiquiera poniendolo al máximo.

Tratamiento de urgencia. No es necesario ningún tratamien to urgente. Se c ta al paciente para el tratamiento definitivo corriente, que irá seguido del blanqueamiento cuando la corona presenta manchas.

F) NECROSIS TOTAL CON AFECTACION PERIAPICAL.

En la necrosis pulpar total con afectación periapical existe en el ápice alguno de los tipos de inflamación aguda o - crónica. Como la sintomatología y el tratamiento de las diversas entidades morbosas periapicales varían algo, serán objeto de co mentario individual en las secciones que siguen.

G) ABSCESO APICAL AGUDO.

Signos diagnósticos. El paciente unas veces sufre un dolor intenso y otras no. En ambos casos necesita una asistencia rápida y eficaz. El ataque bacteriano suele ir acompañado de - celulitis. Como en general el paciente puede señalar el diente que le causa las molestias, el diagnóstico no es complicado.

En la radiografía diagnóstica casi siempre se aprecia una zona radiolúcida. Puede tener mayor o menor tamaño, y en al gunas ocasiones solamente se ve una interrupción de la lámina -

dura en el ápice de la raíz. La percusión se ha de efectuar con mucha suavidad, porque con frecuencia basta la presión del dedo para despertar un intenso dolor. En caso necesario las pruebas de presión y percusión proporcionan una información diagnóstica segura. Raras veces es necesario investigar la reacción al calor y al frío, pero si se efectúa, se ha de esperar una respuesta dolorosa al calor pero no al frío. La estimulación eléctrica no ha de dar respuesta. En algunas ocasiones y por motivos que se desconocen se transmite la corriente a los tejidos periféricos y el paciente da una respuesta atípica. Sin embargo, esto es raro, y si la percusión y las pruebas térmicas no permiten llegar a una conclusión, las pruebas de vitalidad suelen dar respuestas dignas de confianza.

Tratamiento de urgencia. Se abre el diente para establecer un desagüe. La abertura de la cámara pulpar se ha de hacer en el punto acostumbrado de la corona, y se ha de dejar abierta hasta que cedan todos los síntomas agudos. Si el paciente presenta signos generales (temperatura elevada, malestar, palidez) o si existe celulitis se han de administrar antibióticos generales. Si con la abertura del diente no se logra el drenaje adecuado - habrá de proceder a la incisión del absceso tan pronto como se haya localizado en los tejidos blandos. Cuando cedan la tumefacción y la sensibilidad dolorosa a la percusión se podrá empezar el tratamiento definitivo.

H) ABSCESO APICAL CRONICO.

Este término es preferible reservarlo para la lesión periapical que deagüa a través de una fístula o a través de una lesión profunda de caries del diente.

Signos diagnósticos. La historia típica suele consistir en una odontalgia intensa inicial o en un absceso agudo seguido por la aparición de un tumor gingival, el paciente no experimen

ta molestias mientras la fístula o la abertura dental se mantengan abiertas y permeables. Algunas veces el desarrollo del ---- absceso ha sido un proceso lento y asintomático, y la aparición de una fístula es el primer signo que nota el paciente de que - padece una infección.

En la radiografía casi siempre se ve una zona radiolúcida bien definida. El diente puede ser o no sensible a la percusión. Muchas veces un sonido apagado de percusión será el hallazgo más informativo. No hay respuesta ni al calor ni al frío. El diente no responde a la estimulación eléctrica.

El vitalómetro, las pruebas térmicas, y el uso de la sonda periodontal, permitirán diferenciar el absceso periapical crónico, del absceso periodontal, dos lesiones que pueden producir síntomas subjetivos similares.

Tratamiento de urgencia. No está indicado ningún tratamiento de urgencia, ya que una fístula constituye una excelente "válvula de seguridad". El tratamiento definitivo puede completarse sin temor a las complicaciones en una serie de citas-- de rutina. No hay necesidad de cauterizar ni escindir el trayecto fistuloso que generalmente se cierra uno o dos días después de iniciada la terapéutica.

El absceso periapical crónico que drena a través de una lesión de caries dentaria en vez de a través de una fístula-- puede presentar mayores dificultades. Como la "válvula de seguridad" de ésta lesión queda cerrada cuando se empieza el tratamiento del conducto radicular, a veces hay que recurrir a los antibióticos de acción general para dominar la infección durante los - primeros días del tratamiento.

I) GRANULOMA.

Signos diagnósticos. El paciente puede no presentar -- ningún síntoma subjetivo en absoluto, o tener una historia de "dolor de muelas" moderado o dolorimiento prolongado en área. En una buena radiografía siempre se aprecia una lesión bien definida. Puede tener cualquier tamaño o cualquier forma. A veces hay cierta sensibilidad a la percusión, pero éste tipo de respuesta es raro. También aquí, un sonido percutorio sordo puede ser una clave útil. El calor y el frío no provocan respuesta.

La prueba eléctrica es muy importante. El diente o los dientes afectados por la lesión no responden a los estímulos -- eléctricos. Los dientes contiguos a una lesión grande puede dar respuestas anormales, pero solamente el diente desprovisto de vitalidad no la dará de ninguna clase.

Tratamiento de urgencia. Generalmente no es necesario el tratamiento de urgencia. Cuando el paciente experimenta molestias se debe empezar el tratamiento definitivo lo más pronto posible. No obstante, ésta lesión "durmiente" es muy probable que se transforme rápidamente en absceso agudo cuando se instituye el tratamiento definitivo. En la primera visita de tratamiento se ha de terminar el agrandamiento del conducto para poder ensanchar el forámen apical con una lima rápida y fácilmente por si se da el caso de que fuera necesario el drenaje por ésta vía.

J) QUISTE RADICULAR.

Signos diagnósticos. El único trastorno que acompaña ordinariamente al quiste radicular es el desplazamiento de los dientes o la deformación ósea en el área de la lesión. Un quiste que aumenta de volumen por la presión desarrollada en el interior de la luz, es capaz de empujar a un lado las raíces de los dientes adyacentes o de dilatar la lámina cortical.

La identificación radiográfica positiva de una zona radiolúcida periapical con un quiste no es posible; solamente el examen histológico de una muestra de tejido proporcionara una prueba absoluta. Con todo, las claves tales como el desplazamiento

de las estructuras duras contiguas y la presencia de una línea precisa radioopaca de hueso cortical que circunscribe la radioopacidad sugieren la formación de un quiste.

La percusión no da ninguna respuesta a no ser que el quiste se haya infectado y se haya desarrollado una inflamación en los tejidos periapicales. La estimulación térmica o eléctrica no provoca respuesta.

Tratamiento de urgencia. Como la identificación radiográfica positiva no es posible, cuando se sospecha la existencia de un quiste se trata como si la lesión fuera un granuloma. No obstante, si durante el tratamiento definitivo el conducto se llena repetidamente de un líquido pajizo característico del quiste, será necesario hacer una incisión en el tejido blando, trepanar el hueso cortical que lo cubre, y dejar un drenaje. El contenido se evacuará por la fístula artificial en unos días y entonces será posible proseguir el ensanchamiento y la obliteración de un conducto seco.

La resorción interna y la metamorfosis calcificante parecen ser consecutivas a una inflamación crónica de grado moderado de la pulpa producida por una lesión debida a un traumatismo accidental o en algunos casos, a intervenciones quirúrgicas. El llamado diente rosado es consecuencia de la resorción interna. Tan pronto como en una radiografía se observe una resorción interna o una metamorfosis calcificante, se ha de extirpar la pulpa y obturar el conducto.

Si no se tratan las lesiones antes de que se produzca la perforación de la raíz o la estrangulación de la pulpa aparece dolor intenso. El tratamiento de una raíz perforada es difícil y debe efectuarlo un especialista.

IV TOPOGRAFIA DEL CONDUCTO RADICULAR

Y

PREPARACION DE CAVIDADES PARA EL TRATAMIENTO ENDODONTICO.

El desbricamiento (limpieza) adecuado del sistema de conductos radiculares y la obturación completa del espacio del conducto radicular son la base de un tratamiento endodóntico sa tisfactorio. La topografía del conducto radicular impone los pa rámetros en función de los cuales se lleva a cabo el tratamiento de los conductos radiculares y que pueden afectar directamente las probabilidades de éxito de dicho tratamiento.

La topografía de los conductos radiculares de cada dien te posee características comunes con los demás dientes así como numerosos rasgos atípicos que pueden servir de guía para reali_ zar un tratamiento endodóntico satisfactorio. La topografía --- esperada del conducto radicular no solo impone el tamaño de la fresa que será utilizada para crear la abertura adecuada, el ta maño de las primeras limas utilizadas y, además, permite un en_ foque lógico que ayudará a resolver los problemas que surgen du_ rante el tratamiento. Por lo tanto, un conocimiento cabal de la topografía de los conductos radiculares, desde la entrada hasta la obturación, es esencial para aumentar las probabilidades de un tratamiento favorable.

Incisivos Centrales y Laterales Superiores.

Generalmente se considera que, de todos los dientes, los incusivos centrales y laterales superiores son los más fáciles debido a la anatomía poco complicada de su conducto radicular. En la mayor parte de estos incisivos el conducto radicular es recto y la forma de la sección transversal es muy parecida a la forma de la corona y de la raíz.

Complicaciones. A menudo el hombro lingual de dentina en el área cervical impide el acceso directo al sistema de conductos radiculares y dirige la fresa y las limas hacia vestibular, lo cual puede ocasionar una perforación vestibular. Si se elimina en debida forma el hombro se obtiene buena visibilidad del conducto.

La presencia de curvatura en los 5mm apicales es común en el incisivo central. Esto obliga, generalmente, a utilizar limas más pequeñas para la curvatura apical que para el resto del conducto. En vista de que estos dientes están sometidos a más traumatismos que los dientes de otras regiones de la boca, la presencia de cámaras pulpares calcificadas es bastante común y origina a menudo complicaciones durante el tratamiento.

Caninos Superiores.

Por lo general, la anatomía del conducto radicular del canino superior imita la forma de la sección transversal de la corona y raíz. Aquí también se encuentra un hombro lingual que puede impedir la limpieza del conducto en lingual. Como en el caso anterior, el hombro debe ser eliminado hasta lograr visibilidad directa. Por lo general, el conducto es ancho en sentido-vestibulolingual y moderadamente estrecho en sentido mesiodistal. El conducto del canino es el más largo de los conductos en la arcada dental y puede medir más de 30mm de longitud.

Complicaciones. La presencia de curvatura apical es muy frecuente en este diente y puede ser engañosa ya que suele inclinarse hacia vestibular dando lugar a mediciones incorrectas. En estos casos el error en la medida del largo del diente puede ser de 3 a 4mm y todavía aparecer como correcta en la radiografía. Por consiguiente, el largo del diente parece variar de una radiografía a otra, o bien la obturación del conducto puede aparecer como inexplicablemente corta.

Guía radiográfica. En este caso es preciso tomar una radiografía que sea más proximal que la vista mesial habitual (que es más fácil de tomar), proyectando así la curvatura radicular-apical y se mueve en dirección opuesta al movimiento del cono de rayos X, en una curvatura vestibular; si se mueve en la misma dirección que el cono de rayos X, entonces es una curvatura lingual. Esta regla es válida para las raíces de todos los dientes.

Primer Premolar Superior.

El primer premolar superior normal es un diente de dos raíces, con dos conductos separados en dirección vestibulolingual y, por lo tanto, el acceso será un óvalo muy estrecho en dirección mesiodistal que debe extenderse bastante lejos en sentido vestibulolingual para poder llegar a los dos conductos. En algunos casos hay solo una raíz con dos conductos diferentes. A veces, aunque raramente, se encuentran una raíz con un solo conducto en forma de rendija.

Por lo general, con angulación radiográfica normal las raíces vestibular y lingual aparecen superpuestas una sobre otra. La radiografía de todo el diente, con las limas colocadas, debe tomarse siempre (salvo en dientes girados, o sea en torsioversión) con angulación mesial para separar las dos raíces y poder identificarla por la medición. En muchos casos, las puntas de las raíces de los primeros premolares superiores son muy finas, especialmente de la raíz vestibular, y el uso demasiado enérgico de los instrumentos puede provocar una perforación apical. A menudo una lengüeta estrecha une los dos conductos dando lugar a un diente de raíz única, en estos dientes el endodoncista debe intentar desbridar cuidadosamente ésta área en forma de pesa.

Complicaciones. A veces se encuentran premolares con tres raíces y tres conductos radiculares que serán muy difíciles de tratar. Otras veces es imposible introducir los instrumentos siendo necesario entonces recurrir al tratamiento quirúrgico.

Guía Radiográfica. Si en varias radiografías la morfología radicular es imprecisa y no permite determinar la forma exacta de las raíces, hay muchas probabilidades de que exista una tercera raíz. La característica radiográfica más común en caso de dientes con tres raíces es la falta de precisión de las raíces.

Segundo Premolar Superior.

La mayor parte de los segundos premolares superiores son de raíz única (85 a 90%) y solo unos cuantos poseen un conducto radicular único (73 a 81%). El conducto radicular es ancho en sentido vestibulolingual y moderadamente estrecho en sentido mesiodistal, por tanto, el acceso es parecido al del primer premolar superior. En el centro del conducto puede haber un puente de dentina que crea entonces dos conductos radiculares, generalmente, con un agujero apical común. En estos casos el tratamiento se hace como si hubiera dos conductos separados; a veces, estos dos conductos presentan dos agujeros apicales perfectamente separados. También pueden encontrarse segundos premolares con dos raíces y, mucho más raramente, puede aparecer un segundo premolar con tres raíces.

Complicaciones. Cuando sólo se prevé un conducto radicular único es muy fácil pasar por alto el segundo conducto radicular. Si no aparece en la radiografía, puede encontrarse por medio de una exploración atinada de la cámara pulpar, o bien -- observando el ángulo de la primera lima colocada en el conducto radicular cuando el diente lleva corona y el dentista trata de pasar por un acceso con abertura ligeramente más pequeña.

Guía radiográfica. Un cambio brusco en la densidad radiográfica del espacio del conducto radicular indica que un conducto ancho se ha dividido en dos conductos radiculares más pequeños. Así, si un conducto radicular bien definido de repente se vuelve opaco y mal definido es indiciocasi seguro de la división en dos del conducto.

Primer Molar Superior.

Este diente adquirió cierta notoriedad debido a su anatomía y a los numerosos artículos que le han sido dedicados. Con frecuencia es un diente difícil de ver radiográficamente por--- causa de la superposición del hueso malar denso. En general---- posee tres raíces con gran variedad de curvas y formas.

El conducto palatino es el más grande y se encuentra fácilmente, aunque puede presentar sorpresas que son visibles en las radiografías. A menudo el tercio apical de la raíz se conserva hacia vestibular, pero debido al ángulo radiográfico aparece como recto. Como el conducto palatino es más grande, el dentista tiende a utilizar limas también más grandes, y en éste caso, -- debido a la poca flexibilidad de los instrumentos grandes, es fácil crear una perforación apical en forma de rendija. A veces la raíz palatina tiene dos conductos radiculares. El conducto radicular distovestibular es generalmente recto y cilíndrico y no suele presentar problemas.

En cambio, la raíz mesiovestibular presenta muchas variaciones debido a su anatomía complicada. Así, el conducto mesiovestibular puede ser recto y circular, puede ser conducto único muy ancho, puede tener dos orificios separados de la cámara pulpar con conductos uniéndose en forma de Y, antes de terminar en un agujero único, o bien puede permanecer como dos conductos radiculares separados. A veces, estos dientes pueden presentar hasta cuatro raíces distintas.

Complicaciones. En vista de que casi siempre se enseña que el primer molar tiene tres raíces, es normal que habiendo--
ubicado tres conductos el dentista deje de mirar y buscar otro.
Generalmente, el cuarto conducto queda escondido y se halla --
lingual al conducto mesiovestibular mayor. Para encontrarlo lo
más indicado es emplear un explorador endodóntico puntiagudo y
una fresa. Generalmente, el conducto "se siente" antes de ser --
visto. Una vez encontrado el punto de agarre y de entrada, y si
se considera necesario emplear una fresa, ésta puede dirigirse
hacia el punto correcto y es menos probable que ocurra una per--
foración. A veces el conducto mesiovestibular menor se halla --
a mitad de camino entre el conducto palatino y el conducto mesio
Vestibular mayor. Otras veces el conducto mesiovestibular menor
se encuentra mucho más alejado de mesial, siendo entonces necesa
rio eliminar más estructura dentaria. Con frecuencia se descubre
un mesiovestibular menor debajo del asiento gingival de una reg
tauración mesioclusal. Así pues, una preparación mesioclusal tí
pica puede ser una exposición no descubierta.

Guía radiográfica. Una sombra oscura que se extiende so
bre el tercio coronal de la raíz, pegada a la lima se halla en
el conducto, indica la presencia de un conducto mesiovestibular
supernumerario. En las radiografías, la lima debe aparecer siem
pre en el centro de la raíz, cuando no está centrada se debe --
buscar otro conducto radicular.

Segundo Molar Superior.

Típicamente, el segundo molar superior posee tres --
raíces, pero pueden encontrarse segundos molares con dos raíces
una raíz y hasta cuatro raíces. Generalmente, la forma de la co
rona puede dar una idea de la forma de la cámara pulpar.

La cámara pulpar es más estrecha y un poco más alargada, encontrándose a menudo el conducto distovestibular más cercano al conducto mesiovestibular que en el primer molar superior.

Complicaciones. Con frecuencia tres conductos se hallan colocados casi en línea recta. En este caso es fácil no acertar el conducto distovestibular. Generalmente se comete el error de buscar el conducto demasiado hacia distal, la cual puede resultar en una perforación.

Incisivos Centrales y Laterales Inferiores.

La mayor parte de los incisivos inferiores son de raíz única con conducto medular largo y estrecho mesiodistalmente es, a menudo, un conducto muy ancho en sentido vestibulolingual. Así pues, el acceso debe ser lo suficientemente largo para poder realizar un desbridamiento completo de este conducto de forma engañosa, pero, al mismo tiempo, debe ser lo suficientemente estrecho para no debilitar demasiado al diente.

Complicaciones. A menudo hay un puente de dentina en la cámara pulpar que la divide en dos conductos. Generalmente ambos conductos se unen y terminan en un agujero apical común, - aunque en algunos casos quedan como conductos separados. Ocasionalmente los incisivos inferiores presentan raíces separadas.

Como en los incisivos superiores, aquí también se encuentra a menudo un hombro lingual; en este caso, el pigro es que el hombro suele tapar el segundo conducto que se halla justo debajo de él.

Guía radiográfica. Un cambio neto en la densidad radiográfica del espacio del conducto radicular es, aquí también, advertencia segura del descubrimiento del desdoblamiento de un conducto radicular ancho en conductos más finos. El segundo conducto debe buscarse hacia lingual.

Canino Inferior.

El canino inferior presenta un conducto pulpar mederadamente estrecho en sentido mesiodistal pero que puede ser muy ancho en sentido vestibulolingual. A veces, existe un hombro lingual que debe ser eliminado para lograr acceso hasta la pared lingual del conducto radicular. En sección transversal, la porción lingual del conducto es casi una rendija en comparación con la porción vestibular más ancha; por tanto, será necesario utilizar limas delgadas para limpiar completamente la pared lingual.

Complicaciones. A veces, el canino inferior presenta dos conductos radiculares e incluso dos raíces diferentes. A menudo un cambio en la densidad radiográfica permite descubrirlos. En contrar el segundo conducto no es fácil, aquí también suele hallarse hacia lingual.

Primer Premolar Inferior.

Como grupo, los premolares inferiores son probablemente los dientes más difíciles de tratar, aunque la razón de esta dificultad no es muy evidente. Quizá la causa más probable sea la gran variación observada en la morfología de los conductos radiculares. Los premolares inferiores dan lugar a una cantidad desproporcionada de fracasos endodónticos en dientes que, a primera vista, parecen ser casos sin problema.

Generalmente, el primer premolar inferior es diente de raíz única con conducto radicular de espacio vestibulolingual--ancho que va disminuyendo gradualmente hasta terminar en ovoide más pequeño.

Complicaciones. A veces, el amplio conducto radicular --bifurca para formar dos conductos diferentes; según varios estudios esto ocurre en el 15 a 24% de los casos. Generalmente, el acceso a uno de los conductos es recto, en tanto que el otro --suele ser de acceso difícil. En la mayoría de los casos se puede penetrar directamente en el conducto vestibular, pero el conducto lingual se bifurca en forma brusca, casi en ángulo recto. Esta disposición anatómica recuerda la letra "h", el conducto ---

vestibular sería la porción vertical de la letra h, desprendiéndose a mitad de este conducto lingual para formar un ángulo recto con el conducto vestibular recto.

La inclinación lingual de la corona también tiende a --- dirigir todas las limas hacia la pared vestibular del conducto radicular, lo cual coplica la entrada al orificio lingual de un segundo conducto. Siendo así, será necesario ensanchar internamente el acceso hasta la extensión lingual completa de la cámara pulpar para aumentar las probabilidades de encontrar el --- segundo conducto. En algunos pacientes el primer premolar inferior presenta tres raíces y tres conductos radiculares.

Guía radiográfica. El cambio brusco en la densidad radiográfica del conducto radicular suele indicar la presencia de un segundo conducto. Una anatomía radicular poco definida en varias radiografías es señal probable de la presencia de una segunda o hasta quizá de una tercera raíz.

Aun cuando es claro que el diente tiene más de un conducto radicular, a veces es imposible realizar desbridamiento y -- limpieza normales. En estos casos, el procedimiento quirúrgico puede estar indicado, aún con sus dificultades inherentes. En algunos casos la técnica de irrigación y difusión logra la obturación del conducto restante y resuelve una situación difícil.

Segundo Premolar Inferior.

La anatomía del conducto radicular del segundo premolar inferior es casi idéntica a la del primer premolar con sus múltiples variaciones, segundos y terceros conductos y coronas inclinadas hacia lingual. Por fortuna estas variaciones son menos frecuentes que en el primer premolar inferior.

Primer Molar Inferior.

Típicamente el primer molar inferior es de dos raíces, una raíz mesial que contiene dos conductos radiculares distintos y una raíz distal con un conducto radicular más grande. Los conductos radiculares mesiales, pueden unirse y terminar en un agujero propio cada uno. A veces, un puente o lengüeta estrecho conecta los dos conductos mesiales y contiene tejido pulpar. Generalmente, el conducto mesiolingual es más recto, en tanto que el conducto mesiovestibular tiene una curvatura vestibular más pronunciada, lo cual requiere el uso de limas un poco más pequeñas. El conducto distal presenta muchas variaciones y debe ser tratada con prudencia. Casi siempre es un conducto ancho en sentido vestibulolingual, generalmente con tamaño doble al de los conductos mesiales. Este conducto vestibulolingual ancho puede contener un puente de dentina o tabique que lo divide en dos conductos. Aquí también, estos dos conductos pueden unirse o permanecer como conductos separados.

Complicaciones. Cuando hay dos conductos distales, éstos suelen terminar en un orificio distal grande donde es difícil -- distinguirlos. En este caso, es más fácil "sentir" los conductos que verlos. La preparación oclusal típica para penetrar en el -- conducto distal es el ápice de un triángulo que, a menudo, es -- insuficiente como abertura para estos dos conductos. Es preferible ensanchar la abertura de acceso sobre el conducto distal para -- proporcionar mejor acceso y disminuir las probabilidades de no -- encontrar el segundo conducto.

Guía radiográfica. El tamaño del conducto distal, cuando es medida al principio, es una buena indicación de su forma. Si una lima #25 no alcanza todo su largo, entonces es muy probable que haya dos conductos distales. Si al pasar las limas, los tres son aproximadamente del mismo tamaño (en vez de la proporción -- habitual de dos a uno), entonces se sospechará la presencia de un segundo conducto distal. Los conductos sumamente finos, muy calcificados son, por su puesto, una excepción.

La radiografía del diente completo puede revelar una sombra cercana o pegada a la lima en el tercio coronal de la raíz. Esta sombra es un segundo conducto distal y debe ser ubicada con precisión y tratada.

Acuí también, un cambio en la densidad del conducto distal indicará que el conducto distal ancho se halla dividido en dos conductos más delgados.

Segundo Molar Inferior.

El segundo molar inferior tiene dos raíces y son tres conductos radiculares como el primer molar, pero presenta más variaciones que éste último. Por fortuna, estas variaciones en la morfología no influyen en el tratamiento. Los conductos mesiales suelen unirse más a menudo en el segundo molar y la raíz distal presenta generalmente solo un conducto. En algunos casos se encuentran sólo dos conductos. Por consiguiente, cada conducto está en el centro de su respectiva raíz y el conducto mesial es más grande que habitualmente. Segundos molares con raíz única y uno o dos conductos radiculares son más raros.

Complicaciones. En algunos segundos molares inferiores con raíces fusionadas o raíz única, la lima colocada en el conducto masiovestibular parece hallarse en el conducto distal de la radiografía. Esto se debe a un surco semicircular en forma de rendija. El desbridamiento en estos casos debe ser atinado y hecho con limas finas y, por tanto, en la radiografía, la obturación del conducto radicular se verá de un ancho inusitado.

Como se ha visto, en la arcada distal cada diente puede presentar anomalías y apartarse de la anatomía normal de los conductos.

PREPARACION DE CAVIDADES PARA TRATAMIENTO ENDODONTICO.

Abertura de la Cavidad.

- A. La radiografía común, tomada con proyección vestibulolingual proporciona solo una imagen bidimensional de lo que en realidad es una estructura tridimensional. Si se pudiera tomar una radiografía en sentido mesiodistal se vería que la pulpa del segundo premolar superior es una "cinta" cónica y plana y no un tubo como se ve en la radiografía preoperatoria. La cavidad oclusal ovalada final refleja la anatomía interna y no la imagen radiográfica vestibulolingual.
- B. Preparación coronaria del primer molar superior que ilustra el principio más importante de la apertura de la cavidad endodóntica; la anatomía interna del diente (pulpar) condiciona la forma del contorno externo de la cavidad. Esto se efectúa tallando la cavidad desde el interior del diente hacia la superficie externa, es decir, trabajando desde adentro hacia afuera.
- C. Preparación de la cavidad en el primer molar inferior, superpuesta a una incrustación proximooclusal. El contorno de la cavidad de Black para incrustaciones guarda relación con la anatomía externa y el medio que rodea al diente, es decir, la extensión de la caries, surcos, fisuras y la posición del premolar adyacente. Por otra parte, el contorno triangular o romboidal de la cavidad endodóntica se relaciona con la anatomía interna de la pulpa. No hay relación alguna entre los dos tipos de contorno.
- D. El tamaño y la forma de las preparaciones coronarias para endodoncia de los incisivos inferiores guarda relación con el tamaño y la forma de la pulpa y cámara. La diferencia del contorno entre un incisivo joven con pulpa grande y el incisivo adulto es evidente. La preparación triangular grande del diente adolescente refleja la extensión de los cuernos pulpares y el tamaño de la cámara

ra pulpar, mientras que la cavidad ovalada del diente adulto guarda relación con la importante retracción pulpar.

E. El tamaño grande y la forma de la preparación coronaria del incisivo recién calcificado se relaciona con la amplitud del espacio que ocupa la pulpa. Para eliminar todos los restos pulpares e introducir instrumentos endodónticos y materiales de obturación grandes, la cavidad coronaria debe ser una abertura amplia, triangular e infundibuliforme. En realidad, no se ha eliminado más que la pared lingual de la cámara pulpar. Cuando se van a usar implantes endodónticos habrá que extender los contornos para poder introducir los enormes instrumentos y el perno rígido del implante. En incisivos inferiores, frecuentemente habrá que extender el contorno hasta el borde incisal, invadiendo a veces también la cara vestibular. Estas cavidades permiten un acceso directo al ápice.

F. El contorno de la cavidad coronaria del primer premolar superior es un óvalo alargado y estrecho en sentido vestibulolingual que refleja el tamaño y la forma de la cámara pulpar amplia y achatada de este diente particular.

Forma de conveniencia.

A. El acceso obstruido a los conductos mesiales del primer molar inferior. El techo sobresaliente de la cámara pulpar desvía el instrumento hacia mesial con lo cual se produce un escalón en el conducto. Es prácticamente imposible ver y difícil de localizar la entrada de los conductos mesiales cada vez que se introduce el instrumento.

B. Preparación interna de la cavidad. La eliminación completa del techo de la cámara pulpar deja a la vista la entrada de los conductos y permite el acceso inmediato a ellos. Este paso se realiza con una fresa redonda, trabajando desde adentro hacia afuera.

C. La terminación de la forma de conveniencia se efectúa con fresa de fisura. La inclinación de la cavidad hacia mesial facilita la introducción de los instrumentos.

D. Libre acceso a la entrada de los conductos. Las paredes mesiales fueron inclinadas hacia mesial, ya que los conductos de los molares inferiores abordan desde esta cara. El instrumento con la pulpa curvada hacia mesial se desliza por la pared mesial hasta que penetre en el orificio. En este momento se gira media vuelta para que la curvatura del instrumento coincida con la curva del conducto. Ya establecida la posición de cada orificio de entrada, se puede dejar de lado el espejo bucal. La pared distal de la cavidad, también inclinada hacia mesial, brinda acceso fácil desde esta pared.

E. Acceso directo al forámen apical. Es conveniente hacer una mayor eliminación de la estructura coronaria para que los instrumentos endodónticos se muevan libremente dentro de la cavidad coronaria y tengan acceso directo al tercio apical del conducto, sobre todo cuando la raíz tiene curva fuerte o sale de la cámara en ángulo obtuso. Generalmente, las paredes son desgastadas con fresas mientras que las entradas a los conductos se ensanchan con limas endodónticas. Rara vez se trabaja con fresas en el piso o en la zona inmediata a los orificios de entrada. Si se sospecha que hay un segundo conducto en la raíz mesiovestibular de un molar superior, el contorno de la cavidad deberá ser extendido hacia mesial y vestibular para facilitar el acceso a los conductos.

Otra circunstancia que puede determinar una modificación de la abertura estaría dada por la técnica que se emplee para obturar el conducto, ya que también se puede extender ligeramente los contornos para poder introducir los obturadores usados. Asimismo--

puede ser necesario ampliar la extensión para introducir los grandes instrumentos y los implantes endodónticos rígidos usados en los implantes óseos endodónticos. Las extensiones hacia el borde incisal de los incisivos inferiores son un ejemplo de estos casos.

F. Se conserva el dominio absoluto del instrumento ensanchado -- cuando se elimina toda estructura dentaria interpuestas y los dedos del operador controlan el instrumento por el mango mientras la punta está libre en la luz del conducto.

G. Dominio absoluto sobre el instrumento ensanchador. Si las paredes laterales no fueron suficientemente extendidas y la porción de los cuernos pulpares del orificio de entrada al conducto siguen la pared, la entrada tendrá aspecto de una pequeña ratonera. Esta pared lateral obstruirá entonces el paso del instrumento ensanchador y desviará la dirección de la punta del instrumento. El operador perderá el dominio del instrumento y de la situación.

H. Si se extiende la pared lateral de la cavidad y con ello se elimina la dentina interpuesta desde el acceso, la ratonera desaparecerá y la entrada aparecerá totalmente en el piso. Ahora, el instrumento no chocará contra las paredes y el operador recuperará el dominio del instrumento.

V HISTORIA CLINICA EN LA PRACTICA ENDODONTICA.

- 1) Antecedentes Médicos.
- 2) Signos Vitales
 - Frecuencia de pulso
 - Presión Arterial
 - Respiración
- 3) Antecedentes y Exámen Dental
 - Signo principal
 - Enfermedad actual
 - Antecedentes dentales
- 4) Exámen endodóntico
- 5) Exámen extrabucal
 - Aspecto general
 - Temperatura
- 6) Exámen Intrabucal
 - Tejidos blandos
 - Percusión
 - Vitalidad
 - frío
 - calor
 - Electricidad
 - Fresa
- 7) Radiografías
- 8) Tratamiento
- 9) Terapéutica de los conductos radiculares.

Historia clínica en la práctica endodóntica.

La anotación de la historia clínica es considerada como elemento indispensable en la práctica dental. Existen cuatro razones por las cuales el cirujano dentista debe tomar dicha historia: para tener la seguridad de que el tratamiento dental no perjudicará el estado general del paciente ni su bienestar; para averiguar la presencia de alguna enfermedad general o la toma de determinados medicamentos destinados a su tratamiento pueden entorpecer el éxito del tratamiento especial aplicado al paciente; para detectar una enfermedad ignorada que exija tratamiento especial; para conservar un documento gráfico que puede resultar útil en el caso de reclamación judicial por incompetencia profesional.

La anamnesis es el primer paso del diagnóstico; es el relato de la molestia inmediata del paciente, de sus afecciones pasadas relacionadas con las actuales y, de su salud general. Esto se logra mejor si se sigue la clásica fórmula de establecer la molestia principal, y se amplía este punto con las preguntas sobre la enfermedad actual, para determinar si el enfoque terapéutico es aconsejable en función de los antecedentes tanto de la molestia principal como de salud general.

1) Antecedentes Médicos:

Una historia clínica completa permite reconocer a los pacientes de alto riesgo y ayuda a tomar la decisión de tratar o no a un enfermo con problemas endodónticos. La historia clínica no solo debe registrar los signos vitales y descubrir los primeros signos de una enfermedad general no sospechada, sino también debe determinar los peligros que ésta representa para la salud del personal del consultorio y conocer el riesgo para el paciente.

Signos Vitales:

El registro de los signos vitales permite establecer la -

norma que habrá de mantenerse para cada paciente a lo largo de to do el tratamiento, ya sea sistémico o de urgencia. Los pacientes cuyos signos vitales están fuera de las normas aceptables serán--- tratados solo después de consultar a su médico de cabecera.

Frecuencia del pulso:

72 a 96 por minuto.

Presión arterial:

120/80 (antes de los 60 años de edad)

140/90 (después de los 60 años de edad)

Todo paciente con presión diastólica superior a 100 debe ser aten dido por un médico para otro exámen.

Respiración:

12 a 16 por minuto.

Los pacientes con "falta de respiración" después de esfuerzos mínimos también deben ser examinados por un médico.

Un medio cómodo para iniciar una historia clínica es pedir al enfermo que llene antes del exámen unas formas impresas especiales; pero el dentista debe revisar siempre las respuestas apuntadas por el paciente. Las preguntas deben concentrarse principalmente en la presencia de algún padecimiento, las tendencias hemorráparas del paciente y los medicamentos que está tomando actualmente. La enfer medad puede retrasar la cicatrización o complicar el tratamiento endodóntico, especialmente de un tratamiento endodóntico, especialmente de un tratamiento de urgencia en caso de dolor agudo o hin chazón intensa, aunque generalmente no es una contraindicación al tratamiento. Por supuesto, el tratamiento endodóntico no quirúr gi co es menos traumático o peligroso para la vida que la extracción, alternativa que suele ser indicada. En caso de enfermedad general podrá ser necesario celebrar una consulta con el médico, añadir un tratamiento con antibióticos o retrasar el tratamiento (para dar - tiempo a que actúen los medicamentos). Cuando existe alguna duda acerca de la capacidad del paciente como historiador o de su vera

cidad, el dentista debe pedir un recuento sanguíneo completo, análisis de orina y química sanguínea con computador para análisis - serial multiple.

3) Antecedentes y Exámen dental:

Por lo general, el interrogatorio sistemático y un análisis cuidadoso de las respuestas permiten identificar el transtorno y determinar el tratamiento. Sin embargo, puede ser necesario - efectuar un exámen para confirmar la veracidad del paciente, ubicar el diente específico o descartar trastornos debidos a disfunción oclusal, diente fisurado o dolor referido.

Signo Principal.- El signo principal o la molestia principal, aclarada por medio de un interrogatorio hábil, forma la higtoria clínica. Para el expediente se puede utilizar el relato del paciente:

a) Cómo se siente y qué le molesta?

Enfermedad actual.- Son datos que permiten apreciar la rapidez de evolución de la enfermedad e indicar la urgencia del tratamiento. Se refieren principalmente al dolor, aunque también es necesario indagar la presencia de hinchazón, entumecimiento, - trastornos del gusto y obstaculización de la función:

- A) Cuál es el diente que le molesta?
- B) Cuando se dió cuenta del dolor?
- C) El dolor es expontáneo, o cuando ocurre?
- D) El dolor va en aumento?
- E) Se vuelve más frecuente el dolor?

No hay que olvidar que si se trata de un dolor de muelas, éste dolor es síntoma de inflamación y entonces, con el uso de -- analgésicos, se puede posponer el tratamiento hasta obtener datos más seguros.

Antecedentes dentales.- Esta información orienta el exámen, especialmente cuando la historia del trastorno actual es confusa y de poca ayuda. El conocer los antecedentes puede sugerir la introducción de algunas modificaciones en el tratamiento, fortalece el pronóstico y permite evaluar mejor las expectativas del -- paciente. En presencia de negligencia dental evidente, estos datos pueden destacar totalmente el tratamiento. Entonces se buscarán -- antecedentes de exposición pulpar, traumatismo de algún diente en particular, operaciones y frecuencia de obturaciones por diente. En caso de trastornos complicados, el dentista debe tratar de -- obtener radiografías pasadas e información de su colega anterior, incluso si esto retrasara el tratamiento.

- a) Qué tratamiento le hicieron en éste diente(o dientes o parte de su boca) ?
- b) Cómo reacciona al tratamiento dental?, Como trata el dolor de su muela? , Qué píldoras está tomando ahora?
- c) Que espera del tratamiento?

Aunque generalmente es después del exámen cuando el dentista analiza con su paciente el pronóstico y la posibilidad de recurrir a otros tratamientos, a veces es preferible hacerlo antes, o sea al terminar el interrogatorio. Esto también ayuda a acometer el temor del paciente aprensivo ante lo que serán los procedimientos del exámen.

4) Exámen Endodóntico.

El exámen endodóntico se hace a fin de delimitar y definir la extensión de la inflamación. Debe contestar preguntas como: Es asunto local o más extenso? Es un trastorno endodóntico? Es de índole aguda o crónica? . El exámen suele responder a todas estas preguntas y confirma la historia clínica así como el plan de trata

miento. Todos los tratamientos deber ser estudiados en comparación de los mismos; la comparación es la verdadera medida de la validez de un exámen y , por suerte, esta comparación puede realizarse --- utilizando los propios dientes del paciente y el estado de la boca (radiografía lateral derecha con lateral izquierda, pruebas de vi talidad pulpar de un lado comparadas con las del otro lado etc.). Las comparaciones con pacientes similares o con padecimientos pare cidos son menos seguros y más difíciles de llevar a cabo.

La interpretación de los resultados del exámen debe hacer se con cautela y no debe olvidarse que la caries, la causa más -- importante de inflamación y necrosis pulpar, es a menudo bilateral. Por lo tanto, el diente que sirve de comparación puede estar afec tado aunque asintomático. Es recomendable mayor prudencia en la interpretación de las radiografías. Aunque generalmente es el pri mer exámen realizado, la interpretación radiográfica es igual o más falible que los demás exámenes y , por tanto, sus resultados no deben considerarse como más importantes que los otros signos encontrados.

5) Exámen Extrabucal.

El exámen en busca de signos claros de traumatismo o de propagación de la inflamación debe incluir la asimetría facial -- el color, las cicatrices, las llagas y la sensibilidad a la palpa ción, así como la tumefacción, especialmente de los ganglios lifá ticos, deteniéndose además en los puntos siguientes:

a) Aspecto General.- Si el dentista ve al paciente ya sentado en el sillón, el asistente debe observar y anotar la manera de andar el aspecto general y la falta de respiración del paciente a fin de que, más tarde, el dentista pueda evaluar estas observaciones de tipo general.

b) Temperatura.- Una temperatura alta es la manifestación de una reacción total del cuerpo a la inflamación. Pero este exámen sim ple y tan valioso no es muy frecuente. Es evidente que se admini strarían menos antibióticos (con el riesgo concomitante) si el den

tista sabe que pacientes endodónticos afebriles (con temperatura inferior a 38°C) padecen una enfermedad local y no general. El asistente debe tomar la temperatura del paciente como parte de los procedimientos de admisión.

6) Exámen Intrabucal.

La validez de los exámenes inteabucales, como la de cualquier otro exámen, está basada en la comparación. Cuando es posible, se emplea en primer lugar el exámen de los dientes asintomáticos o las áreas de comparación. Así se puede comparar la sensibilidad o la nerviosidad del paciente con el dolor antes de producir una reacción dolorosa máxima. En caso de dolor impreciso sólo después de estimular adecuadamente el diente afectado se podrá establecer un plan de tratamiento útil para este tipo de dolor. Tejidos blandos.- Se utilizan sondas periodontales, puntas de guta percha o la palpación para delimitar las áreas de inflamación periodontal y del grado de adherencia se hace por medio de exploración con sondas a lo largo de las superficies radiculares y a nivel de las bifurcaciones; el sondeo a través de tejidos blandos para conocer los niveles óseos, el grado de abertura y penetración puede dar una imagen más exacta del soporte óseo, en general, suele limitarse a los dientes que necesitan tratamiento quirúrgico.

Percusión.- Por lo general, una reacción positiva a la percusión es señal de la propagación apical de la inflamación pulpar y se sitúa con precisión el diente afectado. Es preciso descartar una periodontitis apical causada por oclusión traumática, buscando fosetas de desgaste, hiperclusión y movilidad.

Vitalidad.- La vitalidad expresa la capacidad de la pulpa para reaccionar a los estímulos. Así se confirma la historia clínica, para reproducir la queja o signo principal y comprobar la intensidad del dolor.

Frío.- Con una varita de hielo (o cartuchos congelados) aplicada sobre el tercio coronario del diente es el método más práctico -- y seguro para producir frío. Las pulpas inflamadas reaccionan --- inmediatamente y la reacción dura todavía después de interrumpir el estímulo.

Calor.- El método más práctico y seguro para aplicar calor consiste en colocar agua caliente sobre un dicue de caucho para que un diente, manteniéndolo como embudo. La pulpa inflamada reacciona - inmediatamente con dolor intenso y prolongado.

Electricidad.- La respuesta el vitalómetro eléctrico solo puede - sí o no; si hay vitalidad pulpar, o no, el diente es despulpado. Para obtener resultados seguros se recomienda realizar las pruebas a nivel incisivo en dientes secos y aislados.

Fresa.- La vibración del corte puede estimular también los nervios inflamados del ligamento periodontal en un diente con pulpa necrótica, provocando una respuesta falsa positiva, debe tenerse cuidado de estabilizar los dientes que son sometidos a la prueba del instrumento.

Otras pruebas.- A menudo se desprecian la jeringa de aire y el - explorador como medios para realizar pruebas de vitalidad. Por lo general, no es necesario someter a otras pruebas un diente que -- reacciona a uno de estos estímulos; el diente es vital.

7) Radiografías.

Los problemas endodónticos son enfermedades de los tejidos blandos y sólo en etapas ya avanzadas los cambios de densidad radiográfica adquieren importancia y permiten el diagnóstico; ya que la naturaleza misma de las radiografías limita su valor; en

caso de traumatismo, el tratamiento definitivo es pospuesto, iniciándolo solamente cuando la comparación con radiografías originales muestran signos de resorción interna o de disminución rápida del tamaño, o bien cuando la raíz y la corona no presentan ningún cambio.

8) TRATAMIENTO.

La información obtenida con el interrogatorio y los hallazgos clínicos se anotan en la historia del paciente, y se hace el diagnóstico durante la primera visita. También se hace el tratamiento urgente para calmar el dolor y combatir la infección; se prescriben los antibióticos y analgésicos necesarios y se cita al paciente para la presentación del caso.

El tratamiento definitivo, mediante la fase de obturación del conducto, normalmente requiere de dos horas para los dientes anteriores y cuatro horas aproximadamente para los molares. Cuando a una fractura expone una pulpa vital, el ensanchamiento del conducto, la obliteración y la restauración temporal con una corona suelen completarse durante la visita inicial de urgencia. Si se extirpa una pulpa vital como medida de urgencia y se cierra la --abertura del acceso, los conductos pueden obturarse tan pronto como se completa la actuación con los instrumentos.

Cuando la pulpa sufre necrosis, el tratamiento del diente suele requerir tres sesiones. En circunstancias extraordinarias, como --cuando hay una infección periapical persistente, pueden ser necesarias una o dos visitas extras.

9) Terapéutica de los conductos radiculares.

La terapéutica de los conductos radiculares puede ser definida como tratamiento de los dientes no vitales, o de los dientes moribundos, de los cuales la pulpa esta tan gravemente --

lesionada que ésta debe ser removida completamente y el conducto radicular tratado si el diente se va a mantener en función. Esta también incluye a enfermos en los cuales la pulpa tiene que ser removida de manera selectiva, debido a que el conducto va a ser usado en una restauración con sostenes de poste. Este tratamiento puede ser llevado a cabo, ya sea por los métodos convencionales, o por los quirúrgicos. El tratamiento típico comprende :

En la primera sesión: preparación del acceso; cultivo(en caso de encontrar pulpa necrótica); ensanchamiento inicial del conducto; medicación del conducto .

Segunda sesión: terminación del ensanchamiento del conducto; obturación de puntos primarios; medicación.

Tercera sesión: obturación del conducto; cierre del acceso; comienzo de la restauración de la corona.

Los intervalos entre las sesiones no han de ser inferiores a dos días ni superiores a siete. Este lapso permite la disminución de la inflamación periapical (si es que existe). Si surgen complicaciones habrá que modificar el plan de tratamiento, pero la mayor parte de los casos podrán completarse sin incidentes en tres visitas.

VI INDICACIONES Y CONTRAINDICACIONES DEL
TRATAMIENTO ENDODONTICO.

INDICACIONES

Conservación de todo diente y raíces
Restauraciones
Conservación del primer molar permanente
Conservación de dientes posteriores en adulto
En el adolescente
Prótesis periodontal, tratamiento ortodóntico
Rehabilitación general, situaciones terapéuticas
Lesiones periapicales, fistulización de foco periapical
Ausencia de corona de dientes anteriores
Desarrollo radicular incompleto, perforación accidental

CONTRAINDICACIONES

Estado del paciente
Psiconeuróticos
Enfermedades debilitantes
Tuberculosis y sífilis
Embarazo

RAZONES DENTALES

Dientes despulpados con lesiones periapicales asociadas
Obstaculización en el tratamiento ortodóntico
En casos que no puedan servir como pilares de prótesis.

RAZONES BUCALES LOCALES

Cuando la lesión periapical abarca más de un tercio de la raíz

Destrucción por caries muy avanzadas

En caso de presentar fractura amplia

Conducto torruoso o luz muy angosta

Recesión pulpar avanzada

Apice abierto

Presencia de instrumento fracturado

Perforación mecánica muy extensa

Resorción radicular interna perforante

Luxación total o parcial

Resúmen de las complicaciones.

INDICACIONES:

Las indicaciones del tratamiento endodóntico son muchas. Cada diente, desde los incisivos centrales hasta los terceros molares, son candidatos potenciales al tratamiento. Con demasiada frecuencia la medida expeditiva de extraer un diente despulpado es un intento imprevisor para resolver un problema dental. En cambio, el tratamiento de conductos ofrece al odontólogo y al paciente la oportunidad de salvar los dientes.

El concepto de conservar en lo posible todo diente, e incluso las raíces sanas con enfermedad periodontal, se basa en la distribución pareja de las fuerzas de masticación. El éxito final de un procedimiento restaurador extenso depende de la magnitud de la superficie radicular unida al hueso alveolar por medio del ligamento periodontal. Al igual que el proverbial clavo de herradura, los dientes despulpados suelen ser la salvación de un caso insalvable de otro modo.

Se reconoce la importancia de conservar hasta las raíces con tratamiento de conductos sobre las cuales se puede colocar una prótesis completa, denominada sobredentadura. En ocasiones, a éstas raíces se agregan conectores para dar mayor retención a la prótesis superpuesta. En otras épocas, las raíces tratadas eran meramente dejadas en su lugar, con la presunción de que se conservaría la apófisis alveolar circundante y no habría la resorción habitual del reborde, tan común bajo prótesis completas hasta parciales.

El odontólogo honesto consigo mismo y con sus pacientes reconoce pronto que los dientes conservados y restaurados son mejores que los puentes, y que los puentes son mejores que las prótesis parciales removibles, superiores a todas las dentaduras completas. En cada caso, el tratamiento ha de ajustarse a las no

mas exigidas por el odontólogo para sí mismo y su familia.

Uno de los mejores servicios que puede brindar la profesión es la conservación del primer molar permanente. Las consecuencias a largo plazo de la interrupción de la continuidad en los -- arcos son bien conocidas. El tratamiento de conductos suele proponer el único medio adecuado para salvar primeros molares con lesión pulpar.

Además de salvar los molares de los niños, el tratamiento endodóntico de los dientes posteriores de adultos es por demás conveniente. Con frecuencia, el salvar un molar despulpado suprime la necesidad de tallar dos dientes pilares para colocar una prótesis fija. Más aún, el tratamiento radicular puede salvar un diente pilar de una prótesis fija existente. La ventaja es doble si el pilar salvado es también el último diente del arco, con lo cual impedimos su pérdida así como la del antagonista del arco opuesto

Otro candidato para el tratamiento endodóntico es el adolescente que llega al consultorio con la dentadura sumamente deteriorada y se enfrenta a la posibilidad de que se extraigan todos los dientes y se le coloquen prótesis completas. Muchos de éstos jóvenes se sienten mortificados por su aspecto y es grato ver como su personalidad va afirmándose cuando se ha experimentado una mejoría estética. El resultado final de estos casos sería imposible sin el tratamiento de conductos.

A veces, puede ser necesaria la extirpación intencional de una pulpa perfectamente vital. Con frecuencia cada vez mayor los odontólogos que hacen prótesis periodontal recurren a la extirpación intencional y obturación del conducto radicular. Esta técnica se usa cuando hay que desgastar tanto los dientes despulpados o muy erupcionados que existe la seguridad de lesionar la pulpa. En estos casos, el tratamiento endodóntico se efectúa antes de hacer el desgaste del diente.

También se hace la extirpación intencional y obturación del conducto radicular cuando los dientes se han desplazado hacia vestibular, el tratamiento de ortodoncia es imposible y el diente debe ser desgastado para colocar una corona funda de porcelana. En ocasiones, se extirpa intencionalmente la pulpa y se obtura el conducto para colocar un perno y aumentar la retención de la corona.

Además de la extirpación intencional, la prótesis periodontal, bien hecha depende de cierto número de dientes despulpados bien tratados. En éstos casos de rehabilitación general, no solo se desvitalizan intencionalmente los dientes, sino que la muerte pulpar es común. No es raro que haya cinco, seis y aún ocho dientes despulpados en una prótesis periodontal.

Existe un grupo de enfermedades o de situaciones terapéuticas que obligan casi sistemáticamente a practicar conductoterapia por estar seriamente contraindicada la exodoncia.

Las principales son:

- 1.- Discrasias sanguíneas: leucemia, hemofilia, agranulocitosis, púrpuras y anémias.
- 2.- Pacientes que han recibido radioterapia o radiumterapias, para evitar lesiones de radionecrosis o fuertes infecciones.
- 3.- Pacientes que están recibiendo medicación anticoagulante que no puede ser interrumpida, como la heparina y el dicumarol.
- 4.- Pacientes hipertiroideos, o con rigurosa medicación por corticoides etc.
- 5.- Cáncer bucal en la zona del diente por tratar.

Un paciente con enfermedad de Hodgking que había sido sometido a una esplenectomía y posteriormente a cobaltoterapia intensa necesito un tratamiento de conductos en un tercer molar inferior impactado horizontalmente. Se obtuvo éxito con rollos de algodón como aislamiento y pasando hilo dental por el mango de las limas para evitar su aspiración.

La extracción está contraindicada en pacientes con fiebre reumática o endocarditis bacteriana subaguda, y que es mejor hacer endodoncia con la debida protección por antibióticos en --- ambos casos.

Incluso para evitar la inyección del anestésico, se ha aconsejado en este tipo de pacientes utilizar desvitalizantes previos y practicar la necropulpectomía parcial o total.

La edad no es ningún obstáculo para que la terapéutica de conductos tenga un buen pronóstico y, aunque la estrechez de los conductos cree alguna dificultad, lo común es que la endodoncia en pacientes de edad provectora se realice sin ningún inconveniente.

La edad avanzada facilita el trabajo y la obturación al estar calcificados los conductos accesorios y el forámen apical estrechado y no obsta para una buena evolución. El anciano es -- todavía bueno en su potencial de reparación, ya que la edad le favorece.

El mayor problema es hallar el orificio de los conductos, pero una vez hallado, su preparación y obturación es más fácil que en los jóvenes, y admiten que la cicatrización o reparación se -- realiza más lentamente.

Debido a que la formación del nuevo hueso puede retardarse en éstos pacientes cuando existe una zona radiolúcida, no debe interpretarse como fracaso cuando esta zona persiste e incluso si existe osteoporosis; el tejido de granulación puede cicatrizar completamente, sin formación de nuevo hueso trabecular.

En amplias lesiones periapicales (granulomas y quistes radiculares), por extensas que sean una correcta conductoterapia, y eventualmente una acertada cirugía, pueden lograr la eliminación total de la lesión con una completa reparación por osteogénesis.

Cuando un foco periapical se fistuliza por vía periodontal hasta el borde gingival, el pronóstico es grave, tanto, que se consideraba poco menos que imposible su tratamiento. Sin embargo, se ha demostrado la posibilidad de un buen pronóstico conservador de los dientes comprometidos, tratados con conductoterapia, colgajo-legrado y sutura.

La falta de corona en un diente anterior no es razón para no hacer endodóncia.

Cuando existe un desarrollo radicular incompleto o se trata de raíces pequeñas, la endodóncia puede hacerse normalmente, y recurrir en todo caso a un implante endodóntico.

Cuando existe resorción dentinaria interna, la simple conductoterapia detiene el proceso y proporciona una magnífica evolución. Si la resorción es cementodentinaria externa, se puede intentar con grandes probabilidades de éxito el tratamiento, obturando la perforación cementaria si es posible e incluso se puede esperar una reparación del proceso con la simple conductoterapia, especialmente cuando la resorción es del tercio apical y producto muchas veces de una infección crónica periapical, como sucede con la llamada erosión apical.

En fracturas radiculares del tercio medio y cervical, un tratamiento de conductos oportuno puede evitar la infección del trayecto de fractura, de tan sombrío pronóstico. La ferulización y el implante endodóntico serían tratamientos de recurso en los casos con movilidad de fragmentos.

En algunos casos de perforación accidental se podría intentar la obturación inmediata de la perforación y de los conductos al mismo tiempo e incluso de la perforación con un implante endodóntico.

CONTRAINDICACIONES

Las contraindicaciones del tratamiento endodóntico se han clasificado principalmente en tres grupos: 1) Estado del paciente. 2) Razones dentales y 3) Razones locales.

1) Estado del paciente.- Cuando el paciente se psiconeurótico, -- informal en la asistencia a las citas o poco colaborador.

En enfermedades muy debilitantes y cuando no existe interés especial para conservar el diente.

Bender y Seltzer dicen que el periápice puede cicatrizar igual que lo hacen el alveolo o la encía y citan 33 casos de diabéticos con excelente cicatrización apical, y que enfermos reumáticos con endocarditis bacteriana subaguda, el peligro solo puede ocurrir si se instrumenta más allá del ápice, al producirse una bacteriemia transitoria que, por otra parte, nunca dura más de 10 minutos y-- que puede ser evitada trabajando con cautela y protegiendo con -- antibióticos.

Tuberculosis y sífilis. El tratamiento está indicado durante un periodo controlado de la enfermedad. La mayor parte de los tuberculosos son casos de residivas.

Embarazo. Es mejor postergar el tratamiento endodóntico -- electivo hasta el segundo trimestre del embarazo. La prudencia de esperar es evidente. Si la paciente está destinada a sufrir -- aborto, es más probable que éste ocurra en el primer trimestre. Si bien el tratamiento dental no es causa de aborto, se lo puede culpar de serlo. Si una paciente grávida sufre dolor dentario --- durante el primer trimestre del embarazo, se aconseja que el odon tólogo gane tiempo, si es posible, con la eliminación de la caries y una curación de óxido de zinc y eugenol hasta llegar al segundo trimestre.

La cirugía periapical, si es electiva, debe evitarse, durante todo el embarazo.

2) Razones dentales.- Son tres las situaciones dentales particulares que contraindican el tratamiento endodóntico:

a) Los dientes despulpados son insalvables si se presentan lesiones periapicales asociadas. Si la lesión periodontal es una lesión primaria que avanzó hasta encontrarse con la periapical, las probabilidades de éxito son pocas. Si por el contrario la lesión periodontal es secundaria a la lesión apical, el pronóstico es--- más favorable .

Toda vez que se trata un diente despulpado con enfermedad periodontal, se corre un riesgo. Por lo tanto, este procedimiento prolongado y caro debe ser reservado para casos en los cuales salvar un diente es sumamente importante.

b) Los dientes despulpados no se prestan para el tratamiento de ortodoncia. El diente despulpado que no puede ser desplazado por medios ortodónticos es el que está anquilosado, ya hasta una pequesísima zona de 2mm en cuadrado de anquilosis impedirá el movimiento e incluso la erupción.

c) Los dientes despulpados no sirven como dientes pilares de prótesis fijas o removibles. Un diente despulpado bien tratado, aún si inicialmente presentó una lesión periapical, puede servir como pilar. La clave del éxito reside en el resultado del tratamiento de conductos.

3) Razones bucales locales.- Se dice que el tratamiento endodóntico local puede estar contraindicado por determinadas condiciones locales:

A) La lesión periapical correspondiente al diente despulpado abarca más de un tercio de la raíz dependiendo de la capacidad del organismo para reparar la lesión.

B) El diente afectado está sumamente destruido por la caries, siendo imposible devolverle su función.

- C) El diente afectado presenta una fractura grande. Se puede hacer una gingivectomía para descubrir el margen y la profundidad de la fractura. Si la fractura sigue adentrándose hacia el ligamento periodontal de un diente unirradicular, el pronóstico es bastante - desfavorable, ya que aparecerá una lesión periodontal pese a los esfuerzos por restaurar el diente una vez hecho el tratamiento de conductos.
- D) Si el diente tiene un conducto tortuoso o una luz muy angosta. Estos problemas se solucionan con paciencia, perseverancia, un lubricante e instrumentos delgados y afilados. Los instrumentos es_tandarizados, usados junto con una sustancia quelante, ácido ---etilendiaminotetraacético (EDTA), o un lubricante antiséptico como R-C Prep, seguirán, en la mayor parte de los casos, la anatomía - caprichosa de los conductos.
- E) Si el diente afectado tiene recesión pulpar avanzada, el trata_miento endodóntico es difícil, pero no imposible, ya que se puede utilizar la vía apical y obturar el conducto por el ápice, por tan_to, son pocos los casos que deben de ser rechazados por presentar recesión pulpar.
- F) El diente afectado tiene ápice abierto e infunbuliforme. El --diente despulpado, desvitalizado antes de la formación y el cierre apical plantea un problema especial para la obturación/
- G) El diente afectado tiene o presenta un instrumento roto. En ca_so de no poder sacar el instrumento o sobrepasarlo, es necesario hacer la obturación por el ápice.
- H) El diente afectado presenta una perforación mecánico de la raíz. Algunas perforaciones son demasiado grandes, o están en palatino o lingual, factores que excluyen todo intento de salvar el diente lesionado.

- I) El diente afectado resorción radicular interna perforante. El grado y la posición de la perforación radicular por resorción interna es el factor que determina la salvación del diente.
- J) El diente afectado presenta resorción radicular externa. La resorción radicular lateral suele guardar relación con la lesión traumática del aparato de suspensión del diente. Una vez que este proceso comienza, y se establece anquilosis entre huesos y diente, es difícil interrumpirlo. A veces se restaura el defecto pero la resorción prosigue hasta eliminar completamente la raíz; cuando la resorción radicular interna llega hasta la superficie externa de la raíz y también resorción externa concomitante, no hay regla práctica el pronóstico del resultado en el tratamiento.
- K) El diente afectado está total o parcialmente luxado. Si la raíz del diente con luxación total o parcial no fue fracturada por el traumatismo, se intentará el reimplante del diente. La mayoría de los dientes reimplantados se anquilosan y terminan por caer debido a la resorción radicular externa.
- L) El diente afectado fue tratado endodóticamente con resultado negativo. Si la causa es corregible, puede enmendar los errores--por omisión o o comosión que llevaron ese resultado, y convertir así un fracaso en éxito.

Como resumen; las verdaderas contraindicaciones locales que dan reducidas a muy pocas, ya que el diente es de vital---importancia, se puede intentar el tratamiento endodóptico casi --siempre, excepto en:

- 1.- Perforación por debajo de la inserción epitelial, acompañadas de infección y movilidad (con excepción de perforaciones vestibulares susceptibles de tratarse satisfactoriamente mediante un colgajo y obturación con amalgama sin zinc)
- 2.- Resorción cementodentinaria muy extensa, con destrucción de la mayor parte de la raíz.

- 3.- Fracturas verticales, múltiples y frecuentemente infectadas.
- 4.- Inutilidad anatómica y fisiológica del diente, o sea, cuando un diente no es necesario, importante ni estético para la rehabilitación oral del paciente.

VII EQUIPO, INSTRUMENTAL Y TRATAMIENTO ENDODONTICO

Selección y preparación de los instrumentos, materiales y equipo

Instrumentos de mano

Equipo de talla quirúrgica

Equipo para la retroobturación

Esterilización del equipo

Dique de goma

Métodos de aplicación

Instrumental para la intervención en los conductos

Objetivos de la intervención

Pasos de la intervención

Uso de brocas con púas

Lima endodóntica

Irrigación

Medicación intrarradicular

Obturación de los conductos radiculares

Técnicas empleadas

Gutapercha de punta única

Plata

Por secciones

En ramificaciones

Elanqueamiento.

EQUIPO, INSTRUMENTAL Y TRATAMIENTO ENDODONTICO

La selección y preparación de los instrumentos y materiales así como el equipo requerido para el tratamiento endodóntico constituye un prólogo importante de la terapéutica. Para que el tratamiento endodóntico sea económicamente aceptable, tanto para el dentista como para el paciente, las técnicas utilizadas han de ser rápidas y eficaces. Al mismo tiempo no se han de poner en peligro la asepsia ni la calidad del tratamiento.

Todos los instrumentos para uso endodóntico han de estar preempaquetados y preesterilizados y se han de guardar aparte de los instrumentos quirúrgicos. El mejor lugar para guardar limas, brocas, fresas y otros pequeños instrumentos que se usan en el interior del conducto radicular es una caja metálica. Los de mano pueden envolverse en una toalla o guardarse en una bandeja especial. Junto con el equipo y la caja se han de guardar un equipo quirúrgico sencillo y otro de retroobtención.

Los instrumentos de mano de un equipo preesterilizado --- envuelto en una toalla comprenden: platillos goteros, jeringa para irrigación, espejo bucal, pinzas para medir, pinzas endodónticas, explorador endodóntico, excavador endodóntico, instrumento plástico de Glick, calibrador, hemostático, tijeras, rollos de algodón y compresas de gasa. El equipo quirúrgico de talla comprende: jeringa para anestesia, sonda periodontal, explorador, espejo bucal, --- pinzas para algodón, elevador de periostio, cureta pequeña, cureta grande, excavadores pequeños, lima, mango de Bard-Parker #3, hemostático, tijeras de sutura, bocuilla aspiradora, hojas de bisturí, material de sutura, fresas quirúrgicas, compresas de gasa. El equipo para la retroobtención con amalgama comprende: para irrigar, --- revólver para conducto radicular de Messing con dos puntas extra, pocillo de amalgama, pinzas de algodón, pieza de mano de ángulo de Pflingst Ajusto con fresa redonda montada, excavador de Hollenbeck,

explorador de dos puntas, atacadores de amalgama de doble extremo, fresas de pieza de mano rectas número 556 y 33^{1/2}.

Los equipos envueltos en una toalla han de esterilizarse con calor seco (150° durante hora y media) o en la autoclave después de cada uso, pero la caja de metal solamente se ha de esterilizar cuando se rellena su contenido si se tiene la precaución de tomar los instrumentos asépticamente. La caja metálica es mejor esterilizarla con calor seco para evitar la oxidación de los delicados instrumentos intraradiculares que contiene. Si se prefiere se puede utilizar un esterilizador de bolsas de vidrio con elemento auxiliar junto al sillón de operaciones. Si se esterilizan en el todos los instrumentos, es aconsejable que éstos estén previamente empaquetados para evitar confusiones y pérdidas de tiempo.

El dique de goma. La aplicación adecuada del dique es un requisito previo importante para el éxito de la terapéutica endodóntica. El diente afectado se ha de aislar de los contaminantes salivales. En las mayorías de los casos el método de elección es el aislamiento de un solo diente. Presenta dos ventajas: la aplicación rápida y fácil; con una sola abertura es menos probable que se produzcan filtraciones y contaminación bacteriana. Cuando no es posible abrazar adecuadamente el diente que se ha de tratar resulta inevitable el aislamiento dental múltiple.

Muchos dientes anteriores se pueden aislar por medio de una grapa para dique de goma (Ivory #s. 0, 2 para anteriores superiores y 00 para los inferiores), al igual que los posteriores (Ivory #2 para premolares y S.S. White #s. 200 y 201 para molares).

El método de aplicación del dique varía según los casos y la experiencia de cada dentista. En la región anterior el auxiliar lo coloca y lo sostiene sobre el diente mientras que el dentista ajusta la grapa. Para el aislamiento posterior el método más simple es colocar el dique sobre una abrazadera y el dique sobre el diente

como un todo. Después de colocado se hace resbalar el dicue sobre las ramas de la abrazadera no articulada, que colocan primero sobre el diente y luego ponen el dicue.

El dicue puede apoyarse en diversos tipos de bastidores, pero los más sencillos son sumamente útiles en la terapéutica endodóntica. Una vez acentado con firmeza el dicue, la técnica aséptica es la regla. La superficie dental expuesta y el dicue se limpian cuidadosamente con una torunda, un rollo de algodón o un pincel mojado en desinfectante para eliminar los microorganismos residuales. Después de limpiarse bien las manos del dentista y el ayudante, se puede empezar el tratamiento definitivo.

El instrumental para la intervención en los conductos. El instrumental de mano envuelto en una toalla, preesterilizada, se saca del paquete y se le ordena de modo conveniente sobre la mesilla. Las limas y otros instrumentos intraradiculares se trasladan de la caja de instrumentos endodónticos estériles a la mesilla por medio de las pinzas para algodón reservadas a éste fin. Las fresas se colocan en la pieza de mano con las mismas pinzas para traslado.

Los objetivos de la intervención tienen una doble finalidad: la primera es eliminar los restos de tejido necrótico y la dentina infectada e irregular; la segunda es la de dar al conducto la forma conveniente para alojar el material de obturación adecuado.

Generalmente, el primer instrumento usado en el conducto es la broca con púas. Tiene por objeto enganchar y extirpar el tejido pulpar de manera tosca. Es útil en los dientes anteriores y en los premolares, y en los conductos palatinos y distales de los molares. Esta broca se introduce en el conducto hasta que se nota una ligera resistencia, se hace girar hasta que se engancha el tejido pulpar y se retira. Nunca se ha de forzar para que rebaje

se el punto de la primera resistencia porque podría quedar trabada en las paredes del conducto y romperse. Pueden utilizarse brocas extrafinas en los conductos pequeños, pero generalmente son preferibles las limas para eliminar el tejido pulpar de los conductos vestibulares curvos de los molares superiores y de los conductos mesiales de los molares inferiores.

La lima endodóntica normalmente es el único instrumento que se necesita para ensanchar el conducto. Son aceptables tanto el tipo Hedstrom como el tipo K estandarizado. Si se prefiere pueden alternar los escariadores con las limas. Algunos autores consideran muy útiles los escariadores para quitar la gutapercha durante la preparación del lecho para el perno metálico y cuando hay que repetir el tratamiento.

Para evitar bordes y perforar la pared del conducto, se ha de determinar la longitud de cada raíz antes de iniciar su ensanchamiento. La longitud de trabajo se fija estimando la longitud del conducto radicular mediante la radiografía preoperatoria, insertando una lima del # 10 o 15 hasta esta distancia y tomando otra radiografía para confirmar el dato. Si la punta de la lima no llega o rebasa el ápice radiográfico, se corrige la longitud estimada teniendo en cuenta la longitud real. El conducto se ha de ensanchar hasta aproximadamente 0,5 mm del ápice porque la mayoría de forámenes apicales no se abren en el mismo vértice de la raíz. Por consiguiente, la longitud de trabajo es 0,5 mm menor que la longitud real de la raíz. Una vez determinada la longitud de trabajo se anota y se usa posteriormente para ajustar los topes de goma o los mangos ajustables en todas las limas.

La lima endodóntica se ha de utilizar con sumo cuidado para evitar roturas. La que se utiliza primero apenas ha de tocar las paredes del conducto cuando se le introduce a la longitud de traba

jo; se le hace dar un cuarto de vuelta, se retira y se limpia con una torunda de algodón. La lima del número siguiente no se -- ha de introducir hasta que la primera gire fácilmente. Se sigue operando con limas progresivamente mayores hasta que la que se -- utiliza corte en todos los lados del tercio apical del conducto y encuentre una clara resistencia para ser retirada. Con ello se tiene la seguridad de que al menos el tercio apical del conducto se ha conseguido la forma exacta de la lima, y el cono del mate_rial de obturación encajará con la precisión de una incrustación. Luego se aísla la porción coronal del conducto con la lima, pero ejecutando un movimiento de vaiven en vez de la rotación.

En el caso de conductos finos como los que se hallan en las raíces vestibulares de los molares superiores en las raíces mesia_les de los molares inferiores, es prudente detenerse en la lima 25 (a no ser que se trate de un conducto muy amplio). Las limas mayores que éstas, no son flexibles y se corre el riesgo de que produzcan rebordes o perforaciones en las raíces curvas. La posi_bilidad de labrar rebordes se reduce al mínimo precurvando las li_mas que se han de usar en los conductos curvos.

Irrigación. Al preparar un conducto radicular para la obtu_ración, la irrigación adecuada es el detalle más importante después de la intervención con los instrumentos. Buena parte de la desin_fección de la cavidad pulpar queda realizada por ambas operaciones antes de colocar en la cámara el medicamento antibacteriano como cura temporal entre dos visitas.

Posiblemente el líquido de mayor uso como irrigante es la solución de hipoclorito de sodio al 5% que se halla en el comer_cio con el nombre registrado de Zonite. Es un excelente solvente y decolorante de los tejidos. La solución se coloca en una jerin_ga de vidrio de Leur-Loc desechable dotada de una aguja también - desechable de calibre 25 o 27. Con la aguja introducida flojamente

en el conducto se va ejecutando lentamente el irrigante para que arrastre los restos de tejido blando y las partículas de dentina de los espacios de la cavidad pulpar. El líquido que rebasa se recoge con una esponja de gasa o con un evacuador manejado por un ayudante. El operador ha de proceder con cuidado para no acuñar-- la aguja en el conducto, porque el paciente sufriría un agudo dolor periapical persistente causado por la irritación desencadenada -- por la solución que habría forzado el agujero apical.

Algunas veces también se emplea para la irrigación la --- cloramina-T . Es menos irrigante que el hipoclorito de sodio, pero no es tan eficaz como el solvente hístico. Se han recomendado tam bién las irrigaciones alternantes de hipoclorito y agua oxigenada. Es una técnica sumamente eficaz, pero requiere mucho tiempo. Se ha sugerido así mismo el lavado con solución salina simple, pero como ésta solución no posee acción antibacteriana ni disuelve los tejidos, el valor de éste método es dudoso.

La irrigación ha de ser completa y frecuente. Coadyuva al triple fin de desbridar los conductos durante la actuación con -- los instrumentos, humedecer la dentina para facilitar su corte, - y asegurar la limpieza requerida para que sea eficaz la aplicación de medicamentos en el interior de los conductos.

Medicación Intraradicular. En el pasado se ha insistido - demasiado en el papel de los medicamentos aplicados en el inte___ rior de los conductos. Su empleo se ha de considerar sólo con un medio coadyuvante en la intervención meticulosa con los instrumen___ tos y de la irrigación. Su único objetivo es el mantener la aseps___ cia dentro del conducto de los tratamientos.

Hay muchos agente antibacterianos y antifúngicos aceptables, pero los que gozan de mayor aceptación son el eugenol, el paraclorofenol alcanforado (CACP) y el acetato de metacresil (Cresatina).

Se moja una bolita de algodón en la sustancia medicamentosa, se pone en la cámara sobre las aberturas de los conductos, y se cierra con una obturación temporal.

Tras la extirpación de la pulpa vital suele emplearse el eugenol. Es lo suficientemente germicida para mantener la asepsia de la cavidad pulpar hasta que se obtura el conducto y como es --anodino eficaz reduce al mínimo las molestias consecutivas a la extirpación.

Cuando la pulpa infectada ha sufrido necrosis es el paraclorofenol alcanforado, germicida potente. Se ha de aplicar con precaución porque es irritante para los tejidos periapicales cuando se forza su paso por el agujero apical.

La cresatina no es irritante y posee propiedades anodinas; resulta bastante eficaz contra los hongos y bacterias vegetativas. Su uso está indicado después de la extirpación vital y siempre que exista el riesgo de una irritación periapical.

Los antibióticos y las sulfas se usan con frecuencia como medicación combinada intrarradicular porque cada uno de ellos posee un espectro definido de microorganismos a los cuales inhibe o mata. La PBEC, que es una mezcla de penicilina, bacitracina, estreptomycinina y caprilato sódico, es un preparado que ha demostrado su utilidad hace tiempo y que goza de un uso amplio. Se introduce en los conductos del diente a través de una aguja montada sobre un tubo de pasta o bien con una lima o un escariador. En otra técnica que goza de popularidad se mezclan cristales de sulfatizol con --aguja con la ayuda de una espátula, se pone la pasta en los conductos radiculares y se cubre con una torunda de algodón, mojada en CACP, en la cámara pulpar.

Por regla general, en terapéutica endodóntica, la preparación para la aplicación de un medicamento en el conducto es más importante que la composición química del propio medicamento. Cualquier agente antimicrobiano de amplio espectro, o que no sea específico, que no resulte lesivo para el paciente, puede utilizarse

para mantener la asepsia en el conducto que se ha limpiado correctamente.

Obturación de los conductos radiculares. Se denomina obturación del conducto al llenado completo de éste con un material no irrigante y no reabsorbible. Se utilizan diversos materiales sólidos y plásticos, pero los conos de gutápercha y los de plata siguen siendo los materiales de elección. En dientes anteriores donde puede ser necesario un perno o en los grandes conductos posteriores donde el problema es el ajuste del cono principal es preferible la gutápercha. En los conductos curvos pequeños, como en los conductos vestibulares de los molares superiores y los mesiales de los molares inferiores, son más prácticas las puntas de plata.

Las técnicas de colocación también son varias, pero los métodos tradicionales gozan todavía de la aceptación universal. Más que las faltas en las técnicas, ha sido el abuso de ellas lo que ha dado origen a la mayoría de problemas asociados con su uso.

La gutápercha se emplea en lo que fundamentalmente es una técnica de punta única. Se elige un cono principal del tamaño adecuado y se ajusta exactamente a la porción apical del conducto radicular de modo que se perciba una resistencia franca cuando se requiere retirar. Si no se consigue encajar con precisión esta punta en los 3 o 4 mm apicales el sellado no será hermético.

Luego se seca cuidadosamente el conducto, y el cono primero que se ha ajustado previamente se reviste con material de obturación y se ajusta a su vez. Para obturar el resto del conducto se inserta un condensador, instrumento parecido a una sonda pero de mayor tamaño, al lado del cono primero, con el fin de que forme un espacio para un pequeño cono secundario de gutápercha. Se aprieta lateralmente este segundo cono y se añade otro secundario. El proceso se va repitiendo hasta que la resistencia a la inserción del condensador indica claramente que se ha obturado totalmente--

en el espacio del conducto. Para evitar que la corona cambie de -- coloración se quita el exceso de gutapercha de la cámara pulpar con un instrumento de plástico calentado y una fresa redonda grande, hasta un punto apical a la unión cemento-esmalte.

En la técnica de la punta de plata también se ajusta el cono primero para que encaje en los 3 o 4mm apicales como el tapón de una botella. Antes de asentar el cono se barnizan las paredes del conducto con material de obturación por medio de una lima o una espiral de Léntulo. Si queda mucho espacio en la porción coronal del conducto, se ponen puntas secundarias de gutapercha junto al cono de plata. Esto con frecuencia es necesario en los conductos palatino de los molares maxilares y en los distales de los mandibulares cuando una curvatura apical exagerada impide el uso de un cono primero de gutapercha. Luego se condensa de plata base de gutapercha sobre el suelo pulpar al rededor de las puntas de plata salientes para facilitar su extracción si alguna vez fuera necesario. Finalmente, el sobrante de cada cono de plata se corta con unas tijeras de punta, y el fragmento saliente se dobla y se aplana sobre el suelo pulpar y se cubre con cemento de fosfato de zinc. También se puede marcar una muesca en los conos en el punto que se desea que se rompan y luego se le rompe el sobrante después de -- cementado el cono. O se estabilizan los conos con una capa de cemento de fosfato de zinc y se cortan con una fresa.

Schilder ha revisado y perfeccionado una técnica por secciones de gutapercha, especialmente útil en los conductos grandes. Se adapta un cono de gutapercha de modo que encaje exactamente en el conducto a pocos milímetros del ápice. Se cortan 3 o 4mm apicales del cono, se pintan con material de obturación y se asientan en su lugar con firmeza. Se incuba en el segmento un atacador caliente para ablandarlo y el material plástico calentado se ataca inmediatamente hacia el ápice del conducto con un orificador. Luego -

se va añadiendo nuevas porciones de gutapercha que se calientan y condensan para que ocupen todo el espacio del conducto. Este método requiere un poco más de habilidad que la técnica del cono aislado, pero los resultados son impresionantes.

Cuando causan preocupación las ramificaciones finas de los conductos se puede usar una pasta de gutapercha y cloroformo (cloropercha). Hay varios métodos para introducir el material en los conductos, pero el más sencillo parece ser el de revestir las paredes del conducto con pasta, asentar un cono primario de gutapercha y, a medida que se ablanda, condensar toda la masa con firmeza con un orificador.

BLANQUEAMIENTO. La restauración de un diente desprovisto de pulpa y de color obscuro, a su coloración original es una experiencia satisfactoria tanto para el paciente como para el dentista. La técnica es simple y exige poco trabajo.

Muchos cambios de coloración de la corona son consecuencia de un desbridamiento inadecuado de la cámara pulpar durante el tratamiento endodóntico. Si se dejan los espacios coronales los pigmentos hemáticos y el exceso de material de obturación, especialmente la variedad que contiene plata se difunden en los túbulos dentinarios. Estos pigmentos, que con frecuencia no son visibles durante el tratamiento, producen con el tiempo una coloración del diente sujeto a tratamiento endodóntico es la prevención.

No obstante, si ya se han producido manchas se ha de proceder a devolver al diente su coloración normal y original. Las manchas metálicas no se aclaran fácilmente, pero las resultantes de la hemólisis son más fáciles de tratar. Antes de emprender el blanqueamiento hay que averiguar si la obturación del conducto es adecuada. Si la radiografía demuestra que el conducto no se ha obturado correctamente, hay que volver a tratar el diente. Los agentes blanqueadores encerrados en la corona de un diente con una obtura

ción deficiente se difunden por los espacios del conducto a los tejidos periapicales y causan un dolor intenso al paciente.

Con el dique de goma colocado, se retira la restauración que cierra el acceso y se limpia la cámara pulpar con fresas y -- con instrumentos de mano. Las áreas de los cuernos pulpares se -- alisan con una fresa redonda pequeña hasta que se haya extirpado toda la dentina intensamente coloreada. Se ha de proceder con cuidado para evitar el debilitamiento innecesario de la corona. El material que obtura el conducto se elimina hasta la unión cemento esmalte, o algo más con una fresa redonda grande. Luego se pone una delgada capa de sellado de cemento de fosfato de zinc sobre el material de obturación del conducto para asegurar mejor que no se escapen agentes decolorantes.

Se frota la cámara pulpar con una pequeña torunda de algodón empapada de xileno o cloroformo hasta eliminar todos los residuos. Algunos dentistas han obtenido excelentes resultados en el desbridamiento y la desecación de la cámara con una mezcla de tres partes de alcohol (al 95%) y una de cloroformo.

En el pasado se usaron mezclas de éter-peróxido como agentes blanqueadores, pero como el éter no puede utilizarse en presencia de una llama abierta no es recomendable. El peróxido de hidrógeno no volátil al 30%, con el nombre de Superoxol, es más estable, -- puede aplicarse comodamente y es eficaz. Para ello se pone en la cámara pulpar del diente un taponcito de algodón saturado de Superoxol. Luego se introduce una fuente calorífica que puede ser un instrumento comercial de blanqueo que se gobierna con reostato, o -- simplemente se toca el taponcito con un instrumento plástico calentado. Inmediatamente burbujea el peróxido cuya actividad química ha aumentado. Se repite la operación varias veces para tener la se

guridad de que se ha introducido el producto químico reciente en todos los túbulos de la dentina.

Como coadyuvante, se puede encerrar la cámara entre dos secciones, un "blancueador ambulatorio" descrito por Nutting. Se hace una pasta con perborato sódico (el Amosán es aceptable) y -- Superoxol. Se cubren las paredes de dentina de la cámara pulpar con la pasta, se pone una torunda pequeña de algodón seco y se cierra el acceso con una obturación temporal (el Cavit es excelente). Se examina al paciente una semana después y se evalúa el resultado obtenido. Si el diente necesita un blanqueamiento adicional se repite el tratamiento hasta que se logra el matiz deseado. Finalmente se limpia a fondo la cámara pulpar con alcohol (cloroformo o - oxilol), se seca y reviste la cavidad con un monómero de acrílico, para que ayude a sellar los túbulos y prevenga la decoloración por filtración. Se obtura con cemento de silicato de la tonalidad adecuada.

VIII MATERIALES PARA LA OBTURACION DE CONDUCTOS

Generalidades

- Objetivos de la obturación
- Tipos de materiales
- Propiedades de los materiales

Clasificación

- Cementos
- Plásticos
- Pastas reabsorbibles
- Puntas para obturación
- Puntas de plástico
- Puntas de plata
- Puntas de gutapercha
- Gutapercha con solventes
- Amalgama

Materiales para la obturación de conductos.

Generalidades. Se denomina obturación de conductos al relleno compacto y permanente del espacio vacío dejado por la pulpa cameral y radicular al ser extirpada y del creado por el profesional durante la preparación de los conductos.

Es la última parte o etapa de la pulpectomía total y del tratamiento de los dientes con pulpa necrótica.

Los objetivos de la obturación de conductos son:

- 1.- Evitar el paso de microorganismos, exudado y sustancias tóxicas o potencial valor antigénico, desde el conducto a los tejidos periapicales.
- 2.- Evitar la entrada, desde los espacios periodontales al interior del conducto, de sangra plasma o exudados.
- 3.- Bloquear totalmente el espacio vacío del conducto para que en ningún momento puedan colonizar en él microorganismos que pudiesen llegar de la región apical o periodontal.
- 4.- Facilitar la cicatrización y reparación periapical por los tejidos conjuntivos.

La obturación de conductos se practicará cuando el diente en tratamiento se considere apto para ser obturado y reúna las -- condiciones siguientes:

- 1) Cuando sus conductos estén limpios y estériles
- 2) Cuando se haya realizado una adecuada preparación biomecánica (ampliación y aislamiento) de sus conductos.
- 3) Cuando está asintomático, o sea, cuando no existan síntomas clínicos que contraindiquen la obturación, como son: dolor expontáneo a la percusión, presencia de exudado en el conducto o en algún trayecto fistuloso, movilidad dolorosa etc.

En alguna ocasión se podrá obturar un diente que no reúna estrictamente las condiciones antes señaladas, especialmente cuando hay dificultades en lograr la esterilización, una completa preparación o eliminar síntomas tenaces y persistentes obliguen a termi

nar la conductoterapia sin esperar más tiempo, con la convicción de que una correcta obturación logra la mayor parte de las veces una reparación total periapical y que los microorganismos que --- eventualmente pudieran haber quedado atrapados en el interior del conducto desaparecen en breve plazo.

La obturación de conductos se hace con dos tipos de materiales que se complementan entre sí:

- A. Material sólido, en forma de conos o puntas cónicas prefabricadas y que pueden ser de diferente material, tamaño, longitud y forma.
- E. Cementos, pastas o plásticos diversos, que pueden ser patentados o preparados por el propio profesional.

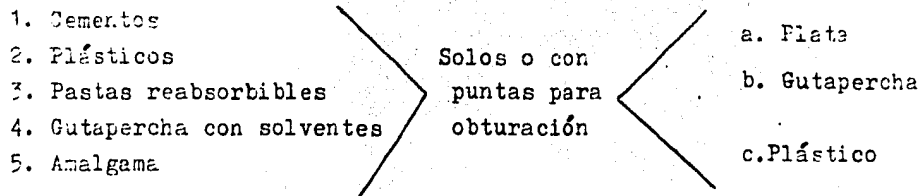
Amos tipos de material, debidamente usados, deberán cumplir con los siguientes postulados:

- 1.- Llenar completamente el conducto.
- 2.- Llegar exactamente a la unión cementodentinaria.
- 3.- Lograr un cierre hermético en la unión cementodentinaria.
- 4.- Contener un material que estimule los cementoblastos a obliterar biológicamente la porción cementaria con neocemento.

Respecto a las propiedades o requisitos que estos materiales deben poseer para lograr una buena obturación son:

- 1) Debe ser manipulable y fácil de introducir en el conducto.
- 2) Deberá ser preferiblemente semisólido en el momento de la intrucción y no endurece hasta después de introducir los conos.
- 3) Debe sellar el conducto tanto en diámetro como en longitud.
- 4) No debe sufrir cambios de volumen, especialmente de contracción.
- 5) Debe ser impermeable a la humedad.
- 6) Debe ser bacteriostático, o al menos que no favorezca al desarrollo microbiano.
- 7) Debe ser roetgenopaco.
- 8) No debe alterar el color del diente.
- 9) Debe ser bien tolerado por los tejidos periapicales en caso de pasar más allá del forámen apical.
- 10) Debe estar estéril antes de su colocación, o ser fácil de esterelizar.
- 11) En caso de necesidad podrá ser retirado con facilidad.

El material ideal aún no ha sido descubierto todavía, y por lo general, es necesario usar la combinación de materiales.



1. Cementos.- Los cementos incluyen el fosfato de zinc, yeso París, cemento de ácido etoxibenzóico (EEA) y más comunmente las modificaciones del cemento de óxido de zinc y eugenol.

La mayoría de los cementos de óxido de zinc y eugenol recomendados están basados en la siguiente fórmula dada por Rickert y Dixon (1931) y Dixon y Rickert (1938).

polvo;		líquido:	
Oxido de zinc	41.2g	Aceite de clavo	78.0 ml
Plata precipitada	30.0g	Eálsamo de Canadá	22.0 ml
Resina blanca	16.0g		
Yoduro de timol	12.8g		

Este cemento ha sido usado satisfactoriamente por muchos años, debido a que tiene muchas facilidades de manejo y sellado. Sufre una desventaja muy grave, que la plata precipitada añadida por sus propiedades bacteriostáticas, mancha los túbulos dentinarios.

Para superar este problema, Grossman, en 1958, modificó la fórmula de la siguiente manera:

Polvo:

Oxido de zinc	42partes
Resina de staybelite	27partes
Subcarbonato de bismuto	15 partes
Sulfato de bario	15partes
Anhídrido de borato sódico	1 parte

Líquido:

Eugenol

Ambos cementos están disponibles comercialmente o pueden ser surtidos por el farmacéutico. Ambos tienen la leve desventaja de que la resina tiene partículas gruesas, y a menos que este material sea espatulado vigorosamente durante el mezclado, ciertas partículas de la resina no mezcladas pueden alojarse en las paredes del conducto impidiendo que la punta de obturación radicular llegue a un nivel correcto durante la inserción. Un cemento preferible puede ser el Tubli-Seal que se compra en una presentación de dos pastas y, por lo tanto, es fácil de mezclar en una pasta tersa y suave libre de arenillas.

Otros dos cementos deben ser mencionados debido a que son de uso común: "Normal N2" y "Endometasona". Ambos contienen una proporción de paraformaldehído, el cual si es accidentalmente depositado en el tejido periapical puede dar origen a una intensa reacción inflamatoria.

La Endometasona tiene la siguiente fórmula:

Dexametasona	0.01g
Acetato de hidrocortisona	1.0 g
Diyodotimol	25.0g
Trioximetileno (paraformaldehído)	2.20g
Excipiente c.b.p.	100.00g

Algunas veces, la obturación de conductos radiculares con Endometasona origina dolor o incomodidad seis u ocho semanas después de su inserción. Se puede postular que esto ocurre debido a que el corticoesteroide enmascara cualquier reacción inflamatoria hasta que se elimina de la zona.

Se supone que el trioximetilo (que es un sinónimo de paraformaldehído) no se reabsorbe igualmente rápido y los síntomas de la reacción inflamatoria se hacen aparentes.

2. PLASTICOS.- Dos son los materiales plásticos: AH26 y "Diaket". El primero fue introducido por Schroeder(1957) y consistía en -- una resina epóxica como base con un éter líquido de bisfenol diglicidilo.

Diaket está marcado como Normal o Diaket-A. Ambos son esencialmente una resina de polivinilo en un vehículo de policetona; y el segundo tiene una proporción de hexaclorofeno para aumentar sus propiedades desinfectantes. Se dice que estos dos materiales endurecen con poca contracción y que tiene cierto grado de adherencia hacia la dentina.

Los estudios de las reacciones histicas experimentales son confusos, pero se está de acuerdo, por lo general, que hay una reacción inflamatoria inicial grave pero que desaparece después de algunas semanas. Los estudios controlados en humanos son pocos, pero la opinión general es de que éstos materiales son razonablemente bien tolerados por los tejidos periapicales. Clínicamente, el tiempo de fraguado de los materiales que se usan como obturación radicular, puede necesitar ajustes después de la verificación radiográfica. AH26 fragua extremadamente lento en aproximadamente 48 horas. Diaket, por otro lado, fragua en aproximadamente 5 minutos en la placa de vidrio y aún más rápidamente en la boca.

3. PASTAS REABSORBIBLES.- Virtualmente todos los materiales de obturación radicular, incluyendo metales, son en un mayor o menor grado, reabsorbibles si se implantan en el tejido periapical. Por uso común, el término de "pastas reabsorbibles" se -- refiere a aquellas pastas que nunca endurecen al ser introducidas dentro del conducto radicular, y son rápidamente removidas del tejido periapical por los fagocitos.

El yodoformo fue usado en cirugía general, como antiséptico que promovía el tejido de granulación, mucho antes de que fuera introducido como un material de obturación por Walkhoff en 1882. El medicamento todavía goza de considerable popularidad y se encuentra comercialmente bajo el nombre de pasta "Kri-I", la cual consiste de:

Paraclorofeno	45 partes
Alcanfor	49 partes
Mentol	6 partes

Esto está mezclado con polvo de yodoformo en una proporción de 40:60, para dar una pasta amarilla y espesa y con un olor característico.

La pasta Kri-I es usada tanto como revestimiento antiséptico como obturación radicular final. En los dientes con pulpa necrótica se sugiere que el material sea forzado dentro de los tejidos periapicales con el objeto de "esterilizarlos". Si hay alguna fístula, la pasta se inyecta dentro del conducto y pasa el orificio apical hasta que rezuma fuera del conducto fistuloso.

La pasta ha sido estudiada por muchos investigadores y están de acuerdo que es rápidamente removida de los tejidos por los macrófagos y que ocurre una intensa reacción inflamatoria inicial, la cual persiste después de aproximadamente 3 meses.

Radiográficamente la pasta desaparece en un periodo mucho más corto, no solo del tejido periapical, sino también de la porción apical del conducto radicular. Se dice que la pasta es reemplazada por el tejido de granulación y que hay invaginación de tejido periodontal dentro del conducto radicular.

La técnica puede ser criticada, ya que se fuerza la pasta al interior de los tejidos periapicales y, puede introducirse material infectado del conducto radicular en una zona que es normalmente estéril. Más aún, la pasta, siendo reabsorbible, no soporta un sellado apical efectivo.

Bell(1969) ha resumido la posición, estableciendo que, "no existe ninguna duda en que cuando se usa la pasta Kri-I para obturaciones radiculares, ésta produce resultados aceptables en un porcentaje de enfermos (68,2%), el éxito clínico ocurre a pesar del uso de la pasta Kri-I"

4. PUNTAS PARA OBTURACION.- Está generalmente reconocido que los cementos y pastas no pueden ser usados por sí solos, debido a que forman un sellado inadecuado contra las paredes irregulares. Para obtener un sellado adecuado es necesario forzar al cemento contra las paredes del conducto radicular, y esto usualmente se lleva a cabo usando puntas de gutapercha o de plata.

Las puntas de plástico también están disponibles, pero--- éstas no son tan populares debido a que son quebradizas, y no presentan ventaja alguna sobre las puntas convencionales.

También se han llevado a cabo estudios para verificar las propiedades de sellado de la gutapercha o de las puntas de plata usadas sin sellador. Algunos autores están de acuerdo en que el uso de un sellador es esencial para una obturación efectiva de los conductos radiculares.

Los acuerdos, sin embargo, cesan aquí, y algunos endodoncistas están actualmente debatiendo los méritos relativos de un material sobre el otro. Algunos piensan que su material elegido es el único que produce una obturación satisfactoria de los conductos radiculares y condenan el uso de todos los otros materiales. Esta actitud debe ser despreciada, ya que las puntas de gutapercha y las puntas de plata tienen diferentes propiedades en situaciones diferentes.

Puntas de Plata: Estas son rígidas y de diámetros pequeños y pueden fácilmente curvarse en los conductos muy delgados. Debido a su rigidez y radiopacidad, ellas pueden ser colocadas con exactitud en el conducto radicular. Dependiendo de que se recubran con sellador, ellas son estables. Luks(1965) y Harris (1971) han

reportado enfermos con corrosión de las puntas de plata dentro del conducto con cemento. Si la punta hace contacto con el tejido -- periapical, cualquier sellador que esté cubriendo la punta, se reabsorberá rápidamente y la punta se corroerá.

Puntas de Gutapercha: Estas son difíciles de usar, especialmente las de diámetros más pequeños, debido a que no son rígidas y se tuercen fácilmente. La gutapercha, por lo general, es considerada como inerte, pero Feldman y Nyborg(1962) y Seltzer y Col(1969) dudan de esto.

La ventaja principalmente mencionada respecto a las puntas de gutapercha estriba en su compresibilidad, la cual las capacita para adaptarse más cercanamente a la pared irregular del conducto radicular. Otra ventaja mencionada es que el material es soluble en cloroformo, éter, xilol, y un poco menos de eugenol, y por -- lo tanto, puede ser retirada del conducto si esto es necesario.

Gutapercha con solventes: Se han sugerido que una mejor condensación y adhesión a las paredes del conducto radicular se puede obtener si se usa la gutapercha un unión con alguno de los solventes mencionados anteriormente.

Esta técnica da excelentes resultados en manos expertas, pero ha sido criticada debido a que los solventes usados son volátiles y la obturación radicular se encoge al evaporarse los solventes.

Existe el peligro de que si el conducto se sobrellena con cloroformo en la mezcla, esto puede causar daño al tejido periapical, debido a que es un irritante bastante peligroso y también citotóxico.

5. AMALGAMA.- Este material ha sido usado muy ampliamente como el material de elección en las obturaciones radiculares previas a la apicectomía y también como sellante en las técnicas de obturación retrógrada.

El uso de la amalgama como obturación convencional de los conductos radiculares no ha sido reportado todavía, y esto es -- algo extraño, debido a que todos los materiales disponibles para el cirujano dentista, éste es el más empleado. Si se considera las propiedades ideales de los materiales de obturación de los con

ductos radiculares, éste llena la mayoría de los requisitos mencionados anteriormente.

El fraguado del material es estable, y probablemente el único material de obturación disponible para conductos radiculares, que es en realidad reabsorbible. Es opaco a los rayos X, barato, y tiene una larga vida de almacenamiento. Es plástico a la inserción y fragua en un tiempo razonablemente rápido. La plasticidad del material permite que éste sea condensado dentro de zonas irregulares del conducto radicular y también dentro de conductos accesorios y laterales de diámetro moderado. Debido a la presencia de humedad dentro del conducto radicular la amalgama se expande ligeramente al fraguar, y esto debe aumentar la eficacia del sellado apical.

Hasta hace tiempo, podía usarse la amalgama sólo en conductos relativamente rectos de gran diámetro. Sin embargo, en la actualidad es posible usar el material en conductos que pueden ensancharse hasta el escariador número 40.

La única desventaja es que no puede ser retirada fácilmente del conducto en caso de que éste sea necesario. Sin embargo, en la actualidad es posible usar el material en conductos radiculares ya que siempre son definitivas las obturaciones. Sin embargo, la falta de sellado apical, es sin lugar a dudas, la principal causa de fracaso de la terapéutica de conductos radiculares.

La obturación radicular de amalgama da el mejor sellado posible, y el número de fracasos es muy pequeño. Si el conducto obturado con amalgama fracasa, es posible salvar al diente mediante apicectomía, donde sea la obturación radicular de elección, debido a que no puede ser molestada durante la resección. Friend y Crowne (1968) han demostrado que el material es bien tolerado por los tejidos periapicales cuando ya ha endurecido totalmente y esto es confirmado por un gran número de pacientes vistos,

en los cuales la amalgama ha sido dejada en forma invertida en los tejidos después de la apicectomía. En estos enfermos la reparación se lleva a cabo alrededor de las partículas de amalgama, sin ningún síntoma posoperatorio, excepto el tatuaje ocasional de la mucosa. Cuando la amalgama se usa para la terapéutica convencional, de los conductos radiculares, no ocurre ninguna irritación periapical, debido a que la amalgama está confinada dentro de los límites del conducto radicular y no entra con los tejidos periapicales.

La amalgama ha sido usada por muchos años por diferentes dentistas, y se prosigue con una larga evaluación clínica a largo plazo.

IX ANESTESIA Y ANALGESICOS EMPLEADOS EN ENDODONCIA

Generalidades

Anestesia Local

Anestesia pulpar profunda

Anestesia relajante o superficial

Infiltración subperióstica

Infiltración palatina

Infiltración lingual

Infiltración intraseptal

Inyección intrapulpar

Anestesia por presión directa

Analgésicos

Conceptos generales

Analgesia continua

Uso combinado de tranquilizantes o sedantes con analgésicos.

ANESTESIA Y ANALGESICOS EMPLEADOS EN ENDODONCIA.

El tratamiento del dolor es un tema tradicional e importante en odontología. Los dentistas considerados desde siempre como autoridades por su experiencia para tratar el dolor con --- anestesia local están adquiriendo ahora forma porque disponen--- de otros medios para ayudar a los pacientes con dolor dentofacial. Sin embargo, estos métodos y erradicación del dolor van cambiando y perfeccionandose rapidamente y los odontólogos deben actualizar sus conocimientos, por el paciente.

Esta cultura puede ser espada de doble filo, ya que ayuda a tomar la decisión de utilizar anestésico que tiene todas las probabilidades de ser eficaz, pero también, pueden obligar al dentista a utilizar un analgésico que considera poco apropiado.

ANESTESIA LOCAL.

Anestesia pulpar profunda.- Anestesia pulpar profunda significa un grado de anestesia local de profundidad desusada. Es preciso que se consiga la anestesia pulpar profunda si se desea extirpar el tejido pulpar vital sin dolor. Afortunadamente, en la actualidad se expenden varios anestésicos locales profundos. La lidocaína tiene grandes ventajas sobre la procaína.

Es más difícil obtener la anestesia completa del tejido pulpar si la pulpa está inflamada. Hay que recurrir a técnicas de inyección complementarias, además de las inyecciones comunes, para lograr una anestesia local de profundidad adecuada para la extirpación del tejido pulpar inflamado.

Anestesia relajante o superficial.- Cuando se presenta un diente con pulpa desvitalizada, se puede llevar a cabo el tratamiento sin anestesia local. En algunos casos se inyecta una cantidad mínima para que el paciente se sienta relajado. La anestesia del gingival elimina la molestia que produce la presión del dique de caucho. Además, esta inyección superficial puede anestesiar las

fibras pulpareas soepresivamente sensibles que no han dado señales de vitalidad; es decir, sino hasta penetrar en el conducto.

También se usan como inyecciones iniciales las diversas anestias regionales: manbilular, mentoniana o bucal larga en la mandíbula, y cigomática suborbitaria, palatina posterior y nasopa latina en el maxilar superior.

Si se ha formado un absceso agudo en la zona apical de un diente despulpado, la inyección superficial no surte efecto. La cámara pulpar de estos dientes puede ser abierta, para permitir el drenaje, sin anestesia local y sin dolor utilizando una pieza de mano de alta velocidad(de turbina) mientras se sostiene el diente con presión ligera de la propia pieza de mano.

Al extirpar una pulpa vital sin dolor, es preciso dar -- anestesia profunda. Ello requiere inyecciones complementarias -- después de la anestesia regional o por infiltración. Hay tres tipos de inyecciones complementarias que pueden administrarse para cualquier diente y que son las inyecciones subperiósticas, la -- inyección intraseptal, o como último recurso, la inyección intra pulpar.

Infiltración subperióstica. La aguja se inserta en el te jido previamente anestesiado, por debajo de la unión mucogingival. Se empuja la punta de la aguja a través de la mucosa hasta poner la en contacto con el tejido perióstico fibroso que recubre el - hueso en la zona del ápice radicular. Se deposita aproximadamente 0,5ml de anestesia debajo de la capa perióstica, sobre la tabla cortical ósea. Las fibras del periodonto forzarán la solución -- anestésica a través de la tabla cortical porosa y hacia el hueso esponjoso subyacente hasta que entre en contacto con las fibras nerviosas que inervan la pulpa dentaria.

Infiltración palatina.- Cuando se ha de anesteciar pro__ fundamente un premolares y molares inferiores, junto con la anes__ tesia del bucal largo se hace la infiltración lingual para anes__

tesiar las posibles fibras anastomáticas del plexo cervical. La aguja debe penetrar el delgado tejido de la superficie lingual de la mandíbula y no es piso de la boca, cerca del diente por--- anestesiar.

Infiltración Intraseptal.- La inyección intraseptal es - realmente una inyección intraósea. La punta de la aguja atraviesa la papila gingival previamente anestesiada, así como la delgada cortical subyacente y finalmente penetra el hueso esponjoso del tabique o septum interdentario. En este punto se depositan, bajo presión, una gotas de anestesia.

Por lo general, se hacen dos inyecciones intraseptales - por diente, es decir, una por mesial del tabique óseo interdentario y otra por distal del mismo. La aguja debe tocar hueso a la altura de la cresta ósea interdientaria, donde la capa cortical es más delgada y se atraviesa con facilidad. Suele ser necesario ejercer presión manual firme para penetrar el hueso, pero la penetración se facilita mediante rotación de la aguja a medida que se la introduce en el hueso de la cresta.

Inyección Intrapulpar.- Es una inyección de último recurso. A veces, sin embargo, en el momento que se expone la pulpa el paciente experimenta dolor en la zona anestesiada adecuadamente; es en este momento crítico cuando la inyección intrapulpar es útil.

Debido a la inflamación de la pulpa y tejidos circundantes se obtendrá anestesia profunda únicamente si se deposita --- una gota de anestésico directamente en la pulpa parcialmente --- anestesiada; de hacerlo, el paciente tendrá una sensación dolorosa momentánea, es tolerable.

Con movimiento rápido, se introduce la punta de la aguja en el tejido pulpar, en la zona expuesta. En el momento que la punta toca la pulpa expuesta, se deposita una gota de anestésico en el tejido.

Si más inyecciones intrapulpares son necesarias para anestesiar completamente el tejido más profundo del conducto radicular, la aguja deberá encajar fuertemente en el conducto; el reflujo de la solución anestésica indica que no se obtendrá anestesia. Para evitar esto, el uso de un tope de goma agregado a la aguja y ajustado sobre la abertura de la cavidad asegura la presión suficiente para enviar la solución hacia el tejido pulpar y lograr la anestesia.

Anestesia por presión directa.- Se obtiene presionando-- una solución anestésica directamente sobre el tejido pulpar. Primero se coloca algodón en la cámara y con la aguja se gotea lido caína en la cavidad. A continuación, se escoge un obturador para amalgama que pase ajustadamente hacia la cámara y que hará las veces de émbolo. Luego, se aplica una masa de material de obturación temporal en la punta del obturador. Se reblandece el material de obturación hasta que esté firme, pero no adhesivo, y con lentitud pero con firmeza se introduce el material, antes de que este último endurezca.

ANALGESICOS.

Hoy en día los pacientes suelen pedir la administración de analgésicos como Percodán o Demerol, incluso para los procedimientos más mínimos. Esto crea presiones innecesarias hasta peligrosas, ya que el dentista necesitará mucho tiempo y paciencia para prescribir un analgésico que no sea el que pidió el paciente. Por desgracia, alguna vez hemos accedido a los deseos del paciente, y siempre por razones tan poco válidas como la personalidad desagradable del paciente o debido a un sentimiento de frustración al final de un día difícil. La mejor manera de evitar estas situaciones es tener un conocimiento exacto de los analgésicos y teorías acerca de su uso. Este conocimiento exacto de los analgésicos, infunde confianza al dentista y ésta será notada por los pacientes asegurando casi siempre un resultado satis-

factorio del tratamiento del dolor.

El concepto más aceptado aunque menos utilizado es que -- un paciente que no presenta dolor necesitará menos analgésicos-- que aquel que siente dolor. En la práctica esto significa que -- después de un procedimiento quirúrgico, es necesario empezar la administración de analgésicos antes de que pase el efecto de la anestesia local. Este tratamiento debe proseguir a intervalos-- determinados para obtener una analgesia continua durante 8 a 12 horas.

La analgesia puede lograrse utilizando analgésicos (por vía intravenosa o intramuscular) durante la intervención o inmediatamente después de la misma, combinándose entonces con los -- analgésicos posoperatorios habituales. Una técnica más práctica e igualmente eficaz combina la administración, por vía bucal, de analgésicos antes de la intervención, con la toma de analgésicos posoperatorios para, al mismo tiempo, eliminar el dolor durante la intervención y empezar el control posoperatorio del dolor. Sin embargo, la manera más fácil de inducir analgesia es utilizar -- una anestesia local que dure más que el procedimiento dental.

Para asegurar una analgesia persistente, los analgésicos bucales deben ser tomados 45 a 60 minutos antes de que empiecen a disminuir los efectos de la anestesia local para que así el -- analgésico pueda alcanzar su máximo efecto. Como la mayor parte de los analgésicos actúan eficazmente solo alrededor de tres horas, es necesario tomarlos cada tres horas. Así, para obtener una --- analgesia que dure 12 horas, el paciente deberá tomar, por lo me nos, cuatro dosis cada tres horas.

Otra técnica, también utilizada, es la administración -- primero de una dosis mayor del analgésico generalmente el doble de la dosis normal prosiguiendo después con las dosis habituales. Con ésta técnica el analgésico alcanza rápidamente un nivel san guíneo eficaz y el paciente recibe desde un principio una dosifi

cación más potente.

El uso combinado de tranquilizantes o sedantes leves con analgésicos ha dado resultados satisfactorios en odontología, -- especialmente en pacientes aprensivos, aún despues de haber terminado el procedimiento dental. En éstos casos de diazepam (Valium) es muy útil debido a sus propiedades ansiolíticas y sedantes. Los adultos angustiados toleran perfectamente dosis de 5 a 10mg de diazepam junto con analgésicos leves sin aparición de efectos -- secundarios importantes.

Otros sedantes y tranouilizantes moderados que han sido empleados con buenos resultados en combinación son:

Fenobarbital	50mg
Fenobarbital, amobarbital, secobarbital	100mg
Clorhidrato de clordiacépxido	15 a 25mg
Hidrato de cloral	500mg
Meprobonato	400mg
Hidroxicina(clorhidrato y pamoato)	50mg

Cabe señalar que además de proporcionar un aumento del control del dolor, estos medicamentos potencializan los efectos respiratorios depresivos de los narcóticos, esto ocurre sobre todo con la prometacina.

X ACCIDENTES EN LOS PROCEDIMIENTOS ENDODONTICOS

En la instrumentación

Instrumentos fracturados

Formación de escalón

Perforación

de conductos

Coronaria

Caída de un instrumento en las vías digestivas o respiratorias.

Durante la irrigación de los conductos

Debido a los medicamentos

Arsénico

Formocresol

Superoxol

Lipotimia.

Durante el secado

Enfisema por entrada de aire a los tejidos blandos

Por los conos de papel absorbente

Durante la obturación del conducto.

ACCIDENTES EN LOS PROCEDIMIENTOS ENDODONTICOS.

Cualquiera que sea la capacidad del profesional, pueden producirse accidentes durante el tratamiento endodóntico.

a) En la instrumentación: fresa rota en la cámara pulpar durante la preparación del conducto.

Instrumentos fracturados en el conducto radicular. Uno de los accidentes más comunes en endodoncia es la fractura de un instrumento para conductos. A menudo instrumento fracturado equivale a diente extraído, si se siguen algunas sugerencias se podrá evitar o prevenir la ruptura de los instrumentos.

1. Al emplear una sonda barbada o tiranervios, elegir siempre -- una que pueda dar una vuelta completa dentro del conducto sin trabarse; si ésto ocurre con toda probabilidad se fracturaría.
2. Elegir siempre tiranervios nuevo por completo para eliminar-- la pulpa o parte de ella, es tanto más seguro y menos costoso que correr el riesgo de fractura, guarde los tiranervios usados para retirar las curaciones del conducto, nunca para eliminar tejido pulpar.
3. Para un tamaño dado, las limas son siempre más anchas que los escariadores que las precedan del mismo tamaño.
4. Tanto los escariadores como las limas son siempre flexibles en números 1 a 3 pero son más bien rígidos a partir del 4 donde existe un conducto curvo, ha de realizarse abundante escariado y limados con instrumento número 3, con el fin de reducir la curvatura y de permitir la inserción de un escariador número 4 sería la invitación a la fractura, el escalón o a la perforación.
5. Examine todos los instrumentos antes de introducirlos al conducto radicular, para asegurarse de que no hay torcedura alguna en el tiranervios ni oxidación en el escariador o lima de que conservan su filo y de que sus hojas estan regularmente dispuestas o disparejas. Esto es muy importante, pues si las espirales de un escariador o lima no son uniformes, el instrumento ya habrá sido sometido a una tensión y hay probabilidad de que se fracture.

6. No forzar el instrumento si se traba, retirarlo inmediatamente. Si al trabarse el instrumento estuviere torcido, se fracturará.

7. Nunca se emplee instrumentos movidos a torno dentro del conducto. un instrumento fracturado dentro del conducto sale a veces mediante la inserción de otro instrumento a lo largo de éste con el objeto de aflojarlo y poder extraerlo. Si se fractura un tira nervios, unas hebras de algodón introducido con otro instrumento a lo largo de acuél, podrán servir para engancharlo y retirarlo. Se puede intentar el empleo de un solvente de acero como ácido - inorgánico o solución yodada concentrada, pero no se ha obtenido mucho éxito en las tentativas de disolución de los instrumentos fracturados. En los casos en que no es posible un procedimiento- así, debe practicarse la extracción.

Formación de un escalón. En el curso de la instrumentación se crea a veces inadvertiblemente un escalón, razón de que el -- instrumento no sigue el curso del conducto. En tales casos es di fícil si no imposible volver sobre los propios pasos. Cuando se observe un conducto curvo en la radiografía, es preciso curvar el instrumento radicular en forma que se corresponda con la curvatu ra observada, la curva debe ser suave y gradual, no acentuada, los escalones se forman a menudo al pasar de un instrumento #3 al #4, pues éste último no es muy flexible.

Perforación. También puede producirse una perforación de la corona dental al labrarse acceso en la cámara pulpar o de la raíz al instrumentar el conducto. La perforación de los conductos radiculares se observan quizá con más frecuencia, en los molares inferiores o más o menos en los 2mm apicales de los laterales su periores a causa de la curvatura apical de estos dientes. A menu do es posible prevenir la perforación de una curva gradual en el extremo del instrumento movido a torno, pues su orientación no - está regida por el profesional ni se cuenta con el sentido del - tacto que guía al operador, mientras trabaja con los instrumentos manuales.

Quando se perfora la cámara pulpar o el conducto radicular se -- produce una hemorragia. Esta suele ser profusa si la causó una -- fresa no solo a causa del tamaño de la abertura sino también por el daño ocasionado al cemento y la membrana periodontal por un -- instrumento tan grande cuando se perfora el conducto con un instru-
mento fino puede detenerse por si misma. La hemorragia de la cámara pulpar puede detenerse mediante la aplicación de un algodón -- saturado con peróxido de hidrógeno al 30% y solución salina al 5%. Luego de reprimida la hemorragia se puede dejar una curación, y si no hubiera síntomas se podrá obturar el conducto con exceso de cemento radicular y conos de gutapercha o plata bien ajustados. Estos serán llevados a su lugar con bastante presión para forzar una parte del cemento para conductos en el interior de la perforación.

Quando se produce la perforación coronaria y la zona perforada es accesible, por ejemplo el piso de la cámara pulpar de un molar se puede rellenar la perforación con amalgama, luego -- obturar provisionalmente los conductos con conos de gutapercha. -- (Es imposible el emplear conos con la plata ya que la amalgama -- se tornaría blanda al combinarse el mercurio con la plata y su retiro del conducto no sería fácil).

Caída de un instrumento en las vías digestivas o respiratorias. En caso de producirse el accidente, es necesario proceder con rapidez y serenidad, se debe ordenar al paciente que no se -- mueva y tratar por todos los medios de localizar el instrumento para sacarlo al instante. Si éste no puede ser retirado se solicitara de inmediato la colaboración del médico especialista.

b) Durante la irrigación de los conductos: es frecuente la irrigación con peróxido de hidrógeno y solución salina. A veces se fuerza la aguja de la jeringa en el conducto para permitir

la salida forzada de la solución a través del forámen apical hacia el tejido periapical, logrando así la marcada irrigación del periodonto. Si esto se produce bajo los efectos de un anestésico local, es decir en el curso de una extirpación vital de la pulpa, y luego se sella el conducto, se producirá un dolor intenso y edemema. El tratamiento consistirá en la evacuación de la solución irrigadora por tracción del émbolo de la jariga.

Deberá practicarse la absorción de la solución irrigadora con puntas absorbentes durante por lo menos 5 minutos, a medida que lentamente drene de vuelta hacia el conducto abierto para su drenaje. Si el dolor no cede está indicada la inyección de un anestésico local; no solo para dominar el dolor sino también para diluir la solución irrigadora.

c) Debido a los medicamentos: Los accidentes debidos a los medicamentos para conductos pueden deberse a aquellos empleados para destruir la pulpa, para esterilizar el conducto, o para blancuear el diente. El arsénico es un destructor sumamente irritante cuando se pone en contacto con tejido blando vivo. A veces cuando se le sella en un conducto con menos cuidado del que justificaría su uso, se filtra hacia la encía y determina su necrosis, así como en alguna ocasión de la membrana periodontal y el hueso.

El formocresol es un medicamento sumamente irritante que se emplea para la esterilización del conducto radicular, se debe usar en una forma muy medida, si la curación dejada en el conducto está muy saturada de dicha droga, se difundirá hacia los tejidos periapicales y producirá una periodontitis. En tales casos-- está indicado el retiro de la curación así como dejar el conducto abierto con el fin de drenaje. El superoxol es una solución al 30% de peróxido de hidrógeno que se emplea para blancuear --- dientes decolorados tratados. Aunque no destruya los tejidos, es sumamente irritante y se debe de poner cuidado en su uso. El dique de goma debe cerrar herméticamente al diente en tratamiento para prevenir la filtración.

Esto se logrará con un orificio pecueño y clam bien colocado. Durante el blanqueamiento el profesional deberá tener cuidado en orientar la jeringa que emplea para llevar el superoxol al diente en forma tal que no salpique accidentalmente al paciente con esa sustancia. También deberá cuidar que no le caiga en las manos, en especial debajo de las uñas o en su cutícula, pues produce irritación e inflamación. Si esto ocurriera está indicado el lavado abundante con agua seguida de la aplicación de un agente protector como puede ser un remedio para quemaduras.

Lipotimia. Durante el tratamiento endodóntico, independientemente de las tensiones provocadas por los anestésicos locales, se producen con alguna frecuencia, lipotimias o desmayos de origen psíquico o neurógeno, que es necesario combatir inmediatamente, ante los síntomas premonitorios (palidez, sudoración, náuseas, debilidad). Las causas más frecuentes de éste síncope vasodepresor, son el temor y el dolor; el primero puede ser prevenido ganándose la confianza del paciente con la explicación clara y sencilla de la intervención que se le va a realizar, y el dolor debe ser anulado por la administración de anestésicos locales, adecuadamente inyectados.

Con el descenso de la presión arterial, los ruidos cardíacos se hacen a veces inaudibles a la auscultación torácica, debido a la marcada disminución de la resistencia periférica. El paciente debe ser acostado con la cabeza baja en posición de Trendelenburg, siendo suficiente en la mayoría de los casos elevarle las piernas para acelerar la recuperación, que generalmente es casi inmediata. No debe reiniciarse el tratamiento, hasta haber neutralizado los factores desencadenantes de la perturbación; de lo contrario es preferible suspender la intervención hasta una próxima sesión.

d) Durante el secado.

Enfisema es la entrada de aire en los tejidos blandos. Algunos casos de enfisema han sido el resultado del uso de aire comprimido en el conducto radicular con el fin de secarlo. La tumefacción resultante es alarmante y en algunos casos el diente ha sido extraído inmediatamente con la esperanza de obtener la regresión inmediata y espontánea.

Sin embargo, no es necesario ese tratamiento, pues el aire está atrapado en los tejidos blandos y no saldrá al exterior a menos que cuente con una salida mayor. Se puede utilizar aire comprimido para secar la corona de un diente si se orienta el chorro de aire hacia un ángulo recto al eje mayor del diente, no -- hacia el interior del conducto. También puede utilizarse para secar la corona de un diente luego de haber irrigado el conducto perfectamente si antes se introduce un cono de papel.

Por los conos de papel absorbente. Habitualmente no se considera la posibilidad de accidentes por el empleo de puntas de papel absorbentes. Sin embargo, pueden producirse ya por haberlas forzado a travéz del forámen apical, ya por su empaquetamiento en el conducto radicular.

En tres casos de niños la punta absorbente se había perdido accidentalmente en el forámen apical(en dientes anteriores)- los conductos radiculares y los forámenes apicales eran amplios y existían zonas de rarefacción. En los tres casos se había sellado una punta de papel absorbente con un antiséptico dentro del conducto, luego al intentar retirarla se le había impulsado aún -- más allá dentro del conducto hasta que pasó el forámen apical y se alojó en el tejido periapical. En dos casos de los tres casos se practico curetaje apical o apicectomía para eliminar las puntas absorbentes.

e) Durante la obturación del conducto.

Puede producirse una sobreobturación del conducto radicular, por lo general si la sobreobturación es reducida y los materiales empleados no son irritantes y están estériles, no producirá.

Pero en algunos casos la sobreobturación del conducto -- radicular puede exceder la suficiente como para causar irritación del tejido periapical. Esto es particularmente cierto cuando se ha practicado una pulpectomía y el material obturador hace presión sobre tejido pulpar vivo. A veces será necesario recurrir al curetaje apical o a la resección radicular para eliminar el material irritante de obturación.

Cuando se emplea el método seccional de obturación del conducto, es posible que un trozo de gutapercha se pierda a través del forámen apical. Como no es posible recuperar la gutapercha por la vía del conducto, generalmente será necesario un curetaje.

Para evitar estos accidentes es conveniente como norma fijar o tener presente los siguientes factores:

1. Planear cuidadosamente el trabajo a ejecutar.
2. Conocer la posible idiosincracia del paciente y las posibles enfermedades sistémicas que puede tener.
3. Disponer de instrumental nuevo o en muy buen estado, conociendo a cabalidad sus usos y manejos.
4. Recurrir a los rayos X en cualquier caso de duda posicional o topográfica.
5. Emplear sistemáticamente el aislamiento de dique de goma y grapa.
6. Conocer la toxicidad de las drogas, usadas, su dosificación y su empleo.

CONCLUSIONES

Uno de los mejores servicios profesionales que puede proporcionar el cirujano dentista a su paciente es evaluar con honestidad su propia capacidad para efectuar un tratamiento de alto nivel.

Debido a la creciente preocupación por la preservación de la dentición natural en nuestra sociedad, es frecuente que se recurran a los servicios combinados de las diferentes ramas de la odontología.

La terapéutica endodóntica a menudo es un complemento necesario del tratamiento periodontal, restaurador, prostodóntico e incluso ortodóntico.

Es indispensable que en la práctica clínica se imponga una terapéutica lo más conservadora posible con el fin de socorrer al paciente en su dolor, poder evitar y curar una enfermedad, evitando en lo sucesivo la mutilación de las piezas dentarias.

B I B L I O G R A F I A

1. Eernier
Enfermedades orales
Bibliografía Omeba
2. Furket
Medicina bucal
Edit. Interamericana
3. Cohen Stephen
Endodóncia, los caminos de la pulpa
Edit. Interamericana
4. Ingle y Beveridge
Endodóncia
Edit. Interamericana
5. Lasala A.
Endodóncia
Edit. Salvat
6. Maisto Oscar A.
Endodóncia
Edit. Mundi
7. Preciado V.
Manual de endodóncia
Ediciones Cuellar
8. Thoma
Patología oral
Edit. Salvat

9. Zegarelli
Diagnostico en patología oral
Edit. Salvat
10. Orban
Histología y embriología bucal
La Prensa Médica Mexicana
11. Orban
Periodoncia
Edit. Interamericana
12. Osborn J. W. y Ten Cate, A. P.
Advanced dental histology
Edit. J Wright and Sons